


# **Kineziologie zápěstí a ruky**

**bp4850 Kineziologie, Algeziologie a odvozené  
techniky diagnostiky a terapie**

Mgr. Zuzana Kršáková

Mgr. Sabina Bartošová



# Ruka

Dělíme ji na 2 hlavní části: □

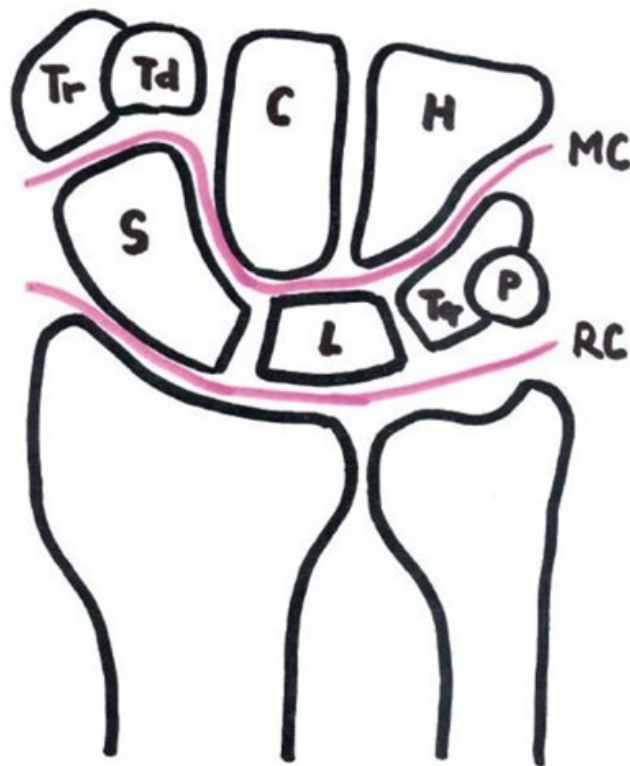
- zápěstí a prsty □
- **Kostra ruky:** □

**Kosti karpální (zápěstní) - 8** □

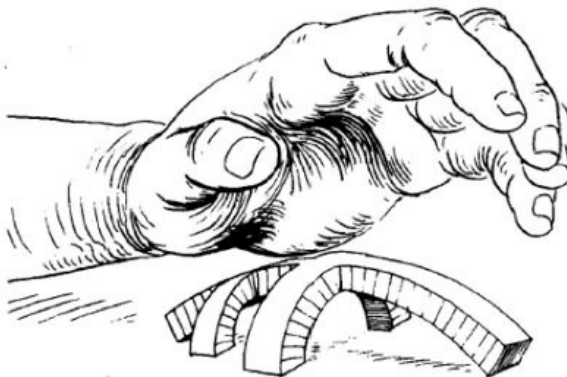
- **Proximální řada:** scaphoideum, lunatum, triquetrum, pisiforme □
- **Distální řada:** trapezium, trapezoideum, capitatum, hamatum □

**Kosti metakarpální (záprstní) - 5** □

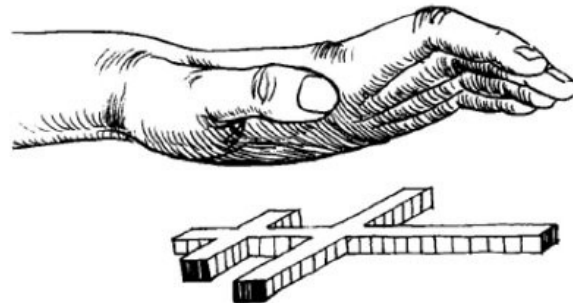
- články prstů- 14



# Klenba ruky

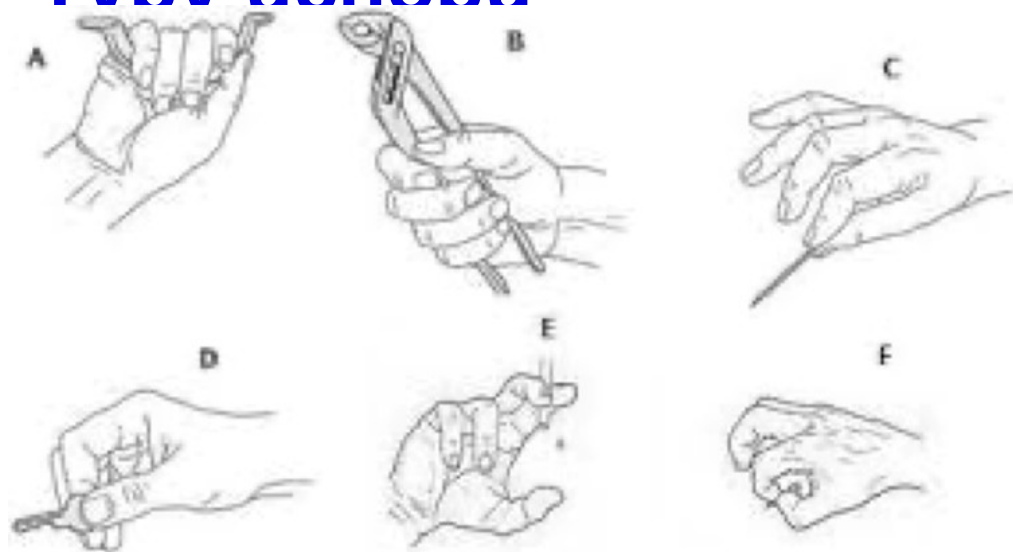


**Fig. 7.** The arched framework of the hand is supported by the hand's intrinsic muscles.

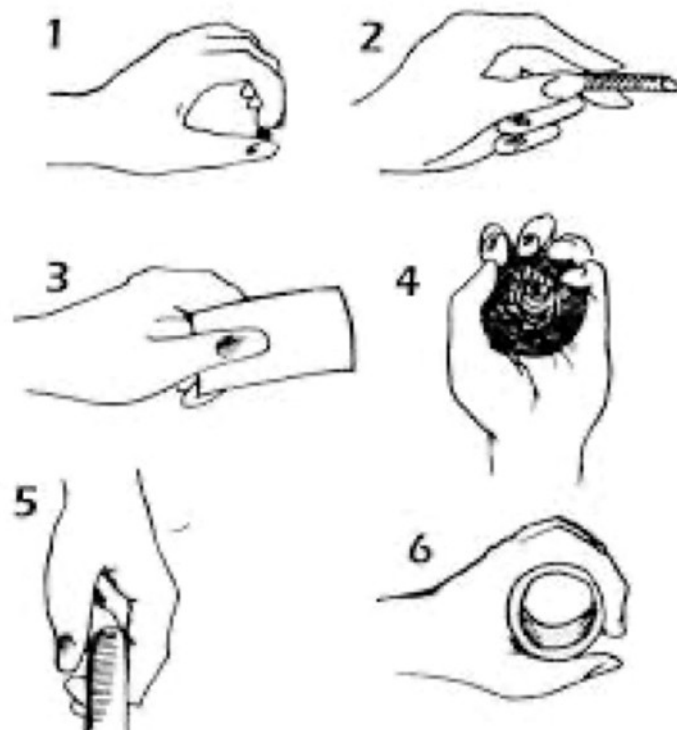


**Fig. 8.** If the intrinsic muscles of the hand are absent or atrophied, the palmar surface will lose its contour.

# Tyvn úchopů



(A: digitopalmární; B: palmární s palcovým zámekem; C: pinzetový; D: s laterální opozicí palce a ukazováku; E: interdigitální; F: štipec),  
(Kolář, 2009; Věle, 2006)



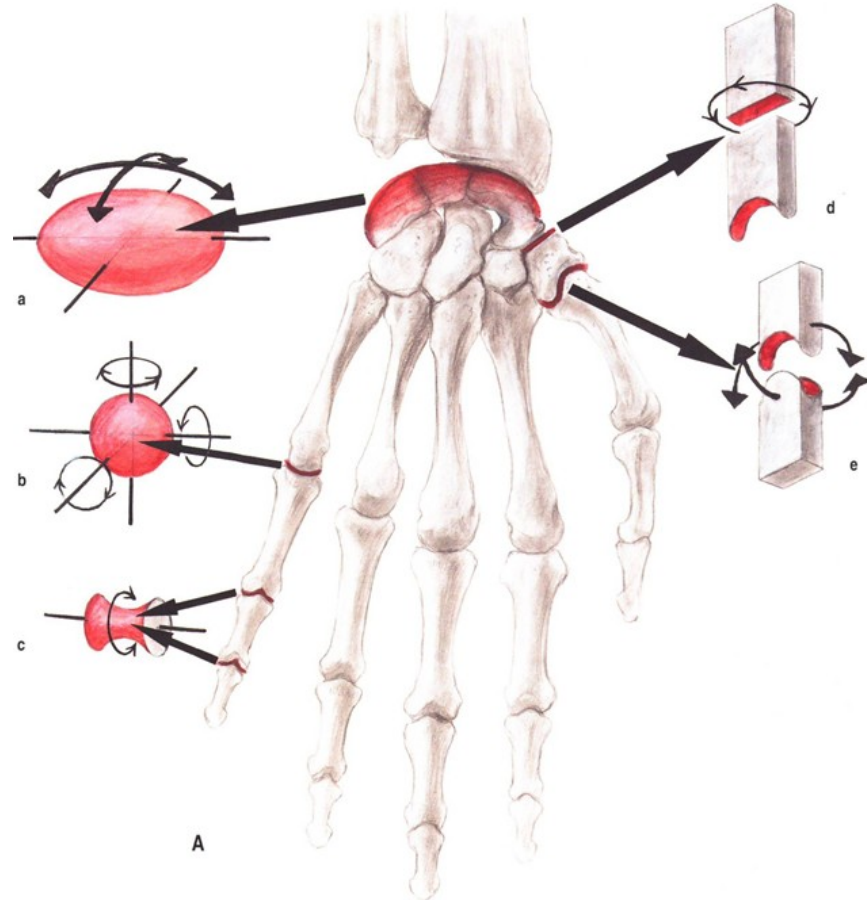
1 – Štipec 2 – Špetka 3 – Laterální úchop  
4 – Kulový úchop 5 – Hákový úchop 6 – Válcový úchop

# Funkce ruky

- opora – řetězení poruch
- smysl – porucha čítí
- úchop – změna stereotypu
- komunikace
- vliv telefonu na postavení palce - nové dg. vázané na použití digitálních technologií
- úchopová funkce palce

# Klouby ruky

- elipsovité
- kulový
- válcový
- plochý
- sedlový



# Ossa metacarpalia

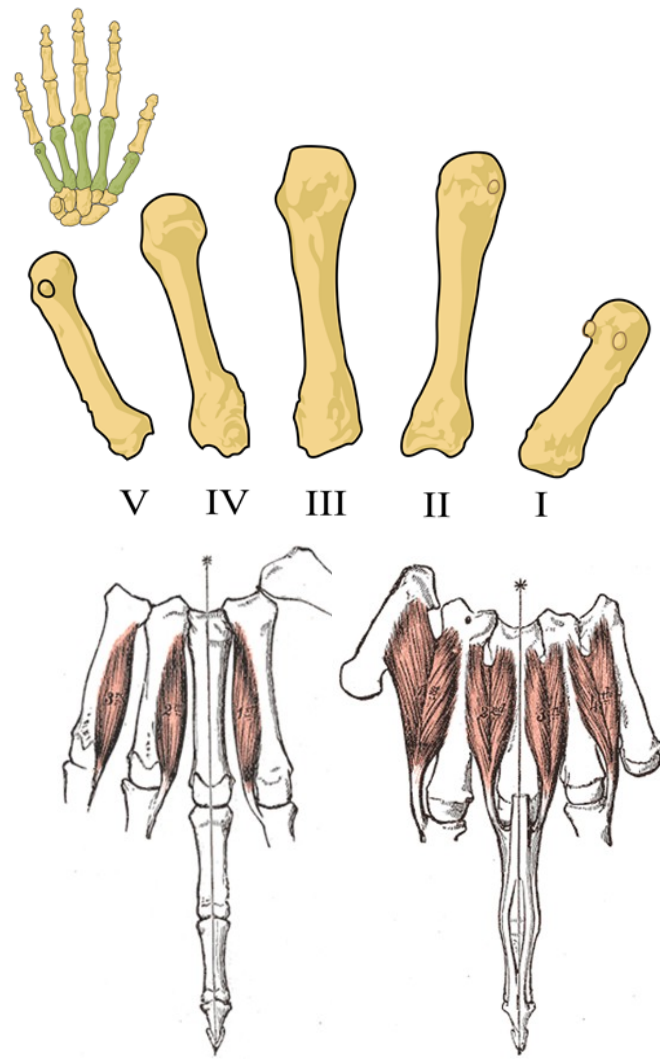
3 části kosti: basis, corpus, caput

## Spatia interossea metacarpi

- prostory mezi jednotlivými metakarpy, vyplňují je mm. interossei

## Sezamské kůstky

- v oblasti MCP kloubu palce
- mohou být však i v jiných MCP kloubech



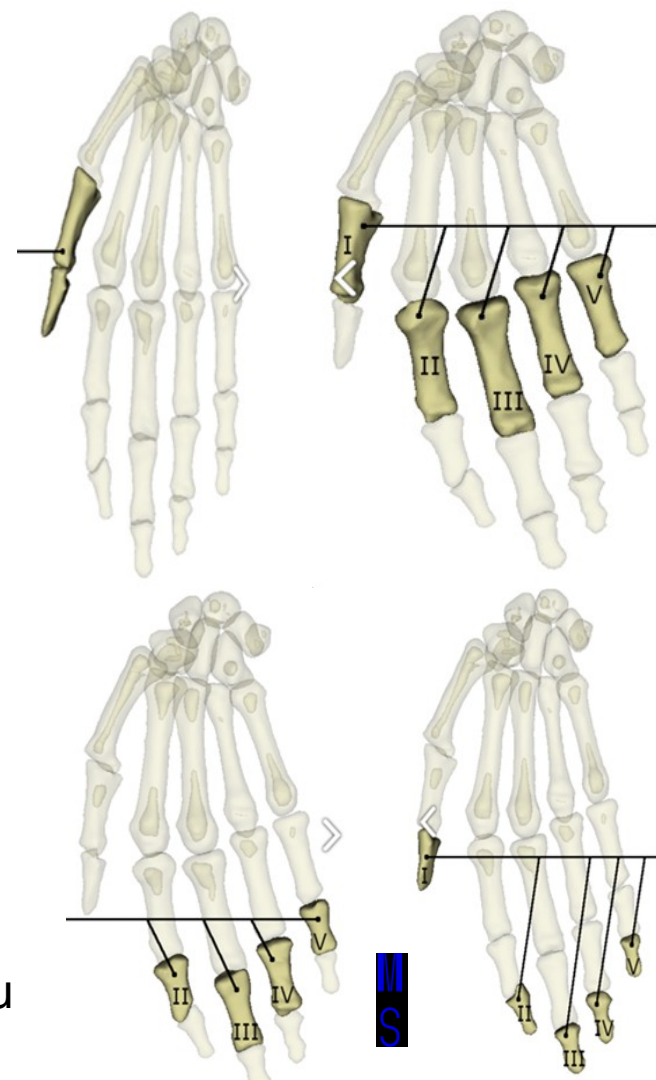
# Ossa digitorum manus

Dělí se na jednotlivé phalangey:

- proximalis, media, distalis
- palec má pouze proximalis a distalis
- 3 úseky – basis, corpus, caput

## Tuberositas phalangis distalis

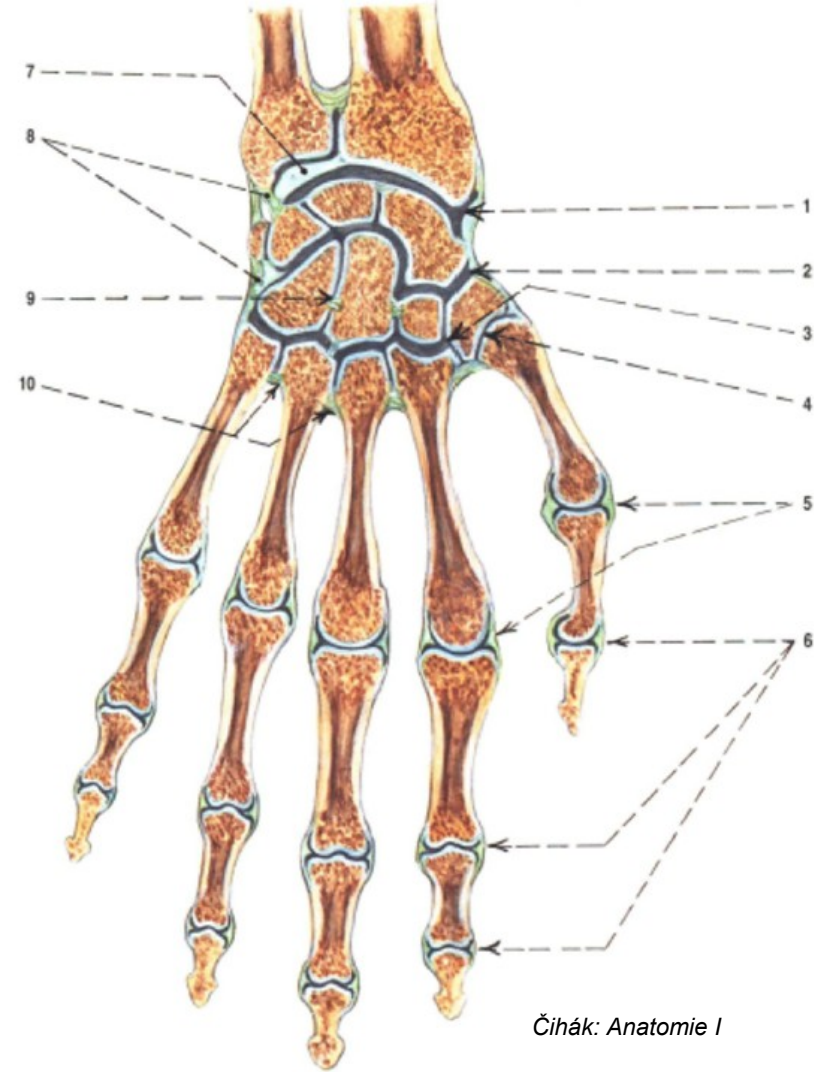
- drsnatina na distálním konci posledního článku, upíná se zde husté vazivo vyplňující distální konec prstu
- na rozšířené baze proximálního článku je konkávní jamka pro skloubení s hlavicí metakarpu





# Articulationes manus

1. art. radiocarpalis
  2. art. mediocarpalis
  3. art. carpometacarpalis
  4. art. carpometacarpalis pollicis
  5. artt. metacarpophalangeales
  6. artt. interphalangeales
  7. discus articularis
  8. lig. intercapalium interosseum
  9. art. intercarpales
  10. ligg. metacarpalia interossea
- (Čihák, 2011)



# Articulatio radiocarpalis

- skloubení distálního konce předloktí s proximální řadou zápěstních kůstek (os scaphouideum, lunatum a triquetrum) □
- kloub dvouosý elipsoidní (art. ellipsoidea) □
- kloubní jamka tvořena facies articularis carpalis na distálním konci radia, ulnárně pokračuje jako discus articularis (ulna není přímo skloubena s carpem) □
- hlavice tvořena os scaphoideum, lunatum a triquetrum □ od radiálního okraje pouzdra do kloubní štěrbiny zasahuje *meniskoidní výběžek*, srovnává nestejněměrné zakřivení jamky a složené hlavice

# Articulatio radiocarpalis

- Styčné plochy: □

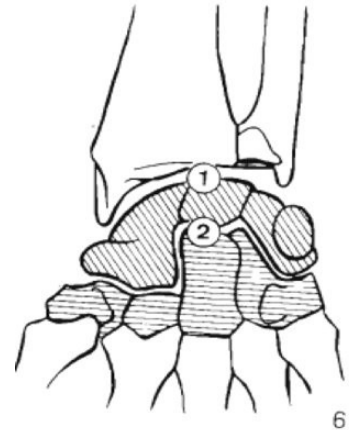
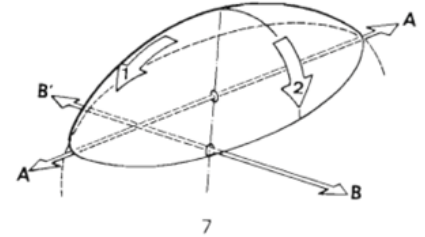
A. *Facies articularis carpalis radii + discus articularis* □

B. *Os scaphoideum, lunatum, triquetrum* □

Konkávní ve 2 směrech: podél AA' FL/EX, podél BB'

RD/UD □

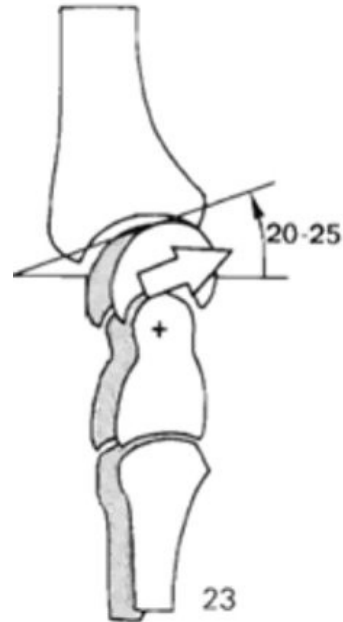
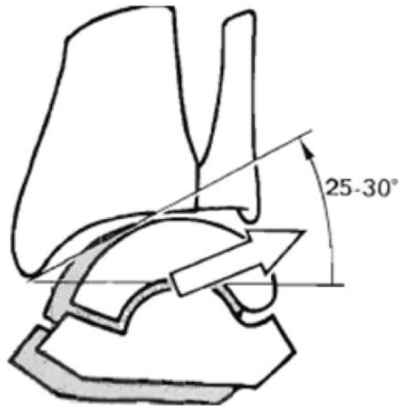
- **Discus articularis** - tlumí nárazy a tření, pobírá jen 20% tlaku. Od 30. roku degenerativní změny.



Kapandji, I. A. (1971). The physiology of the joints, volume I, upper limb. *American Journal of Physical Medicine & Rehabilitation*, 50(2), 96.

# Articulatio radiocarpalis

- Sklon artikulační plochy radia palmárně (20-25°) a ulárně (25-30°)
- Významná stabilizační role ligament.



Kapandji, I. A. (1971). The physiology of the joints, volume I, upper limb. *American Journal of Physical Medicine & Rehabilitation*, 50(2), 96.

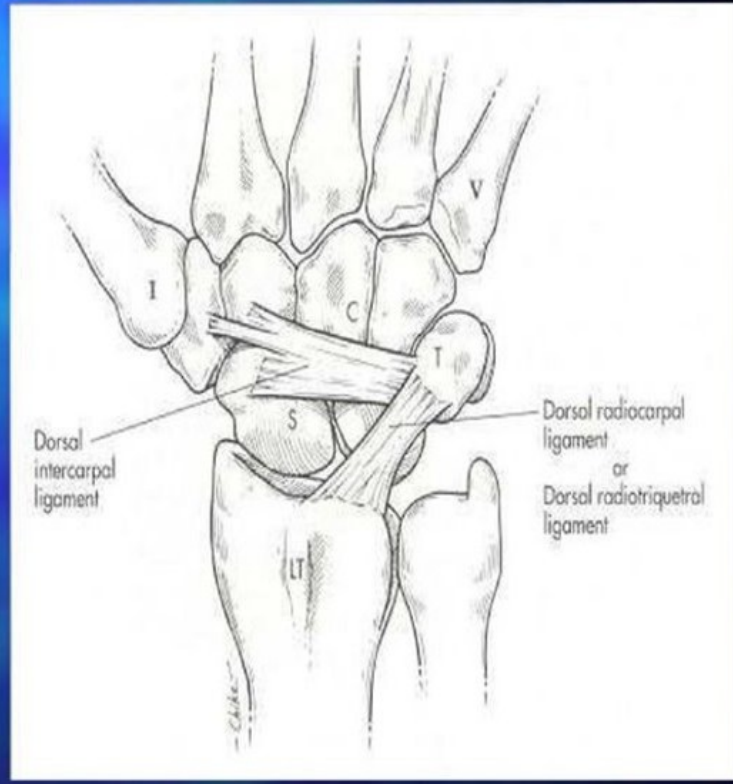
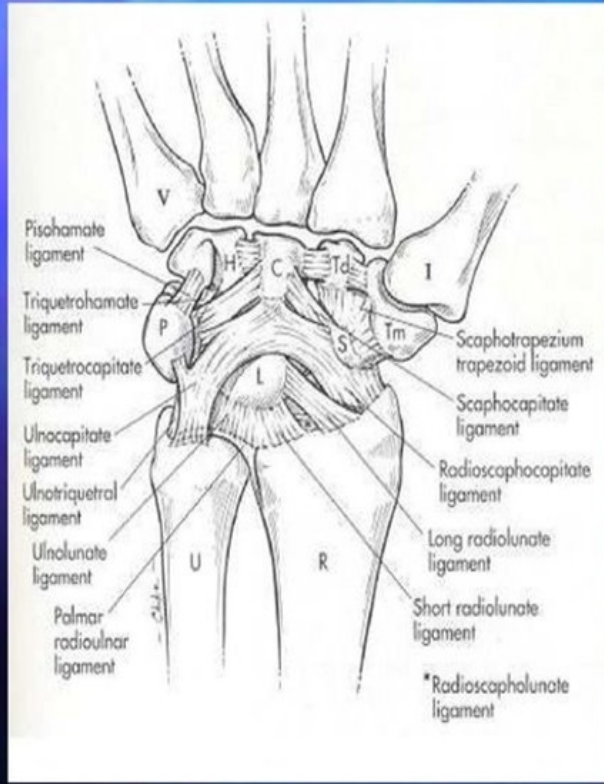
# Articulatio radiocarpalis

Na stabilitě kostí zápěstí se podílejí dvě skupiny vazů:

- **kapsulární** - zajišťují stabilitu karpu jako celku k okolním kostem □
- **interosseální** - zajišťují stabilitu mezi jednotlivými kůstkami v zápěstí □

**KAPSULÁRNÍ VAZY** - palmární radiokarpální vazy jsou připojeny k okraji distálního konce radia a proc. styloideus. Vlákna vazů směřují k os scaphoideum, lunatum a triquetrum.

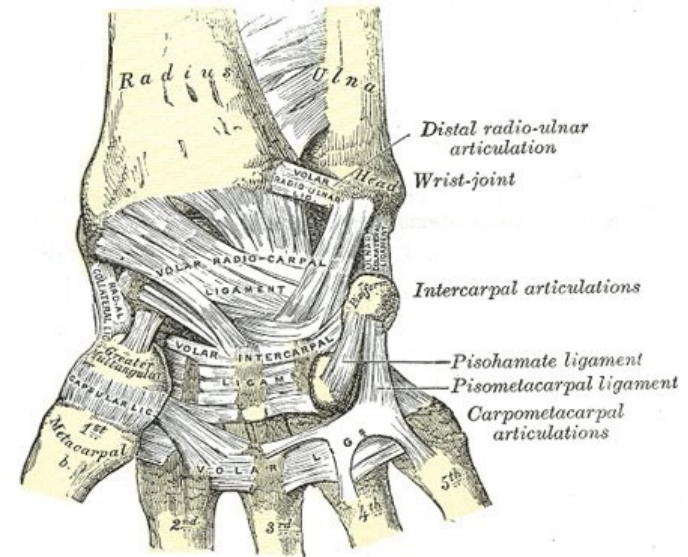
# Articulatio radiocarpalis



# Articulatio radiocarpalis

Kloub je zesílen několika vazy: □

- **lig. collaterale carpi radiale** – processus styloideus radii <- > os scaphoideum, omezuje ulnární dukci □
- **lig. collaterale carpi ulnare** – processus styloideus ulnae <- > os triquetrum, omezuje radiální dukci □
- **lig. radiocarpale dorsale** – od dorzální strany dist. konce radia na dorzální stranu os scaphoideum, os lunatum a os triquetrum, napíná se při PFLX ruky □
- **lig. radiocarpale palmare** – od baze processus styloideus a od okraje facies articularis carpalis, jde distálně a mediálně na os scaphoideum, os lunatum, os triquetrum, os capitatum, napíná se při DFLX ruky



[https://www.wikiwand.com/en/Palmar\\_radiocarpal\\_ligament](https://www.wikiwand.com/en/Palmar_radiocarpal_ligament)

# Articulatio mediocarpalis

- Skloubení proximální a distální řady karpálních kostí □

## Esovitý tvar:

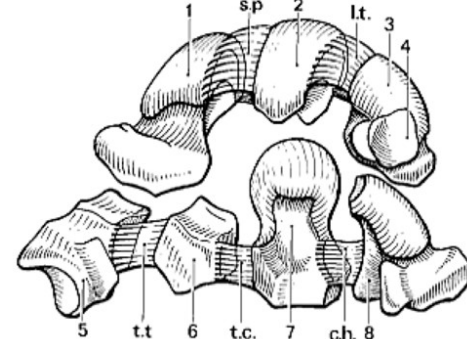
1. **Laterální část:** kontakt os trapezium a trapezoideum x os scaphoideum □
2. **Mediální část:** hlavička os capitatum a hamatum zasazená od jamky tvořící os scaphoideum, lunatum, triquetrum □

Proximální kloubní plochu tvoří: □

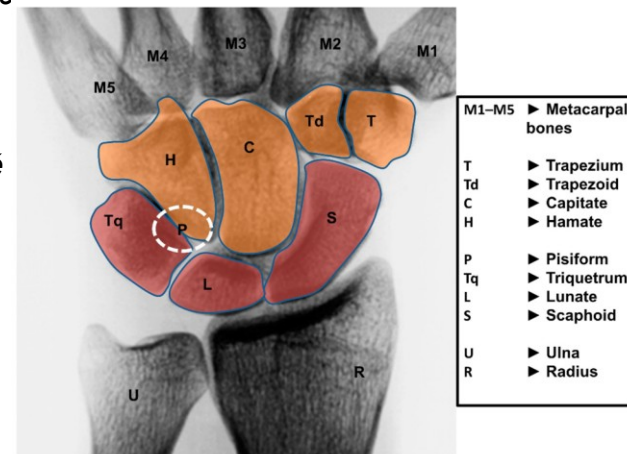
1. **Os scaphoideum** - 2x konvex pro trapezium a trapezoideum, 1x mediálně konkáv pro os capitatum □
2. **Os lunatum** - poloměsíčitá plocha pro os capitatum □
3. **Triquetrum** - konkáv distálně a laterálně pro os hamatum □

## vazy:

- **ligg. intercarpalia** – spojují navzájem karpální kůstky □
- k art. mediocarpalis se ještě počítá articulatio ossis pisiformis



Kapandji, I. A. (1971). The physiology of the joints, volume I, upper limb. *American Journal of Physical Medicine & Rehabilitation*. 50(2). 96.



<https://www.ortopedicka-ambulance.cz/anatomie-zapesti>



# Articulatio radiocarpalis a mediocarpalis - vazy

**palmární radiokarpální vazy** □

*lig. radioscapuloideum*

flexe v zápěstí - rotace člunkové kosti kolem tohoto vazy. □

(traumatická léze bez ošetření při osteosyntéze člunkové kosti, může vést k ulnární translokaci karpu ) □

- **palmární mediokarpální vazy** □
- **dorzální radiokarpální a mediokarpální vazy**

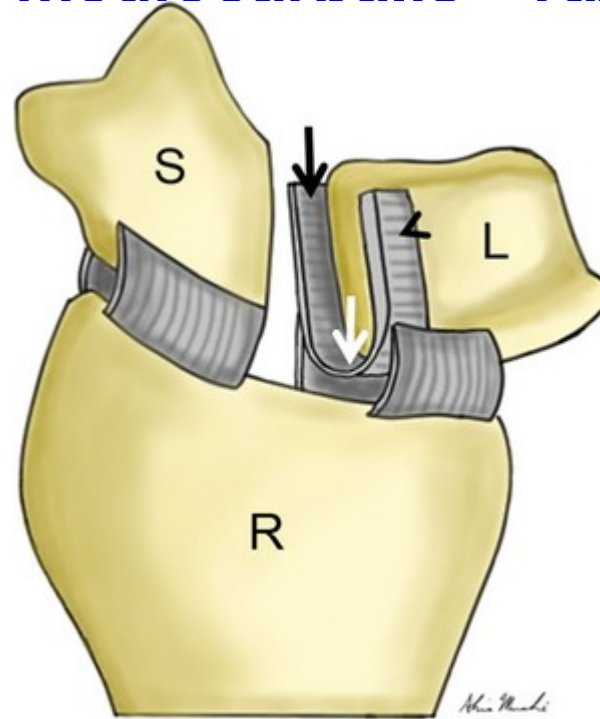
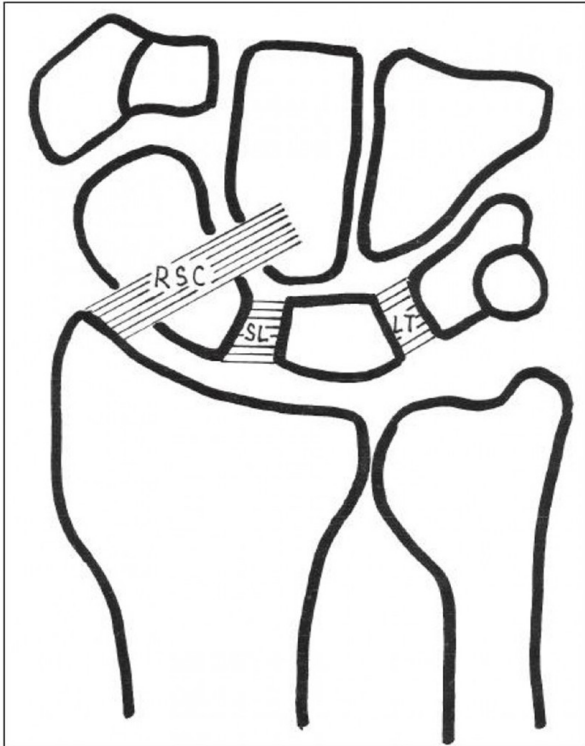
# Articulatio radiocarpalis a mediocarpalis - vazy

- **Interoseální vazy** spojují přiléhající plochy kostí v karpálních řadách (proximální a distální)□
- **interoseální vazy proximální řady**□
- **interoseální vazy distální řady**□
- **skafolunární interoseální ligamentum (SL)** tvar písmene “C”, tvořeno dva skafolunárními vazy (palmárním a dorzálním) a proximální fibrokartilaginózní membránou, zabezpečuje stabilitu proximál. řady kůstek□
- **dorzální SL vaz** má ve skafolunární stabilitě klíčovou roli□ (nejsilnější, transversálně or. kolagén. vlákna, největší mechanická stabilita), palmární SL vaz šikmá orientace vláken, nejvíce rotační stabilita, **proximální část SL vaz** - z vazivové chrupavky, nejmenší mechanická stabilita
- **lunotriquetrální interoseální ligamentum** - výrazně pevnější komplex (silnější palmární)

# Articulatio radiocarpalis a mediocarpalis - vazy

- cca 50% axiální zátěže v obl. zápěstí je absorbováno a dále rozptýleno přes spojení radius-os scaphoideum, cca 35% přes radius - os lunatum
- **S-L ligamentum** propojuje tyto 2 důležité struktury pro distribuci zatížení, významné pro “zátěžovou stabilizaci” zápěstí

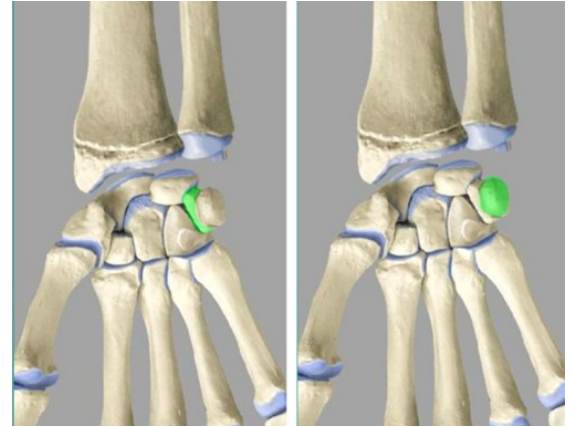
# Articulatio radiocarpalis a mediocarpalis - vazy



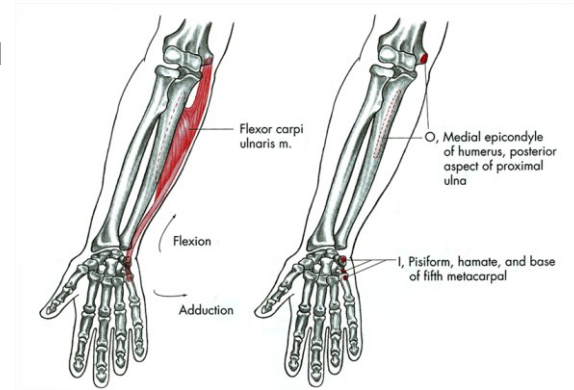
[https://www.physio-pedia.com/Scapholunate\\_Ligament](https://www.physio-pedia.com/Scapholunate_Ligament)

# Articulatio ossis pisiformis

- skloubení mezi os pisiforme a os triquetrum □
- počítá se k art. mediocarpalis, ale souvisí s kloubem radiokarpálním □
- kloubní pouzdro zesilují vazy, které jsou pokračováním šlachy m. flexor carpi ulnaris, v níž se zakládá os pisiforme jako sezamská kůstka □



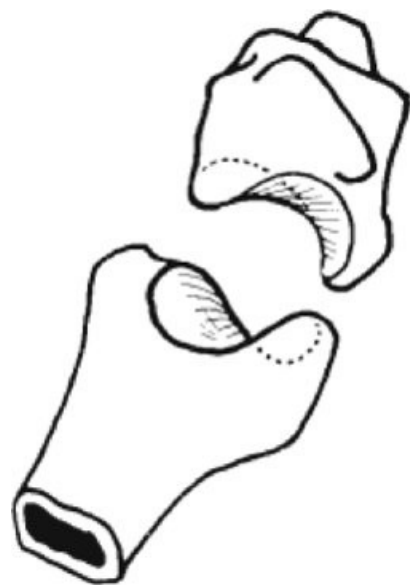<https://quizlet.com/ch/305732387/27-art-ossis-pisiformis-flash-cards/>



[https://is.muni.cz/do/fsps/e-learning/kineziologie/auth/pages/zapesti\\_rad\\_uln.html](https://is.muni.cz/do/fsps/e-learning/kineziologie/auth/pages/zapesti_rad_uln.html)



# Art. carpometacarpales



- spojení distální řady karpálních kostí s metakarpou □
- jsou doplněny articulationes intermetacarpales □
- **Art. carpometacarpalis pollicis** □
- sedlovitý kloub (articulatio sellaris) □
- mezi os trapezium a bází 1. metakarpu □
- *PF, DF, ABD, ADD, rotace > opozice x repositice palce* □
- *Rotace - max. redukce kontaktu artikulačních ploch- velice zranitelná pozice* □
- **Artt. carpometacarpales 2. – 5. metakarpu** □
- tvořeny plochými kloubními ploškami distální řady karpálních kostí a proximálními styčnými ploškami na bazi 2. až 5. metakarpu □

## vazy:

- ligg. carpometacarpalia palmaria □
- ligg. carpometacarpalia dorsalia □
- ligg. carpometacarpalia interossea

# Art. metacarpophalangeae

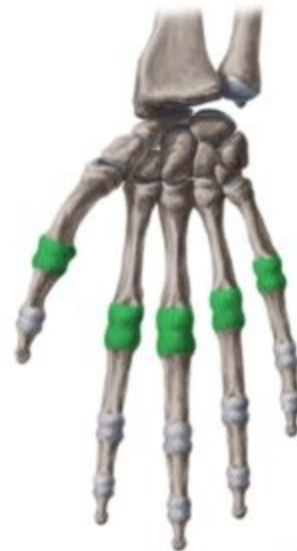- klouby spojující hlavice metakarpálních kostí a proximální falangy prstů□
- art. metacarpophalangea pollicis – kloub kladkový, ostatní kulovité□

kloubní pouzdra jsou poměrně volná, zesílená vazy:□

- **ligg. collateralia** – zesilují pouzdra po stranách□
- **ligg. palmaria** – pruhovitá zesílení na dlaňové straně puzder, jsou doplněna destičkou z vazivové chrupavky, *fibrocartilago palmaris*, ta zesiluje pouzdro a zvětšuje kloubní jamku□
- **ligg. metacarpale transversum profundum** – souborný název pro vazy, jež propojují navzájem pouzdra sousedních metakarpofalangových kloubů□

**Pohyby:** FL(70-90°), EX, ABD (20-25°), ADD (složený pohyb cirkumdukce, rotace pouze pasivně)□

- **ABD, ADD** – možná pouze při nataženém prstu□
- kombinacemi vzniká **cirkumdukce**□





# Art. Interphalangeae manus

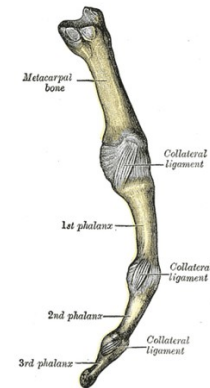
- Jedná se o kladkové klouby (art. trochlearis) □
- Hlavice má tvar kladky s vodící rýhou na hlavicích prox. a med. článků, jamka na bazích med. a dist. článků je oploštělá vodící hranou □

## Vazy:

- **ligg. palmaria** – doplněná ve fibrocartilagine palmares, zesilují a doplňují kloubní jamky na dlaňové straně, jsou k nim připojeny vnější vazivové šlachové pochvy flexorů prstů □
- **ligg. collateralia** – zesilují kloubní pouzdro po stranách □
- V PIP FL 110-130° □
- V DIP FL 70-100° □

## Finger ligaments

ulnar view



<https://radiopaedia.org/articles/interphalangeal-joint-of-the-hand>

# Ligamenta na dorzální straně ruky

1 - *lig. radiocarpale dorsale* □

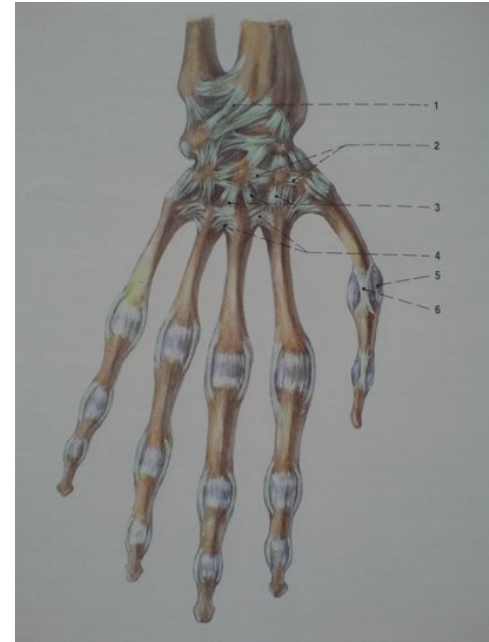
2 - *ligg. intercarpalia dorsalia* □

3 - *ligg. carpometacarpalia dorsalia* □

4 - *ligg. metacarpalia dorsalia* □

5 - *pouzdro metakarpofalangového kloubu palce* □

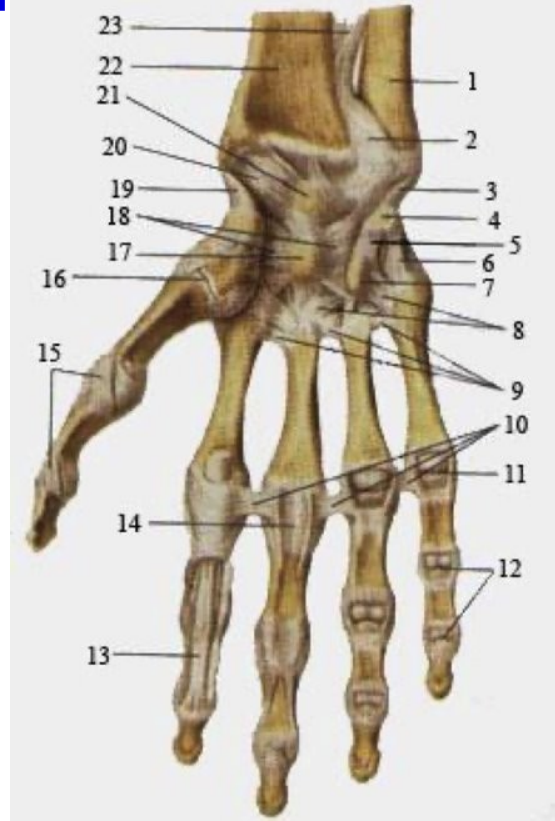
6 - *lig. collaterale (ulnare) MCP* □ *palce*



Čihák, R., Grim, M., Druga, R., & Helekal, I. (2002). *Anatomie*. Grada.

# Ligamenta na palmární straně ruky

- 1- ulna □
- 2- *articulatio radioulnaris distalis* □
- 3- *lig. collaterale carpi ulnare* □
- 4- *os pisiforme* □
- 5- *lig. pisohamatum* □
- 6- *lig. pisometacarpeum* □
- 7- *hamulus ossis hamati* □
- 8- *ligg. carpometacarpea palmaria* □
- 9- *ligg. metacarpea palmaria* □
- 10- *ligg. metacarpea transversa profunda* □
- 11- *art. carpophalangea* □
- 12- *artt. interphalangeae manus* □
- 13- *tendo m. flexoris digitorum profundi* □
- 14- *vagina tendinis musculi flexorum digitorum (III)* □
- 15- *ligg. collateralia* □
- 16- *art. carpometacarpea* □
- 17- *os capitatum* □
- 18- *lig. carpi radiatum* □
- 19- *lig. collaterale carpi radiale* □
- 20- *lig. carpometacarpea palmare* □
- 21- *os lunatum* □
- 22- *radius* □
- 23- *membrana interossea anterbrachii* □



# Kineziologie ruky

## Interfalangeální klouby 2.-5. prstu □

- jeden stupeň volnosti pohybu – FLX, EX □

### FL □

- PIP přes 90° (5. PIP až 135°) □
- DIP méně než 90° (5. PIP až 90°) □

### EX □

- PIP i DIP 0° □
- ukazovák provádí flexi přímo v sagitální rovině, malík se při flexi sklání šikmo do dlaně □
- největší laterální stabilita IP je při maximální EX □
- klouby jsou vpředu širší než vzadu, ligamenta jsou ve FL napnutá, a proto ve flekčním postavení nedochází k laterálním posunům □
- v semiflekčním postavení jsou ligamenta nejvíce uvolněná (proto nesmí být IP klouby imobilizovány v semiflekčním postavení, protože by hrozila retrakce vazů – imobilizace vždy v plné EX)

# Kineziologie ruky

Metakarpofalangeální klouby 2.-5. prstu □

klouby se dvěma stupni volnosti: □

- FLX 90° (směrem od 2. k 5. MP lehce roste) □
- EXT 30 - 40° □
- ABD a ADD (největší ROM ve 2. MP) □
- cirkumdukce – spojení předešlých čtyř pohybů □
  
- Kolaterální ligamenta jsou během **flexe napínána** a během **extenze uvolněná** □
- **Laterální stabilizace MP kloubů** je zajištěna kolaterálními vazy během flexe, interosseálními vazy během extenze □

# Kineziologie ruky

## Interfalangeální kloub palce □

### Pohyby: □

- FLX – 75-80° □
- EXT – 5-10° □
- Během flexe dochází k mediální rotaci (pronace 5 – 10°) distálního falangu, jehož příčinou je větší prominence a větší anteriorní povrch mediálního kondylu hlavice, díky tomu má mediální kondyl větší úhel zakřivení a mediální ligamenta se rychleji napnou.

# Kineziologie ruky

## Metakarpofalangeální kloub palce □

- kloub kulovitý (ovoidní) □
- Kloubní jamka je rozšířena **fibrocartilago palmaris** □
- Kloubní pouzdro vybíhá v palmární a dorsální recesy, je zesíleno po stranách kolaterálními ligamenty. Mediální kolaterální vaz je kratší a rychleji se napíná než laterální, proto je přítomné vychýlení baze proximálního falangu na laterální stranu □

Na palmární straně proximálního článku jsou do šlach zavzaté sezamské kůstky: □

- **mediální sezamské kůstky (4)** – m. adductor pollicis + první palmární m. interosseus □  
-> mediální sklonění proximálního falangu se supinací □
- **laterální sezamské kůstky (5)** – m. flexor pollicis brevis + m. abduktor pollicis brevis □  
-> laterální sklonění proximálního falangu s pronací

# Kineziologie ruky

## Metakarpofalangeální kloub palce □

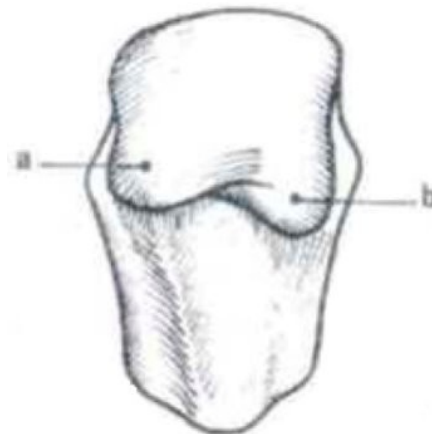
- středně flekční postavení MP palce je pozicí maximální mobility □
- stabilita MP závisí jednak na kongruenci kloubních ploch, jednak na jeho svalové manžetě (kooperace antagonistů) □

Plná flexe je vždy doprovázena laterálním skloněním proximálního falangu spolu s pronací kvůli asymetrickému tvaru hlavičky I. metakarpu a nerovnoměrnému napětí kolaterálních ligament □  
mediální vyvýšenina (a) více prominuje a je proximálnější než laterální (b) □

Mediální sklonění proximálního falangu se podílí na pevném stisku mezi palcem a ukazovákem □

## Pohyby:

- flexe 60-70°, extenze 0° □
- abdukce + addukce □
- supinace 5-7°, pronace 20°



Kapandji, I. A. (1971). The physiology of the joints, volume I, upper limb. *American Journal of Physical Medicine & Rehabilitation*, 50(2), 96.



# Kineziologie zápěstí

Pohyby jsou v zápěstí prováděny kolem dvou os (v základním anatomickém postavení) □

**Transversální osa** – leží ve frontální rovině, pohyby se odehrávají v sagitální rovině □

- flexe (palmární flexe) □
- extenze (dorsální flexe) □

**Předozadní osa** – leží v sagitální rovině a umožňuje pohyby v rovině frontální □

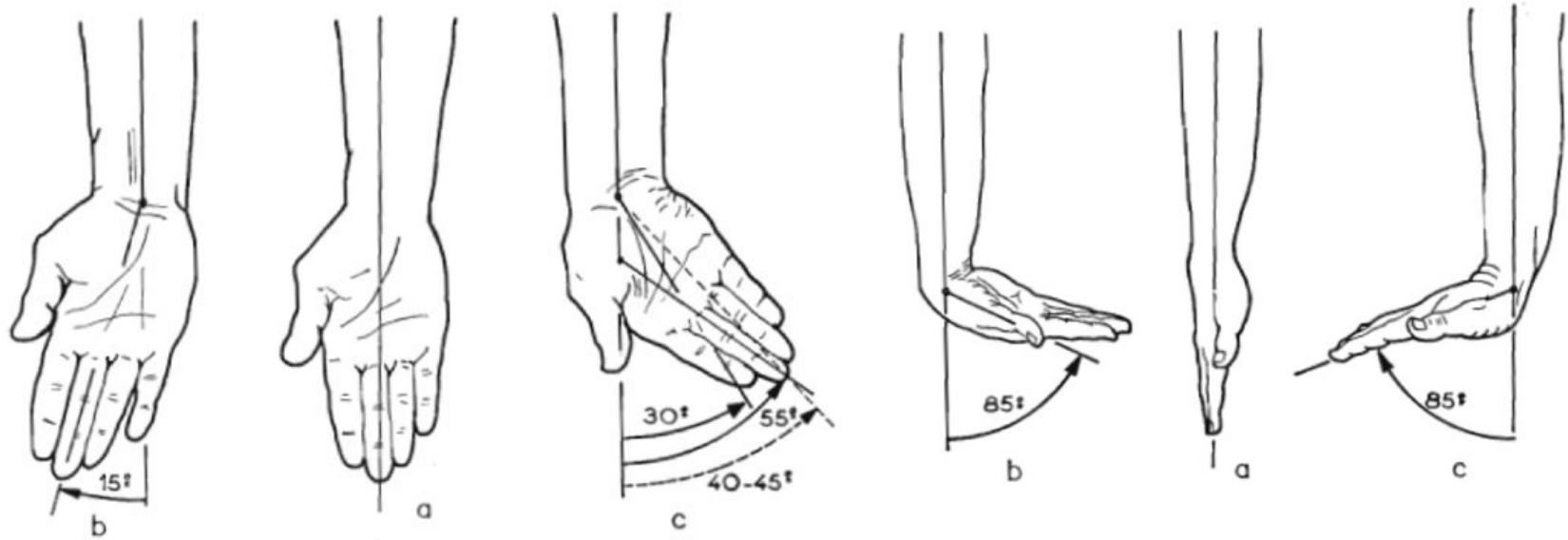
- addukce (ulnární dukce) □
- abdukce (radiální dukce) □

Osy pohybů zápěstí probíhají přes **os capitatum**, tzv. funkční střed zápěstí.

**2 volnosti:** □

- **Sagitální rovina:** PF 85° a DF 85°- maximální v neutrále, omezená v pronaci □
- **Frontální rovina:** RD 15°(ABD; větší ROM v DF) a UD 45°(ADD; větší ROM v PF)

# Kineziologie zápěstí



Kapandji, I. A. (1971). The physiology of the joints, volume I, upper limb. *American Journal of Physical Medicine & Rehabilitation*, 50(2), 96.

# Kineziologie zápěstí - DF a PF

**Distální řada kůstek** se chová jako jeden celek:

**PF:** rotace kolem své osy do flexe a mírné ulnární dukce

**DF:** naopak dochází k radiální dukci celé řady

**Proximální řada kůstek** je výrazně volnějši - interosseální vazy umožňují volnějši pohyb mezi sousedními kostmi:

**PF:** os scaphoideum flektuje, ulnárně duktuje a pronuje

**DF:** os scaphoideum provádí pohyby opačné

- pohyb lunata- obdobně

# Kineziologie zápěstí - RD a UD

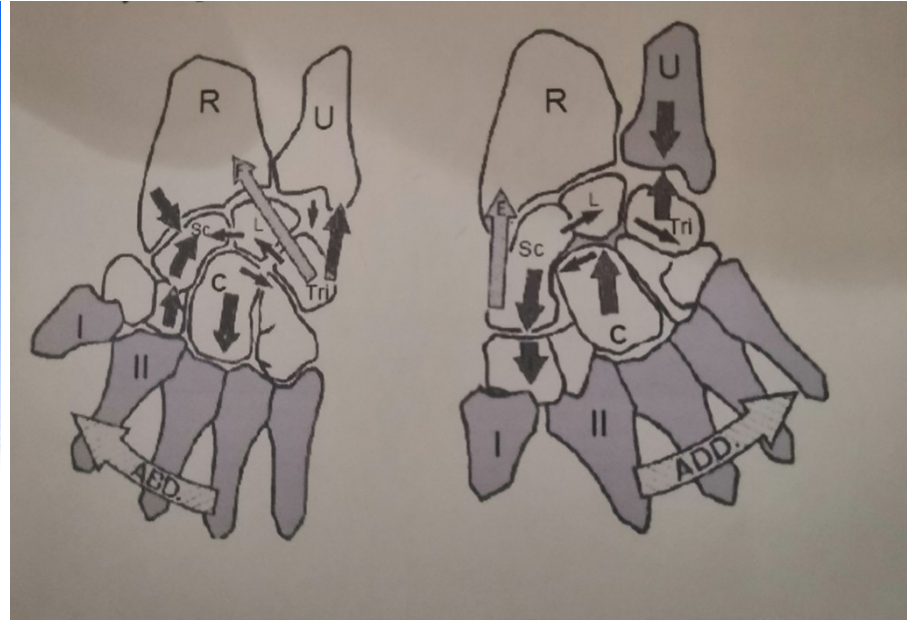

**Radiální dukce** - distální řada, stejně jako při pohybu v S, se i při dukčních pohybech chová jako celek – uklánějí se radiálně, extendují se a supinují - rotace kolem os capitatum

- proximální řada se při RD staví do flexe

**Ulnární dukce** - distální řada kostí se uklání ulnárně, flektuje se a pronuje.

- proximální řada jde při UD do extenze

# Kineziologie zápěstí



Kapandji, I. A. (1971). The physiology of the joints, volume I, upper limb. *American Journal of Physical Medicine & Rehabilitation*, 50(2), 96.

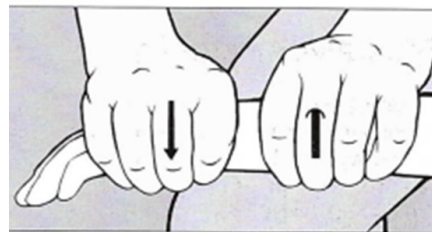
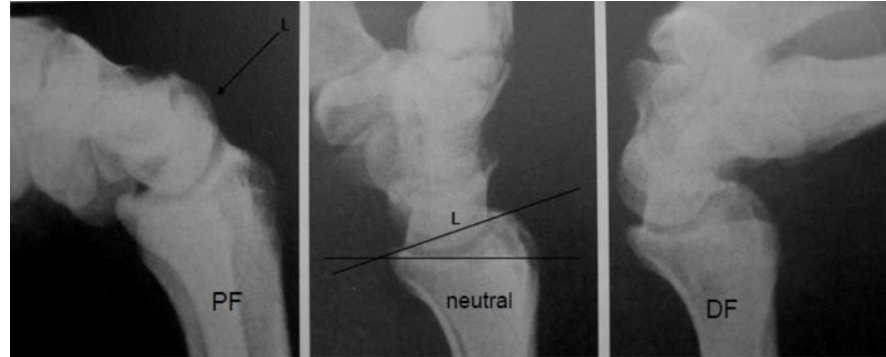# Kineziologie zápěstí

## PF □

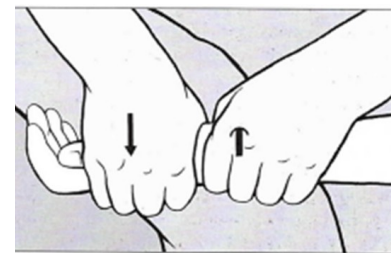
- Řasa na palmární straně při PF odpovídá MC □
- Větší rozsah v RC kloubu □
- Posun proximální řady vůči radiu směrem dorzálním □  
(u blokády RC kl., MOB při omezené PF směrem dorzálním v SUP)

## DF □

- Proximální kožní řasa na dorzu ruky při DF odpovídá RC kloubu □
- Větší rozsah pohybu v MC kloubu □
- Posun distální řady vůči proximální směrem palmárním □  
(u blokády RC kl., MOB při omezené DF směrem palmárním v PRO)



Obr. 165. Distální posun proti proximální řadě karpálních kůstek volárním směrem – mobilizace mediokarpálního skloubení.



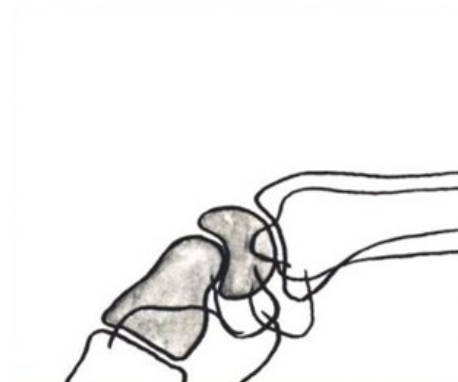
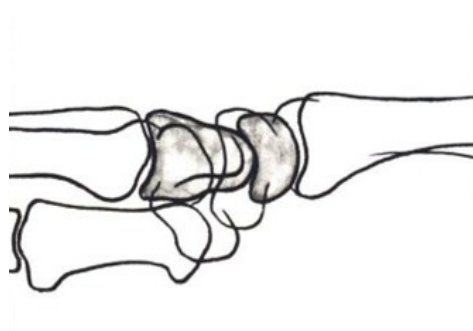
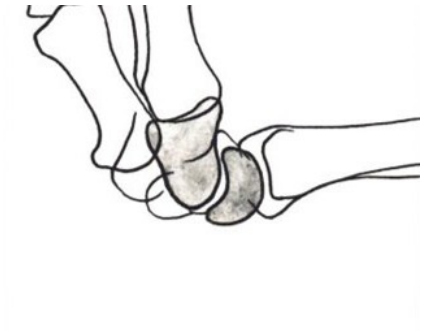Obr. 164. Posun karpálních kůstek proti předloktí směrem dorzálním: mobilizace radiokarpálního skloubení.

Lewit: Manipulační léčba, s. 177

# Kineziologie zápěstí

## Flexe a Extenze □

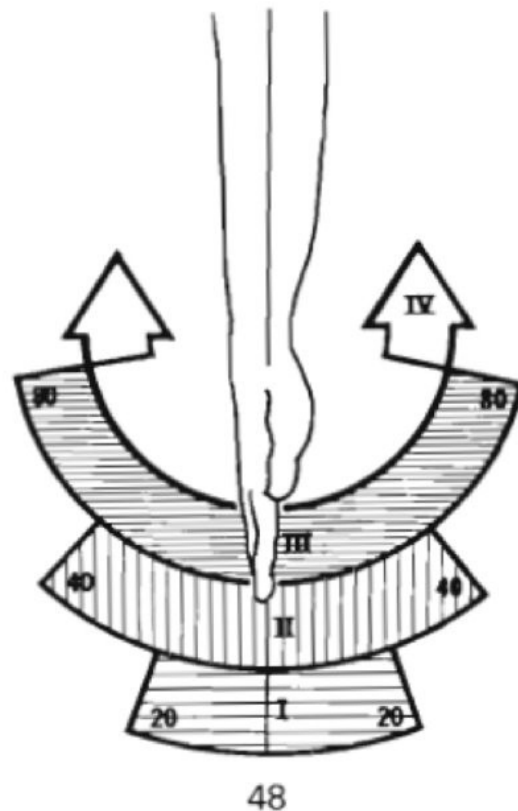
- Důležitý artikulační komplex mezi radiem - os lunatum- os capitatum □
- Při flexi (PF) rotuje os lunatum a os capitatum palmárně + os lunatum sklouzává dorzálně. □
- Při extenzi (DF) rotuje lunatum a capitatum dorzálně + os lunatum sklouzává palmárně (c-c pravidlo)



# Kineziologie zápěstí

Flexi a extenzi můžeme rozdělit do 4 sektorů:

- 20°- rozsah max. využití, ligamenta jsou relaxovaná, malý intraartikulární tlak □
- 40°- rozsah volného pohybu, vzrůstá intraartikulární tlak a tenze ligament □
- 80°- hranice max. rozsahu pohybu, intraartikulární tlak a tenze ligament je maximální □
- Nad 80°- sektor patologického posunu



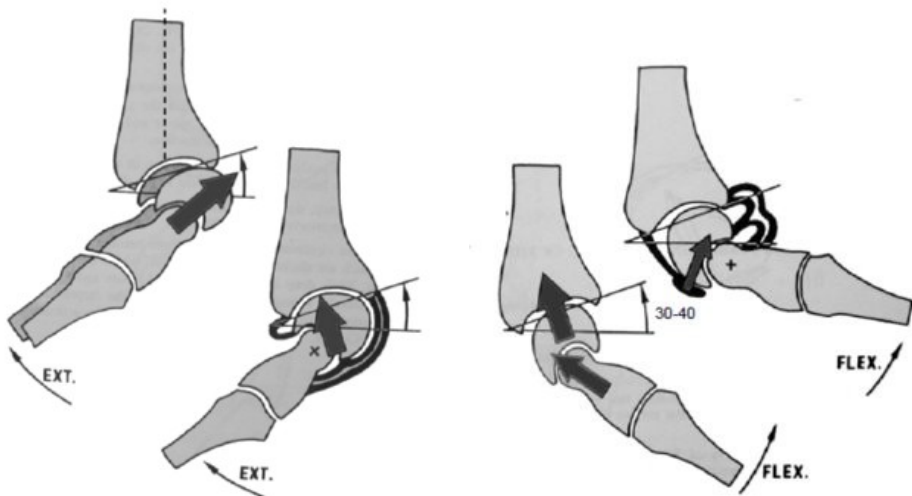
Kapandji, I. A. (1971). The physiology of the joints, volume I, upper limb. *American Journal of Physical Medicine & Rehabilitation*, 50(2), 96.



# Kineziologie zápěstí

## Stabilizační funkce ligament

- **Mírná flexe (30-40°)** - tah flexorů pomáhá stabilizovat
- **Max. flexe** - stabilizují dorzální ligamenta
- Tah extenzorů má **dislokační efekt** (palmární ligamenta musejí být velmi pevná)



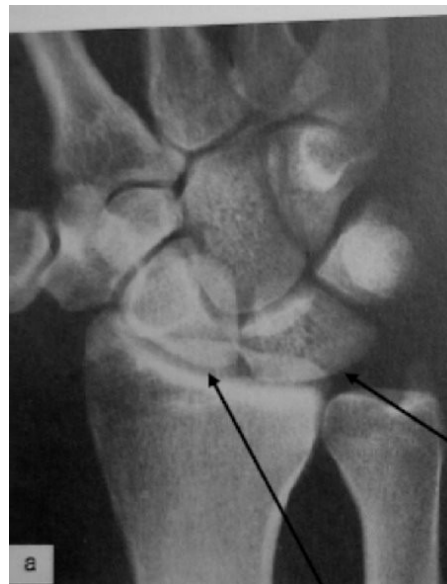Kapandji, I. A. (1971). The physiology of the joints, volume I, upper limb. *American Journal of Physical Medicine & Rehabilitation*, 50(2), 96.

# Radiální dukce

1. proximální řada se posunuje ulnárně,  
distální řada radiálně □

2. os lunatum zmenšuje kontakt s  
radiem (posun nad ulnu), mediální  
collaterální ligamenta jsou napnutá □

3. pohyb pokračuje v distální řadě □  
větší v pronačním postavení předloktí  
(mobilizace omez. DF a RD v PRO  
předl., směr volárně)



Kapandji, I. A. (1971). The physiology of the joints, volume I, upper limb. *American Journal of Physical Medicine & Rehabilitation*, 50(2), 96.

# Ulnární dukce

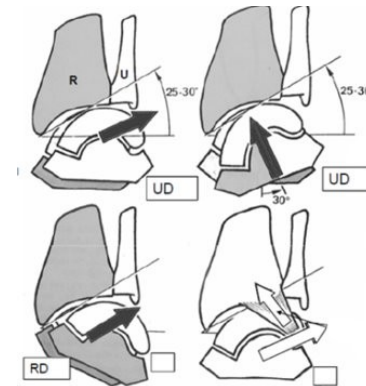
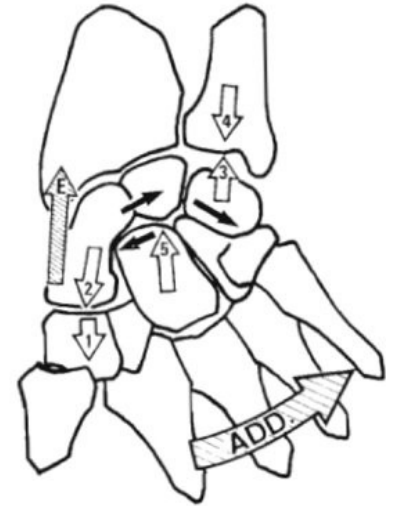
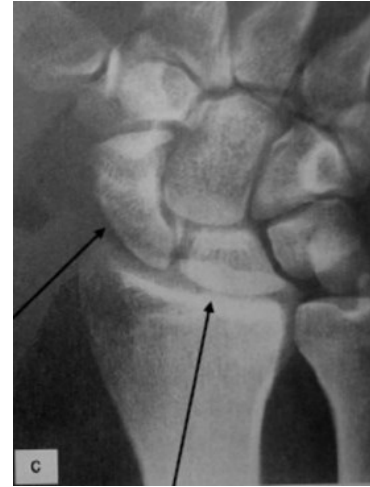1. proximální řada se posouvá radiálně, distální řada ulnárně □
2. os lunatum je téměř celou svou plochou v kontaktu s radiem □
3. prostor pro os scaphoideum, které je dobře viditelné □ (i palpovatelné)
4. napnutí lig. radiocarpale lat. – pohyb jen v distální řadě. □

**Stabilizační funkce ligament:** □

**neutrální postavení** - tendence k dislokaci proximální řady ulnárně □

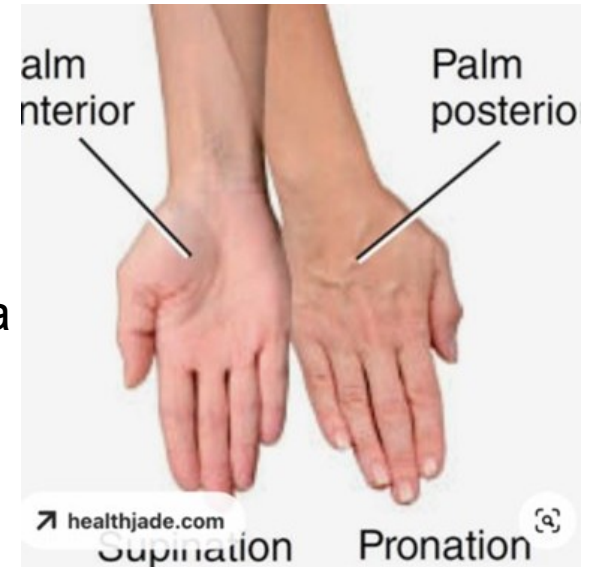
**lehká UD (30°):** pozice max. stability- os lunatum v kontaktu s radiem, tah svalů stabilizuje □

**RD:** nepostradatelná role lig. radiotriquetrum- zabraňuje dislokaci ulnárně □



# Supinace a pronace

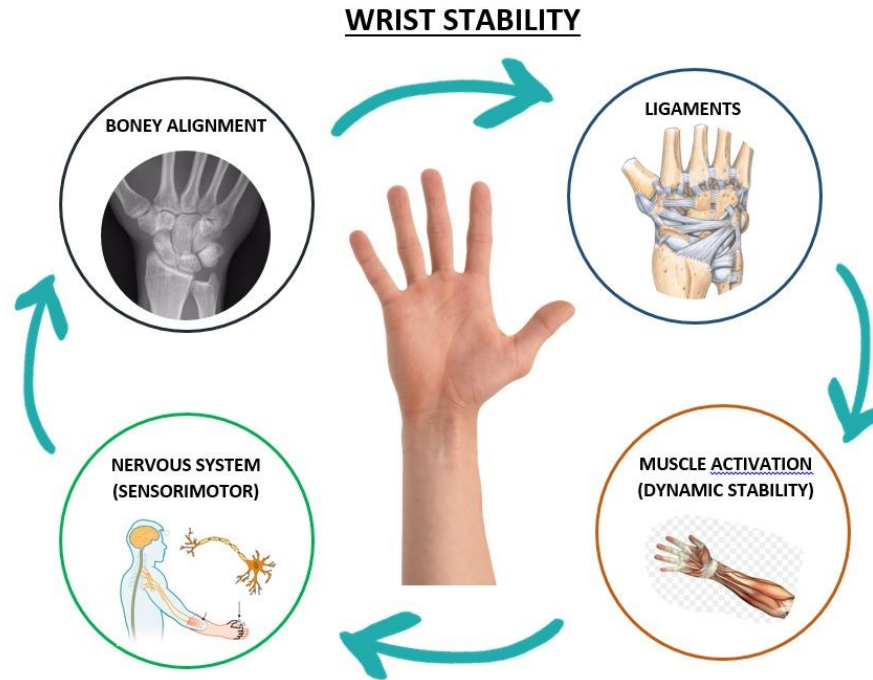
- Probíhá především v proximálním a distálním radioulnárním kloubu □
- Nezbytná pro funkční pohyby ruky □
- RD+DF+PRO □ (mobilizace)
- UD+PF+SUP □ (mobilizace)
- Poruchy pronace a supinace ovlivňují hybnost akra



# Karpální stabilita

- postavení kostí navzájem
- adekvátní napětí ligament stabilizující klouby
- správná kontrakce stabilizačních svalů zápěstí
- zpětná vazba vycházející z propriocepce v zápěstí

# Karpální stabilita

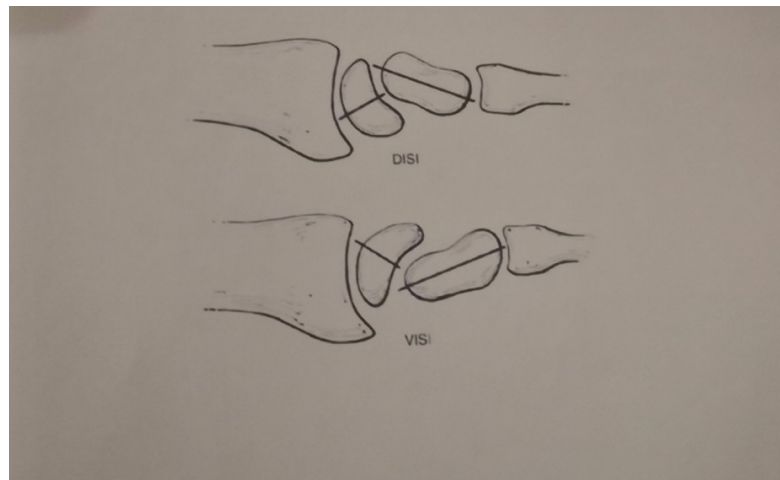
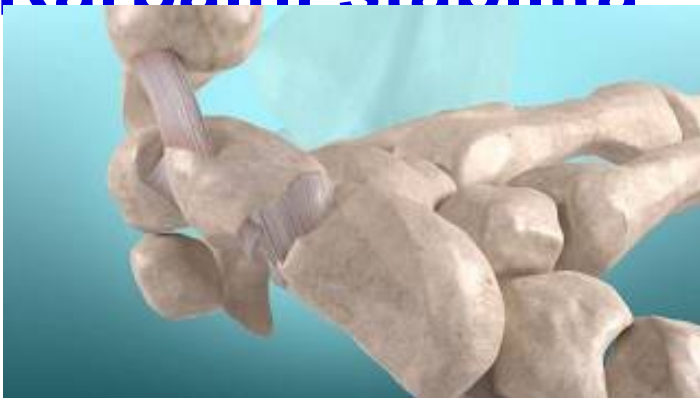

<https://geelonghandtherapy.com.au/blog/wrist-stability-how-does-it-work/>

# Karpální stabilita

- Při poškození SL (scapholunárního) ligamenta např. u disrupce, distenze atd. - os scaphoideum není omezeno zbytkem proximální řady a má tendenci se dostat do abnormálně flektované a pronované polohy a nastává jeho kolaps, lunatum a triquetrum se dostává spíše do abnormální extenze.
- Tento stav je označován jako **DISI (Dorsal Intercalated Segment Instability)**.
- Pokud dojde k selhání LTq ligament, má lunatum a scaphoideum tendenci zaujmout flekční postavení a tento stav označujeme jako **VISI (Ventral Intercalated Segment Instability)** .

# Karpální stabilita





# Dynamické stabilizátory zápěstí

**S-L přátelské svaly (friendly muscles)** - při SL disociaci - m. ECRL/B, APL (supinátory), m. FCR a m. FCU (relaxace S-L ligamenta supinací os scaphoideum)

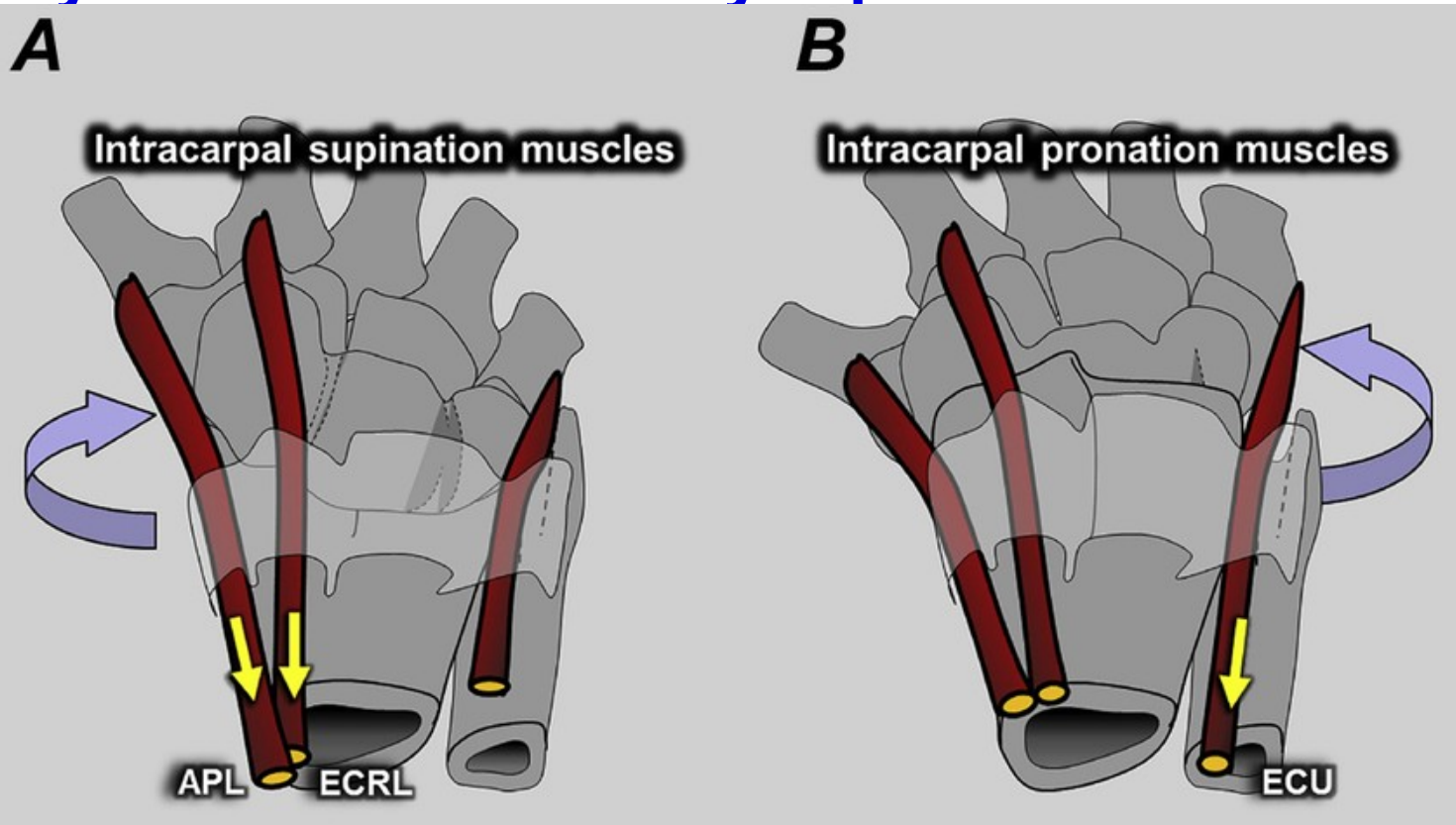
**nepřátelské svaly (unfriendly m.)** - m. ECU (tah za S-L ligamentum pronací os scaphoideum)

**“intrinsic m.”** - krátké svaly ruky, začínají a končí na ruce-udržují konfiguraci 3 oblouků klenby, jemná motorika

- mm. interossei palmares I-III
- mm. interossei dorsales I-IV
- mm. lumbricales
- m. adductor policis
- svaly tenaru
- svaly hypotenaru

**L-T a mediokarpální stabilita** - m. ECU a svaly hypothenaru jsou dynamickými stabilizátory této oblasti, m. ECU je jediným pronátorem karpu.

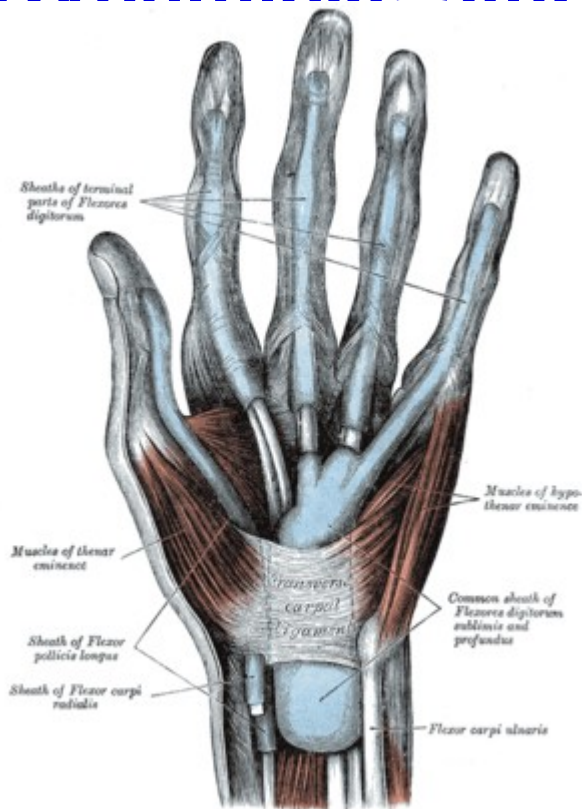
## Dynamické stabilizátory zápěstí



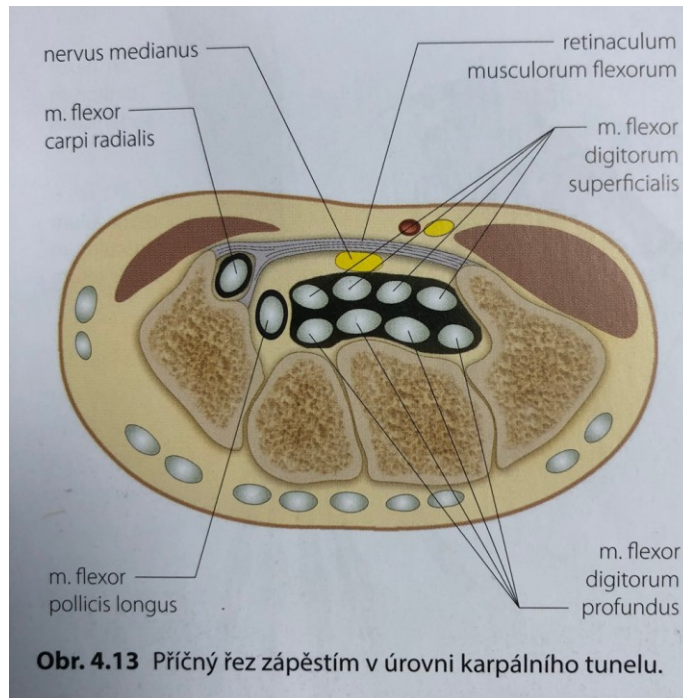
# Dynamické stabilizátory zápěstí

- **“extrinsic” svaly ruky** - flexorová a extenzorová skupina- krátká bříška, dlouhé úponové šlachy - svalová síla
- **synergistická dvojice** - stabilizační vliv na zápěstí
- při DF zápěstí dochází automaticky k flexi prstů a naopak
- **Flexe prstů:** 1. lumbrikální svaly FLX MCP kloubů, 2. m. FDS a m. FDP  
FLX prstů – 3. dosaženou pozici fixují interosseální a lumbrikální svaly -  
EDC má zásadní vliv pro extenzi a stabilizaci zápěstí během úchopu

# Dynamické stabilizátory zápěstí



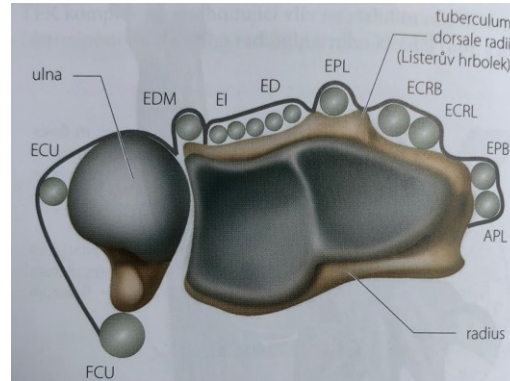
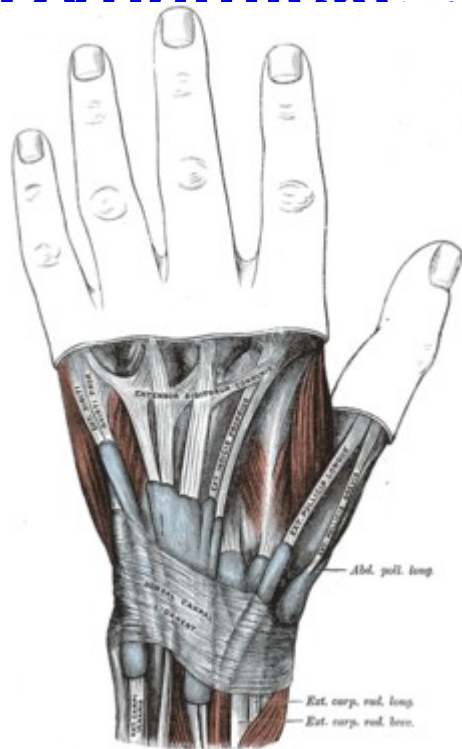
[https://www.physio-pedia.com/Flexor\\_retinaculum](https://www.physio-pedia.com/Flexor_retinaculum)



**Obr. 4.13** Příčný řez zápěstím v úrovni karpálního tunelu.

Reichert, B. (2021). *Palpační techniky: povrchová anatomie pro fyzioterapeuty*, str.92. Grada Publishing.

# Dynamické stabilizátory zápěstí



**Obr. 4.14** Šlachy extenzorů a retinaculum musculorum extensorum.

FCU: m. flexor carpi ulnaris; ECU: m. extensor carpi ulnaris; EDM: m. extensor digiti minimi; EI: m. extensor indicis; ED: m. extensor digitorum; EPL: m. extensor pollicis longus; ECRB: m. extensor carpi radialis brevis; ECRL: m. extensor carpi radialis longus; EPB: m. extensor pollicis brevis; APL: m. abductor pollicis longus

# Karpální instabilita

Nestabilita karpu je definována jako abnormální postavení karpálních kůstek způsobené lézí ligament.

Nestability rozdělujeme na akutní a chronické:

## 1. CID (carpal instability dissociative)

- v proximální řadě na podkladě poškození kosti (zlomenina skafoidea) nebo interosseálních vazů (skafolunárního nebo lunotriquetrálního vazů)
- v distální řadě jde o axiální ruptury vazů
- DISI, VISI

## 2. CIND (carpal instability nondissociative)

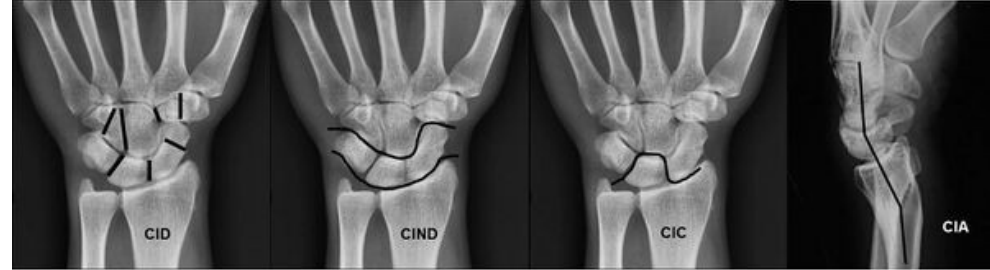
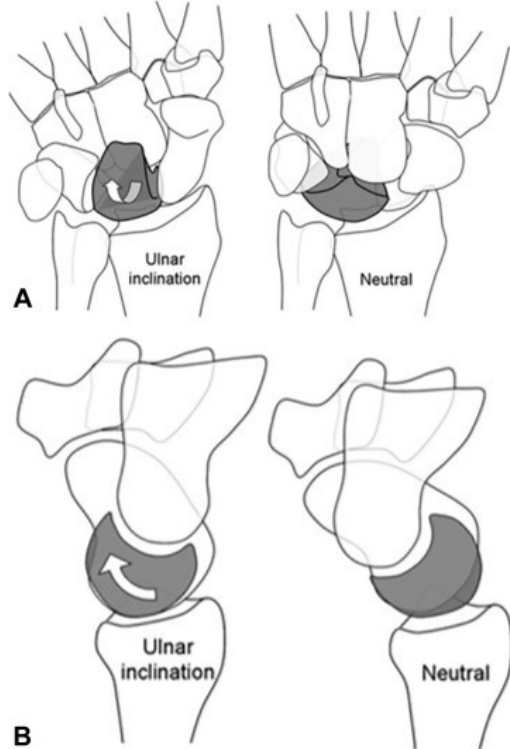
- dochází k deformitám na podkladě poškození kapsulárních vazů
- radiokarpální, mediokarpální, ulnární translokace

## 3. CIC (carpal instability combined or complex)

- zahrnujeme kombinace předchozích nestabilit

## 4. Nestability vzniklé adaptací zápěstí po špatně zhojených zlomeninách distálního radia nebo jednotlivých kostí karpu

# Karňální instabilita



[https://wikimsk.org/wiki/Carpal\\_Instability](https://wikimsk.org/wiki/Carpal_Instability)

## Overview of Carpal Instability

Carpal Instability Dissociative (CID) Intracarpal row instability	
DISI	scapholunate (SL) ligament
VISI	lunotriquetral (LT) ligament
Carpal instability Nondissociated (CIND) Intercarpal row instability	
<b>Midcarpal instability</b>	
<b>Radiocarpal</b> (ulnar translation, distal radius malunion)	rupture of extrinsic ligaments
Carpal instability Combined (CIC) Intercarpal and intracarpal row instability	
<b>Perilunate dislocation</b>	SL, CL, and/or LT deficiency
<b>Scaphocapitate</b>	
Carpal instability Adaptive (CIA) instability in response to malalignment of skeleton extrinsic to wrist	

<https://www.orthobullets.com/hand/6044/carpal-instability-nondissociative-cind>

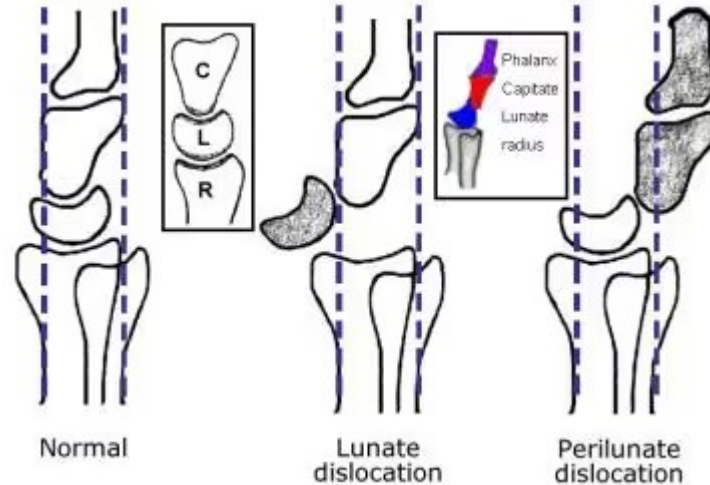
**CIND:** Zelenski, N. A., & Shin, A. Y. (2020). Management of nondissociative instability of the wrist. *The Journal of Hand Surgery*, 45(2), 131-139. <https://www.sciencedirect.com/science/article/abs/pii/S0363502319314728>

MONI  
SPORT

# Karpální instabilita

Type	Pattern of Instability
<b>Carpal Instability Dissociative (CID)</b>	Derangement within or between bones of the same carpal row
<b>Carpal Instability Non-dissociative (CIND)</b>	Derangement between the radius and bones of the proximal carpal row or between the proximal and distal carpal rows
<b>Carpal Instability Complex (CIC)</b>	Features of both CID and CIND
<b>Carpal Instability Adaptive (CIA)</b>	Origin of instability is proximal or distal to the wrist

<https://radsourc.us/carpal-instability/>



<https://emedicine.medscape.com/article/397035-overview>



# S-L instabilita

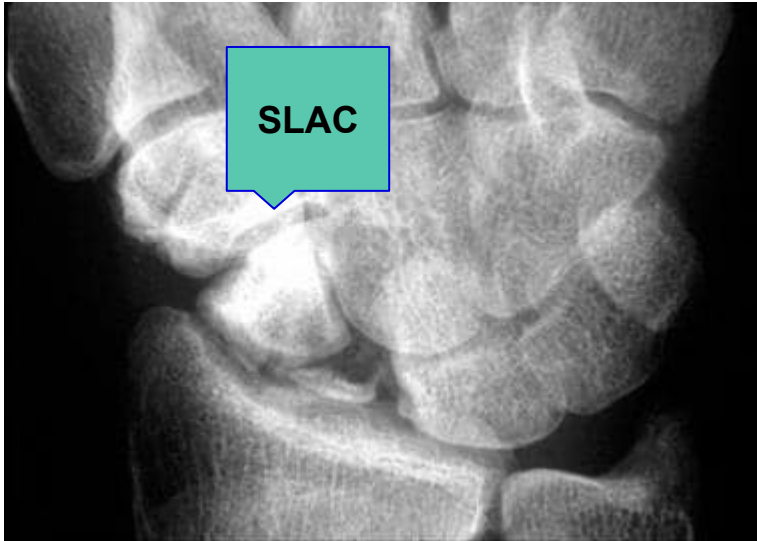Nejčastější příčinou karpální nestability je poranění SL vazy- rozvoj SL disociace- artróza (SLAC).

- **SLAC (scaphoid lunate advanced collapse)** - deg. artrot. změny art. radiocarpalis a mediocarpalis (dif. dg. RTG) u chronických disociací mezi os scaphoideum a os lunatum, při progresivní bolesti zápěstí

Rozlišujeme následující podtypy S-L disociace:

- **Statická** – kompletní ruptura s trvale přítomnou subluxací – dobře viditelná při standardním RTG
- **predynamická** – dochází k částečnému poranění vazy, které se neprojeví subluxací ani při zátěži
- **dynamická** – kompletní ruptura, která se projeví pouze při určité zátěži

# S-L instability



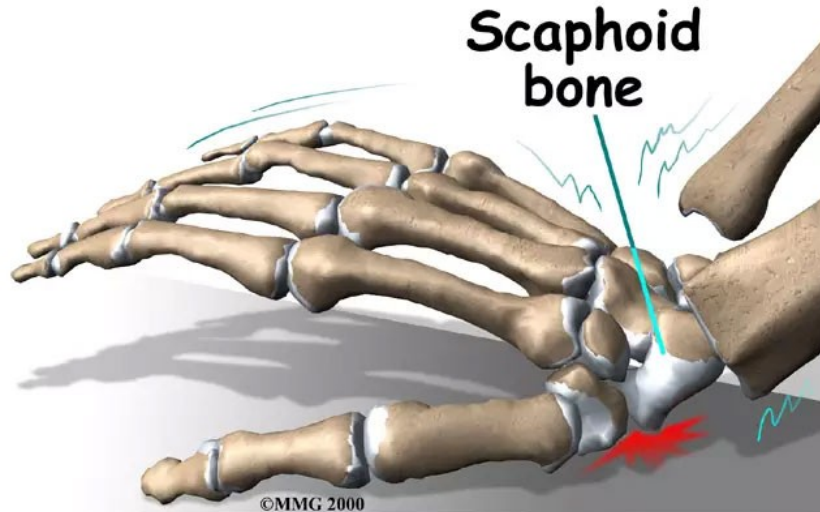
<https://emedicine.medscape.com/article/1244215-overview>

Group	Description
Predynamic instability	Radiographs do not reveal injury but physical exam is positive for pain with wrist use
Dynamic instability	Radiographs will reveal the injury under stressed or dynamic loading
Static scapholunate dissociation	Plain radiographs will show scaphoid displacement without stressed or dynamic loading
Scapholunate advanced collapse	Radiographs show static scapholunate dissociation with arthritic changes at the wrist

[https://www.physio-pedia.com/Scapholunate\\_Dissociation](https://www.physio-pedia.com/Scapholunate_Dissociation)

# Etiopatogeneze S-L instability:

- **pád na nataženou končetinu**, převážně při EXT zápěstí (často pac. udává, že někdy v minulosti..)
- **repetitive strain injury** – opakované namáhání svalů a šlach stejnými pohyby

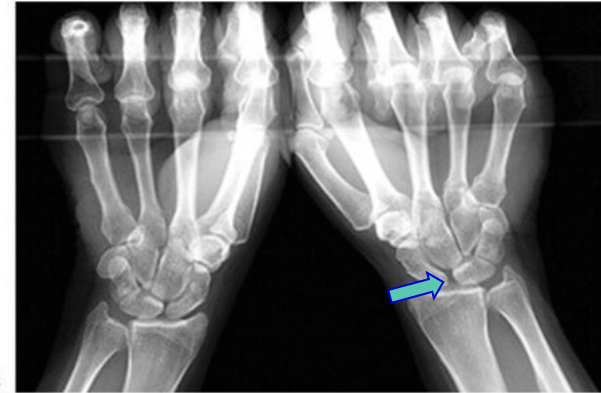
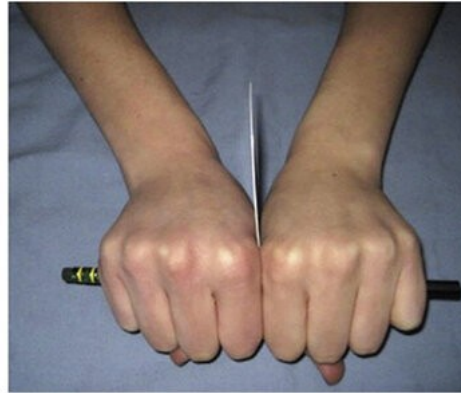

<https://motusspt.com/foosh-fallen-onto-an-outstretched-hand/>

# Dif. Dg. S-L instability:

## Klinické projevy:

- bolest - dominantně na dorzu ruky v místě SL
- přeskokování, blokace, oslabení, oslabení síly stisku
- bolestivá opora o ruku
- otok v akutní fázi nebo při destrukci karpu
- diagnostika - RTG

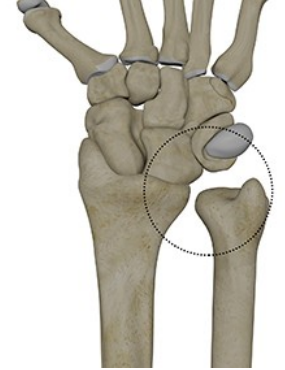


# Fyzioterapie

- využití metodik založených na principu vývojové motoriky (DNS, PNF)
- zajištění kvalitní sagitální stabilizace trupu
- zajištění centrovaného postavení kloubů
- kvalitní svalová koaktivace
- začít cvičením v UKŘ
- později využít diferenciaci končetin (fázická, opěrná)
- aktivní opora- centrovaná opora, vějířovité rozevření prstů
- čtyřbodová op.-kořen dlaně (tuberositas ossis scapuloidei a os pisiforme), 1.bod pod II MCP a 2.bod pod V MCP
- vyvážená koaktivace extrinsec a intrinsec mm.
- (Darth throwers motion-hod šipkou, při postižení SL vazy kontraindikace, lze využít v částečné terapii po stabilizacích)

# DRUK (distální radioulnární kloub)

- Tvoří funkční jednotku s proximálním radioulnárním a radiohumerálním a umožňuje pronačně-supinační pohyby, kdy radius včetně ruky rotuje kolem ulny
- Stabilizátorem DRUK je TFCC - **triangulární fibroartilaginózní komplex** (diskus articularis, palmární a dorzální radioulnárními vazy)
- Dalšími důležitými stabilizačními strukturami jsou interoseální membrána, pochva šlachy m. extensor carpi ulnaris, m. pronator quadratus.



# Další patologie v oblasti ruky a zápěstí

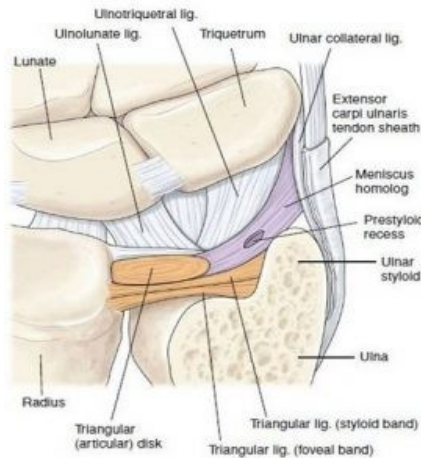
**ulnokarpální impingement** - po fr. radia, vrozená plus varianta ulny, bolesti zejména v supinaci, neunesou předmět

**patologie v oblasti TFCC (triangulární fibrokartilaginózní komplex)**

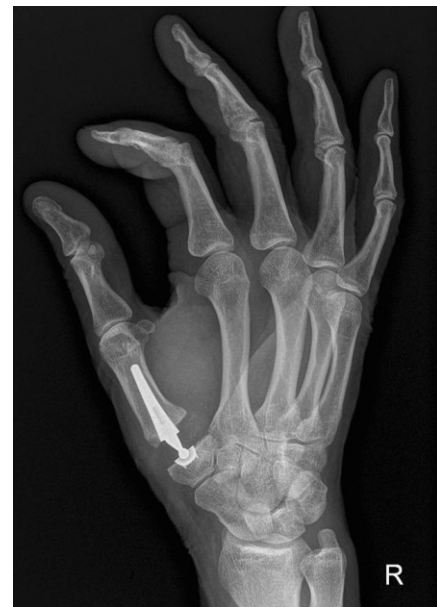**subluxace a luxace ECU** - bolest na ulnární straně zápěstí

**CMC kl.palce** - nestabilita, rhizartróza-artikulární plocha trapézia a báze I. metakarpu

- neudrží předmět v širokém úchopu (servírka..)
- interpoziční plastika
- deza
- TEP



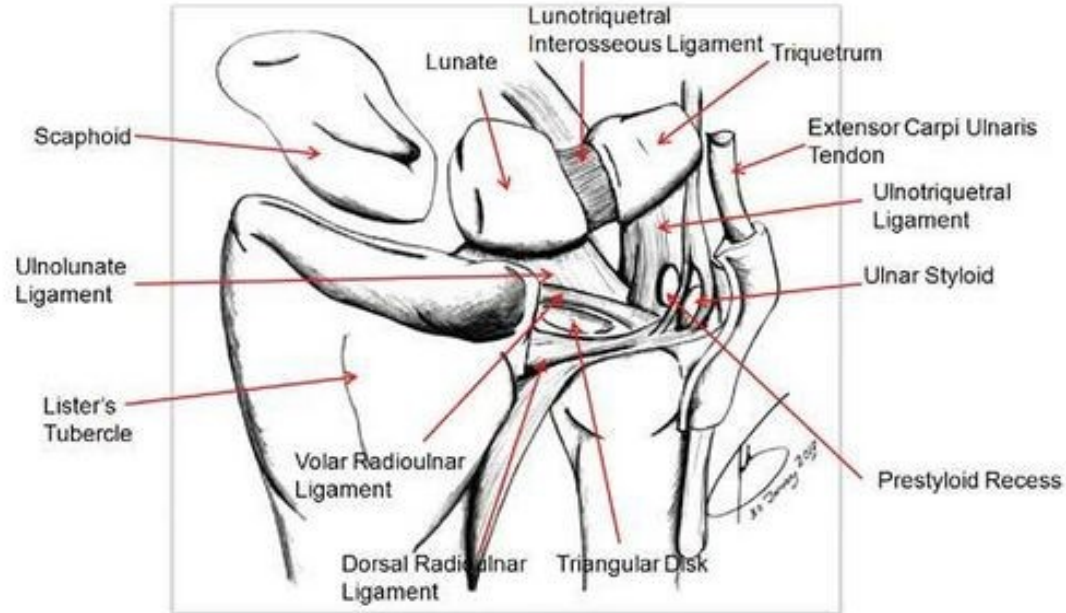
<https://physioplus.com.au/wrist-injury-series-tfcc-injury/>



[https://link.springer.com/chapter/10.1007/978-3-030-02134-4\\_12](https://link.springer.com/chapter/10.1007/978-3-030-02134-4_12)

# TFCC - anatomie

## TFCC Anatomy

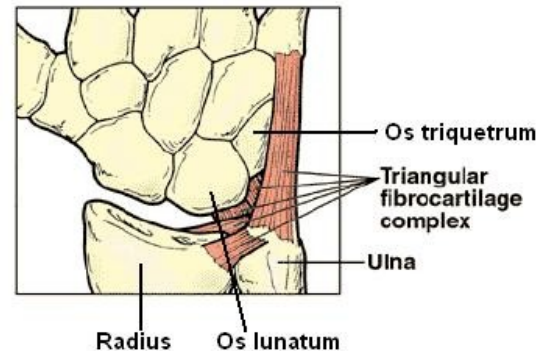


[https://www.physio-pedia.com/Dorsal\\_radioulnar\\_ligament](https://www.physio-pedia.com/Dorsal_radioulnar_ligament)



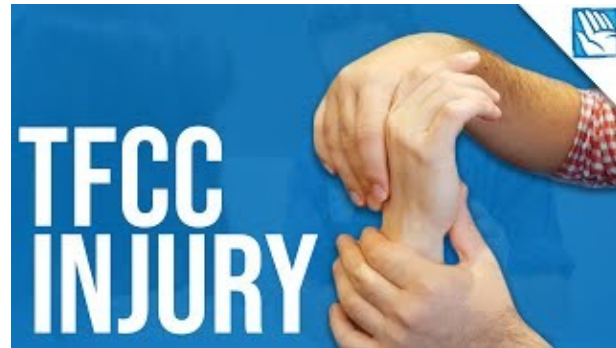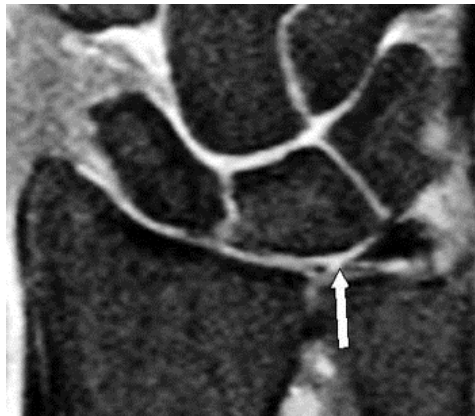
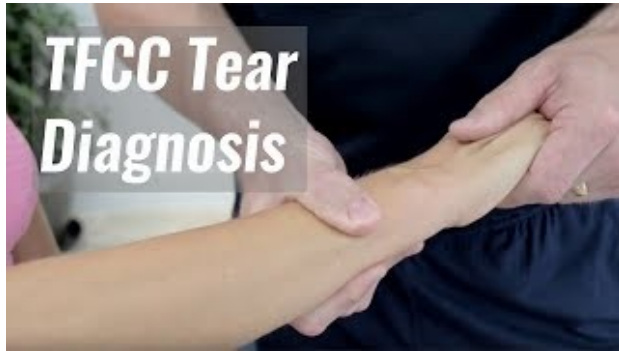# TFCC - patologie

- TFCC je struktura tlumící zátěž v oblasti mezi os lunatum, triquetrum a hlavicí ulny
- TFCC je komplex sloužící pro **stabilizaci ulnárního aspektu** zápěstí
- Silová ulnární deviace či tzv. “pozitivní ulnární variace” (stav, kdy distální kloubní povrch ulny je delší než 2.5 mm v porovnání s distálním povrchem radia) mohou být prediktorem rozvoje patologií v této oblasti
- Klinicky se poškození TFCC projevuje jako bolestivost na ulnární straně zápěstí, spojena s pocitem přeskakování či bolestí na dotek mezi os pisiforme a hlavicí ulny
- V 39-84% případů je poškození TFCC spojováno i s frakturou distální části radia
- MRI - “předběžná” diagnostika, RTG - “zlatý standard”
- Prognóza léčby bývá dobrá



[https://www.physio-pedia.com/Triangular\\_Fibrocartilage\\_Complex\\_Injuries](https://www.physio-pedia.com/Triangular_Fibrocartilage_Complex_Injuries)

# TFCC - diagnostika a léčba



### Signs & Symptoms

- Edema
- Pain
- Point tenderness
- Clicking
- Dysfunctional
- Unable to bear weight
- Positive ulnar deviance



The diagram shows three views of a hand and wrist illustrating ulnar deviation tests. The first is labeled "POSITIVE", the second "NEUTRAL", and the third "NEGATIVE". A red line indicates the "Ulnar Deviance" angle.

# TFCC - diagnostika a léčba

**TFCC Tears**

TFCC is a complex load bearing joint which stabilises the DRUJ & ulnocarpal aspect of the wrist.

**Compression Test**

Maximum ulna deviation & axial compression



**Fovea Sign**

POP at the soft spot between the ulna styloid process. SP of 86.5% & SN of 95% (Tay et al., 2007)

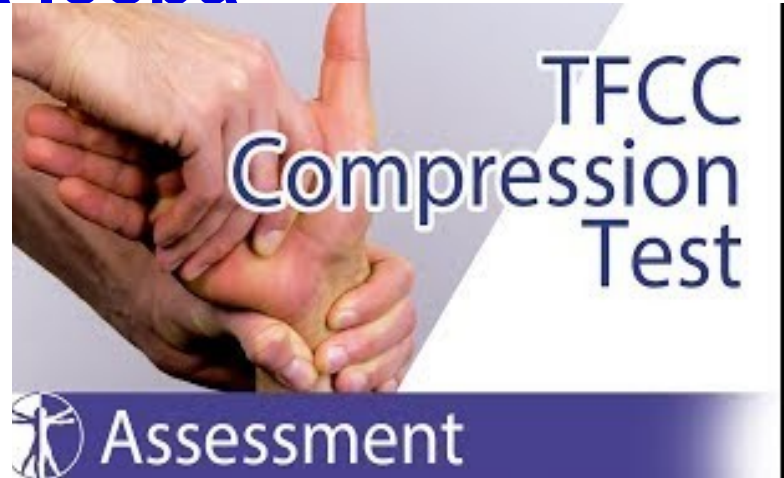

**PIANO KEY SIGN**

Compress ulna head volarly. If it translates inferiorly and reappears once compression removed it indicates instability  
SP 96% & SN 59% (Lindau et al., 2000).



**THETHREADPHYSIO**



Charlie Clements:

<https://www.instagram.com/thethreadphysio/>

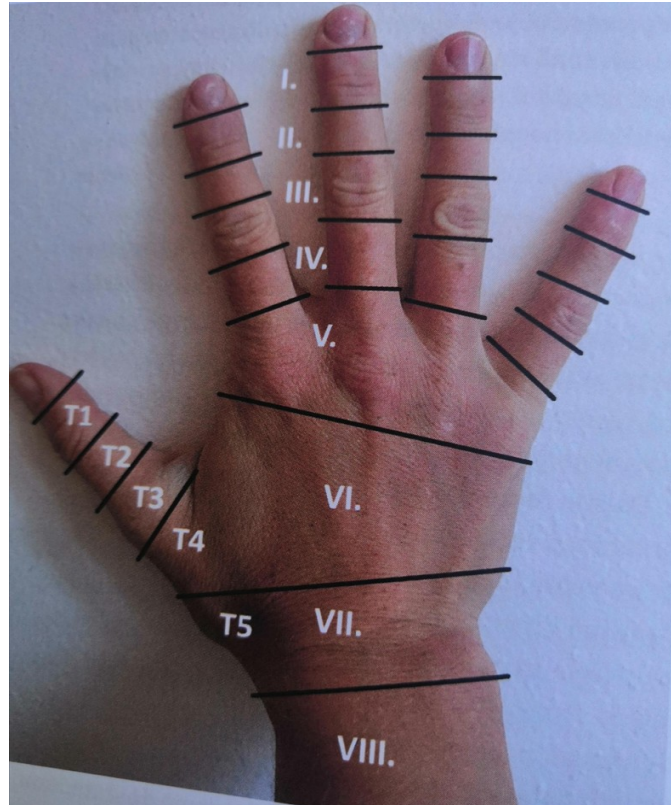
# Terapie traumatické ruky

## Časná terapie po úrazech a operacích

- algoritmus PRICE/PEACE AND LOVE
- otok - terapeutické ovlivnění
- jizva - zhodnocení, ošetření, desenzibilizace
- Šlachová poranění - Wake-Up surgery

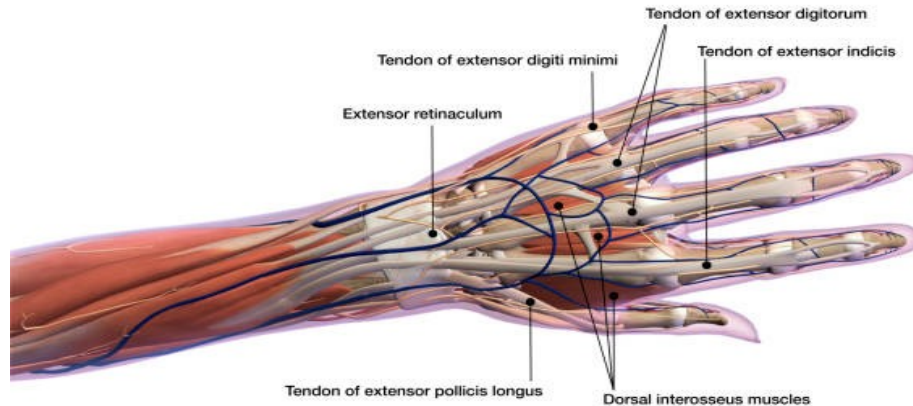
# Poranění extenzorů

## Zóny extenzorů



# Poranění extenzorů

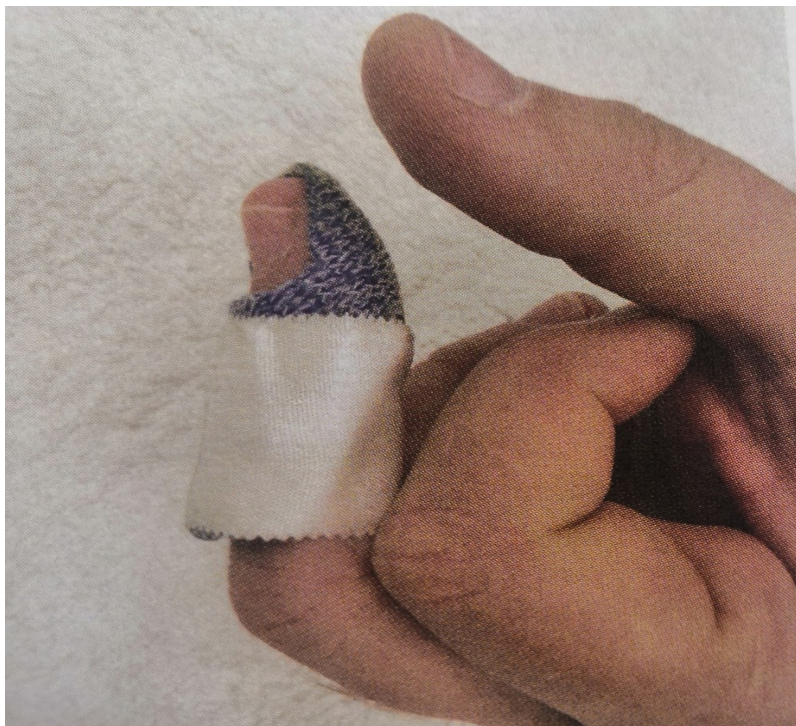
- komplikovanější než u flexorů - anatomicky složité uspořádání
- svaly ruky a předloktí, fibrózní struktury, junkce, synoviální pouzdra, málo prostoru
- jedna šlacha extendeie prst ve všech kloubech



# Poranění extenzorů

## Poranění v zóně I-II

- často uzavřená
  - Mallet finger”, “Baseball finger”- “Kladívkovitý prst”
  - distální článek padá do flexe, nelze jej aktivně natáhnout
- terapie
  - primárně konzervativní- ideálně individuální termoplastová dlaha na míru
  - fixace v extenzi až mírné hyperextenzi



MUNI  
SPORT



# Poranění extenzorů

- dlaha 24/D - 8T
- zařazovat prst s dlahou do běžných denních činností
- cílené cvičení PIP do flexe 10-15 pohybů 6/d
- po 8T pokud je dostatečná extenze postupné odkládání dlahy
- zpočátku 3xD na 30 min., postupně prodlužovat
- na noc dlaha ještě 1M
- flexi cíleně necvičíme
- pokud po 1M nedocvičeno, cíleně rozcvičit nebo dlahování

## Otevřená poranění v zóně I-II

- sutura úponů, 4T fixace K drátem po 4T termoplastová dlaha
- postup stejný jako u konzervativní terapie

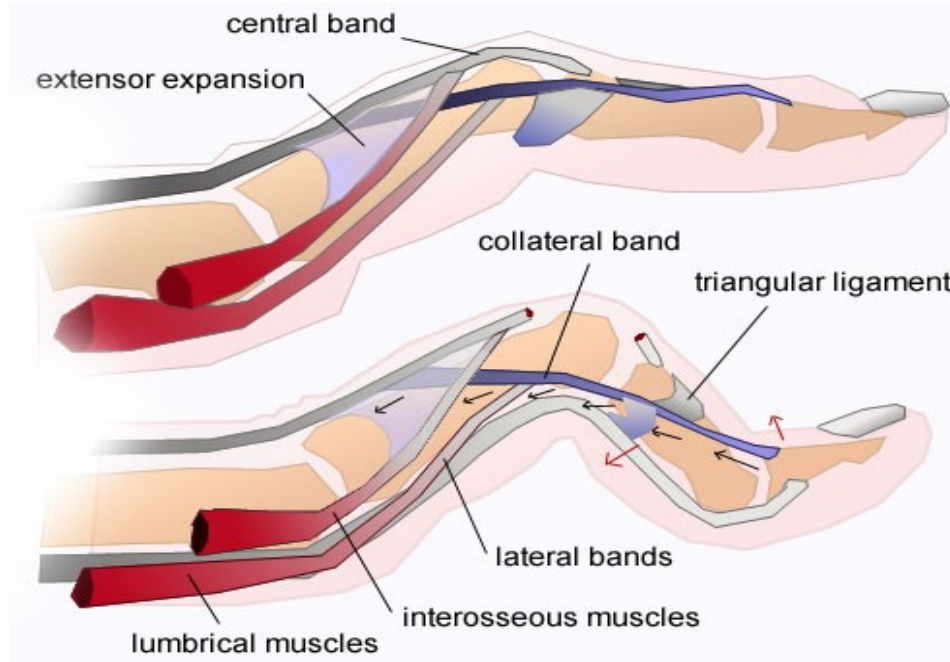
# Poranění extenzorů

## Zavřená poranění v zóně III

- “Deformita knoflíkové dírky”, “Boutonniér deformity”
- časté u RA
- ruptura centrálního pruhu, sesunutí postranní pruhů palmárně
- semiflekční postavení v PIP a hyperextenze v DIP
- MCP kloub do extenčního postavení

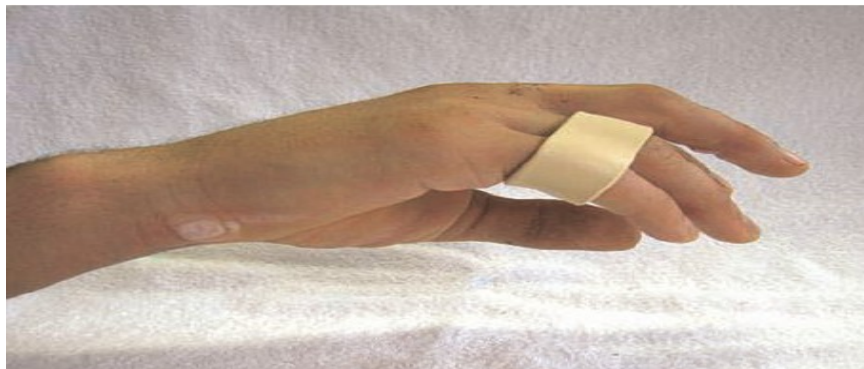# Boutonniér deformity

Zdroj: Orthobullets



# Terapie

- dlahování do extenze v PIP kl., DIP aktivní flexe
- využití “relative motion splint” zamezí hyperextenzi v PIP,
- DIP kloub cvičíme do maximální flexe
- terapie může do úpravy trvat i několik měsíců



# Poranění extenzorů

Terapie bez využití termoplastů

0-4T

- PIP kloub je v nulové EXT pomocí volární statické dlahy
- Provádí se cvičení na zvětšení EXT v PIP kloubu
- Aktivní FLX v DIP kloubu
- Dlahy je ponechána na 4 až 6 týdnů

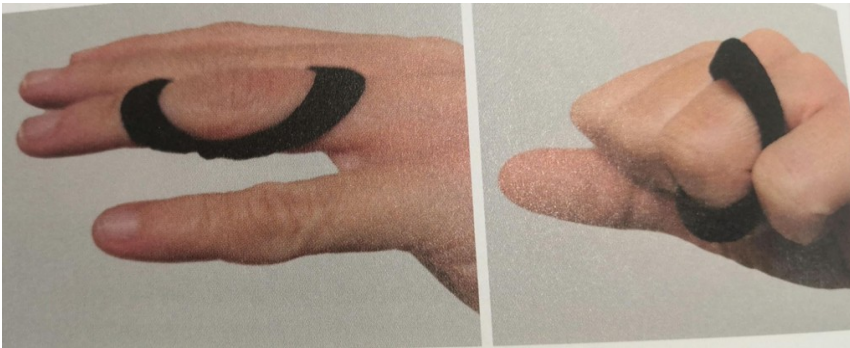4-8T

- Aktivní cvičení FLX a EXT PIP kloubu
- Cvičení FLX MP a DIP kloubu
- Pokračujeme s dlahováním v nulové EXT
- Dlahování do cca do 12T a pozvolná odporová cvičení

# Poranění extenzorů

## Deformita labutí šíje

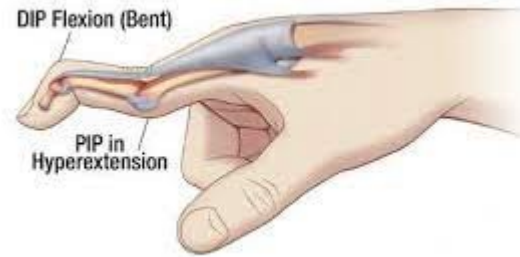
- dysbalance extenzorového aparátu v okolí PIP kloubu ,špatná funkce volární ploténky
- dlahování- zajištění mírné flexe ve středním kloubu



Swan Neck Deformity

DIP Flexion (Bent)

PIP in  
Hyperextension



# Poranění extenzorů

## Otevřená poranění extenzorů v zóně III

- často stejné postavení jako u uzavřeného poranění-deformita knoflíkové dírky (centrální pruh)
- centrální+laterální pruh - semiflekční postavení v DIP i PIP



# Poranění extenzorů

## Terapie

- dynamická dorzální dlaha



- 3-6T aktivní flexe v PIP 30st. 10x za hodinu
- 6-9T aktivní flexe PIP kl.60st.

# Poranění extenzorů

Terapie bez využití termoplastických dlah u otevřených poranění

- Sádrová dlaha na 3 až 4 týdny
- Kolem 3T aktivní cvičení MP a DIP kloubů
- 6.-8. aktivní cvičení MP a DIP kloubů společně s cvičením FLX a EXT v PIP kloubu
- Snažíme se zvýšit rozsah do plné aktivní FLX a EXT v PIP kloubu
- 8.-12T začínáme s jemným odporovým cvičením
- Pokud je nedostatečná EXT v PIP kloubu, pokračujeme s dlahováním PIP kloubu do extenze

# Poranění extenzorů

Otevřená poranění v zóně IV

0-6T

- klinicky podobný stav jako u zóny III
- zásadní je správné chirurgické ošetření
- volární dlaha na noc po dobu 6T
- dlaha s volným MP kl. a zápěstím

6-12T

- “tendon glide exercises”



# Poranění extenzorů

## Otevřená poranění v zóně V

- chirurgické ošetření
- 3T dlaha v EXT MCP s volným PIP a DIP
- 3T- 6T dynamická dlaha, která umožní pohyb i do FL v MCP
- na noc statická odpočinková dlaha
- 10x/H flexe aktivně, extenze pasivně,

začíná se na 30st. a postupně se zvyšuje rozsah

- plná zátěž postupně od 12T

# Poranění extenzorů

## Otevřená poranění v zóně VI

- 0-6T - dynamická dlaha s fixací zápěstí s aktivní flexí v MCP a pasivní EXT.
- Statická dlaha v EXT na noc
- kinezioterapie jako u předchozích
- plná zátěž po 12T

# Poranění extenzorů

## Otevřená poranění v zóně VII

- 0-6T: dynamické dlahování - den, FL zápěstí do 15st, MP 0 st, IP volné pro flexy i extenzi
- statická odpočinková dlaha – noc
- od 12T plná zátěž

## Otevřená poranění v zóně VIII

- zasahuje na předloktí důsledně dlahovat do extenze, aby nedošlo k prodloužení šlach- neschopnost plné extenze v MCP kl.
- dlahování a režim jako u předchozího

# Poranění extenzorů

## Poranění dlouhé šlachy extenzoru palce v zóně T1-T3

- 0-2T statická dlaha v EXT a ABD palce
- 3-6T dynamická dlaha

## Poranění dlouhé šlachy extenzoru palce v zóně T4

- terapie obdobná jako u tříčlánkových prstů

# Poranění flexorů

1.zóna- bývá poraněný hluboký flexor

2.zóna- “no man s land” může být poraněný FDP,FDS,poutka..

3.zóna- šlachy náchylné k adhezím

4.zóna- oblast karpálního tunelu

5.zóna- adheze, ale tuková tkáň, enáze ovlivnitelné

**GAPPING** - při aktivním záběru za operovanou šlachu rozestup konců operované šlachy- špatná sutura,předčasná zátěž

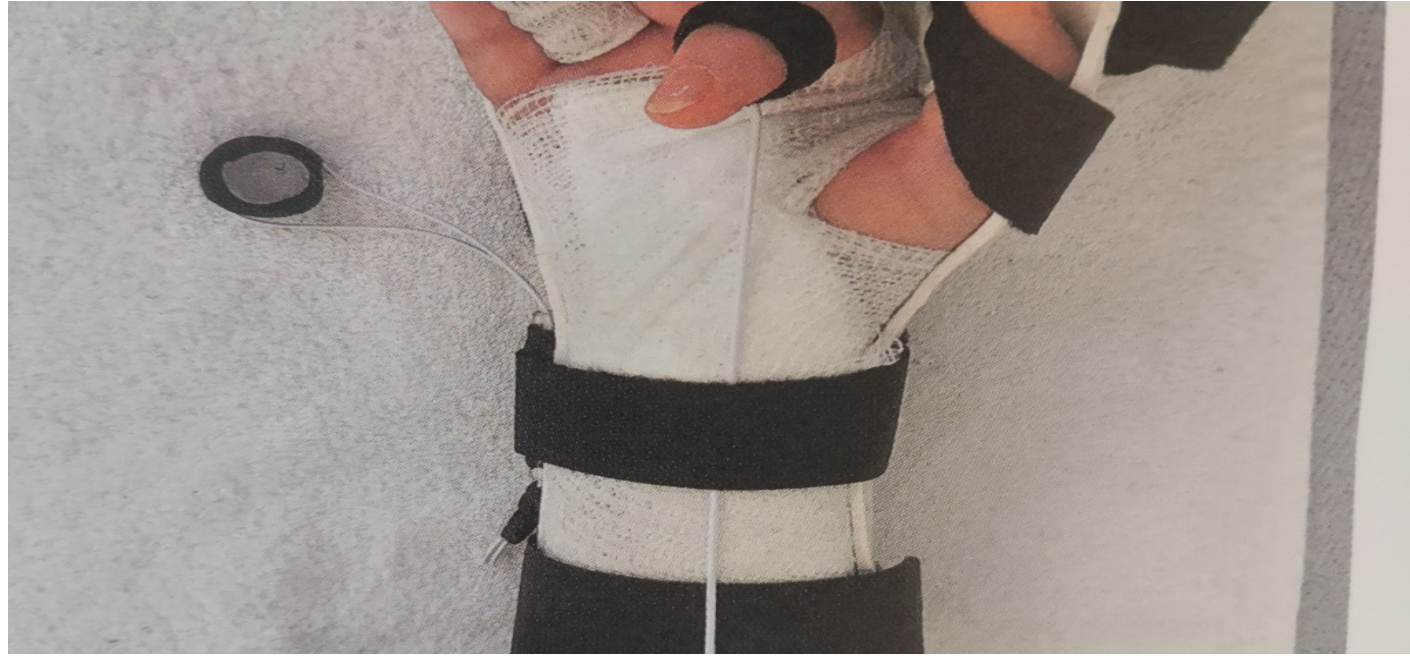

# Poranění flexorů

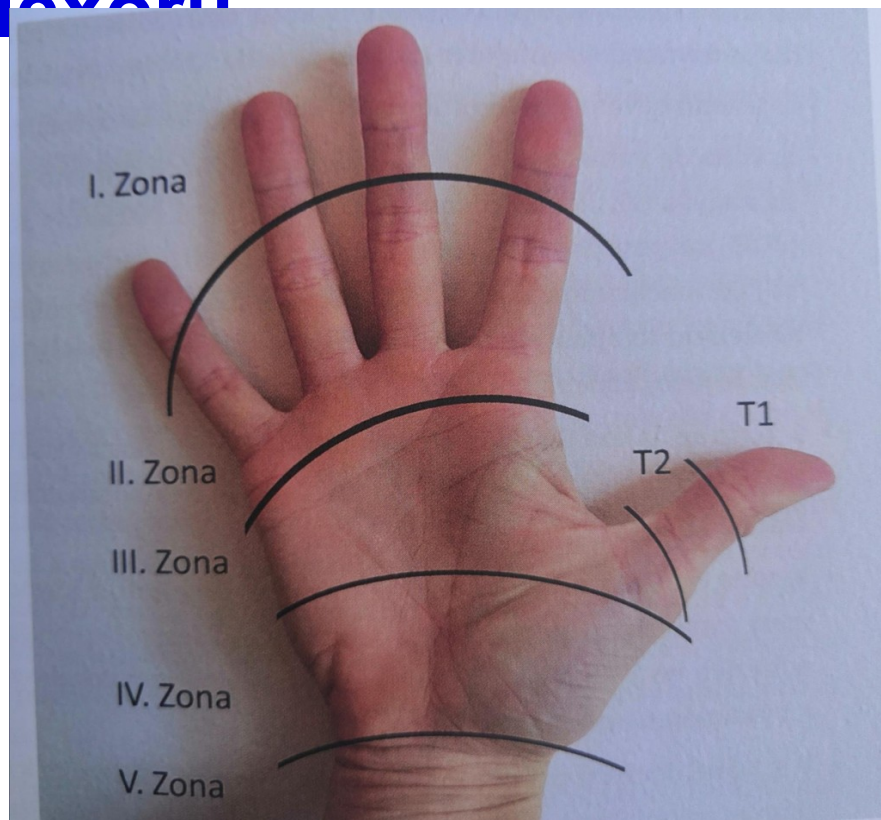
## A) dlahování a časná pasivní mobilizace (EPM EarlyPassiveMotion))

- zápěstí FL 10-30st, MCP FL 70st, plná EXT IP
- možné využití dynam. dlahy z dorzální strany ruky  
přes pružný tah prsty do FL pasivně, aktivně limitované EXT  
přes odpor gumiček

CAVE děti a nespolupracující dospělí



# Poranění flexorů



# Poranění flexorů

## B) protokol dle Durana a Houserera

- 3-5 mm skluzu šlachy je dostačující k tomu, aby se předešlo vzniku srůstů
- zabránit adhezím a překřížení mezi šlachou FDS a FDP
- 0-3T zápěstí ve 20° FLX, MP klouby v 45-50° FLX a IP klouby v neutrální pozici
- 6-8x plná pasivní FLX a EXT PIP kloubu
- 6-8 x plná pasivní FLX a EXT DIP kloubu
- 6-8 x složená pasivní FLX a EXT MP, PIP a DIP kloubu
- 2/D

# Poranění flexorů

od 5T

- 10 x aktivní flexe a extenze zápěstí.
- 10 x složená aktivní flexe a extenze MP, PIP a DIP kloubu.
- každé 2H

od 6-T

- 12 x aktivní FLX a EXT zápěstí
- 12 x složená aktivní FLX a EXT prstu
- 12 x blokovací cvičení pro PIP kloub 12 x blokovací cvičení pro DIP kloub
- 1xH od 7-8 týdne odporová cvičení i pasivní extenze

# Poranění flexorů

## C) Kleinertův protokol

dorzální ochranná dlaha- zápěstí v 45° FLX, MP klouby v 10-20° FLX, IP klouby jsou v plné EXT

( v současnosti na specializovaných pracovištích spíš zápěstí v 0 , MCP FL 40-50st, plná extenze v IP)

0-4T- 1T každou hodinu aktivní extenze, pasivní extenze 5-10x

2T 10- 15 pohybů, 3T 20-25X pohyb

4-6T- dlaha nahrazena zápěstní objímkou na noc protektivní dlaha

od 6-8T progresivně silové cvičení

Narozdíl od Duran Housera Kleinert využívá tahy ihned proti aktivní extenzi a následné pasivní flexi pomocí pružných tahů

# Poranění flexorů

## D) Metoda “ Place and Hold”

Principem této metody je umístění prstů do FL(maximálně poloviční pěst), kdy se pacient snaží udržet nastavenou pozici izometrickou kontrakcí. Tato metoda se nejdříve cvičí na zdravé ruce, aby se pacient naučil aplikovat minimální sílu. Velmi důležitou roli hraje postavení RC kloubu. Pokud je RC kloub ve FLX, snižuje sílu flexorů, ale zvyšuje pasivní odpor extenzorů, proto je výhodnější pozice v EXT

# Poranění flexorů

## E) Cooneyova metoda

Využívá pasivního klouzáni šlach při natažených prstech. Pokud je prováděna EXT v RC dochází k pasivní FLX prstů a šlacha se pohybuje proximálně od sutury. Při FLX v RC je tomu naopak  
Využívá princip “tenodesis efekt”



# Poranění flexorů

## F) Belfast a Sheffield aktivní protokol

- dorzální sádrová zápěstí ve 20°FLX, MP klouby jsou v 80-90° FLX a PIP a DIP jsou v neutrální pozici. Dlaha přesahuje 2 cm přes špičky prstů .
- cvičení zahajujeme u zóny 3 po 24h, u zóny 2 po 48h
- 4 x1H dva pasivní pohyby do plné FLX, dva aktivní pohyby do FLX a dva aktivní pohyby do EXT

# Poranění flexorů

## G) Časná aktivní mobilizace (EAM)

- nejvíce využívaná u 2.zóny
- kontrakce svalového břicha táhne za šlachu a podpoří její skluz
- dorzální draha s limitovanou extenzí
- základem pevná sutura

# Poranění flexorů

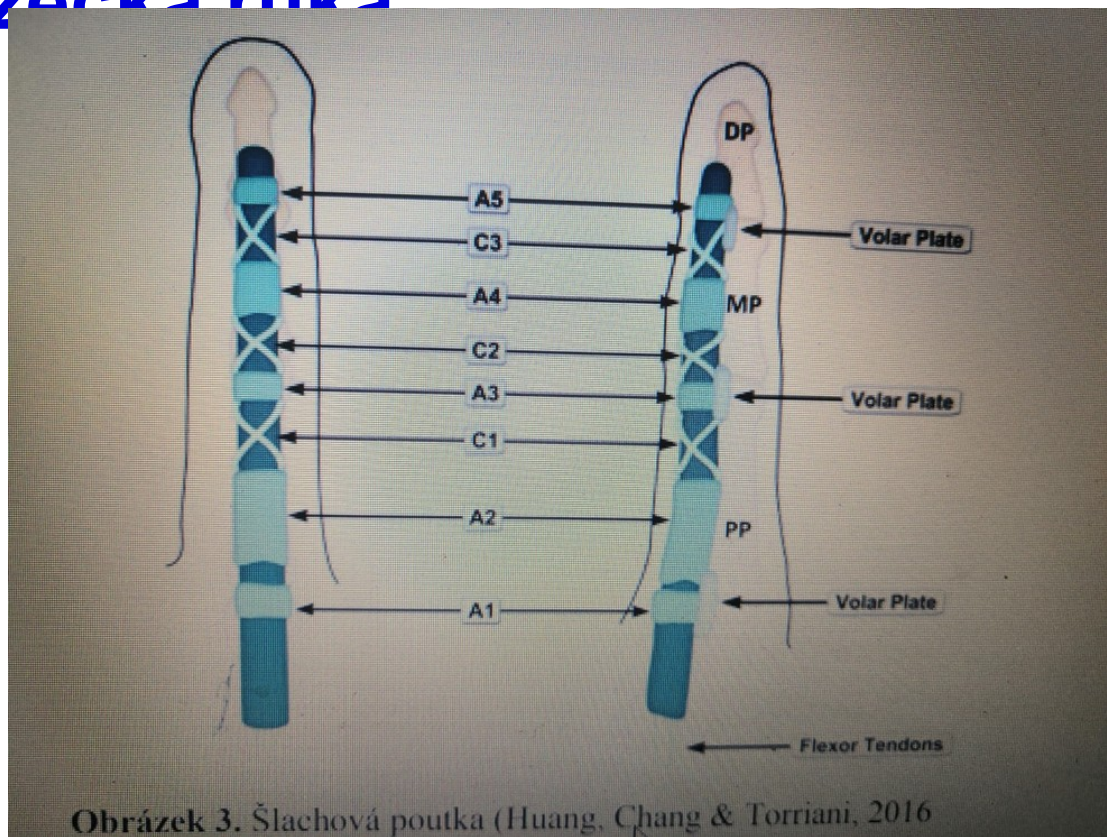
## H) Metoda z Grenoblu

- kombinuje pasivní, semiaktivní a aktivní techniky
- **24h** klidový režim
- 0-4/6Tcvičíme od nejproximálnějších kloubů a začínáme postupnou pasivní mobilizací až do dosažení kompletní pasivní FLX
- 4/6TCvičíme od nejproximálnějších kloubů a začínáme postupnou pasivní mobilizací až do dosažení kompletní pasivní FLX
- od 3M dávkovaný odpor

# Horolezecká ruka

- poranění šl. poutek většinou extrémním zatížením
- největší zátěž probíhá při uzamčeném úchopu
- kvalitně provedený zamčený úchop a pohybová připravenost (adaptace tkání) vede k eliminaci rizika
- při částečném utržení poutka hrozí riziko iritace šlachy

# Horolezecká ruka



# Horolezecká ruka

- tah vs tlak (trakce/aproximace) – v různých rovinách a rotacích
- opozice (palec proti jednotlivým prstům)
- extrémní převaha ADD a FLX
- nejčastěji u mp a cmc kloubů, které se decentrují směrem do dlaně a tím je narušena aktivní stabilizace, kloubní centrace a funkce svalového řetězce.

# Funkční oblouky ruky

## Longitudinální oblouky □

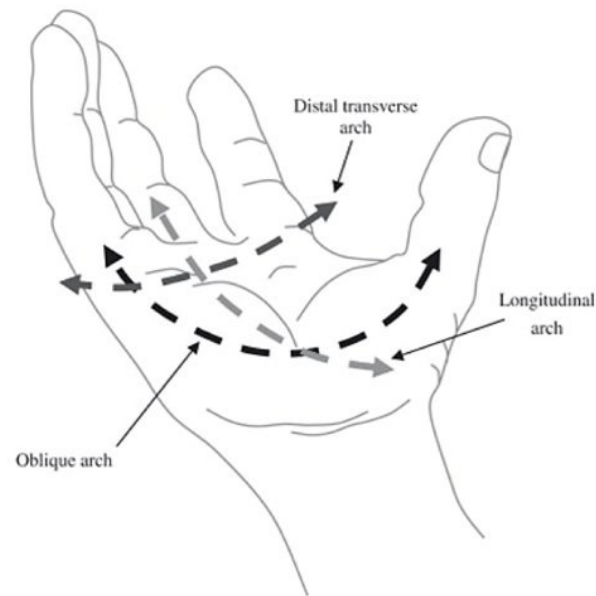
- 4 paprsky od karpálních kůstek ke konečkům prstů □
- Křivka se prohlubuje a oplošťuje dle velikosti FL a EX prstů. □
- Kulový úchop □

## Diagonální oblouky □

- Umožňují dotyk palce se všemi prsty □
- Oblouk mezi palcem a ukazovákem – umožňuje jemné úchopy □
- Oblouk mezi palcem a malíkem- důležitý pro silový úchop □

## Transverzální oblouky □

- Proximální - v úrovni CMC- zajišťuje stabilitu □
- Distální - v úrovni MCP kloubu- zajišťuje mobilitu



# Úchopy (rozdělení dle Duffera)

## Bidigitální

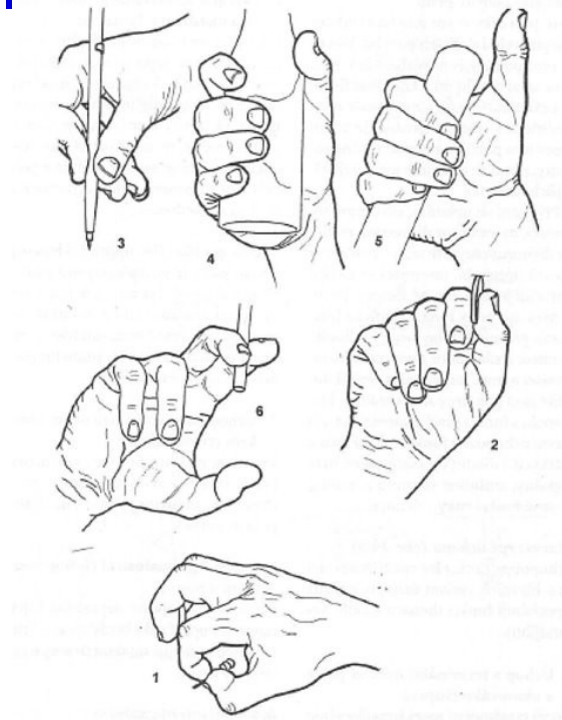
- Pinzetový □
- Klíčový (2) □
- Klešťový (1) □
- Cigaretový (6) □

## Pluridigitální

- Tužkový špetkový (3) □

## Úchopy s pomocí dlaně

- Kulový □
- Válcový (4)





**Opakování: Jak budeme tedy dle poznatků z kineziologie mobilizovat?**

# Kineziologie v praxi - mobilizace

- **Při dorzální flexi dochází k posunu distální řady kůstek proti proximální řadě směrem volárním** - při omezené dorzální flexi mobilizujeme distální řadu karpálních kůstek proti řadě proximální směrem volárním (opora o stůl, předloktí v pronaci □ )  
x □
- **Při volární flexi dochází k posunu proximální řady proti radiu směrem dorzálním-** při omezené volární flexi mobilizujeme posun prox.řady karp.kůstek dorzálním směrem (opora o stůl, předloktí v supinaci)

# Kineziologie v praxi - mobilizace

- **Při omezené ulnární dukci** provádíme mobilizaci směrem dorzálním a klademe důraz na mediální část RC kloubu □  
x □
- **Při omezené radiální dukci** provádíme mobilizaci směrem volárním a klademe důraz na laterální část interkarp.kloubu

# Zdroje:

- [https://www.physio-pedia.com/Triangular Fibrocartilage Complex Injuries](https://www.physio-pedia.com/Triangular_Fibrocartilage_Complex_Injuries)
- [https://www.physio-pedia.com/Scapholunate Ligament](https://www.physio-pedia.com/Scapholunate_Ligament)
- Kapandji, I. A. (1982). Upper limb. *The physiology of the joints-annoted diagrams of the mechanics of the human joints*, 1, 108-129.
- Konopka, G., & Chim, H. (2018). Optimal management of scapholunate ligament injuries. *Orthopedic research and reviews*, 41-54.
- Reichert, B. (2021). *Palpační techniky: povrchová anatomie pro fyzioterapeuty*. Grada Publishing.

# Děkujeme za pozornost!

