bp4833 Kineziologie, Algeziologie a odvozené techniky diagnostiky a terapie 3

Podzim 2023 - Mgr. Kateřina Honová, Mgr. Zuzana Kršáková
Mgr. Sabina Bartošová, Mgr. Zuzana Žecová, Ph.D.

Důležité pojmy:

- etáže řízení
- algoritmus ošetření svalu
- algoritmus ošetření kloubu
- reflexní změny
- ošetření reflexních změn

Co znamená mobilizace?

- je **postupné (nenásilné) zvětšování rozsahu kloubů**
- provádíme ji **jemnými opakovanými pohyby** na hranici možného pohybu (kam nás kloub “pustí”)
- při opakování pohybu se **nevracíme zpět,** “dobytá území neztrácíme”
- mobilizace dělíme na necílené (nespecifické) a cílené (specifické)

Nespecifická mobilizace

- mobilizace probíhá v **několika sousedních segmentech** (např. několik obratlů současně)
- často je např. u páteře kombinována s **trakčními technikami**

Specifická mobilizace

- probíhá pouze v **jednom segmentu** (na páteři) nebo **kloubu** (na končetinách)
- fixace co nejblíž kloubní štěrbiny
- dle některých názorů (dr. Rychlíková) nemůže mobilizace uvolnit kloubní blokádu, tu uvolní pouze manipulace (věc názoru)

Algoritmus mobilizace

- vyšetřím - vyšetřím
- ošetřím
- přešetřím

- ve vyšetření se zaměřujeme nejen na případné vyvolání **bolesti** v segmentu, ale také na **odlišnou joint play** (“tvrdá, nepružící bariéra”)
- ne každá blokáda bolí - bolet může naopak sousední segment, který je díky blokádě nadměrně zatěžován
- vždy srovnat s druhou stranou!

Algoritmus mobilizace

1. Jednu kostěnou část kloubu fixujeme (většinou proximální), druhou kostěnou částí kloubu pohybujeme (většinou distální). Úchop je co nejblíže kloubní štěrbině.

2. Poloha pacienta musí být pohodlná a stabilní.

3. Kloubní pouzdro a vazy musí být uvolněné a kloub nesmí být v „uzamčeném“ postavení.

4. Terapeut zaujímá stabilní polohu, jeho předloktí je pokud možno ve směru pružení

5. Při mobilizaci většinou pružíme ve směru, kde jsme vyšetřili omezení kloubní vůle nebo působíme trakcí

Kontraindikace mobilizací

- horečnaté a zánětlivé stavy
- akutní zánět kloubu nebo akutní zhoršení kloubního onemocnění (kloub je oteklý, zarudlý, bolestivý, kůže nad kloubem je teplejší než okolí)
- nádor v místě ošetření
- kloubní ankylóza nebo hypermobilita, nestability kloubů
- čerstvé trauma
- osteoporóza
- psychická nezpůsobilost ošetřovaného

Ruka & zápěstí

Mobilizace ruky

Ruka je tvořena celkem 27 kostmi

- ossa carpi (8)
- ossa metacarpi (5)
- phalanges (14)

Funkce ruky

- opora – řetězení poruch
- smysl – porucha čití
- úchop – změna stereotypu
- komunikace
- vliv telefonu na postavení palce - nové dg. vázané na použití digitálních technologií
- úchopová funkce palce

Vyšetření ruky

Anamnéza – NO (nynější potíže)

1. **ztuhlost?** –např. ranní? – revmatické on.?
2. **obratnost?** Jak zvládá běžné úkony jemné motoriky (knoflíky)? Vypadávání předmětů z rukou?
3. **brnění?** Hlavně v noci, budí ze spaní nad ránem, zmizí po protřepání? – sy. karpálního tunelu?
4. důležitost zjištění **pracovní a sportovní** zátěže + **úrazů** v oblasti zápěstí a ruky (poranění šlach flexorů a extenzorů)…

Vyšetření ruky - aspekce

- celkový vzhled
- konfigurace kloubů
- deformace a rozšíření zápěstí? Posttraumatické změny + degenerativní postižení…
- deformity zápěstí a prstů? Revmatická postižení ruky…
- otoky kloubů? Kvalita kůže? Barva kůže? Otok, zčervenání a deformity kloubů jsou typické pro revmatická onemocnění aj.

Vyšetření ruky - palpace

Palpačně vyšetřujeme postupně zápěstí, dlaň, metakarpofalangeální a interfalangeální klouby

- **citlivost dlaně** – sledujeme reaktivitu (případně reflexy)
- **napětí tkání**
- **flexibilita prstů – pasivní pohyb**
- **palpační citlivost** –karpální kůstky, při bolestech v zápěstí se zaměřujeme zejm. na **os scaphoideum**, která bývá zdrojem obtíží; dále vyšetřujeme **lig. carpi volare**, především otok, zvýšené napětí vazu, krepitace apod.
- **trofika** - v dlani - izolovaná **hypotrofie svalů thenaru** je typická pro sy karp. tunelu a **interoseální sval. atrofie** pro perif. lézi myotomu C8 nebo lézi n. ulnaris
- **aktivní pohyb**

Vyšetření ruky - pasivní pohyby

- velmi důležité vyšetření **joint-play** jednotlivých kloubů ruky a sledujeme omezení pohybu
- vyšetřujeme pružení mezi radiem a ulnou, v radiokarpálním kloubu, pružení proximální a distální řady karpálních kostí i jednotlivých karpálních kostí proti sobě
- podrobně vyšetřujeme **karpometakarpální kloub palce**, který je často postižen degenerat. změnami a je častým zdrojem bolestí ruky
- dále vyšetřujeme pružení jednotlivých MCP kloubů a interfalangeálních kloubů detailně a prakticky dále viz mobilizace

Vyšetření ruky - aktivní pohyby

- **flexe-extenze – DOF:**40-60°, PAF: 60-80°, převážně v radiokarpálním kloubu, distální řada karpů
- **dukce- RAD:** 15-20°, ULD: 30-45°, v mediokarpálním kloubu
- **pronace 90°, supinace 90°**– úchopová funkce ruky
- **cirkumdukce**

Vyšetření ruky - aktivní pohyby

Vyšetření úchopu a jemné motoriky:

- úchopy: **digitopalmární** (nutná intaktnost flexorů a extensorů), **palmární s palcovým zámkem** (nutná intaktnost i thenarové skupiny), **pinzetový úchop** (narušen u lézi n.medianus), **úchop s terminální opozicí palce a ukazováku** (tzv. štipec), **úchop s laterální opozicí** (tzv.klepeto) a **úchop interdigitální** (tzv.cigaretový)
- jemná motorika: sledujeme provedení **tzv.špetky a kroužku**, tj. spojení mezi špičkami prstů a palce a spojení mezi palcem a špičkou prostředníku - síla a kvalita provedení?

MUNI SPORT

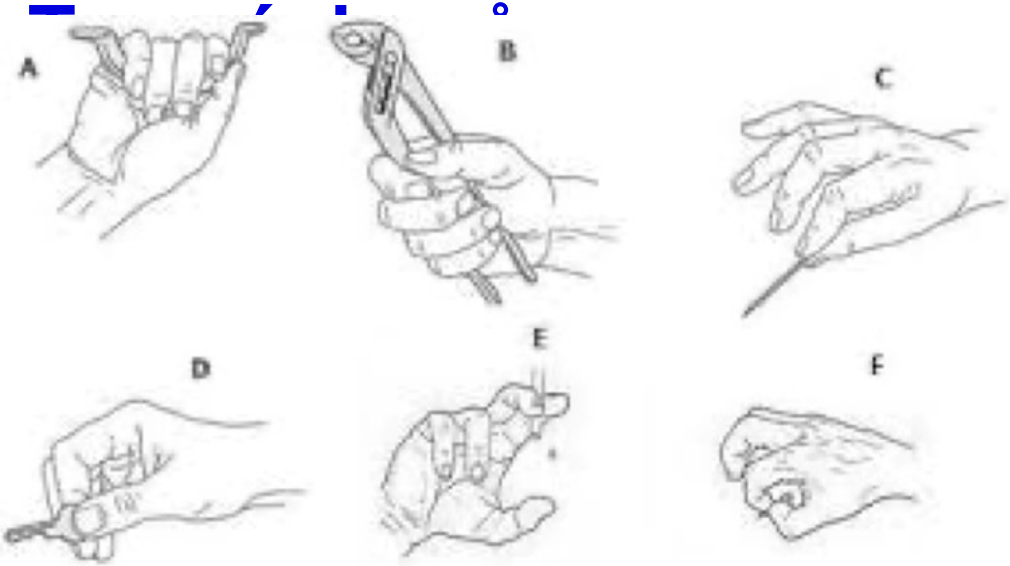

(A: digitopalmární; B: palmární s palcovým zámkem; C: pinzetový; D: s laterální opozicí palce a ukazováku; E: interdigitální;
F: štipec),
(Kolář, 2009; Véle, 2006)

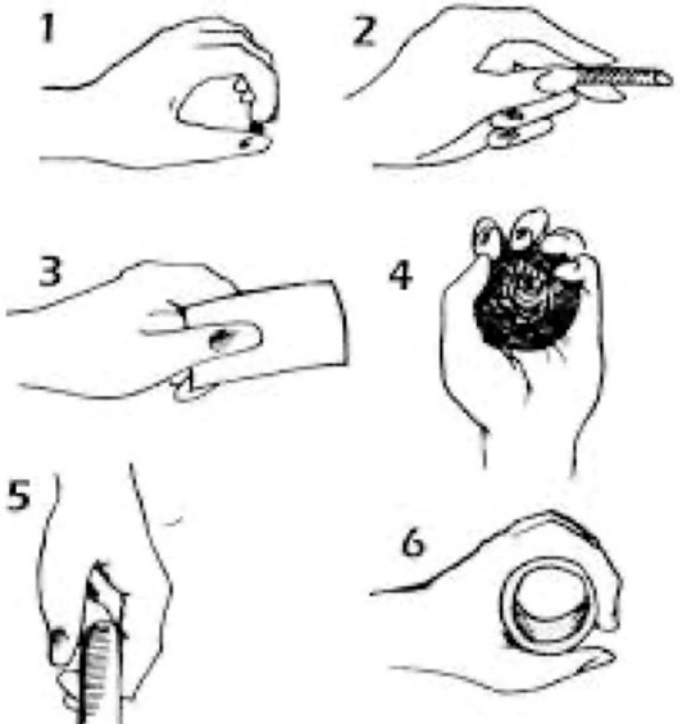

1 – Štipec 2 – Špetka 3 – Laterální úchop 4 – Kulový úchop 5 – Hákový úchop 6 – Válcový úchop

Typy úchopů dle Pffeifera

Bidigitální

- *pinzetový*
- *klíčový (2)*
- *klešťový (1)*
- *cigaretový (6)*

Pluridigitální

- *tužkový špetkový (3)*

Úchopy s pomocí dlaně

- *kulový*
- *válcový (4)*

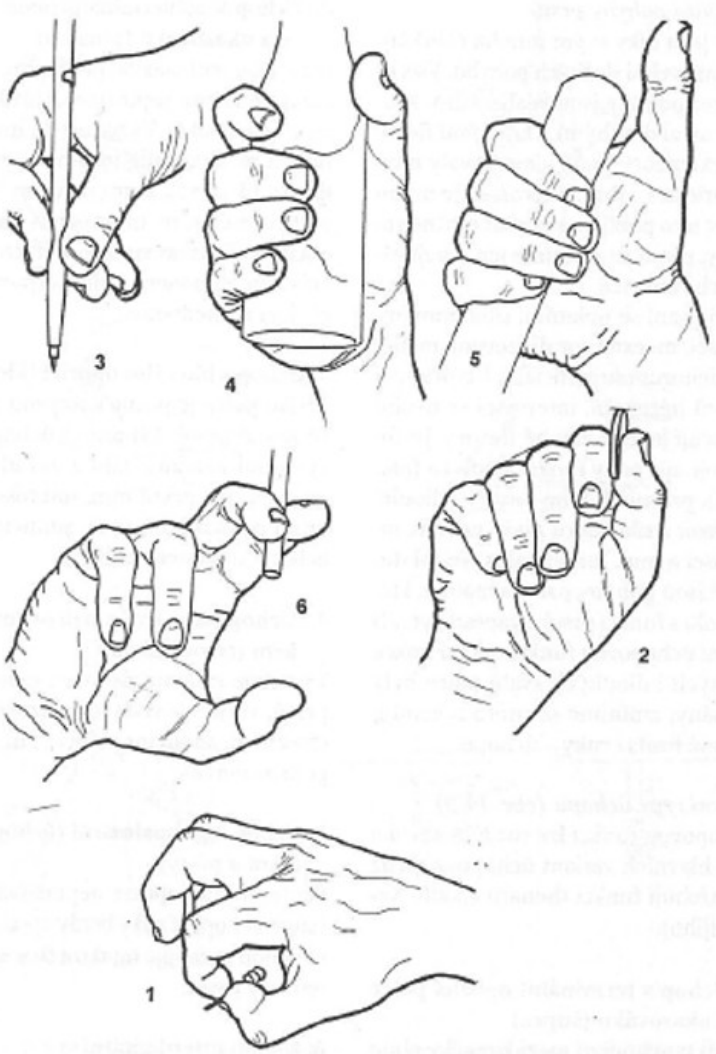

Klouby ruky

- elipsovitý
- kulový
- válcový
- plochý
- sedlový

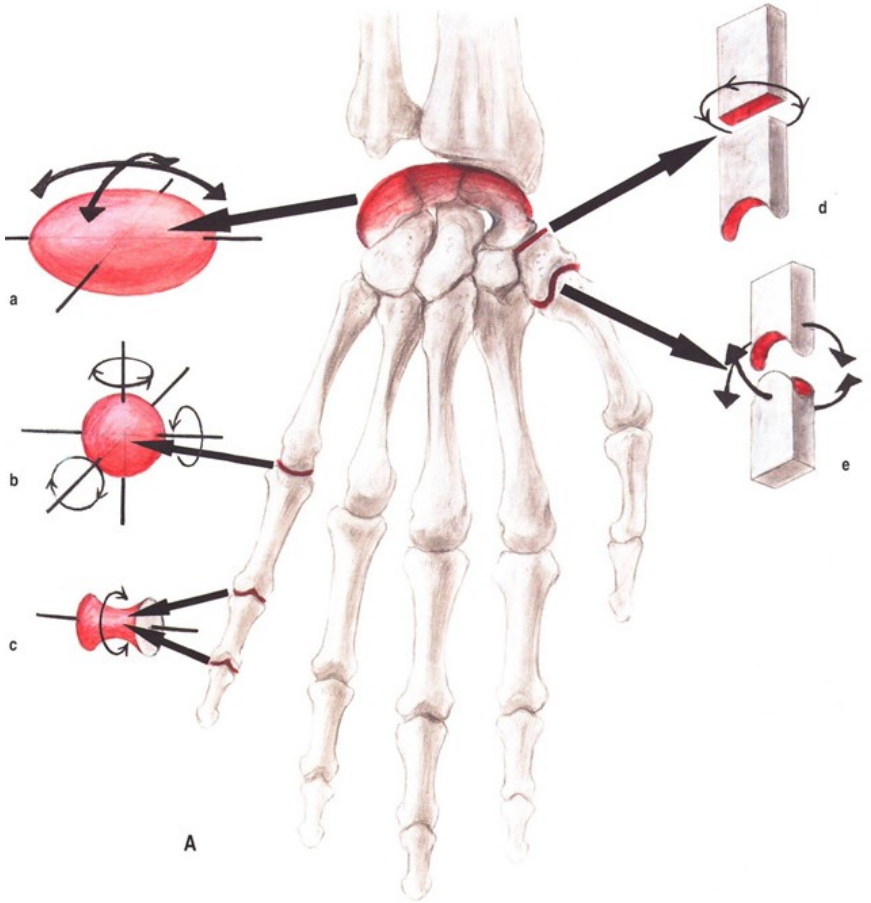

Ossa metacarpalia

3 části kosti: basis, corpus, caput

Spatia interossea metacarpi

- prostory mezi jednotlivými metakarpy, vyplňují je mm. interossei

Sezamské kůstky

- v oblasti MCP kloubu palce
- mohou být však i v jiných MCP kloubech

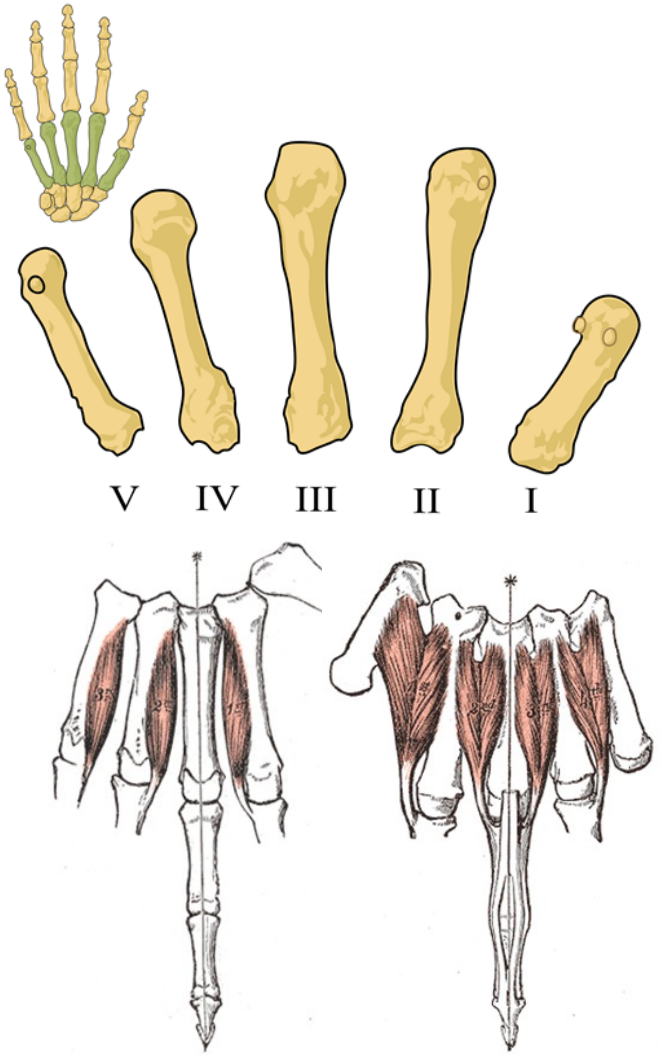

Ossa digitorum manus

Dělí se na jednotlivé phalangy:

- proximalis, media, distalis
- palec má pouze proximalis a distalis
- 3 úseky – basis, corpus, caput

Tuberositas phalangis distalis

- drsnatina na distálním konci posledního článku, upíná se zde husté vazivo vyplňující distální konec prstu
- na rozšířené baze proximálního článku je konkávní jamka pro skloubení s hlavicí metakarpu

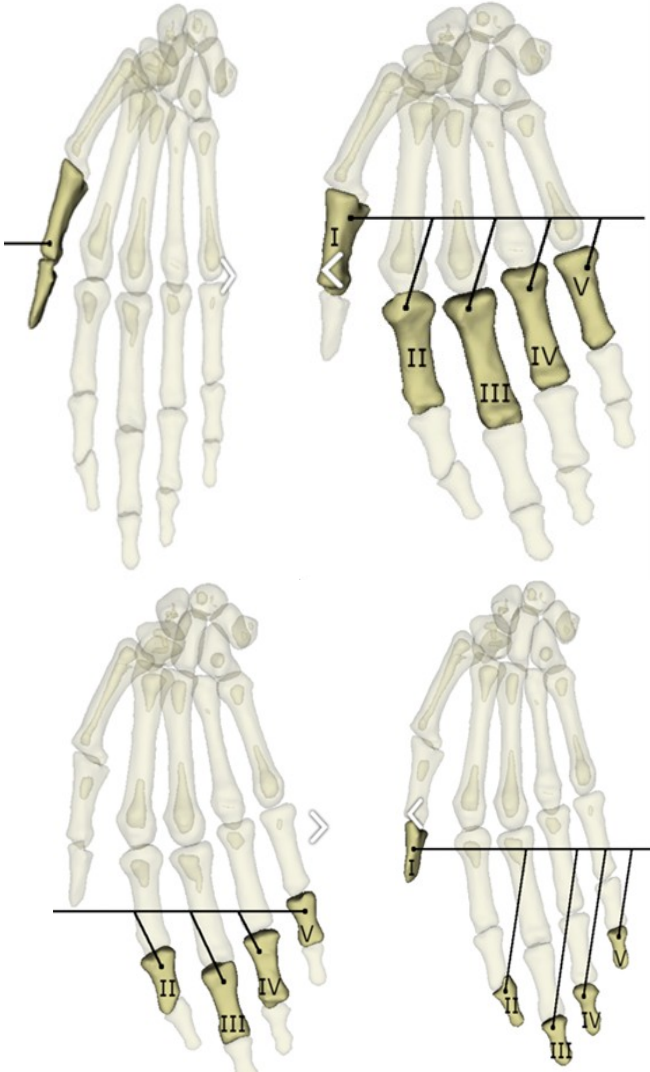

Articulationes manus

1. art. radiocarpalis
2. art. mediocarpalis
3. art. carpometacarpalis
4. art. carpometacarpalis pollicis
5. artt. metacarpophalangeales
6. artt. interphalangeales
7. discus articularis
8. lig. intercapalium interosseum
9. art. intercarpales
10. ligg. metacarpalia interossea

(Čihák, 2011)

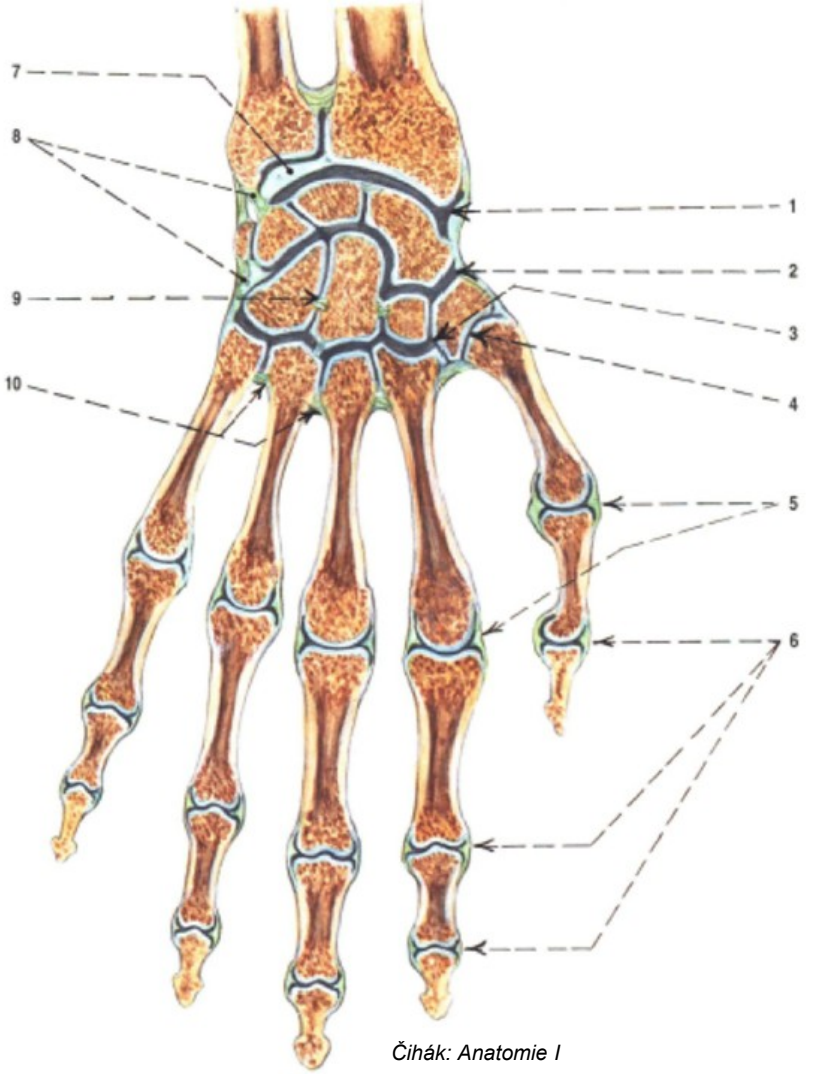

Čihák: Anatomie I

Palpace v oblasti ruky

Výchozí pozice:

P: Ruka volně položená na rovné podložce, svaly relaxované

T: Sed na ulnární straně ruky, palpace bříškem ukazováku

Proximální hranice karpu:

-Hranice mezi proximální řadou karpálních kůstek a předloktím je dána RC skloubením - linie kloubu je orientována na spojnici hran radia a ulny.
-**Ukazovákem napalpujeme radiální hranu processus styloideus radii,** poté sklouzneme na Listerův hrbolek (tvar slzy na radiu) - je na úrovni processus styloideus ulnae, až po processus styloideus ulnae. RC kloub **není rovnoběžný s předloktím, sklon linie je zhruba 15st**. (anatomická variabilita).

Palpation techniques, Surface Anatomy for Physiotherapists - Bernhard Reichert

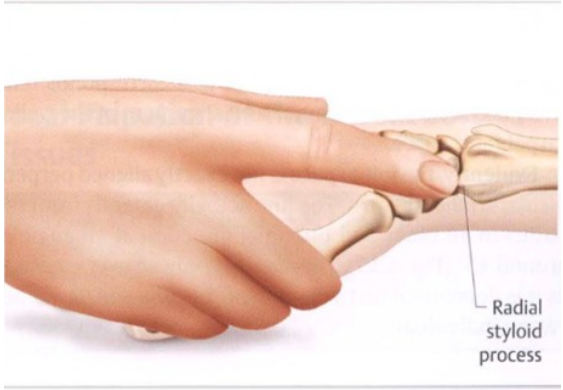

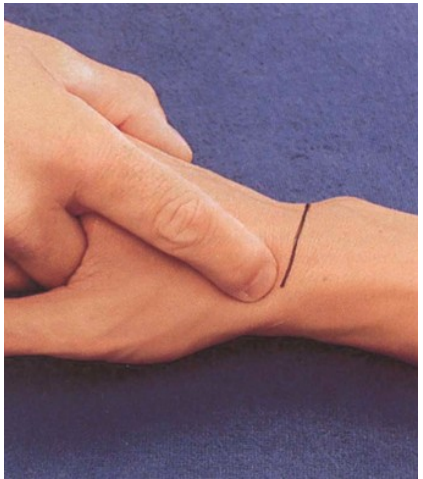

Distální hranice karpu - 1. způsob

- Palpace 3. metakarpu, disto-proximálně, až narazíme na lehce vyvýšenou bázi a poté lehké snížení - distální řada karpálních kůstek leží lehce pod úrovní baze metakarpů.
- Tento rozdíl lze zvýraznit při pasivní mírné **extenzi zápěstí** (palpace 3. prstu je lehčí pro začátek, jelikož **os capitatum** má mírnou prohlubeň na dorzální straně, která je lehce palpovatelná).
- Tato kost je důležitá pro lokalizaci okolních kůstek.

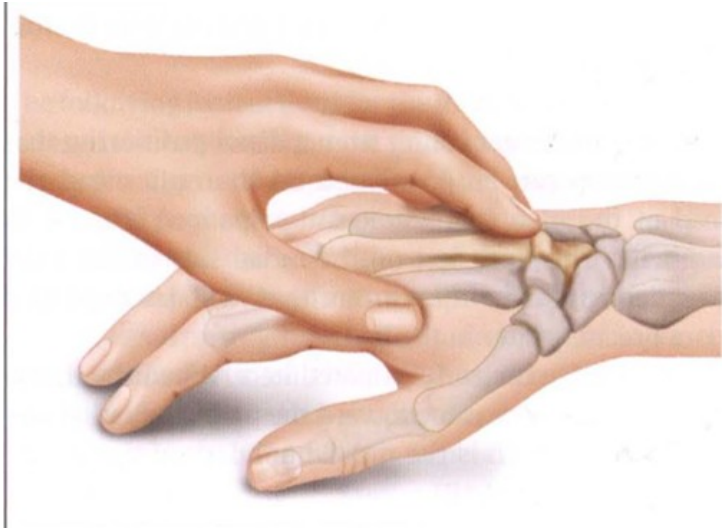

Palpation techniques, Surface Anatomy for Physiotherapists - Bernhard Reichert

Distální hranice - 2. způsob

- Tato **přesnější metoda** zahrnuje palpaci kolmou na bázi metakarpů.
- Palpující ukazovák je umístěn proximálně a v správném úhlu na bázi metakarpů.
- Baze metakarpů jsou ještě více palpovatelné při lehké extenzi prstů (naráží na palpující palec).
- 5. metakarp je kratší v porovnání s ostatními, linie formuje“schod”.

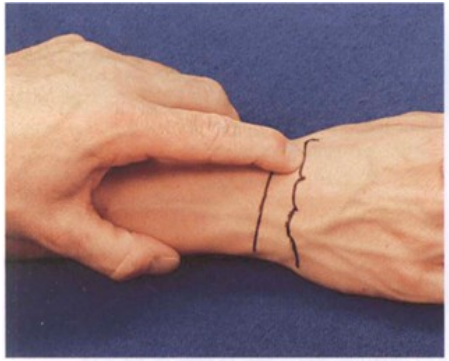

Fig. 4.21 Palpation of the base of a metacarpal.

Fig. 4.23 Proximal and distal boundaries of the carpus.

Fig. 4.22 Palpation technique—base of the second metacarpal.

Fig. 4.24 Posterior—anterior glide of the carpus.

Palpation techniques, Surface Anatomy for Physiotherapists - Bernhard Reichert

Ossa metacarpalia - palpace

- Nejlépe je vyhmatáme na **dorzální ploše ruky**
- Provedeme **pronaci** předloktí a jednou rukou si přidržíme zápěstí i prsty testované ruky
- Ukazovákem a prostředníkem druhé ruky postupně najdeme bazi druhého až pátého metakarpu, vyhmatáme dorzální hranu kosti a sjedeme podél ní distálně až k MP kloubům
- Všímáme si, že 4. a 5. metakarp jsou více mobilní než 2. a 3., protože nejsou tak pevně upevněny v MP kloubu

Fig. 34. Palpation of the second metacarpal.

Fig. 35. The second and third metacarpals are almost subcutaneous and are easily palpated.

Fig. 36. The second and third metacarpals are immobile (stable).

Fig. 37. The fourth and fifth metacarpals are mobile.

Stanley, H. (1976). *Physical examination of the spine and extremities*. Appleton-Century-Crofts.

Os metacarpale I.

- Palpujeme od štěrbiny mezi os trapezium a první metakarpální kostí směrem distálním až po MP kloub palce
- Leží povrchově a velmi dobře můžeme tedy vyhmatat laterální a dorzální plochu
- tato kost je silnější a kratší než ostatní metakarpální kosti, rovněž také nejmobilnější
- **Benettova fraktura –** intraartikulární šikmá zlomenina baze, která může vést k avulzi m. abduktor pollicis longus

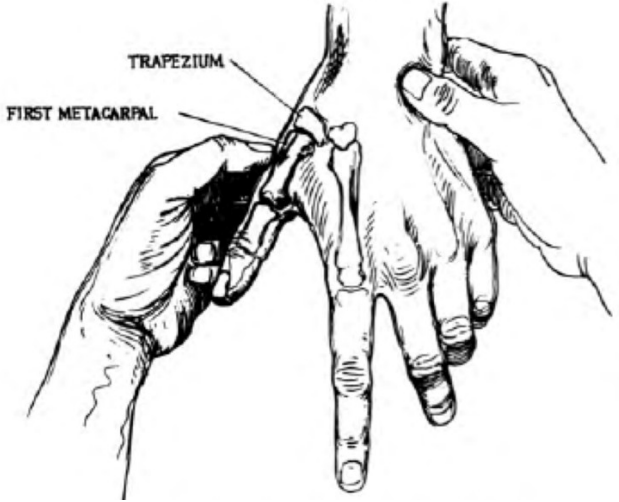

Stanley, H. (1976). *Physical examination of the spine and extremities*. Appleton-Century-Crofts.

Art. metacarpophalangeales

- Nejlépe pozorovatelné na dorzální ploše ruky při flexi prstů a sevření ruky v pěst

- Z palmární strany je nutné si uvědomit, že jsou uloženy v hloubce přibližně na úrovní distální dlaňové rýhy

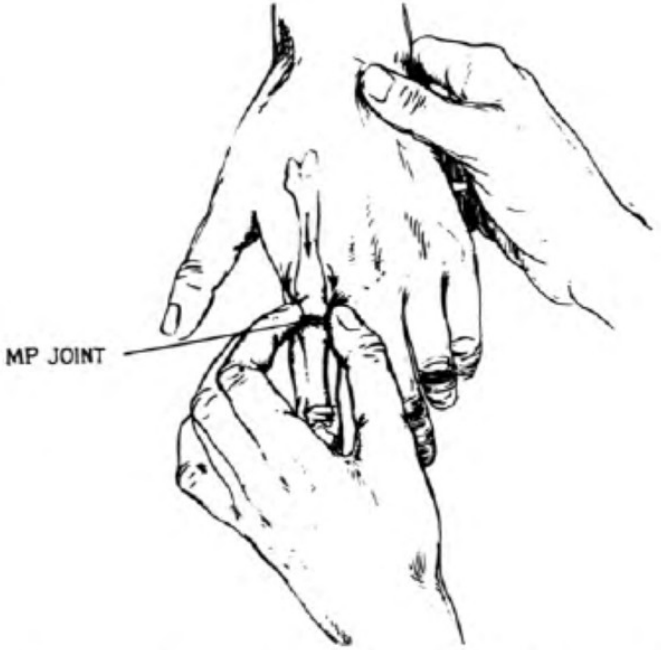

Stanley, H. (1976). *Physical examination of the spine and extremities*. Appleton-Century-Crofts.

Art. interphalangeales et phalanges

- Články všech prstů jsou velmi dobře přístupné palpaci

- Posuzujeme konturu ze všech stran a pokračujeme palpací proximálních a distálních IP kloubů – posuzujeme symetrii a konfiguraci, jelikož mohou být často deformovány při artróze nebo revmatoidní artritidě

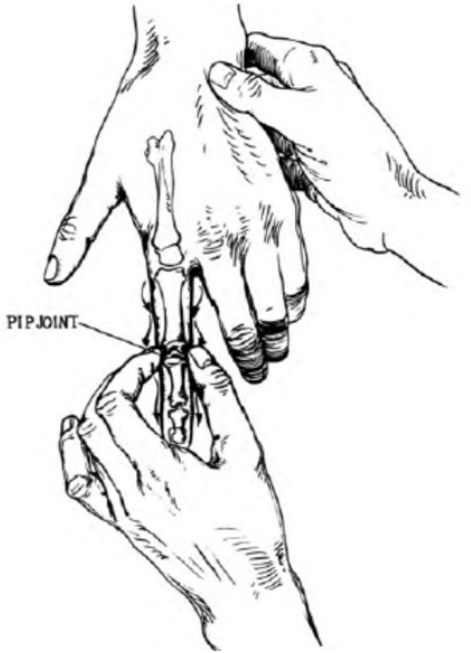

Stanley, H. (1976). *Physical examination of the spine and extremities*. Appleton-Century-Crofts.

Palpace v oblasti zápěstí

KOSTNÍ STRUKTURY

- *Processus styloideus radii*
- *Listerův hrbolek (dorzální hrbolek kosti vřetenní)*
- *Os scaphoideum (naviculare)*
- *Os trapezium a trapezoideum*
- *Os capitatum*
- *Os lunatum*
- *Processus styloideus ulnae*
- *Os triquetrum*
- *Os pisiforme*
- *Os hamatum*

Další struktury:

- arteria radialis
- šlachy flexorů záp.
- m. palmaris longus

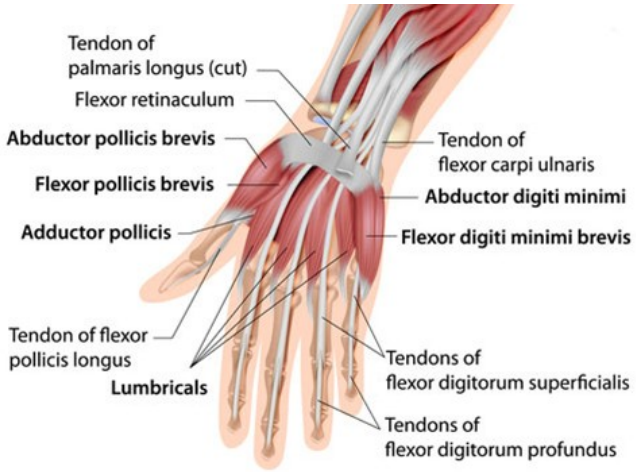

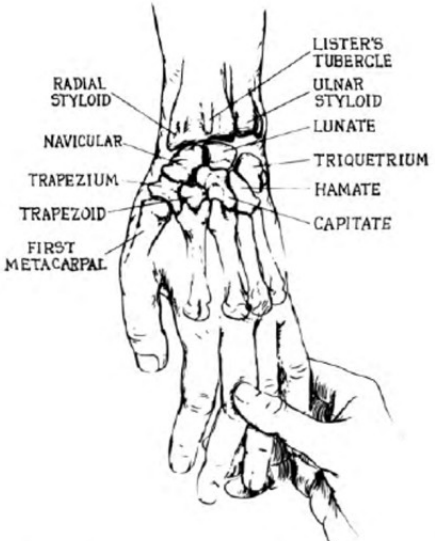

Stanley, H. (1976). *Physical examination of the spine and extremities*. Appleton-Century-Crofts.

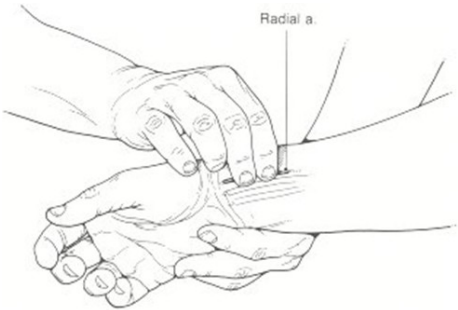

Processus styloideus radii

- Prsty přiložíme na laterální stranu předloktí a pohybem prstů distálně sledujeme diafýzu radia

- Těsně proximálně nad radiokarpálním kloubem vyhmatáme processus styloideus radii

Stanley, H. (1976). *Physical examination of the spine and extremities*. Appleton-Century-Crofts.

Listerův hrbolek (dorzální hrbolek kosti vřetenní)

1. způsob palpace

- *Od processus styloideus radii posuneme prsty mediálně přibližně do 1/3 dorzální plochy radia, kde narazíme na malý nízký hřeben*

2. způsob palpace

- *Prsty přiložíme mezi 2. a 3. metakarpální kost a posouváme lineárně směrem proximálním. Jestliže tento pohyb provedeme bez vychýlení prstů do strany, narazíme přímo na hrbolek.*
- Důležitá palpační struktura – kolem hrbolku je „zaháknutý“ m. extensor pollicis longus, který se tím otáčí o 45° směrem radiálním a běží na dorzální plochu distálního článku palce

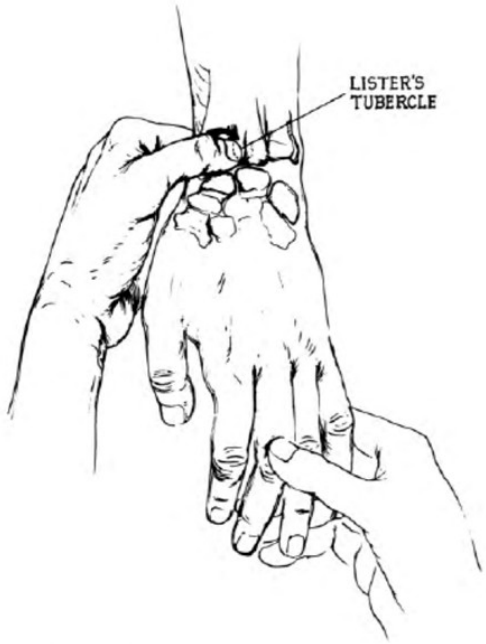

Stanley, H. (1976). *Physical examination of the spine and extremities*. Appleton-Century-Crofts.

Os scaphoideum (naviculare)

- Z processus styloideus radii sklouzneme prsty lehce distálně a najdeme malou prohlubeň
- Požádáme pacienta, aby provedl **ulnární dukci zápěstí** – cítíme, že prst je z prohlubně vytlačen kupolí os scaphoideum, která do něj přímo naráží
- Tvoří dno fossa radialis

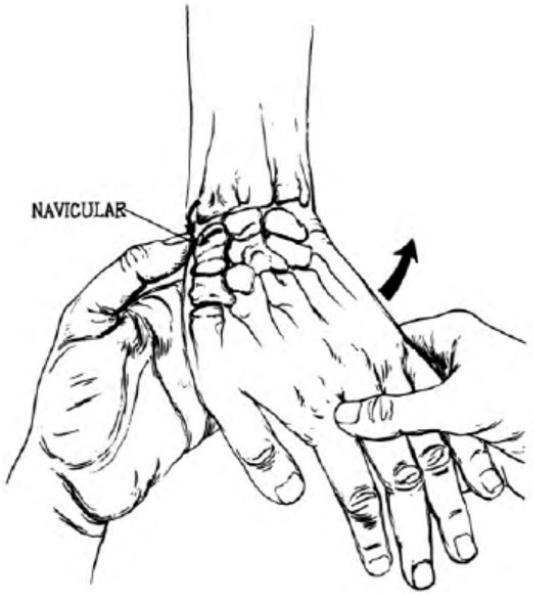

Stanley, H. (1976). *Physical examination of the spine and extremities*. Appleton-Century-Crofts.

Os trapezium a trapezoideum

- Z os scaphoideum jdeme prsty distálněji
- V malém prostoru mezi os scaphoideum a bází prvního metakarpu najdeme obě kosti
- Z klinického hlediska není důležité tyto dvě kosti palpačně rozlišit
- MP skloubení palce dovoluje volný pohyb palce, ale často bývá postižen artrózou

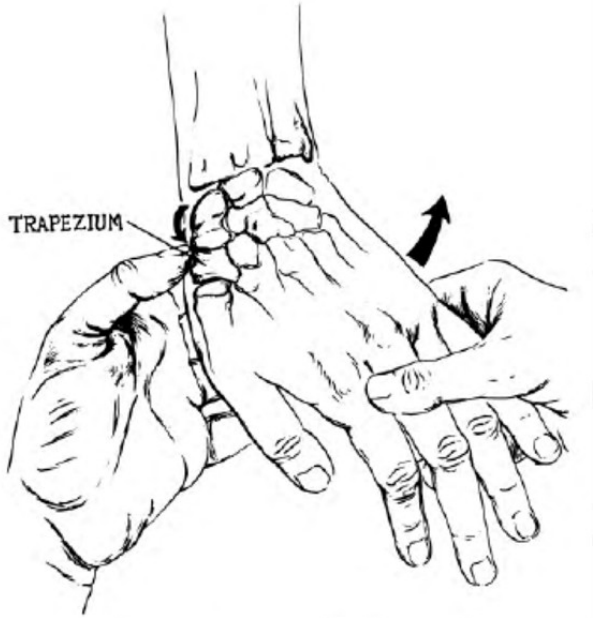

Stanley, H. (1976). *Physical examination of the spine and extremities*. Appleton-Century-Crofts.

Os trapezium

- Správná lokalizace os trapezium je potvrzena drobným pohybem, při kterém by špička ukazováku T, neměla ucítit žádný pohyb během drobné pasivní extenze palce.

- Os scaphoideum zase během lehké RD zmizí, přičemž distální okraj os trapezium zůstane palpovatelný

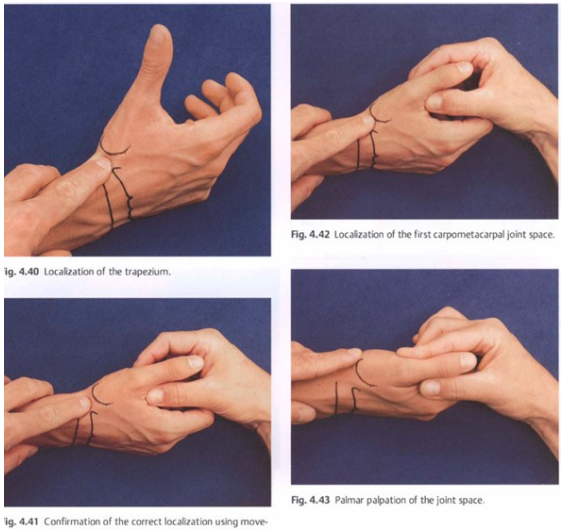

Palpation techniques, Surface Anatomy for Physiotherapists - Bernhard Reichert

Art. carpometacarpale I

- Důležitá lokalizace kloubu, častá bolestivost z důvodu hypermobility a artritidy.
- Ukazovák je umístěn na os scaphoideum, přičemž špička prstu ukazuje na os trapezium. Posun distálně o několik mm, s pasivní EXT palce - měli bychom pod špičkou vnímat bázi 1. metakarpu. 1. karpometakarpální kloub je lokalizován v téhle oblasti.
- Bázi metacarpu můžeme palpovat během FLX či EXT prstu, ale také dalších pohybů, pak palpujeme více palmárně. Během tohoto pohybu, se báze pohybuje valivým a klouzavým pohybem na principu konkávo-konvexního pravidla biomechaniky.

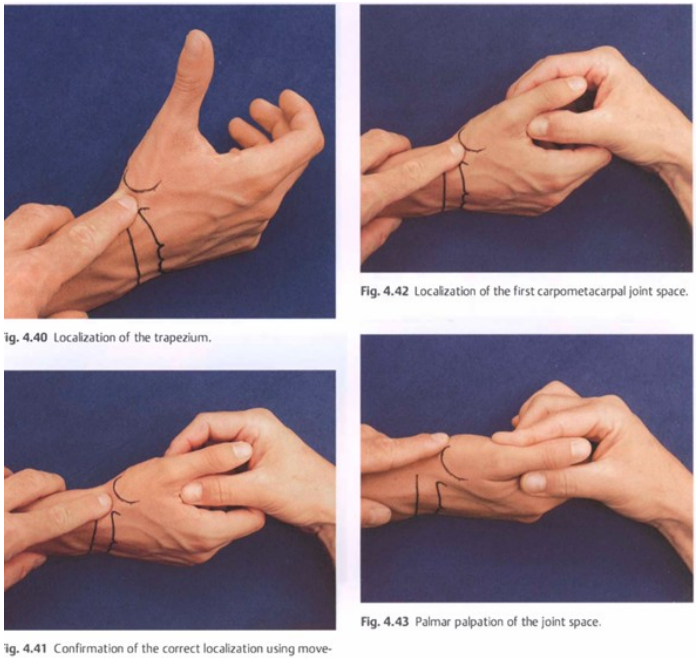

ig. 4.40 Localization of the trapezium.

Fig. 4.42 Localization of the first carpometacarpal joint space.

ig. 4.41 Confirmation of the correct localization using move-

Fig. 4.43 Palmar palpation of the joint space.

Palpation techniques, Surface Anatomy for Physiotherapists - Bernhard Reichert

Os capitatum

- Orientace při palpaci – neutrální postavení či lehká extenze zápěstí – v místě os capitatum nacházíme malou prohlubeň, která odpovídá dorzální konkavitě obloukovitě tvarované kosti

- Při přechodu zápěstí do palmární flexe se kost zpod lunata valí směrem nahoru a vyplňuje původní prohlubeň

- Palpující prst je při flekčním pohybu zápěstí tlačen dorzálně

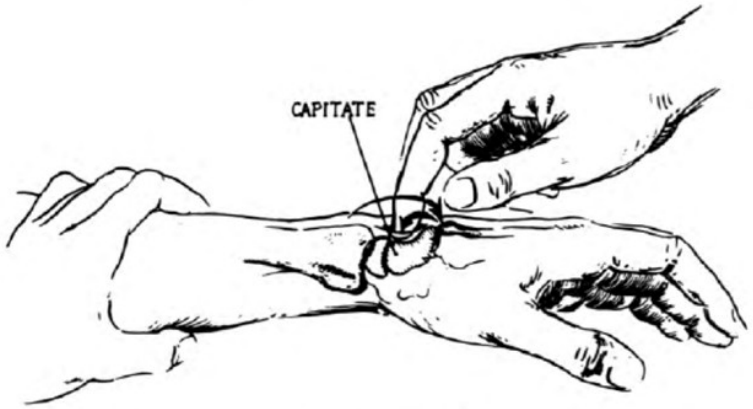

Stanley, H. (1976). *Physical examination of the spine and extremities*. Appleton-Century-Crofts.

Os lunatum

- Provedeme lehkou extenzi zápěstí a ukazovákem druhé ruky najdeme **Listerův hrbolek**
- Z hrbolku sklouzneme lehce distálně a mediálně, kde pod palpujícím prstem nalezneme zářez
- Pokračujeme flexí zápěstí, přičemž ucítíme, jak je ukazovák z prohlubně vytlačen os lunatum – při flexi zápěstí se posunuje dorzálně
- Položením palce na protilehlou stranu mezi thenar a hypothenar vyhmatáme současně palmární povrch kosti

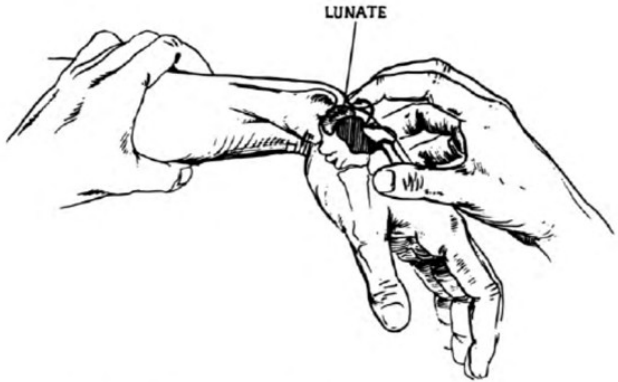

Stanley, H. (1976). *Physical examination of the spine and extremities*. Appleton-Century-Crofts.

Processus styloideus ulnae

- Více prominující, proximálněji a mírně dorzálněji uložen než processus styloideus radii

- Prsty přiložíme podél okraje kosti loketní a sjedeme distálně, kde narazíme na oblý výběžek ulny končící bodcem

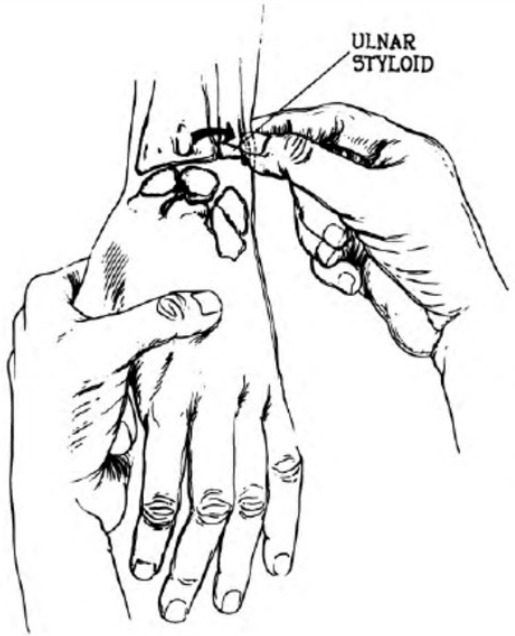

Stanley, H. (1976). *Physical examination of the spine and extremities*. Appleton-Century-Crofts.

Os triquetrum

- Z processus styloideus ulnae jdeme distálně na mediální plochu zápěstí
- Při pohybu nejdříve najdeme prostor pro kloubní disk a potom ucítíme oblý povrch kosti
- Pacienta vyzveme, aby provedl radiální dukci zápěstí – os triquetrum se posouvá mediálně směrem k našemu prstu, je palpovatelná i rotace kůstky během tohoto pohybu - velký rozsah pohybu
- Dorzální plochu kosti můžeme vyhmatat při flexi ruky, kdy více prominuje
- Z palmární strany je překryta os pisiforme, proto ji nelze palpovat

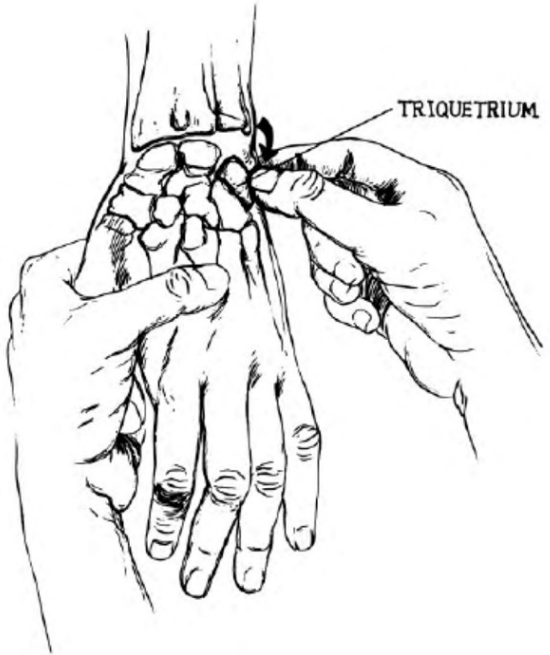

Stanley, H. (1976). *Physical examination of the spine and extremities*. Appleton-Century-Crofts.

Os pisiforme

- Kost je uložena na palmární ploše os triquetrum těsně distálně a anterolaterálně u processus styloideus ulnae

- Sezamská kost ve šlaše m. flexor carpi ulnaris – pomocí lig. pisohamatum a lig. pisometacarpale se pevně upíná na hamulus ossis hamati a bázi 5. metakarpu

Stanley, H. (1976). *Physical examination of the spine and extremities*. Appleton-Century-Crofts.

Os hamatum

- Nejlépe hmatnou částí kosti je její hák, který se nachází proximálně od ulnárního okraje 4. metakarpu
- Přiložíme IP kloub našeho palce přes os pisiforme – špička palce směřuje diagonálně přes dlaň k prvnímu meziprstnímu prostoru
- Přímo pod bříškem palce (cca 2,5 cm od os pisiforme) je uložen hamulus ossis hamati – uložen v hloubce, nutno důkladně prohmatat měkké struktury
- Přiložením ukazováku na dorzální plochu ruky přibližně proti bříšky palce, můžeme současně palpovat dorzální plochu kosti
- Klinický význam – spolu s os pisiforme vytváří **Guyonův kanál**

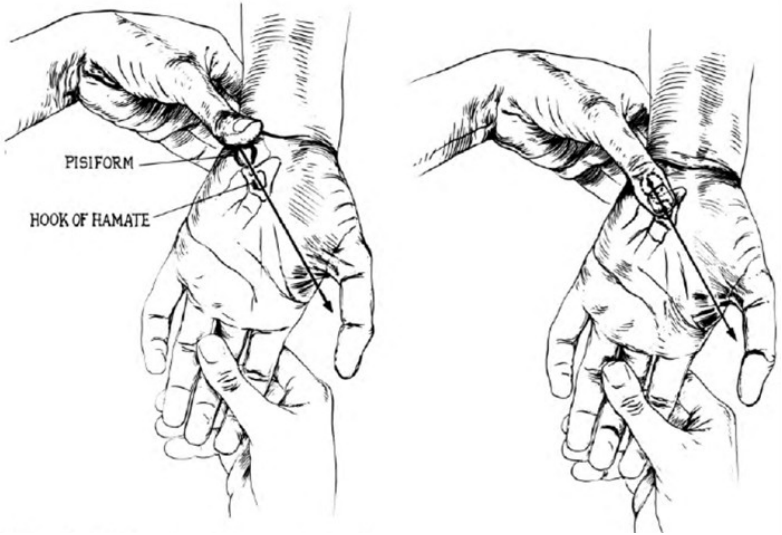

Stanley, H. (1976). *Physical examination of the spine and extremities*. Appleton-Century-Crofts.

Oblast processus styloideus radii

Foveola radialis (fossa la tabatière)
Nachází se dorzálně a distálně od processus styloideus radii
Šlachy ohraničující jamku se zvýrazní při extenzi palce

Laterální ohraničení

- M. abductor pollicis longus
- M. extensor pollicis brevis

Mediální ohraničení

- M. extensor pollicis longus

Dno

- Os scaphoideum

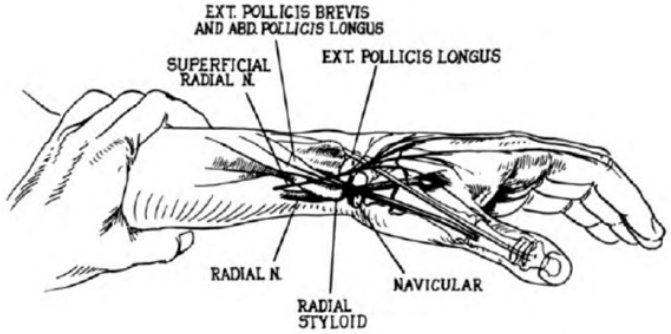

Fig. 42. Bony and soft tissue landmarks around the anatomic snuffbox.

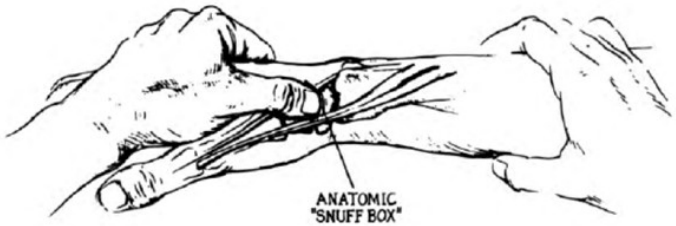

Stanley, H. (1976). *Physical examination of the spine and extremities*. Appleton-Century-Crofts.

Měkké techniky na oblast ruky

Používáme u **radikulárního dráždění** a u **poškození ruky.**

- vyšetření metakarpálních prostorů
- „štípání“ mezi prsty
- presura meziprstních řas - ischemizace - vytření přes metakarpy (hl. u oteklých rukou)
- vějíř palmární (pouze šetrně) / dorzální

Mobilizace prstů

- mobilizace základního kloubu palce - na obr. fixace jedné ruky co nejblíže kloubní štěrbině, druhou umístíme proti ní
- palec ošetřovaného musí být relaxován, tedy handling volíme příjemný (plošný)

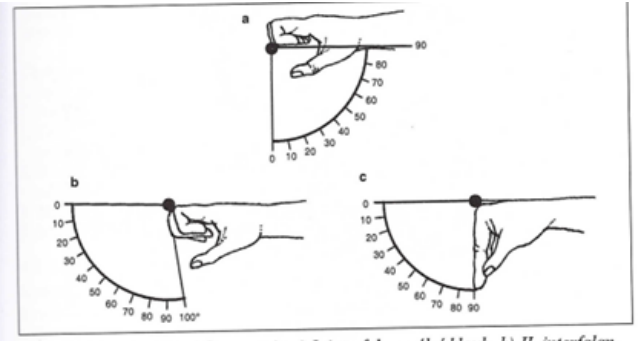

Obr. 18 *Rozsah aktivní flexe prstů: a) I. interfalangeální kloub, b) II. interfalangeální kloub, c) metakarpofalangeální kloub*

Rychlíková: Funkční poruchy kloubů končetin, s. 59

MUNI SPORT

Mobilizace interfalangeálních kloubů

- pohodlná pozice pacienta
- bezpečná fixace blízko kloubní štěrbiny
- proximální část fixujeme, provedeme **jemnou <u>distrakci</u>**
- distální částí pohybujeme **směrem dorzálním / palmárním**

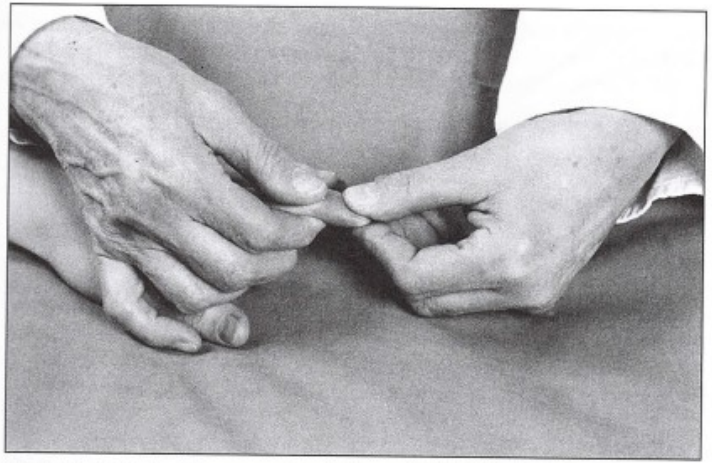

Obr. 20 *Palmární posun v interfalangeálních kloubech*

Rychlíková: Funkční poruchy kloubů končetin, s. 60

pozn. Zaúhlení a rotační mobilizace se již v praxi neprovádí.

Nejčastější chyby

- špatné přiložení fixace (daleko od kloubní štěrbiny)
- chybná fixace proximálního segmentu (pohybuje se)
- končetina pacienta není relaxovaná
- mobilizace je prováděna příliš velkou silou (vždy na terénu joint play, méně je více!)
- chybná (malá / velká) distrakce v kloubu

Mobilizace metakarpofalangeál

- (flexe 90 st. ext. 10 st., u extendovaných prstů lze provést také ABD/ADD a ROT

- při posunu dorzopalmárním postupujeme stejně, jako u IP kloubů

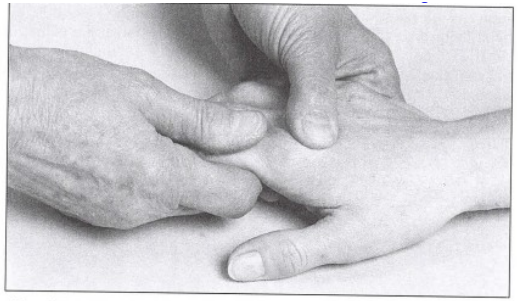

Obr. 25 *Dorzální posun v metakarpofalangeálních kloubech*

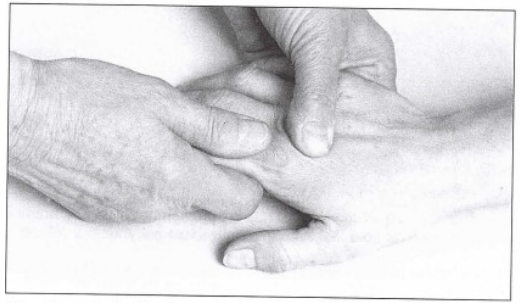

Obr. 26 *Palmární posun v metakarpofalangeálních kloubech*

Rychlíková: Funkční poruchy kloubů končetin, s. 65

Mobilizace metakarpů

- vyšetření provádíme v **pronaci a s maximální extenzí prstů**
- poté provede SUP a zkusí provést špetku
- **pozor! hybnost IV. a V. metakarpu je fyziologicky větší než ostatních!**

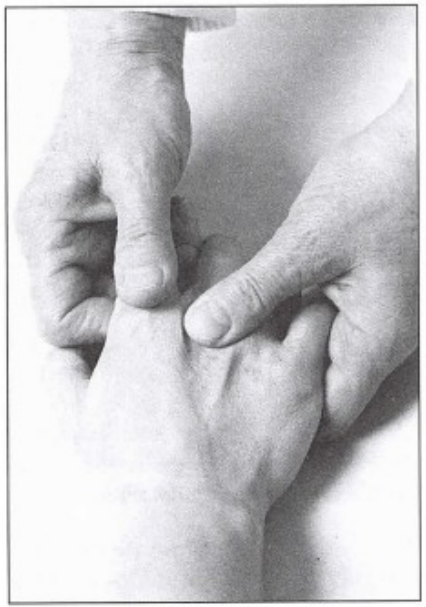

Obr. 32 *Posun hlavičky metakarpu dorzálně*

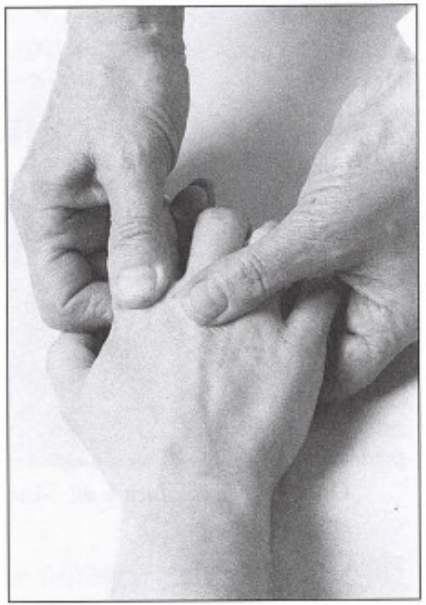

Obr. 33 *Posun hlavičky metakarpu palmárně*

Rychlíková: Funkční poruchy kloubů končetin, s. 70

Mobilizace metakarpů II.

- vějíř palmární / dorzální
- pracujeme především v distální části kůstek
- relaxace pacienta!
- posun je menší ve střední části (II. - III. metakarp)
- několikrát opakujeme

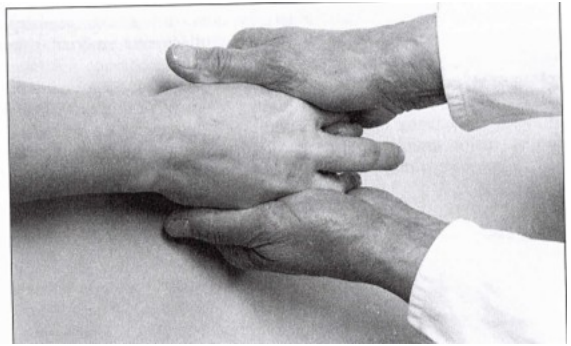

Obr. 36 *Vějíř palmární*

Rychlíková: Funkční poruchy kloubů končetin, s. 72,73

Klinické poznámky

- propad v oblasti metakarpů svědčí pro chronické potíže C7 a C8
- hypotrofie napovídá o neurologickém onemocnění
- klenba ruky: dle různých konceptů se s ní pracuje různě, např. DNS - klenutá ruka vs. plochoručí
- opora do ruky (akra) ovlivňuje kvalitu nastavení centra (zde např. lopatka!)

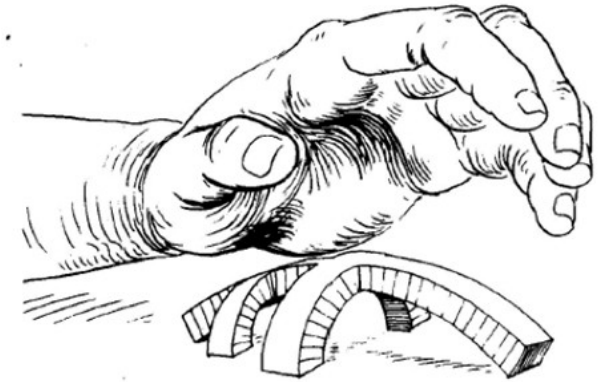

Fig. 7. The arched framework of the hand is supported by the hand's intrinsic muscles.

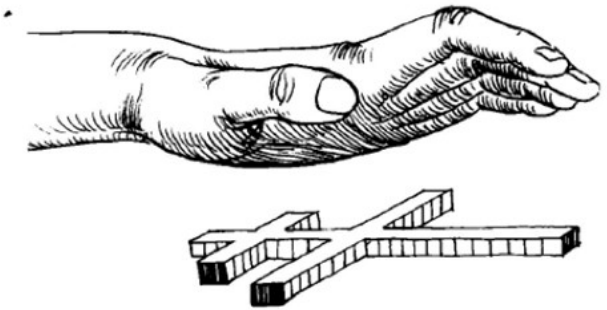

Fig. 8. If the intrinsic muscles of the hand are absent or atrophied, the palmar surface will lose its contour.

Mobilizace I. karpometakarpálního kloubu

- protože palec má **specifickou funkci,** provádí se jeho mobilizace se zápěstím **zvlášť**
- vyšetřujeme joint play posunu palce a os trapezium dorzálně, palmárně a rotačně
- **lokalizace os trapezium:** supinace, aktivní provádění ABD a opozice palce - při ABD se nad střední čarou tenaru objeví os trapezium - viz obr.

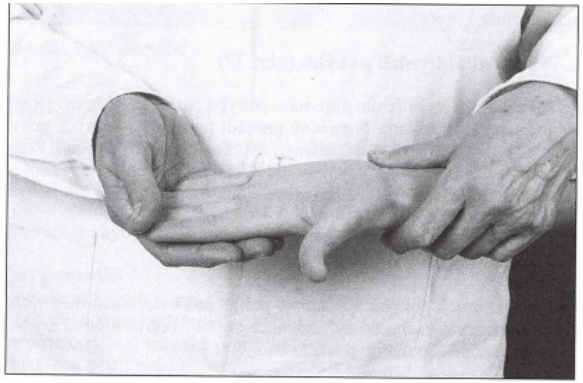

Obr. 38a *Lokalizace os trapezium – abdukce palce*

Rychlíková: Funkční poruchy kloubů končetin, s. 74

Mobilizace

- pozor, často se os trapezium zaměňuje za os scaphoideum !
- os trapezium fixujeme palcem a ukazováčkem
- palec uchopíme do své dlaně

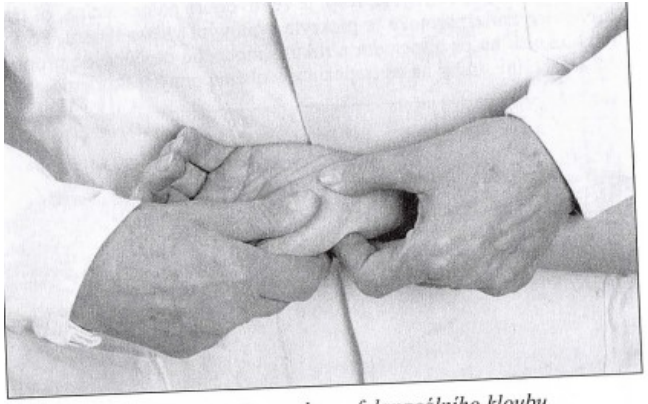

Obr. 39 *Dorzální posun I. metakarpofalangeálního kloubu*

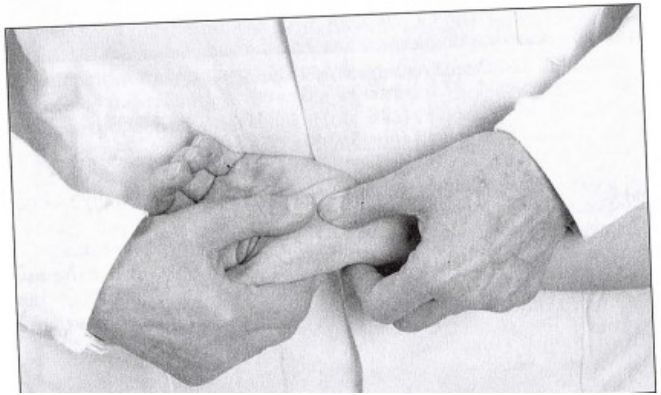

Rychlíková: Funkční poruchy kloubů končetin, s. 76

MUNI SPORT

Kůstky zápěstí

Proximální řada

- Os scaphoideum
- Os lunatum
- Os triquetrum
- Os pisiforme

Distální řada

- Os trapezium
- Os trapezoideum
- Os capitatum
- Os hamatum

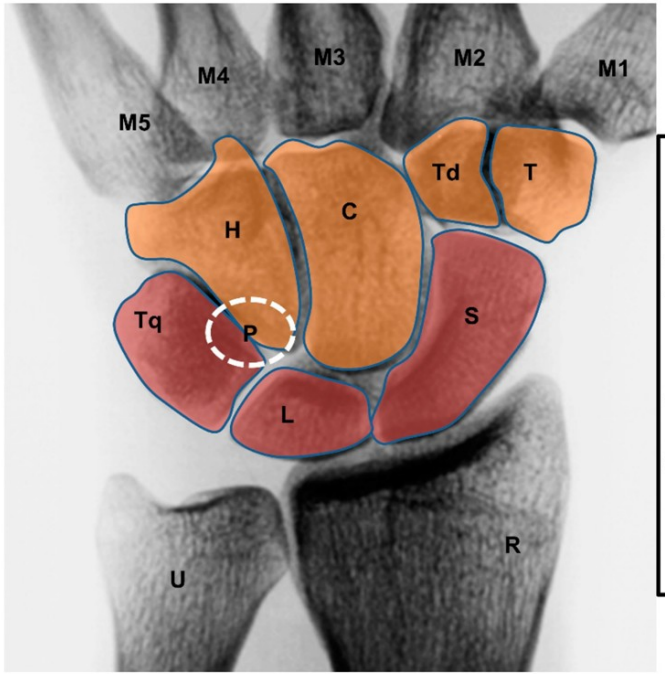

https://www.ortopedicka-ambulance.cz/anatomie-zapesti

Articulatio radiocarpalis

- skloubení **distálního konce předloktí** s proximální řadou zápěstních kůstek (os scaphoideum, lunatum a triquetrum)
- kloub dvouosý elipsoidní (art. ellipsoidea)
- kloubní jamka tvořena **facies articularis carpalis na distálním konci radia,** ulnárně pokračuje jako **discus articularis** (ulna není přímo skloubena s carpem)
- hlavice tvořena **os scaphoideum, lunatum a triquetrum**
- od radiálního okraje pouzdra do kloubní štěrbiny zasahuje *meniskoidní výběžek*, srovnává nestejnoměrné zakřivení jamky a složené hlavice

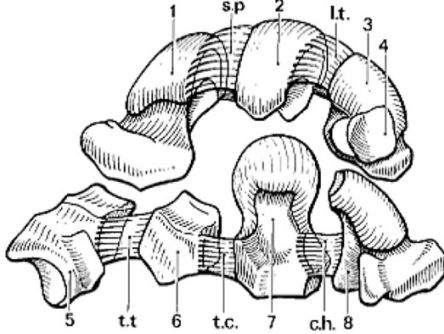

Articulatio mediocarpalis

- skloubení proximální a distální řady karpálních kostí

Esovitý tvar:

- ***Laterální část:*** *kontakt os trapezium a trapezoideum x os scaphoideum*
- ***Mediální část:*** *hlavička os capitatum a hamatum zasazená od jamky tvořící os scaphoideum, lunatum, triquetrum*

Proximální kloubní plochu tvoří:

- *Os scaphoideum- 2x konvex pro trapezium a trapezoideum, 1x mediálně konkáv pro os capitatum*
- *Os lunatum- poloměsíčitá plocha pro os capitatum*
- *Triquetrum- konkáv distálně a laterálně pro os hamatum*

vazy:

- ligg. intercarpalia – spojují navzájem karpální kůstky

k art. mediocarpalis se ještě počítá articulatio ossis pisiformis

Articulatio ossis pisiformis

- skloubení mezi **os pisiforme a os triquetrum**
- počítá se k art. mediocarpalis, ale souvisí s kloubem radiokarpálním
- kloubní pouzdro zesilují vazy, které jsou pokračováním šlachy m. flexor carpi ulnaris, v níž se zakládá os pisiforme jako sezamská kůstka
  - lig. pisohamatum – mezi os pisiforme a hamulus ossis hamat
  - lig. pisometacarpale – spojuje os pisiforme s bází 4. 5. metacarpu

Mobilizace zápěstí

- při **dorzální flexi** zápěstí se vytváří kožní řasa nad **proximální řadou kůstek** = **RADIOKARPÁLNÍ KLOUB**

- při **palmární flexi** se řasa vytváří nad **distální řadou kůstek** = **KARPOMETAKARPÁLNÍ KLOUB**

Při omezení palmární flexe v zápěstí (+ omezení ulnární dukce)

- nacházíme blokádu **RADIOKARPÁLNÍHO KLOUBU**

- mobilizaci provádíme z **palmární strany** a mobilizuje se **proximální řada kůstek směrem k podlaze**

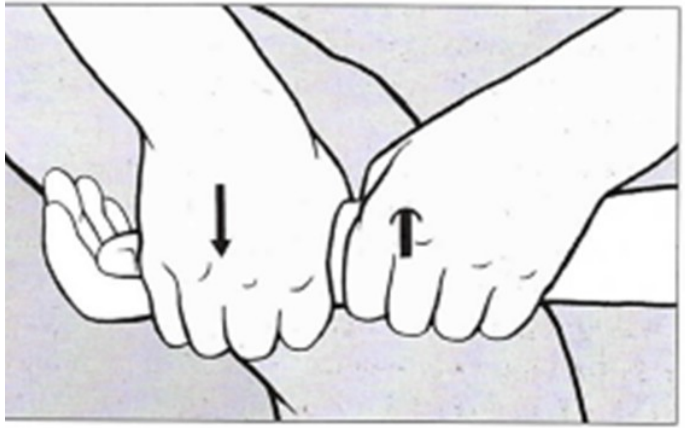

Obr. 164. Posun karpálních kůstek proti předloktí směrem dorzálním: mobilizace radiokarpálního skloubení.

Lewit: Manipulační léčba, s. 177

Při omezení dorzální flexe v zápěstí (+ omezení radiální dukce)

- nacházíme blokádu **MEDIOKARPÁLNÍHO KLOUBU**

- mobilizaci provádíme z **dorzální strany** a mobilizuje se **směrem do dlaně**

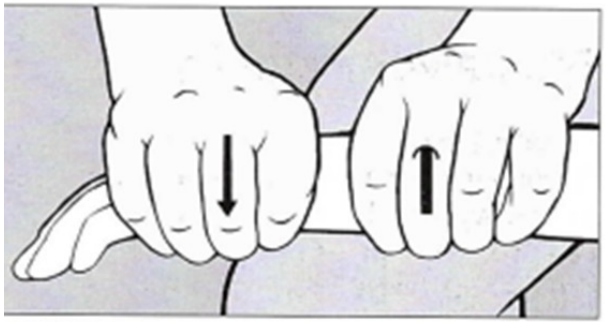

Obr. 165. Distální posun proti proximální řadě karpálních kůstek volárním směrem – mobilizace mediokarpálního skloubení.

Lewit: Manipulační léčba, s. 177

Hmat tří palců (mobilizace dorzálním směrem)

- ruka ošetřovaného je v **pronaci**
- terapeutova stejnostranná ruka podkládá pacientovu zespodu (naše ruka je v **semipronaci = palec ke stropu)**
- druhou svou ruku přiložíme co nejblíž kloubní štěrbině
- manévr se provádí na oba funkční klouby zápěstí

Obr. 50a *Hmat tří palců – přiložení spodní ruky*

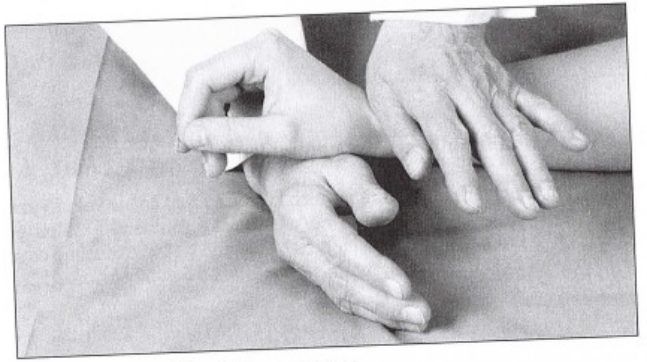

Obr. 50b *Hmat tří palců – provedení*

Rychlíková: Funkční poruchy kloubů končetin, s. 87

Mobilizace jednotlivých kůstek zápěstí

- lokalizace **os scaphoideum** - ošetřovaný má ruku v semipronaci a provede maximální abdukci a extenzi palce; tím se vytvoří **foveola radialis,** jejíž **spodina** je tvořena os scaphoideum

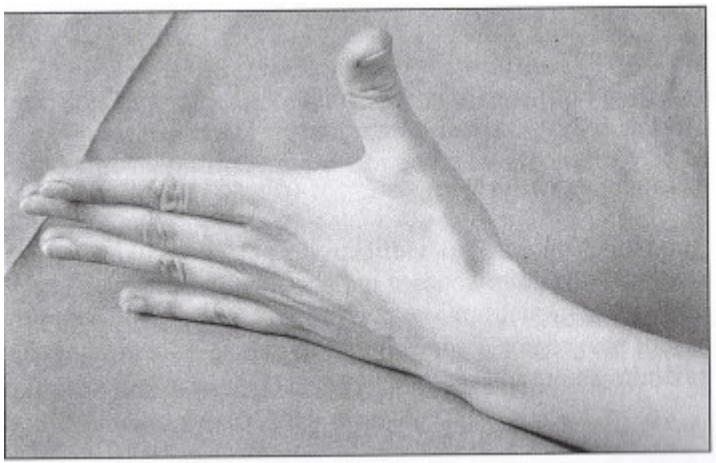

Obr. 52 *Lokalizace os scaphoideum*

Rychlíková: Funkční poruchy kloubů končetin, s. 88

Mobilizace os scaphoideum

- po přesné lokalizaci uchopíme mezi palec a ukazováček, provedeme pronaci ruky ošetřovaného
- druhou ruku umístíme na distální konec radia
- pohyb je přes os scaphoideum směrem palmárně a dorzálně

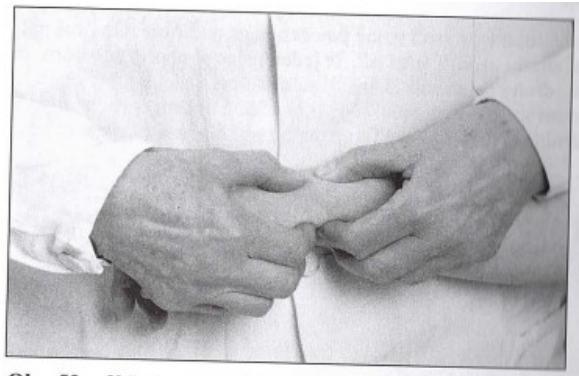

Obr. 53a *Vyšetření a mobilizace os scaphoideum dorzálně*

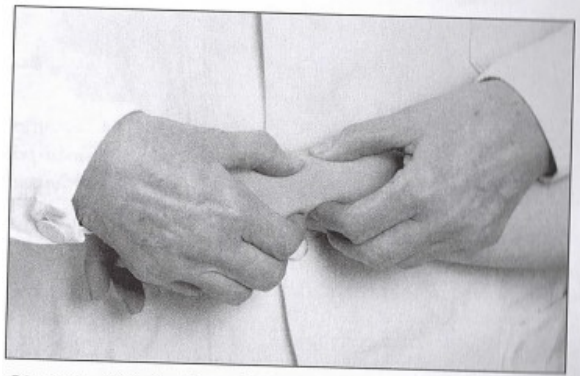

Obr. 53b *Vyšetření a mobilizace os scaphoideum palmárně*

Rychlíková: Funkční poruchy kloubů končetin, s. 89

Palpace a mobilizace os trape

- os trapezium komunikuje s bazí I. metakarpu
- palpujeme v SUP, vyzveme k provedení abdukce extendovaného palce
- pohybem palce si kost ozřejmíme
- mobilizaci provádíme přes **os trapezium proti fixovanému palci.** Směr dorzopalmární.

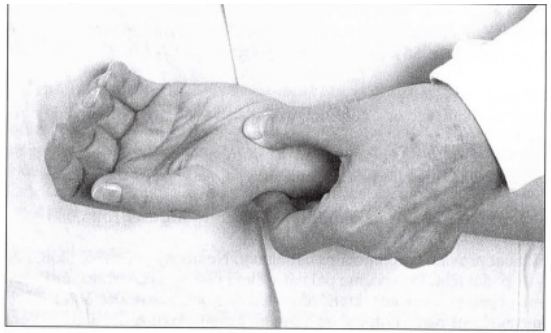

Obr. 55 *Uchopení os trapezium*

Obr. 56 *Vyšetření a mobilizace os trapezium*

Rychlíková: Funkční poruchy kloubů končetin, s. 91

Karpální tunel

- provádíme jemné protažení ve směru transverzálního ligamenta

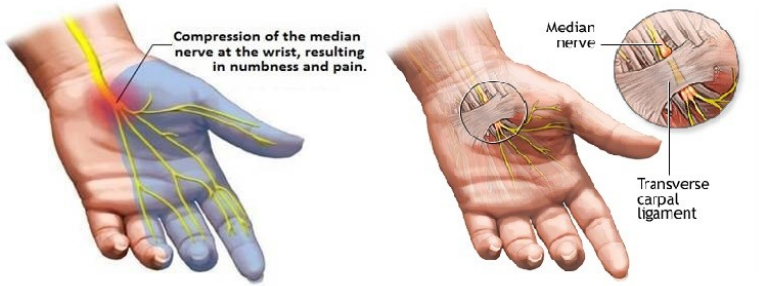

Zdroj obrázku: https://bmm.hu/muteti-kezeles/carpal-tunnel-syndrome/

Algoritmus práce se svalem

1. **Výběr strany, výběr svalu** - aspekčně, dle sv. síly, dle posunlivosti fascií, dle kloubního rozsahu…
2. **Anatomická korelace** - vybraný sval, informace pacienta (Z, Ú, F)
3. **Ozřejmění svalu** - v protažení (ne max!), pacient opakovaně aktivuje sval „ťuká“, terapeut ozřejmí bříško
4. **Palpace** - přebrnknutí bříška svalu v pasivním zkrácení, kolmo k průběhu vláken
5. **Ošetření pomocí PIR** - (ruka palpující bříško svalu opouští terén, aby jsme nefacilitovali sval), ze zkrácení přecházíme do patologické bariéry, s nádechem aktivace minimální silou kontrakce v první bariéře, s výdechem relaxace svalu (2 násobná), možno následně přidat RI

Měkké techniky v oblasti ruky

Zóna 1, thenarová eminence

- V oblasti báze palce, ohraničena thenarovou rýhou
- Masitá a mobilní struktura (není kryta fascií)

Tvořena svaly:

- *M. abductor pollicis brevis (nejpovrchověji)*
- *M. opponens pollicis*
- *M. flexor pollicis brevis*
- Porovnáváme především symetrii, hodnotíme velikost, tvar a trofiku – dominantní val bývá větší

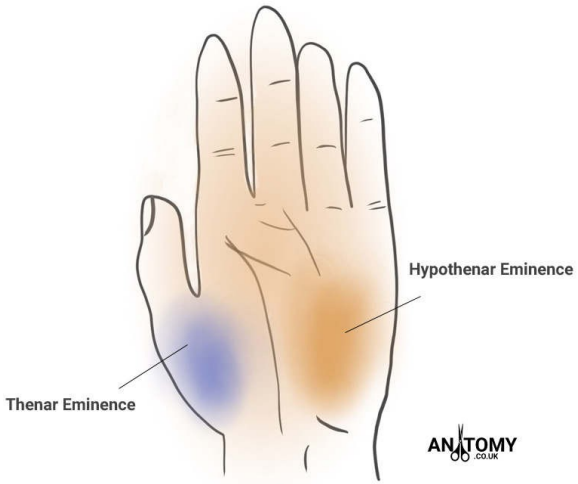

https://anatomy.co.uk/thenar-eminence/

Měkké techniky v oblasti ruky - palpace

Pochvy extenzorů a křížení šlach:

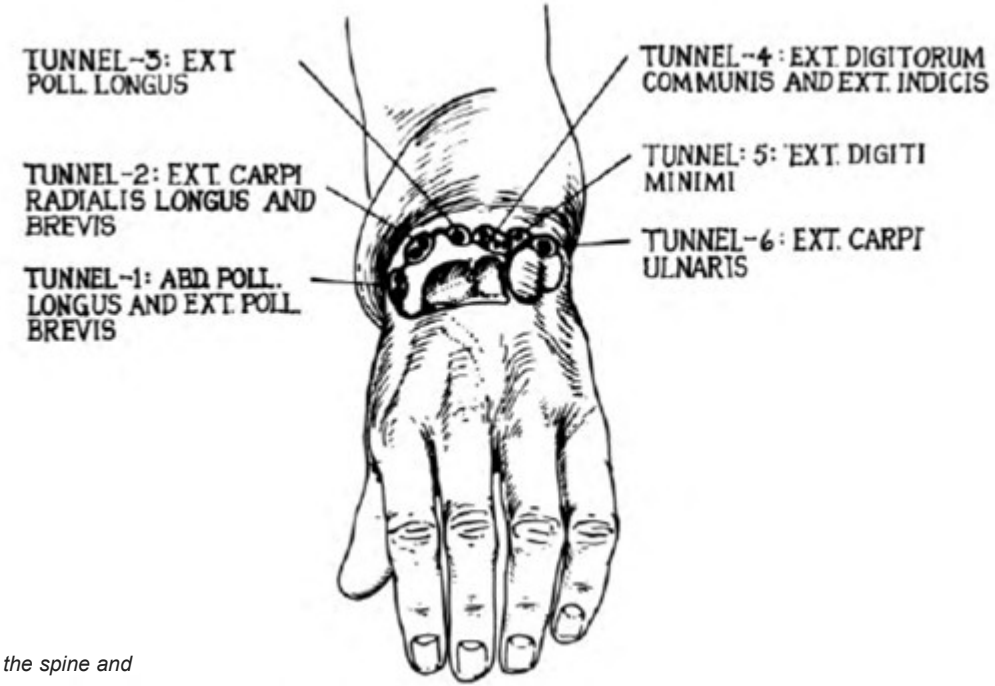

Stanley, H. (1976). *Physical examination of the spine and extremities*. Appleton-Century-Crofts.

Měkké techniky v oblasti ruky - palpace

Zóna I - oblast processus styloideus radii

- Klinicky významný - morbus De Quervain

- M. abductor pollicis longus – radiálně
- M. extensor pollicis brevis – ulnárně

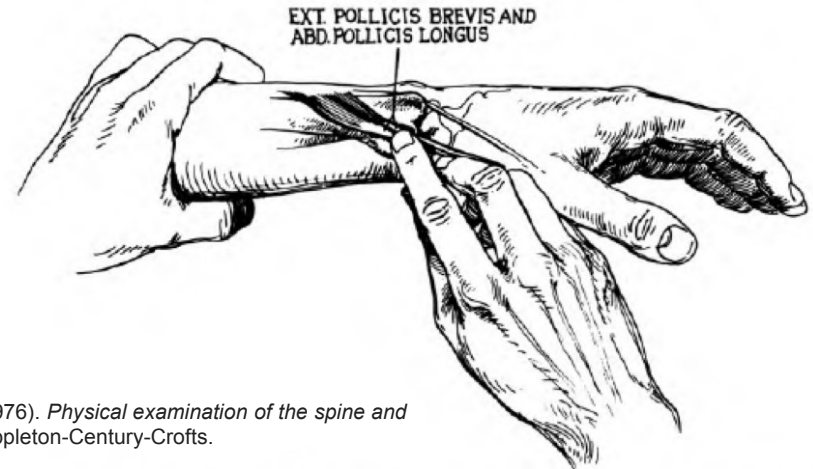

Stanley, H. (1976). *Physical examination of the spine and extremities*. Appleton-Century-Crofts.

Testy funkce

Finkelsteinův test

- k diagnostice zánětu šlach m. abductor pollicis longus a m. extensor pollicis brevis - MORBUS DE QUERVAIN
- zatáhnutí za palec v ulnární dukci

Phalenův příznak

- flexe rukou v zápěstí s výdrží 60 s
- v případě pozitivity se objeví parestezie v lokalitě inervované n. medianus

Měkké techniky v oblasti ruky - palpace

Zóna II - oblast Listerova hrbolku

Tunel II

- Radiální oblast Listerova hrbolku
- M. extensor carpi radialis brevis
- M. extensor carpi radialis longus
- Pro palpaci vyzveme pacienta, aby sevřel ruku v pěst

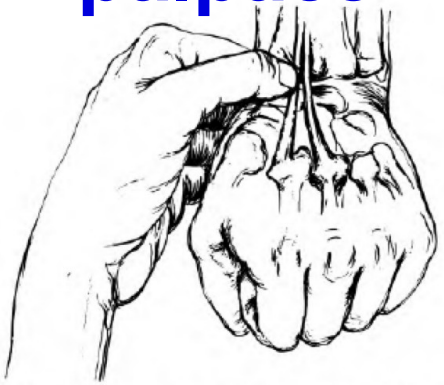

Tunel III

- Ulnární oblast Listerova hrbolku
- M. extensor pollicis longus

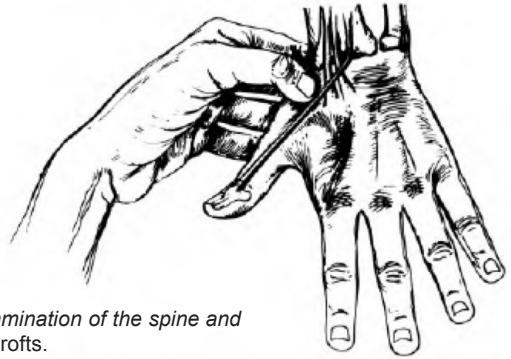

Stanley, H. (1976). *Physical examination of the spine and extremities*. Appleton-Century-Crofts.

Měkké techniky v oblasti ruky - palpace

Zóna II - oblast Listerova hrbolku

Tunel IV

- Ulnárně od tunelu III a radiálně od radioulnárního skloubení
- M. extensor digitorum communis – jednotlivé šlachy by měly být palpovány od oblasti carpu až po odpovídající MP skloubení
- M. extensor indicis

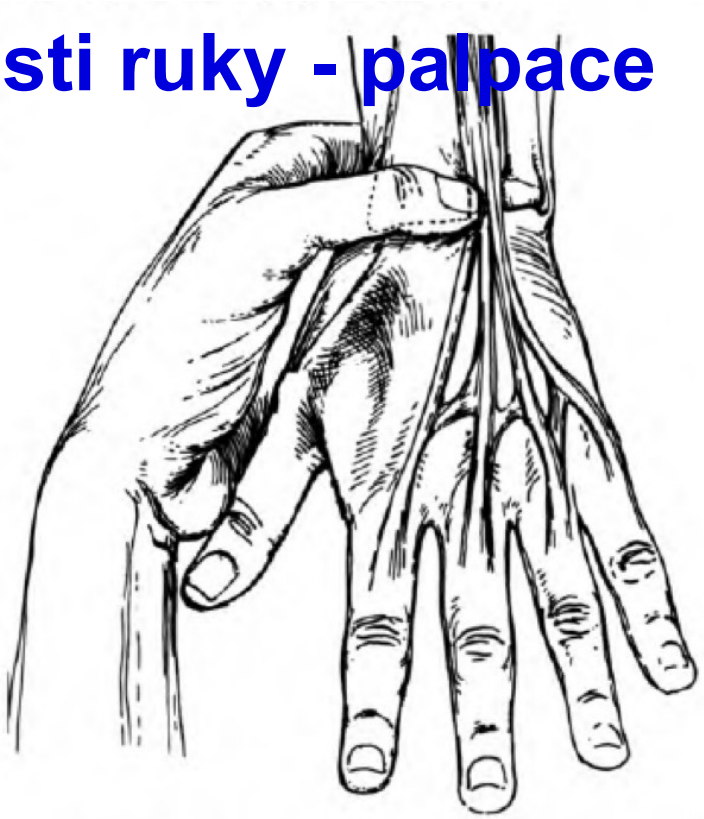

Stanley, H. (1976). *Physical examination of the spine and extremities*. Appleton-Century-Crofts.

Měkké techniky v oblasti ruky - pa

Zóna III - oblast processus styloideus ulnae

Tunel V

- Leží na distálním konci radioulnárního skloubení – palpačně nalézáme lehký zářez laterálně od processus styloideus ulnae
- M. extensor digiti minimi – pro palpaci vyzveme pacienta, aby položil svou ruku dlaní na stůl a extendoval malíček

Tunel VI

- Žlábek mezi apexem processus styloideus ulnae a caput ulnae
- M. extensor carpi ulnaris

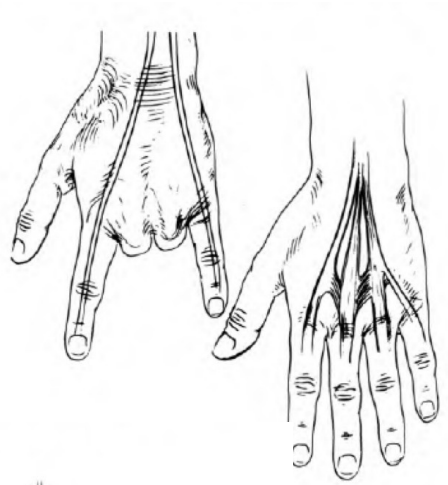

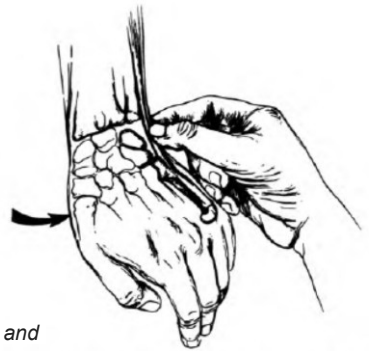

Stanley, H. (1976). *Physical examination of the spine and extremities*. Appleton-Century-Crofts.

Měkké techniky v oblasti ruky - palpace

Zóna IV - palmární oblast os pisiforme

M. flexor carpi ulnaris

- Palpujeme proximálně od os pisiforme směrem k předloktí

Guyonův kanál

- Prohlubeň mezi os pisiforme a hákem os hamatum je přestavěna v osteofibrózní tunel (kanál) pomocí lig. pisohamatum
- Klinicky významný – obsahuje a. et n. ulnaris, místo častých kompresí

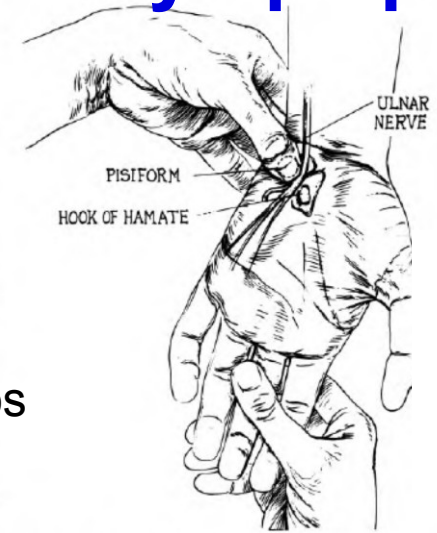

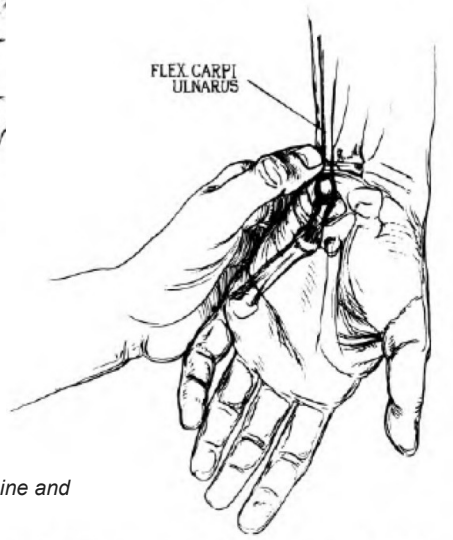

Stanley, H. (1976). *Physical examination of the spine and extremities*. Appleton-Century-Crofts.

Měkké techniky v oblasti ruky - palpace

Zóna V - oblast canalis carpi a m. palmaris longus

M. palmaris longus

- Palpaci si usnadníme, když pacienta vyzveme k flexi zápěstí se současným stlačením malíčku a palce proti sobě
- Využití pro určení průběhu n. medianus – v oblasti zápěstí leží hlouběji a těsně laterálně od šlachy m. palmaris longus

Canalis carpis

- Určen čtyřmi palpovatelnými kostními prominencemi, mezi kterými leží lig. carpi transversum a vytváří fibrózní pochvu, která uzavírá tunel anteriorně
- Posteriorně je kanál ohraničen karpálními kostmi
- Proximálně – os pisiforme a tuberculum ossis scaphoidei
- Distálně – hamatum ossis hamati a tuberculum ossis trapezii

Měkké techniky v oblasti ruky - palpace

Zóna V - oblast canalis carpi a m. palmaris longus

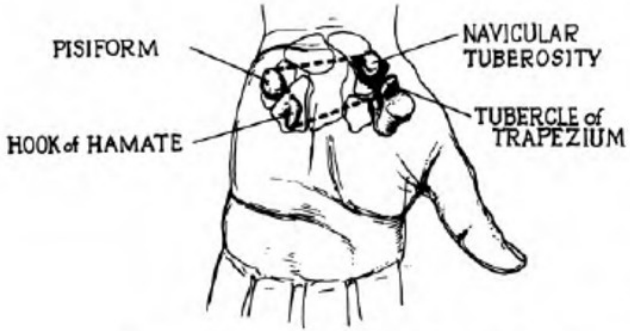

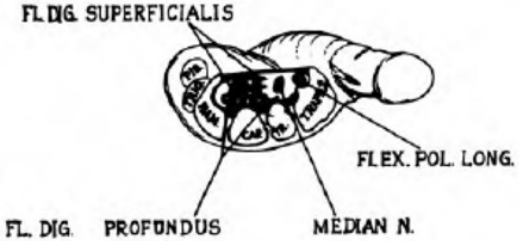

Stanley, H. (1976). *Physical examination of the spine and extremities*. Appleton-Century-Crofts.

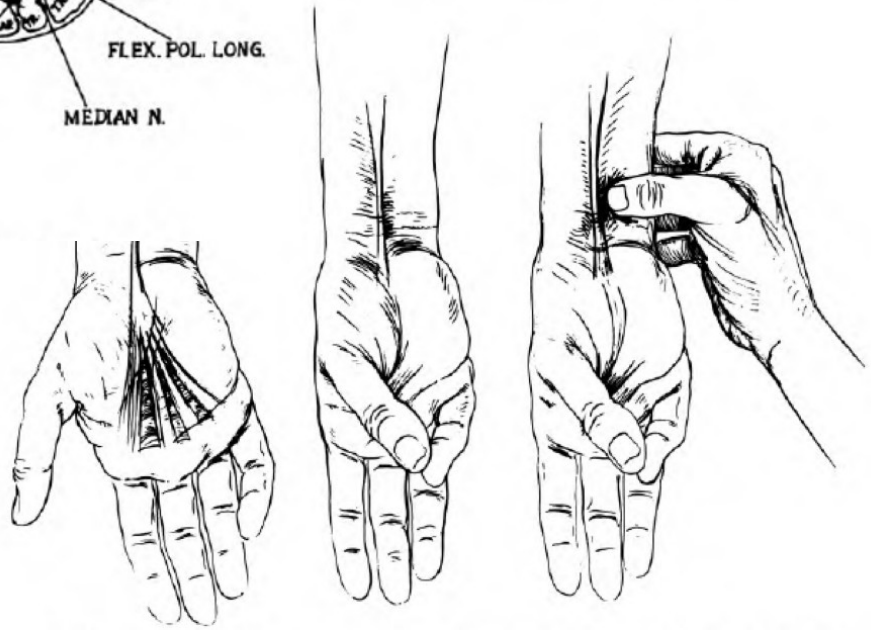

Měkké techniky v oblasti r

Zóna V - oblast canalis carpi a m. palmaris longus

M. flexor carpi radialis

- Palpovatelná je v úrovni zápěstí, kde se nachází radiálně od m. palmaris longus
- Lépe hmatná při kladení odporu flexi zápěstí se současnou radiální dukcí, příp. provedení flexe zápěstí s prsty sevřenými v pěst – vystoupí 2 šlachy – ulnárně tenčí m. palmaris longus, radiálně silnější m. flexor carpi radialis

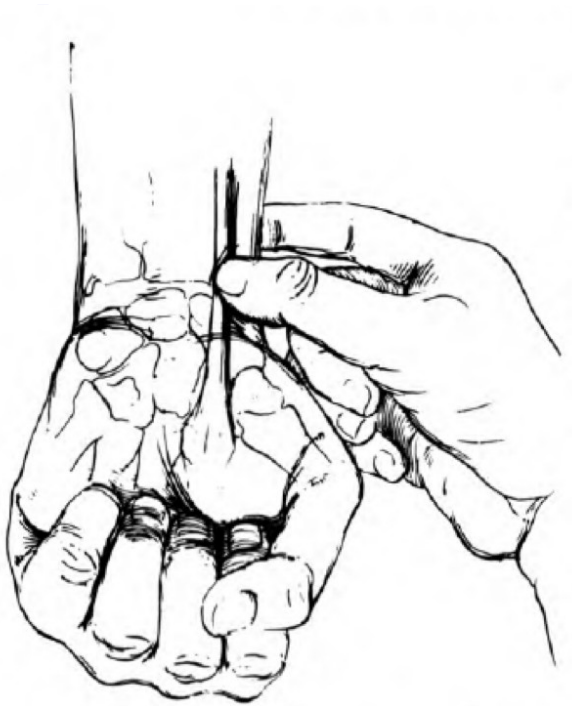

Stanley, H. (1976). *Physical examination of the spine and extremities*. Appleton-Century-Crofts.

Měkké techniky v oblasti ruky - palpace

Zóna II - hypothenarová eminence

- Nachází se proximálně od malíku a dosahuje až po os pisiforme

Tvořena svaly:

- M. abductor digiti quinti
- M. opponens digiti
- M. flexor digiti quinti
- (m. palmaris brevis)
- Palpačně nelze jednotlivé svaly odlišit
- Srovnáváme velikost a symetrii malíkových valů na obou rukách

Stanley, H. (1976). *Physical examination of the spine and extremities*. Appleton-Century-Crofts.

Měkké techniky v oblasti ruky - palpace

Zóna III - dlaň

- Palmární aponeuróza
- Tuhá vazivová destička tvaru trojúhelníku, která začíná na povrchu retinaculum flexorum a vytrácí se na prstech
- Rozdělena na 4 podélně uložené vazivové snopce spojené snopci příčnými, které se rozbíhají k druhému až pátému prstu
- Palpovat ji můžeme při extenzi prstů jako rezistenci proti tlaku ve středu dlaně
- Ztluštění a tvorba uzlů v průběhu palmární aponeurózy – **Dupuytrenova kontraktura**

Měkké techniky v oblasti ruky - palpace

Zóna III - dlaň

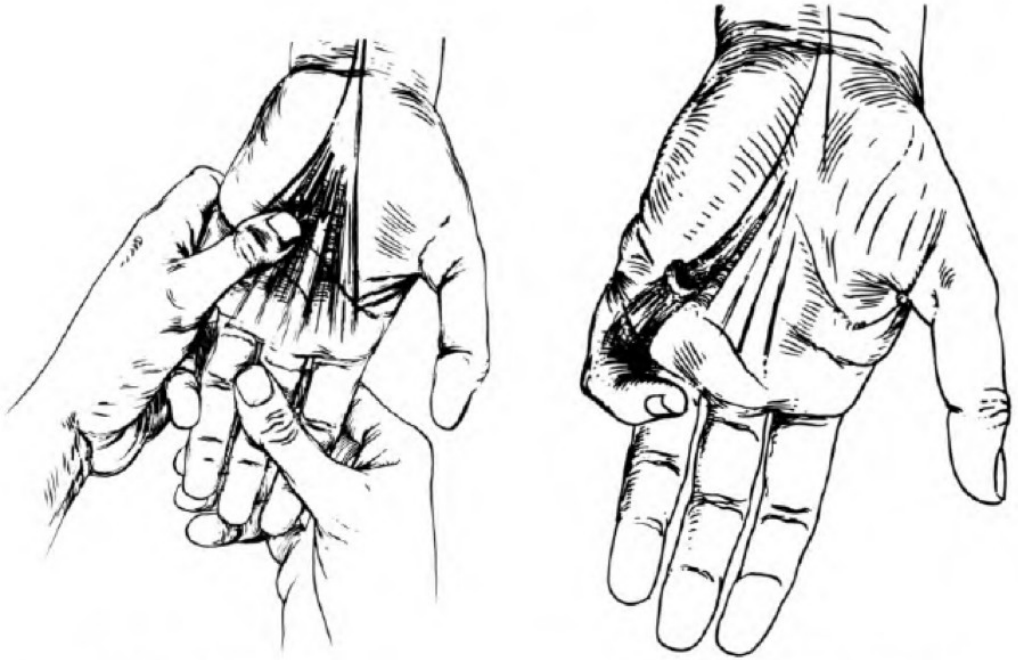

Stanley, H. (1976). *Physical examination of the spine and extremities*. Appleton-Century-Crofts.

Měkké techniky v oblasti ruky - palpace

Zóna IV - články prstů

- Na prstech se nenachází žádná svalová bříška, jsou ovládána pouze upínajícími se šlachami
- Měkké tkáně v oblasti PIP a DIP kloubu
- Dorzální i palmární plocha je hladká
- Laterální plochy jsou kryty silným kloubním pouzdrem a vazy
- Kostní výrůstky na dorzální nebo laterální ploše DIP – **Heberdenovy uzly**

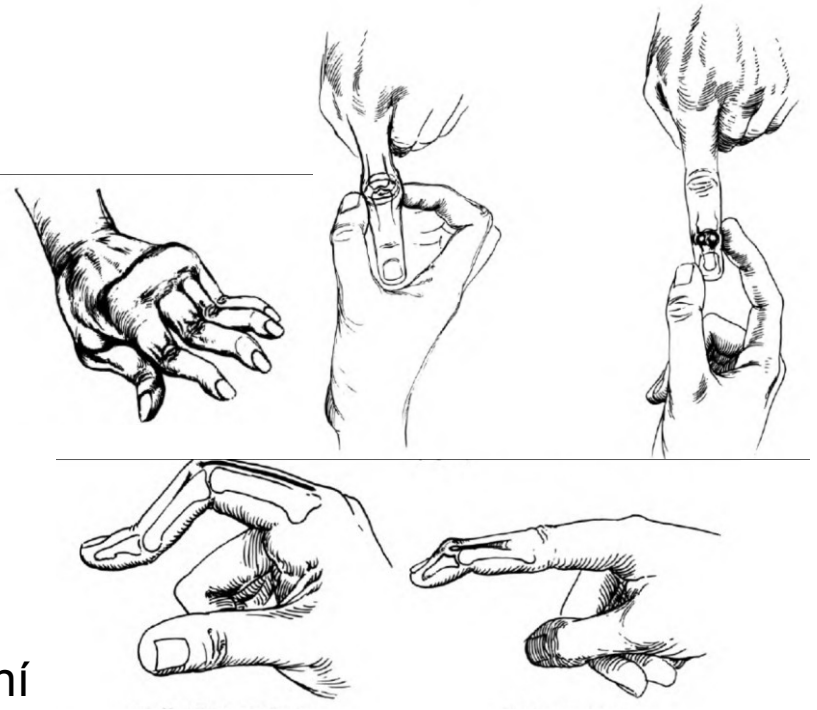

Stanley, H. (1976). *Physical examination of the spine and extremities*. Appleton-Century-Crofts.

Interdigitální řasy

- Vsedě, příp. vleže na zádech
- Častý doprovod kořenových sy C6, C7 a C8
- Protažitelnost se vyšetřuje uchopením sousedních prstů nad interdig.řasou, vytvoří se předpětí a následně lehké dopružení
- Terapií je **fenomén tání,** příp. **ischemická komprese** v oblasti interdig. řasy

Interdigitální řasy dl

- **IDG řasa –** laterální klíček
- **IDG řasa –** 1. žebro
- **IDG řasa –** 2. žebro
- **IDG řasa –** 3. žebro

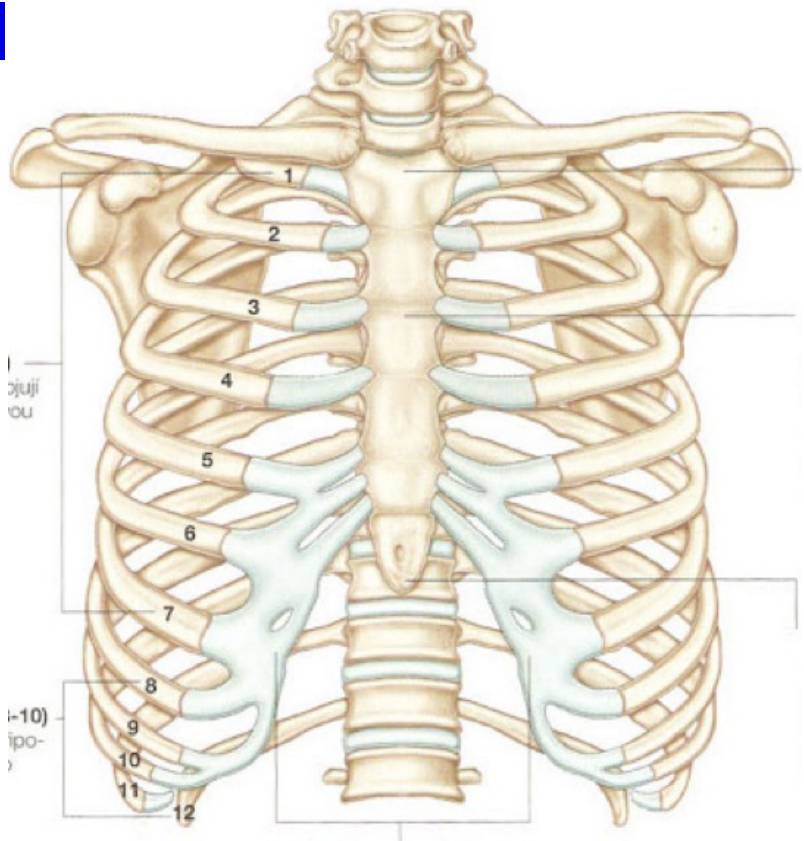

Měkké tkáně mezi metakarpy

- Vsedě, příp. vleže na zádech
- Uchopení za hlavičky MTC nebo v průběhu MTC- vytvoření předpětí dorsopalm. směrem a dopružení- čekáme na release, příp. opakovaně pružíme

Svaly thenaru

- **m. adductor pollicis**
- **m. abductor pollicis brevis**
- **m. opponens pollicis**
- **m. flexor pollicis brevis**

a další svaly ruky:

- mm. interosseii dorsales manus
- mm. interosseii palmares manus
- mm. lumbricales manus

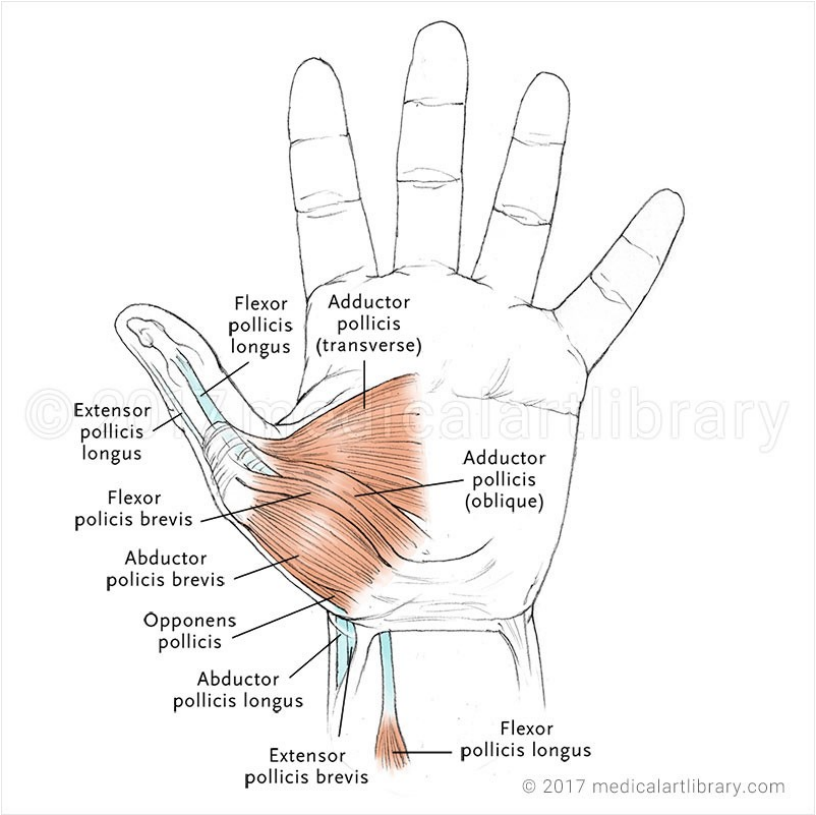

m. adductor pollicis

Z: caput obliquum: os capitatum, base II. metacarpu, ligamentum carpi radiatum

Caput transversum: palmární plocha III. metacarpu

Ú: ulnární sezamská kůstka metakarpofalangového kloubu palce a ulnární okraj base proximální části palce, dorsální aponeuróza palce

In: r.profundus z n.ulnaris

F: karpometakarpový kloub palce – addukce, opozice

Metakarpofalangový kloub palce – flexe

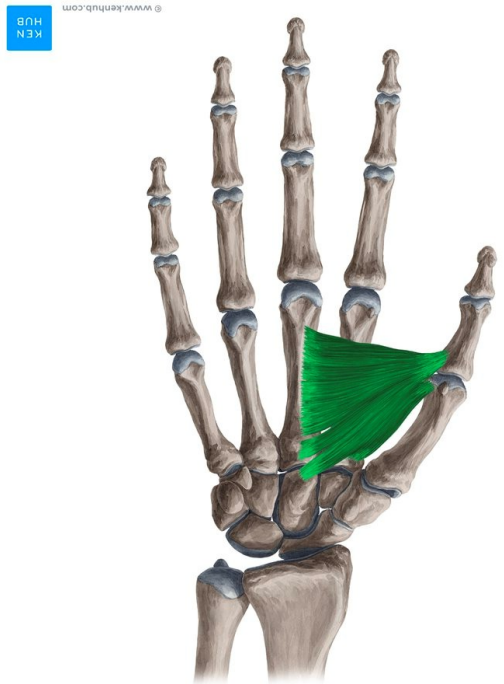

m. adductor pollicis

Simons, D. G., Travell, J. G., & Simons, L. S. (1999). Myofascial pain and dysfunction: the trigger point manual. Volume 1. Upper half of body. *London, United Kingdom: Williams and Wilkins*, *21*, 22.

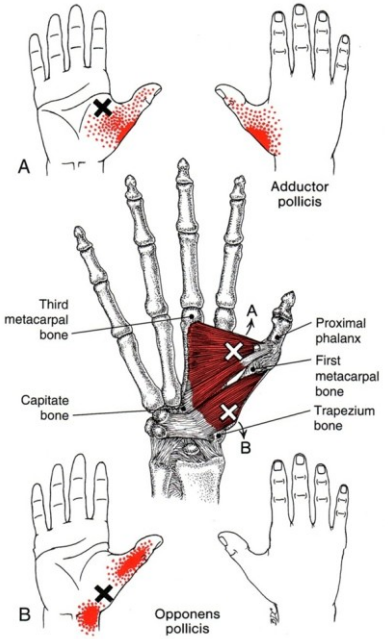

TrPs:

- Nejč. v c. transverzum (I. intermtcp prostor vedle II. mtcp)
- Hluboká bolest na rad. straně palce v CMC
- Šíření - palm. plocha MCP palce, thenaru, dorz. i palm. plocha palce, dorzální plocha intermtcp. prostoru

PIR:

- Orientačně vyšetřit aktivní pohyb, všímat si reliéf thenaru, má zpeřená vlákna, odlišit od krátkého flexoru, u PIR pohyb s metacarpem palce do ABD, bariéra nastává dost brzy.
- !! Nejhlouběji, držím za celý palec, vyloučit flexor – ohnutím
- Bod CHE-KU – KI u těhotných (jeho relaxací reflexní reakce)

pollicis

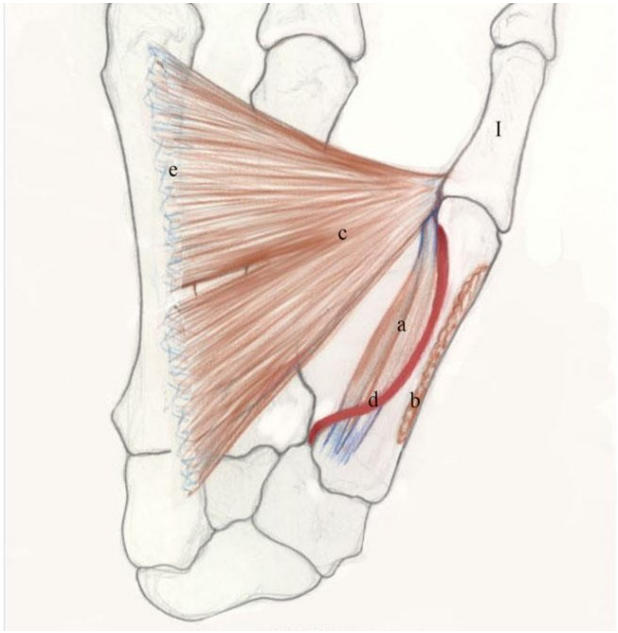

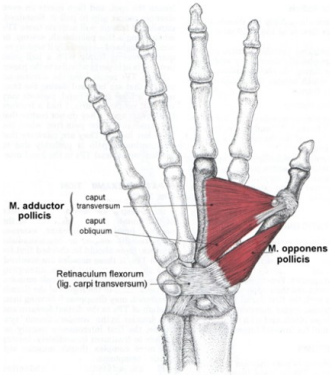

Travell, J.G., Simons, D. G. (1983). *Myofascial Pain and Dysfunction, Volume 1, The Trigger Point Manual, The Upper Extremities.* Williams and Wilkins: Baltimore.

palpace

Ozřejmění

Musculus adductor pollicis – ozřejmění

Musculus adductor pollicis – palpace

Poděbradská, R. (2018). Atlas ošetření svalů v manuální terapii, str. 11-12:
https://is.muni.cz/do/rect/el/estud/fsps/js18/atlas-svaly/web/index.html

m. adductor pollicis - terapi

- **P:** sed na lehátku
- **T:** stoj zboku pacienta
- **Provedení:** Při PIR klade T odpor proti ADD P, cca po 10 s relaxace alespoň 2krát delší dobu. Opakujeme alespoň 3-5krát, nebo než se posouvá bariéra, poté můžeme dosáhnout RI (reciproční inhibice) aktivní maximální ABD palce, anebo odporovanou ABD palce. Autoterapie analogicky.

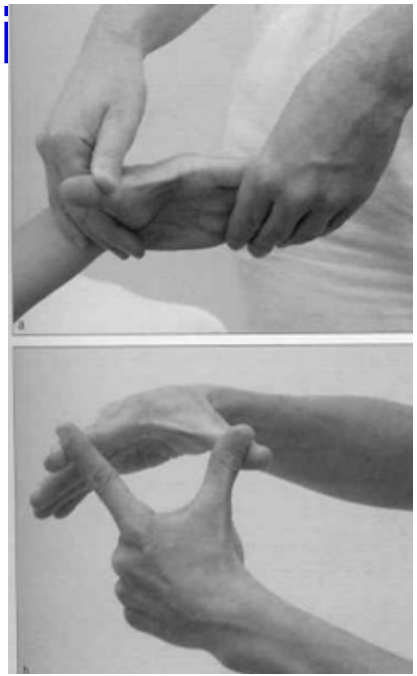

LEWIT, Karel. *Manipulační léčba v myoskeletální medicíně*.str. 238-239, 4. přeprac. a rozš. vyd. Leipzig: J.A. Barth Verlag, 1996. xi, 347. ISBN 3335004019

m. abductor pollicis brevis

Z: retinaculum flexorum, tuberculum ossis scaphoidei

Ú: radiální sezamská kůstka MCP palce a radiální okraj base proximálního článku palce, dorzální aponeuróza palce

In: n. medianus

F: karpometakarpový kloub palce - abdukce palce

- Nejpovrchněji uložený, neplést s m.opponens pollicis, naproti m. abductor pollicis longus ABD spíše VENTRÁLNĚ, PIR BEZ ROTACE!!! (OPPONENS)
- „maso thenaru“

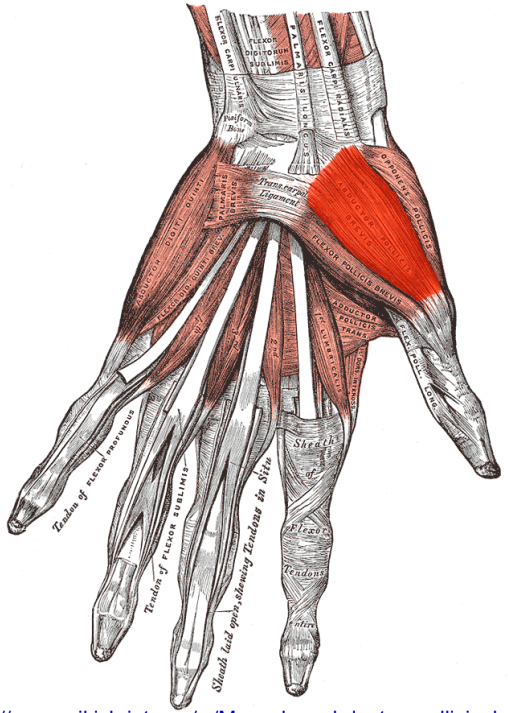

https://www.wikiskripta.eu/w/Musculus_abductor_pollicis_brevis

m. ab[illegible] brevis - palpace

Ozřejmění

Musculus abductor pollicis brevis – ozřejmění

Palpace

Musculus abductor pollicis brevis – palpace

Poděbradská, R. (2018). Atlas ošetření svalů v manuální terapii, str. 8-9: https://is.muni.cz/do/rect/el/estud/fsps/js18/atlas-svaly/web/index.html

m. opponens pollicis

Z: tuberculum ossis trapezii a přilehlý úsek retinaculum flexorum

Ú: celý radiální okraj I. MTC

In: n.medianus, n.ulnaris

F: karpometakarpový kloub palce – opozice palce → ADD + FL+ VR (palec proti ostatním prstům)

!!! Směr vláken, pod abduktorem

Terapie TrPs
- PIR
- presura

Poděbradská, R. (2018). Atlas ošetření svalů v manuální terapii, str. 17-18: https://is.muni.cz/do/rect/el/estud/fsps/js18/atlas-svaly/web/index.html

Kendall, F.P., Kendall McCreary, R., Provance, P.G. (1993). *Muscles testing and function with posture and pain (4th Ed.).* Williams and Wilkins: Baltimore.

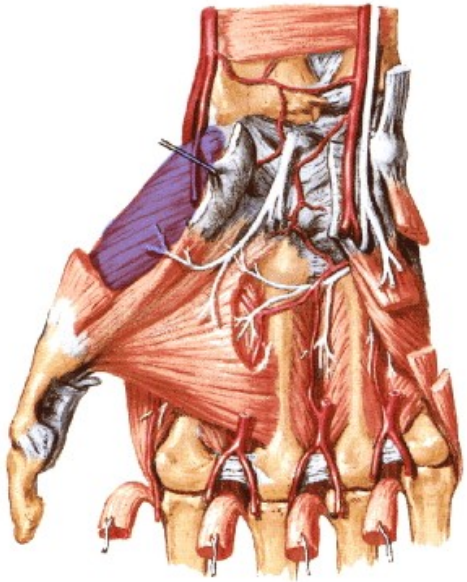

m. opponens pollicis

TrPs:

- TrPs na palm. ploše baze I. mtcp
- **Referenční zóna bolesti**
  - **distálně -** palm. plocha palce MCP, IP (NE do špičky palce)
  - **proximálně -** rad. strana palm. plochy zápěstí
- Není možné palp. rozlišit, zda je TrP lok. v ABD, FL či oponentu

PIR: Výběr strany – zavřený palec , palec pohyb za malíkem - timing, **při hledání bariéry hlavní ROTACE než EXT, presura!**

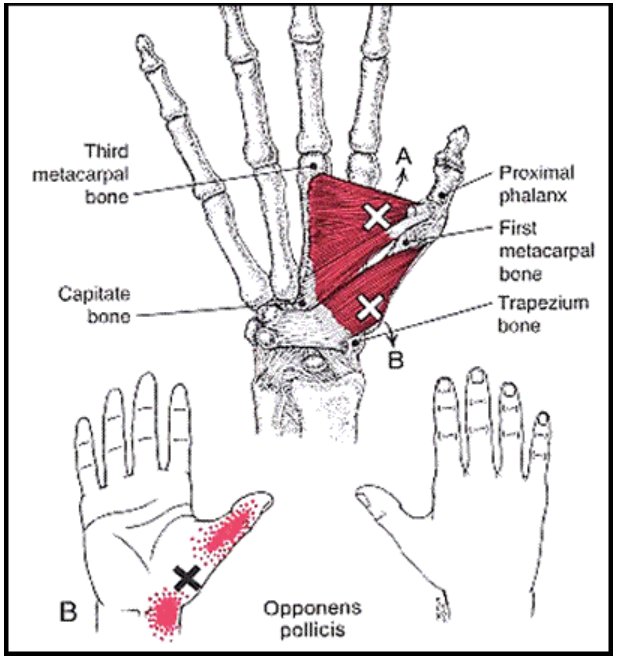

Simons, D. G., Travell, J. G., & Simons, L. S. (1999). Myofascial pain and dysfunction: the trigger point manual. Volume 1. Upper half of body. *London, United Kingdom: Williams and Wilkins*, *21*, 22.

m. opponens pollicis - palpace

Terapie TrPs

- PIR
- presura

Kendall, F.P., Kendall McCreary, R., Provance, P.G. (1993). *Muscles testing and function with posture and pain (4th Ed.)*. Williams and Wilkins: Baltimore.

Ozřejmění

Musculus opponens pollicis – ozřejmění

Palpace

Musculus opponens pollicis – palpace

Poděbradská, R. (2018). Atlas ošetření svalů v manuální terapii, str. 17-18:

https://is.muni.cz/do/rect/el/estud/fsps/js18/atlas-svaly/web/index.html

m. opponens pollicis

Diferenciální diagnostika:

- **Artrotické změny kloubů palce** (ranní ztuhlost kloubu, RTG snímek), postižení n.medianus, ulnaris - úraz v anamnéze, hypotrofie, testy- zkouška mlýnku, abdukce palce, kružítka, láhve, OK sign ; Fromentova zk., zk. kormidla, špetka, miska, abd. a add. malíčku, rozt.a přit.prstů… (zlomeniny, neuropatie, útlak)
- **Entezopatie**
- **Morbus de Quervain** (m.abd.pollicis longus a m. ext.pollicis brevis)
- **Syndrom karpálního tunelu –** porucha inervace pouze m.opponens, ne v adductoru (n.ulnaris),reflexní změny v mm.scalenii, m.brachialis, m.brachioradialis, m.supinator, m.extensor carpi radialis longus, m.pronator teres, m.flexor carpi radialis (imitace ZRB!)

Imitace zóny referenční bolesti m. opponens pollicis

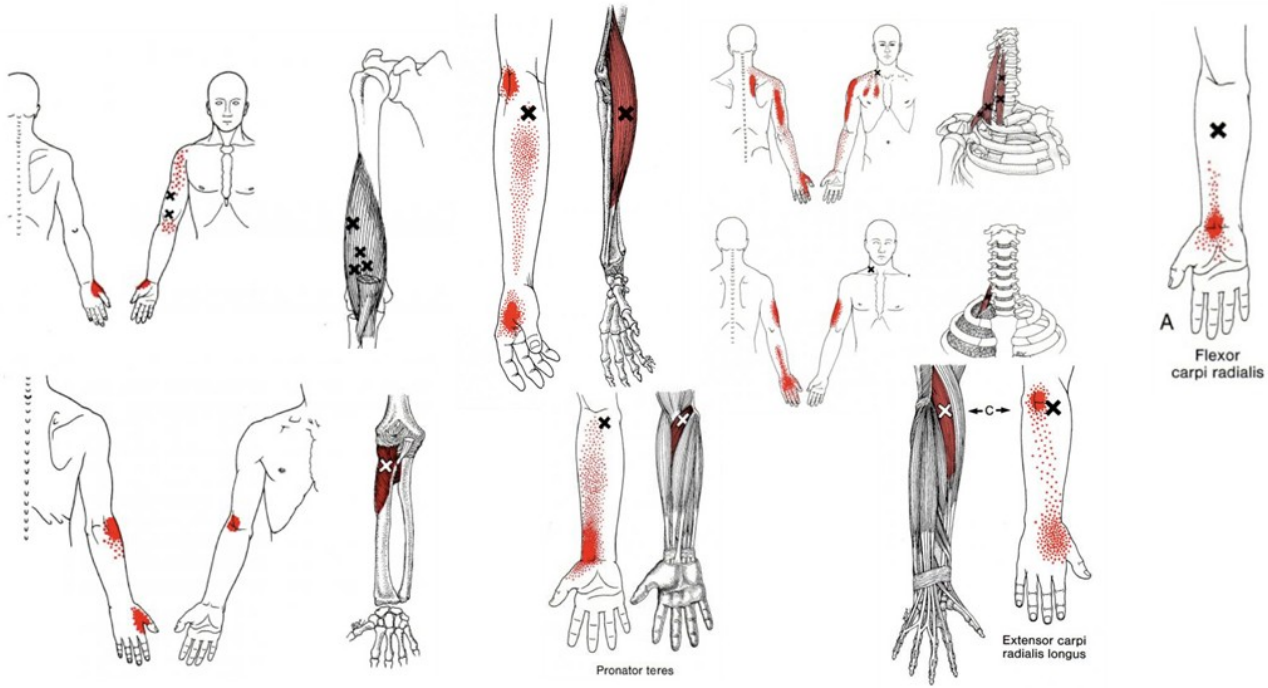

Simons, D. G., Travell, J. G., & Simons, L. S. (1999). Myofascial pain and dysfunction: the trigger point manual. Volume 1. Upper half of body. *London, United Kingdom: Williams and Wilkins*, *21*, 22.

Stretch exercise

Autoterapie

M. add. pollicis – v teplé vodě; palmární strana

- obou rukou na stole, ukazováky a palce se vzájemně dotýkají (AB, EX); tlakem rukou proti sobě protahujeme příslušné svaly, palec tlačen do repozice

M. opponens pollicis – pomocí druhé ruky protahujeme

- palec do EX a ADD

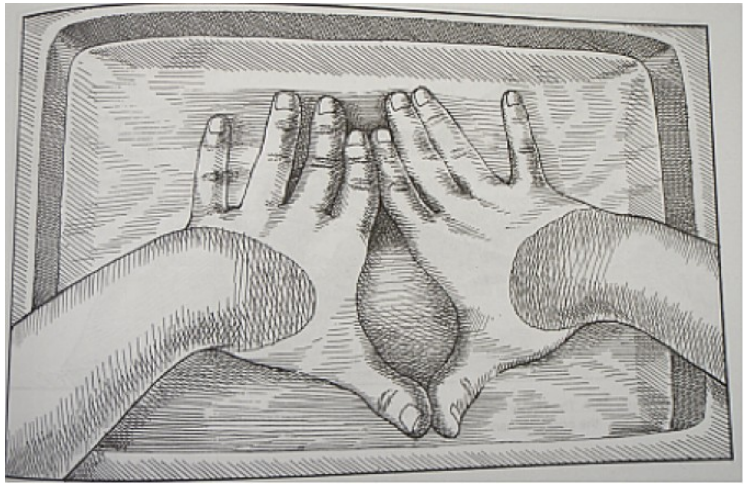

Simons, D. G., Travell, J. G., & Simons, L. S. (1999). Myofascial pain and dysfunction: the trigger point manual. Volume 1. Upper half of body. *London, United Kingdom: Williams and Wilkins*, *21*, 22.

m. flexor pollicis brevis

Dvě hlavy – mezi nimi šlacha m. FPL

Caput superficiale

Z: retinaculum flexorum (dist. okraj)

Ú: radiální sezamská kůstka palce (dle nich se orientujeme s palpací)

Caput profundum

Z: os trapezoideum, trapezium, capitatum, base I. mtcp

Ú: ulnární sezamská kůstka palce (dle nich se orientujeme s palpací)

In: n.medianus, r.profundus n.ulnaris

F: karpometakarpový kloub palce – opozice, addukce

MCP – flexe (c. superficiale)

Pomáhá při ABD palce, obě hlavy spolupůsobí při konečné fázi opozice palce

!!! Povrchově, tvoří reliéf thenaru, PIR - bariéru hledáme v mírné ADD, flexe NE METAKARP!, orientace dle kůstek

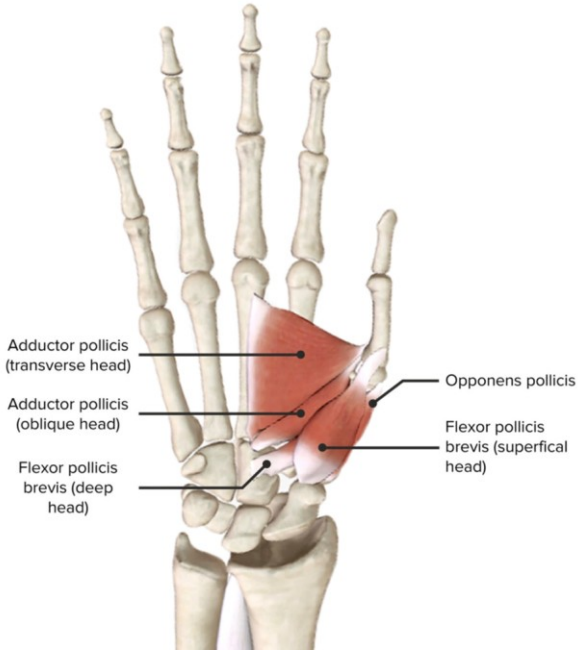

https://www.orthobullets.com/anatomy/10043/flexor-pollicis-brevis

m. fle evis - palpace

Ozřejmění

Musculus flexor pollicis brevis – ozřejmění

Palpace

Musculus flexor pollicis brevis – palpace

Poděbradská, R. (2018). Atlas ošetření svalů v manuální terapii, str. 14-15: https://is.muni.cz/do/rect/el/estud/fsps/js18/atlas-svaly/web/index.html

Poděbradská, R. (2018). Atlas ošetření svalů v manuální terapii, str. 21-22:
https://is.muni.cz/do/rect/el/estud/fsps/js18/atlas-svaly/web/index.html

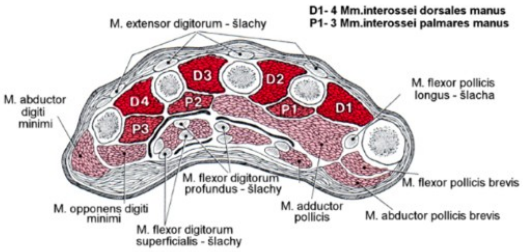

Travell, J.G., Simons, D. G. (1983). *Myofascial Pain and Dysfunction, Volume 1, The Trigger Point Manual, The Upper Extremities.* Williams and Wilkins: Baltimore.

mm. interossei dorsales manus (4)

Z: přivrácená strana I-IV. Metakarpu

Ú: dorzální aponeuróza II.-IV. Prstu

In: n. ulnaris

F: MCP (II, IV) – flexe, abdukce prstů (odklánějí prsty od prostředníku), interfalangové klouby (II, IV) - extenze

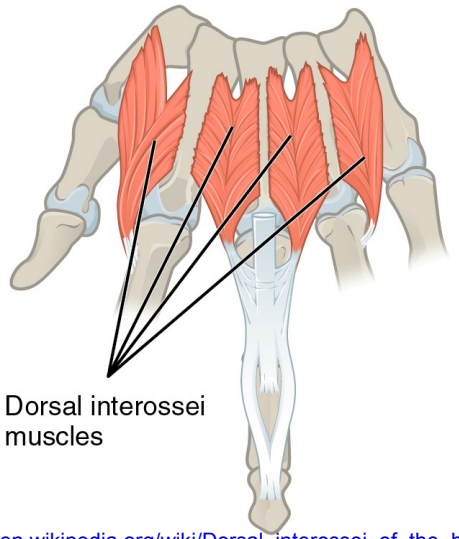

https://en.wikipedia.org/wiki/Dorsal_interossei_of_the_hand

mm. interossei dorsales manus (4)

TrPs:

- **TrP´s v m. interossei dorsales I. a II. jsou 2. nejčastější příčinou bolestí v dlani**
- **(1. příčina - m. palmaris longus)**
- Bolest z palmárních i dorzálních mm. interossei vyzařuje podél té strany prstu, na kterou se příslušný sval upíná, dosahuje k DIP kloubu

ZRB

M. interosseus dorsalis I.

- Jde po radiální straně ukazováku, dále do hloubky na dorsum ruky, skrz na palmární stranu ruky a po dorsoulnární straně malíčku

M. interosseus dorsalis II.

- Nejintenzivněji je bolest pociťována v oblasti DIP kl., kde se také mohou nacházet Heberdenovy uzly
- (**x** přenesená bolest z m. abductor digiti minimi jde po zevní str. malíku)
- ostatní interossei – nerozlišujeme bolest z dors. a palm., TP – v každém svalu 2 (1 prox. a 2. dist.)
- !!! Výběr strany – pružení, vytlačení zespodu
- Ošetření presurou
- 1.-4. intermetakarpální prostor

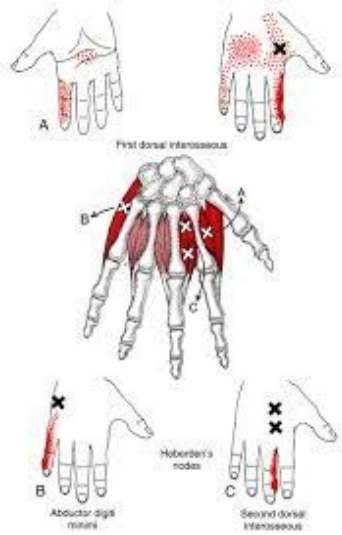

Simons, D. G., Travell, J. G., & Simons, L. S. (1999). Myofascial pain and dysfunction: the trigger point manual. Volume 1. Upper half of body. *London, United Kingdom: Williams and Wilkins*, *21*, 22.

m. interossei dorsales manus

https://facty.com/conditions/arthritis/the-causes-and-effects-of-heberdens-nodes/

Symptomy

- Bolest popisována jako „artrotická bolest prstů“
- Pacienti si stěžují na ztuhlost prstů, což vede k poruše funkce ruky
- (potíže s psaním a úchopem)

Aktivace

- Bolest je aktivována opakujícím se a přetrvávajícím klešťovým úchopem
- (sochaři, malíři, zámečníci, modeláři)
- Při aktivních TrP´s v interosseálních svalech je obtížná FL prstů
- (nemožnost dotknout se dlaně špičkami prstů)
- Travellová popisuje tzv. golfovou ruku – TrP´s vznikají u lidí hrajících golf jako následek dlouhodobého držení hole s malým průměrem rukojeti

Herbedenovy uzly - forma primár. idiopatic.OA, malé tvrdé uzlíky velikosti hrášku (zvětšeniny měkkých tkání i kostí) na dors. okraji base distál. phalangu, dist. konci stř. phalangu, z radiální/ulnární strany (TrPs v mm. Interossei dors.), časté spoj. s Bouchard.u. (IP1)

mm. interossei dorsales

Terapie:

- TrPs pressure release technique
- Stretch and spray
- Autoterapie - dlaně a prsty přitiskneme k sobě a uděláme max. ABD/ADD, prsty zůstávají u sebe a oddálíme dlaně (Ex v MP + zvětšení DF zápěstí)

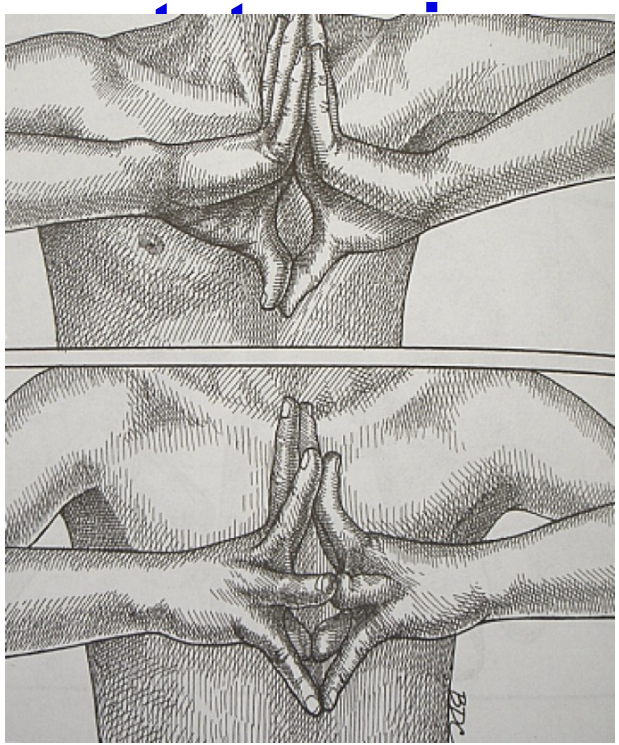

Simons, D. G., Travell, J. G., & Simons, L. S. (1999). Myofascial pain and dysfunction: the trigger point manual. Volume 1. Upper half of body. *London, United Kingdom: Williams and Wilkins*, *21*, 22.

mm. interossei palmares man

Z: ulnární strana II. metakarpu, a radiální strana IV a V. metakarpu

Ú: do dorzální aponeurozy II, IV a V. prstu

In: n.ulnaris

F: MCP (II, IV, V) – flexe, addukce prstů (přiklánějí prsty k prostředníku), **interfalangové klouby (II, IV, V)** - extenze

- Ošetření pressurou
- 2.,3.-4. intermetakarpální prostor

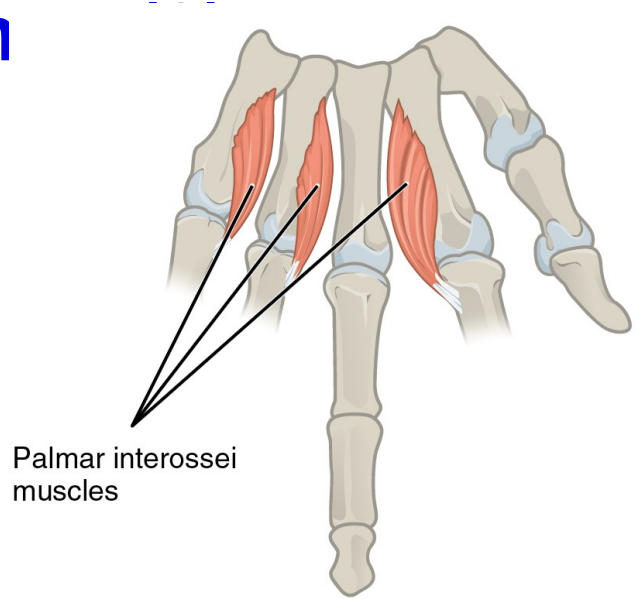

https://en.wikipedia.org/wiki/Palmar_interossei_muscles

mm. interossei palmares manus (3) - palpace

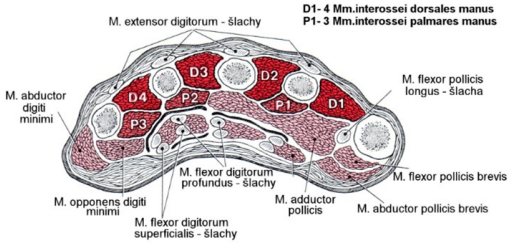

Travell, J.G., Simons, D. G. (1983). *Myofascial Pain and Dysfunction, Volume 1, The Trigger Point Manual, The Upper Extremities.* Williams and Wilkins: Baltimore.

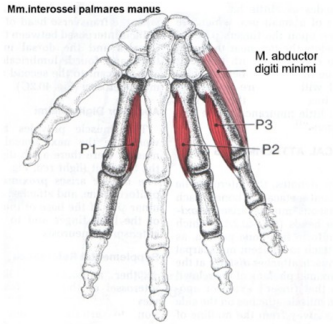

Travell, J.G., Simons, D. G. (1983). *Myofascial Pain and Dysfunction, Volume 1, The Trigger Point Manual, The Upper Extremities.* Williams and Wilkins: Baltimore.

Ozřejmění, palpace, presura

Musculi interossei palmares manus – ozřejmění, palpace, presura

Kendall, F.P., Kendall McCreary, R., Provance, P.G. (1993). *Muscles testing and function with posture and pain (4th Ed.).* Williams and Wilkins: Baltimore.

Poděbradská, R. (2018). Atlas ošetření svalů v manuální terapii, str. 23-25:
https://is.muni.cz/do/rect/el/estud/fsps/js18/atlas-svaly/web/index.html

mm. lumbricales manus

Z: radiální strana I. A II. šlachy, přilehlé strany šlachy III. a IV. m.flexor digitorum profundus

Ú: z radiální strany do dorzální aponeurozy II.-V. prstu

In: n.medianus (I,II), n.ulnaris (III, IV)

F: MCP – flexe, radiální dukce

Interfalangové klouby – extenze

!!! Fce stříška prstů (otestování na obou HKK zároveň), pressura, palpujeme šlachu flexoru a radiálně od šlachy

Kendall, F.P., Kendall McCreary, R., Provance, P.G. (1993). *Muscles testing and function with posture and pain (4th Ed.)*. Williams and Wilkins: Baltimore.

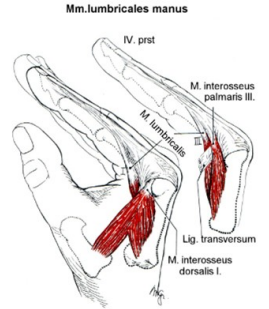

Kendall, F.P., Kendall McCreary, R., Provance, P.G. (1993). *Muscles testing and function with posture and pain (4th Ed.)*. Williams and Wilkins: Baltimore.

Poděbradská, R. (2018). Atlas ošetření svalů v manuální terapii, str. 26-27:
https://is.muni.cz/do/rect/el/estud/fsps/js18/atlas-svaly/web/index.html

mm. lumbricales manus - palpace

Ozřejmění

Musculi lumbricales manus – ozřejmění

Palpace, presura

Musculi lumbricales manus – palpace, presura

Poděbradská, R. (2018). Atlas ošetření svalů v manuální terapii, str. 27-28:

https://is.muni.cz/do/rect/el/estud/fsps/js18/atlas-svaly/web/index.html

mm. lumbricales manus (dle Dobeše)

P: sed na lehátku

T: stoj na oš. straně, z boku P

Provedení: T uchopí jednou rukou dlaň a druhou rukou prsty P mimo palec ve flexi v IP kloubech. Vede prsty do EXT v MCP kl.

Izometrická fáze: FLX v MCP kl.

Svaly thenaru - terapie (dle Dobeše)

P: sedí na lehátku

T: Stoj na ošetřované straně, z boku P

Bariéra: T uchopí ruku P, jedna ruka drží prsty a dlaň, druhá palec a thenar. Pohybujte palcem do extenze a abdukce.

Izometrická fáze: ADD palce

Symptomy TrPs

- Bolest, neobratnost prstů
- Problém při zapínání knoflíků, šití, klešťový úchop
- Typické zhoršení čitelnosti rukopisu



Travellová uvádí TrP pouze v:

- M. opponens pollicis
- M. adductor pollicis

AKTIVACE TrPs:

- Opakovaný, silný klešťový úchop, plení
- Dřívější zlomeniny v oblasti ruky

Diferenciální diagnostika:

- Dermatomy
- Ozřejmění s vyzařováním trps v okolních svalech
- Kineziologický rozbor: DR KO TRO HY KO SI RE
- KRBS, degenerativní postižení/revmatické postižení, fraktury, MORBUS KIENBÖCK, syndrom horní hrudní apertury (testy), artropatie, scapholunátní nestabilita (akutní/chronická), radikulární syndromy HKK, parézy (n.medianus, n. ulnaris, n. radialis)

Diferenciálná diagnostika

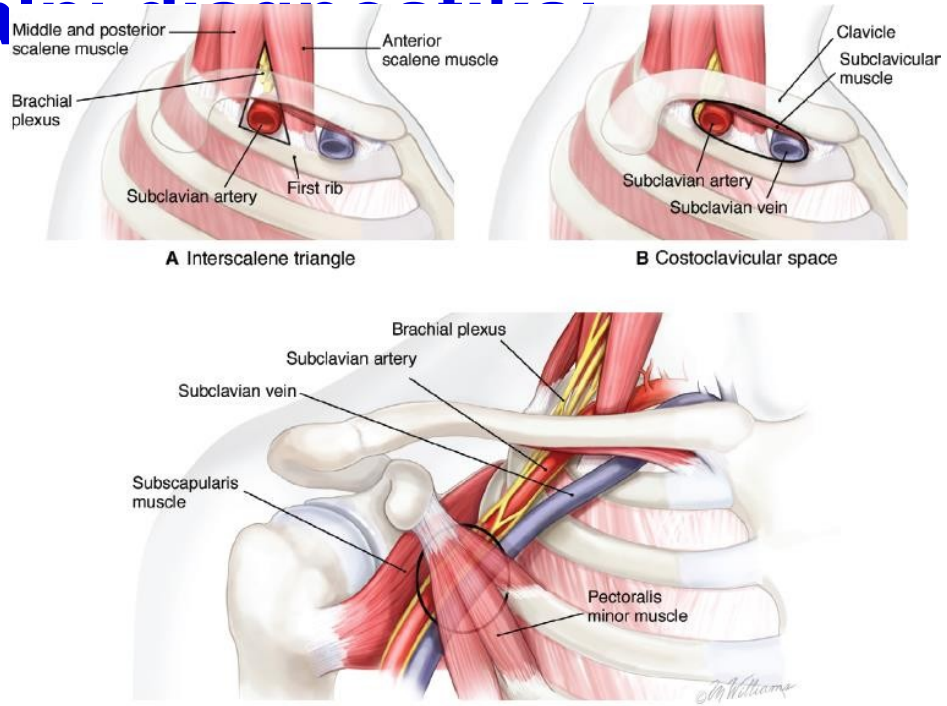

Source: D. J. Sugarbaker, R. Bueno, Y. L. Colson, M. T. Jaklitsch, M. J. Krasna, S. J. Mentzer, M. Williams, A. Adams: *Adult Chest Surgery*, 2nd Edition: www.accesssurgery.com

Copyright © McGraw-Hill Education. All rights reserved.

Roosův test:

- stoj, ABD 90 st a ZR v ramenou, 90 st flexe v lokti
- pac. 3 minuty otvírá a zatíná pěsti
- těsně po provedení vidíme bledost, cyanózu nebo otok
- pac. si může stěžovat na ischemickou B v paži, pocit necitlivosti nebo extrémní svalovou slabost

Costoclaviculární syndrom

Trakce paží v extenzi se současnou palpací a. radialis. Často pozitivní při „nultém“ žebru (vymizení pulsu).

Svaly hypothenaru:

- m. palmaris brevis □
- m. abductor digiti minimi □
- m. flexor digiti minimi brevis □
- m. opponens digiti minimi

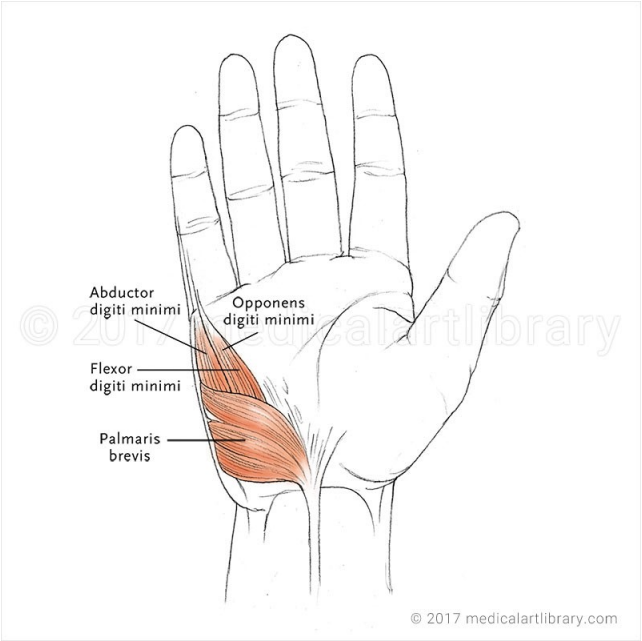

m. palmaris brevis - anatomie

O: ulnární okraj palmární aponeurózy a část retinaculum flexorum

I: kůže v oblasti baze V.metakarpu

Fce: svrašťuje kůži na ulnární straně ruky, aktivace při silovém úchopu, napíná palmární aponeurózu

- Tento sval je aktivován zejména během úchopu válcového, kulového, i při špetce
- Zpevnění dlaně během úchopu, stabilizace retinaculum flexorum
- Aktivován zejména během úchopu válcového, kulového, při dostatečné síle stisku i při špetce. Neaktivuje se při úchopu háčkovém, pinzetovém, či interdigitálním.(Poděbr.)

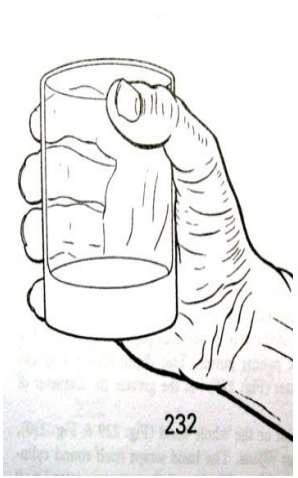

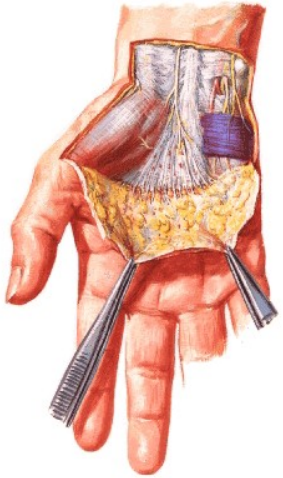

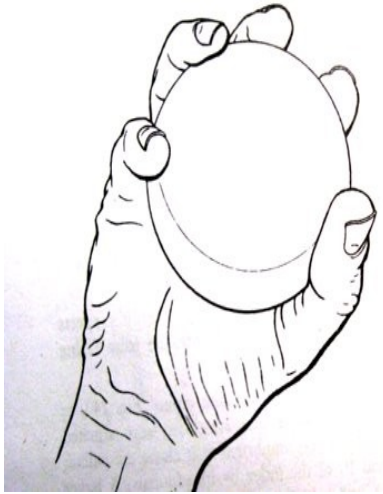

m. palmaris brevis - reflex

- RZ vznikají po nezvyklé zátěži statického i dynamického charakteru. Pokud se nepřenesou na fascii, kterou je sval je kryt, spontánně odezní. Při sekundárním postižení povrchové fascie dojde k „lepení“ podkožím, sval je komprimován.
- Dochází k por. trofiky a postupné fibroblastické degeneraci kontraktilních elementů a jejich irev. přeměně na kolag. vazivo.
- Toto vazivo táhne ulnárně palmární aponeurosu, kterou tím zkracuje zejména v části pro 5. a postupně i 4. prst a stává se tak jedním z nejdůležitějších faktorů vzniku **Dupuytrenovy kontraktury.**
- **Ošetření -** obnova posunlivosti a protažitelnosti fascií, TrPs pressure release technique, elim. vyvol. příč., hylauronidázová iontoforéza. Pod ním prochází cévy zásobující palmární aponeurózu. Uvolněním m. palmaris brevis zlepšíme cirkulaci zkracovaných segmentů.

https://www.physio-pedia.com/Dupuytren%E2%80%99s_Contracture?veaction=edit

m. abductor digiti minimi - anatomie

Leží nejulnárněji a nejpovrchněji z celé skupiny, zčásti kryt s

O: os pisiforme, šlacha m.flexor carpi ulnaris

I: ulnární strana baze proxim.čl.malíku

Funkce: ABD malíku

napomáhá při opozici, flexi v MCP kloubu malíku

Inervace: n. ulnaris (C8-Th1)

Lokalizace TrP:

v polovině svalového bříška

Přenesená bolest:

ulnární strana malíku směrem k úponu

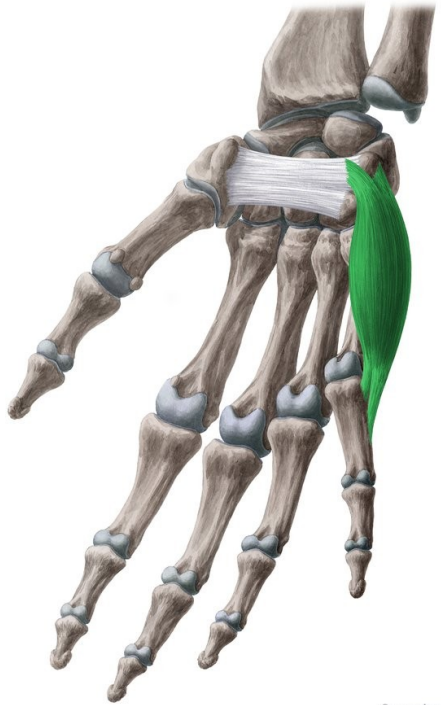

MUNI SPORT

m. flexor digiti minimi brevis

Plochý malý sval, ležící radiálně od m. abductor digiti minimi

O: hamulus ossis hamati, retinaculum flexorum

I: ulnární strana baze proximálního článku malíku

Funkce: FLX v MCP kloubu,

asistuje při opozici malíku proti palci a ABD malíku

Inervace: n. ulnaris (C8-Th1)

TrP Travellová nepopisuje

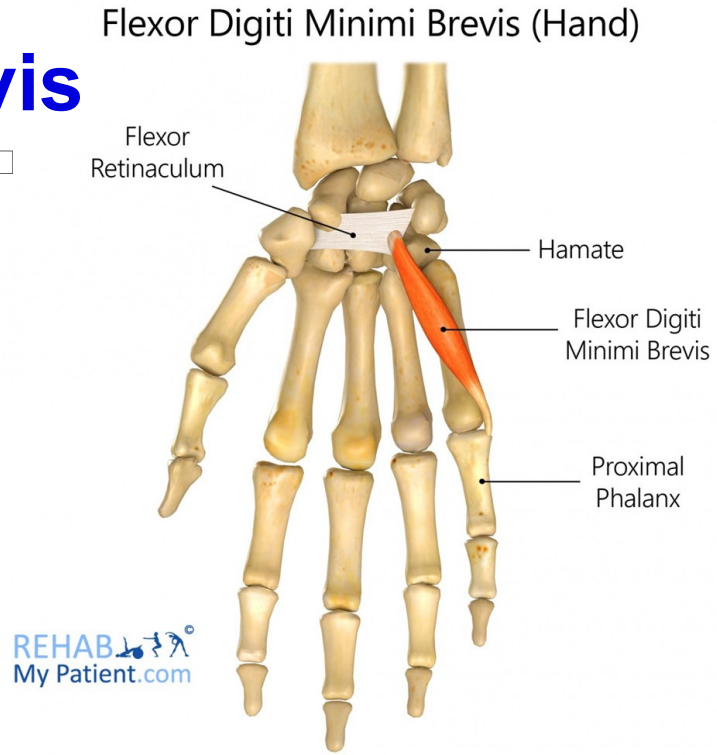

https://www.rehabmypatient.com/hand-fingers-thumb/flexor-digiti-minimi-brevis-hand

m. opponens digiti minimi

Leží radiálně od m.flexor digiti minimi brevis, kterým je z ulnární strany částečně překryt

O: hamulus ossis hamati, retinaculum flexorum

I: ulnární okraj 5. metakarpu

Funkce: opozice malíku proti palci

(FLX, ADD)

Inervace: n. ulnaris (C8-Th1)

Travellová TrP nepopisuje

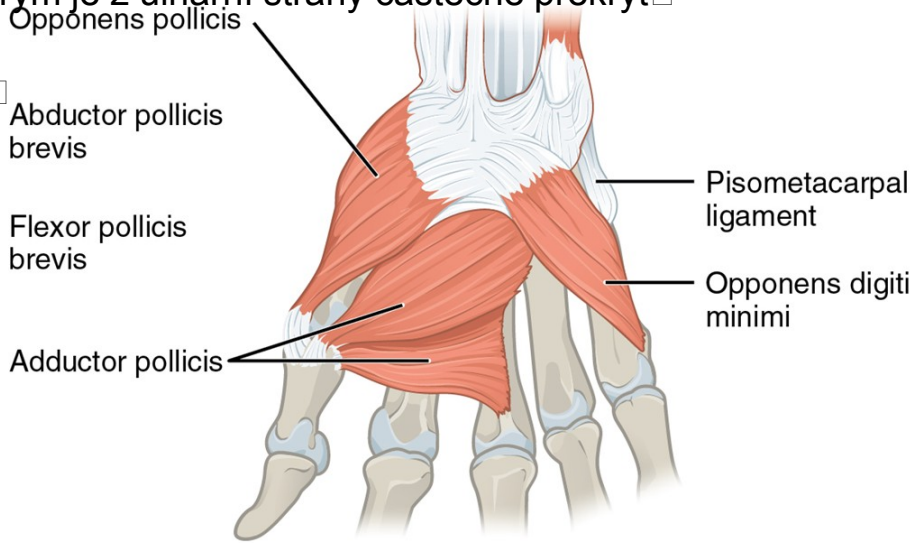

https://en.wikipedia.org/wiki/Opponens_digiti_minimi_muscle_of_hand

Svaly hypothenaru - terapie (dle Dobeše)

P: sed na lehátku

T: stoj na ošetřované straně z boku pacienta

Provedení: Oběma ruka vezměte ruku P, jedna drží prsty a dlaň, druhá malík a hypothenar. Pohyb malíkem do EXT a ADD (M. FLX A M. ABD.DIG. MIN) nebo EXT a ABD (M. FLX A M. OP. DIG.MIN.)

Izometrická fáze: P tlačí do FLX malíku

Funkce a terapie ruky

Úchop

Samotný úchop závisí jak na anatomických a funkčních možnostech ruky a celé horní končetiny, tak na tvaru předmětu a na účelu úchopu v závislosti na následném pohybu.

Pro funkci ruky jsou důležité oblouky zajišťující stabilitu a mobilitu ruky. Umožňují nastavení dlaně pro statickou nebo dynamickou akci a starají se o nastavení svalové síly prstů při úchopu.

- **Longitudinální** – 4 podélné paprsky od karpálních kůstek po konečky prstů, zodpovědné za kulový úchop.
- **Diagonální** – 4 pro sílu ruky, hl. funkcí opozice palce.
- **Transverzální** – nastavení dlaně, tvorba konkávního tvaru dlaně.

A) Proximální: Od CMC po os. capitatum - stabilita

B) Distální: Od MCP po 2., 3. metakarp – mobilita

https://www.facebook.com/photo/?fbid=1853534284659209&set=pcb.1853534381325866

MUNI SPORT

Funkce a terapie ruky

- Klenby jsou konkávní na palmární straně, jejich vrcholový klenák leží na úrovni metakarpophalangeálního kloubu, takže jakákoliv svalová dysbalance na této úrovni ovlivňuje tvar a konkavitu ruky. Uvádí se dvě hlavní longitudinální klenby
- Klenba procházející prostředníkem probíhá osou karpálního kanálu. Klenba procházející ukazovákem přichází nejčastěji do opozice s palcem. Šikmá klenba je tvořena palcem během opozice s ostatními prsty. Nejdůležitější z těchto kleneb jsou klenby spojující palec s ukazovákem (Kapandji, 1982, p. 168).

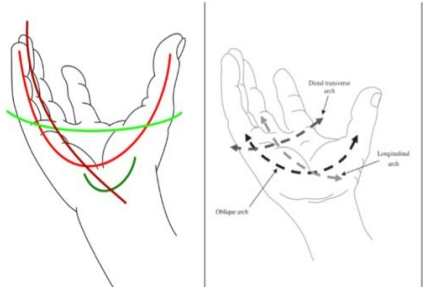

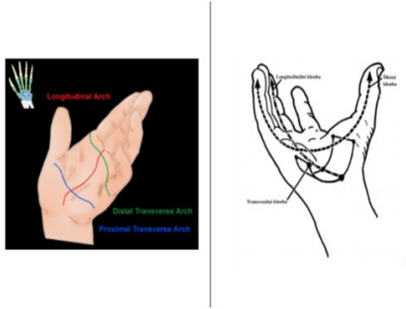

Proces úchopu

Fáze přípravná:

- 3 úseky: orientace, přiblížení, vlastní prepozice.

Fáze úchopu a manipulace:

- Provázeno střídavým svalovým napětím v závislosti na uchopení a fixaci předmětu, na pohybech potřebných k manipulaci spolu s udržením rovnováhy.

Fáze uvolnění:

- schopnost uvolnění sevření, puštění předmětu.

Metody RHB ruky

- Úchop je **dominantní funkcí ruky.**
- Veškeré techniky a metody v rehabilitaci ruky aplikujeme s cílem zlepšit, udržet nebo obnovit úchopovou funkci, schopnost manipulace, stereognozii (schopnost poznávat předměty hmatem).
- Správné provedení úchopu vyžaduje zpětnou vazbu o vykonaných úkonech - **spolupráce zraku, povrchového** (exteroceptivní) a **hlubokého** (proprioceptivní) **čití.**

Prostředky individuální fyzioterapie

1. **Pohyby pasivní, aktivní s dopomocí, aktivní, aktivní proti odporové -** k udržení kloubního rozsahu a svalové síly. Nácvik různých typů úchopů.
2. **Postizometrická relaxace, reciproční inhibice a agisticko-excentrická kontrakce** - při bolestivosti a zvýšeném svalovém napětí, poruchy šlach a úponů, trigger pointy
3. **Protahovací techniky -** k ošetření vazivových změn a narušených fascií, kožních řas. Využití technik myoskeletární medicíny - patologická bariéra, konstantní tlak, fenomén tání a protažení.

4. Mobilizační techniky - s cílem udržení hybnosti drobných kloubů ruky a zápěstí

5. Dlahování - zajištění funkčního postavení ruky, umožnění hojení šlach a svalů po suturách u úrazových stavů, prevence vzniku kontraktur

6. Polohování ruky - prevence otoku, vždy častá elevace ruky, loket nutno mít výš než rameno (pokládat HK předloktím na hlavu)

7. Péče o jizvu - po operacích, vyžaduje denní ošetření, promazávání

8. Fyzikální terapie - vodoléčba, ultrazvuk, lokální kryoterapie, elektrostimulace, elektrogymnastika

9. Ergoterapie - aplikace vhodné pracovní činnosti k obnovení složitých funkcí ruky

Funkční testy

- Jedná se o standardizované testy, které slouží k určení funkčního potenciálu pacienta, k vyhledání optimální terapie a zhodnocení úspěšnosti zvolené léčby.
- Jsou různě časově náročné, vyžadují dobrou spolupráci pacienta, jeho potřebnou kongnitivní zdatnost, testujeme jimi různou škálu úchopových funkcí, vzájemnou koordinaci rukou při činnosti, ale i schopnost pacienta plánovat činnost.

Smith hand function evaluation

- Hodnotí koordinaci a funkční schopnost ruky v běžných činnostech - úchop, uvolnění, ADL, psaní, sílu stisku.
- Hodnotí rychlost, nikoliv kvalitu provedení.

Jebsen hand function test

- Test hodnotí funkce ruky potřebných pro denní činnosti.
  Sestává ze 7 dílčích zkoušek.
  Výsledek podle skóre hodností míru zručnosti.

Test manipulační funkce ruky



Funkce ruky je testována stavebnicí **Ministav.** Hodností koordinaci rukou při činnosti, hbitost a rychlost ruky, typy úchopu, ale i schopnost plánovat aktivitu.

Více na:
https://docplayer.cz/215538385-Ministav-test-manipulacnich-funkci.html

Loket & předloktí

Mobilizace lokte

- tvoří ho spojení tří **kosti** -

  k.pažní (humerus)

  k.vřetení(radius)

  k.loketní (ulna)

- **klouby**

  art. humeroradialis

  art. humeroulnaris

  art. radioulnární prox.

Loketní kloub: *(articulario cubiti)*

- *lig. anulare radii*
- *lig. collateral radiale*
- *lig. collaterale ulnare*

Typ kloubu:

- kulový
- kladkový
- Kolový

Pohyby:

- flexe, extenze
- pronace, supinace

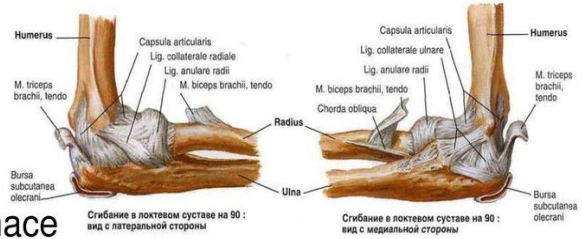

Joint play lokte

- při vyšetření je nutné mít končetinu v lehké flexi (jinak se kloub zamkne)
- fixace blízko kloubní štěrbiny, tlak v ose předloktí
- vyšetření kloubní vůle je ve směrech:
  - posun ulnárně / radiálně
  - pasivní pronace / supinace
  - posun hlavičky radia

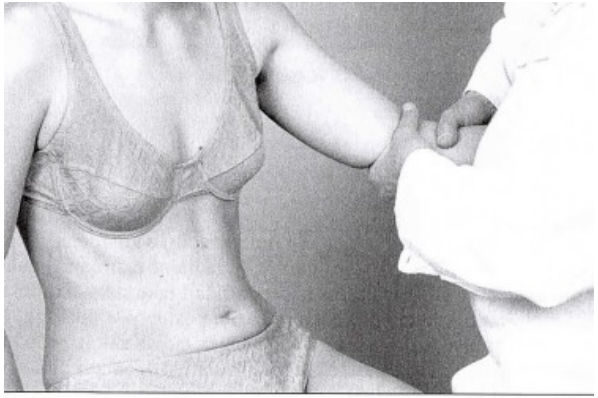

Obr. 65 *Posun loketního kloubu ulnárním směrem*

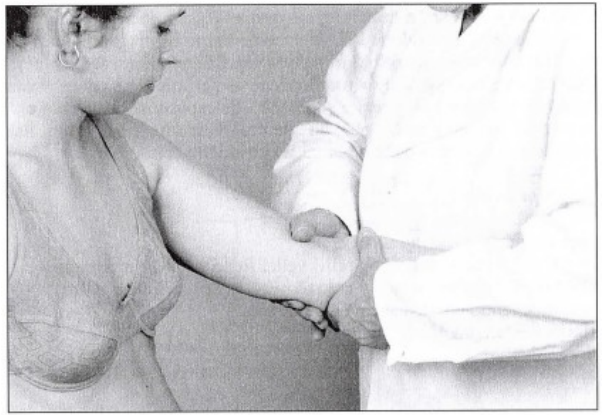

Obr. 66 *Posun loketního kloubu radiálním směrem*

Rychlíková: Funkční poruchy kloubů končetin, s. 99, 100

Trakce loketního kloubu

- ošetřovaný leží na zádech
- HK ohnutá v LOK
- předloktí ošetřovaného opřené o rameno terapeuta
- ruka terapeuta která provádí trakci je těsně pod loktem,druhá ruky těsně nad loktem tlak k podložce-trakce v podélné ose paže
- 2. varianta s propletenými prsty v loketní jamce - FL lokte se současnou trakcí (stejná technika jako u kolenního kloubu)

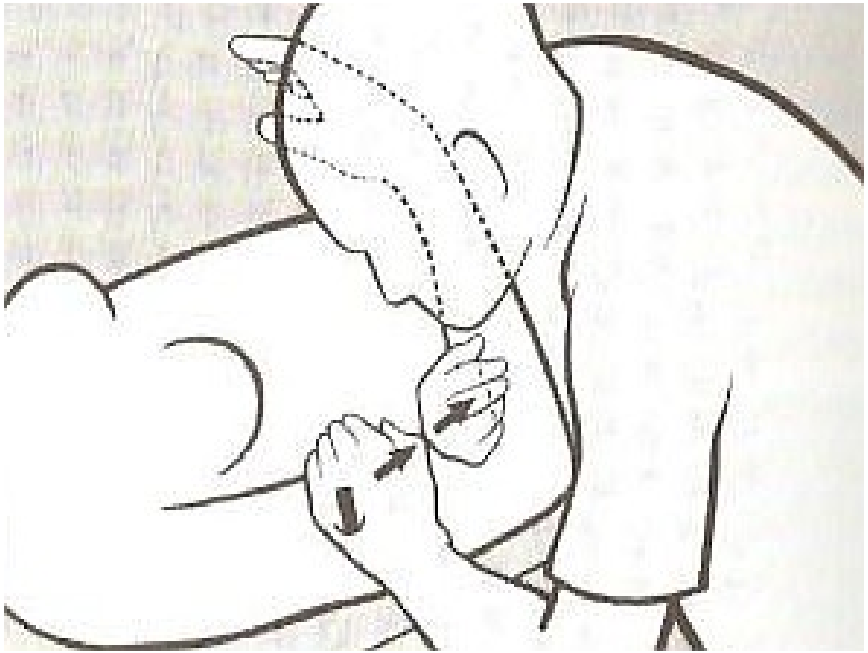

Lewit: Manipulační léčba

MUNI SPORT

Vyšetření a mobilizace hlav

- při palpaci používáme opakované flexe a extenze v lokti, kdy palcem sledujeme rozšiřování a zmenšování štěrbiny mezi radiem a humerem
- prsty přiložíme z vnitřní strany do místa mezi flexory a extenzory
- svalovou hmotu mírně odtáhneme palcem
- pozor, hlavička je poměrně v hloubce a velice často také výrazně bolestivá

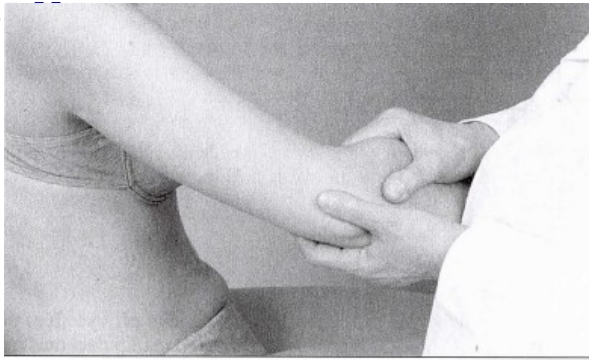

Obr. 72a *Vyšetření hybnosti hlavičky radia*

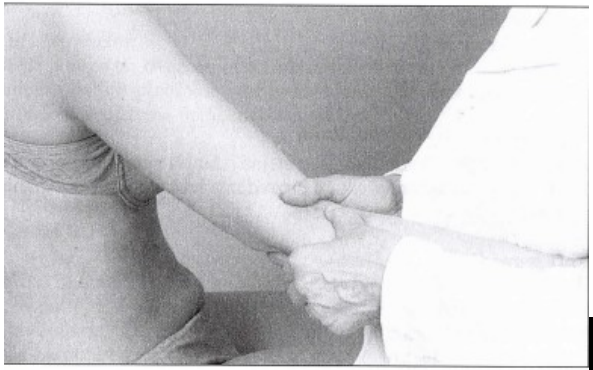

Obr. 72b *Vyšetření hybnosti hlavičky radia – modifikace*

Rychlíková: Funkční poruchy kloubů končetin, s. 100

Laterální pružení loketní

- ošetřovaný- sed/leh- LOK v submaximální extenzi (bez uzamčení LOK), předloktí v SUP, terapeut stojí čelem k lokti na ulnární nebo radiální straně jedna ruka distální konec předloktí fixuje k tělu, druhá ruka loket ze strany- předpětí- pružení rad./uln.
- ruka na předloktí pouze fixuje

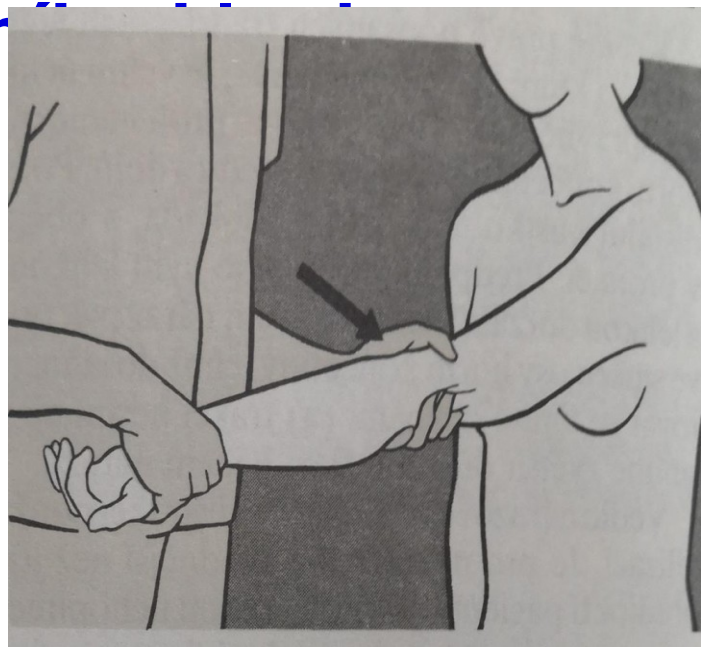

Lewit: Manipulační léčba

Lewit: Manipulační léčba

Vytřepání do extenze

- ošetřovaný sedí/leží
- terapeut sedí mezi paží a trupem ošetřovaného
- úchop končetiny těsně nad LOK v maximální supinaci a protřepáváme rytmicky do extenze

Varianta dle Janíkové (Lewita):

- čelem k ošetřovanému, jedna ruka pod loket, jedna nad něj, třepání cílíme do oblasti lokte (nemělo by přecházet na rameno!)

Měkk

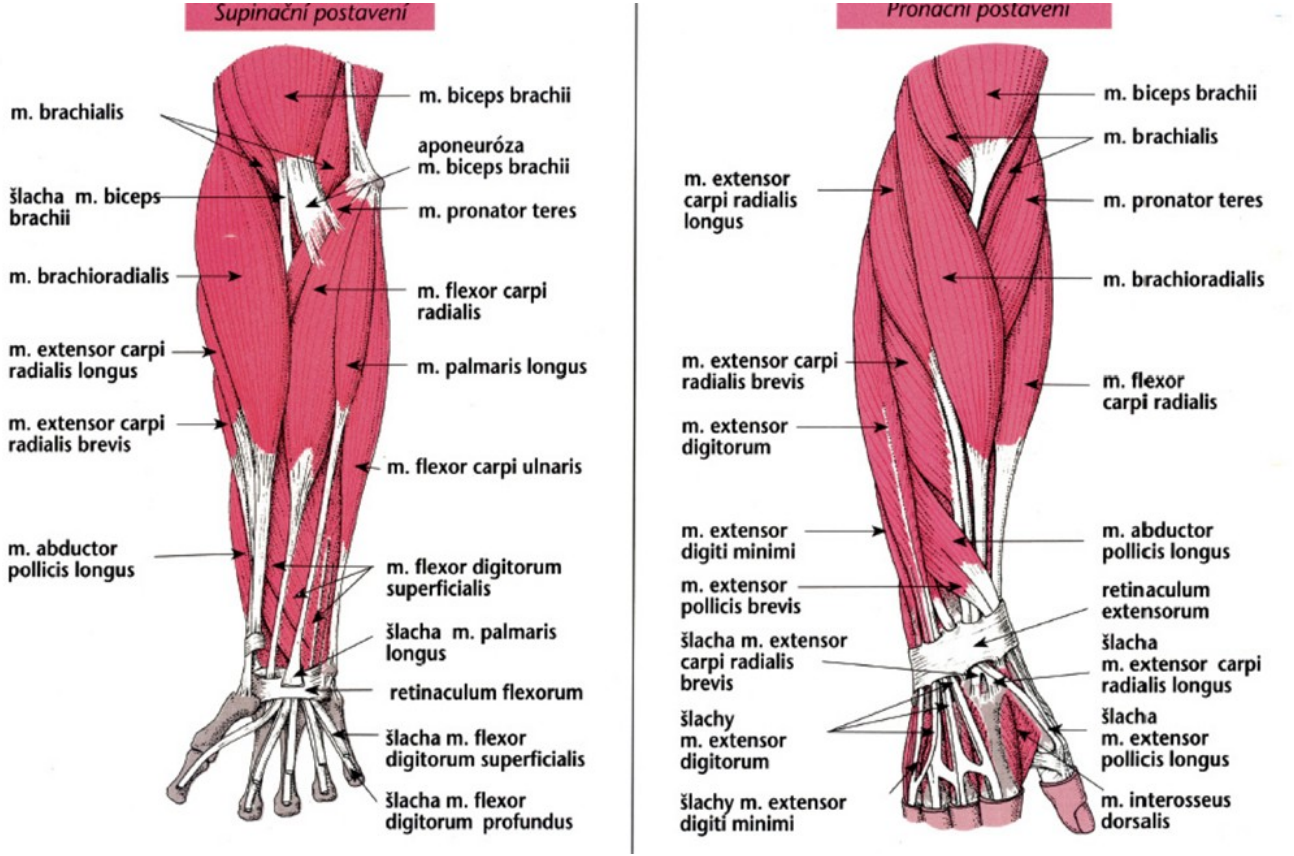
Supinační postavení
m. brachialis
m. biceps brachii
aponeuróza m. biceps brachii
šlacha m. biceps brachii
m. pronator teres
m. brachioradialis
m. flexor carpi radialis
m. extensor carpi radialis longus
m. palmaris longus
m. extensor carpi radialis brevis
m. flexor carpi ulnaris
m. abductor pollicis longus
m. flexor digitorum superficialis
šlacha m. palmaris longus
retinaculum flexorum
šlacha m. flexor digitorum superficialis
šlacha m. flexor digitorum profundus
Pronační postavení
m. biceps brachii
m. brachialis
m. extensor carpi radialis longus
m. pronator teres
m. brachioradialis
m. extensor carpi radialis brevis
m. flexor carpi radialis
m. extensor digitorum
m. extensor digiti minimi
m. abductor pollicis longus
m. extensor pollicis brevis
retinaculum extensorum
šlacha m. extensor carpi radialis brevis
šlacha m. extensor carpi radialis longus
šlachy m. extensor digitorum
šlacha m. extensor pollicis longus
šlachy m. extensor digiti minimi
m. interosseus dorsalis

Svaly předloktí- „svaly bleskové bolesti, svaly spoušťového prstu“ (volární strana předloktí):

- **První vrstva:**

  m.pronator teres, m.flexor carpi radialis et ulnaris, m.palmaris longus

- **Druhá vrstva:**

  m.flexor digitorum superficialis

- **Třetí vrstva:**

  m.flexor digitorum profundus, m.flexor pollicis longus

- **Čtvrtá vrstva:**

  m.pronator quadratus

  (Memorix anatomie, 2015)

M. pronator teres - anatomie

O: *caput humerale* - caput commune ulnare předloketních svalů (mediální epikondyl humeru)

caput ulnare - processus coronoideus ulnae

Průběh: povrchový sval, probíhá mezi m. flexor carpi radialis (z ulnární strany) a m.brachioradialis (z radiální hrany)

I: zevní okraj radia, v polovině délky (úpon ukryt pod svaly laterální skupiny)

Inervace: n. medianus (C6-C7)

Funkce: pronace předloktí, pomocná flexe LOK

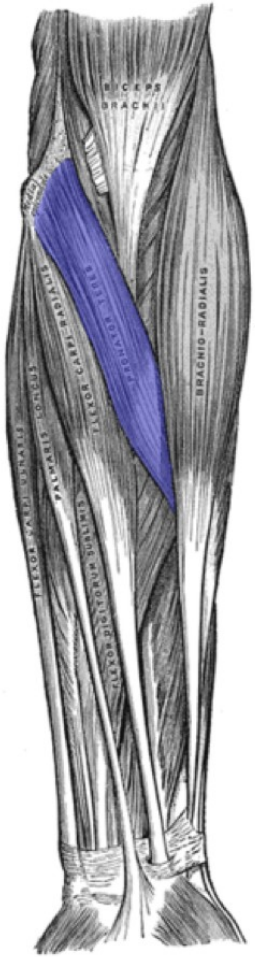

M. pronator quadratus - anatomie

O: přední strana ulny v její distální čtvrtině (nedosahuje na hlavici ulny)

Průběh: sval čtyřhranného tvaru, svalová vlákna probíhají příčně, uložen přímo na membrana interossea

I: palmární strana radia (o něco distálněji)

Inervace: n. medianus (C6-C7) někdy přídatná vlákna z n.musculocutaneus (Janda)

Funkce: pronace předloktí

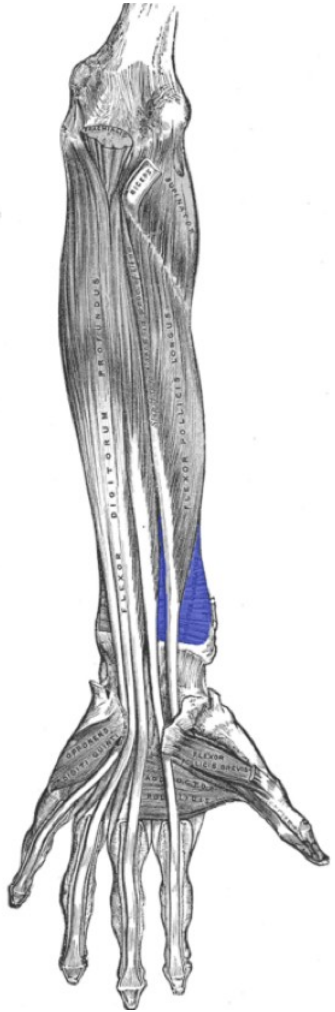

Dynamická funkce pronátorů

P. fixum proximálně

- pronace předloktí
- m. pronator teres se účastní také FLX v lokti, ale pouze při odporovaném pohybu.
- m. pronator quadratus je omotán kolem distální části předloktí a zajišťuje odvíjející pohyb radia vůči ulně
- m. pronator teres, který se upíná do vrcholu pronačního ohybu na radiu, provádí tahový pohyb

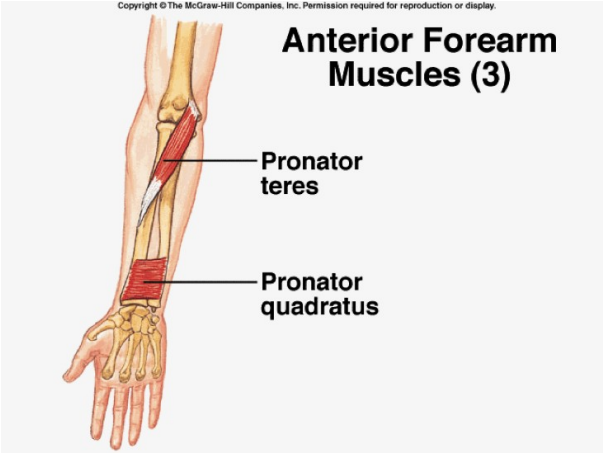

Dynamická funkce pronátorů

- Osa xx´ je společná pro oba radio-ulnární klouby a zároveň je to ideální osa pro rotační pohyb
- Síla svalu ale není velká, zejména pokud je loket v EXT, působí hlavně na distální radioulnární skloubení

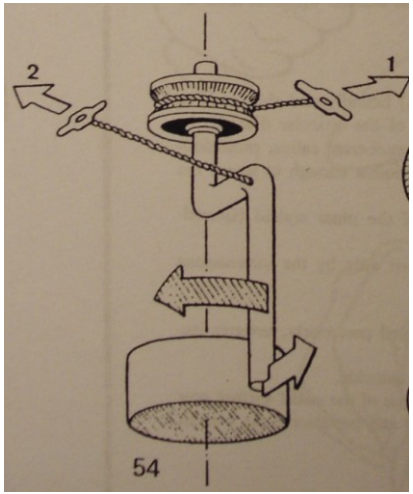

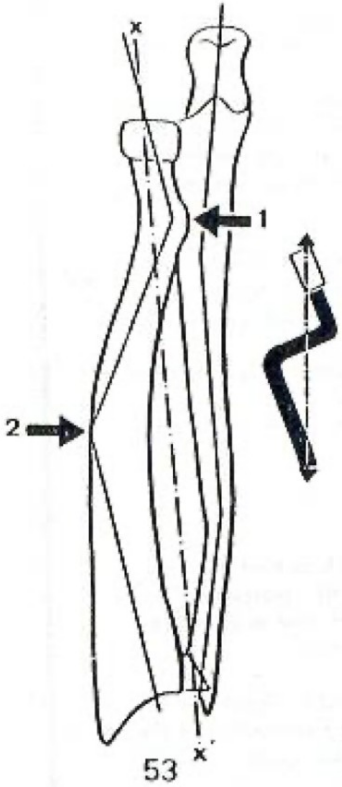

Dynamická funkce pronátorů

P. fixum distálně

- přitahuje rameno k zápěstí a ZR humeru

Další funkce:

- Stabilizační
- Proprioceptivní

Myotatická jednotka

- m.brachioradialis může asistovat při pronaci, ale pouze z maximální supinace do výchozího postavení

M. pronator teres a m. pronator quadratus - TrPs

Výskyt TrPs

- proximální 1/3 sval. bříška

Zóna přenesené bolesti

- radiální strana distální části předloktí, palmární strana předloktí, radiální strana I. MTC
- Pacienti si stěžují na bolestivou supinaci a extenzi (kombinovaný pohyb), která je kompenzována pohybem v rameni, což vede k přetěžování. Hluboká bolest v dané oblasti (nejvíce volární strana předloktí pod palcem)

Aktivace

- často po zlomeninách lokte nebo zápěstí (přetížení po skončení imobilizace)

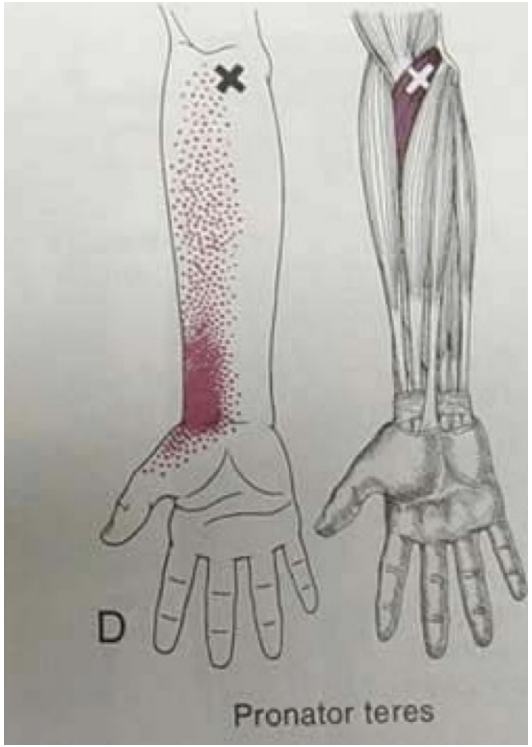

(*Travell & Simons*)

M. pronator quadratus - palpace

Ozřejmění: ze supinace předloktí pohyb do pronace

Palpace: na palmární straně distální části předloktí

© www.kenhub.com

m. pronator teres - terapie

- Pacient sedí nebo leží s HK podél těla v ZR RAK
- Terapeut sedí čelem k pacientovi na straně ošetř. HK
- LK v téměř v plné extenzi, **pozor na hypermobilní loket!!**
- Při terapií ruce pacienta po stranách zápěstí
- Odpor proti pronaci, relaxace do supinace

M. pronator teres - palpace

Ozřejmení: ze supinace předloktí pohyb do pronace

Palpace: na palmární straně proximální ½ předloktí

Palpace

Musculus pronator teres – palpace

Ozřejmění

Musculus pronator teres – ozřejmění

Poděbradská, R. (2018). Atlas ošetření svalů v manuální terapii, str. 87:
https://is.muni.cz/do/rect/el/estud/fsps/js18/atlas-svaly/web/index.html

M. pronator teres a m. pronator quadratus

PIR:

Vhodná pro svaly zač. od humeru

P: Sed, nebo LZ, HK oše podél těla v ZR

T: Stoj vedle pac./ sed naproti na oše straně

Provedení: 1 ruka fixace HK na D straně LOK- EXT. 2.ruka úchop na dist.č. předloktí- bariéra do supinace předloktí a extenze LOK, mírný tlak do PRON předloktí, relaxace a pohyb do SUP (Dobeš; Travell, Simons)

Vhodná pro svaly zač. na předloktí

P: Sed, nebo LZ. LOK 90 FLX, předl.volně na hrudníku.

T: Stoj vedle pac./ sed naproti na oše straně

Provedení: Terapeut uvede předloktí ošetř. HK do supinace, v izometrické fázi výzva k jemné pronaci, nádech, s výdechem relaxační fáze do SUP

Autoterapie pomocí 2.ruky pacienta (Dobeš)

- FT kombinovaná terapie
- TrPs pressure release technique
- Excentrická kontrakce

M. flexor carpi radialis - anatomie

O: mediální epikondyl humeru

Průběh: povrchový sval, jde téměř prostřed volární plochy předloktí. Mezi m. pronator teres a m. palmaris longus. Proximálně je krytý aponeurosou m.bicipitis brachii

I: dlaňová plocha baze 2., zčásti 3. MTC

Inervace: n. medianus (C6-C7/8)

Funkce: Flexe a radiální dukce zápěstí, pomocná flexe LOK

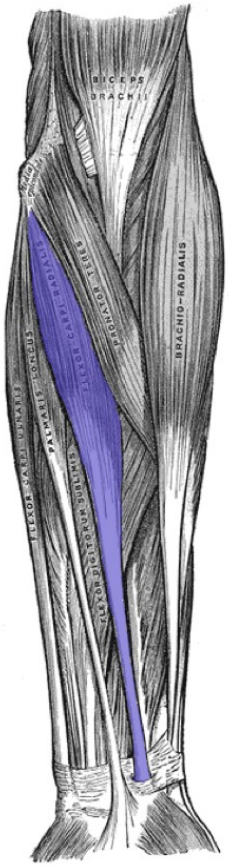

M. flexor carpi ulnaris - anatomie

O: caput humerale - mediální epikondyl humeru
caput ulnare - mediální okraj olekranu a zadní hrana ulny

Průběh: Povrchový sval na ulnární straně předloktí

I: os pisiforme, šlacha dále pokračuje jako lig.pisohamatum na hamulus ossis hamati a lig.pisometacarpale na bazi 5.MTC

Inervace: n. ulnaris (C8-Th1)

Funkce: Flexe a ulnární dukce zápěstí, pomocná flexe lokte

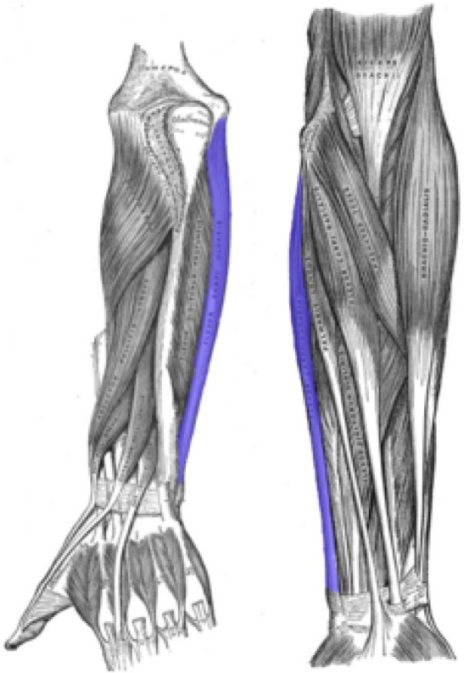

Funkce FCU + FCR

Dynamická

p. fixum proximálně

- Oba svaly provádějí flexi v zápěstí, FCR dále napomáhá radiální dukci (ABD) a pronaci předloktí a FCU ulnární dukci (ADD)

Šipky:

- 1 FLR, 2 palmaris longus, 3 FCU, 4 ECU

p. fixum distálně

- přibližují loket k podložce, k madlu

Statická

- stabilizace kloubů

Proprioceptivní

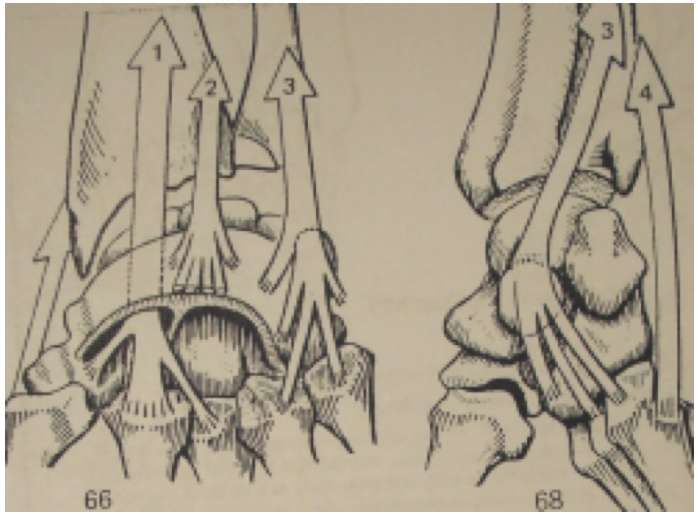

M. flexor carpi radialis - TrPs

Výskyt TrPs

- střední část svalového bříška (horní 1/3 vnitřní a ulnární plochy předloktí)

Zóna přenesené bolesti

- radiální strana volární části zápěstní rýhy
- Problémy v rámci ADL (manipulace s nůžkami, lžičkou, česání, mytí apod.)

Aktivace

- dlouhodobé psaní na klávesnici, silový úchop, u řidičů, kteří silně drží volant (dlouhá jízda, nerovný terén)

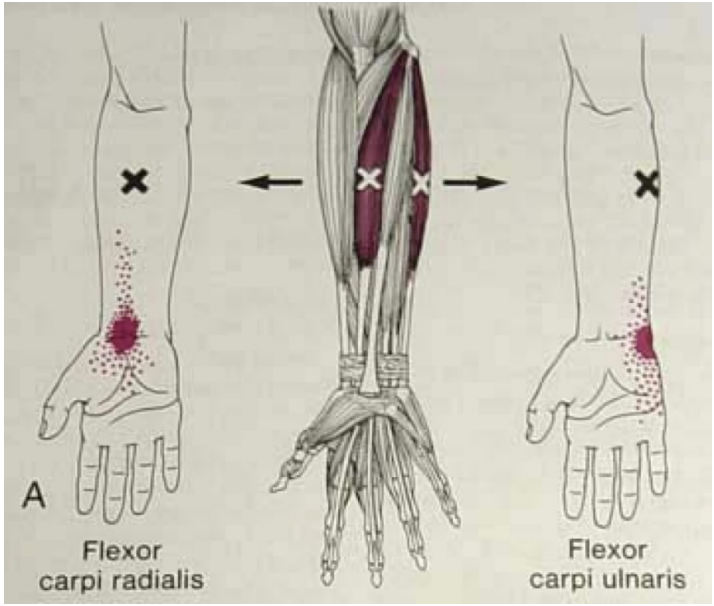

(Travell & Simons)

(Travell & Simons)

M. flexor carpi radialis - terapie

Vyšetření

Ozřejmění: z DF a ulnární dukce do PF a radiální dukce zápěstí

Palpace: povrchově na palmární straně předloktí, v semiFLX LOK, šlacha vedle m. palmaris longus, do ½ předloktí, odlišit od m. palmaris longus

Terapie

PIR: předpětí z FLX do EXT v lokti, SUP, DF, UD

izometrická kontrakce do FLX a radiál. dukce zápěstí

Autoterapie dle Travellové (The finger-extension exercise)

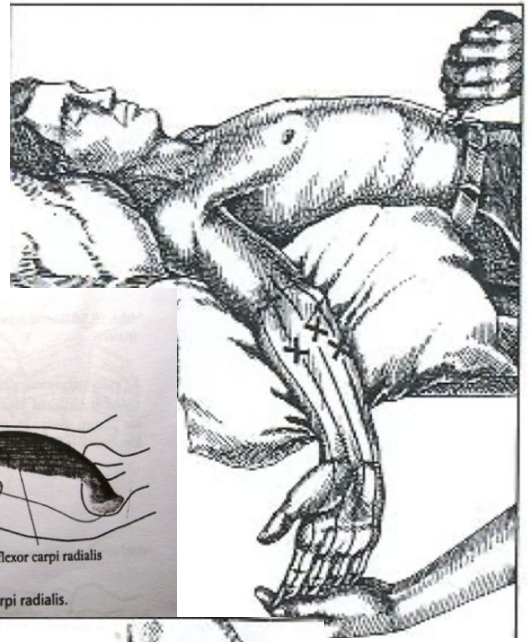

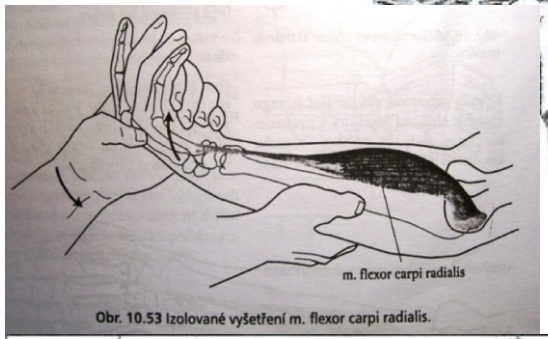

Obr. 10.53 Izolované vyšetření m. flexor carpi radialis.

M. flexor carpi radialis et ulnaris - TrPs

Výskyt TrPs

- střední část svalového bříška (horní 1/3 vnitřní a ulnární plochy předloktí)

Zóna přenesené bolesti

- ulnární strana volární části zápěstní rýhy
- Problémy v rámci ADL (manipulace s nůžkami, lžičkou, česání, mytí apod.)

Aktivace

- dlouhodobé psaní na klávesnici, silový úchop, u řidičů, kteří silně drží volant (dlouhá jízda, nerovný terén)

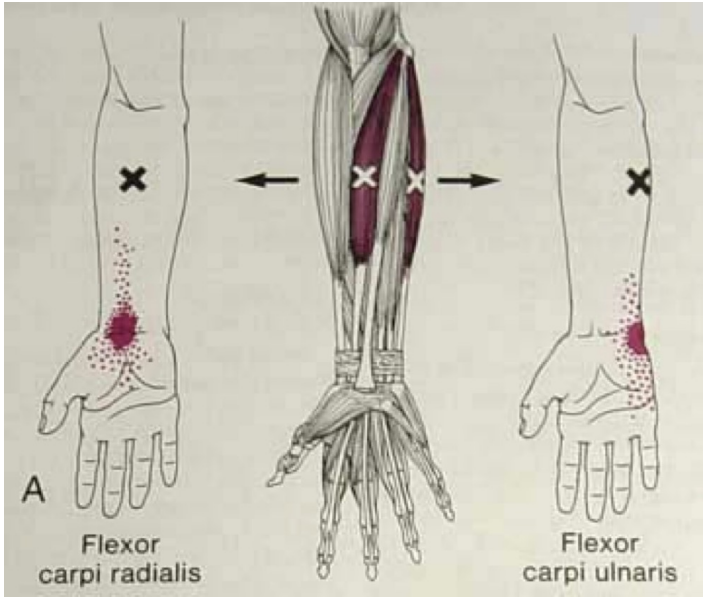

(Travell & Simons)

(Travell & Simons)

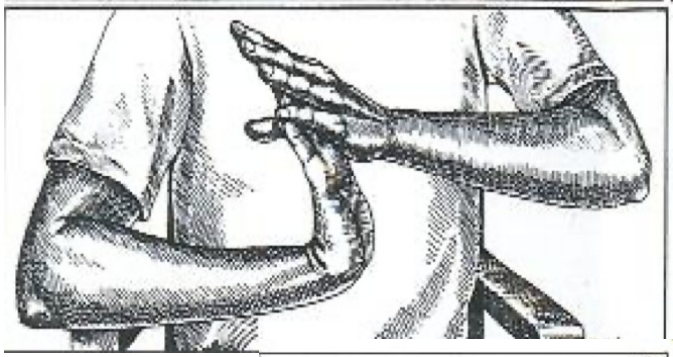

M. flexor carpi ulnaris - terapie

Vyšetření

Ozřejmění: z DF a radiální dukce do PF a ulnární dukce zápěstí

Palpace: povrchově na ulnární straně ve ⅔ předloktí, nejméně viditelná šlacha, ozřejmit m. palmaris longus, m. flexor digitorum superficialis (je hlouběji než m. flexor carpi ulnaris) a m. extensor carpi ulnaris

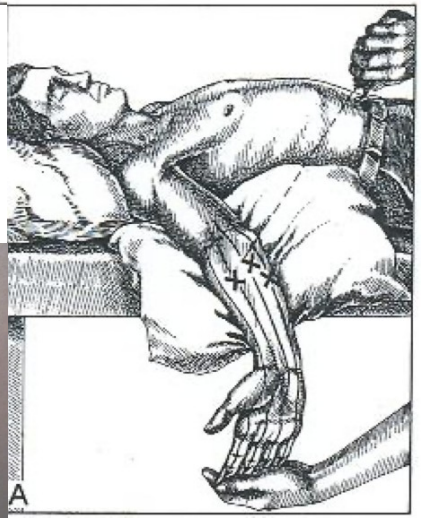

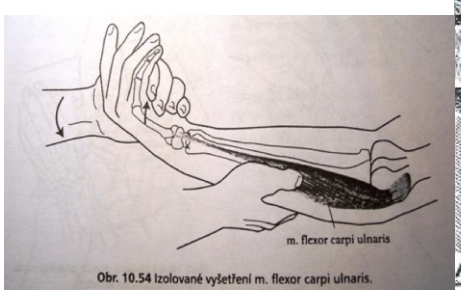

Obr. 10.54 Izolované vyšetření m. flexor carpi ulnaris.

Terapie

PIR: předpětí do EXT v lokti, SUP, DF, RD

- izometrická kontrakce do FLX a UD zápěstí

Autoterapie dle Travellové (The finger-extension exercise)

Terapie m. FCR a m. FCU dle Lewita

PIR

- P sedí naproti ošetřujícímu
- FL v LOK a DF v zápěstí
- předpětí dosahujeme pomocí tlaku našich prstů na prsty na ulnární straně – vyvoláme pronaci za současné EXT v zápěstí

- tlak do FL zápěstí a supinace
- relaxace a povolení do PRON a EXT zápěstí

AUTOPIR

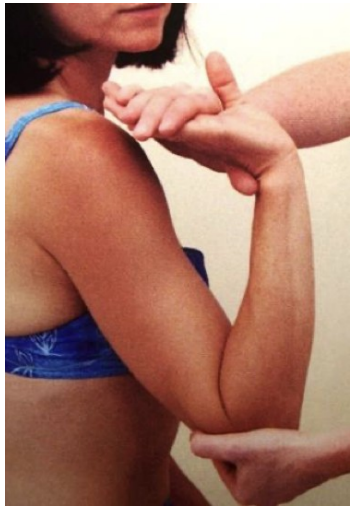

Lewit: Manipulační léčba

M. palmaris longus - anatomie

O: epicondylus medialis humeri

Průběh: Povrchový sval na ulnární straně předloktí

I: aponeurosis palmaris, retinaculum musculorum flexorum

Inervace: n. medianus (C8/C7-Th1)

Funkce: Pomocná flexe předloktí a ruky, napíná palmární aponeurózu, asistuje při odporované PRO a FLX v LOK

- dlouhý, povrchový sval, leží mezi m. flexor carpi ulnaris a m. flexor carpi radialis
- krátké, štíhlé bříško v prox. polovině předloktí → dlouhá šlacha (jde přes retinaculum musculorum flexorum)
  → palm. Aponeuróza
- může chybět – v cca 15% případů

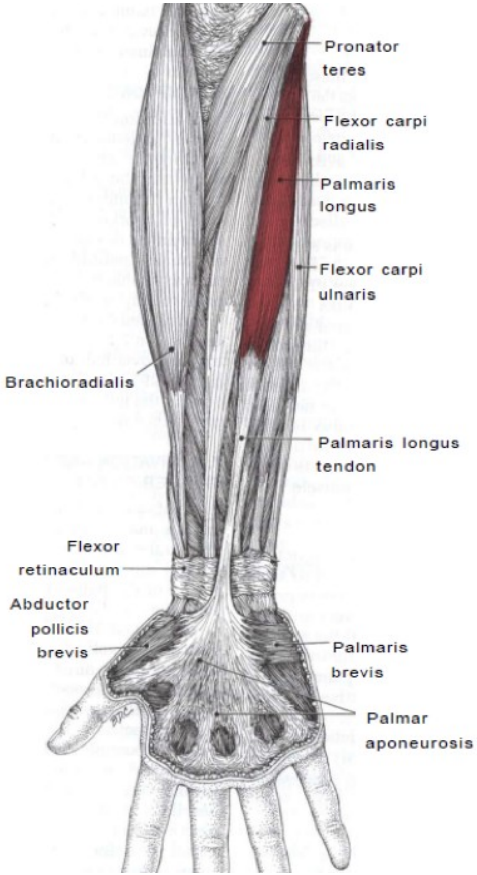

Palmární aponeuróza

- vazivová ploténka - pevně spojena s palmární fascií a jejím prostřednictvím s kůží
- začíná na povrchu retinaculum musculorum flexorum a v pruzích se vytrácí na prstech
- 4 podélné pruhy, kterými se aponeuróza rozbíhá k 2. – 5. prstu - upínají se při pochvách šlach flexorů a podél prox. článků, 5. menší pruh jde k fascii thenaru
- příčné pruhy spojují napříč vějíř rozbíhajících se podélných pruhů
- lig.metacarpale transversum superficiale – nejdistálnější pás fasciculi transversi v úrovni MP kloubů

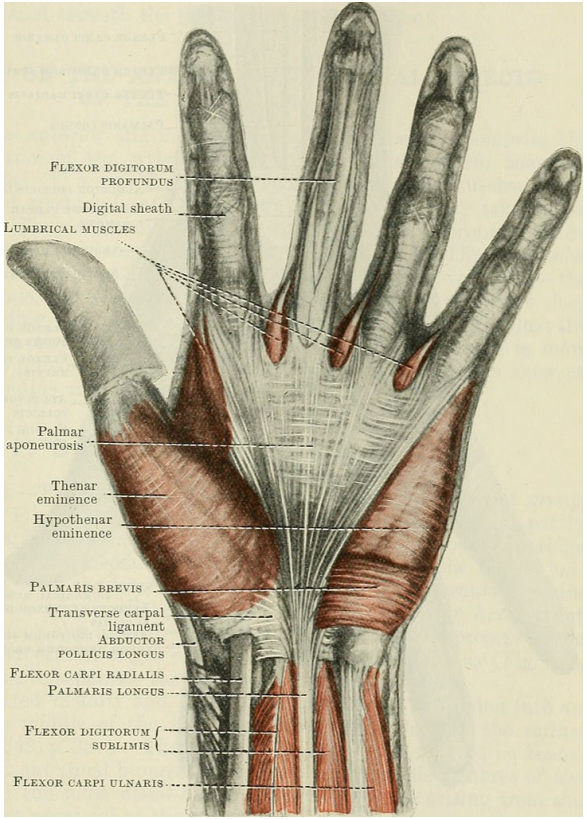

M. palmaris longus - TrPs

Zóny přenesené bolesti

- TrP v proximální části svalu → přenesená bolest do oblasti dlaně (nejdé prstů), bolest je povrchová, charakter píchání jehliček

Sdružené TrPs

- extenzory prstů a zápěstí

Aktivace TrPs

- satelitní TrP z m triceps brachii
- přímý pád na dlaň
- silové úchopy předmětů v kombinaci s dlouhodobou manipulací
- Dupuytrenova kontraktura

Dif. Dg

- Dupuytrenova kontraktura
- útlak nervů v carpáním tunelu (odstranění TrPs může znatelně zmírnit bolesti u syndromu karpálního tunelu)

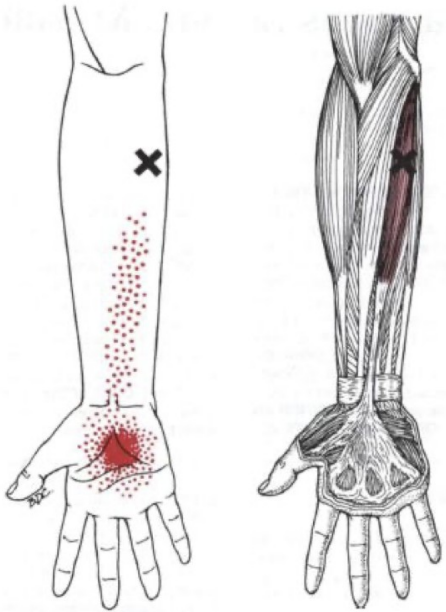

(Travell & Simons)

M. palmaris longus - terapie

Vyšetření

Ozřejmění: HK dorzem na podložce – podložena, pacient udělá špetku nebo misku a provádí mírnou flexi zápěstí – šlacha dobře viditelná. Mohou být palpovatelné vazivové uzlíky v dlani při počínajícím vzniku Dupuytrenovy kontraktury (častěji z ulnární strany)

Palpace: povrchově na ulnární straně předloktí

Terapie

PIR: výchozí poloha sed

mírná flx v LOK, prsty ve flexi (ve špetce), extenze zápěstí (protažení palm. aponeurózy oběma rukama ze strany roztáhnout dlaň a aproximace do zápěstí - uvolnění m. flexor carpi radialis)

pacient provádí pohyb proti odporu do flx v zápěstí (povel do špetky)

TrPs pressure release technique

Autoterapie dle Travellové (The finger-extension exercise)

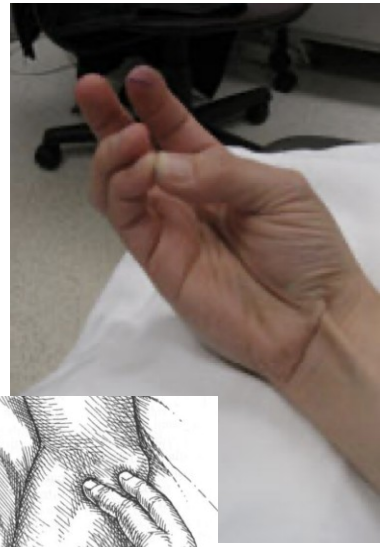

(Travell & Simons)

Dupuytrenova kontraktura

- Nejasná etiologie, zbytnění a svraštěním palmární aponeurosy (1.st.-uzly, def.kůže, 2.st-kontraktura MCP, 3.st.-PIP, hyperEXT DIP.- 4.st) spojován s m.palmaris brevis
- Obvykle 1 nebo více TrPs v m.palmaris longus
- Častější muži, ve 4. dekádě, vyskytuje se více u alkoholiků, epileptiků a diabetiků, roli hraje také dědičnost (většinou oboustranně u jednostr.-PHK)
- Setkáváme se s ní u řemeslníků nováčků (křečovité držení nářadí), u lidí, kteří vykonávají manuální práci jen nárazově
- Nejdříve se projevuje drobnými vazivovými zatvrdlinami na ulnární str. ruky - rozšiřují se a vytvářejí fibrózní pruhy.
- Její vývoj se může zastavit ve kterékoliv fázi, končí až miskovitým držením dlaně a flexí prstů
- Rhb operaci oddálíme, ale je časem nevyhnutelná (fasciotomie, aponeurektomie, dermofasciektomie)

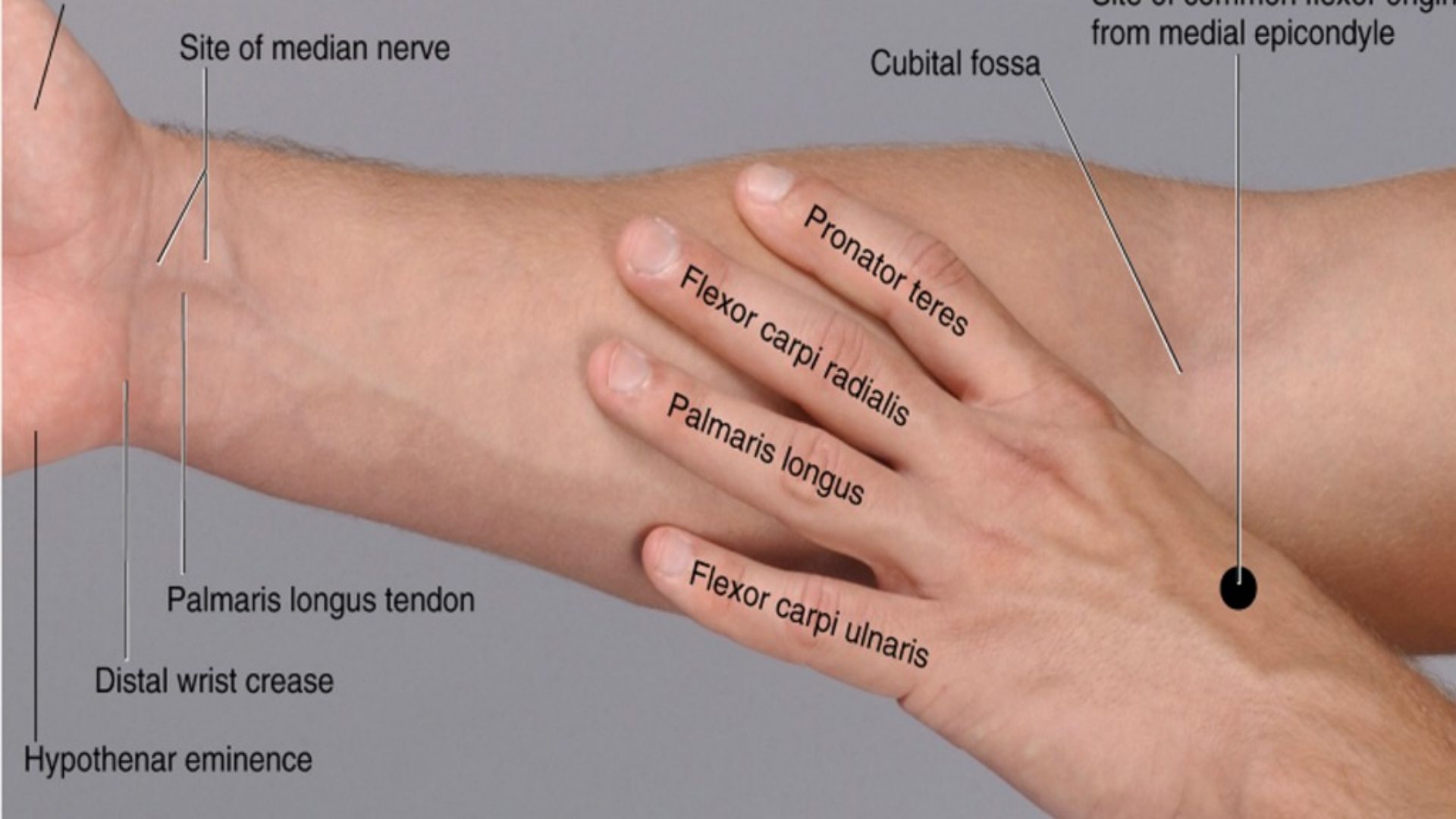
Site of median nerve
Cubital fossa
from medial epicondyle
Pronator teres
Flexor carpi radialis
Palmaris longus
Flexor carpi ulnaris
Palmaris longus tendon
Distal wrist crease
Hypothenar eminence

M. flexor digitorum (sublimis) superficialis (FDS) - anatomie

O: caput humeroulnare - caput commune ulnare pod epikondylem humeru, ulna caput radiale - radius, podél úponu m.supinator

Průběh: 4 šlachy se pod proximálním článkem prstu rozvidlí a připojí na střední článek svého prstu

I: střední článek 2.-5. prstu (chiasma tendinum)

Inervace: n. medianus (C7-Th1)

Funkce: Flx MCP a prox. IP kloubů prstů, pomocná FL v LOK a ruky

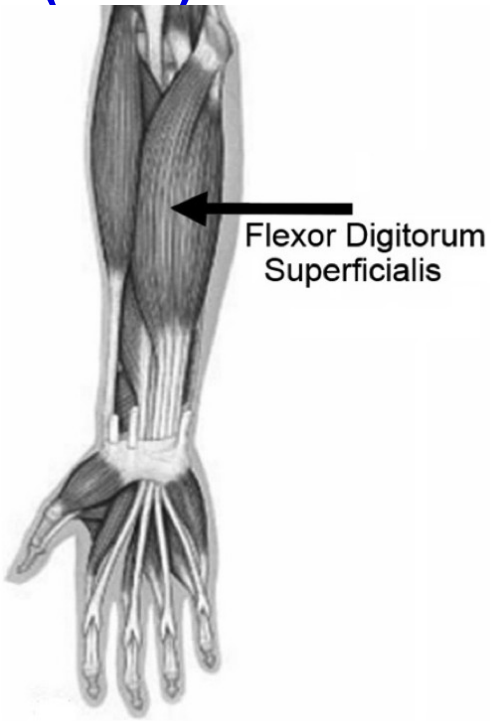

M. flexor digitorum profundus (FDP) - anatomie

O: přední plocha ulny (od úponu m. brachialis až k m. pronator quadratus) a přilehlá část membrana interossea

Průběh: každá šlacha prochází rozštěpem šlachy povrchového flexoru a upíná se na bázi dist. článku svého prstu

I: distální článek 2.-5. Prstu

Inervace: pro 2.,3. prst-n. medianus (C7-Th1), pro 4.,5. prst-n.ulnaris (C8-Th1)

Funkce: Flx 2.-5.prst (MCP, PIP, DIP)

Pomocná flexe ruky

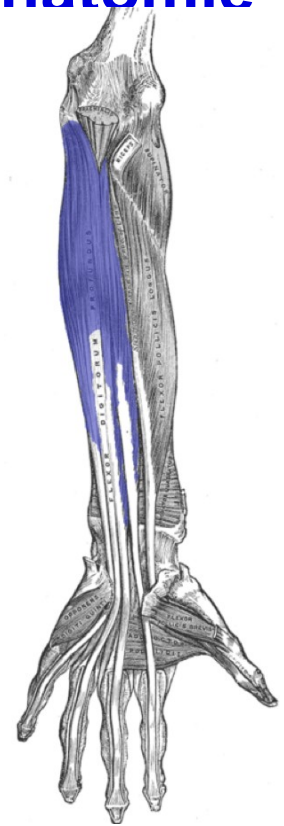

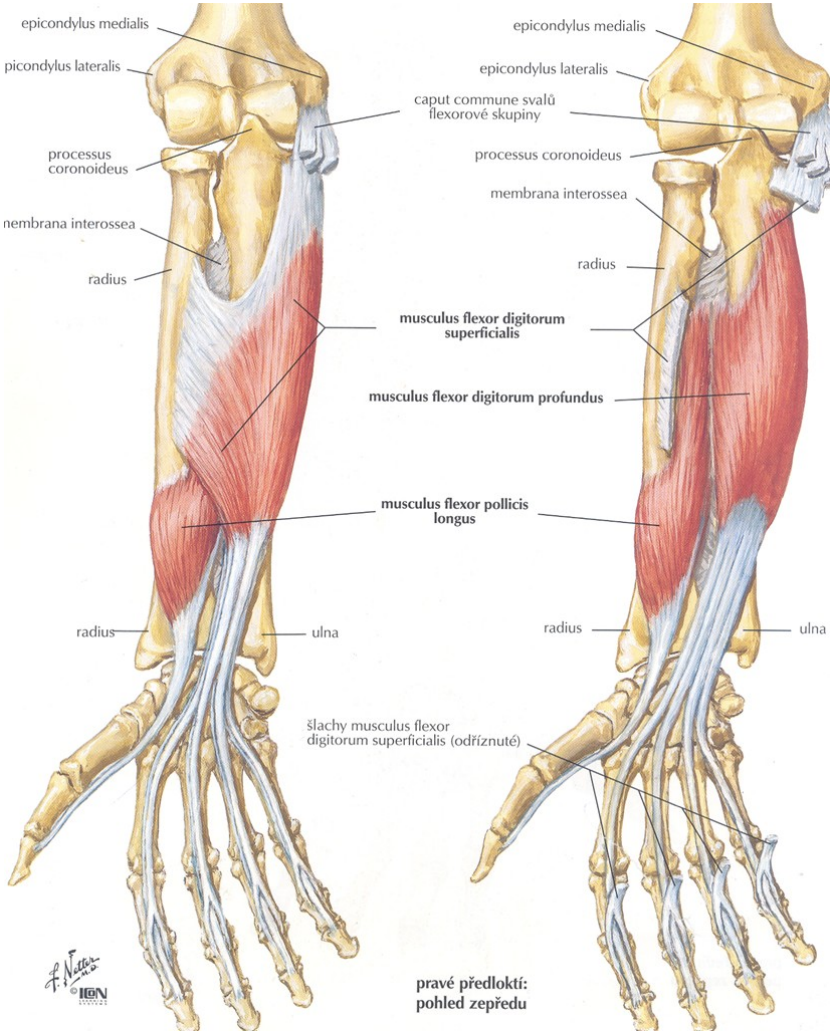

pravé předloktí:
pohled zepředu

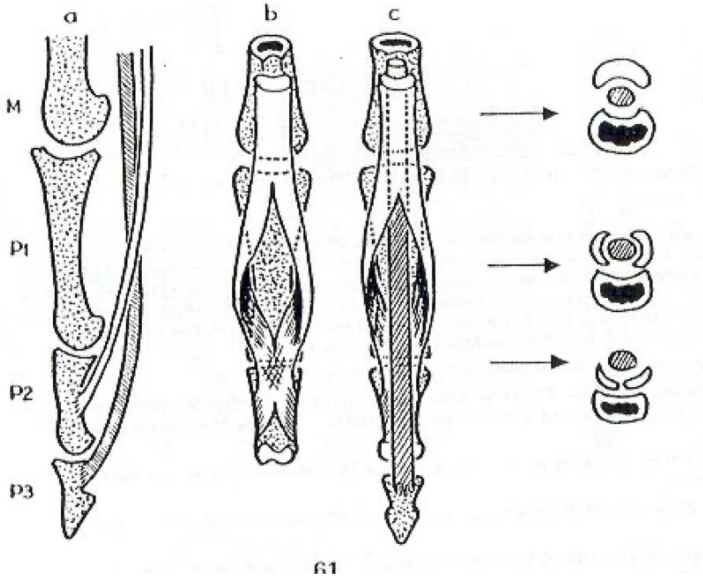

61

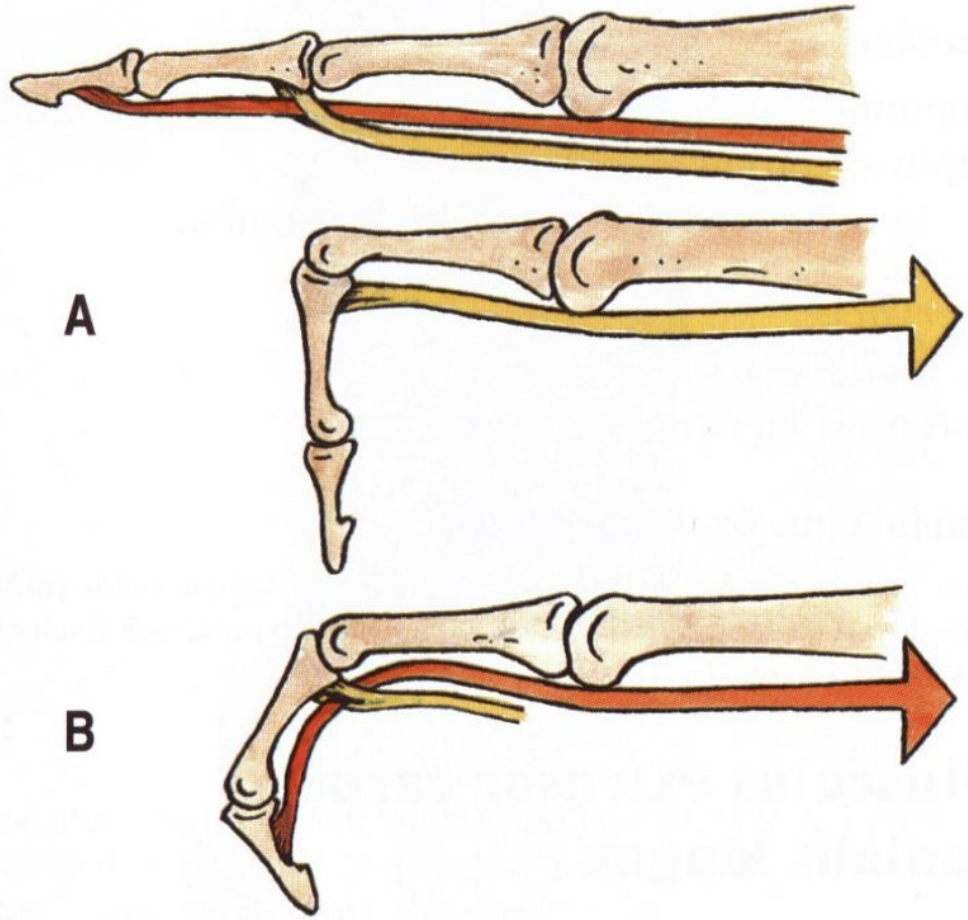

A - m. flexor digitorum superficialis
B – m. flexor digitorum profundus

- Průchod FDP přes šlachu FDS v oblasti proximálního článku prstů. Důležité je znát avaskulární zóny v těchto šlachách, při poranění dochází ke špatnému hojení (nesmí se dělat násilné protahování do extenze, neschopnost provést plnou extenzi je jen kosmetickou vadou, při protahování by se poškodily FDS, FDP a znemožnili bychom úchop).
- Pro funkci flexorů jsou důležitá poutka (viz obr.), která se mohou trhat (při odporované flexi šlacha vyběhne pod kůži) a nebo v případě tupého poranění se zde šlachy fixují a brání tak přenosu sil. Je nutné v takovém případě cvičit několikrát denně, aby nedošlo ke srůstu šlach.

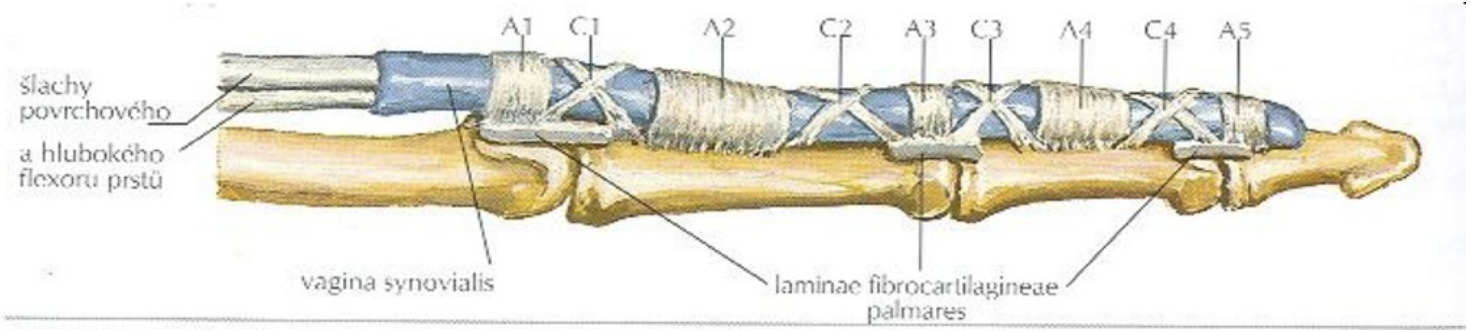

Funkce FDS a FDP

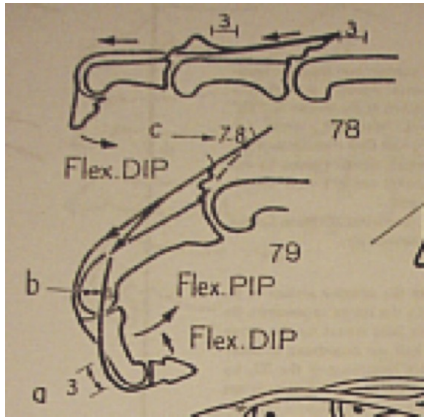

Dynamická

P.f. proximálně

- FDS
- primárně FLX PIP, přispívá k FLX DIP a zápěstí FDP
- primárně FLX DIP, asistuje při FLX PIP a zápěstí
- nejsou příliš zapojeny do flexe zápěstí narozdíl od pevného sevření celé dlaně ve všech kloubech najednou
- (funkční pozice zápěstí – umožňuje max.efektivitu zapojení FDS a FDP, EXT zápěstí 40-45°, ulnární deviace 15°)

P.f. distálně

- přibližují loket k podložce

Statická

- podílejí se na stabilizaci kloubů přes které přecházejí
- Proprioceptivní (vícekloubové- info o postavení segmentů vůči sobě)
- Synergie extenzorů zápěstí a flexorů prstů
- synergie flexorů zápěstí a extenzorů prstů

Funkce - myotatická jednotka

- Každá flekční aktivita je spojena s aktivitou m.extensor digitorum
- Jestliže jsou prsty v extenzi v IP kloubech, pak je flexe v MCP kloubu vykonávána jen interossei a lumbricales (obr. 89, 90)
- Flexi ruky pomáhá m.palmaris longus
- FCR a ECR jsou v synergii při rad. dukci
- Stejně tak FCU a ECU jsou v synergii při uln. dukci
- Při flexi zápěstí a prstů je hlavní antagonista ECU

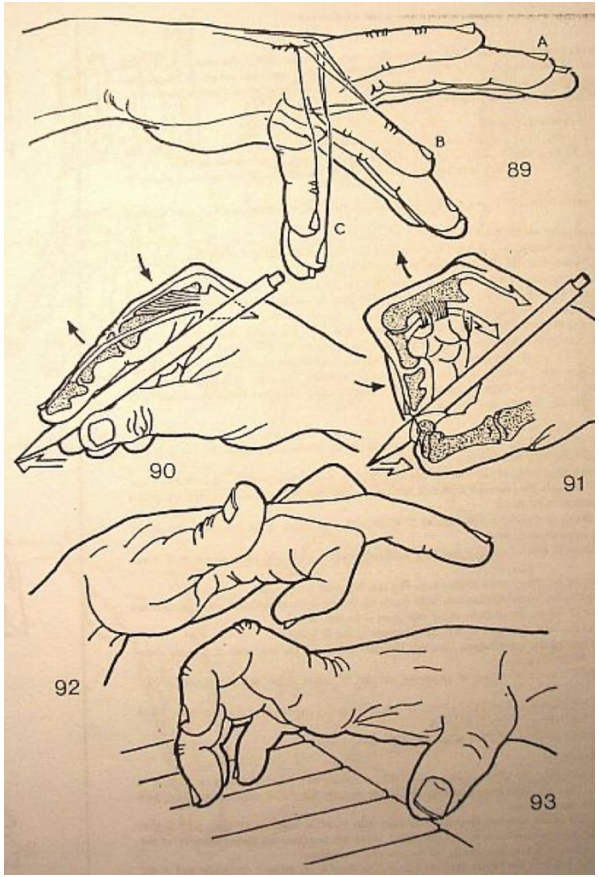

M. flexor digitorum superficialis et profundus - TrPs

Zóna přenesené bolesti

- není rozdíl mezi FDS a FDP
- TrPs mají zónu přenesené bolesti v prstu, ke kterému jdou svalová vlákna
- bolest je popisována jako prudká, výbušná, která střílí až na konce prstů
- to je odlišuje od extenzorů (bolest vyzařuje před konečky prstů)
- pacienti nejsou schopni odlišit, zda je bolest na spodní straně bříška nebo na konci prstu

Sdružené TrPs

- satelitní TrP ze svalů ramene a krku (ty, vyvoláv. Úžinové SY- mm. scaleni, pectoralis minor)

Aktivace

- spojena s dlouhodobým pevným sevřením → lyžař, tesař, dlouhá cesta autem

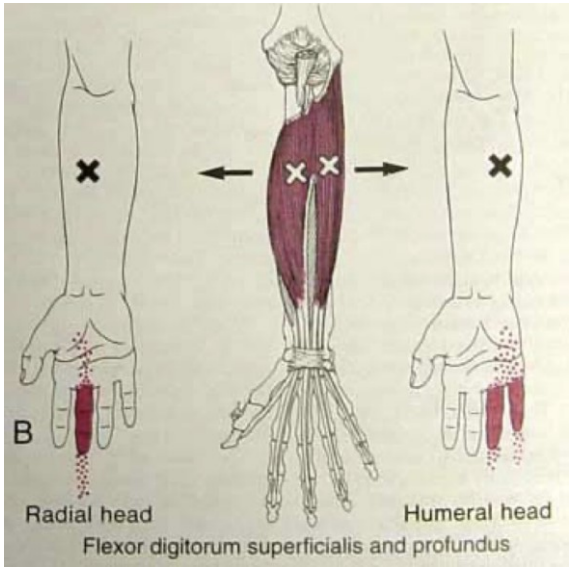

(Travell & Simons)

Trigger finger

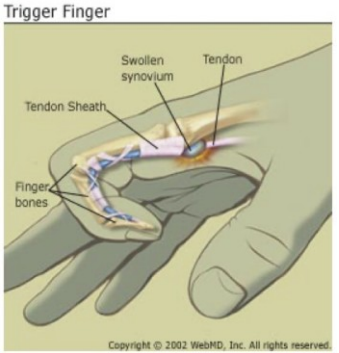

- Nebolestivý fenomén
- Neschopnost aktivní extenze prstů z flektované pozice, extenze je možná jenom s využitím zevní síly, prsty jsou „uzamčeny“ ve flekčním postavení
- Travellová popisuje jako možnou příčinu uskřinutí uzlovitého zvětšení šlachy v místě flexorového poutka I.MCP kl.
- Pocit přeskočení, lupání v prstech při pohybu, tuhost postiž. prstu, hlavně ráno
- Časté u farmářů, hudebníků (kytara, housle…), lezců
- Lze okamžitě a nastálo odstranit injekcí prokainu, který povolí fibrózní poutko
- Časté u repetitiv. pohybů prstů a zánětů šlach (otok), poutko praskne

Test extenze prstů

A – výchozí pozice

B – pacient provede extenzi zápěstí a prstů tak, aby se proximální konce dlaní dotýkaly a obě předloktí byly v jedné přímce, pacient cítí propagaci bolesti v daných lokalitách

- flexory jednotlivých prstů lze testovat oddělenou hyperextenzí daného prstu

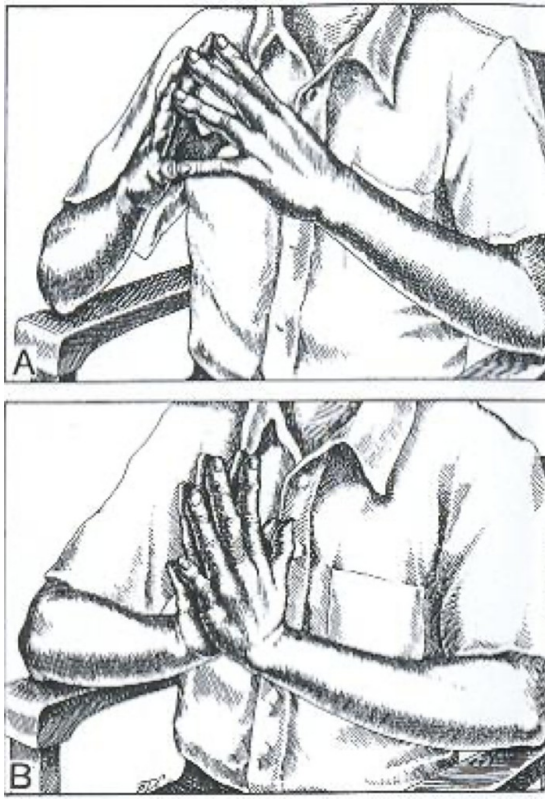

(Travell & Simons)

M. flexor digitorum superficialis et profundus - terapie

Vyšetření:

M. flx. digitorum superficialis

Ozřejmění: z neutrálního postavení v IP1 do PF v IP1 2. – 5. prstu

Palpace: povrchově na palmární straně v 1/2 předloktí, v semiFLX LOK, zajet do septum intermusculorum

M. flx. digitorum profundus

Ozřejmění: z neutrálního postavení v IP2 do PF v IP2 2. – 5. prstu

Palpace: na palmární straně předloktí, ruka pod předloktí pacienta, napalpujeme ulnu, je hned za ulnou

PIR: vleže na zádech, natažený loket, DF zápěstí a přes prsty najít bariéru – NUTNO ODLIŠIT ÚCHOPEM!

FDS – úchop za stř. články, distál. jsou ve FLX

FDP – úchop přes distál. články v EXT

Výběr strany - aspekce postavení, protažení, bolest u ZRB

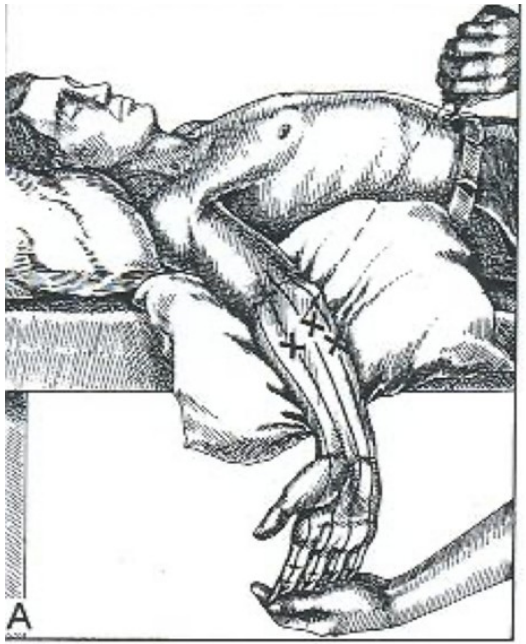

(Travell & Simons)

M. flexor digitorum superficialis et profundus - palpace

M. FDS

- ozřejmění svalu
  - povrchově na palmární straně předloktí
  - semiflexe LOK
  - z neutrálního postavení v prox. IP → flexe v prox. IP 2. – 5. prstu
- palpace TrPs – v mírném zkrácení svalu

M. FDP

- ozřejmění svalu
  - na palmární straně předloktí, uložen v hloubce
  - z neutrálního postavení v dist. IP do flexe v dist. IP 2. – 5. prstu
- palpace TrPs – v mírném zkrácení svalu

Foto: Osobní archiv studentů fyzioterapie FTK UPOL

M. flexor digitorum superficialis et profundus - TrPs

Terapie

PIR dle Lewita

- flektovaný loket, DF, prsty směřují k hlavě, pronace zápěstí nebo vleže na zádech, natažený loket, mírná DF zápěstí, nejprve vyčerpáme bariéru v kl. prstů a pak v zápěstí
- FDS klademe odpor na prostřední články prstů, u FDP na distální články prstů
- stejná jako u m. flx. carpi rad. a uln.
- varianta vleže na zádech s mírnou DF zápěstí a hledám bariéru (nejdříve přes prsty)

Režimová opatření: relaxace, protahovat, vyhýbat se pozicím, kdy je daný sval zkrácen

FT: kombinovaná terapie

TrPs pressure release technique

excentrická kontrakce

Lewit: Manipulační léčba

Terapie m. FDS a m. FDP

- MET
- Presura
- Spray and stretch
- **PIR** ↓
  1. pacient sedí, FLX v LOK, DF zápěstí, prsty směřují k hlavě, pronace zápěstí (Lewit, viz. obr.)
  2. leh na zádech, natažený loket, mírná DF zápěstí, přes prsty najít bariéru
     - FDS – odpor na prostřední články prstů
     - FDP – odpor na distální články prstů
     - nejprve vyčerpáme bariéru v kl. prstů a pak v zápěstí

Lewit: Manipulační léčba

(Auto)terapie na flexory zápěstí a prstů (Lewit)

- **Poloha pacienta**: sed naproti ošetřujícímu
- FL v LOK a DF v zápěstí
- **předpětí:** tlak našich prstů na prsty na ulnární straně → vyvoláme pronaci za současné EXT v zápěstí
- **izometrická fáze:** tlak do FL zápěstí a supinace
- Relaxační fáze: do PRON a EXT zápěstí

Pozn.: zacílení na TrPs konkrétních svalů:

- m.FCU - předpětí DF s RD, tlak do PF s UD ⟶
- m.FCR - předpětí DF s UD, tlak do PF do RD

Lewit: Manipulační léčba

MUNI SPORT

M. flexor pollicis longus - anatomie

O: přední plocha radia (mezi začátkem radiální hlavy m. flx dig superficialis a úponem m. pronator quadratus

Průběh: jde po radiální straně FDP do canalis carpi a do dlaně, mezi dvě hlavy m.flexor pollicis brevis

I: baze distálního článku palce

Inervace: n. medianus (C6-C7)

Funkce: Flexe palce (v MCP a IP), pomocná flexe ruky

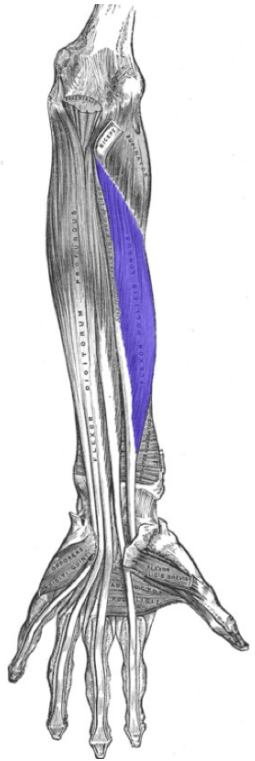

M. flexor pollicis longus - anatomie

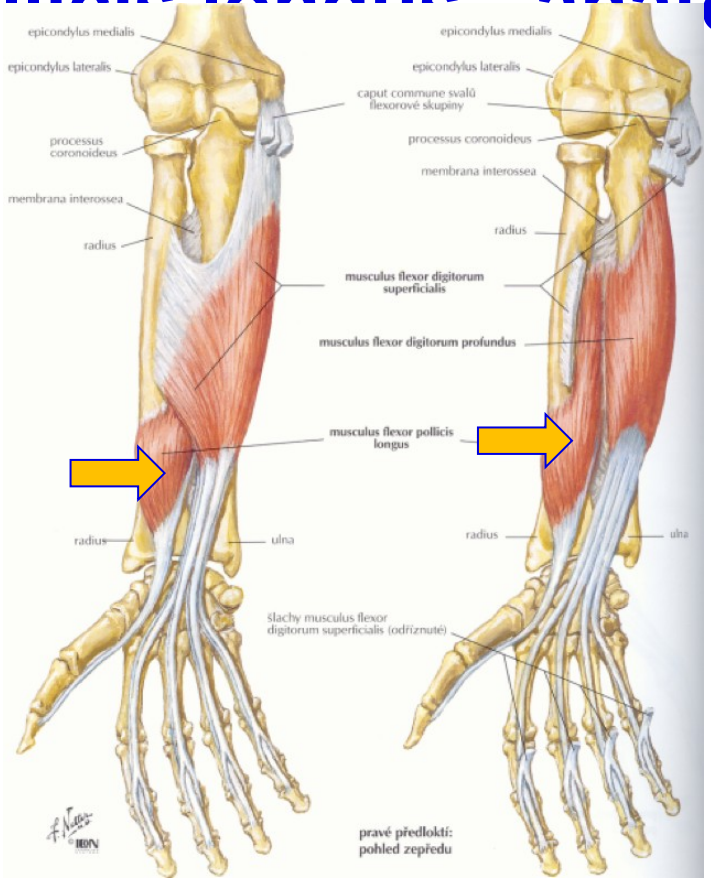

M. flexor pollicis longus - funkce

- FLX v IP kloubu palce, asistuje při flexi v MP a zápěstí
- Při FLX pouze v IP, musí být MP kl. synergicky extendován EPB
- Nutný u klešťového úchopu
- Myotatická jednotka s FPB

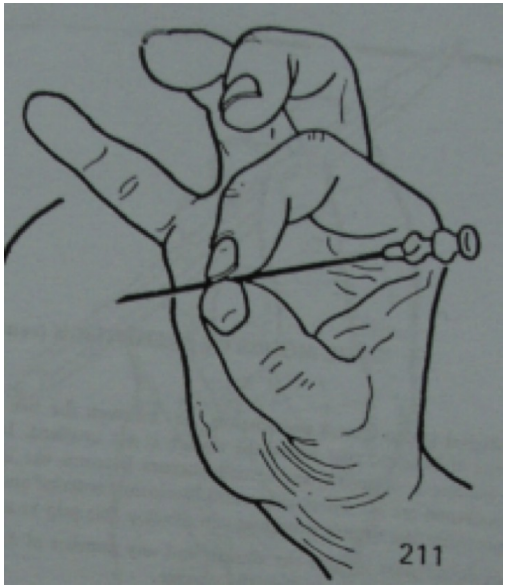

(Travell & Simons)

M. flexor pollicis longus - TrPs

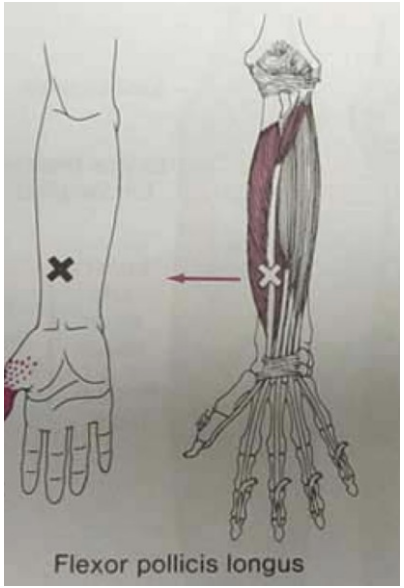

Výskyt TrPs

- distální třetina svalového bříška

Zóna přenesené bolesti

- proximální i distální článek palce
- bolest se přenáší po palmární straně palce a „za palec“

Aktivace

- prudké, páčivé a otáčivé pohyby („weeder´s thumb“ - palec toho, kdo pleje)

Sdružené TrPs

- není závislý na aktivních TrP jiných flexorů předloktí

Dif.diagnostika:

- RA drobných kloubů ruky, většinou začíná v DIP, Celsovy známky zánětu, deviace prstů a zápěstí, ranní ztuhlost, laborator
- útlak n.ulnaris: profese, mělký sulcus nervi ulnaris, poruchy čití, svalové atrofie, testy na n.ulnaris, …

M. flexor pollicis longus - terapie (Travell & Simons)

Vyšetření

Ozřejmění: z neutrálního postavení v IP kloubu palce do PF v IP palce

Palpace: na radiální straně palmární části předloktí, palpace spíš ve spodní části předloktí - v septu a hodně na kolmo.

- Často sa dostávame do bariéry jiných svalů

Terapie:

PIR: vsedě, předloktí v supinaci opřené LOK o stůl, odpor přes distální článek palce. Aproximace přes zápěstí a základ. kloub palce, předepnout dist. čl. palce, poté ABD a EXT záp. Vhodné předtím ošetřit často přetížený m. FCR (abychom se nedostávali do jeho bariéry).

EXT palce + ABD + EXT zápěstí

izometrická kontrakce do PF v IP kloubu

Shrnutí asociovaných TrPs:

Flexory mezi sebou; společně také pronator teres a pronator quadratus; brachioradialis, pectoralis minor, scaleni, extenzory

(Travell & Simons)

M. flexor pollicis longus - terapie

Ozřejmění svalu:

- neutrální postavení v IP kloubu palce → PF v IP palce
- palpace – radiální strana palmární části předloktí

Terapie – PIR:

- sed, předloktí v supinaci opřené loktem o stůl, EXT a ABD palce + EXT zápěstí
- izometrická kontrakce do PF v IP kloubu palce
- pozn.: podle Smékala raději všechno vleže – relaxace pacienta

m. flexor pollicis longus - terapie (dle Dobeše)

P: sed na lehátku

T: stoj na ošetřované straně z boku pacienta

Provedení: T jednou rukou fixuje LOK P a druhou rukou uchopí palec včetně thenaru. Poté tlačí palec ve všech kloubech do EXT včetně zápěstí.

Izometrická fáze: P tlačí palec jakoby směrem do své dlaně (flexe)

PIR flexorové skupiny svalů začínajících na předloktí dle Lewita

(M.flexor digitorum profundus, M. flexor pollicis longus)

- Sed oproti pac., 90°fle v LK, DOF, dlaň směřuje ke stropu, prsty pacienta směřují k jeho rameni !!

Terapie a autoterapie flexorové skupiny svalů začínajících na humeru

(M. flexor carpi radialis et ulnaris, m. palmaris longus, m. pronator teres, m. flexor digitorum superficialis)

- pacient sedí na lehátku a terapeut naproti němu na straně ošetř. HK, která je v mírné FLX v RAK, EXT v LOK a předloktí v SUP;
- terapeut drží jednou rukou ošetř. HK v oblasti LOK, druhou položí dlaní a prsty na dlaň a prsty ošetř. HK
- provede pohyb do bariéry DOF prstů a zápěstí, pak aktivace s nádechem do PAF, relaxace

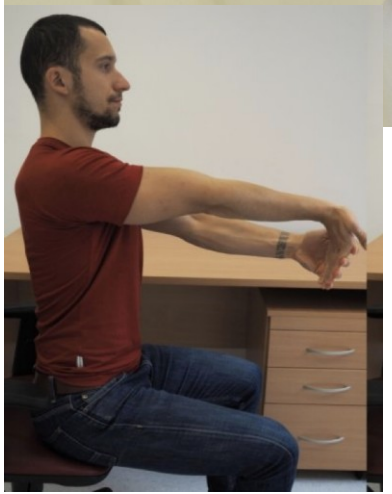

Autoterapie dle Lewita

- Strečing s 90° flexí lokte
- Už nejde v plné míře brát ohled na úchop (viz úpon m. flexor dig. prof.)



Lewit: Manipulační léčba

Extenzorová skupina (dorzální strana předloktí)

- m. brachioradialis
- m. extensor carpi radialis longus
- m. extensor carpi radialis brevis
- m. extensor carpi ulnaris
- m. extensor digitorum communis
- m. extensor digiti minimi
- m. extensor indicis
- m. supinator
- m. abductor pollicis longus
- m. extensor pollicis longus

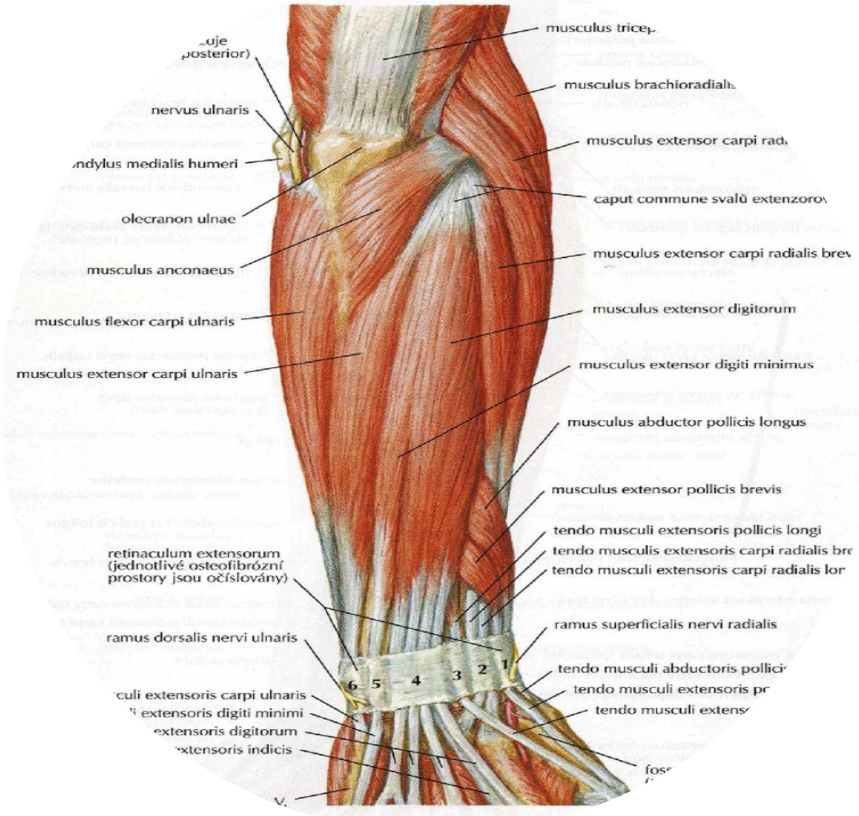

Topografie svalů předloktí

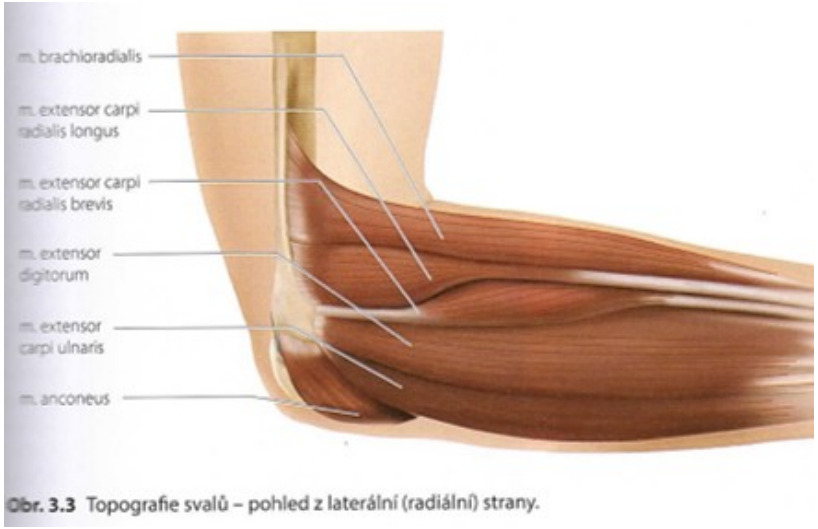

Obr. 3.3 Topografie svalů – pohled z laterální (radiální) strany.

ografie svalů – pohled z mediální (ulnární) strany.

Reichert, s. 63 a 64

Extenzorová skupina (dorzální strana předloktí)



m. brachioradialis - anatomie

O: crista supracondylaris lateralis humeri

V polovině předloktí přechází bříško svalu v úponovou šlachu

I: procesus styloideus radii

Inervace: n. radialis (ramus superficialis) – C5-C6

Funkce:

- FL v LOK
- Supinace z max pronace do středního postavení
- Pronace z max supinace do středního postavení

m. brachioradialis - TrPs

TrP

- Asi v polovině sval. bříška
- Vyšetření pinzetovou nebo plošnou palpací

Přenesená bolest

- Vyzařuje do zápěstí a báze palce (mezi ukazovákem a palcem)
- Laterální epikondyl humeru

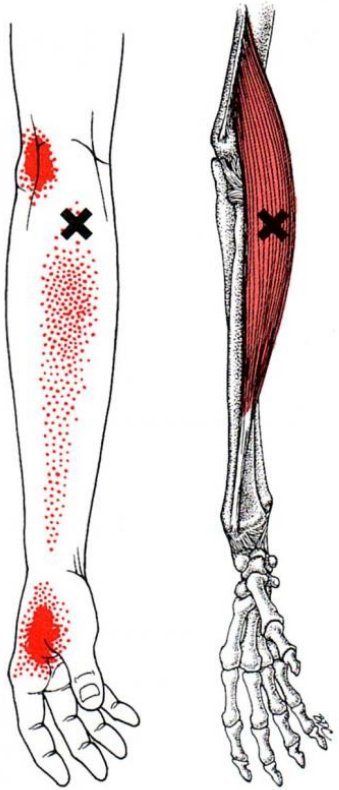

(Travell & Simons)

m. brachioradialis - palpace

Ozřejmění, palpace

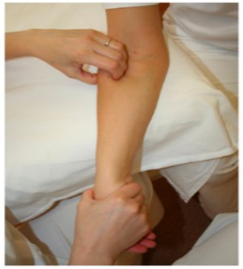

Musculus brachioradialis – ozřejmění – pinzetový hmat

Musculus brachioradialis – palpace – pinzetový hmat

Poděbradská, R. (2018). Atlas ošetření svalů v manuální terapii, str. 35-38: https://is.muni.cz/do/rect/el/estud/fsps/js18/atlas-svaly/web/index.html

M. brachioradialis - terapie

Výběr stran dle posunlivosti fascií

Ozřejmění:

FL v lokti proti odporu (předloktí ve středním postavení)

PIR:

Vsedě

Bariéra:

podle toho v jakých vláknech

- EX LOK v neutrálním postavení předloktí
    - + PRO předloktí
    - + SUP předloktí
- Předepnout do UD

PNF: II. diagonála, flekční vzorec s flexí LOK

(Travell & Simons)

M. brachioradialis - terapie (dle Dobeše)

P: LZ

T: Stoj na oš. straně, čelem k hlavě P.

Provedení: mírní ABD v RK, podložení LOK bližší rukou a druhá ruka drží zápěstí a předloktí, které uvede do max. EXT a PRO

Izometrická fáze: SUP předloktí

m. extensor carpi radialis longus - anatomie

O: crista supracondylaris lateralis humeri

Šlacha podbíhá pod

- m. abduktor pollicis longus,
- m. extensor pollicis brevis et longu
- retinaculum musculorum extensorum

I: dorzomediální strana baze 2. metakarpu

Inervace: n. radialis (ramus superficialis) – C5-8

Funkce: DFL zápěstí s radiální dukcí, FL loketního kloubu

m. extensor carpi radialis longus - TrPs

TrP:

- V blízkosti TrP v m. brachioradialis, blíže k ulně
- Hluboká pinzetová palpace při relaxovaném předloktí

Přenesená bolest:

- Laterální epikondyl humeru
- Dorsum ruky na radiální straně - oblast fossa La Tabatiere (foveola radialis)

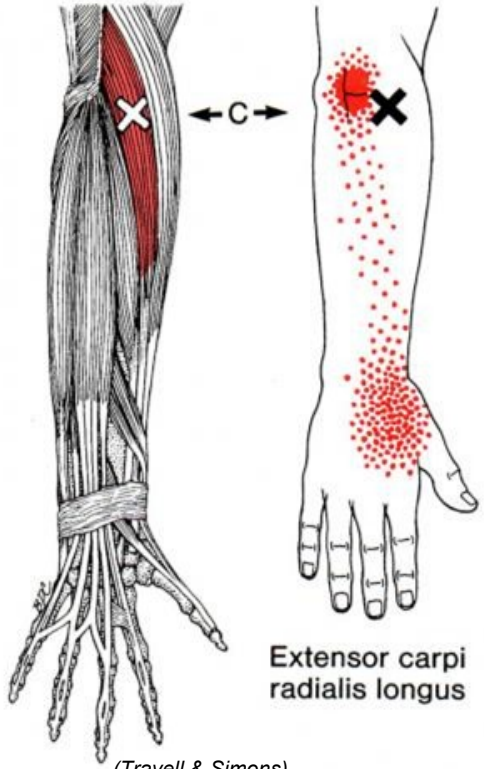

(Travell & Simons)

m. extensor carpi radialis longus - terapie

Ozřejmění:

- Pacient jde proti odporu do DFL v zápěstí a radiální dukce ruky

PIR:

- Pacient sedí/leží
- EX LOK, pronace předloktí

Bariéra:

- ulnární dukce + PFL zápěstí (ext. za malíkem)
- větší důraz na ulnární dukci (odlišení od brevis)

Izometrická kontrakce: zápěstí do DFL a radiální dukce

- Blíž k ukazováčku

PNF: II. diagonála, flekční vzorec s extenzí LOK

(Travell & Simons)

m. extensor carpi radialis longus - palpace

Ozřejmění

Musculus extensor carpi radialis longus – ozřejmění

Palpace

Musculus extensor carpi radialis longus – palpace

Poděbradská, R. (2018). Atlas ošetření svalů v manuální terapii, str. 44-46: https://is.muni.cz/do/rect/el/estud/fsps/js18/atlas-svaly/web/index.html

m. extensor carpi radialis brevis - anatomie

O:Epicondylus lateralis humeri

- Lig. collaterale radiale a lig. anulare radii

(podbíhá stejné svaly jako ext. carpi radialis longus)

I: dorzální strana baze 3. metacarpu

Inervace: n. radialis (ramus profundus) – C6-8

Funkce: DFL zápěstí s radiální dukcí

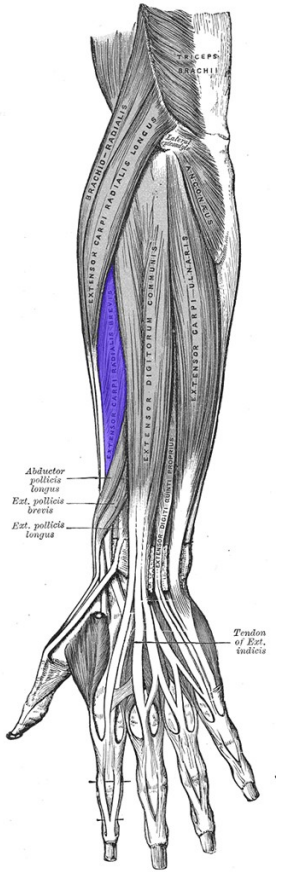

m. extensor carpi radialis brevis - TrPs

TrP:

- Distálně od TrP v m. ext. carpi radialis longus
- 5-6 cm od loketní jamky
- Vyšetření plošnou palpací proti radiu

Přenesená bolest:

- Dorzální strana ruky a zápěstí

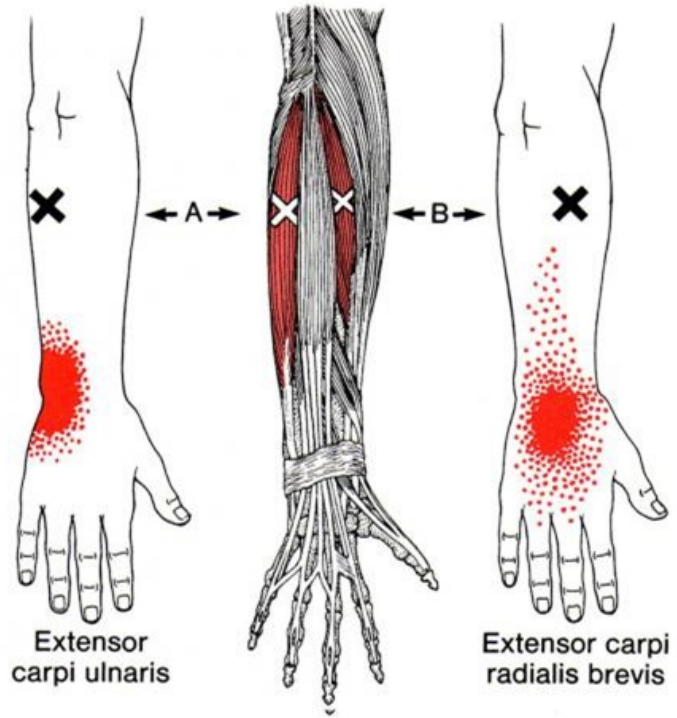

(Travell & Simons)

m. extensor carpi radialis brevis - palpace

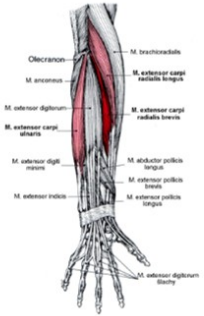

Travell, J.G., Simons, D. G. (1983). *Myofascial Pain and Dysfunction, Volume 1, The Trigger Point Manual, The Upper Extremities.* Williams and Wilkins: Baltimore.

Ozřejmění

Musculus extensor carpi radialis brevis – ozřejmění

Palpace

Musculus extensor carpi radialis brevis – palpace

Poděbradská, R. (2018). Atlas ošetření svalů v manuální terapii, str. 40-41: https://is.muni.cz/do/rect/el/estud/fsps/js18/atlas-svaly/web/index.html

m. extensor carpi radialis brevis - terapie

Ozřejmění:

- Pacient jde proti odporu do DFL v zápěstí a RD ruky

PIR:

- Pacient sedí/leží
- EX LOK, pronace předloktí
- Odpor klademe přes 3. prst (metakarp)

Bariéra:

- PFL + ulnární dukce zápěstí
- větší důraz na PFL (odlišení od longus)

Izometrická kontrakce: DFL zápěstí

PNF: II. diagonála, flekční vzorec s extenzí LOK

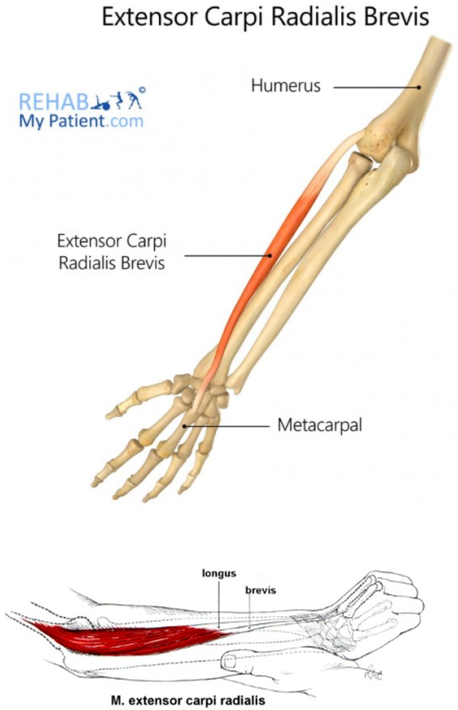

Kendall, F.P., Kendall McCreary, R., Provance, P.G. (1993). *Muscles testing and function with posture and pain (4th Ed.)*. Williams and Wilkins: Baltimore.

m. ECRL a m. ECRB - terapie (dle Dobeše)

P: sed na lehátku

T: Stoj na oš. straně, zboku pacienta

Provedení: T bližší rukou uchopí LOK a druhou hřbet ruky P. Předloktí držíme v EXT a PRO. Tlakem na ruku PLFLX zápěstí a UD.

Izometrická fáze: DFLX zápěstí

m. extensor carpi ulnaris - anatomie

O: Epicondylus lateralis humeri

I: baze 5. metakarpu

Inervace: n. radialis (ramus profundus) – C6-8

Funkce: DFL zápěstí s ulnární dukcí

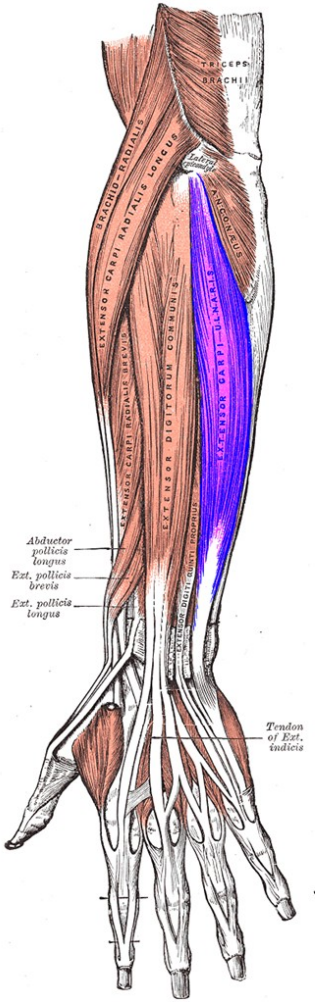

m. extensor carpi ulnaris - TrPs

TrP:

- V horní polovině svalového bříška
- 7 – 8 cm od lat. epikondylu a 2 – 3 cm od ostrého okraje ulny
- Vyšetření plošnou palpací

Přenesená bolest:

- Ulnární část dorzální strany zápěstí

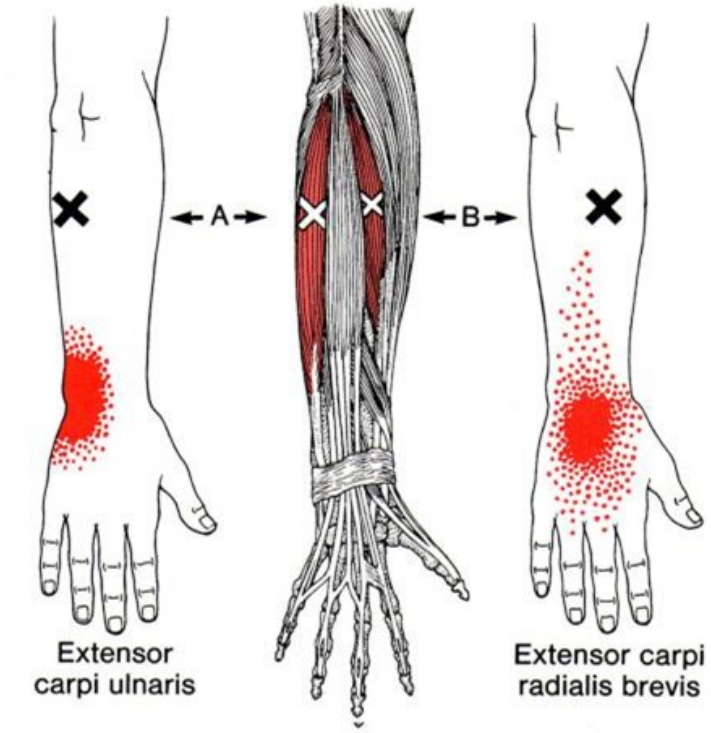

(Travell & Simons)

m. extensor carpi ulnaris - terapie

Ozřejmění:

- Lehká FL v lokti, max. pronace předloktí
- Pacient jde proti odporu do DFL v zápěstí a ulnární dukce ruky
- Těsně sousedí s m. flexor carpi ulnaris - ozřejmit

PIR:

- Pacient sedí/leží
- EX LOK, pronace předloktí

Bariéra:

- PFL a radiální dukce zápěstí

Izometrická kontrakce:

- DFL a ulnární dukce zápěstí

PNF: I. diagonála, extenční vzorec s extenzí LOK

m. extensor carpi ulnaris - palpace

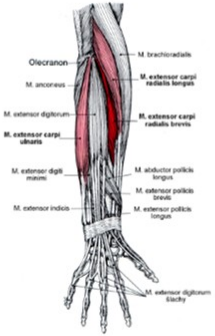

Travell, J.G., Simons, D. G. (1983). *Myofascial Pain and Dysfunction, Volume 1, The Trigger Point Manual, The Upper Extremities.* Williams and Wilkins: Baltimore.

Ozřejmění

Musculus extensor carpi ulnaris – ozřejmění

Palpace

Musculus extensor carpi ulnaris – palpace

Poděbradská, R. (2018). Atlas ošetření svalů v manuální terapii, str. 48-49: https://is.muni.cz/do/rect/el/estud/fsps/js18/atlas-svaly/web/index.html

M. brachioradialis + extenzory ruky

Aktivace TrPs

- Kombinace stisku s rotačními pohyby
- Opakované silné stisky spojené s ulnární deviací ruky
- Sport (tenis, golf, baseball...)
- Psaní na počítači – myš

Sdružené TrP

- M. extensor carpi radialis longus et brevis, brachioradialis → M. extensor digitorum, m. supinator
- M. extensor carpi ulnaris → m. extensor digitorum
- M. brachioradialis → m. supinator, m. extensor carpi radialis longus

m. extensor digitorum communis

O: Epicondylus lateralis humeri

mezi m. extensor carpi radialis brevis a m. extensor carpi ulnaris

I: dorzální aponeuróza distálních článků prstů

Inervace: n. radialis (ramus profundus) – C6-8

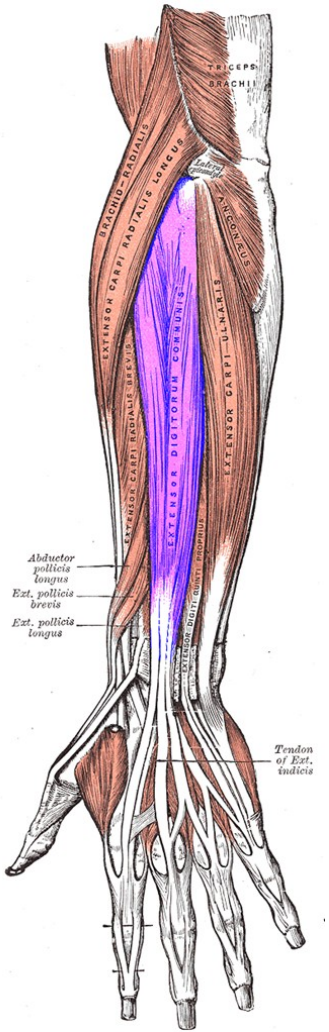

m. extensor digitorum communis - funkce

- Extenze II. – V. prstu (v PIP, DIP a v MCP)
- Pomocná DFL zápěstí
- Pomocná ABD II., IV. a V. prstu
- Působí ve spojení s mm. lumbricales a m. interossei při extenzi středního a distálního článku II. - V. prstu
- Když jsou proximální články drženy ve flexi, tak m. extensor digitorum extenduje distálnější články
- Když jsou proximální články a ruka drženy v extenzi, pak má kontrakce m. extensor digitorum malý efekt na poslední dva články
- Tyto extenzory poskytují podstatnou synergickou funkci, která umožní selektivní ovládání jednotlivých prstů

MUNI SPORT

m. extensor digitorum communis – TrPs

TrP 1

- Častější – palpujeme 3 – 4 cm distálně od hlavičky radia
- Intenzivní bolest: dorzum předloktí, zápěstí, ruky, MCP a PIP kloub 3. prstu
- Ojediněle bolest také na palmární straně zápěstí
- Tuhost, bolestivost prstů

TrP 2

- Distolaterálně od TrP1
- Intenzivní bolest: dorzum předloktí, zápěstí, ruky, MCP a PIP kloub 4. prstu
- Výrazná bolestivost lat. epikondylu humeru
- Nebývá bolest na palmární straně zápěstí

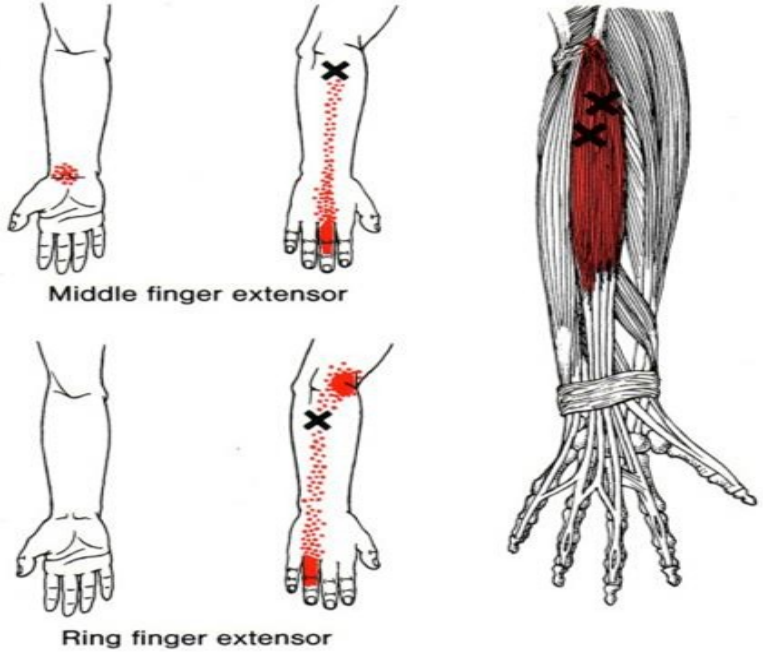

(Travell & Simons)

m. extensor digitorum communis - TrPs

Sdružené TrPs

- M. supinator, m. brachioradialis, m. extensor carpi radialis longus

Aktivace TrPs

- Opakované pohyby prstů
- Pianisté, tesaři, práce na počítači

Symptomy

- Bolest v oblasti laterálního epicondylu
- Noční bolesti
- Bolest se objevuje při pevném stisku ruky (potřásání rukou)

m. extensor digitorum communis - terapie

PIR:

- FL lokte, PFL zápěstí

Bariéra:

- FL II-V. prstu (+ PFL zápěstí)

Izometrická kontrakce:

- EX II-V. prstu

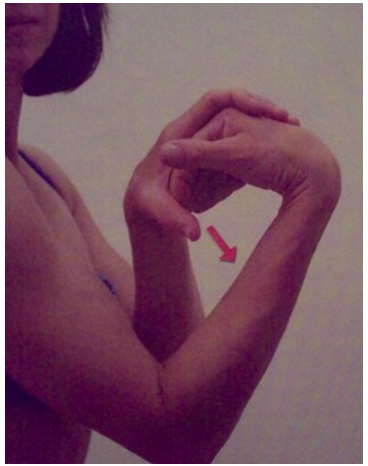

Lewit: Manipulační léčba

PNF: I. diagonála, extenční vzorec s extenzí LOK

AUTOPIR, presura, stretch and spray

m. extensor digiti minimi - anatomie

O: laterální epikondyl humeru

I: dorzální aponeuróza 5. prstu

Inervace: n. radialis r. profundus (C6-8)

Funkce: ex 5. prstu

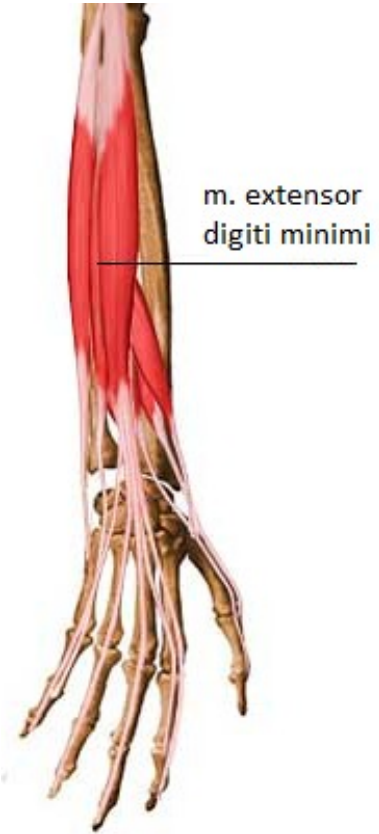

m. extensor digiti minimi - TrPs

Ozřejmění svalu: klinicky těžko odlišitelný od m. extensor digitorum; ex malíku

TrPs nejsou uvedeny

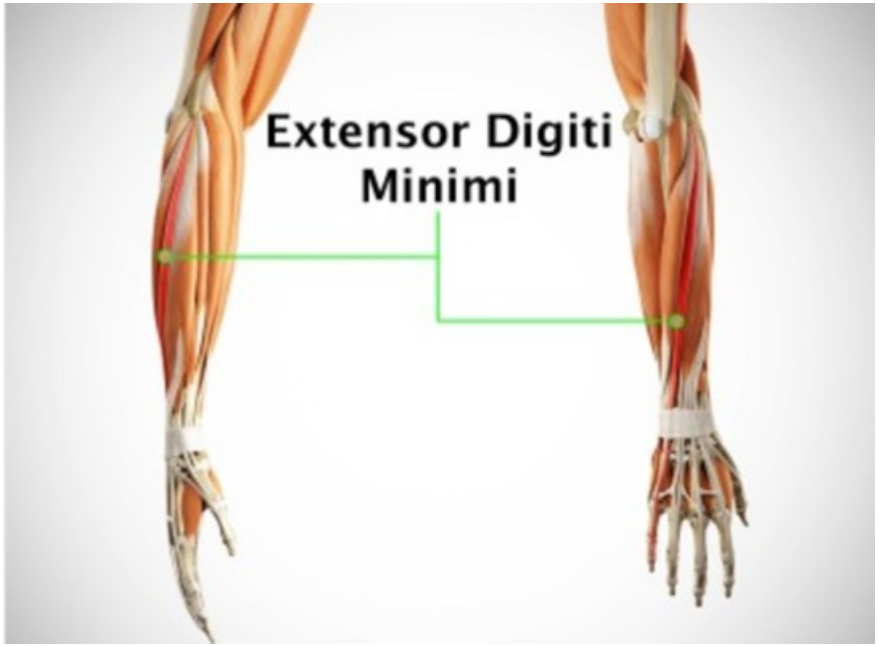

m. extensor indicis

O: zadní plocha distální třetiny ulny + membrána interossea

I: dorsální aponeuróza

Inervace: n. radialis r. profundus (C6-8)

Funkce: ext, pomocná ad ukazováku, pomocná dfx zápěstí

- Šlacha prochází pod retinaculum extensorum, ještě pod šlachami m. extensor digitorum

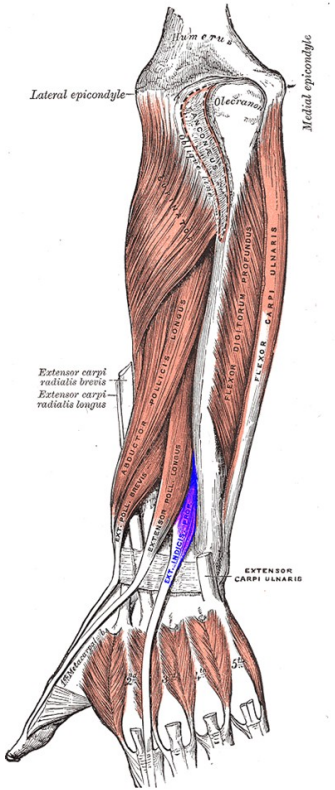

m. extensor indicis - TrPs a terapie

TrPs: uprostřed svalového bříška

Referenční bolest: dorsum ruky

PIR: bariéra do pfx a fx ukazováku (ostatní prsty v extenzi)

- Zřídka se objevuje samostatně
- Pokud i po odstranění ostatních TrPs přetrvává bolest zápěstí, může být na vině právě tento sval

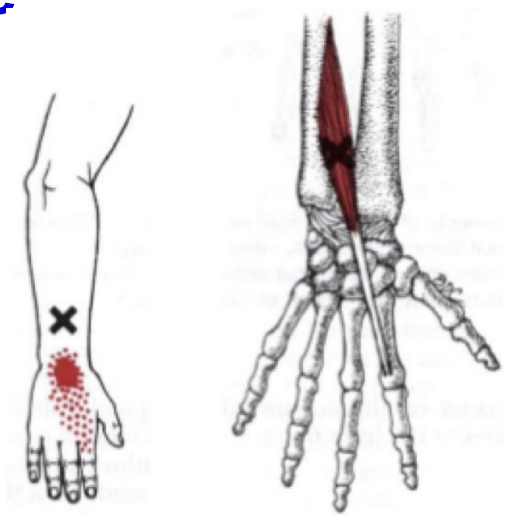

(Travell & Simons)

Symptomy

- Při postižení všech svalů se symptomy překrývají
- Bolest, zejm. při pevném stisku
- Bolest spojená s pronací a supinací (šroubování)
- **TrPs v extenzorech** → inhibice flexorů prstů – oslabení stisku, vypadávání předmětů z ruky, písařská křeč
- Často zdrojem bolestí, které jsou nesprávně označovány jako epicondylitis (ve většině případů bez zánětu)

MUNI SPORT

Epicondylitis lateralis humeri

- Příčinou bolestí často přetížení sval. úponů

  → **mikrotraumatizace = entezopatie**

- Příčinou dle četnosti:

  1. M. supinator
  2. M. brachioradialis
  3. M. extensor carpi radialis longus
  4. M. extensor digitorum
  5. M. triceps brachii
  6. M. anconeus
  7. M. biceps brachii
  8. M. brachialis

m. supinator - anatomie

O:

- epicondylus lateralis humeri
- ligamentum collaterale radiale;
- ligamentum anulare radii;
- Crista supinatoria ulnae

I: laterální a palmární plocha radia

Inervace: nervus radialis (ramus profundus) C5-7

- Mezi jeho dvěma vrstvami prochází r. profundus nervi radialis do dorsální skupiny předloketních svalů

Funkce: supinace radia

MUNI SPORT

m. supinator - TrPs

- **TrPs:** v blízkosti úponu na radiu, v proximální části, v povrchové vrstvě
- **Referenční bolest:** laterální epikondyl, interoseální prostor mezi 1. a 2. metakarpem, výjimečně dorsum předloktí

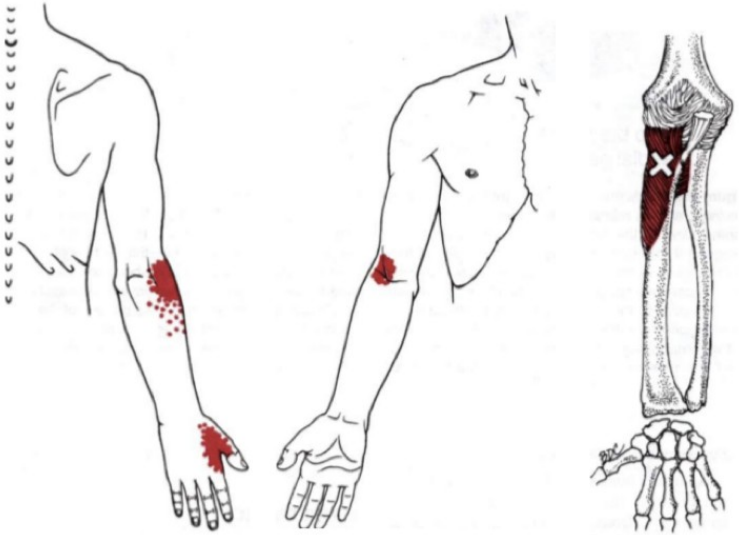

(Travell & Simons)

Aktivace TrPs m. supinator

- Nošení těžkých předmětů
- Tenis
- Časté otevírání dveří (otočná klika)
- Hrabání listí
- Ždímání
- Venčení psa
- Mytí oken
- Časté potřásání rukou

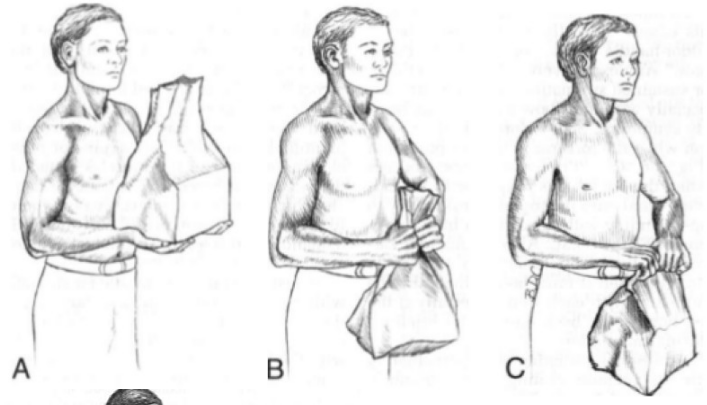

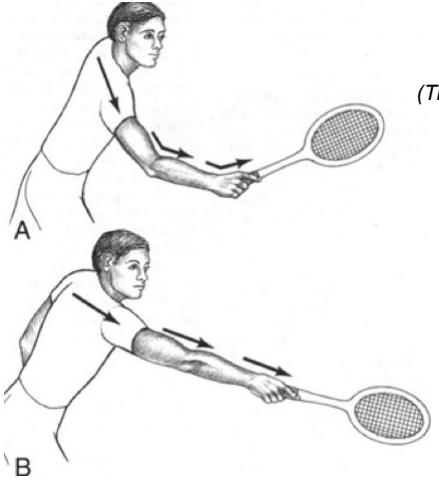

(Travell & Simons)

m. supinator - palpace

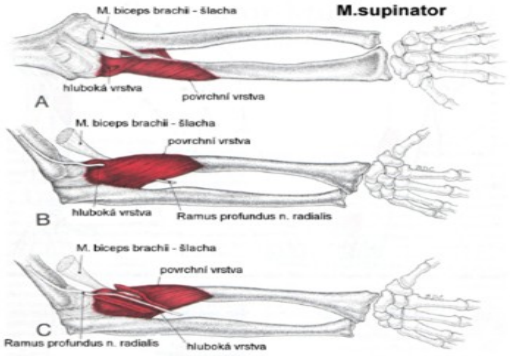

Travell, J.G., Simons, D. G. (1983). *Myofascial Pain and Dysfunction, Volume 1, The Trigger Point Manual, The Upper Extremities.* Williams and Wilkins: Baltimore.

Ozřejmění

Musculus supinator – ozřejmění

Palpace

Musculus supinator – palpace

Poděbradská, R. (2018). Atlas ošetření svalů v manuální terapii, str. 89-90: https://is.muni.cz/do/rect/el/estud/fsps/js18/atlas-svaly/web/index.html

m. supinator - terapie dle Lewita

- **Palpace:** 15-30° flexe (brachioradialis relaxován, posunut laterálně), plná supinace (sval není kryt ulnou) → mezi šlachou bicepsu a m. brachioradialis, obkružuje radius, palpace od hlavičky radia PRO-SUP
- (jiný sval nevede)
- **Poloha pacienta:** sed nebo leh na zádech,
- loket v 90° FLX, předloktí opřené o hrudník
- Terapeut stojí vedle pacienta
- **Provedení:** terapeut jednou rukou lehce fixuje loket pacienta (na humeru, ne přes sval), druhou rukou uvede předloktí ošetřované HK do pronace (předpětí)- izom.fáze (tlak pacienta do sup)+ nádech- relaxační fáze- pacient s výdechem povolí do pronace (lze i jako autoterapie)
- RI - pacient provádí PRO malou silou a T repetitivně supinujeme předloktí proti odporu (lze i jako autoterapie)
- Výběr strany - propalpovat, nebo dle základ. postavení od lokte dolů, ne dle RAK.

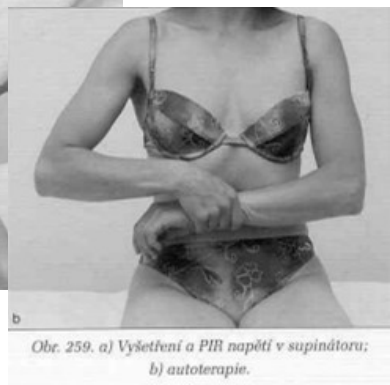

Obr. 259. a) Vyšetření a PIR napětí v supinátoru; b) autoterapie.

Lewit: Manipulační léčba

MUNI SPORT

Sy supinátorového kanálu

- Komprese n. radialis hypertrofickým supinátorem
- **Frohseho arkáda –** vazivová povrchová část supinátoru, kryje radiální nerv
- Zhoršení při pronaci, tlaku na kanál
- Bolest pod radiálním epikondylem
- Oslabení ex malíku, později případně i dalších prstů

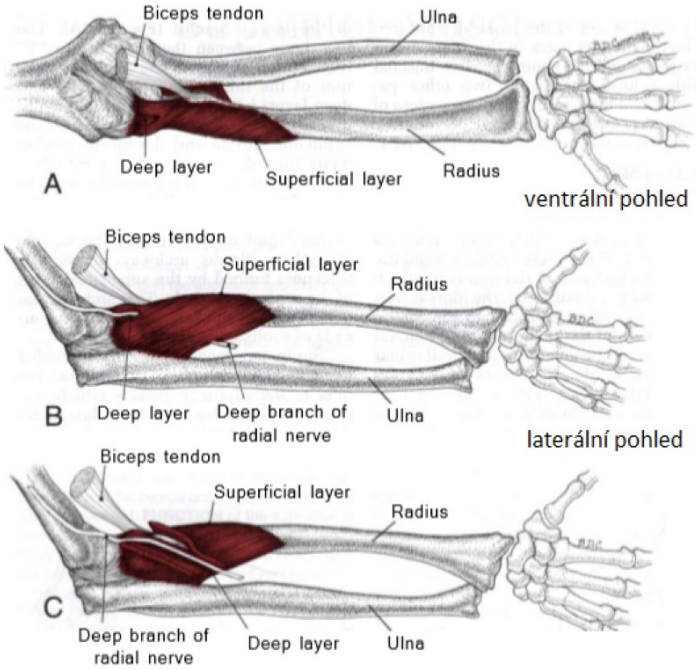

M. abductor pollicis longus - anatomie

O: dorzální str. ulny (distálně od úponu m. anconeus), dorzální strana radia (distálně od úponu m. supinator), membrana interossea

Průběh: jde po radiální straně FDP do canalis carpi a do dlaně, mezi dvě hlavy m.flexor pollicis brevis

I: baze palcového metacarpu (L strana), os trapezium

Inervace: n. radialis (C6-C7)

Funkce: abdukce palce, radiální dukce ruky

MUNI SPORT

Funkce APL

- Užitečnost a velká mobilita palce je zajištěna 9 palcovými svaly, 4 z nich jsou dlouhé (FPL, ABDpol l, extenzory l+b)
- Pohyby palce lze znázornit pomocí 2 os TM (trapezometacarp) kloubu
- YY´– FLX/EXT (paralelní osa k ose MP)
- XX´- antepozice/retropozice
- ABDpol l (šipka 1) se nachází v quadrantu X´Y´ - provádí extenzi a slabou antepozici
- FPL (šipka 4) se nachází v quadrantu XY´ - provádí flexi a antepozici (= opozici)
- 1 ABD pol l, 2 EXT pol b, 3 EXT pol l, 4 FPL, 5 FPB, 6 opponens pol, 7 ABD pol b, 8 ADD pol, 9 m.interoseus dors l

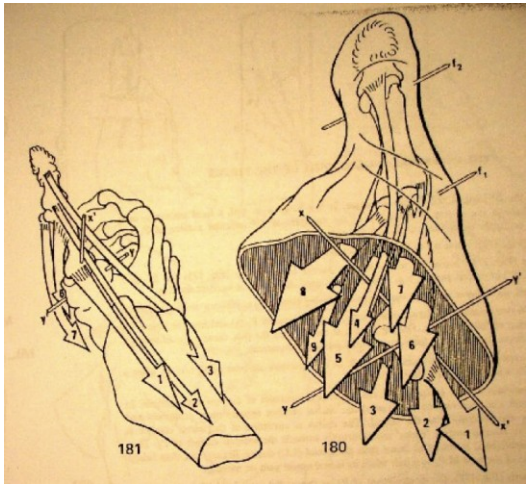

Funkce APL

Dynamická

P. fixum proximálně

- ABD pol l (APL)také flektuje zápěstí (jestliže není zápěstí stabilizováno ECR l+b)
- Při extenzi zápěstí extenduje TM
- Funkčně hraje významnou roli při opozici (před zahájením opozice musí být MC palce zvednut nad rovinu dlaně – ve spolupráci s FPB, ABD pol b, opponens)

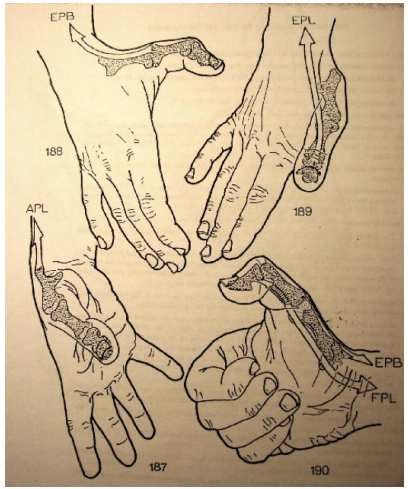

P. fixum distálně

- Spolu s (FPL) přibližuje předloktí k podložce

Statická

Proprioceptivní (vícekloubový- info o vzáj.postav.segmentů)

MUNI SPORT

M. abductor pollicis longus - palpace

Ozřejmění

Musculus abductor pollicis longus – ozřejmění 1

Musculus abductor pollicis longus – ozřejmění 2

Palpace

Musculus abductor pollicis longus – palpace

Poděbradská, R. (2018). Atlas ošetření svalů v manuální terapii, str. 31-32: https://is.muni.cz/do/rect/el/estud/fsps/js18/atlas-svaly/web/index.html

M. abductor pollicis longus - terapie

Vyšetření:

- Palpace na antero-lat ploše předloktí, důležité topografické odlíšení od m. EPL et EPB
- povrchovější šlacha než M. EPL

Terapie:

- TrPs pressure release technique

PIR:

- flexe, add palce, uln. dukce, mírná PLFLX zápěstí

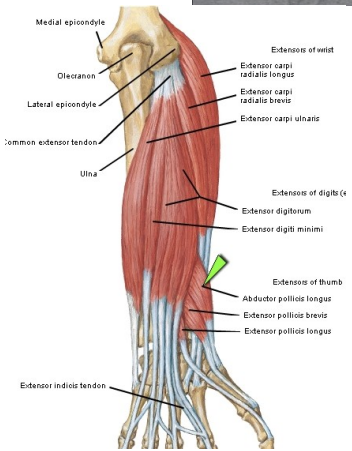

Morbus de Quervain

- Zánětlivé postižení šlach m.ABPL et m.EPB, ztluštění (hypertrofie) synoviální pochvy
- Znemožní hladký a bezbolestný pohyb uvedených šlach při pohybu palcem v prostoru vymezeném vazivovým poutkem a radiem těsně nad zápěstní štěrbinou na palcové straně zápěstí.
- Týdny až měsíce trvající bolest lokalizovaná na palcové straně zápěstí těsně nad zápěstní štěrbinou, zvětšující se při pohybu palce v kombinaci s pohybem zápěstí do stran (UD), často otok a citlivost v místě, omezena síla stisku ruky, EXT a ABD palce proti odporu bolestivá
- Chronické přetěžování u stereotypních pohybů ruky a prstů (kadeřnice, střihači látek, psaní zpráv na mobilu)
- **Finkelsteinův test:** vyšetřovaný vloží celý palec do dlaně, překryje palec všemi prsty a poté v tomto sevření ohne zápěstí co nejdále na malíkovou stranu. Bolest a příp. vrzání (otok)Konzervativní (nutný klid, ortéza, kinesiotaping, akut.fáze-negat. TT/operační řešení)

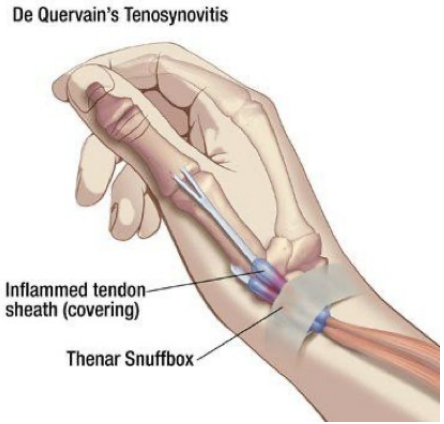

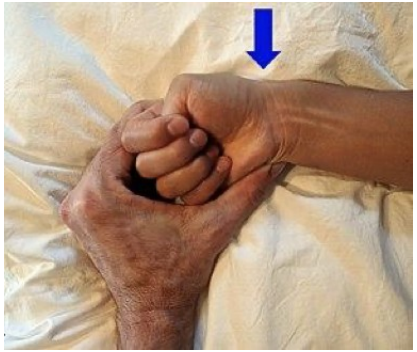

m. extensor pollicis longus - anatomie

O: střední třetina dorzální plochy ulny, membrana interossea

I: dorzální plocha baze distálního článku palce

Inervace: nervus radialis (ramus profundus) C6-8

Funkce: extenze palce, pomocná RAD

MUNI SPORT

m. extensor pollicis longus - terapie

TrPs se vyskytují velmi zřídka, důvody:

- Svaly minimálně aktivní v různých druzích úchopů
- Je třeba zajišťovat stabilitu a kontrolu pouze jednoho IP kloubu

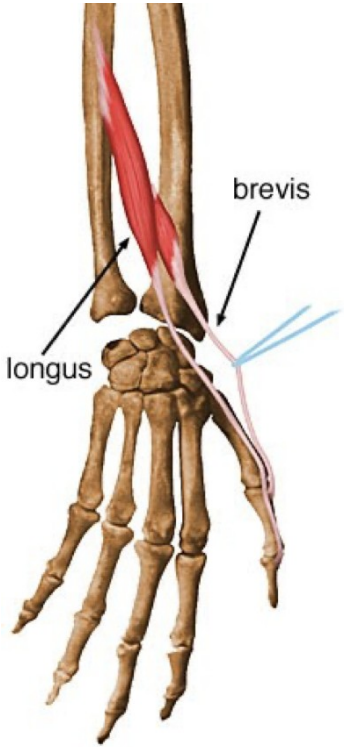

PIR:

- bariéra do fx palce, nejdříve pokrčit distální článek, poté lehce ulnární dukce
  - **Longus:** ex IP kloubu
  - **Brevis:** ex MP kloubu

Autoterapie: protažení s palcem v dlani

M. abductor pollicis longus, m. extensor pollicis longus et brevis) - terapie

P: sed na lehátku

T: stoj na oš. straně z boku P

Provedení: Úchop HK P - bližší rukou podepřu LOK. P si dá palec do dlaně a sevře ruku v pěst. T uchopí ruku P tak, aby byl schopen udržet sevření a vede ji do UD.

Izometrická fáze: ABD palce

Muscles of forearm

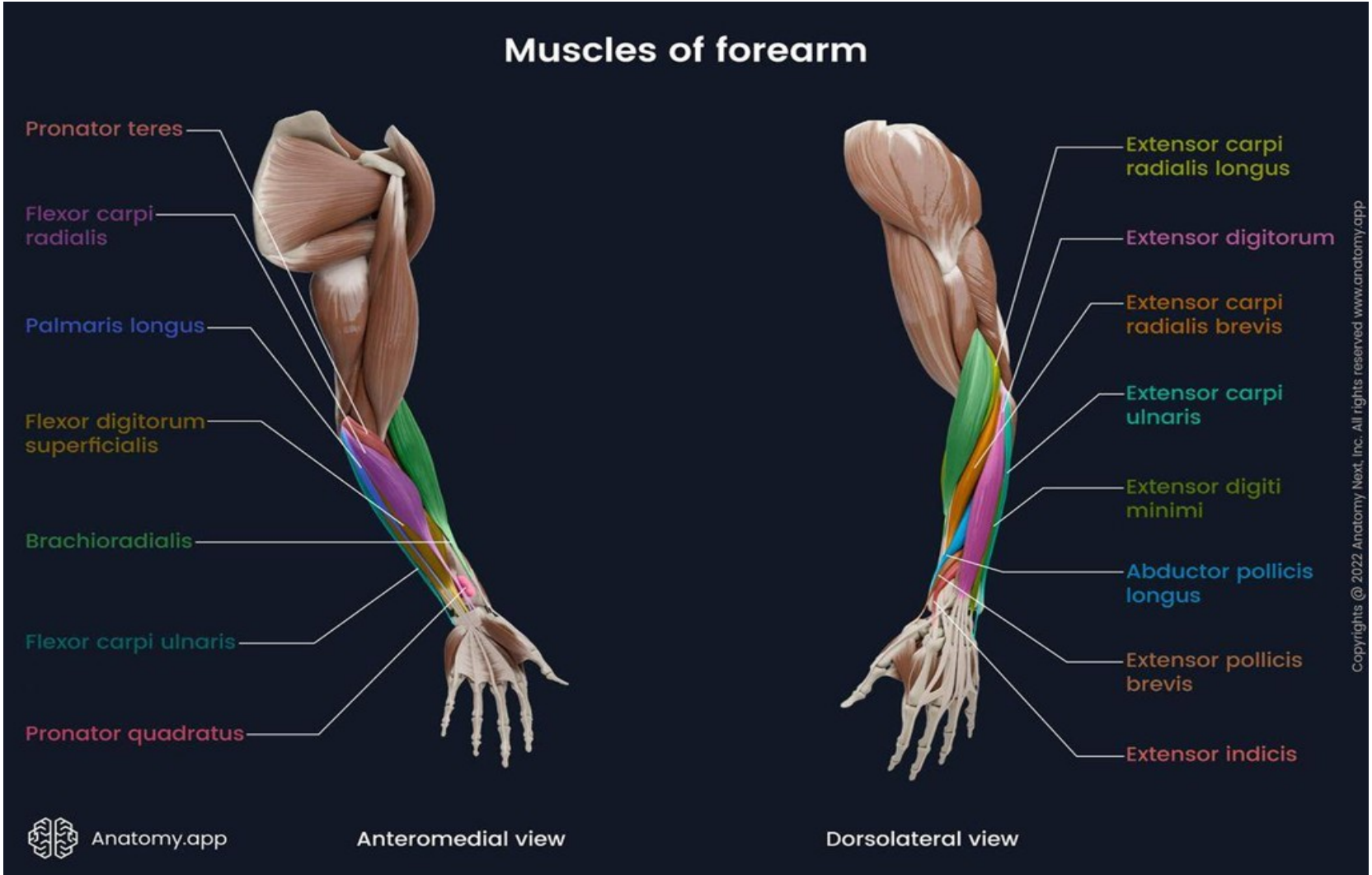

Copyrights @ 2022 Anatomy Next, Inc. All rights reserved www.anatomy.app

Extenzory

- **M. brachioradialis**
- **M. supinator**

- **Extenzory ruky**
  - m. extensor carpi ulnaris
  - m. extensor carpi radialis longus
  - m. extensor carpi radialis brevis

- **Extenzory prstů**
  - m. extensor digitorum
  - m. extensor indicis
  - m. extensor digiti minimi

- **Extenzory palce**
  - m. extensor pollicis longus
  - m. extensor pollicis brevis
  - **M. palmaris longus**

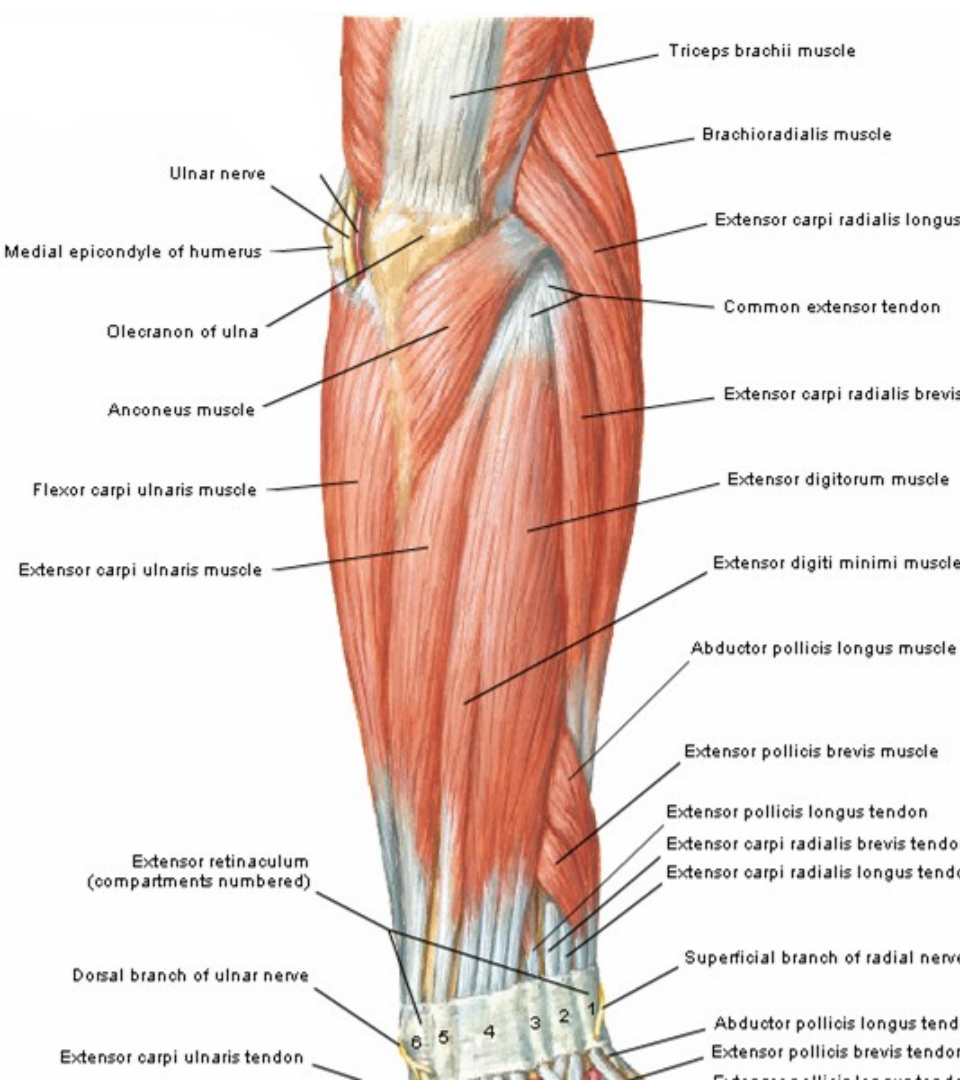

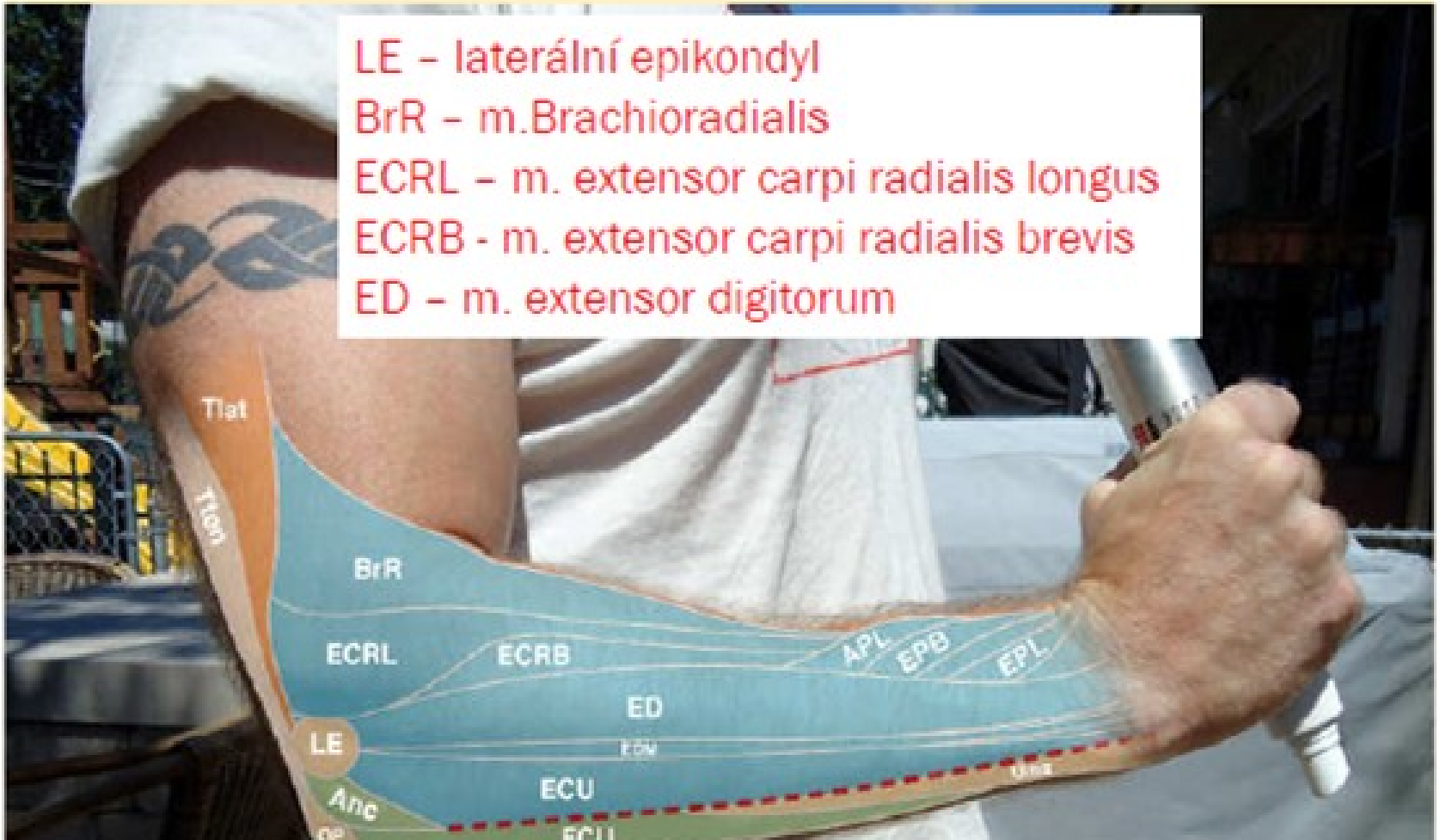
LE – laterální epikondyl
BrR – m.Brachioradialis
ECRL – m. extensor carpi radialis longus
ECRB - m. extensor carpi radialis brevis
ED – m. extensor digitorum
Tlat
Tlon
BrR
ECRL
ECRB
APL
EPB
EPL
ED
LE
EDM
ECU
Anc
Ulna

Epicondylalgie

mediální

- přetížení spíše velkých svalů
- propagace směrem na pectoralis maj.
- **oštěpařský loket (golfový)**

Nejčastěji postižené svaly:

- flexory zápěstí a prstů

laterální

- propaguje se směrem na lopatku
- úchopová přetížení ruky (pronačně-supinační činnosti: šroubování, ždímání, psaní na stroji, rytí, nahazování omítky)
- **„písařská křeč“, tenisový loket**
- test židle

Nejčastěji postižené svaly:

- m. supinator
- extenzory zápěstí a prstů
- biceps (dlouhá hlava, lze využít tape – viz biceps úpon „V“)
- triceps

Poznámka z praxe: Terapii je lépe dělat po předchozí kompresi (aproximaci) do loketního kloubu, která svaly uvolní.

Rameno & lopatka

Anatomie ramenního kloubu

Anatomická kloubní spojení/pravé:

- art. glenohumeralis (GH) /art.humeri
- art. sternoclavicularis (SC)
- art. akromioclavicularis (AC)

Fyziologická/nepravé:

- scapulothorakální kloub
- subacromiální kloub

Přidružené kloubní spojení:

- art.costovertebralis
- art.sternocostalis

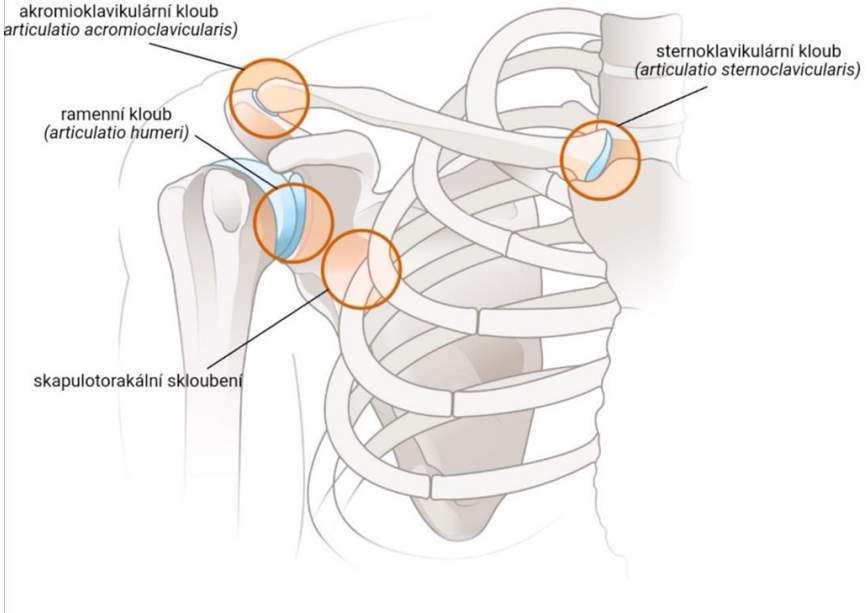

art.humeri/glenohumeralis/humeroscapularis

- kloub, kulovitý,volný-velká volnost pohybu, velké nároky na stabilitu
- pohyb ve třech osách
- hlavice-caput humeri
- jamka-cavitas glenoidalis

kloubní pouzdro - zač. při obvodu jamky, úpon na collum anatomicum humeri

volné, dlouhé, na před. straně

slabé - zesílení šlachami svalů a vazy

recessus axillaris - nejsilnější, kaudální část

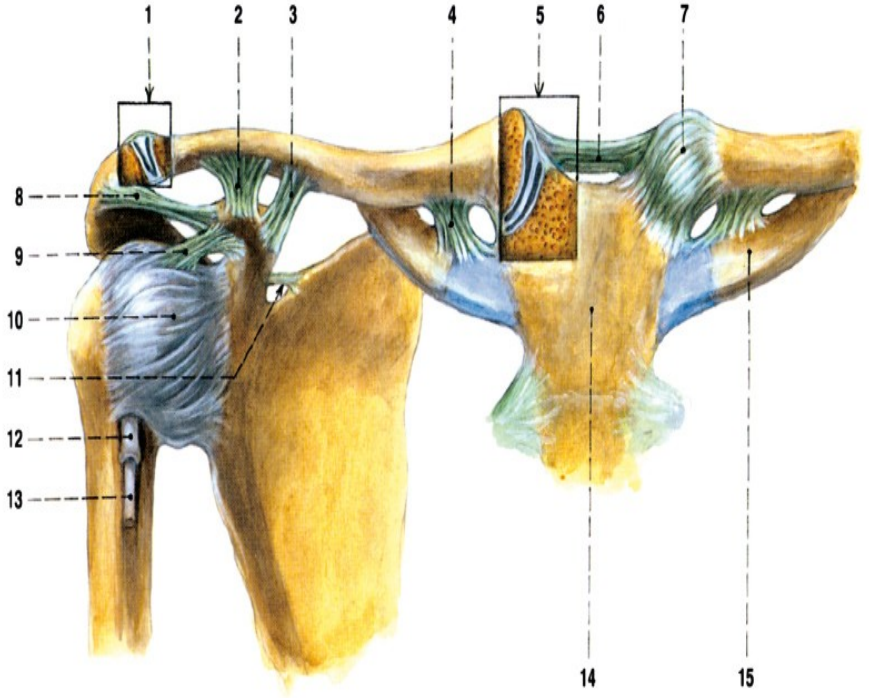

SPOJENÍ PLETENCE HORNÍ KONČETINY A KLOUB RAMENNÍ; pravá strana; pohled zpředu

1 frontální řez akromioklavikulárním kloubem (zřetelný discus articularis jako variace)
2, 3 ligamentum coracoclaviculare
2 ligamentum trapezoideum
3 ligamentum conoideum
4 ligamentum costoclaviculare
5 frontální řez sternoklavikulárním kloubem; v kloubu discus articularis
6 ligamentum interclaviculare
7 ligamentum sternoclaviculare anterius
8 ligamentum coracoacromiale
9 ligamentum coracohumerale
10 pouzdro ramenního kloubu
11 ligamentum transversum scapulae superius
12 výchlipka synoviální membrány podél šlachy dlouhé hlavy m. biceps brachii
13 šlacha dlouhé hlavy m. biceps brachii
14 manubrium sterni
15 první žebro

Labrum glenoidale

- Glenoideální labrum Fibro-cartilozní prstenec objímaj okraje jamky
- Prohlubuje jamku (mírně jí rozšiřuje) – větší plocha kontaktu, stabilita

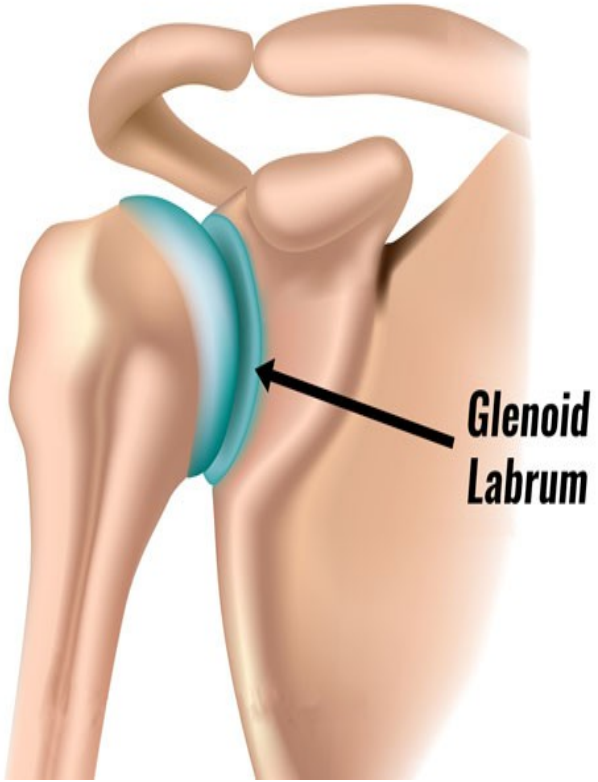

SPORT

art.sternoclavicularis

- kloub složený
- **discus articularis** - pohlcuje drobné nárazy z claviculy na sternum
- **incisura clavicularis** (jamka) na manubrium sterni
- **facies articularis sternalis** claviculy (hlavice)
- 2 osy pohybu, 2 stupně volnosti(+ rotace)

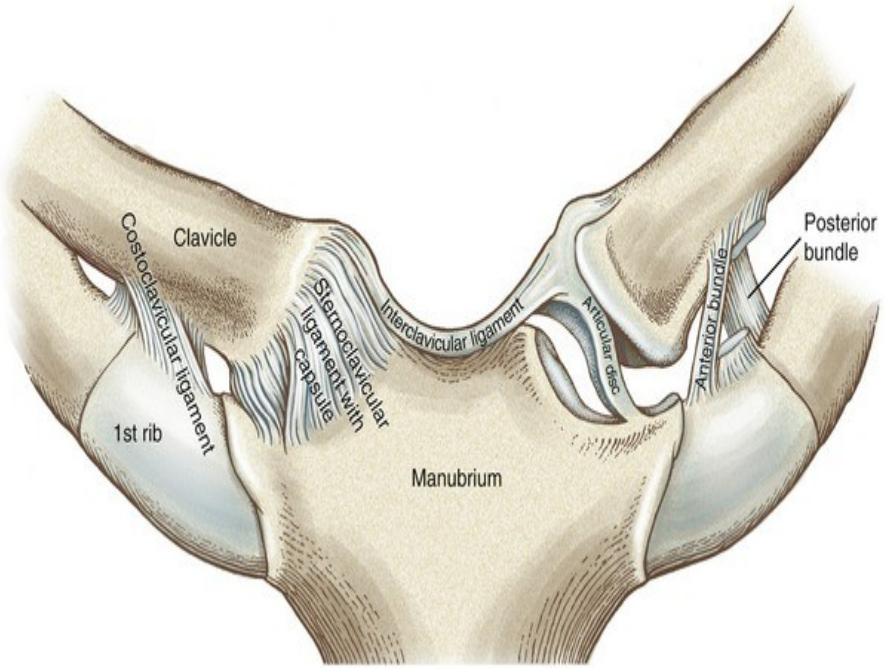

art.acromioclavicularis

- **plochý, tuhý kloub;** dochází zde jen k malým pohybům - kloubními plochami jsou facies articularis acromialis a facies articularis acromii lopatky - kloubní pouzdro je tuhé a upíná se na okraje kloubních ploch

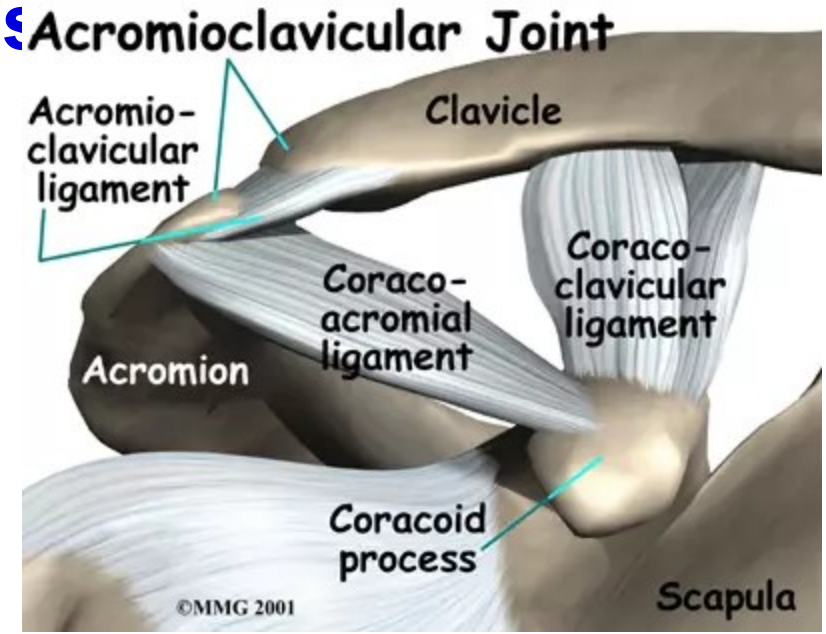

art.acromioclavicularis

- kloub tuhý, kloubní plošky ploché, oválného tvaru , často vložen diskus articularis
- nemá vlastní svalový aparát (m. trapezius a m. deltoideus můžou zasahovat do kl. pouzdra)
- kloubní pouzdro je tuhé, kraniálně zesíleno lig acromioclaviculare
- lig. coracoclaviculare
  - omezuje pohyb akromiálního konce claviculy
  - 2 části: lig. trapezoideum (2) , lig. conoideum (3)

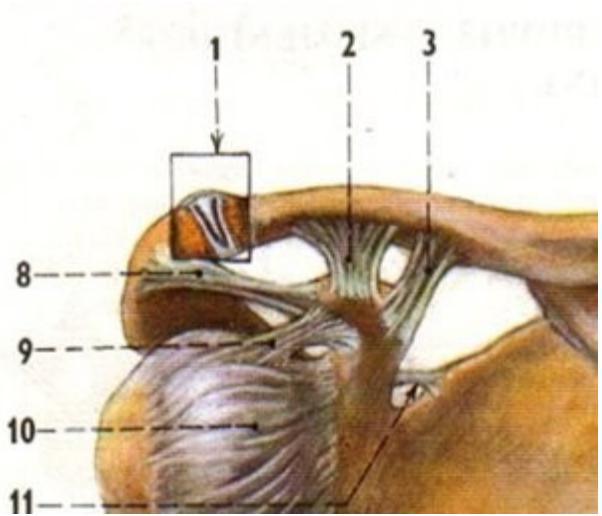

Čihák: Anatomie I.

art. acromioclavicularis

Acromion vykazuje variabilní tvary

→ 3 typy:

Typ I (rovný) – 17%

Typ II (oblý) – 43%

Typ III (hákovitý) – 39%

- Typ acromionu má vliv na vznik poškození rotátorové manžety
- Typ III je nejrizikovější pro vznik impingement syndromu

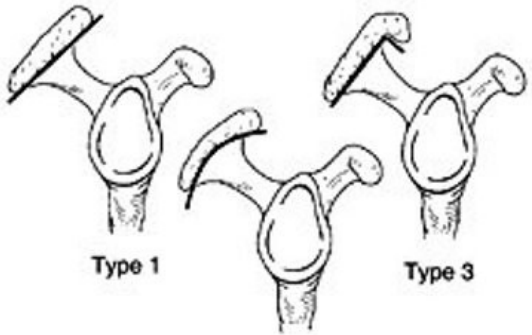

art. scapulothoracalis

- nepravý kloub
- spojení je realizováno pomocí vmezeřeného řídkého vaziva vyplňující štěrbiny mezi svaly
- umožňuje klouzavý pohyb – předpoklad pro posun lopatky
- pohybovou i stabilizační funkci zde plní svaly pletence

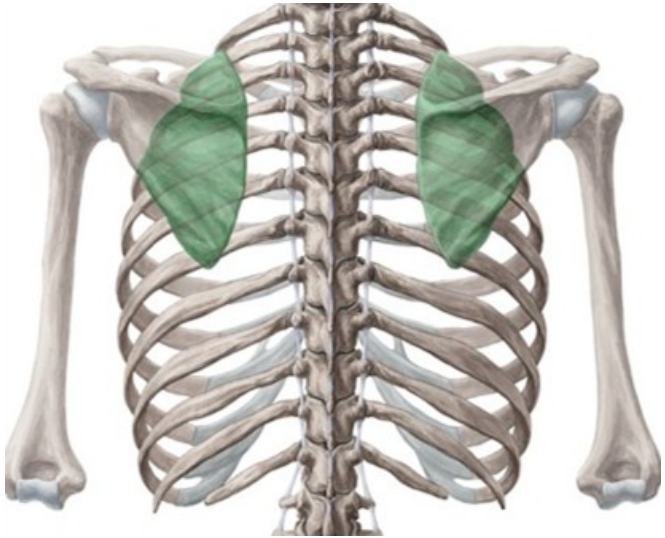

scapula

- leží mezi 2. (1) a 7. žebrem
- v neutrální pozici je podélná osa lopatky nakloněna laterálně
- je zešikmena ventrálně – kloubní jamka směřuje šikmo dopředu
- s frontální rovinou svírá úhel 30°
- s claviculou svírá úhel asi 60°

Klinická poznámka: glenoidální jamka může být v ante / retroverzním postavení, což biomechaniku ramene výrazně ovlivňuje.

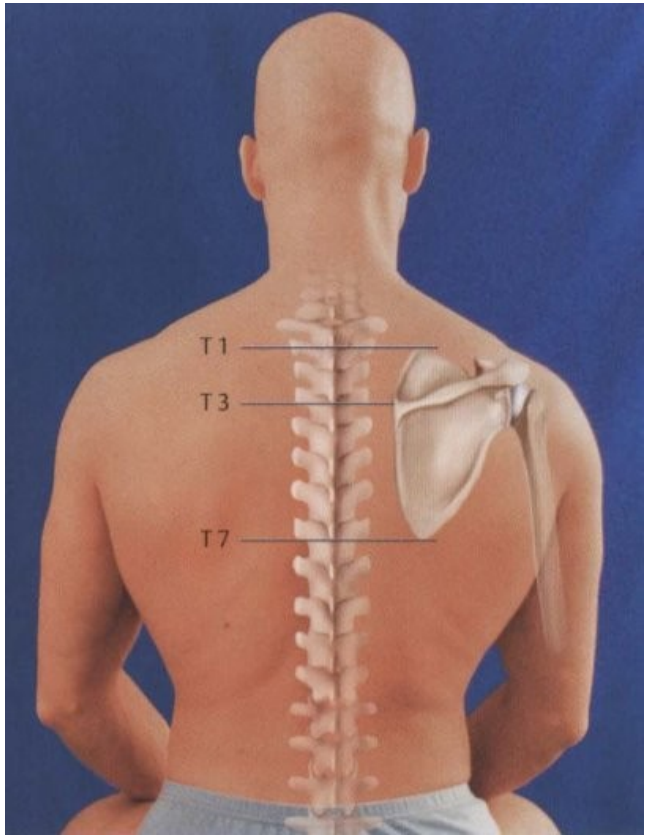

Zdroj: Reichert

Stabilitu ramenního kloubu zajišťují:

statické stabilizátory

- kosti
- kloubní pouzdro
- labrum
- ligamenta

dynamické stabilizátory

- rotátorová manžeta
- m. deltoideus

Specifická struktura - dlouhá šlacha bicepsu

(Čihák, Kapandji)

Caput longum m. biceps brachii

odstupuje od *tuberculum supraglenoidale* □ a horního okraje *labrum glenoidale.*□

□

Jde nitrem kloubu a je obalena synoviální pochvou → kaudálně vystupuje z kloubu □ do *sulcus intertubercularis* jako □*vagina synovialis intertubercularis.*□

- šlacha prochází **intrakapsulárně, ale extrasynoviálně**

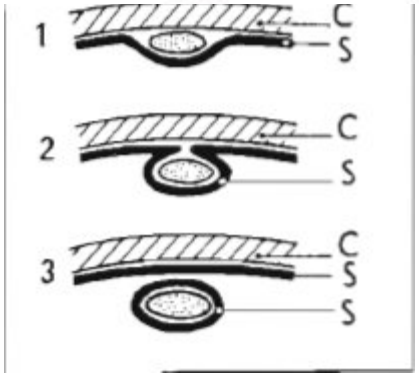

Specifická struktura - dlouhá šlacha bicepsu

(Kapandji)

- Při nesení břemene caput breve brání spodní dislokaci hlavice, caput longum tlačí hlavici proti glenoidální jamce (zejména během ABD).

- Při ruptuře caput longum dochází ke snížení síly při ABD o 20%.
- Počáteční stupeň napětí BB záleží na pozici humeru.
- → **nejvyšší účinnost caput longum je v neutrální pozici či v zevní rotaci humeru**

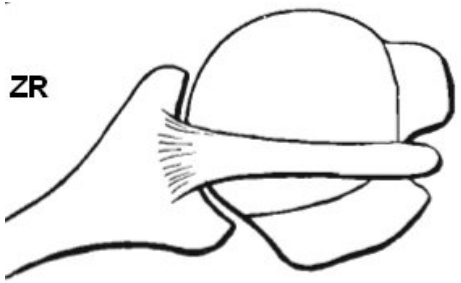

Vyšetření ramenního kloubu

Kompletní odběr anamnézy, mj. v OA:

- operace, úrazy (mechanizmus) kloubu a okolí – Cp, hrudník
- neurologické obtíže – PNS, CNS
- cévní onemocnění
- řetězení obtíží – Cp, hrudník, mediastinum
- přenesená viscerální bolest při onem. žlučníku, srdce, plic, herpes zoster…

NO:

- bolest – charakter, lokalizace, iradiace
- noční bolest, zvukové fenomény, senzitivní vjemy
- dosavadní průběh léčby

Hybnost ramenního kloubu - ak

- omezení/hypermobilita RP
- bolestivost = svalová příčina
- analytická hybnost
- funkční hybnost
  - Appley-Scratch Test = VR+ADD v RAK
  - ZR+ABD
- stereotypy
- opory – stabilizační funkce, UKŘ
- painful arc
- goniometrie

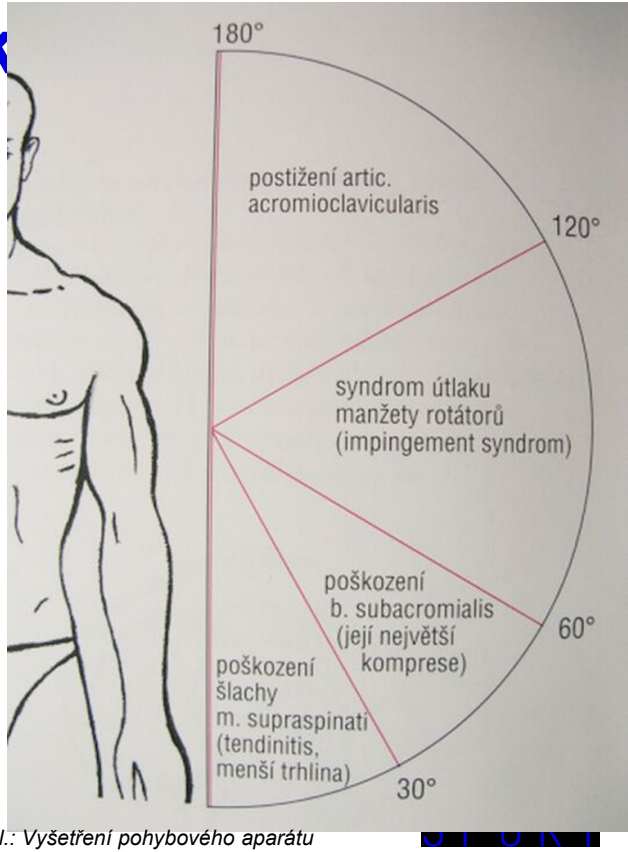

GROSS a kol.: Vyšetření pohybového aparátu

Hybnost ramenního kloubu - pasivní pohyb

bolest = postižení nekontraktilních struktur (kl. pouzdro, chrupavka, vaz, kost)

kloubní vzorec – kapsulární:

- Cyriax – **ZR, ABD, VR**
- (Sachse – fixace lopatky! – **ABD, ZR, VR)**

kloubní vzorec - svalový: m deltoideus, pars media (-)

- bolestivý oblouk, charakter konečné bariéry
- “šálový hmat” - pozitivita svědčí pro dysfunkci AC kloubu

Hybnost ramenního kloubu - joint play

- vyšetření do bariéry směrů pohybu
- omezení bariéry - anatomické x funkční
- funkční bariéru v terapii ošetříme “rozpružováním” v daném omezeném směru

Vyšetření kombinovaných pohybů

Back –rub test: Provedení vnitřní rotace a addukce s končetinou flektovanou v lokti, jako při oblékání do kabátu. Ruka má dosáhnout za linii procházející ramenním kloubem.

Mouth wrap around test: Sed nebo stoj bez úklonu hlavy, abdukovaná HK se sune za hlavu a snaží se dosáhnout kontralaterálního ústního koutku. Povolená rotace hlavy je nejvýše 45°.

Apley´s scratch test: Jedna končetina provádí addukci a vnitřní rotaci, druhá rotaci, a druhá plnou abdukci a rotaci zevní. Obě ruce se za zády snaží dotknout.

Vyšetření ramenního kloubu - testy

ODPOROVÉ TESTY

- (loket 90°)
- bolest = postižení šlach/svalů
  - ABD – m. supraspinatus, m.deltoideus
  - ZR – m. infraspinatus, m. teres minor
  - VR – m. subscapularis, m. teres maior

empty can test (druhý test na m. supraspinatus) Pacient abdukuje rameno do 90°, provede úplnou vnitřní rotaci a 30° horizontální addukci. Poté vyšetřující klade odpor do abdukce a pozoruje slabost a bolest reflektující pozitivitu testu.

straight arm test: pacient má nataženou paži v supinaci, odpor dáváme do flexe v rameni. Pozitivita – bolest v oblasti žlábku. Ukazuje na možnou bicipitální tendinitidu.

Vyšetření ramenního kloubu - testy

TESTY ZAMĚŘENÉ NA STABILITU RAMENE

nejč. přední nestabilita (95% případů)

Apprehension test

- Přední zásuvkový test (ABD 100°, horizont. FL. 30°, ZR 30°, anteriorní tah – pocit obavy, lupnutí..)

Zadní nestabilita

- zadní zásuvkový test, Clunk test

Kaudální nestabilita

Testy zaměřené na přední ne-stabilitu ra

Přední zásuvkový test ramene: Pacient leží na zádech, terapeut fixuje lopatku tak, že prsty drží spinu a palec processus coracoideus. Druhá paže uchopí HK v axile, navede do 80 – 120 ABD, 0 – 20 FL a 0 – 30 ZR + přidá tah za humerus vpřed

ROWE test: Pacient leží na zádech s rukama za hlavou, terapeut podloží rukou sevřenou v pěst zadní stranu humeru a zatlačí lehce na oblast lokte mírně dolů

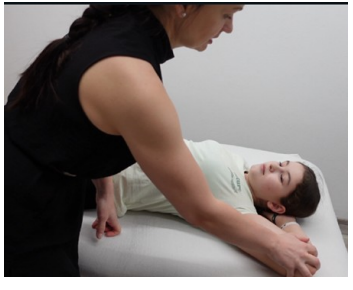

Apprehension test (test „obavy“): Vyšetření se provádí vsedě nebo ve stoje. Stejnostrannou rukou uchopit pacienta za zápěstí, paže je v 90° abdukci a zevní rotaci. Druhou rukou tlačit proximální část humeru dopředu ve směru možné dislokace. Pozitivita je obranná reakce pacienta

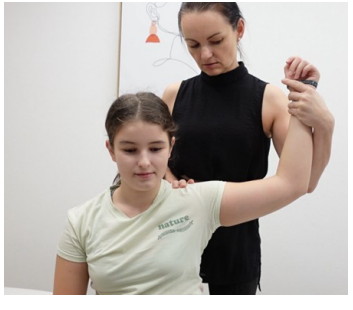

Testy zaměřené na zadní ne-stabilitu

Push – pull test: Vyšetřovaný je v pozici na zádech, jeho končetinu držíme v 30st. ABD a 30 FL za zápěstí. Druhou rukou tlačit hlavici humeru směrem dolů. Při pozitivitě testu pacient udává obavu z luxace a translační posun je větší než 50 % plochy hlavice

Jerk test: Pacient sedí s paží s 90 FL v rameni. Vyšetřující před pacientem, jedna ruka drží loket a provádí axiální tlak směrem dlouhé osy humeru, druhá fixuje lopatku proti pohybu směrem vzad. Test je pozitivní při náhlém přeskočení hlavice přes zadní stranu glenoidu.

SPORT

Ramenní impingement

Hawkinson: Provedení pasivní ABD do 90st, poté VR – při bolesti pozitivita útlaku šlach m.supraspinatus pod lig.coracoacromiale.

Neer: Jednou rukou fixujeme shora lopatku a klíční kost, druhou provedeme vnitřní rotaci a flexi ramenního kloubu na bolestivé straně (je-li možné, pak až za hlavu)

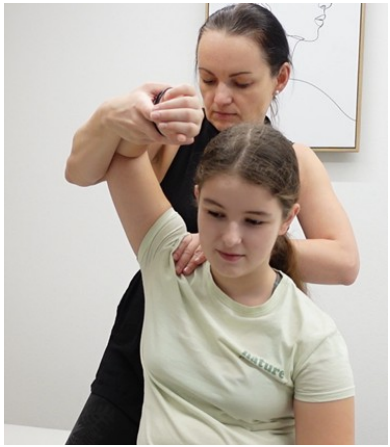

MUNI SPORT

Přenesená bolest do oblasti ramene

Do ramene se mnou přenášet také **dysfunkce:**

- jater
- slinivky
- bránice
- plic (nález v apikální části plic – tumor, covidové ložisko..)
- akutního kardiálního onemocnění – dif. diagnostika???

(Zvýšíme zátěž na dolní končetiny – např. podřepy, výstup na stupínek – pokud se potíže zhorší (bolest ramene jdoucí do paže) nebo se přidá dušnost, vždy POZOR)

- **radikulopatie C5 a C6** (pravá r., pseudoradikulopatie – skalenový syndrom, syndrom horní hrudní apertury apod.)
- **dysfunkce svalů** (spoušťové trigger pointy se zónou vyzářené bolesti do ramene a paže (častý je např. TrP v podhřebenovém svalu – m. infraspinatus)

Mobilizace glenohumerálního kloubu

Kaudální pružení hlavice humeru

- Sed, paže v 90°ABD (dle Rychlíkové 45°), FLX v LOK (!ale volíme podle možností a bolestivosti polohy)
- Terapeut stojí za pacientem, stejnostranná HK uchopí paži (oblast nad LOK) podhmatem; druhostrannou HK přiloží shora na hlavici humeru
- T. provede mírnou trakci v RAK a následně kaudální pohyb do bariéry → pružení (pomocí hrany ukazováku kaudálně a mírně ventrálně)
- U zmrzlého RAK kloubní vůle v normě
- Kloubní vůle je často porušena při potížích v oblasti burzy

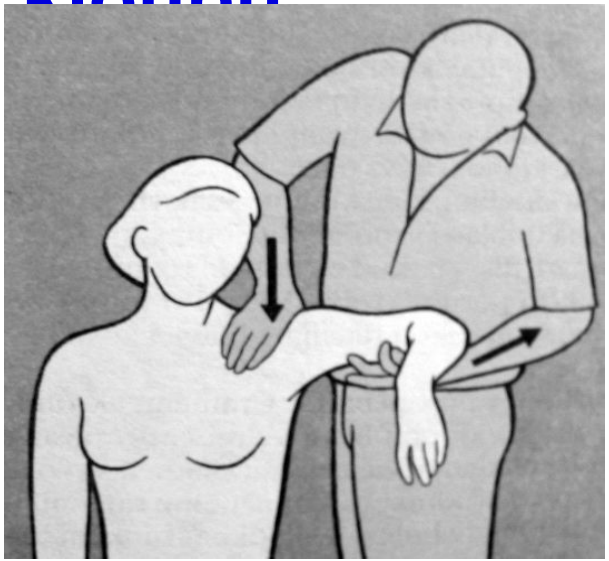

Lewit: Manipulační léčba

Mobilizace glenohumerálního kloubu

Dorzální a ventrální pružení hlavice

- **ventrálně**

P: leh na zádech, paže v 90° ABD

T: pěst opač. pod hlavici, vidlice shora na fossa glen. → předpětí a pružení lopatky dorzálně

- **dorzálně**

P: leh na břiše, paže v abd. přes okraj lehátka

T: stej. ruka pěstí pod hlavici, opačná vidlicí do fossa glenoidalis → předpětí a pružení lopatky ventrálně

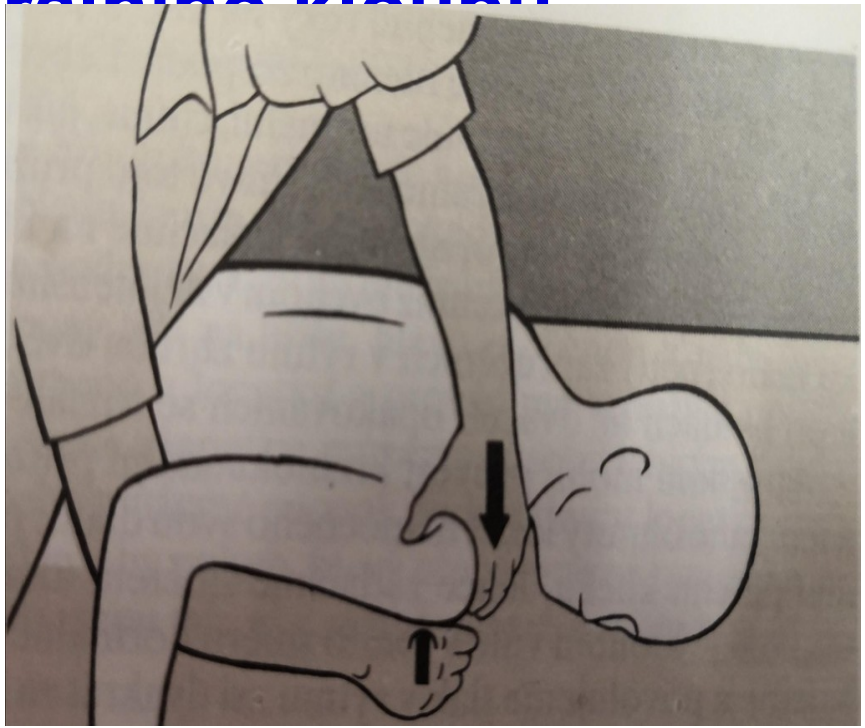

Lewit: Manipulační léčba

Trakce v ose humeru

P: stoj / sed na okraji lůžka

T: k pacientovi zády, stejnojmenné rameno do axilly vyšetřovaného. Opíráme se o hrudník pacienta, jednou r ukou držíme jeho nadloktí, druhou zápěstí

Tah v ose humeru - pac. vtáhne hlavici a pomalu nadechuje. S výdechem povolí. Čekáme na spontánní prodloužení. Neprovádíme trakci aktivně. Opakujeme asi 3x.

Autoterapie – HKK přes opěradlo židle

Lewit: Manipulační léčba

MUNI SPORT

Trakce v ose humeru vleže na zádech

Pokud je terapeut vyšší než pacient

P: Leh na zádech

T: Sed zády k pac., hýždě v podpaží pac.

Provádíme lehkou trakci mírně ADB a FLX paže

Opět koordinace s dechem (nádech odpor, výdech,relax).

Pozn. lze pracovat s tzv. “swingem” pánve - na videu

Mobilizace lopatky

- Mobilizaci provádíme vleže na břiše (nebo na boku).
- T stojí na straně mobilizované lopatky, P má hlavu otočenou tváří na stranu mobilizace nebo od ní (záleží, v které pozici se lépe uvolní).
- Mobilizace se provádí s tlakem do lopatky a provádění jejího kroužení společně s pažní kostí

Lewit: Manipulační léčba

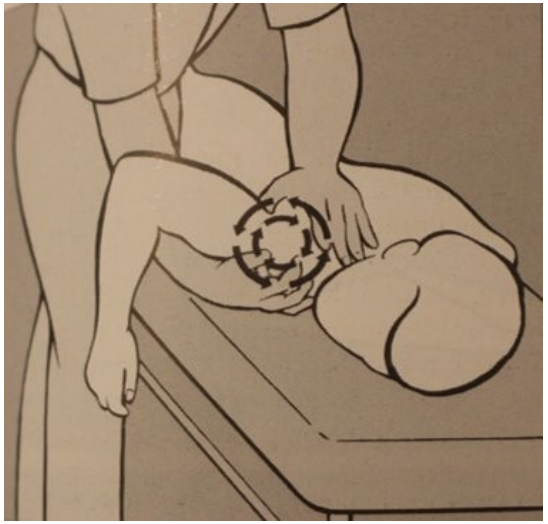

Mobilizace vleže na boku dle Dobeše

- pokud pacient nemůže ležet na břiše, nebo neprovede ABD RAK, můžeme provést modifikaci na nepostiženém boku
- ruku provlečeme podpažděm a položíme dlaní na lopatku, druhou rukou uchopíme rameno pacienta
- ruce terapeuta provádí krouživý pohyb lopatky

PRŮVODCE LÉČBOU A PREVENCÍ PORUCH HYBNÉHO SYSTÉMUAutoři: PaedDr. Jiří Vlček a PhDr. Miroslav Dobeš: https://www.fyzioweb.cz/video/skapulothorakalni-spojeni-vleze-na-boku

Pasivní abdukce lopatky

- P vleže na neošetřované straně, HK na straně mobilizované ve VR, předloktí na zádech
- T stojí čelem k pacientovi, jedna ruka dlaní na přední plochu ramene, prsty druhé ruky položíme bříšky pod lopatku a tahem ji oddalujeme od hrudní stěny směrem nahoru

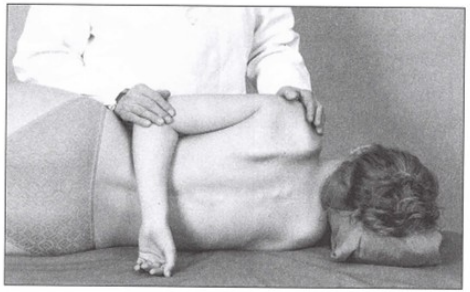

Obr. 98a *Pasivní abdukce lopatky – pozice horní končetiny nemocného*

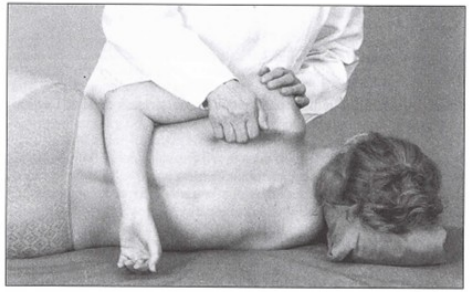

Obr. 98b *Pasivní abdukce lopatky – provedení*

Chyby při provádění:
1. Chybí vnitřní rotace v ramenním kloubu, předloktí není na zádech.
2. Přiložení prstů musí být provedeno bříšky, nikoliv špičkami prstů, protože je to velmi bolestivé vyšetření.
3. Nedostatečná relaxace nemocného.

Rychlíková, s. 136

Mobilizace acromioklavikulárního skl.

1.Ventrodorzální pružení

- Ter.: Stojí z boku, thenar stejnojmenné ruky na klíční kost ke štěrbině AC skl., druhá ruka fixuje RAK zespodu.
- Lekce zatlačíme na klavikulu a opět tlak povolíme – při blokádě chybí pružení.

Opakovaný tlak na klavikulu jemným lehkým, pruživým pohybem obnovujeme pohyb

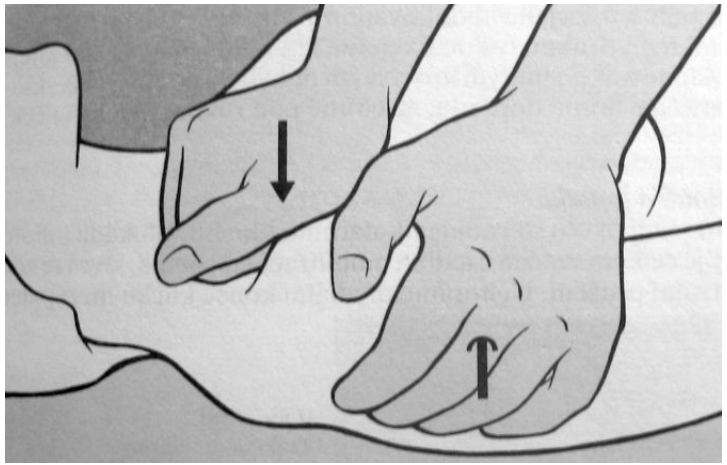

Lewit: Manipulační léčba

Mobilizace dle Mojžíšové

-
  - m prstů m.
- Terapeut uvede pasivně mob. konč etinu do **90°** **m kloubu**
  - kolikrá
  - ní.
-
  - ž pohyb.

2. Kraniokaudální pružení

Provedení:

- Pac.: leh na zádech, FX LOK
- Ter.: Dlaň stejnojmenné ruky fixuje loket. Thenar druhé ruky na klavikulu co nejblíže AC skl.
- Lehkým tlak a povolením směrem kaudálním zjistíme kloubní vůli.
- Při mobilizaci opakovaně zvyšujeme a povolujeme tlak a pozorujeme pohyb mezi klíční kostí a ramenem.

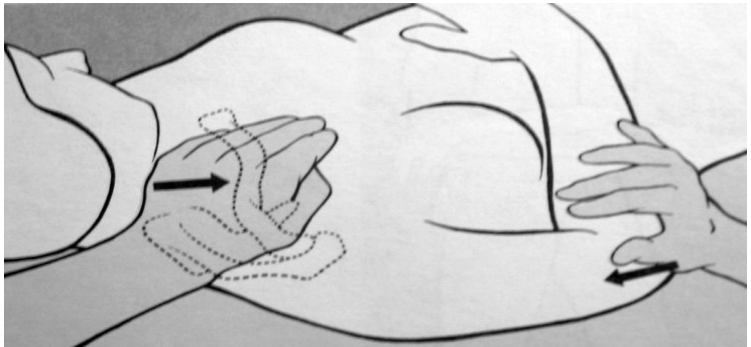

Lewit: Manipulační léčba

Klinické projevy blokády AC kloubu

- loket“
- bolesti hlavy
- bloká
  - klon hlavy
- ž ásti m. deltoideus

Mob sternoklavikulárního skl.

1.kranio-kaudální a ventro-dorzální pružení

- P: LZ, HK volně podél těla
- T: Uchopí klíční kost v blízkosti SC skloubení oběma rukama (mezi palce a ukazováky)
- Bariéra, pružení mediálního konce klíčku

Poznámka z praxe: mobilizace SC kloubu se provádí zřídka, spíše se tento kloub stabilizuje.

Lewit: Manipulační léčba

2.Křížový hmat

- P: LZ
- T: Os pisiforme jedné ruky se opírá o klavikulu zdola (v blízkosti SC skloubení). Os pisiforme druhé ruky se opírá o manubrium sterni shora.
- Dosáhneme předpětí. Pružíme minimální silou, aby měl kloub možnost vlastní vnitřní silou pružit zpět

Mobilizace dle Mojžíšové

- □
  □
  □í
  m
  prstů m.
- Terapeut uvede pasivně mob.
  konč etinu **vzpažení tak, aby paže byla v prodloužení klíční kosti**
- □kolikrá
  □ní.
- □
  □ □ž

I
SPORT

Měkké techniky v oblasti ramene

Svaly paže

- M.biceps brachii
- M.brachialis
- M.triceps brachii
- M.coracobrachialis
- M.deltoideus

Svaly ramene a lopatky

- M.supraspinatus
- M.infraspinatus
- M.teres major
- M.pectoralis major
- M.pectoralis minor
- M.latissimus dorsi
- M.teres minor
- M.subscapularis
- Mm.rhomboidei
- M.trapezius
- M.serratus anterior
- M.levator scapulae

m. biceps brachii “tříkloubový motor”

- Začátek
  - CB: mediálně, proc.coracoideus,
  - CL: laterálně, tuberculum supraglenoidale
- Úpon: tuberositas radii, aponeurosis MBB do povrchové fascie předloktí
- Inervace: n. musculocutaneus, kořeny C5-6
- Funkce: flexe v lokti, supinace předloktí, pomocná flexe GH, stabilizační fce GH

https://www.kenhub.com/en/library/anatomy/biceps-brachii-muscle

m. biceps brachii "třík[illegible]"

Reflexní změny a přenesená bolest:

- TrP nejčastěji v distální části svalu
- ZRB: nejčastěji kraniálně, na přední stranu deltu (povrchově)
- omezení RP nebývá
- fenomény lupání ano

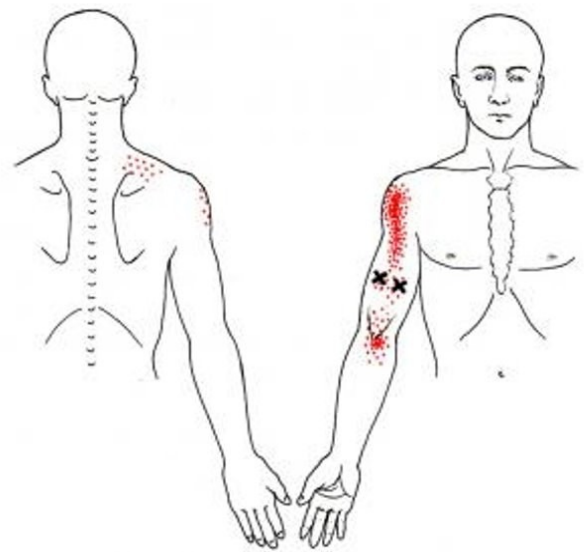

(Travell & Simons)

Diferenciální diagnostika RZ

- revmatoidní a degen.onemocnění kloubu (hluboká bolest)
- RZ v m. supinator

m. bicep

Poděbradská, R. (2018). Atlas ošetření svalů v manuální terapii, str. 94-95: https://is.muni.cz/do/rect/el/estud/fsps/js18/atlas-svaly/web/index.html

m. biceps brachii - terapie

- Pacient leží na zádech, terapeut z ošetřované strany
- Uvedeme končetinu do submaximálního protažení svalu (jemná semiflexe v LK), dlaň směřuje ke stropu,
- opakovaná aktivace do flexe v LK, pak. zkrátíme a přebrnkneme kolmo na vlákna
- Hledáme bariéru, PIR (2 varianty uchopení, viz. další slide), ozřejmění
- autoterapie: AGR - sed, ruku v EXT a SUP položí na koleno, AGR. Na konci max. extenze lokte (RI)

m. BBCL - terapie (dle Dobeše)

P: stoj

T: bokem na opačné straně oš. končetiny, za zády pacienta

Provedení: T uchopí vzdálenější HK P jednou rukou za paži a druhou za ruku až předloktí. Poté ji vede šikmo za záda tak, že ruka je v úrovni intergluteální rýhy. Paže je v EXT a ADD. Předloktí nemusí být v plné extenzi, ale je maximální pronaci (dlaň směřuje k zemi).

Izometrická fáze: otáčení předloktí do SUP

m. BBCb - terapie (dle Dobeše)

P: LZ

T: stoj na oš. straně, čelem k nohám

Provedení: T uchopí oš. HK nad LOK a druhou rukou přidržujte v oblasti RK. T vede paži do ABD a předloktí do SUP.

Izometrická fáze: FLX předloktí proti gravitaci.

m. BB - terapie (AGR dle Zi a, Lewitt)

- Nadzvednu loket do přitažení s výdrží 20s, poté 20 s povolím a relaxuji.Opakuji 3krát, počtvrté aktivně maximálně pohybuji LOK do EXT (RI).

Obr. 261a, b. AGR m. biceps.

LEWIT, Karel. *Manipulační léčba v myoskeletální medicíně*. 4. přeprac. a rozš. vyd. Leipzig, str. 243: J.A. Barth Verlag, 1996. xi, 347. ISBN 3335004019.

Ošetření dlouhé hlavy bicepsu dle Lewita

m. brachialis - anatomie

- Začátek: distální polovina volární strany humeru
- Úpon: tuberositas ulnae
- Inervace: n. musculocutaneus (C5 a C6).
- Funkce: flexe v loketním kloubu

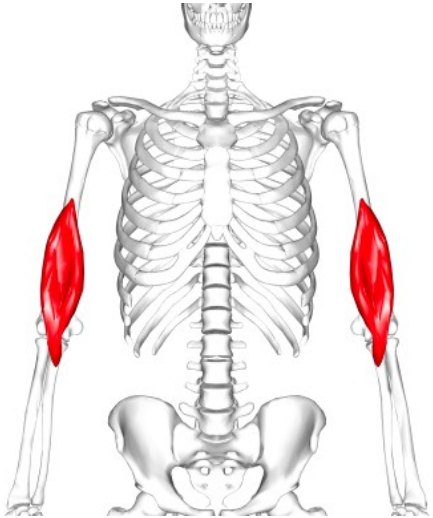

https://www.physio-pedia.com/Brachialis

m. brachialis - terapie

Reflexní změny a přenesená bolest:

- dorzální strana CMC kloubu palce

Diferenciální diagnostika RZ

- přenesená bolest jiných TrPs (m. supinator, m. adductor pollicis)

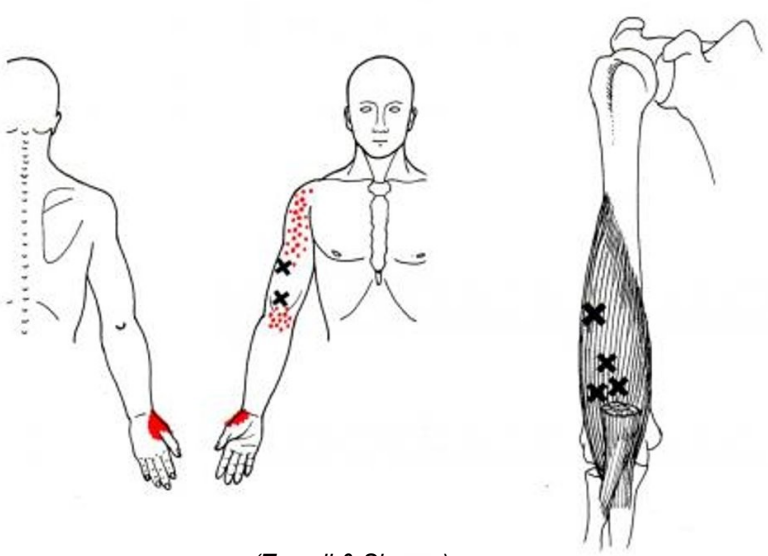

(Travell & Simons)

palpace

ozřejmění, palpace, presura

Poděbradská, R. (2018). Atlas ošetření svalů v manuální terapii, str. 97:
https://is.muni.cz/do/rect/el/estud/fsps/js18/atlas-svaly/web/index.html

m. brachialis - terapie (dle Dobeše)

P: LZ

T: stoj na oš. straně, čelem k nohám

Provedení: T uchopí oš. HK jednou rukou nad LOK a druhou rukou přidržuje v oblasti RK. Poté vede paži do mírné ABD a předloktí udržujte ve středním postavení (palec směřuje ke stropu).

Izometrická fáze: FLX předloktí proti gravitaci.

m. triceps brachii - anator

- Začátek
  - caput longum – tuberositas infraglenoidale scapulae
  - caput laterale – zadní plocha humeru, proximálně od sulcus nervi radialis;
  - caput mediale – zadní plocha humeru, distálně od sulcus nervi radialis.
- Úpon: olecranon ulnae.
- Inervace: nervus radialis (C6–C8).
- Funkce
  - extenze loketního kloubu
  - caput longum pomáhá extenzi a addukci v ramenním kloubu, významná proprioceptivní funkce

MUNI SPORT

m. triceps brachii - terapie

Reflexní změny a přenesená bolest:

- TrP1-5 viz obr.

Aktivace TrPs

- přetížení při chůzi o berlích
- c. longum – dlouhodobé sezení bez opěrky lokte (v autě, u PC)

Diferenciální diagnostika RZ

- sy. tenisového lokte
- útlak n. radialis
- radikulopatie C7 a C8
- a další…

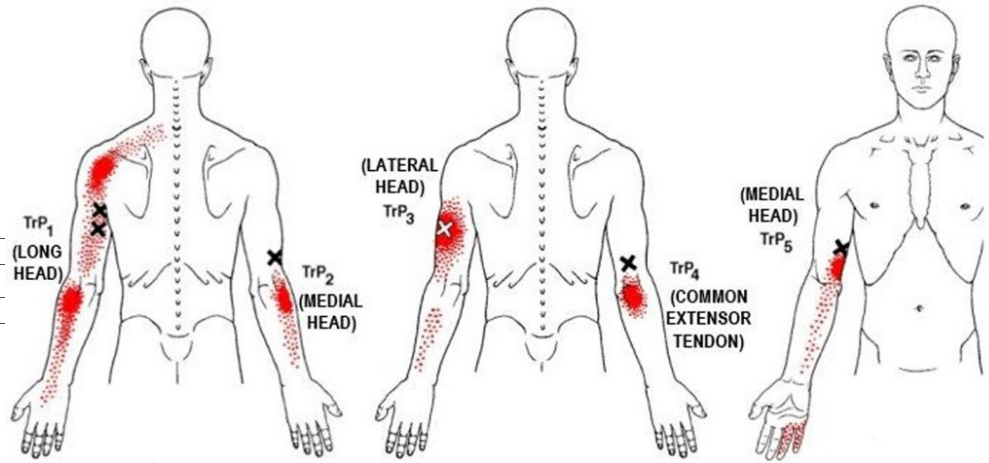

(Travell & Simons)

Poděbradská, R. (2018). Atlas ošetření svalů v manuální terapii, str. 100-101:https://is.muni.cz/do/rect/el/estud/fsps/js18/atlas-svaly/web/index.html

palpace krátké a dlouhé hlavy m. triceps brachii

m. triceps brachii - terapie (dle Dobeše)

P: sed na lehátku

T: stoj za zády P

Provedení: T uchopí oš. HK a vede ji do max. elevace a předloktí do max.FLX. Jednou rukou tlačí do nadloktí a udržuje elevaci a druhou drží ruku a zápěstí. Izometrická fáze: tlak předloktím do ruky

Autoterapie: AGR – HK položíme předloktím na hlavu s FL lokte, AGR záběr od hlavy, poté release, tlak předloktím do hlavy pro RI



m. triceps brachii - autoterapie (dle Zbojana, Lewit)

- V případě výskytu RZ v m. BB, nalezneme RZ i v antagonistovi - m.TB
- Dle Krobota bývá častou příčinou bolestí hluboko v axile (lze palpovat TrP v dlouhé hlavě tricepsu při jejím úponu, směr L-D nad axilou)
- AGR - 20 s nadzvedne předloktí pro izom. fázi, poté 20 s relaxace. Opakování 3-5krát, poslední opakování tlak proti hlavě do FLX pro RI.

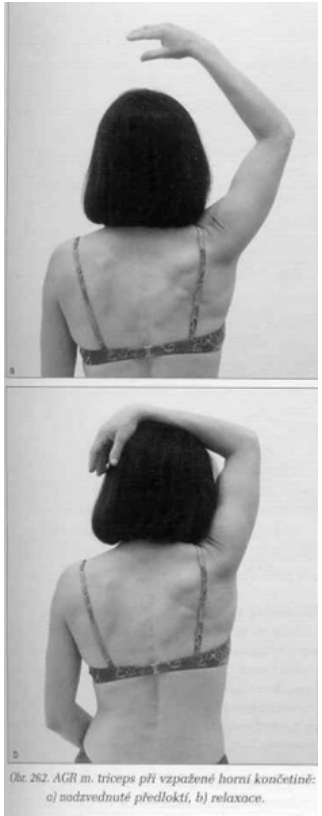

Obr. 262. AGR m. triceps při vzpažené horní končetině: a) nadzvednuté předloktí, b) relaxace.

LEWIT, Karel. *Manipulační léčba v myoskeletální medicíně*. 4. přeprac. a rozš. vyd. Leipzig, str. 241: J.A. Barth Verlag, 1996. xi, 347. ISBN 3335004019.

m. coracobrachialis - anatc

- Začátek: processus coracoideus scapulae
- Úpon: v pokračování crista tuberculi minoris humeri.
- Inervace: n. musculocutaneus (C6 a C7)
- Funkce: pomocná addukce a pomocná ventrální flexe ramenního kloubu

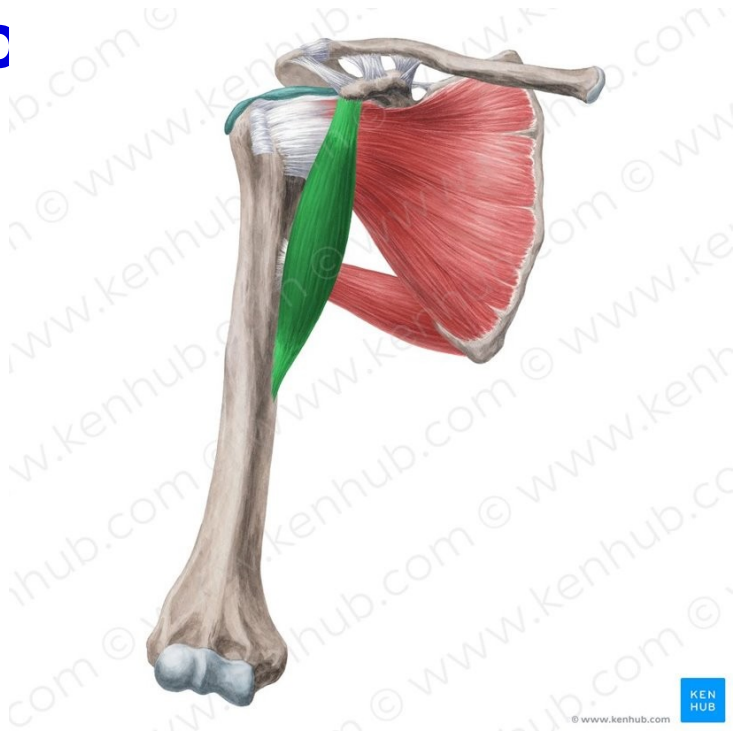

m. coracobrachialis - terapie

Reflexní změny a přenesená bolest:

- přední část m. deltoideus
- zadní strana paže, dorzální strana předloktí a ruky

Aktivace TrPs

- sekundárně při aktivních TrPs ve svalech mot.
  jednotky (med.hlava m. triceps br., dlouhá hlava
  m. biceps br.)

m. coracobrachialis - terapie

ozřejmění

bariéra, směr ABD, ZR, EXT v GH

Poděbradská, R. (2018). Atlas ošetření svalů v manuální terapii, str. 106-107:https://is.muni.cz/do/rect/el/estud/fsps/js18/atlas-svaly/web/index.html

m. coracobrachialis - terapie (dle Dobeše)

P: Stoj

T: Stoj bokem za zády pacienta na stejné straně oš. svalu

Provedení: Úchop vzdálenější HK jednou rukou za paži a druhou za ruku až předloktí. Vedete ji šikmo za záda tak, že ruka je v úrovni intergluteální rýhy. Paže je v EXT a ADD. Předloktí v mírné FLX a ve středním postavení mezi PRO a SUP (dlaň je obrácena dozadu).

Izometrie: Tlak paže do FLX

m. deltoideus

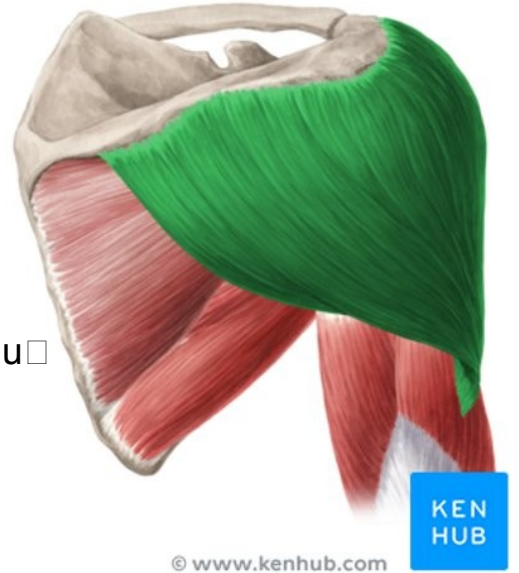

Začátek:

- **přední třetina (pars clavicularis)** začíná na předním okraji extremitas acromiale claviculae
- **střední část svalu (pars acromialis)** na laterálním okraji acromionu
- **zadní část (pars spinalis)** na laterálním, dolním okraji spina scapulae
- **průběh:** vlákna pars acromialis jdou přímo distálně, pars clavicularis a spinalis jdou distolaterálně

úpon: všechny vlákna se sbíhají a upínají se pomocí šlachy do jediného bodu na tuberositas deltoidea

Inervace: n. axillaris, kořeny C5 – C6

Funkce:

- Jako celek: ABD paže
- Pars clavicularis: FLX, horizont.ADD, VR paže
- Pars acromialis: ABD paže
- Pars spinalis: EXT, ADD a ZR paže

m. deltoideus - terapie

Reflexní změny a přenesená bolest:

- lokálně hluboká akční bolest

Diferenciální diagnostika

- bolesti intraartikulární z GH
- bursitida
- tendinitis RM

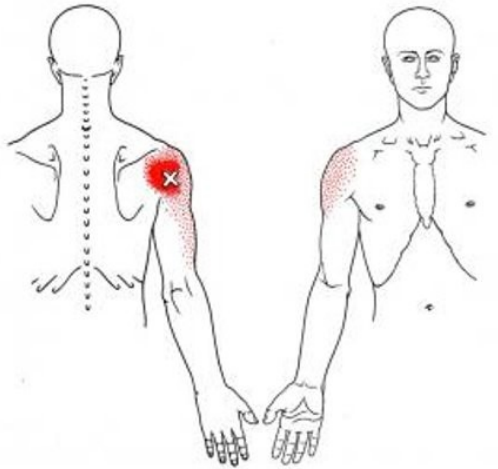

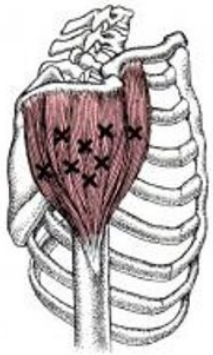

(Travell & Simons)

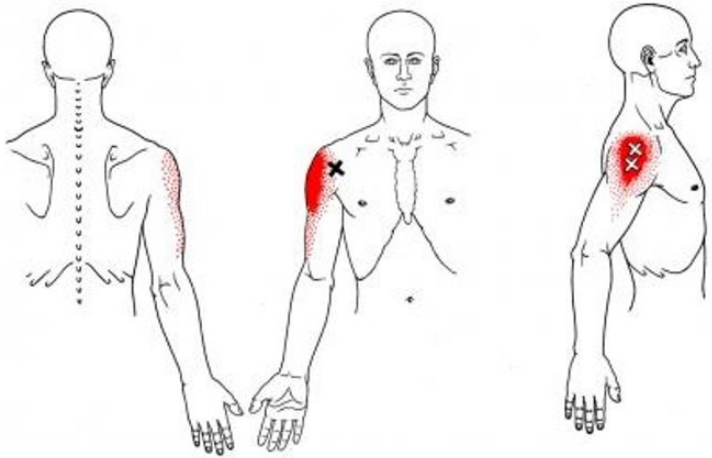

zadní vlákna: ozřejmění, bariéra (Poděbradská)

přední vlákna: bariéra (Poděbradská)

střední vlákna: presura / bariéra do ADD

Poděbradská, R. (2018). Atlas ošetření svalů v manuální terapii, str. 111-113: https://is.muni.cz/do/rect/el/estud/fsps/js18/atlas-svaly/web/index.html

m. deltoideus - terapie (dle Dobeše)

P: Sed na lehátku

T: Stoj za pacientem, rukou na opačné straně fixuje trup. Druhou rukou chytne pacientovu HK (ošetřované strany), s předloktím ve FLX (cca 90 st.) tak, že předloktí ji podpíráte a držíte nad loktem. Při relaxaci přední části je předloktí volně v semiflexi.

Provedení: Zadní část – horizontální ADD paže (výše lokte před krkem). Přední část – provedete EXT paže. Střední a zadní část – provedete ADD paže před tělem. Střední a přední část – provedete ADD paže za tělem.

Izometrie: tlak HK proti prstům terapeuta – do ABD, u přední části do FLX v RK.

m. supraspinatus - ana

O: fossa supraspinata scapulae

I: horní ploška tuberculum maius humeri

Fce: účast na ABD v RAK, zejména na jejím začátku

N: n. suprascapularis (C4 – C6)

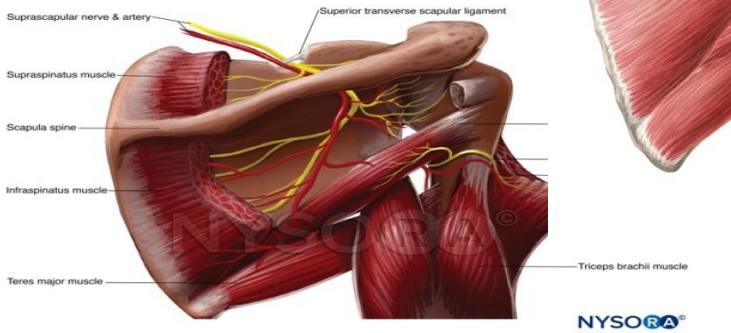

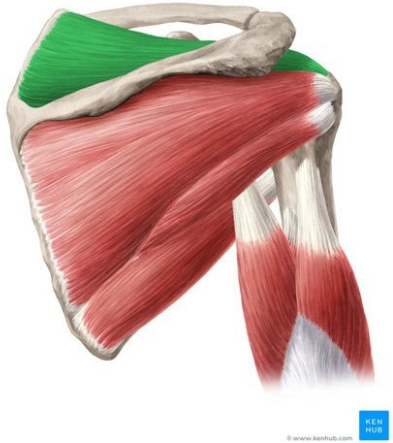

- RK má bohaté cévní zásobení: a. axillaris - větev a. thoracoacromialis, a. subscapularis a a.circumfexa humeri anterior et posterior zásobují přilehlé svaly a kloubní pouzdro.
- Svaly RM jsou zásobeny ze dvou posledně jmenovaných tepen. Chudé cévní zásobení má šlašitý úpon m. supraspinatus**, a proto snadno podléhá dystrofickým změnám.**

m. supraspinatus - TrPs

Reflexní změny a přenesená bolest:

- hluboká bolest v okolí RK
- later. epikondyl humeru

Diferenciální diagnostika:

- impingement syndrom – zduření šlachy, ischemická degenerace (avaskulární zóna)

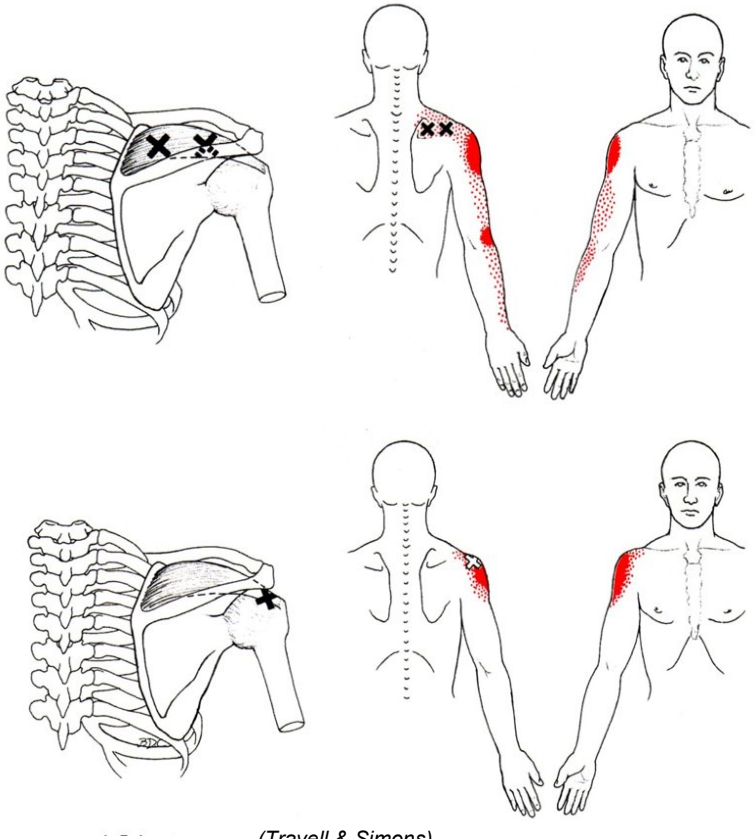

(Travell & Simons)

m. supraspinatus - terapie (dle Dobeše)

Aspekce: centrace hlavice v jamce

- žlábek mezi acromiem a hlavicí humeru = oslabení z protažení
- **Varianta před tělem**

P: sed

T: stoj za pacientem, rukou na oš. straně fixuje trup, prsty v místě svalu. Druhou rukou uchopí pacientovu HK (ošetřované strany) nad loktem.

Provedení: Paží P pohybujte před jeho trup do ADD.

Izometrie: tlak LOK a nadloktí proti prstům (dlani) T

- **Varianta za tělem -** P a T stejné, provedení - pohyb paže P za jeho trup do ADD.

Autoterapie: pozice stejná jako při terapii, odpor si P dává sám neošetřovanou rukou na loket ošetřované HK, tlak do ABD, principy PIR

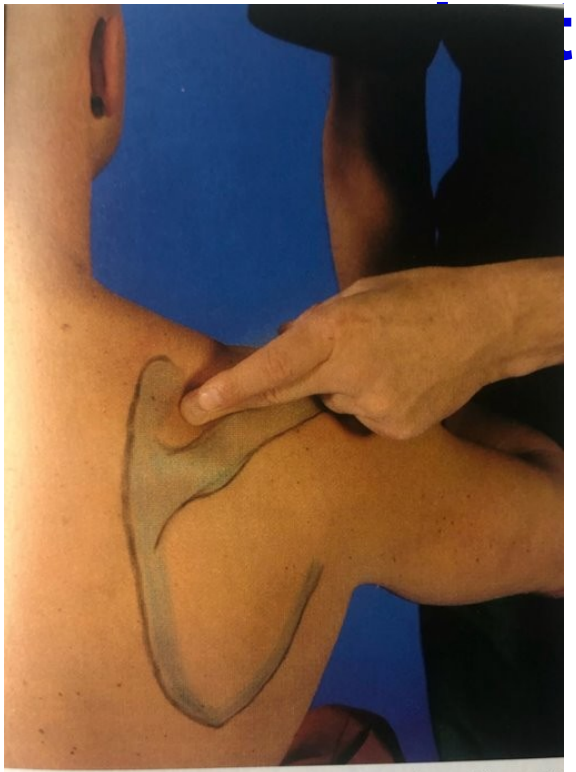

br. 2.20 Terapie technikou hluboké příčné masáže na sva
vém bříšku m. supraspinatus, konečná poloha.

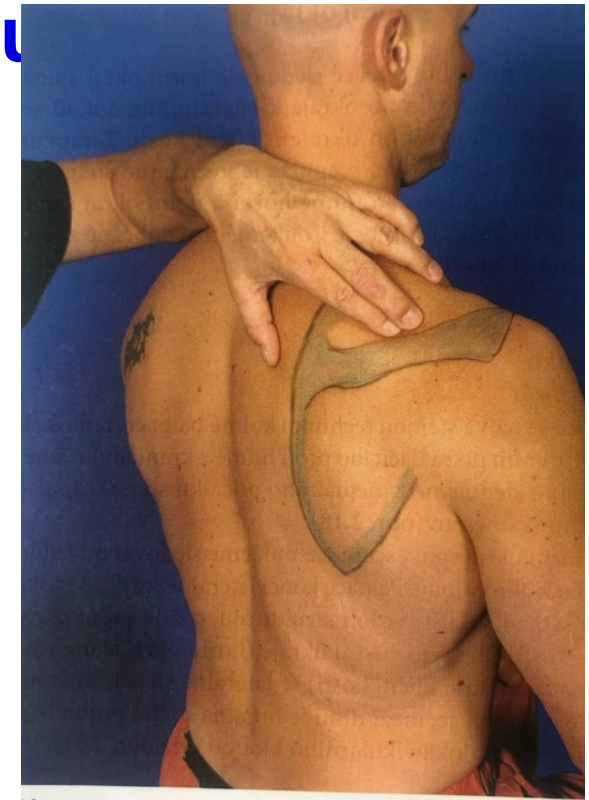

Obr. 2.18 Palpace horního okraje spina scapulae.

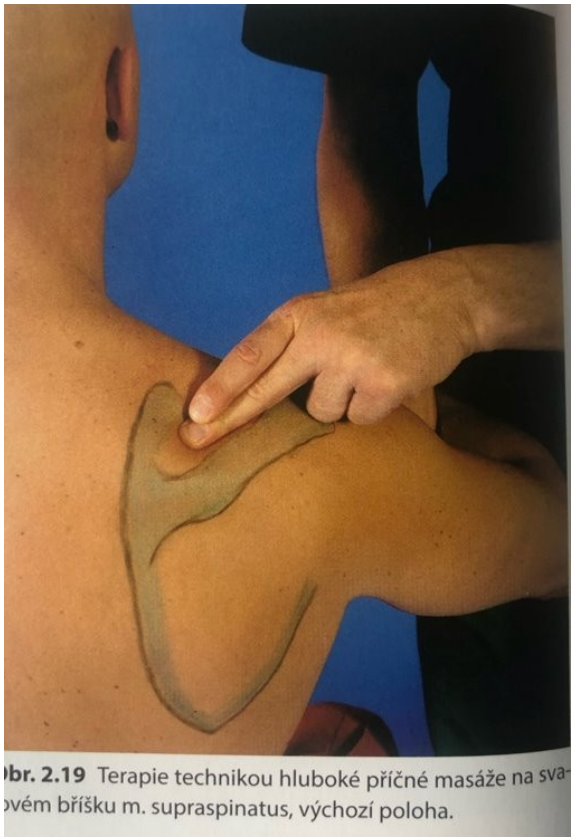

Obr. 2.19 Terapie technikou hluboké příčné masáže na sva-
ovém bříšku m. supraspinatus, výchozí poloha.

Reichert, B. (2021). *Palpační techniky: povrchová anatomie pro fyzioterapeuty*. Grada Publishing.

Poděbradská, R. (2018). Atlas ošetření svalů v manuální terapii, str. 115-116:https://is.muni.cz/do/rect/el/estud/fsps/js18/atlas-svaly/web/index.html

- t

ozřejmění (Poděbradská)

bariéra: nadlehčit, záběr pac. ventrálně

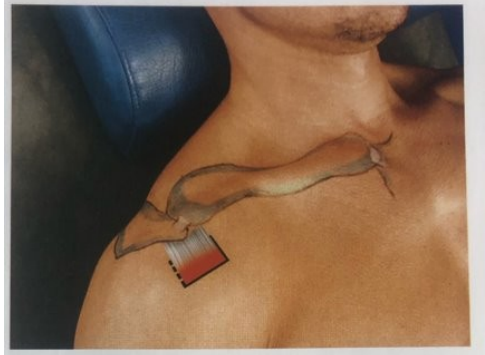

Obr. 2.72 Poloha úponu m. supraspinatus.

Obr. 2.73 Průběh m. supraspinatus při vnitřně rotované a extendované paži.

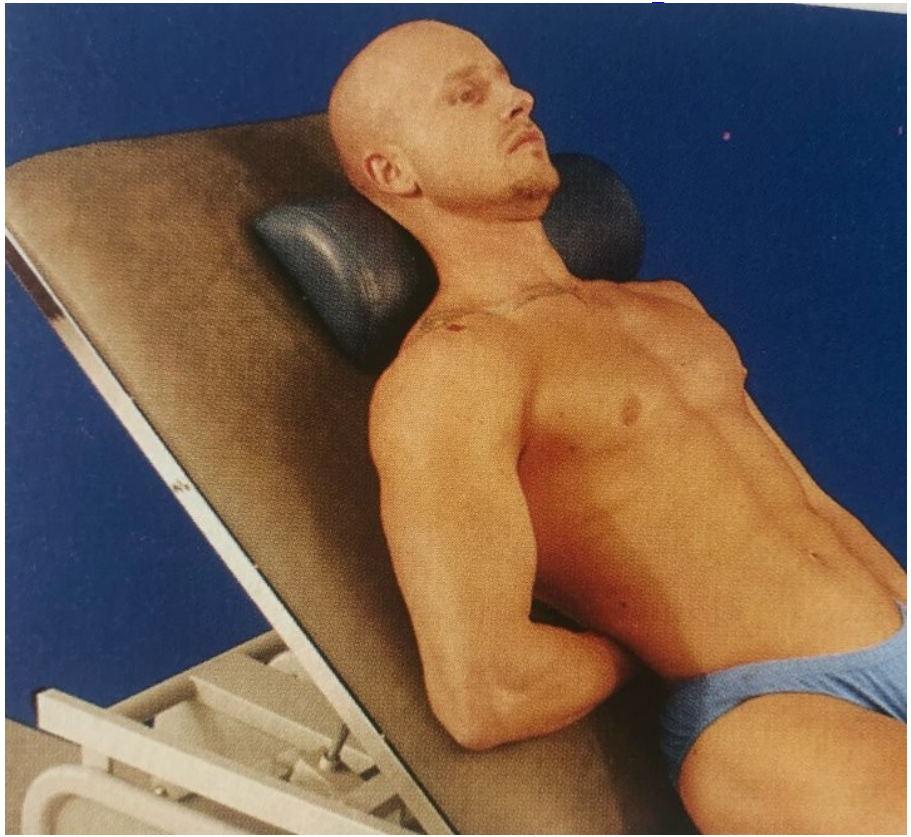

Reichert, B. (2021). *Palpační techniky: povrchová anatomie pro fyzioterapeuty*. Grada Publishing.

m. supraspinatus - terapie

Funkce:

P.f proximálně

- Abdukce paže, centrace hlavice humeru do fossa glenoidalis (na rozdíl od deltoideu, který zpočátku abdukce decentruje (Vařeka, 2018, osobní sdělení))
- Mimo deltoideus zabraňuje kaudální decentraci hlavice = stabilizační funkce
- Obecně – abdukce paže, především iniciální fáze, lehká flexe a **vnitřní/zevní rotace?** (Basmajian X Gray)

P.f. distálně

- z hlediska reflexní lokomoce dělá ADD a VR lopatky- tzn. trup směřuje ventrolaterálně (k pokrčené HK) v základní poloze pro ref. plazení

Aktivace v OKŘ

- Abdukce paže bez odporu

Aktivace v UKŘ

- Abdukce paže proti fixovanému odporu

Facilitace PNF – II. Diagonála, flekční vzorec

Oslabení ze zkrácení - elektrogymnastika

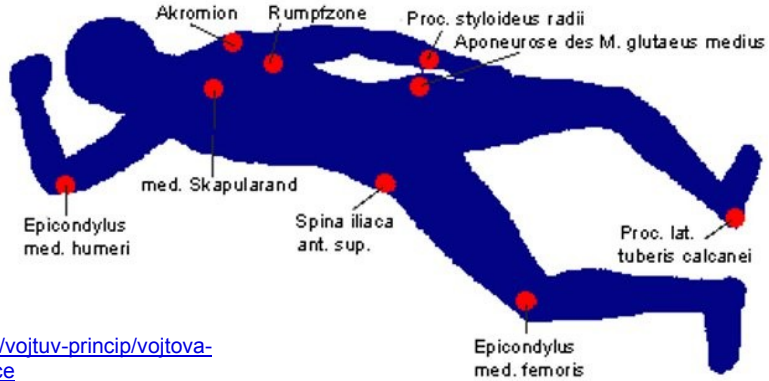

https://www.vojta.com/cs/vojtuv-princip/vojtova-terapie/zakladni-informace

m. infraspinatus - anat

- O: fossa infraspinata
- I: střední ploška tuberculum maius humeri
- F: zevní rotace v RAK
- N: n.axillaris (C5) a n.suprascapularis (C4-C6)

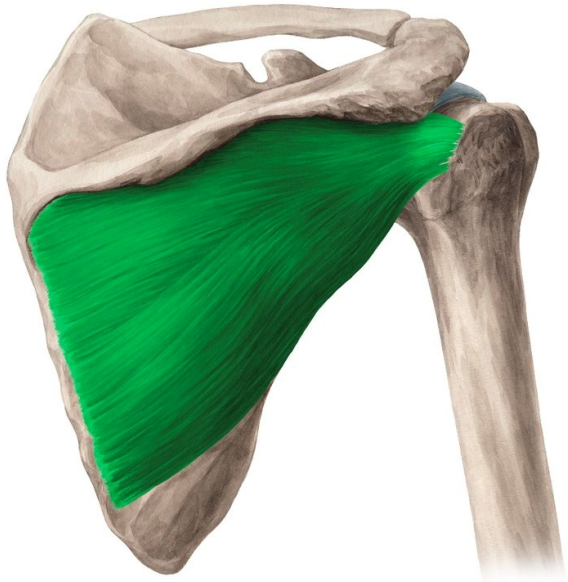

© www.kenhub.com

m. infraspinatus - TrPs

Reflexní změny a přenesená bolest:

- hluboká bolest na přední straně humeru hluboko v kloubu
- iradiace anterolat. distálním směrem

Symptomy:

- TrP zabraňuje ležet na rameni

Diferenciální diagnostika:

- „frozen shoulder“
- „scapulohumerální syndrom“

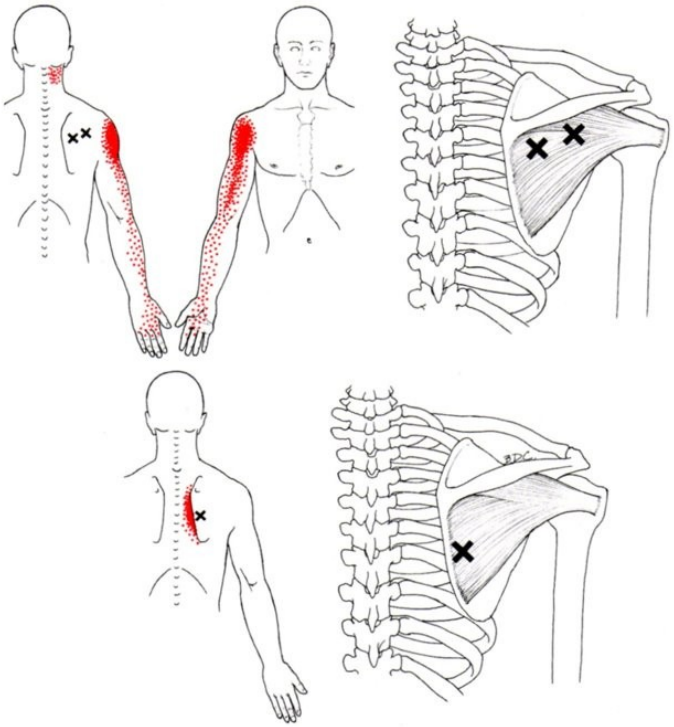

(Travell & Simons)

m. infras

Reichert, B. (2021). *Palpační techniky: povrchová anatomie pro fyzioterapeuty*. Grada Publishing.

m. Infraspinatus - palpace

Poděbradská, R. (2018). Atlas ošetření svalů v manuální terapii, str. 136,138:https://is.muni.cz/do/rect/el/estud/fsps/js18/atlas-svaly/web/index.html

m. teres minor - anatc

- O: margo lateralis scapulae
- I: střední ploška tuberculum maius humeri
- F: ZR RAK
- N: n.axillaris (C5), n.suprascapularis (C4- C6)

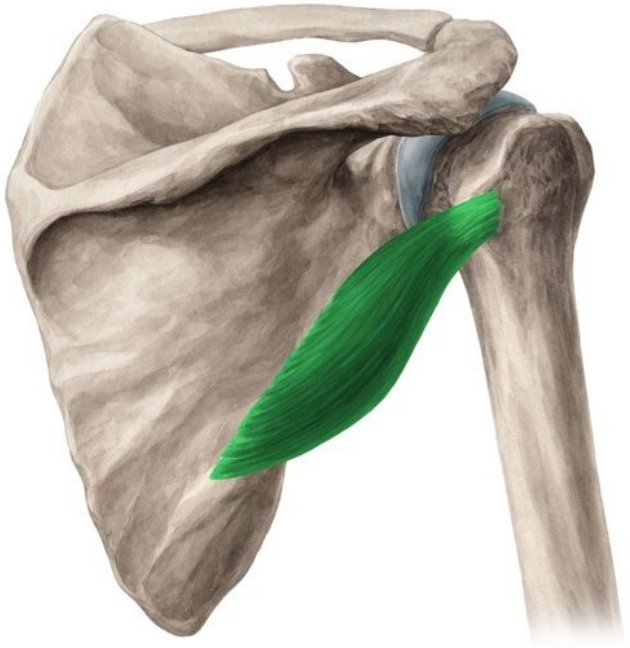

© www.kenhub.com

m. teres minor - TrPs

Reflexní změny a přenesená bolest:

- ostrá bolest v oblasti zadního deltu – „silver dollar pain“
- Samostatně neovlivňují rozsah pohybu
- Bolest často skryta za bolest způsobenou TRPs v m. infraspinatus (na přední straně ramene)
- V zadní části se zpravidla objevuje až po ošetření inraspinatu
- V pozicích nad horizontálou může způsobovat sníženou citlivost nebo brnění 4. a 5. prstu
- Pokud výrazně ve stereotypu ABD rotuje dolní úhel lopatky – nerovnováha aktivity m. teres minor x mm. Rhomboideii (V-smyčka)

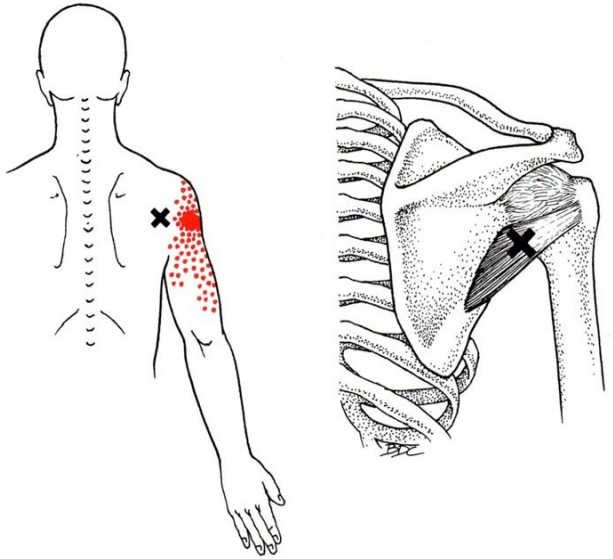

(Travell & Simons)

m. teres

Poděbradská, R. (2018). Atlas ošetření svalů v manuální terapii, str. 145:146 https://is.muni.cz/do/rect/el/estud/fsps/js18/atlas-svaly/web/index.html

m. infraspinatus a m. teres minor - terapie (dle Dobeše)

Varianta vsedě

P: sed na lehátku

T: stoj za pacientem, rukou na oš. straně fixuje trup, prsty má v místě svalu. Stejnostrannou rukou chytne pacientovu HK (ošetřované strany) nad a pod LOK tak, že váš palec je na dorzální ploše předloktí a směřuje přímo distálně (k zápěstí). Udržujete asi 90 stupňovou FLX předloktí.

Provedení: Paží pacienta pohyb před jeho trup do ADD, paže je cca ve 45 stupňové elevaci (šikmo před tělem).

Izometrie: Tlak předloktí P proti vašemu palci (provádí ZR v RK). V relaxační fázi je protažení prováděno ADD paže, ne VR, tlakem palce do předloktí!

m. infraspinatus a m. teres minor - terapie (dle Dobeše)

Varianta vleže na zádech

P: LZ

T: stoj za pacientem, na oš. straně. Bližší rukou fixuje RK (proti protrakci a elevaci). Vzdálenější rukou chytne oš. HK v oblasti LOK tak, že palec je shora na předloktí a směřuje v jeho ose. HK pacienta je téměř v 90 stupňové FLX paže i předloktí. P leží na lehátku tak, že mimo je pouze LOK a předloktí. Při modifikovaném provedení fixujete RK předloktím a držíte druhou rukou pacienta za předloktí a zápěstí.

Provedení: Provedení VR v RK (tlak palcem na předloktí směrem k podlaze, při modifikaci pouze působením gravitace).

Izometrie: Tlak předloktí P proti vašemu palci (provádí ZR v RK).

M. teres major - anatomie

O: dorzální plocha dolního úhlu lopatky a přilehlý úsek laterálního okraje lopatky

I: silnou plochou šlachou na crista tuberculi minoris humeri

- K dolní části šlachy se připojuje úponová šlacha m. LD – m. TM činí dojem lopatkové hlavy m. latissimus dorsi
- Mezi oběma šlachami bývá bursa musculi latissimi dorsi
- Mezi úponem m. TM a kostí pažní je bursa subtendinea musculi teresis majoris
- **Inervace:** n. subscapularis, kořenová inervace z C6

→ Sval může chybět, jsou známy spojky s m. LD a mm. rhomboidei, méně často spojky s caput longum musculi tricipitis brachii nebo s pažní fascií

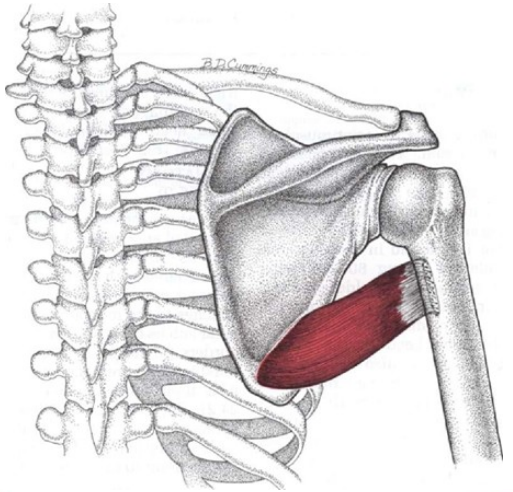

m. teres major - funkce svalu

DYNAMICKÁ

Punctum fixum na lopatce

- ADD paže (silný adduktor paže při stabilizaci lopatky mm. rhomboidei a m. levator scapulae)
- VR paže – asistuje m. LD
- EX paže z pozice FLX paže

Punctum fixum na humeru

- Táhne dolní úhel lopatky laterálně

STABILIZAČNÍ

PROPIOCEPTIVNÍ

m. teres major - TrPs

- **Mediální TrP** – zevně nad dolním úhlem lopatky
- **Laterální TrP** – v podpažní jamce v místě, kde m. LD obtáčí šlachu m. TM

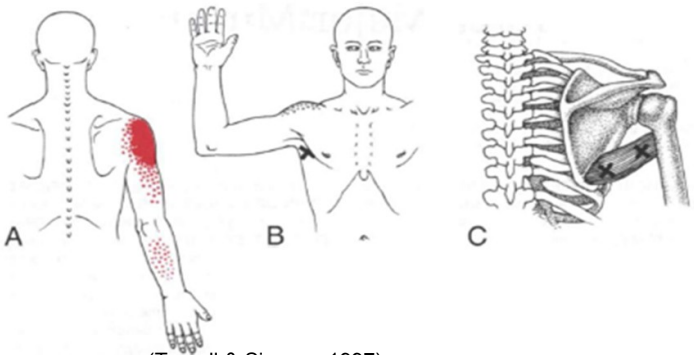

(Travell & Simons, 1997)

→ Zóna referenční bolesti z obou TrPs jde přes zadní stranu m. deltoideus, m. triceps brachii a dorsální stranu předloktí – proniká hluboko do deltoidní oblasti

Sdružené TrPs:

- m. LD, dlouhá hlava m. triceps brachii
- zadní vlákna m. deltoideus, m. teres minor, m. subscapularis (postižení při frozen shoulder)

Aktivace TrPs:

- Řízení auta bez posilovače řízení

m. teres major - symptomy

- Bolest při pohybu HK nad hlavu a dopředu (úder při tenisu), zvedání břemene vzhůru, v klidu ustupuje
- Bolest při řízení auta bez posilovače řízení
- Bolestivé pasivní protažení do FLX a ZR paže
- Bolestivá odporovaná EXT a VR paže
- Nebývá výrazně omezený ROM
- Pozitivní Mouth Wrap-around Test – omezeno o 3-5 cm, Triceps Test

m. teres major - diferenciální dg.

- Subakromiální a subdeltoidální burzitida
- Tendinita m. supraspinatus
- Radikulopatie C6-C7
- Thoracic outlet syndrom

PO:

- Vyhýbat se řízení automobilu bez posilovače řízení
- Nezvedat těžká břemena nad hlavu
- Při spánku dát polštář mezi paži a hrudník a tím zajistit udržení neutrální pozice svalu

m. teres major - testování

- **Pozice pacienta:** leží na břiše
- **Fixace:** není nutná (váha trupu je dostatečnou fixací), popř. fixace kontralat. ramene
- **Provedení:** EX, ADD a VR humeru, hřbet ruky leží na SIPS, terapeut dává odpor na paži nad loktem pacienta ve směru ABD a FLX
- **Slabost:** snižuje se síla do EX, ADD a VR
- **Zkrácení:** brání celému rozsahu ZR a ABD humeru, s napjatostí m. TM začne lopatka rotovat laterálně téměř současně s FLX nebo ABD → pohyby lopatky, kt. jsou doprovázeny FLX a ABD paže jsou ovlivněny stupněm svalové nedostatečnosti m. TM a m. subscapularis

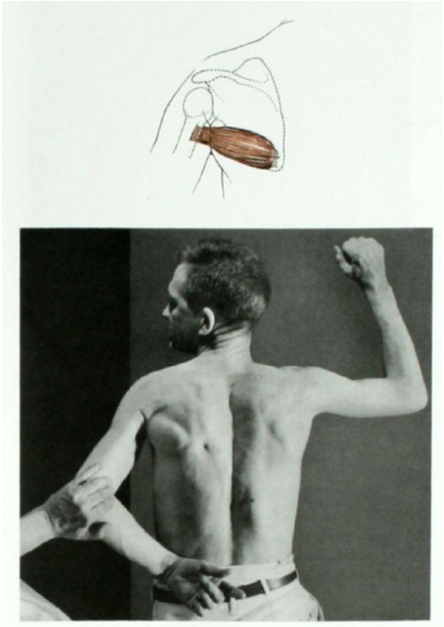

(Kendall et al., 2005)

m. teres major - palpace

Dle Smekala palpace m. TM na neošetřovaném boku (oba TrPs), stejně jako m. LD, akorát bez podložení boku, ozřejmění ADD a VR

Mediální TrP

- Leh na neošetřovaném boku, leh na břiše či sed
- HK ve FLX a ZR
- Palpace plošně u spodního úhlu lopatky laterálně (dolní třetina zevní hrany lopatky)

Laterální TrP

- Leh na zádech, ABD, loket v 90° FLX
- Hlubší pinzetová palpace v axile
- Kraniomediálněji než TrP v m. LD
- Ozřejmění: ADD a VR

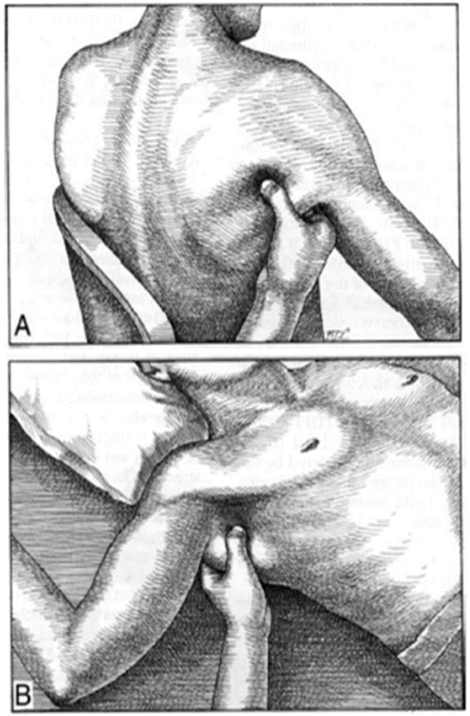

m. teres major - palpace

Poděbradská, R. (2018). Atlas ošetření svalů v manuální terapii, str. 141-142: https://is.muni.cz/do/rect/el/estud/fsps/js18/atlas-svaly/web/index.html

m. latissimus dorsi - anatomie

O:

- dorzální třetina crista iliaca
- povrch. list thorakolumb. fascie a pr. sp. Th
  L5
- VIII-XII žebro

I: crista tuberculi minoris humeri

F: ADD, EXT a VR paže

N: n. thoracodorsalis (C6-8)

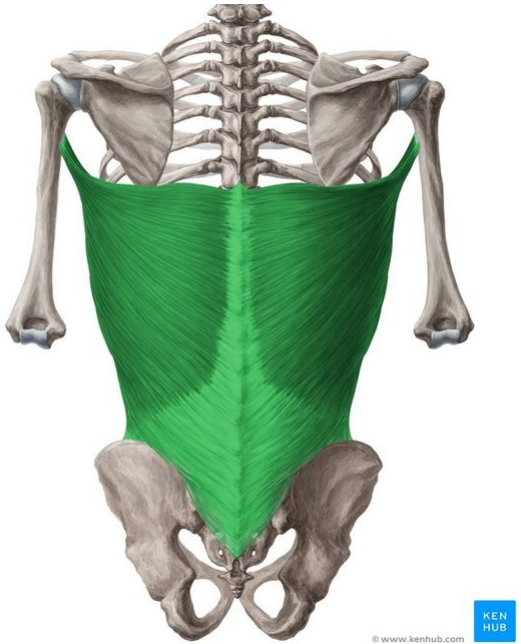

m. latissimus dorsi - TrPs

Reflexní změny a přenesená bolest:

- RZ typicky v axilární části
- bolest kolem spodního úhlu lopatky, šíří se vzhůru přes lopatku až po vnitřní stranu paže a předloktí
- „zhoubná bolest střední hrudní části zad“

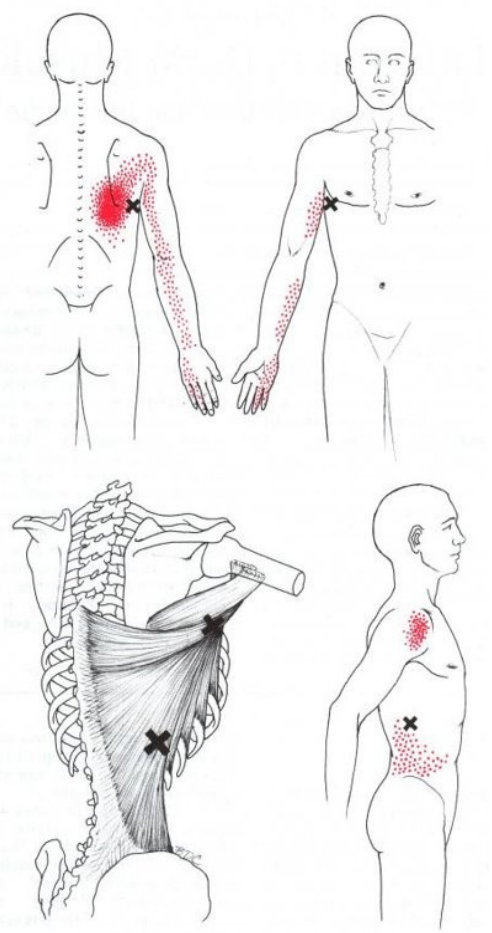

(Travell & Simons)

Poděbradská, R. (2018). Atlas ošetření svalů v manuální terapii, str. 119-120: https://is.muni.cz/do/rect/el/estud/fsps/js18/atlas-svaly/web/index.html

m. latissimus dorsi - palpace

ozřejmění + palpace v celém průběhu svalu, možno i klešťový hmat v obl. axil; nutno podložit L úsek páteře (Poděbradská)

Palpace - odlišení m. LD, m.TMaj, m.Tmin, m. Infraspinatus

m. teres major - terapie společně s m. latissimus d

- **Poloha pacienta:** leh na boku neošetřované strany, DK v mírné semiflexi, trup může být podložen polštářem
- **Postavení terapeuta**: Za zády pacienta.
- **Provedení:** Vrchní horní končetinu uvést do maximální elevace, předloktí je ve flexi asi 90 stupňů. Paže by měla být v zevní rotaci (palec směřuje k zemi). Jednou rukou fixovat hrudník a druhou udržovat pozici vzpažené horní končetiny v předpětí tlakem do paže nad loktem.
- **Izometrie:** tlak paže proti dlani – do addukce
- **Facilitace:** nádech x Inhibice: výdech
- **AGR:** stejná pozice, předloktí visí za hlavou kolmo k podložce. Předpětí dosahujeme vahou předloktí.
- **Facilitace:** lehký pohyb loktem směrem ke stropu
- **Relaxace:** uvolnit
- **Reciproční inhibice:** aktivní tlak směrem k zemi



Asistované protažení

- **Poloha pacienta:** leh na zádech, flexe v KOKK a KYKK, chodidla a Lp opřená o podložku
- **Fixace lopatky** z vnější strany – zabránění nadměrné ABD lopatky pro zacílení na protažení adduktorů ramene a omezení tak protažení mm. rhomboidei
- Terapeut provádí trakci ramene ve směru elevované paže

(*Kendall et al., 2005*)

PRŮVODCE LÉČBOU A PREVENCÍ PORUCH HYBNÉHO SYSTÉMUAutoři: PaedDr. Jiří VIček a PhDr. Miroslav Dobeš: https://www.fyzioweb.cz/video/m-latissimus-dorsi-a-m-teres-major

C

Teres syndrom - syndrom čtyřhranné

- Čtyřhranný prostor v axile je ohraničen m. teres major, m. teres minor, dlouhou hlavou m. triceps brachii a humerem → tímto prostorem prochází n. axilaris
- **Projevy:**
- Bolest ramene – rozšiřuje se do oblasti kožní distribuce senzorické větvě n. axilaris
- Omezení ROM ramene – hl. rotace a ABD
- Ostrá bolest vyzařující do oblasti m. deltoideus při mírném nebo středním tlaku na prostor
- VR humeru – aktivace m. TM
- Bolestivá aktivní i pasivní VR a ZR (tření n. axilaris vlivem m. teres major et minor)
- Bolestivá ABD paže při omezené ZR (humerus se při ABD neotáčí směrem ven)
- Při protahování m. teres major si pacient může stěžovat na vystřelující bolest v oblasti kožní senzorické distribuce n. axilaris (komprese či protáhnutí n. axilaris proti m. teres major)
- **Léčba:** teplo, masáže, aktivní cvičení k protažení vnitřních rotátorů a adduktorů paže
- Protahování svalů paže nad horizontálu do FLX, ABD a ZR se provádí postupně → pro zajištění protažení m. teres major je nutné při zvedání ramene tlačit proti axilárnímu okraji lopatky, aby se zamezilo nadměrné ABD lopatky (Kendall et al., 2005).

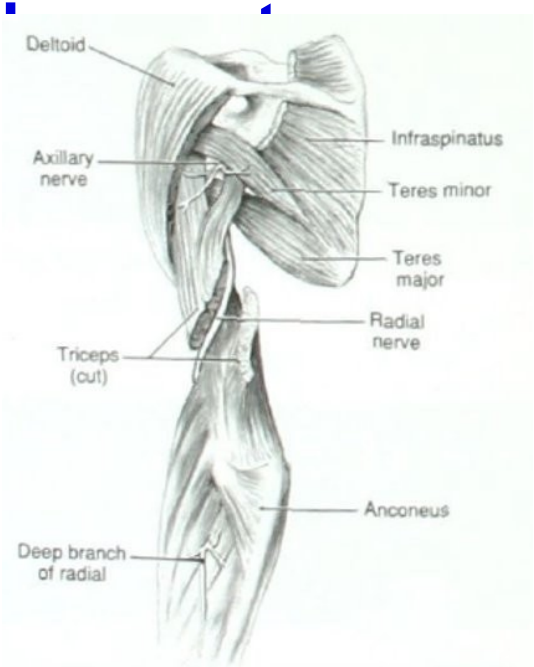

m. subscapularis - anato

- O: ventrální plocha lopatky
- I: tuberculum minus humeri
- F: VR humeru
- N: n.subscapularis (C5-C8)

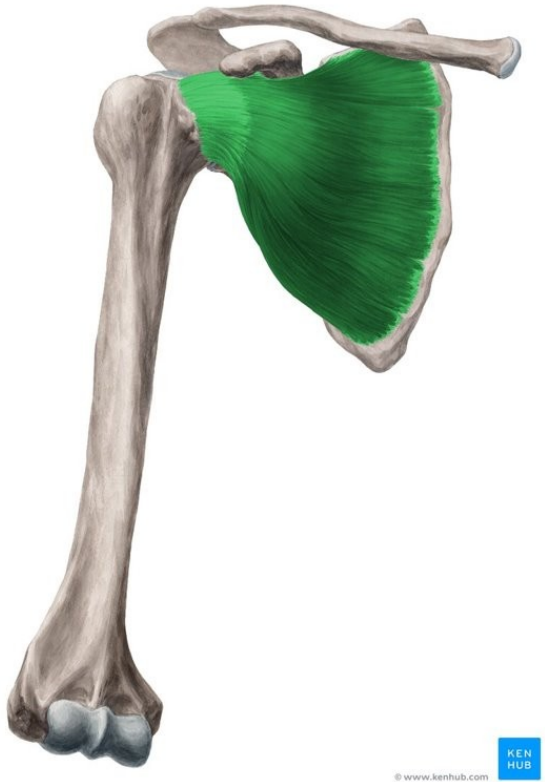

MUNI SPORT

m. subscapularis - TrPs

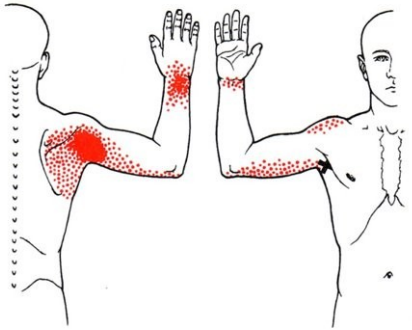

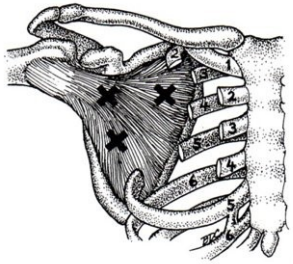

(Travell & Simons)

Reflexní změny a přenesená bolest:

- zadní strana ramene a lopatky
- na zápěstí jako řemínek od hodinek – nutí nosit na druhé straně
- „zmrzlé rameno“ – nemožnost ZR, později ABD
- Nejčastěji v téměř vertikálních vláknech, v spodním laterálním sektoru svalu – nejlépe přístupný
- Bolest + omezení pohybu
- Nejprve omezen pohyb HK do horizontální AB se ZR (házení)
- Postupně omezována AB (do 45° a méně)
- Většinou si pacient nedosáhne ani na kontralaterální rameno
- Snadno zaměnitelné s adhezivní kapsulitidou
- U hemiplegiků nejčastější důvod bolestí a omezení ROM ramene; při výrazném zkrácení se hlavice může dostat do subluxačního postavení

m. subscapularis - aktivac

- Opakovaná usilovná vnitřní rotace (plavání, nadhozy)
- Brždění pádu
- Přetížení při dislokaci ramenního kloubu
- Po zlomeninách prox. humeru, rupturách rotátorové manžety
- Dlouhodobá imobilizace ramene v pozici ADD a VR



m. subscapularis - palpace

Palpace

Musculus subscapularis – palpace 1

Musculus subscapularis – palpace 2

Poděbradská, R. (2018). Atlas ošetření svalů v manuální terapii, str. 132-133: https://is.muni.cz/do/rect/el/estud/fsps/js18/atlas-svaly/web/index.html

m. subscapularis - terapie (dle Dobeše)

P: LZ

T: stoj vedle lehátka na oš. straně čelem k hlavě P

Provedení: jedna ruka fixuje RK P, druhá uchopí končetinu tak, že LOK spočívá v dlani a palec T je položen na volární straně předloktí P a směřuje distálně. Předloktí otáčí směrem k podlaze (ZR v RK).

Izometrie: tlak předloktím proti palci terapeutovy ruky

Neprovádět v této pozici u bolestivé ZR v RK (modifikace pozice či AGR - další slide)!

m. subscapularis - terapie

Autoterapie – AGR:

P: leh na zádech, ošetřovaná HK mimo stůl do ABD a ZR v RAK (pokud nelze dosáhnout pozice HK do ABD v RAK, možno dovolit leh na boku), záběr ve smyslu VR v RAK proti gravitaci, izometrie, s výdechem release

LEWIT, Karel. *Manipulační léčba v myoskeletální medicíně*. 4. přeprac. a rozš. vyd. Leipzig, str. 243: J.A. Barth Verlag, 1996. xi, 347. ISBN 3335004019.

m. subscapularis - terapie

Funkční jednotka RAK:

- ***VR synergisté***
- - m. teres major, latissimus dorsi, pectoralis major, deltoideus (přední snopce)
- ***ADD synergisté***
- m. teres major, latissimus dorsi, pectoralis major, biceps, dlouhá hlava tricepsu
- **Aktivace v OKŘ** – vnitřní rotace paže
- **Aktivace v UKŘ** – odrazová/oporná HK v lezení na 4, vzpor přes svrchní HK z lehu na boku
- **VRL** – fáze opory ČHK při reflexním plazení – působí proti zevním rotátorům – táhne lopatku mediálně
- **PNF** – II.D. extenční vzorec
- ***Antagonisté*** – m. infraspinatus, m. teres minor

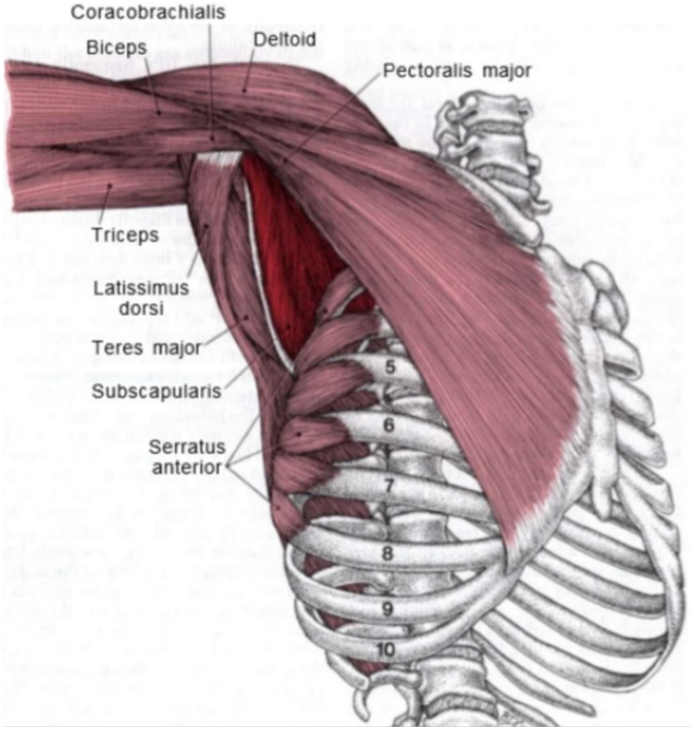

m. pectoralis major - anatomie

O:

- **pars clavicularis:** přední plocha mediální poloviny klavikuly
- **pars sternalis:** přední plocha sterna, sternokostální skloubení
- **pars costalis:** chrupavky V.-VIII. žebra, aponeurosa m. obliquus abdominis externus a m. rectus abdominis

I: crista tuberculi maioris humeri

F: ADD, VR a FLX paže, nádechová fce, protrakce RAK (klavikulární část)

N: n. pectoralis (C5-Th1)

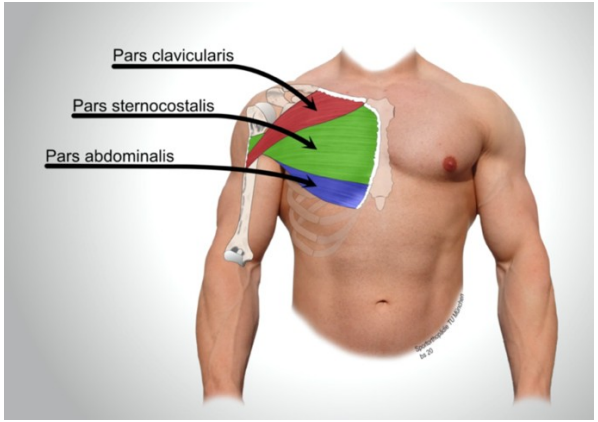

https://link.springer.com/article/10.1007/s00113-021-00997-6

m. pectoralis major - TrPs

Reflexní změny a přenesená bolest:

- klavikulární část – přední strana deltu
- sternální část – prudká, intermitentní bolest, imituje AP
- abdominální část – hypersenzitivita prsní pradavky.

Diferenciální diagnostika:

- ICHS
- somatoviscerální vztahy – přetrvávající bolest hrudníku po IM

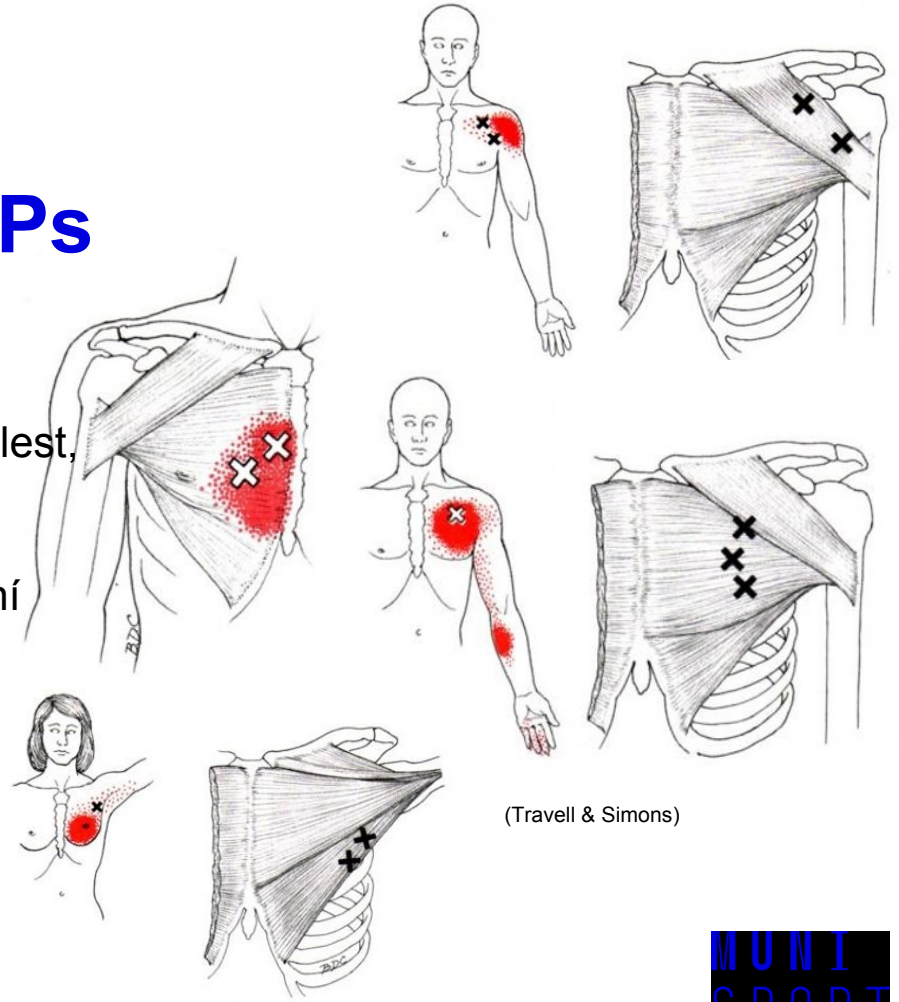

(Travell & Simons)

Poděbradská, R. (2018). Atlas ošetření svalů v manuální terapii, str. 123-124: https://is.muni.cz/do/rect/el/estud/fsps/js18/atlas-svaly/web/index.html

m. pectoralis major - palpace

ozřejmění + palpace sternální části (pozice dle oš. části svalu a jejich průběhu vláken!) - (Poděbradská)

m. pectoralis major - terapie

- **P:** leh na zádech, HK ošetř. strany v ABD
- **T:** stoj na straně ošetř.svalu
- **Provedení:** vede HK pacienta do ABD , nastavení míry ABD dle ošetřované části prsního svalu: mírná ABD cílí spíše na klavikulární část, střední ABD na sternální část a největší ABD na abdominální část, PIR.
- **Izometrie:** tlak mediálním epikondylem proti thenaru terapeutovy ruky do addukce
- **Autoterapie:** AGR – stejná pozice P vleže na zádech, HK v ABD 90°RAK přes okraj lehátka, izometrie proti gravitaci (2CM), poté **pomalá** relaxace s výdechem. Pro terapii abdominální části svalu zvýšíme ABD v RAK

m. pectoralis mai AGR dle Lewitta)

Obr. 269. a) Vyšetření a PIR napětí ve sternokostální části m. pectoralis. b) AGR sternokostální části m. pectoralis; lehce zvednutá paže v inspiriu (nahoře), paže klesá během relaxace v exspiriu (dole).

LEWIT, Karel. *Manipulační léčba v myoskeletální medicíně*. 4. přeprac. a rozš. vyd. Leipzig, str. 246: J.A. Barth Verlag, 1996. xi, 347. ISBN 3335004019.

m. pectoralis minor - anatomie

- O: III.- V. žebro
- I: proc. coracoideus
- F: protrakce a deprese lopatky, nádech. fce – elevace žeber
- N: nervus pectoralis medialis (C5)

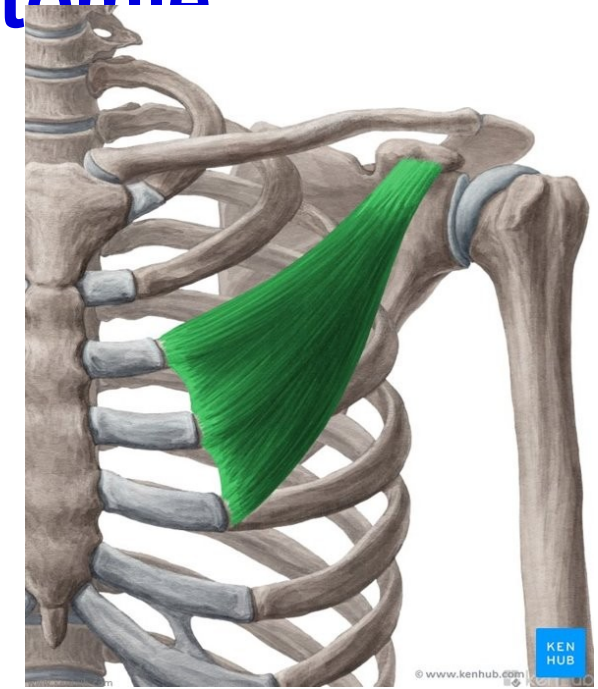

m. pectoralis minor - TrPs

Reflexní změny a přenesená bolest:

- přední část m. deltoideus
- ulnární strana HK

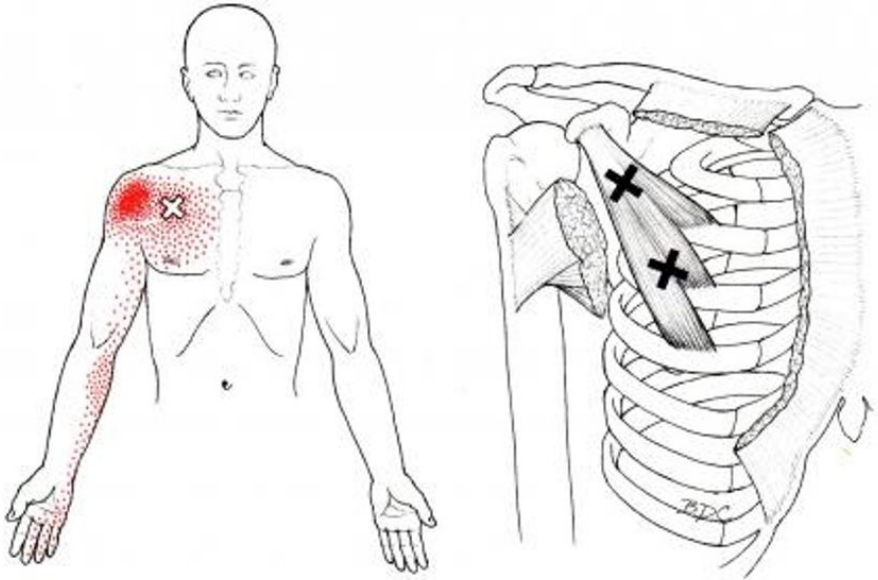

(Travell & Simons)

m. pectoralis minor - terapie

- **P:** leh na zádech, páteř podložena v obl. hrudníku ručníkem
- **T:** vytváří nespecifický streč kaudo-latero-dorzálně tlakem na ramena, možno využít principu PIR – pac. zabere směrem ke stropu, s výdechem release
- **Autoterapie:** AGR – P leh na zádech, ošetřovanou stranou u okraje lehátka, rameno mino lehátko a HK svěšena přes okraj stolu k zemi. P zvedá rameno ke stropu s jinak visící HK pro aktivaci, s výdechem release

m. pectoralis minor - palpace

Poděbradská, R. (2018). Atlas ošetření svalů v manuální terapii, str. 126-127: https://is.muni.cz/do/rect/el/estud/fsps/js18/atlas-svaly/web/index.html

pectoralis minor - terapie (dle Jen

- Ruka na rameni tlačí lopatku do retrakce a ruka na žebrech lehce dorzálně a směrem k hrudní kosti.
- **Izometrie:** tlak ramenem proti dlani – do protrakce
- **Facilitace:** nádech
- **Inhibice:** výdech

PRŮVODCE LÉČBOU A PREVENCÍ PORUCH HYBNÉHO SYSTÉMU, Autoři: PaedDr. Jiří Vlček a PhDr. Miroslav
Dobeš: https://www.fyzioweb.cz/video/m-pectoralis-minor

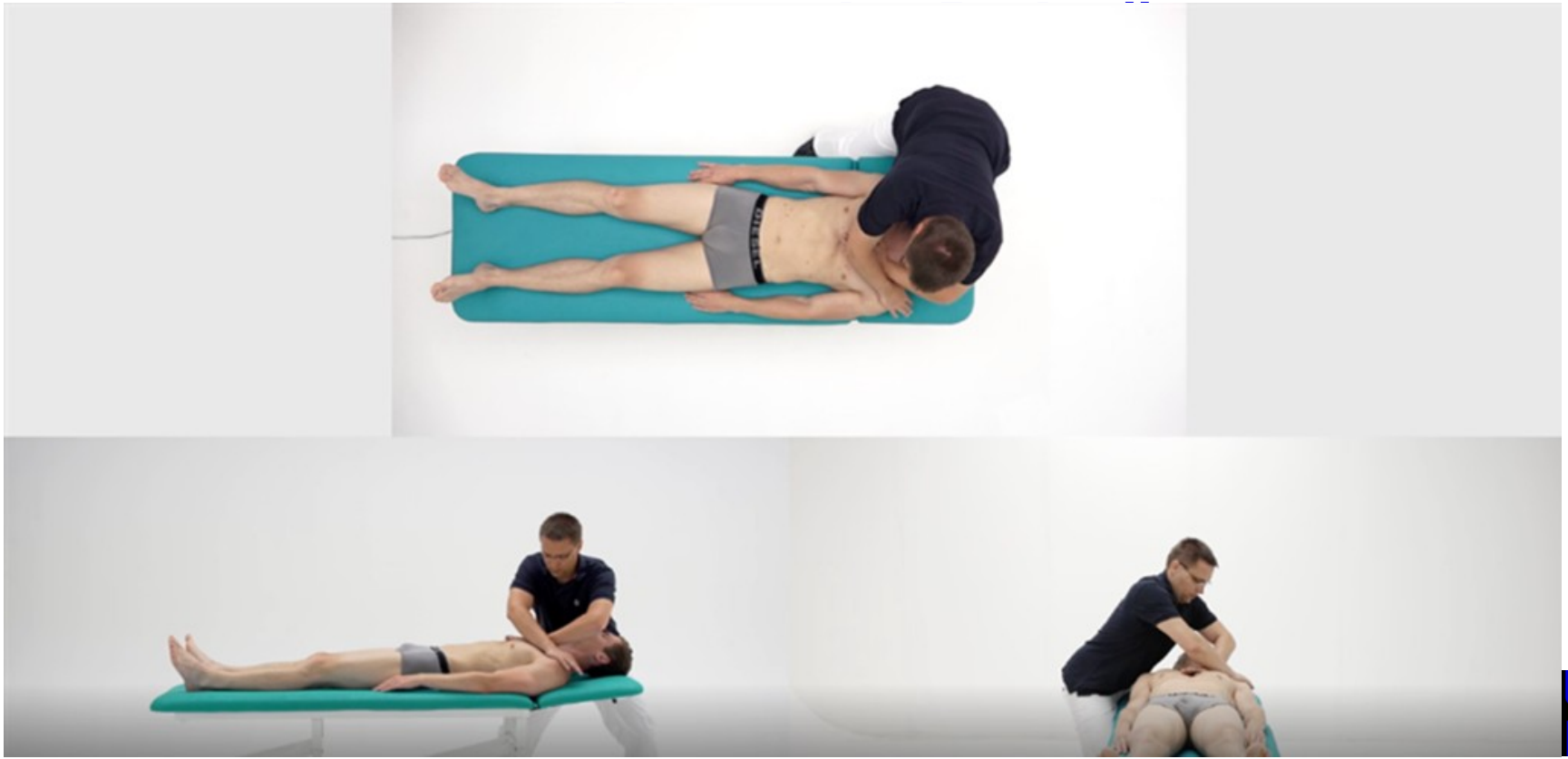

m. pectoralis mino witta)

Obr. 270. AGR m. pectoralis minor. a) Rameno přes okraj lehátka visící končetiny zvednuto. b) Rameno povoleno během relaxace.

LEWIT, Karel. *Manipulační léčba v myoskeletální medicíně*. 4. přeprac. a rozš. vyd. Leipzig, str. 246: J.A. Barth Verlag, 1996. xi, 347. ISBN 3335004019.

Myofasciální “pseudothoracic” outlet syndrom

- Zahrnuje čtveřici svalů – m. LD, m. TM, m. pectoralis major m. subscapularis (poměrně silné VR ramene)
- Nejméně 3 tyto svaly musí mít aktivní TrPs
- Pacient popisuje bolestivost, kt. silně naznačuje TOS, svaly však nestlačují žádnou strukturu v okolí hrudníku
- Často bývá u stavů po CMP (tendence ke spasticitě vnitřních rotátoru a adduktorů, zejm. m. subscapularis → tendence k aktivaci TrPs) → zvýšené napětí v těchto čtyřech svalech způsobené spasticitou a TrPs mohou způsobit subluxaci ramene
- TrPs těchto svalů mohou výrazně omezit pohyblivost ramene = často mylně označováno jako „zmrzlé rameno“
- Dále syndrom může napodobit kromě TOS víceúrovňovou cervikální radikulopatii, různé typy burzitid a tendinitid v oblasti ramene

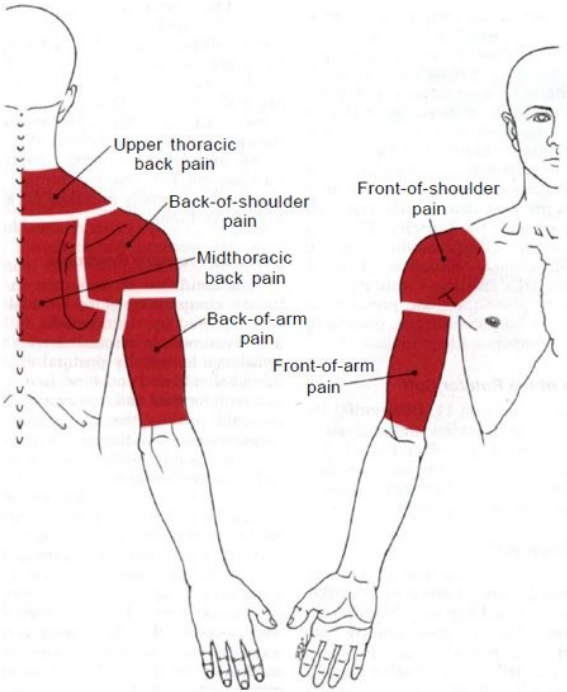

(*Travell & Simons*)

m. serratus anterior - anatomie

- O: later. hrana žeber I.-IX.
- I: po celé délce mediálního okraje lopatky
- F: stabilizace, abdukce lopatky, ZR dolního úhlu
- N: n. thoracicus longus (C5,8)

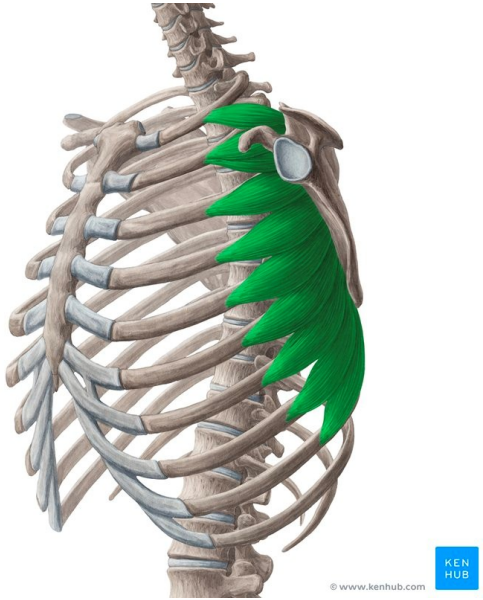

m. serratus anterior - TrPs

Reflexní změny a přenesená bolest:

- bolest laterálně ve střední části hrudníku, i v klidu
- aktivace při hlubokém dýchání, např. běhu (pozn. typické píchání v boku při běhu způsobeno rychlým rozpínáním jater ve vazivovém obalu, který se silně napíná)

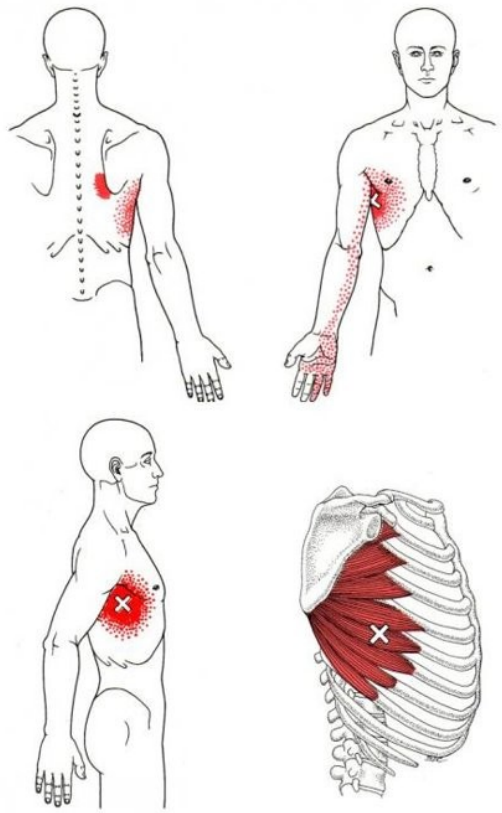

(Travell & Simons)

m. serratus anterior - palpace

palpace

1. zub při horním úhlu
2.-3. zub při margo medialis
4.-9. zub při dolním úhlu

(Poděbradská)

Poděbradská, R. (2018). Atlas ošetření svalů v manuální terapii, str. 129-130: https://is.muni.cz/do/rect/el/estud/fsps/js18/atlas-svaly/web/index.html

m. serratus anterior - terapie (dle Dobeše)

P: LB neoš. strany, DK v mírné semiflexi, trup lze podložit polštářem a mírně rotovat dozadu

T: stoj za zády pacienta

Provedení: Úchop vrchní HK a vedené do maximální elevace , předloktí je ve FLX asi 90 stupňů. Jednou rukou fixujete hrudník – tlakem na dolní žebra kaudálně. Druhou udržujete pozici vzpažené horní končetiny v předpětí tlakem do paže nad LOK.

Izometrie: Tlak paže P proti dlani T do ADD.

m. serratus anterior (AGR dle Lewitta)

Obr. 271. AGR m. serratus anterior (viz text).

LEWIT, Karel. *Manipulační léčba v myoskeletální medicíně*. 4. přeprac. a rozš. vyd. Leipzig, str. 247: J.A. Barth Verlag, 1996. xi, 347. ISBN 3335004019.

m. serratus ant. – posilování

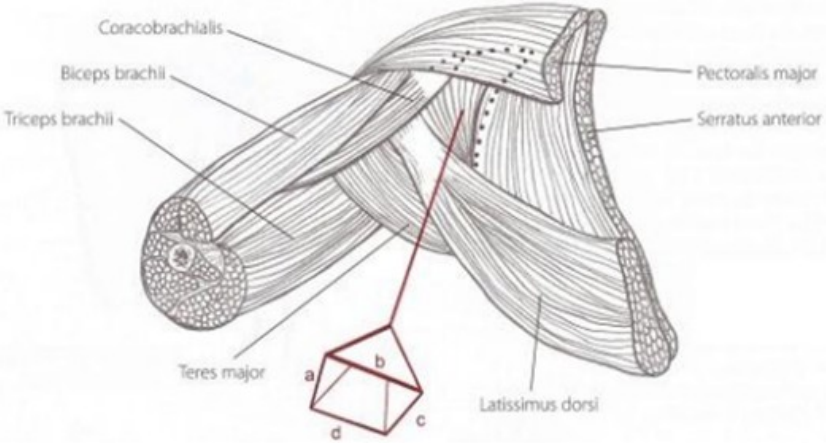

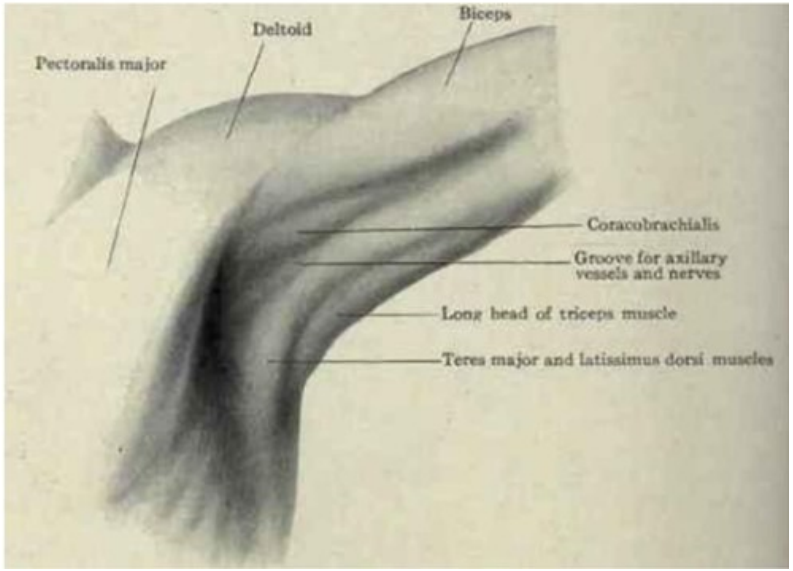

a – laterální plocha – CB
b – přední plocha – PM
c – vnitřní plocha – SA
d – zadní plocha – LD, TM

Mm. rhomboideus major et minor - anatomie

- O: proc.spinosi Th2-Th5 (major), proc.spinosi C7-Th1 (minor)
- I: mediální okraj lopatky
- F: elevace, addukce, vnitřní rotace lopatky
- N: n.dorsalis scapulae (C5)

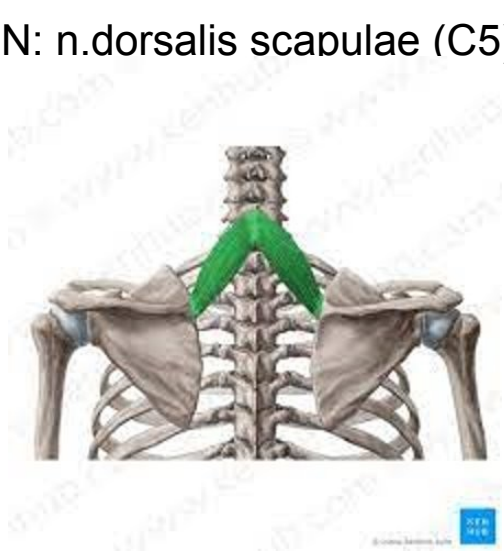

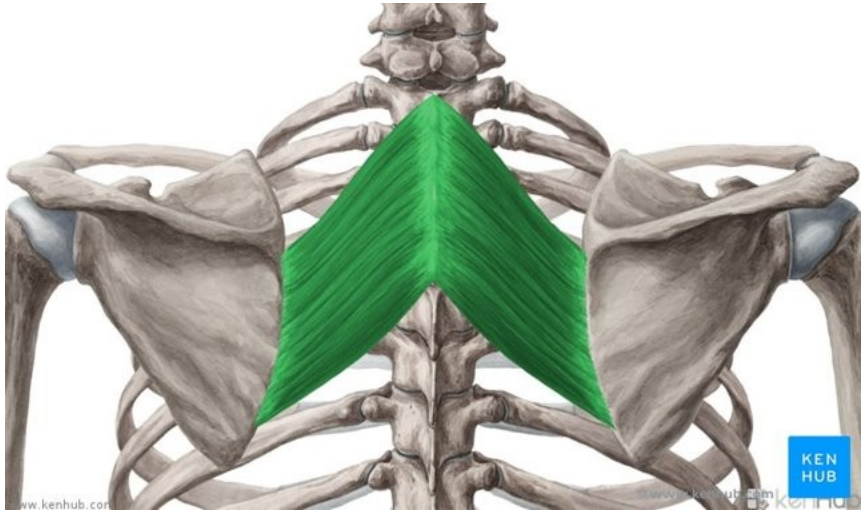

Mm. rhomboideus major et minor - TrPs

Reflexní změny a přenesená bolest:

- kolem mediálního okraje lopatky
- přidružené svaly a TrPs: m. levator scapulae (ELV), m. lat. dorsi (VR)
- u pac. s „kulatými zády“

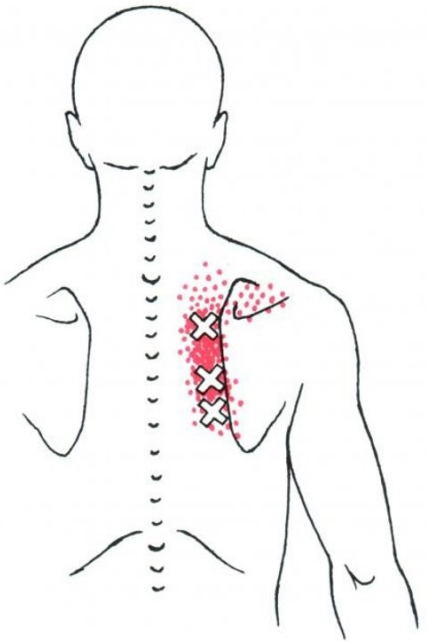

(Travell & Simons)

Mm. rhomboideii - terapie

- P: sed, ruce volně v klíně, kyfoticky opřený o T
- T: stoj, bariéra bilat.: T pozdvihne ramena P (ADD+ ELV), bariéra směrem kaudolaterálně
- **(Auto)PIR dle Travellové a Simonse**
- v sedě na židli s předklonem trupu
- Pokud má pac. ruce mezi koleny, cílíme na minor
- Pokud jsou ruce zkřížené a zvenku stehen, cílíme na major
- **Presura** – tenisovým míčkem (20-30 s, někdy i 1 minuta)

Figure. 27.4. Postisometric relaxation for release of right rhomboid muscles (see description in text).

Poděbradská, R. (2018). Atlas ošetření svalů v manuální terapii, str. 149: https://is.muni.cz/do/rect/el/estud/fsps/js18/atlas-svaly/web/index.html

Mm. rhomboidei – palpace

ozřejmění
rameno mimo lehátko
(Poděbradská)

Zdroje:

Obrázky: Kapandji, I. A. (1971). The physiology of the joints, volume I, upper limb. *American Journal of Physical Medicine & Rehabilitation*, *50*(2), 96., LEWIT, Karel. *Manipulační léčba v myoskeletální medicíně*. 4. přeprac. a rozš. vyd. Leipzig: J.A. Barth Verlag, 1996. xi, 347. ISBN 3335004019, Poděbradská, R. (2018). Atlas ošetření svalů v manuální terapii: https://is.muni.cz/do/rect/el/estud/fsps/js18/atlas-svaly/web/index.html, Rychlíková, E. (2002). Funkční poruchy kloubů končetin

- **DOBEŠ, Miroslav, Marie MICHKOVÁ, Petr POSPÍŠIL, Jiří VLČEK a Marek ČENTÍK. *Diagnostika a terapie funkčních poruch pohybového systému (manuální terapie) pro fyzioterapeuty*. 1. vyd. Horní Bludovice: Domiga, s.r.o., 2011. 76 s. ISBN 978-80-902222-4-3.**
- **PRŮVODCE LÉČBOU A PREVENCÍ PORUCH HYBNÉHO SYSTÉMU Autoři: PaedDr. Jiří Vlček a PhDr. Miroslav Dobeš: https://www.fyzioweb.cz/**
- Stanley, H. (1976). *Physical examination of the spine and extremities*. Appleton-Century-Crofts.
- Kapandji, A.: The physiology of joints II., 2019. ISBN 9781912085606.
- KOLÁŘ, Pavel. *Rehabilitace v klinické praxi*. 1. vyd. Praha: Galén, 2009. xxxi, 713. ISBN 9788072626571.
- VÉLE, František. *Kineziologie pro klinickou praxi*. Vyd. 1. Praha: Grada, 1997. 271 s. ISBN 8071692565.
- DYLEVSKÝ, Ivan. *Speciální kineziologie*. 1. vyd. Praha: Grada, 2009. 180 s. ISBN 9788024716480.
- **LEWIT, Karel. *Manipulační léčba v myoskeletální medicíně*. 4. přeprac. a rozš. vyd. Leipzig: J.A. Barth Verlag, 1996. xi, 347. ISBN 3335004019.**
- Poděbradská, R. (2018). Atlas ošetření svalů v manuální terapii: https://is.muni.cz/do/rect/el/estud/fsps/js18/atlas-svaly/web/index.html
- **Reichert, B. (2021) Palpační techniky**
- Rychlíková, E. (2002). Funkční poruchy kloubů končetin
- Kapandji, I. A. (1971). The physiology of the joints, volume I, upper limb. *American Journal of Physical Medicine & Rehabilitation*, *50*(2), 96.
- Simons, D. G., Travell, J. G., & Simons, L. S. (1999). Myofascial pain and dysfunction: the trigger point manual. Volume 1. Upper half of body. *London, United Kingdom: Williams and Wilkins*, *21*, 22.
- Prezentace ergoterapeutky FN Brno pro FSpS: DiS. Michaela Stančíková

Protažení extenzorů prstů (Dobeš)

Flexory zápěstí

Flexory prstů

M.abductor policis longus a m.extenzor policis longus a brevis

M.Flexor policis longus(do extenze) a svaly

tenaru (do extenze a abdukce)

Ošetření hypotenaru

Ošetření hypotenaru

M.lumbricales

WHAT IF I TOLD YOU
THERE'S MORE TO PHYSICAL THERAPY THAN HOT PACK, E-STIM AND ULTRASOUND

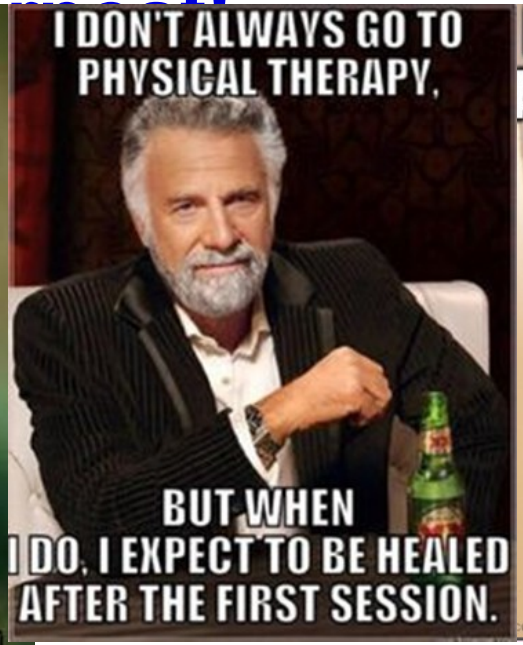
I DON'T ALWAYS GO TO PHYSICAL THERAPY,
BUT WHEN I DO, I EXPECT TO BE HEALED AFTER THE FIRST SESSION.

PACIENT PŘI POHLEDU A PŘEDPIS FYZIOTERAPIE
21221
21215
21001
21413
KDE MASÁŽE?