

# Loket a předloktí

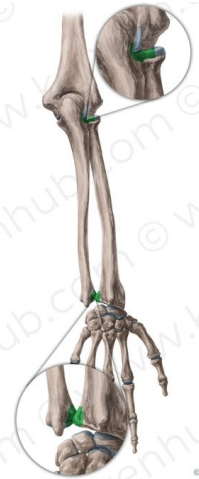bp4850 Kineziologie, Algeziologie a odvozené  
techniky diagnostiky a terapie

Mgr. Zuzana Kršáková



# Articulatio radioulnaris distalis

- Skloubení mezi distálním koncem radia a ulny
- Caput ulnae a incisura ulnaris jsou zde kloubními plochami
- Kloubní pouzdro je volné, tím dovoluje obíhání distálního konce radia kolem ulny
  - Vytváří výběžek mezi radiem a ulnou □ **recessus sacciformis**
- Společně s proximálním radioulnárním kloubem umožňuje rotaci radia kolem ulny (S a P)
- Cylindrický kolový kloub s jedním stupněm volnosti
  - Kloub zesílen vazy: **lig. radioulnare palmare et dorsale**



# Kosti předloktí - ossa antebrachii

- Dvě kosti – ulna a radius
- Mezi nimi **membrana interossea**

## antebrachii

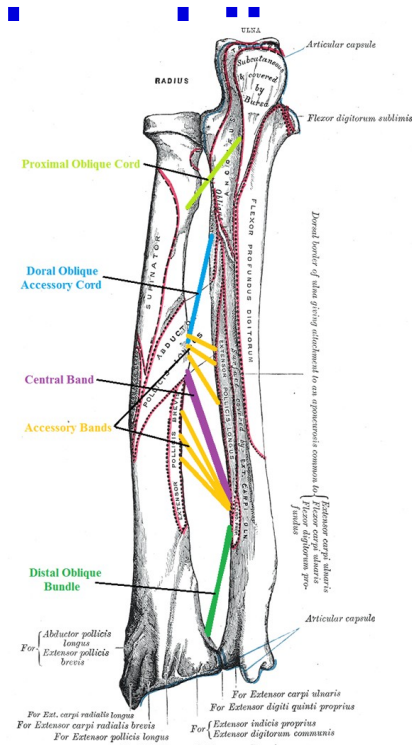
- Zajišťuje vzájemné spojení obou

kostí; je tvořena fibrózním vazivem

Probíhá šikmo směrem distálním od

radia k ulně a tím brání distálnímu skluzu

radia, obsahuje otvory pro vstup cév a nervů



# Membrana interossea antebrachii (MIA)

- Zátěž a současná schopnost rotace téměř 180st. (manipulační schopnost ruky - proximální a distální RUK)
- **Komplex Membrana interossea antebrachii** (MIA a její centrální část, distální šikmo-orientované ligamentum a ligamentózní komplex kolem proximál. RUK a distál. RUK)
- **MIA komplex** je významný pro manipulační schopnost ruky - při jeho poškození může docházet k řadě patologických stavů v oblasti jak předloktí, tak ruky (zkrácení radia, radiokapitelární impingement, artrotické změny, omezení ROM rotačních pohybů)

# Membrana interossea antebrachii (MIA)

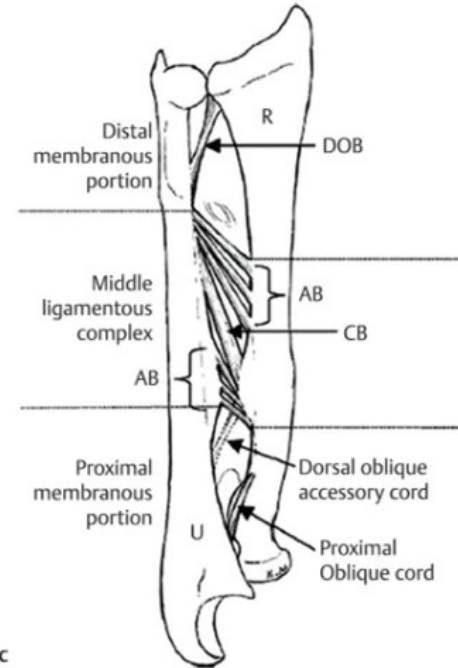
- pacienti si stěžují na “hlubokou bolest”  
někde mezi “kostmi” - tlak prstů mezi  
radiem a ulnou
- Vlákná membrány směr ke kostem (R a  
U) pod úhlem cca 45st.
- Její prostřední a proximální část - silné  
interosseální “ligamentum” koordinující  
pohyby v R-U skloubení.

Der Balgrist

# Membrana interossea antebrachii (MIA)

Dle anatomické studie se MIA skládá z cca z 5 “ligament”:

- **Central Band (CB)** - nejsilnější ze všech částí (skoro až 2mm), **Accessory Band (AB)** - skládá se z několika menších “ligament” tenších než 1mm, P-D or. k CB, **Distal Oblique Bundle (DOB)** - nevyskytuje se u všech jedinců, začátek na proxim. okraji m. pronator quadratus a upíná se do kl. pouzdra - DRUK, **proximal oblique cord (ligamentum Weitbrechti)**, **dorsal oblique accessory cord (méně častý výskyt)**
- Celkově se MIA skládá z proximální, prostřední (CB a AB) a distální části



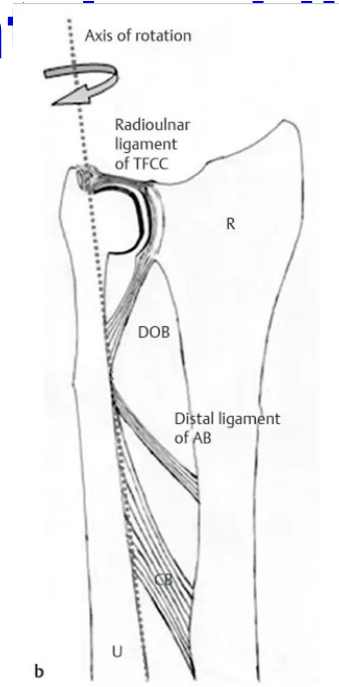
# Membrana interossea antebrachii (MIA)

- Prostřední porce MIA (CB) je nejlépe prozkoumanou částí, histologicky vykazuje vlastnosti jak ligamenta, tak šlachy.
- CB bylo nalezeno ve všech zkoumaných případech
- Vlákna CB jsou orientovány disto-ulnárně a skloněny pod úhlem 21 st. (Skahen et al., 1997)

# Membrana interossea antebrachii

(MIA)

- **Distal Oblique Bundle (DOB)** - podílí se spolu s TFCC na stabilizaci zápěstí během rotačních pohybů - ulnární úpon souhlasí s osou rotace, funkce jako doplňkové kolaterální lig.



<https://musculoskeletalkey.com/17-the-interosseous-membrane/>



# MIA - Biomechanika

MIA zabezpečuje z pohledu biomechaniky několik funkcí:

- Přenos zátěže ze zápěstí na loket
- Přenos zátěže z radia na ulnu
- Zabezpečuje stabilitu předloktí
- Napomáhá udržovat stabilitu v oblasti DRUK

# MIA - Biomechanika

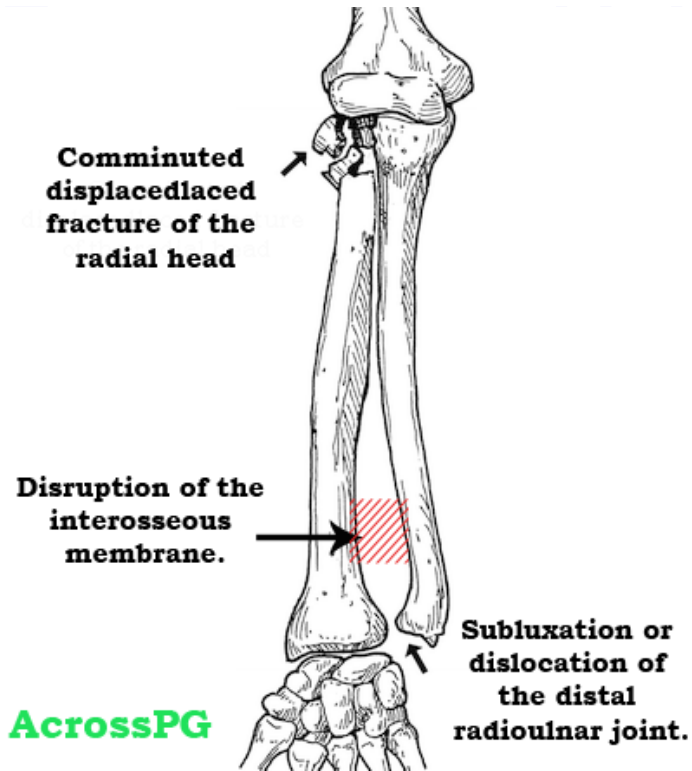
- Intaktní MIA zabezpečuje disipaci zatížení, při SUP: větší zátěž na proxim. části ulny (49%) a dist. části radia (68%) vs. dist. část ulny (32%) a proxim. radius (51%)
- Po odstranění MIA se velikost síly působící na R i U srovnala, a to ve všech pozicích předloktí (nedocházelo k rovnoměrnému “rozptýlení” zátěže mezi obě kosti)
- MIA přenáší zátěž od zápěstí po proxim. předloktí (vlákna orientována od R-U proximo-distálně) a vyvíjejí proximálně orientovaný tah za ulnární diafýzu

# Stabilita předloktí

- předloktí je dynamická struktura - nutná podélná i příčná stabilizace (MIA zabraňuje rozestupu R a U, při axiál.zátěži migruje hlavička R mírně proximálně - transverzál. přiblíž. obou kostí)
- Patologie v oblasti MIA kladou velké nároky na podélnou stabilizaci (zlomenina hlavičky radia, či její úplná absence - proximální migrace radia, míra migrace závisí od rozsahu poškození)
- Při poškození MIA, TFCC a absenci hlavičky radia - přesun zátěže distálně na radius (Rabinowitz et al., 1994; Morrey et al.)

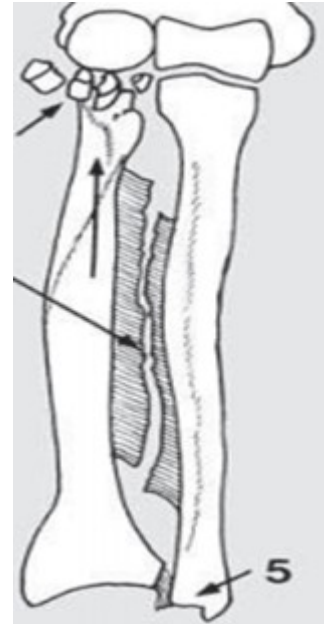
# Patologie v oblasti MIA

- mechanismus úrazu často pád na nataženou ruku (FOOSH) - natržení distální šikmé části MIA a podporných struktur DRUK a PRUK - kominutivní a dislokované fraktury v oblasti hlavičky radia
- u terapie nestačí zaměřit se pouze na hlavičku radia, ale i na část MIA - jinak riziko prolongovaných obtíží v této oblasti
- další klinické příznaky vedoucí k možnosti patologií v oblasti MIA (současné bolesti zápěstí, instabilita DRUK, plus ulna deformita na RTG)
- Essex-Lopresti injury (fraktura hlavičky radia s dislokací DRUK a rupturou MIA) akutní i chronický stav (artr. změny LOK)



<https://quizlet.com/556494512/ortopedie-pojmy-flash-cards/>

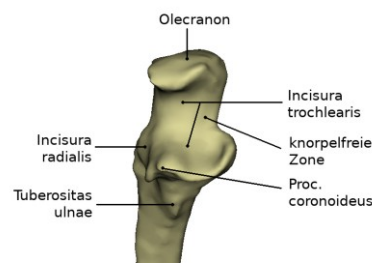
y



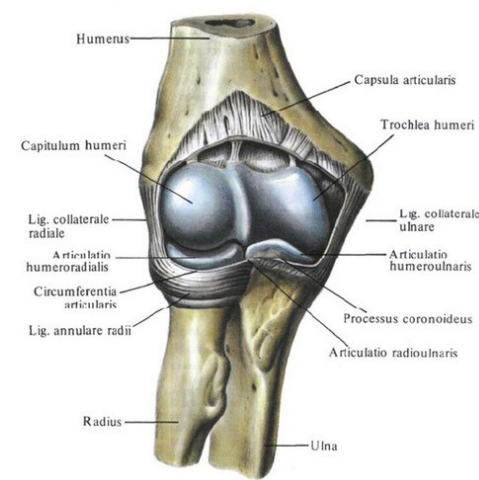
McRae E, Esser M. *Practical Fracture Treatment*. Fifth edition. Churchill Livingstone Elsevier 2008

# Articulatio cubiti

Složený kloub, má 3 části.



<https://dornheim-anatomy.com/index.php/Elle/en>



Sinelnikov, R. D., Sinelnikov, A., & Sinelnikov, Y. (1996). Atlas of human anatomy. In 4 volumes. *Medicine*, 82-85.

## Art. humeroradialis

- Mezi capitulum humeri (sférický tvar) a fovea articularis/capitis radii - druh kladky, *trochoginglymus* (válcový a současně kladkový kloub)

- aktivní stabilita “force closure” - síla napínání kl.pouzdra a vazů

## Art. humeroulnaris

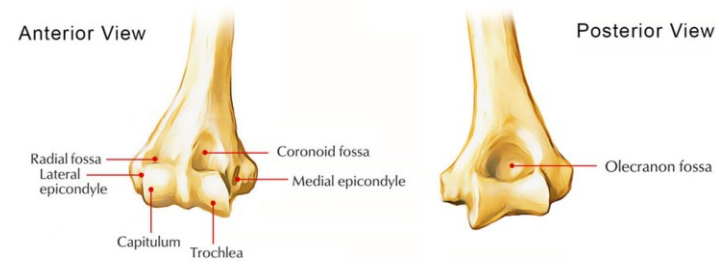- Mezi trochlea humeri a incisura trochlearis ulnae, patří mezi kladkové klouby
- pasivní stabilita “form closure” - tvar kl. ploch, incisura obklopuje trochleu cca 180°

## Art. radioulnaris proximalis

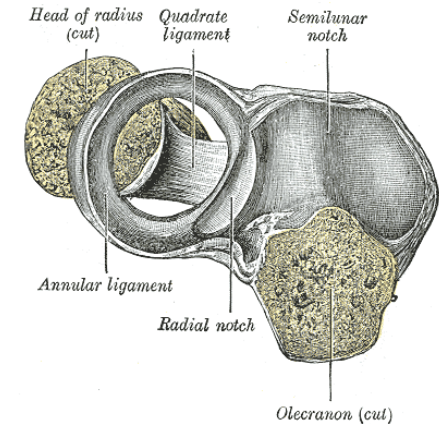
- Mezi incisura radialis ulnae a circumferentia articularis capitis radii, patří mezi klouby válcové a kolové

# Kloubní pouzdro

- **ventrálně:** tenké pouzdro, které se při flexi lokte skládá v řasy
- **dorzálně:** nad olekranonem chráněno úponovou šlachou m. triceps brachii
- na ulně se upíná po okraji kloubních ploch
- na radiu sestupuje až na krček jako **recessus sacciformis** kloubního pouzdra
- distální zakončení pouzdra mezi radiem a ulnou se označuje jako **ligamentum quadratum**
- zaujímá jamky na humeru
  - fossa coronoidea, radialis, olecrani
- nechává volné epikondyly



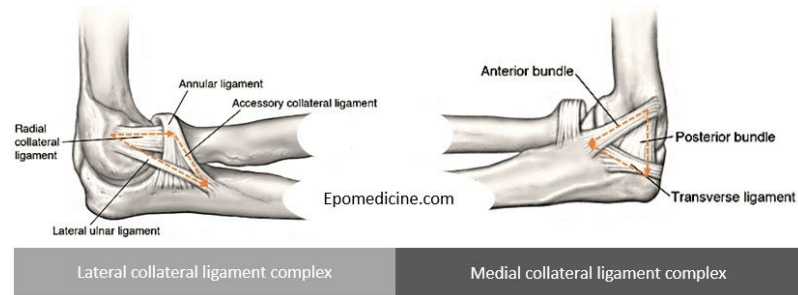
<https://www.earthslab.com/anatomy/olecranon-fossa/>



[https://en.wikipedia.org/wiki/Quadrato\\_ligament](https://en.wikipedia.org/wiki/Quadrato_ligament)

# Ligamenta loketního kloubu

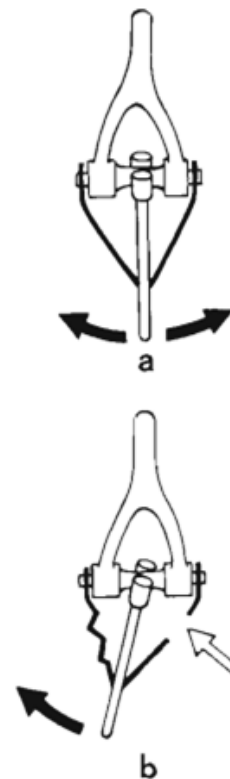
- Ligamentum collaterale radiale (zevní postranní vaz)
- Ligamentum collaterale ulnare (vnitřní postranní vaz)
  - složen ze tří pruhů -> tvoří tvar širokého trojúhelníku
- Ligamentum olecranohumerale
- Ligamentum humerocoronoideum
- Ligamentum obliquum
- Ligamentum anulare radii
  - zajišťuje supinaci a pronaci





# Ligamenta loketního kloubu

- funkcí postranních vazů LOK je  
zabraňovat L posunům v kloubu a  
zabezpečit koaptaci kloubních ploch
- v případě porušení integrity jednoho z  
postranních vazů, dochází k laterálnímu  
posunu směrem k opačné straně a tím kl.  
plochy ztrácí kontakt na straně patologie  
(mechanismus viditelný u dislokací LOK)

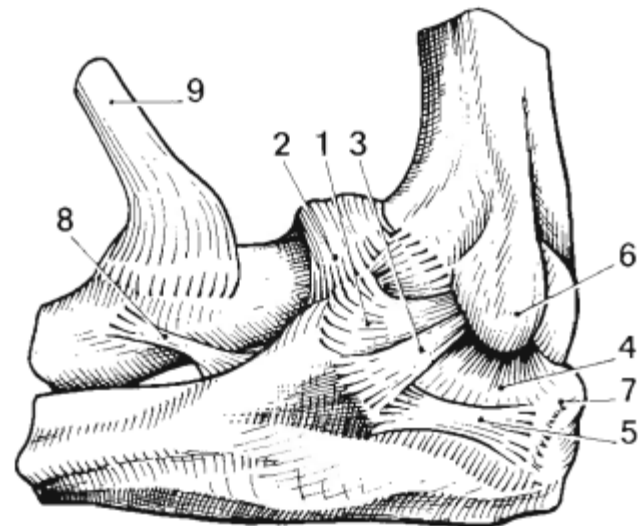


Kapandji, I. A. (1971). The physiology of the joints, volume I, upper limb. *American Journal of Physical Medicine & Rehabilitation*, 50(2), 96.

# Ligamenta loketního kloubu

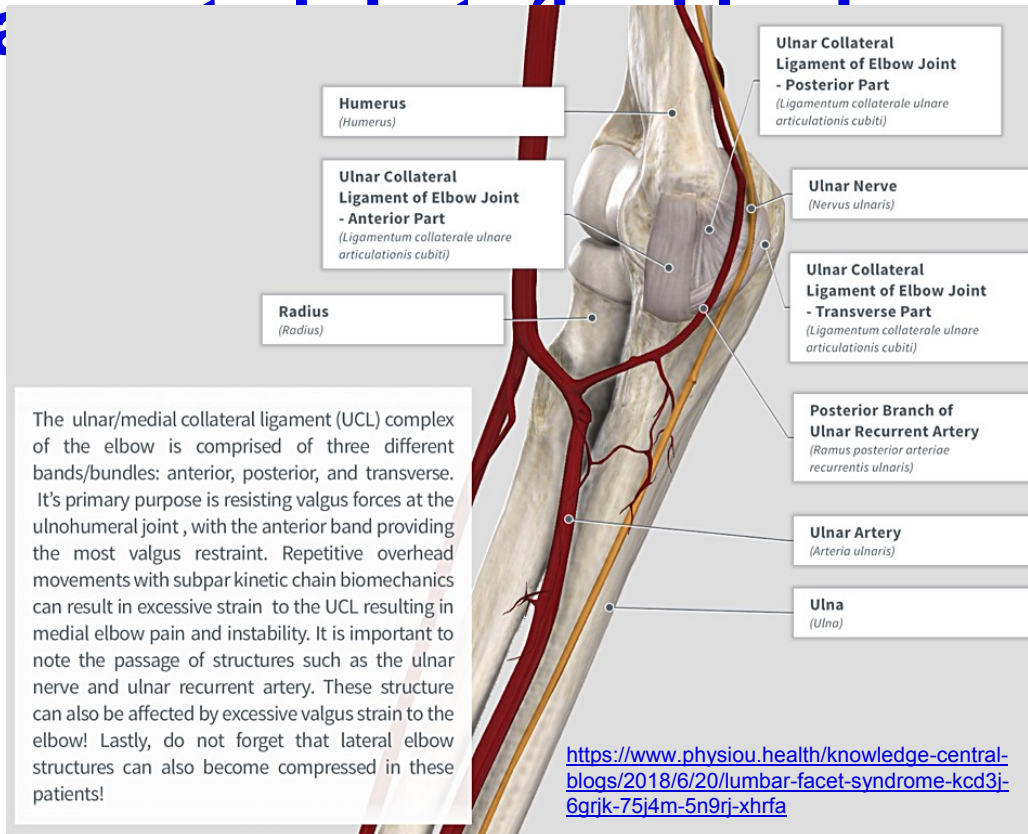
M postranní vaz je tvořen celkem 3 svazky:

- **přední vlákna (1)**, některé z nich zpevňují anulární ligamentum (2)
- **prostřední vlákna (3)**, která jsou nejpevnější
- **posteriovní vlákna (4) - ligamentum Bardinet**, zpevněná transverzálně or. vlákna Cooprova ligamenta (5)
- mediální epikondyl (6)
- olecranon (7)
- ligamentum obliquum (8)
- šlacha bicepsu (9)



Kapandji, I. A. (1971). The physiology of the joints, volume I, upper limb. *American Journal of Physical Medicine & Rehabilitation*, 50(2), 96.

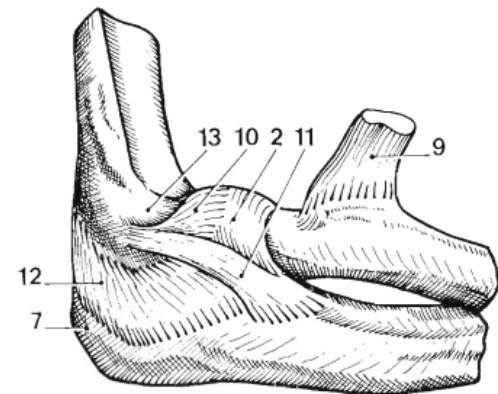
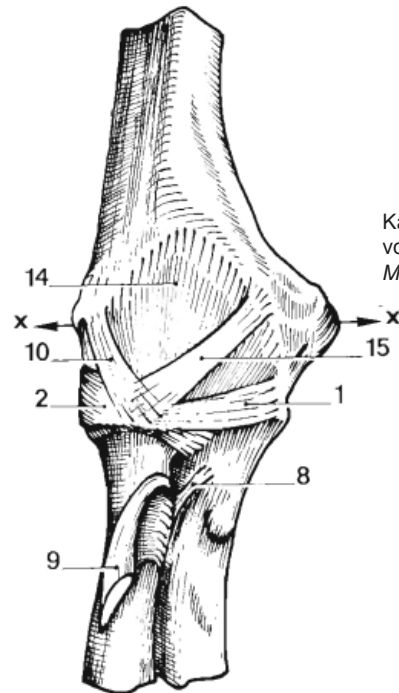
# Liga



# Ligamenta loketního kloubu

L postranní vaz je také tvořen 3 svazky:

- **přední vlákna (10)**, která zpevňují anulární ligamentum
- **prostřední vlákna (11)**, která posteriorně zpevňují anulární ligamentum
- **posteriorní vlákna (12)**
- laterální epikondyl (13)
- kl. pouzdro (14) je A zpevněno anterior. ligamentem a ligamentum obliquum anterior (15) a vlákny posterior. ligamenta



Kapandji, I. A. (1971). The physiology of the joints, volume I, upper limb. *American Journal of Physical Medicine & Rehabilitation*, 50(2), 96.

1 - humerus

2 - kloubní pouzdro

3 - epicondylus medialis humeri

4 - lig. collaterale ulnare

5 - lig. anulare radii

6 - šlacha m. biceps brachii

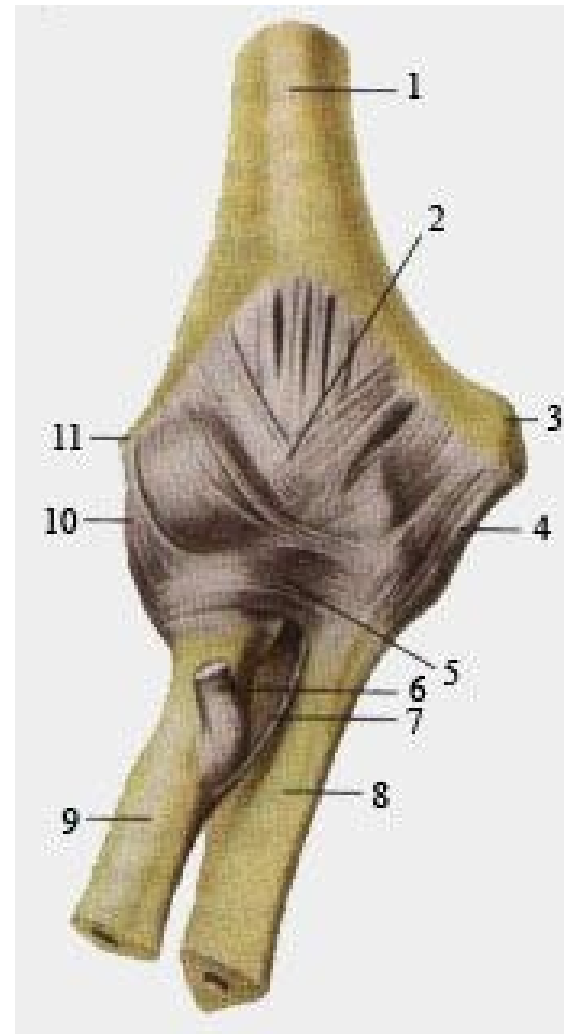
7- chorda obliqua

8 - ulna

9 - radius

10 - lig. collaterale radiale

11 - epicondylus lateralis humeri



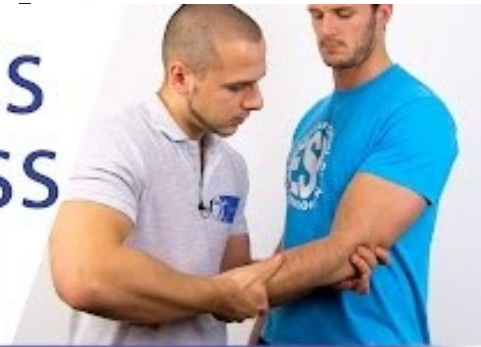# Testování intenzit kol

## Valgus Stress Test



Assessment

## Varus Stress Test



Assessment

## Modified Milking Maneuver



Assessment

# Tíhové váčky

- v loketním kloubu celkem 5 tíhových váček
- **Bursa bicipitoradialis** – nachází se mezi úponovou šlachou m. biceps brachii a tuberositas radii
- **Bursa cubitalis interossea** – nekonstantní burza

Při úponu m. triceps brachii:

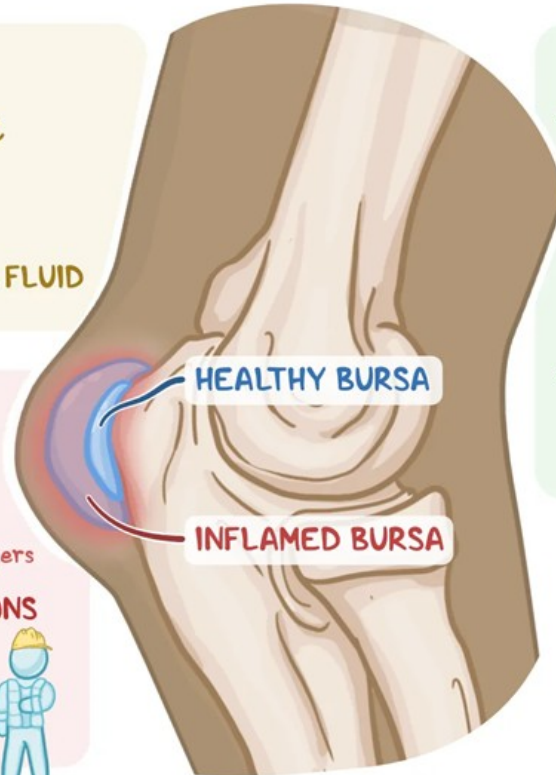
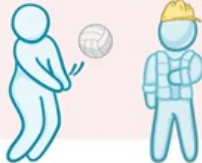- Povrchová bursa **subcutanea olecrani**
- Hlubší bursa uvnitř úponové šlachy – nekonstantní **bursa intratendinea olecrani**
- Mezi úponovou šlachou a olekranonem se nachází **bursa subtendinea musculi tricipitis brachii**

## BACKGROUND

- \* INFLAMMATION of FLUID-FILLED SAC on BONY TIP of ELBOW
- \* HEALTHY BURSAE are LINED with a THIN SYNOVIAL MEMBRANE that SECRETES LUBRICATING SYNOVIAL FLUID

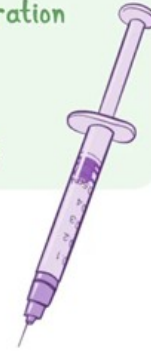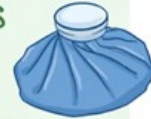## CAUSES

- \* MILD REPEATED TRAUMA
  - ~ OCCUPATIONAL: carpenters, plumbers
  - ~ RECREATIONAL: wrestlers, volleyball players
- \* SYSTEMIC INFLAMMATORY CONDITIONS
  - ~ rheumatoid arthritis
  - ~ gout
- \* INFECTION of BURSA



## TREATMENT

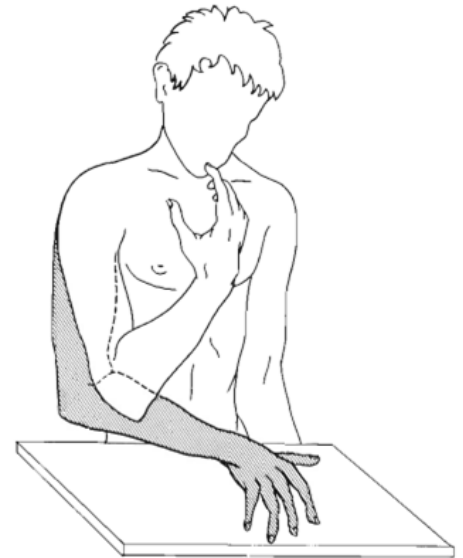
- \* NONINFECTIOUS
  - ~ elbow pad
  - ~ ice
  - ~ anti-inflammatories
  - ~ fully extend elbow
  - ~ bursal aspiration
- \* SEPTIC
  - ~ antibiotics
  - ~ bursectomy





# Kineziologie Lokte - pohyby

- Hlavními pohyby jsou FLEXE a EXTENZE
  - Odehrávají se v humeroulnárním a humeroradiálním skloubení □ „pravý loketní kloub“ (Kapandji)
  - ROM do **FLX** □ 125-145°
  - ROM do **EXT** □ 0°
- U žen a u dětí často přítomna hyperEXT 5-10°
  - Z funkčního hlediska je **FLX** lokte spojená se **supinací** (m. BB - “feeding muscle”) předloktí a **EXT** s **pronací**



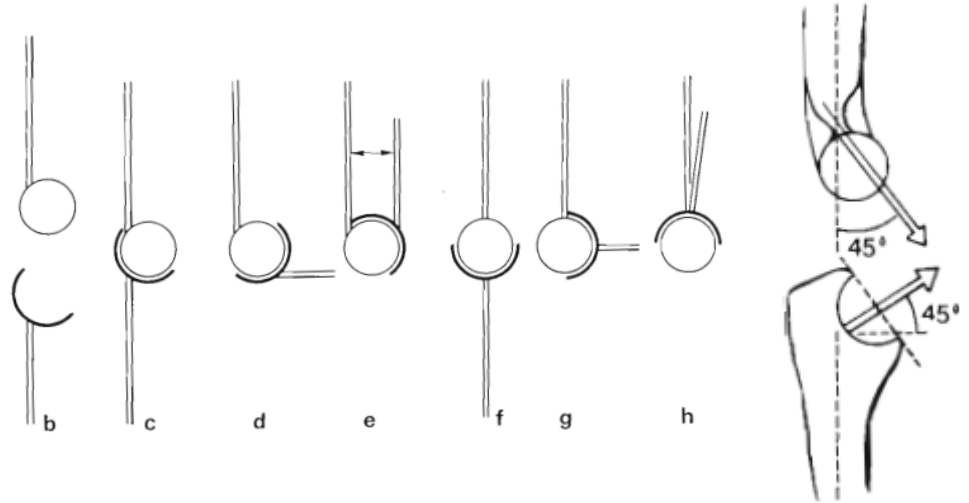
Kapandji, I. A. (1971). The physiology of the joints, volume I, upper limb. *American Journal of Physical Medicine & Rehabilitation*, 50(2), 96.

# Kineziologie Lokte - pohyby

- FLX a EXT se odehrává především v H-U kloubu
- PRUK je nejvýznamnější pro rotační pohyby ruky
- H-R kloub funguje jako “adaptér” mezi FLX/EXT v H-U kloubu a ROT v PRUK

# Flexe Lokte

- Trochlea humeri 45 st. A náklon vůči diafýze humeru, leží před její osou
- Incisura trochlearis ulnae také 45° náklon A a S vůči diafýze ulny = podpora rozsahu flexe v lokti
- při absenci těchto faktorů by byla FLX v LOK výrazněji limitována (již při 90° FLX kontakt kostí, při plné flexi by dále nebyl prostor pro svaly



Kapandji, I. A. (1971). The physiology of the joints, volume I, upper limb. *American Journal of Physical Medicine & Rehabilitation*, 50(2), 96.

# Flexe Lokte

- Flexe je limitována v závislosti na tom, zda jde o aktivní, či pasivní pohyb

## Aktivní:

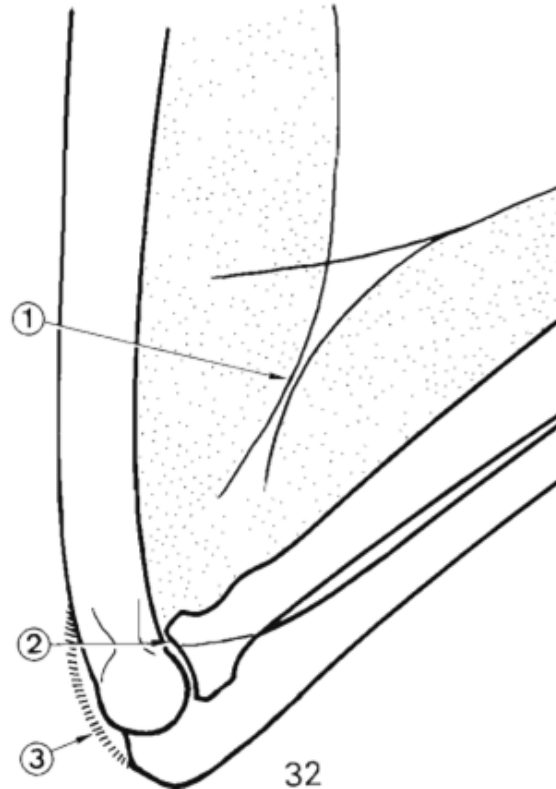
- Zcela jako první limit je pozice anteriorních svalů paže a předloktí; rozsah do  $145^\circ$  při kontrakci těchto sval.skupin (1), tedy limitace prostř. kontaktu kostí (2) či napětí post.kl. pouzdra (3) nehrají tak velkou roli

## Pasivní:

- Relaxované svaly (1) umožní FLX s dosahem za  $145^\circ$
  - Limity: kontakt hlavice radia a fossa radialis; a proc. coronoideus a fossa coronoidea (2)
  - Napětí posteriorních kapsulárních ligament (3), napětí m. triceps brachii (ROM pasivní flexe až  $160^\circ$ )
- Při flexi jde předloktí ve střední ose sagitální roviny

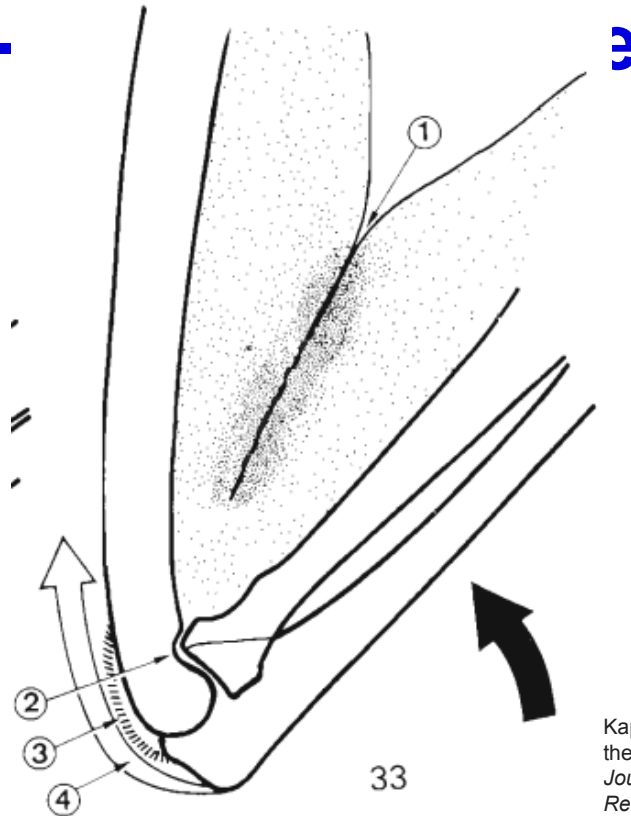
# Flexe Lakt

30 ice



Kapandji, I. A. (1971). The physiology of the joints, volume 1, upper limb. *American Journal of Physical Medicine & Rehabilitation*, 50(2), 96.

# Flexe Lokte .



Kapandji, I. A. (1971). The physiology of the joints, volume I, upper limb. *American Journal of Physical Medicine & Rehabilitation*, 50(2), 96.

# Extenze Lokte

- Při EXT jde předloktí šikmo inferiorně a laterálně (u žen zřetelnější)

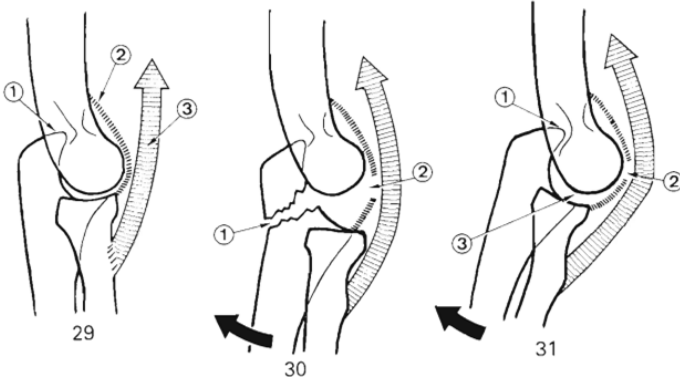
## Limitována třemi faktory:

- Společný kontakt olecranon a fossa olecrani
- Tenze anteriorních ligament
- Rezistence ventrální muskulatury (m. biceps brachii, m. supinator, m. brachialis)

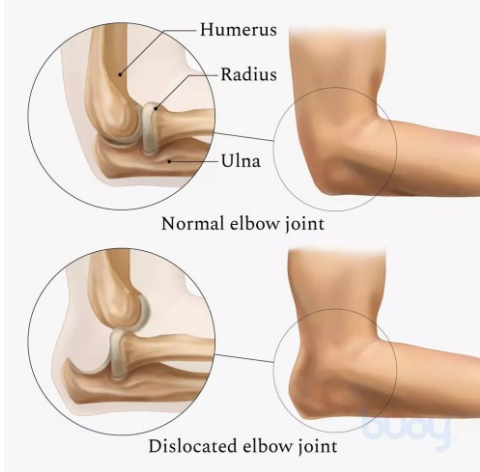# Extenze Lokte

Pokud EXT v lokti přesáhne určitou mez, může dojít k následujícím patologickým stavům:

- fraktura olecrani s přetržením kl. pouzdra (2) - obr. 30
- olecranon zůstává intaktní, přetrženo je pouze kl. pouzdro (2) a ligamenta, dochází k posterior. dislokaci LOK (3) - obr. 31
- svaly zůstávají obvykle intaktní, může ale dojít k poškození a.



Kapandji, I. A. (1971). The physiology of the joints, volume I, upper limb. *American Journal of Physical Medicine & Rehabilitation*, 50(2), 96.



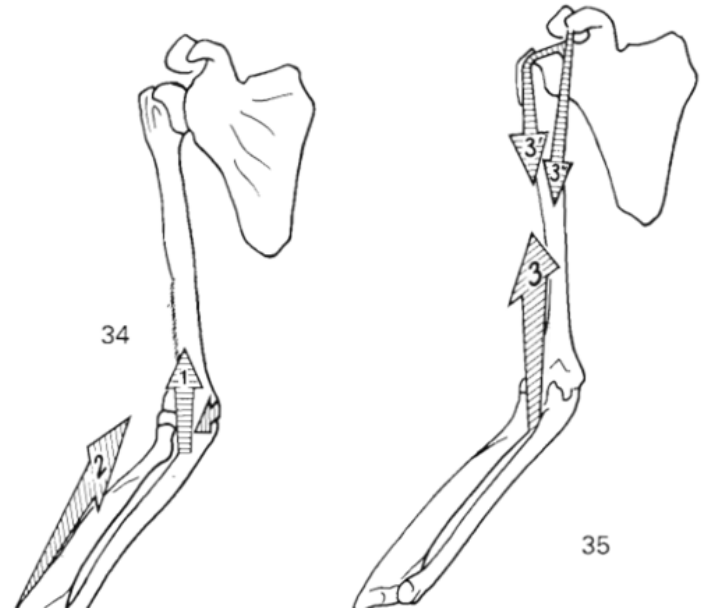
<https://www.melbournehandtherapy.com.au/conditions-treated/elbow-dislocations/>



# Flexory Lokte

Rozeznáváme **3 primární flexory**:

- m. Brachialis (1) je výhradně flexorem LOK - zvláštní sval v těle s 1 funkcí
- m. Brachioradialis (2) je primárně flexorem LOK, supinátorem je pouze v případě extrémní pronace a naopak
- m. BB (3) je biartikulární, pomáhá udržovat kontakt kl. ploch RK, hlavní funkcí j FLX v LOK, sekundárně napomáhá SUP. Při flektovanom LOK vykazuje svojí kontrakcí tendence dislokovat radius
- Tyto svaly pracují s nejvyšší mech. účinností při FLX v LOK 90°



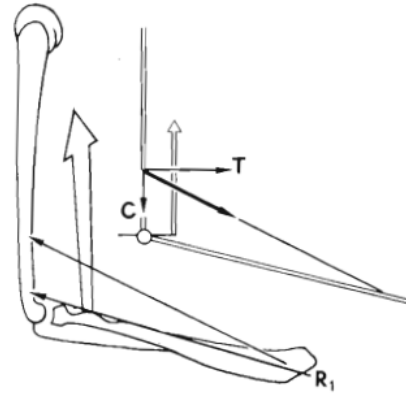
Kapandji, I. A. (1971). The physiology of the joints, volume I, upper limb. *American Journal of Physical Medicine & Rehabilitation*, 50(2), 96.

# Flexory Lokte

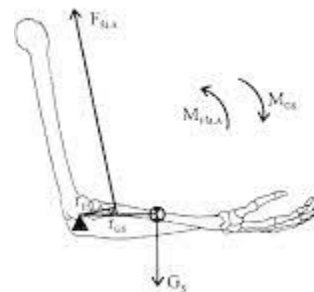
- Úhel maximální účinnosti pro FLX v LOK je 80-90° pro m. BB a 100-110° pro m. Brachioradialis
- Jelikož se svou činností flexory LOK řadí mezi páky 3. typu (jednozvrtné), rozsah a rychlost pohybu je významnější na úkor síly

## Pomocné flexory LOK:

- Kapandji tu zařazuje m. ECRL (R1), který leží v hloubce pod m. Brachioradialis (obr. 37)
- m. Pronator teres, který svou fibrotizací s rozvojem kontraktury (Volkmanova kontraktura), zabraňuje plné EXT LOK



Kapandji, I. A. (1971). The physiology of the joints, volume I, upper limb. *American Journal of Physical Medicine & Rehabilitation*, 50(2), 96.



$F_{SLA}$  – šlachová síla svalu  
 $G_S$  – tíhová síla segmentu  
 $r_{(b,a)}, r_{(c)}$  – ramena působících sil  
 $M_{(b,a)}, M_{(c)}$  – momenty sil

Šlachová síla v tomto případě vyjadřuje sílu m. biceps brachii.

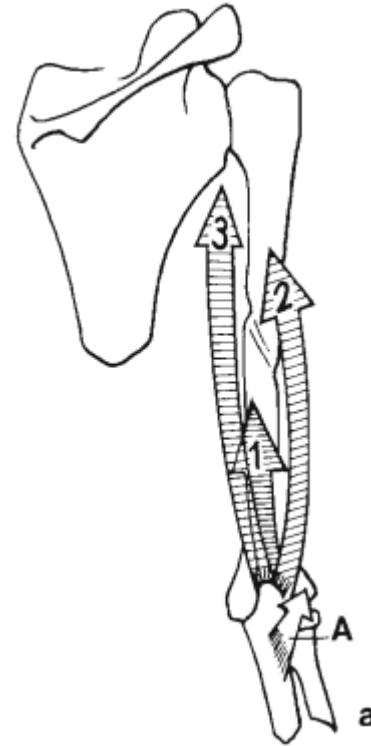
[https://is.muni.cz/el/1451/jaro2013/bp1133/um/Paky\\_v\\_lidske\\_m\\_tele.pdf](https://is.muni.cz/el/1451/jaro2013/bp1133/um/Paky_v_lidske_m_tele.pdf)

# Extenzory Lokte

- Hlavním EXT LOK je m. Triceps brachii, podle Kapandjiho sehrává m. Anconeus při extenzi pouze zanedbatelnou roli
- Spolu s m. LD je m. TB funkční dvojicí pro ADD paže

## m. Triceps brachii má 3 hlavy:

- caput mediale (1) a caput laterale (2) - monoartrikuární
- caput longum (3) je biartrikulární



Kapandji, I. A. (1971). The physiology of the joints, volume I, upper limb. *American Journal of Physical Medicine & Rehabilitation*, 50(2), 96.

# Extenzory Lokte

- Mech. účinnost m. TB závisí od míry FLX v LOK, nejučinnější je sval při semiflexi v LOK (20-30°)

## **Efektivita kontrakce CL m. TB jako biartikulárního svalu závisí také na poloze RK:**

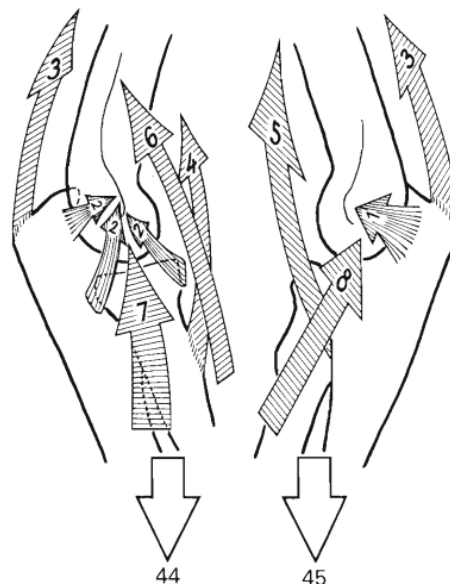
- Efektivita kontrakce větší při 90° FLX v RK, než když paže volně visí (triceps je účinnější při FLX v RK - větší vzdálenost Z a Ú než když paže volně visí, zesílení jeho kontrakce pro návrat do výchozí pozice)
- m. TB je silný také v případě simultánní EXT RK a LOK z pozice 90° FLX v RK (pohyb jakoby sekání dřeva)
- Nejslabší je m. TB u simultánní EXT LOK při FLX v RK (pohyb jako když chci “postrčit” někoho směrem dopředu) - dva antagonistické pohyby, kdy CL m. TB je současně prodlužováno (flexí v RK a zkracování extenzí v LOK)

# Koaptace kl. ploch - faktory

## Míra koaptace (přizpůsobení kl. ploch)

podél podélné osy LOK sehrává významnou roli v zabránění dislokace LOK v EXT:

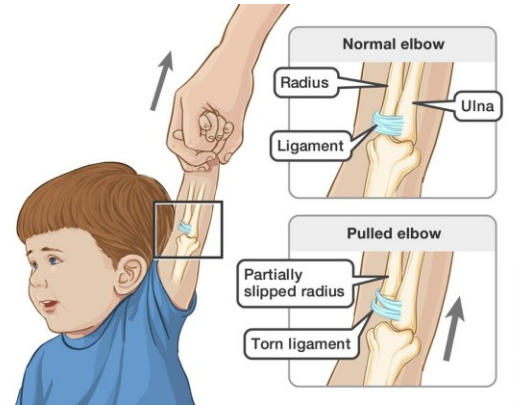
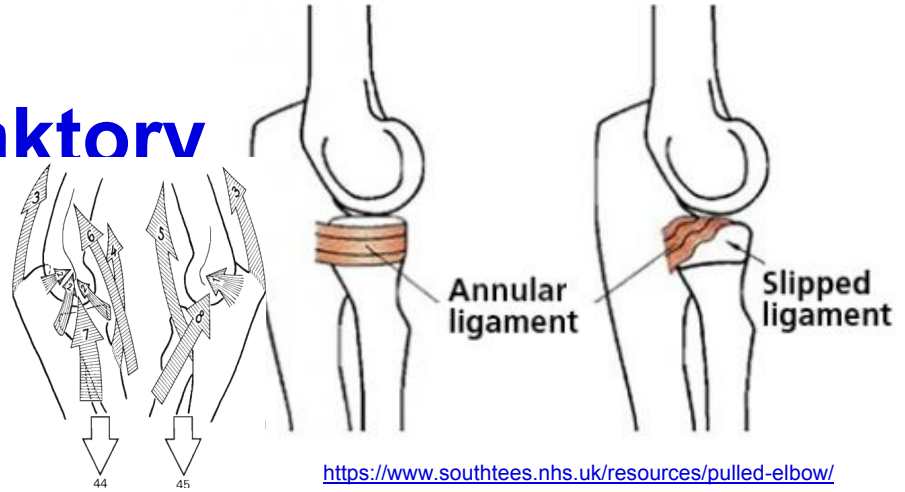
- při síle aplikované směrem dolů podél longitud. osy LOK (když neseme těžký nákup s nataženou paží) (44,45)
- při síle aplikované směrem nahoru podél longitud. osy LOK (pád na nataženou končetinu) (47, 48)



Kapandji, I. A. (1971). The physiology of the joints, volume I, upper limb. *American Journal of Physical Medicine & Rehabilitation*, 50(2), 96.

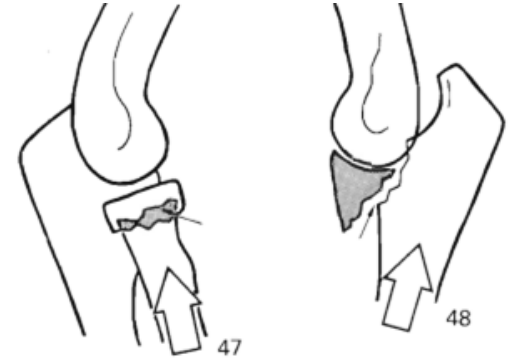
# Koaptace kl. ploch - faktorů

- Koaptace kl. ploch LOK při plné EXT zajišťují postranní vazy (M -1,L-2), m. TB (3), m. BB (4), m. Brachialis (5), m. Brachioradialis (6) a svaly začínající na L (7) a M (8) epikondyly.
- L část kloubu není mechanicky odolná vůči působení trakčních sil, hlavička radia má tendenci dislokovat (proklouznout) směrem distálně vůči ulně přes lig. annulare radii - jediná bariéra MIA

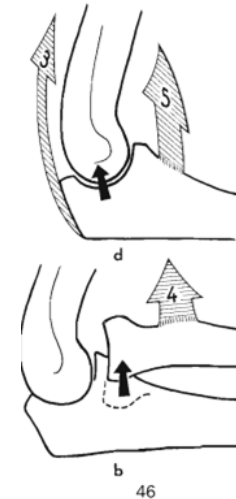


# Koaptace kl. ploch - faktory

- odolnost LOK vůči nárazům je zabezpečena výhradně prostřednictvím kostěných struktur
- u radia se tlak disipuje směrem na hlavičku, může vést až k její fraktuře (obr. 47)
- u ulny je tlak absorbován v oblasti proc. coronoideus, který je také náchylný na vznik zlomeniny, může vyústit až v posteriorní dislokaci lokte (obr. 48)
- Koaptace v průběhu FLX v LOK (obr. 46) - v 90° vysoká stabilita ulny (d) – koaktivace m. triceps brachii (3) a m. brachialis (5)
- Hlavička radia může být tahem m. BB (4) dislokována směrem proximálně a anteriorně (b) - limitováno integritou lig. annulare radii, v případě jeho poškození dochází k dislokaci při aktivní FLX v LOK

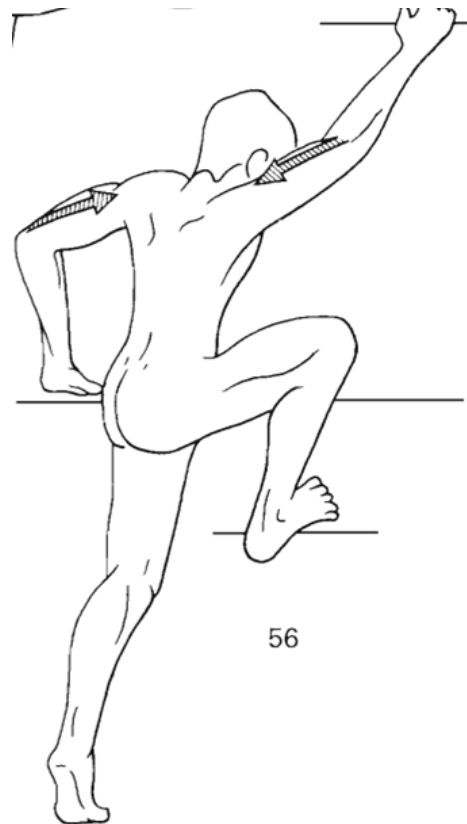


Kapandji, I. A. (1971). The physiology of the joints, volume I, upper limb. *American Journal of Physical Medicine & Rehabilitation*, 50(2), 96.



# Flexory a extenzory Lokte

- flexorová skupina je trochu silnější v porovnání s extenzory = mírná FLX v LOK v klidové pozici - (přímo úměrné míře “osvalení” daného jedince)
- **síla flexorů závisí od míry rotace v předloktí** - větší síla v PRO (m. BB je více v natažení - předpětí, tudíž je následná flexe silnější a dynamičtější)
- poměr efektivity FLX v LOK PRO:SUP je 5:3
- **síla svalů také závisí od polohy RK** (nejvyšší efektivita extenzorů je v pozici, kdy paže směřuje dolů, u flexorů je to naopak - svalstvo HK je perfektně uzpůsobeno pro lezení)



Kapandji, I. A. (1971). The physiology of the joints, volume I, upper limb. *American Journal of Physical Medicine & Rehabilitation*, 50(2), 96.

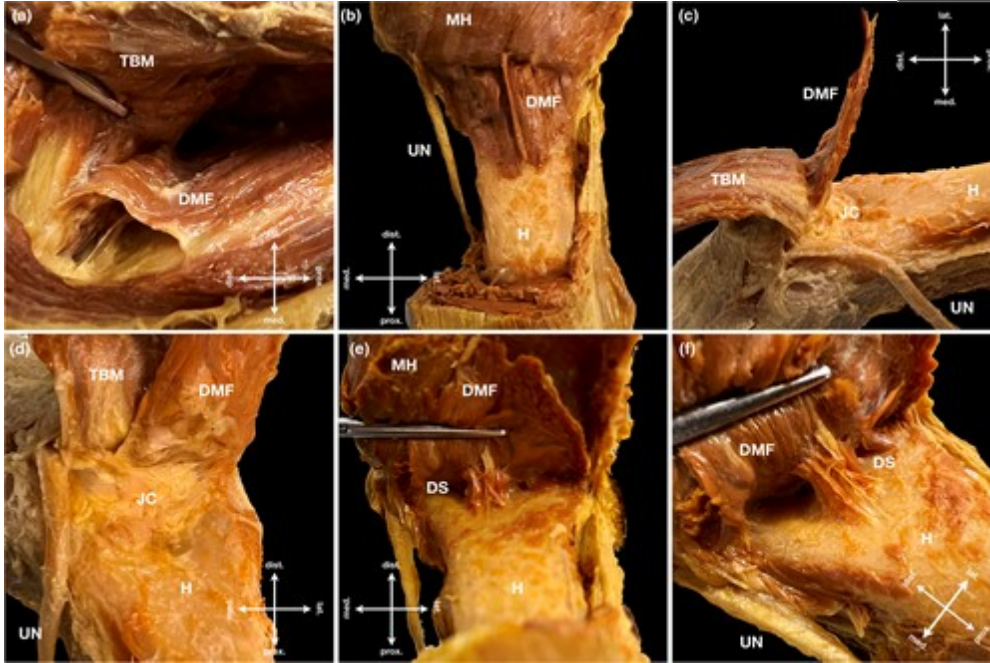
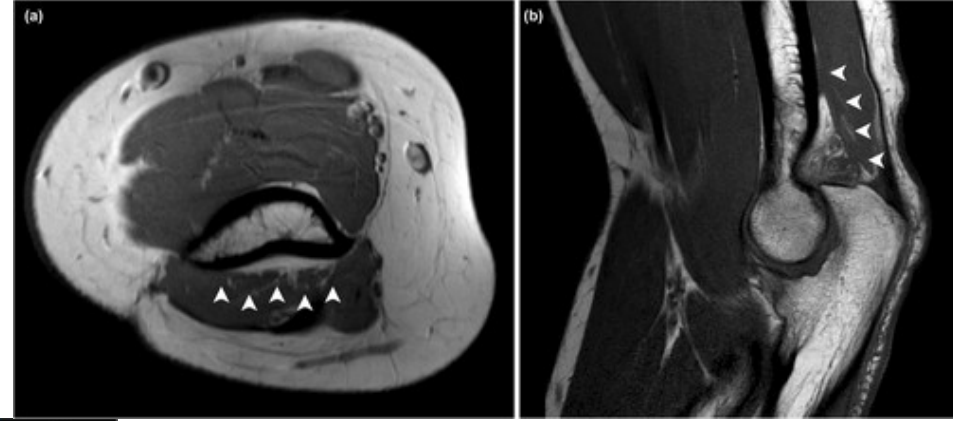


## m. Articularis cubiti

- Původně se označovalo, že tento artikulární sval v oblasti LOK začíná pár vláknů v oblasti M hlavy m. TB a upíná se do kl. pouzdra LOK kloubu
- Jeho účelem je eliminovat uskřínutí kl. pouzdra v průběhu pohybů v kloubu
- Studie si kládla za cíl verifikovat existenci tohoto pomocného svalu
- Na základě 20 anat. disekcí a 20 MRI snímek bylo zjištěno, že sval existuje, akorát začíná na post. diafýze humeru a upíná se nepřímě na post. aspekt kl. pouzdra a přímo do S části olecranu
- Jeho funkcí je teda “táhnout” za post. aspekt kl. pouzdra (zejména při EXT) a zabraňovat jeho uskřínutí mezi kl. povrchy
- Menší roli sehrává i jako pomocný sval v průběhu EXT LOK

(Beneš et al., 2023)

# m. Articularis cubiti



Benes, M., Novotny, T., Kachlik, D., Uhlik, J., & Kunc, V. (2023). Does the articularis cubiti muscle really exist? Anatomical, histological, and magnetic resonance imaging study with a narrative review of literature. *Journal of Anatomy*.

# Supinace a pronace

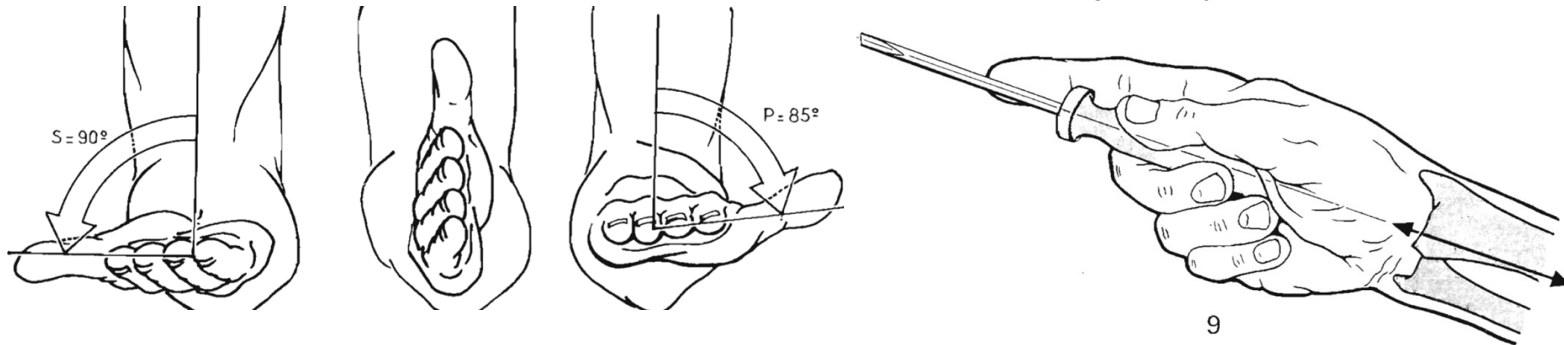
- Jsou charakterizovány jako **pohyby okolo longitudinální osy předloktí**
- Pohyby se dějí v horním i dolním radioulnárním kloubu a to tak, že radius rotuje okolo ulny
- Pronace a střední postavení předloktí podporuje ulnární dukci, supinace je naopak spojena s radiální dukcí
- S a P lze sledovat pouze při 90° FLX LOK a s paží fixovanou k trupu.
- Provedeme-li EXT lokte, olecranon zapadne do fossa olecrani, tím dojde k uzamčení lokte a při pokusu o rotaci předloktí dojde namísto toho k rotaci v ramenním kloubu

# Supinace a pronace

- Celkový rozsah rotace v předloktí bez účasti RK je cca 180°

Při EXT v LOK a účast RK na ROT pohybech, se ROM liší, např.:

- 360° ROT u volně svěšené paže podél těla
- 360° ROT při ABD 90° v RK
- Trochu více než 180° při ABD 180°, axiál. ROT v RK je tady zanedbatelná



Kapandji, I. A. (1971). The physiology of the joints, volume I, upper limb. *American Journal of Physical Medicine & Rehabilitation*, 50(2), 96.c

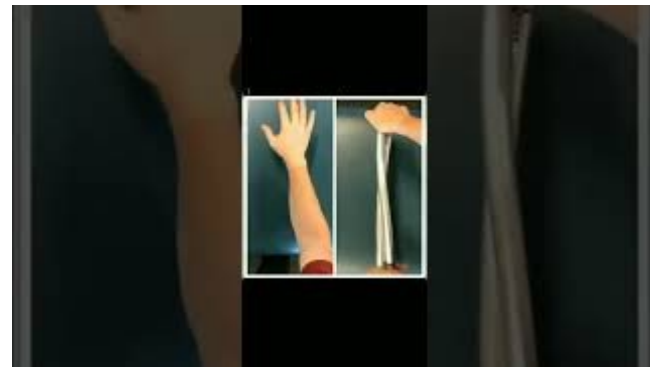
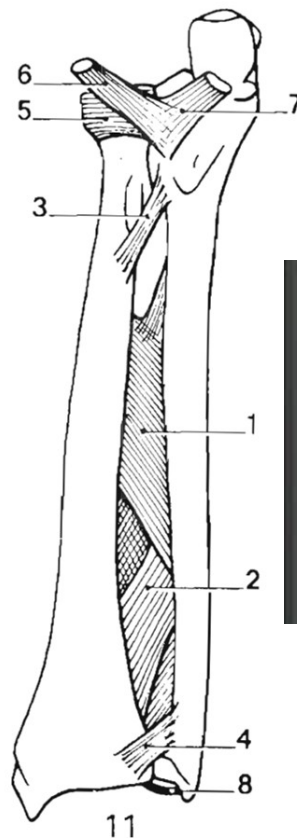
# Supinace

- ROM je 90°

V supinaci leží radius a ulna paralelně vedle sebe a jsou napínány struktury:

- MIA - A vlákna (1) a P vlákna (2) zabraňuje dist. skluzu radia, proxim. skluzu zabraňuje humerus
- ligamentum obliquum (3)
- anteriorní ligamenta DRUK (4)
- anulární ligamentum (5)
- A vlákna LCL (6) a MCL (7) LOK
- triangulár.lig. (8)


v obl. DRUK limitována především napětím pronátorů, ne tak ligamentózním aparátem



Kapandji, I. A. (1971). The physiology of the joints, volume I, upper limb. *American Journal of Physical Medicine & Rehabilitation*, 50(2), 96.

# Pronace

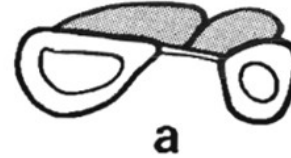
- ROM je 85°
- V pronačním postavení radius kříží ulnu
  - V proximální části leží radius laterálně od ulny
  - V distální části leží radius mediálně od ulny
  - Rotaci hlavičky radia kolem ulny výrazně limituje lig. quadratum



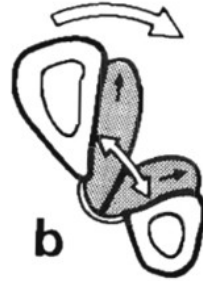Kapandji, I. A. (1971). The physiology of the joints, volume I, upper limb. *American Journal of Physical Medicine & Rehabilitation*, 50(2), 96.

# Pronace

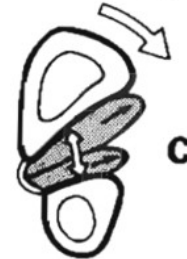- V SUP postavení se “masa” flexorů nachází nad R a U
- V průběhu PRO se svalstvo nachází v prostoru mezi R otáčejícím se kolem U
- Kontakt plochy svalů s napětím MIA vedou k mírné post. subluxaci hlavice ulny na konci PRO
- Limitována kontaktem kostí R na U (význam mírné A-konkávní prohlubně na diafýze R, oddalující “náraz” kl. ploch)



a



b

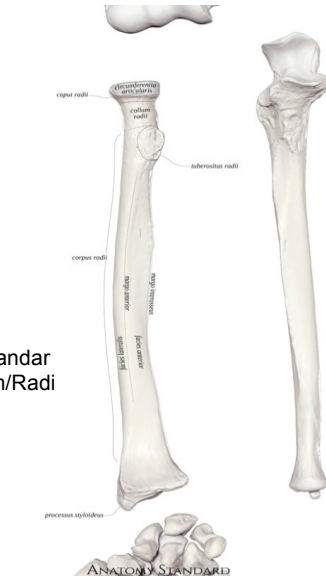
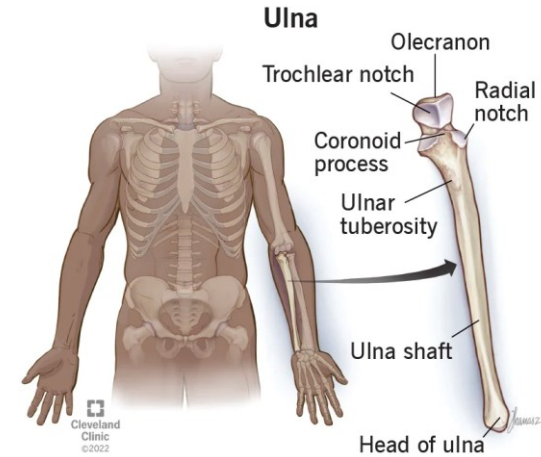


c

18

[https://www.anatomystandard.com/Upper\\_Limb/Arm/Radius.html](https://www.anatomystandard.com/Upper_Limb/Arm/Radius.html)

Kapandji, I. A. (1971). The physiology of the joints, volume I, upper limb. *American Journal of Physical Medicine & Rehabilitation*, 50(2), 96.

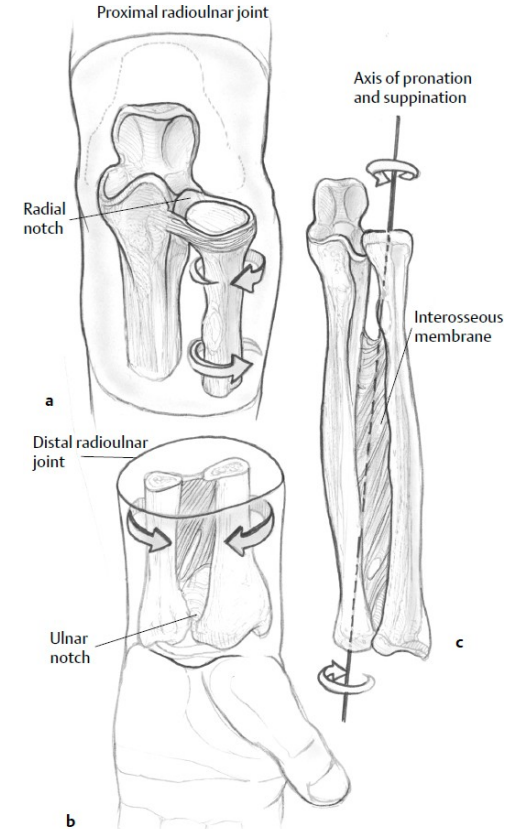


MUNI  
SPORT

# PRUK

- Kolový kloub, tvořen kl. plochami circumferentia articularis capitis radii (kl. hlavičky) a incisura radialis ulnae (jamka)
- Při rotačních pohybech je hlavička radii fixována O-F prstencem tvořeným incisurou radialis ulnae a lig. annulare radii
- Celá circumferentia je pokryta chrupavkou, ale jedna její části nepřichází do kontaktu s U, pouze artikuluje s lig. annulare radii (leží přímo na circumferentii - nemůže retrahovat, spíše tendence k laxitě a zvýšení ROM, než naopak)

(Matthijs et al., 2003)



<https://radiologykey.com/forearm-fractures-2/>

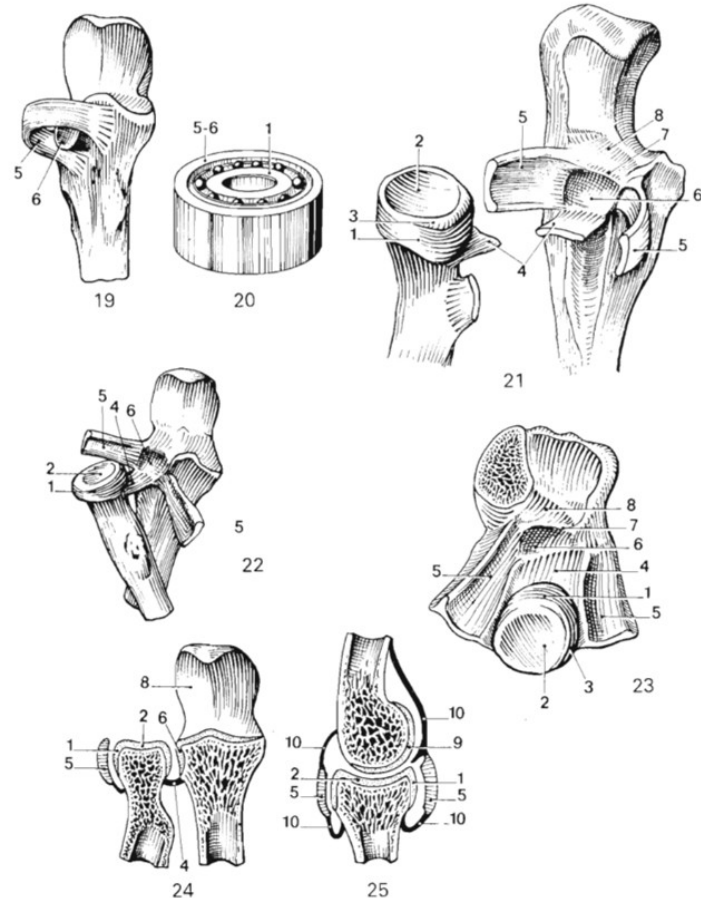


# PRUK

- Hlavička radia se svým cylindrickým okrajem (1), kryta chrupavkou
- Miskovitý tvar plochy hlavičky radia (2) artikuluje s capitulum humeri
- fibroseální prstenec (obr. 19) kryje radiální zářez na ulně (6), který je kryt také chrupavkou a je oddělen od incisury předělem (7)
- anulární ligamentum (5) obsahuje silná fibrózní vlákna, vlastnost jak ligamenta stabilizujícího pozici caput radii k incisure radialis ulnae

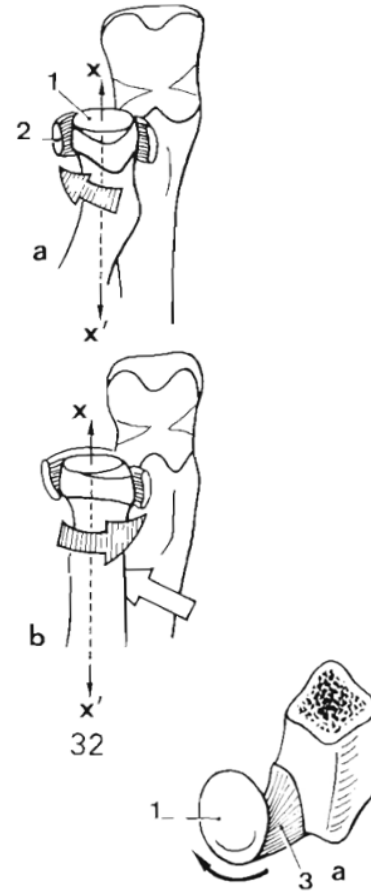
Anulární ligamentum má 3 pruhy:

- ligamentum olecrano-humerale (olecranon-epikondyl)
- ligamentum humero-coronoideum (epikondyl-processus coronoideus)
- ligamentum obliquum (olecranon-processus coronoideus)



# PRUK - dynamika

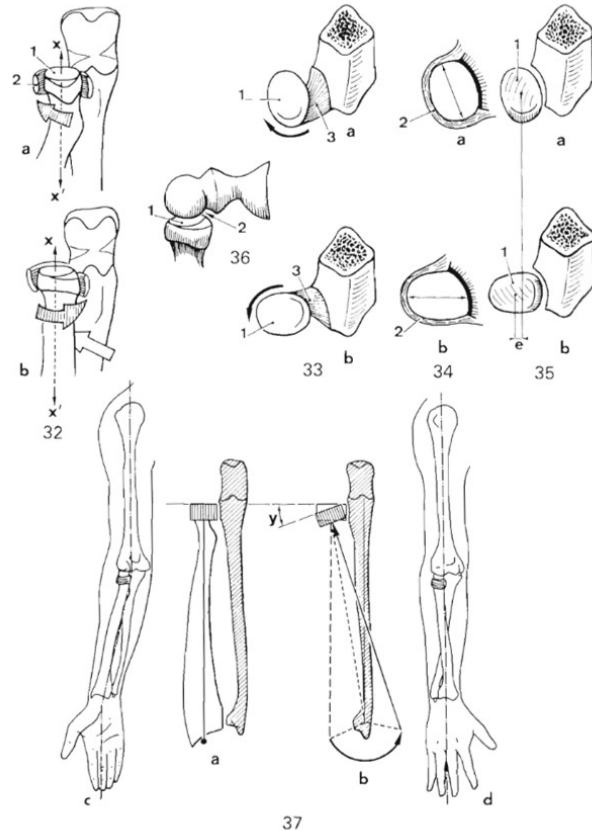
- Hlavním pohybem v PRUK je rotace hlavičky radia (1) kolem své osy  $xx'$ , fixované fibrooseálním prstencem (2).
- Rotační pohyb hlavičky radia je limitován napětím lig. quadratum (3)



# PRUK - dynamika

Přídavné pohyby v oblasti PRUK jsou:

- miskovitá kl. plocha hlavičky radia (1) - rotačný pohyb vzhledem ku capitulum humeri (2)
- vyvýšený okraj hlavičky radia nad krčkem klouže po capitulo-trochleární jamce na humeru (obr. 36)
- caput radii má oválný tvar (28mm a 22 mm) její osa (xx') během PRO posunuta laterálně (obr. 35) - tuberositas radii med. (prostor pro m. supinator)



# PRUK - dynamika

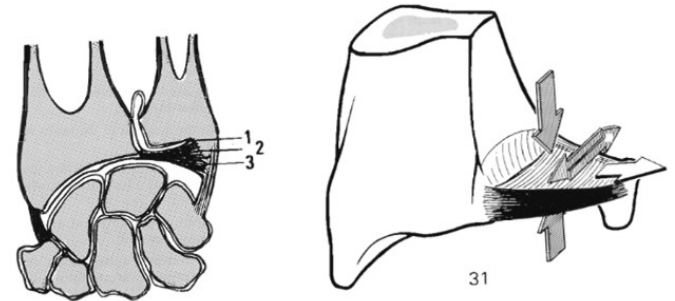
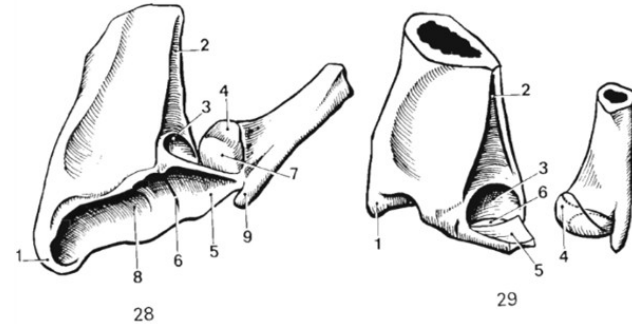
- při SUP se hlavička dostává svým delším rozměrem do horizontály a tělo R se více vzdaluje od U, v plné SUP tuberositas radii směřuje A - hlavička palpovatelná spolu s úponem m. BB a bursou v hloubce fossa cubitalis
- při plné PRO tuberositas radii směřuje P-L, hlavička vytlačuje mírně tkáň EXT a tady je hlavička přístupná povrchovější palpaci a terapeutickým intervencím
- Při PRO v PRUK rotuje hlavička radia kolem své osy xx'

# DRUK

- Trochoid, pohyb s 1 stupněm volnosti (rotace)

Mezi R a U vložen discus articularis (5):

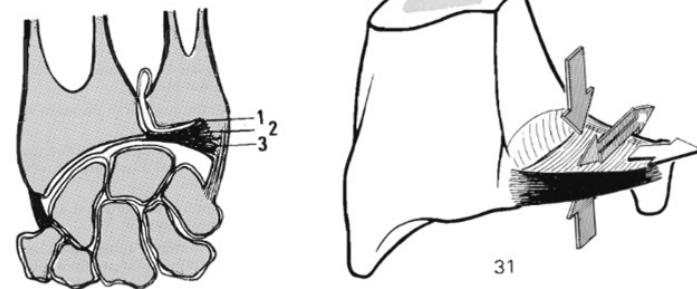
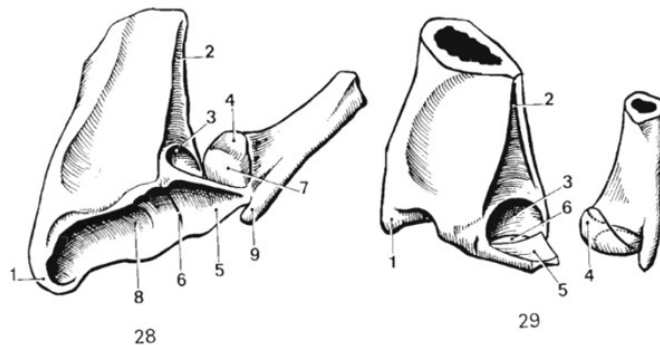
- vyplňuje prostor mezi hlavicí ulny a os triquetrum
- chová se jako elastický “polštář”, který je komprimován v průběhu UD zápěstí
- proximální okraj disku (kryt chrupavkou) je v kontaktu s distální částí hlavice ulny (7)
- distální okraj disku (kryt chrupavkou) je v kontaktu s karpálními kůstky a částí radii (8), processus styloideus radii (1)



# DRUK

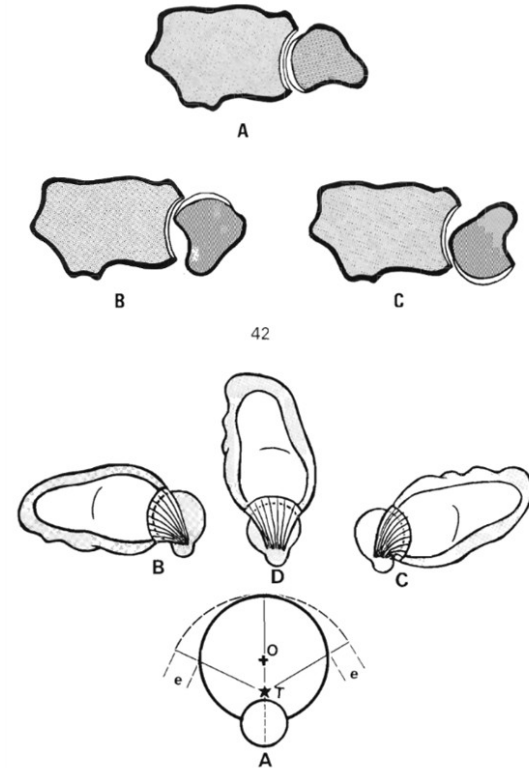
Discus articularis v oblasti DRUK plní několik funkcí:

- spojuje R a U
- poskytuje duální kloubní povrch (proximálně s hlavičkou ulny, distálně s karpálními kůstky), hlavička ulny není v kontaktu s karpálními kůstkami
- odděluje RU kloub od RC kloubu (obrázek 30), to neplatí např. pokud je diskus perforován
- koresponduje s funkcí “menisku” a podléhá trakčním, kompresním, a a střížným silám) (obrázek 31)



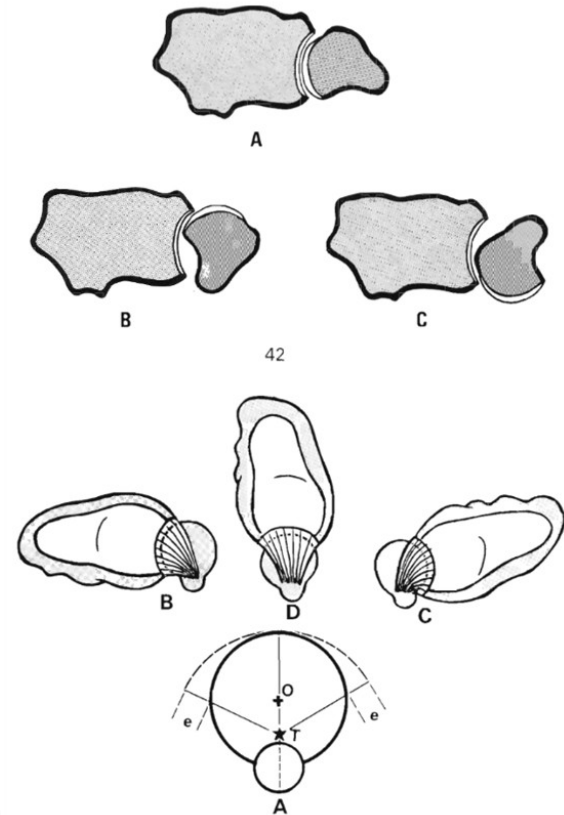
# DRUK - dynamika

- PRO v DRUK se děje ROT R kolem hlavice U
- Ve středním postavení mezi S a P (42-A) nacházíme maximální stabilitu distálního i proximálního radioulnárního skloubení, s maximálním napětím ligamentózního aparátu
- Maximální kontakt mezi hlavičkou ulny a jamkou na radiu
  - maximální napětí kloubního pouzdra (v DRUK vybíhá v tzv. recessus sacciformis)
  - maximální napětí discus articularis (D)
  - při max. S a PRO discus v min. napětí (B a C)



# DRUK - dynamika

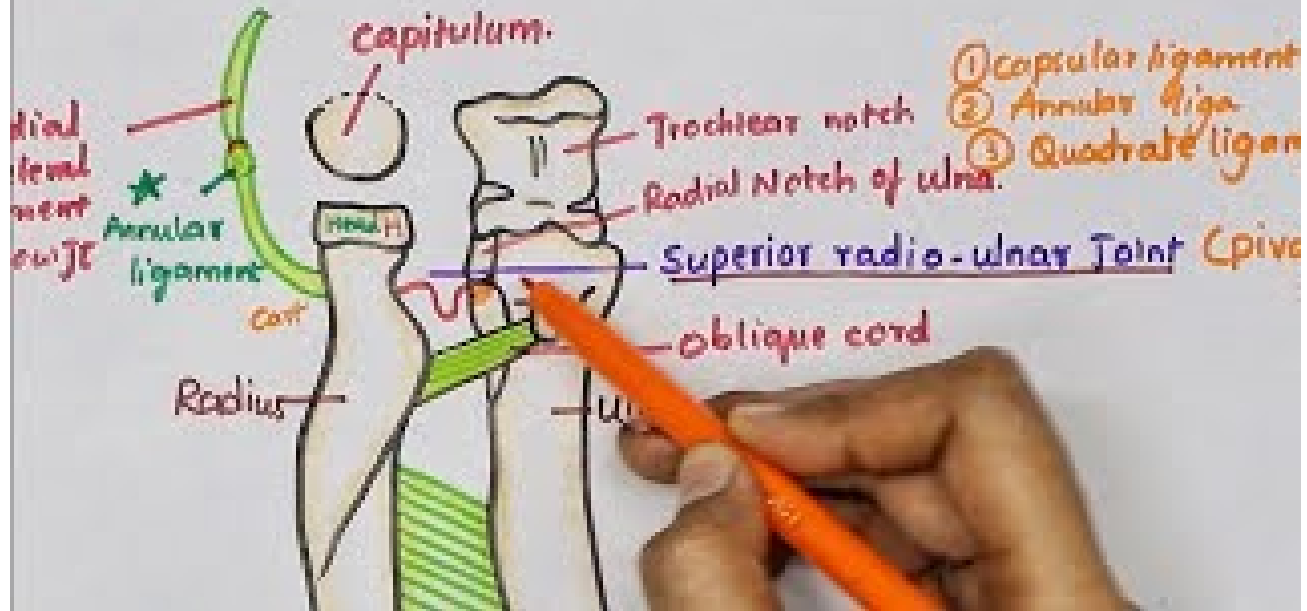
- Při plné S či PRO ale dochází k napětí MIA
- V pozici max. stability (střední postavení mezi S a PRO), je discus nejvíce napjatý a MIA relativně volná s výjimkou napnutí kontrakcí svalů, které se v její blízkosti upínají
- Kl. povrch DRUK a jeho kongruence je nejvíce zajištěná skrze 2 anatomické struktury, které jsou bohužel v terapii velice často opomíjená: MIA a triangulární ligamentum (discus articularis)





PRUK

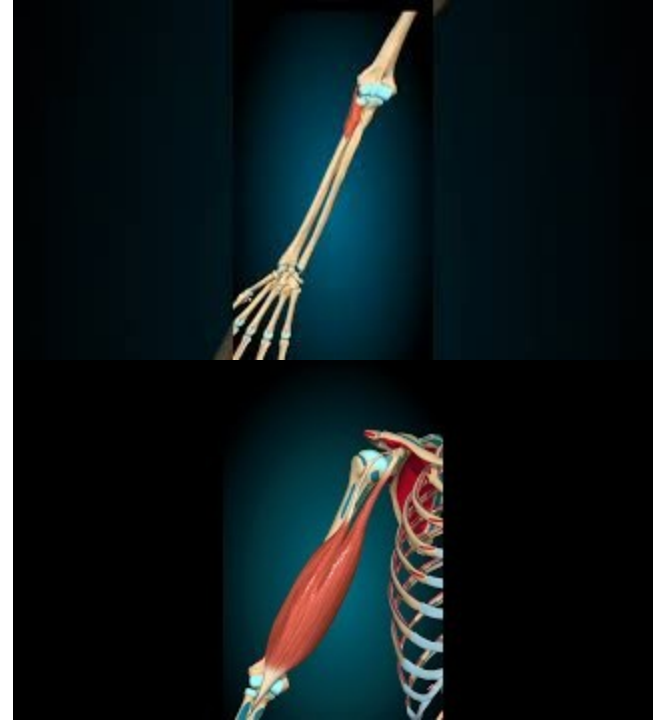
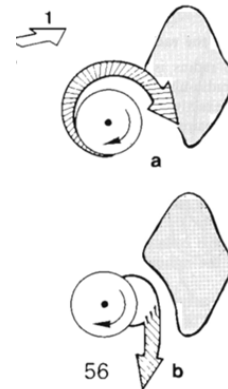
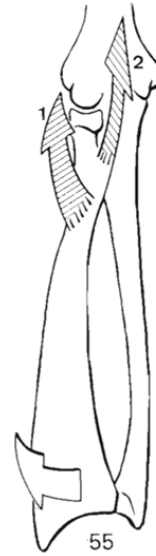# RADIO-ULNAR JOINTS



# Supinace - svaly

Svaly supinace jsou (obr. 55 a 56):

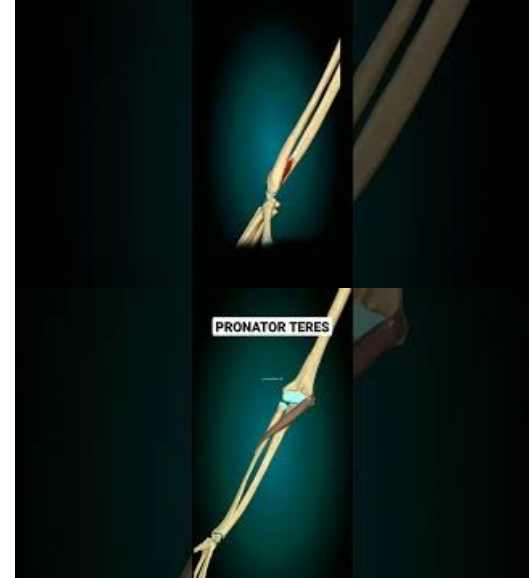
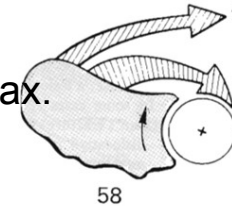
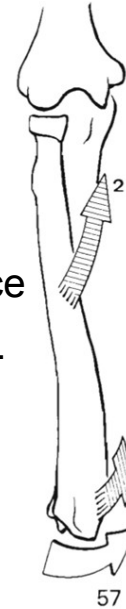- **m. Supinator (1)** “omotává se” kolem krčku radia, jeho kontrakcí dochází k jeho “odvíjení” (obr. 56a)
- **m. BB (2)** upínající se do tuberositas radii (obr. 56b) vykonává svou kontrakcí trakci a nejvíce efektivní je při FLX v LOK 90st.



# Pronace - svaly

Svaly pronace jsou:

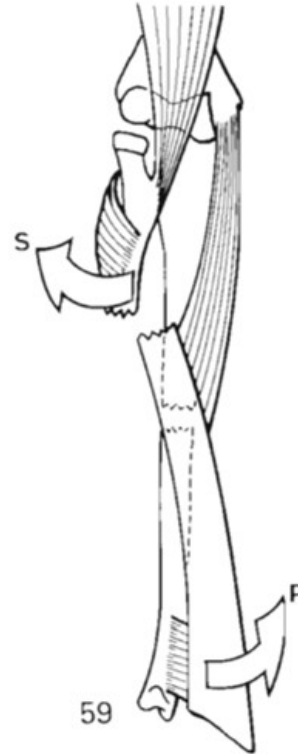
- **m. Pronator quadratus (1)** omotaný kolem distál. konce ulny, jeho kontrakcí dochází k “odvíjení” R kolem U (obr. 58)
- **m. Pronator teres (2)** svojí kontrakcí působí mírně trakčně, je slabým pronátorem, především při plné EXT LOK
- Pronátory jsou slabší než supinátory, zvýšit jejich sílu můžeme např. simultánní abdukci v RK
- **m. Brachioradialis** je také pronátor či supinátor (z max. pozic)
- Pronace - n. medianus, supinace - n. radialis a musculocutaneus



# Patologie v obl. předloktí a jejich vliv na PRO a SUP

## Fraktura kostí předloktí (obr. 59 a 60):

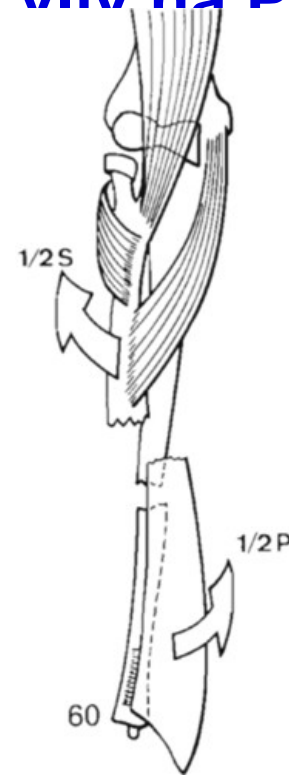
- dislokace úlomků závisí na výslední síle působení svalového tahu v oblasti kosti
- **Fraktura horní 1/3 radia (obr. 59)**, supinátory tahají za horní část fragmentů a pronátory za dolní část (horní segment dislokován v maximální SUP, spodní v maximální PRO)



# Patologie v obl. předloktí a jejich vliv na PRO a SUP

## Fraktura střední části radia (obr. 60):

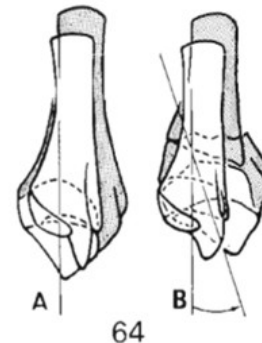
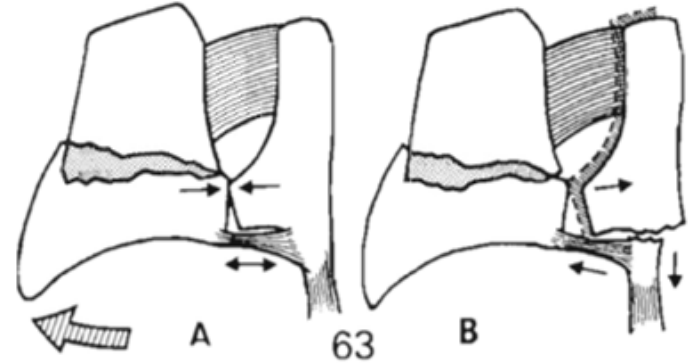
- dislokace úlomků je méně závažná, PRO infer. segmentu m. pronator quadratus a SUP super. segmentu je kontrolována napětím m. pronator teres
- Při korekci těchto fraktur je kromě nutné fixace potřebné i zachování normálního “zakřivení kostí”, obzvláště radia (např. A-konkávní - jinak omezení PRO)



# Patologie v obl. předloktí a jejich vliv na PRO a SUP

## Fraktura spodní části radia (obr. 63):

- laterální náklon radia (A) - inkongruence DRUK a excesivní napínání discus articularis
- v případě nepřesné korekce či úplném rozdrčení disku při působení velmi velké externí síly, dochází k závažnému omezení rotačních pohybů předloktí
- v některých případech dojde k utržení úponu discus articularis z oblasti processus styloideus ulnae (B-Gérard-Marchantova fraktura), a to způsobí: dislokaci DRUK s diastázou limitovanou pouze napětím MIA, závažnou distenzi LCM zápěstí
- u fraktury distál. č. R dochází také k P dislokaci, je narušena kongruence kl.ploch R a U, závažné omezení rotačních pohybů



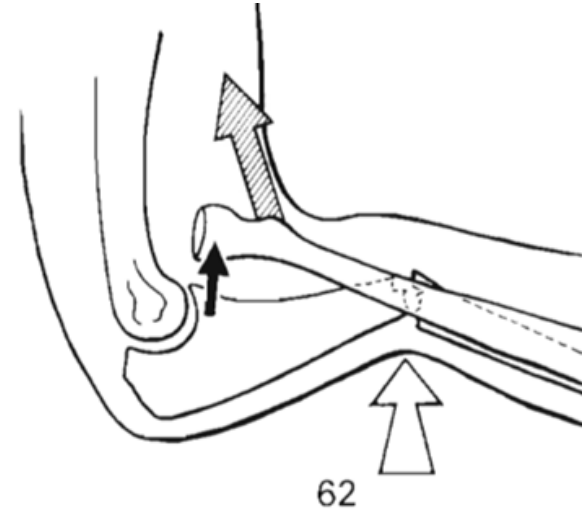
# Patologie v obl. předloktí a jejich vliv na PRO a SUP

## Dislokace DRUK:

- může být samostatně, anebo přidružená u zlomenin diafýzy radia, zložitá terapie (repozice či operační řešení)

## Dislokace hlavičky radia:

- často spojena s frakturou ulny (obr. 62) způsobenou přímým násilím (Monteggiaova zlomenina)
- proximální dislokace je často způsobena kontrakcí m. BB, aby jí bylo zabráněno je nutná chirurgická rekonstrukce lig. annulare radii



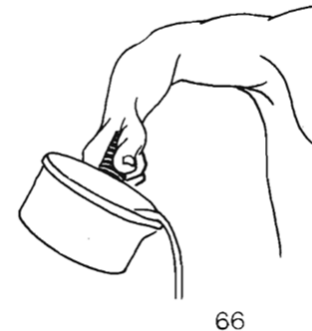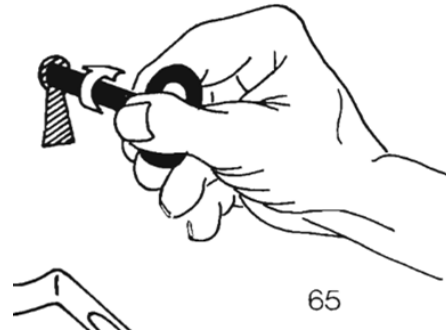
# Kompenzace PRO a SUP

## Supinace předloktí (obr. 65):

- Ramenní kloub neparticipuje na SUP pohybu - paralýza supinátorů není tak lehkou kompenzovatelná
- Kompletní paralýza vzácná, zčásti kompenzuje m. BB (dvojitá inervace)

## Pronace s dopomocí RK (obr. 66):

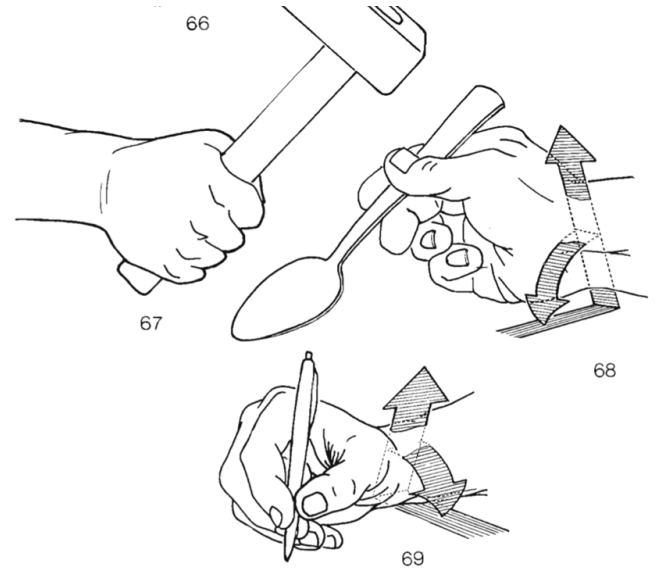
- Pronační pohyby mohou být zesíleny či “nahrazeny” ABD v RK





# Kompenzace PRO a SUP

- Funkční pozice předloktí se nachází mezi pozicí neutrální rotace (obr. 67 - např. jako když držím kladivo) a pozicí semi-pronace (obr. 68,69 - při psaní) - je to pozice přirozené rovnováhy mezi antagonistickými svalovými skupinami, kdy je E výdej minimalizován
- Supinace “šetří” nutnou míru FLX v LOK, např. pokud bych si jídlo kládl do úst s PRO předloktí, byla by potřeba větší FLX v LOK
- m. BB (feeding muscle - supinátor i flexor LOK)



# Zdroje:

- Beres, M., Novotny, T., Kachlik, D., Uhlík, J., & Kunc, V. (2023). Does the articularis cubiti muscle really exist? Anatomical, histological, and magnetic resonance imaging study with a narrative review of literature. *Journal of Anatomy*.
- Birkbeck, D. P., Failla, J. M., Hoshaw, S. J., Fyhrie, D. P., & Schaffler, M. (1997). The interosseous membrane affects load distribution in the forearm. *The Journal of hand surgery*, 22(6), 975-980.
  - Kapandji, I. A. (1971). The physiology of the joints, volume I, upper limb. *American Journal of Physical Medicine & Rehabilitation*, 50(2), 96.
  - Küsswetter, W., & Schmid, K. (1979). Membrana interossea antebrachii--a common ligament of the radius-ulna joint. II: Submacroscopic and microscopic structure. *Zeitschrift für Orthopädie und ihre Grenzgebiete*, 117(5), 776-783.
  - Matthijs, O. (2003). *Manuelle Therapie der peripheren Gelenke: Ellenbogen, Hand*. 2 (Vol. 2). Elsevier, Urban&FischerVerlag.
  - McGinley, J. C., Heller, J. E., Fertala, A., Gaughan, J. P., & Kozin, S. H. (2003). Biochemical composition and histologic structure of the forearm interosseous membrane. *The Journal of hand surgery*, 28(3), 503-510.
  - Morrey, B. F., Chao, E. Y., & Hui, F. C. (1979). Biomechanical study of the elbow following excision of the radial head. *JBJS*, 61(1), 63-68.
  - Rabinowitz, R. S., Light, T. R., Havey, R. M., Gourineni, P., Patwardhan, A. G., Sartori, M. J., & Vrbos, L. (1994). The role of the interosseous membrane and triangular fibrocartilage complex in forearm stability. *The Journal of hand surgery*, 19(3), 385-393.
  - Reichert, B. (2021). *Palpační techniky: povrchová anatomie pro fyzioterapeutu*. Grada Publishing.
  - Skahen JR III, Palmer AK, Werner FW, Fortino MD. The interosseous membrane of the forearm: anatomy and function. *J Hand Surg Am* 1997;22(6):981-985

