

# Ramenní kloub

bp4850 Kineziologie, Algeziologie a odvozené  
techniky diagnostiky a terapie

Mgr. Zuzana Kršáková



# Sklobení ramenního pletence

## PRAVÁ SKLOUBENÍ (anatomické):

- art. glenohumeralis (GH) - 1
- art. akromioclavicularis (AC) - 4
- art. sternoclavicularis (SC) - 5

## NEPRAVÁ SKLOUBENÍ (funkční, fyziologické):

- subacromiální/subdeltoideální kloub - 2
- scapulothorakální kloub - 3

## PASIVNÍ KOMPONENTY:

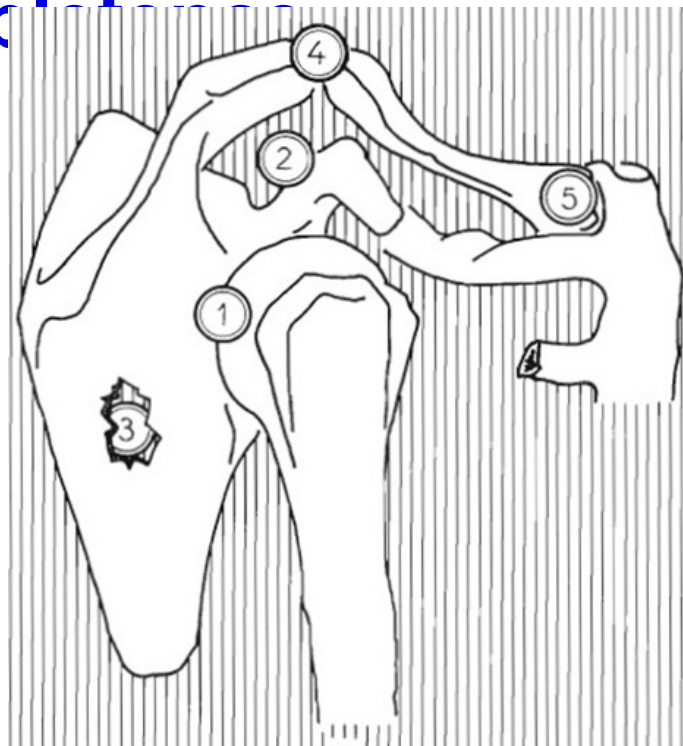
- scapula, humerus, clavicula, sternum a jejich spoje

## AKTIVNÍ KOMPONENTY:

- svaly pletence

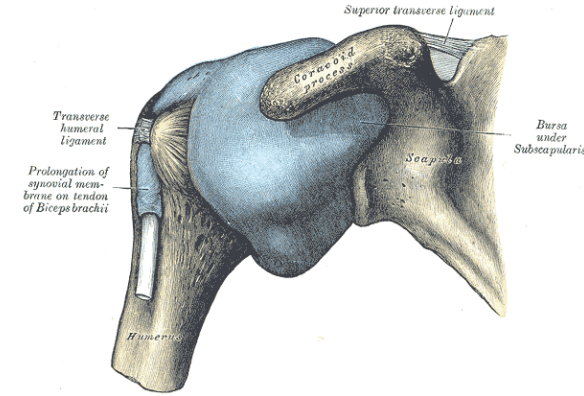
## FUNKCE

- Zajištění maximální mobility a maximální stability HK



# Articulatio humeri (glenohumeralis - GH)

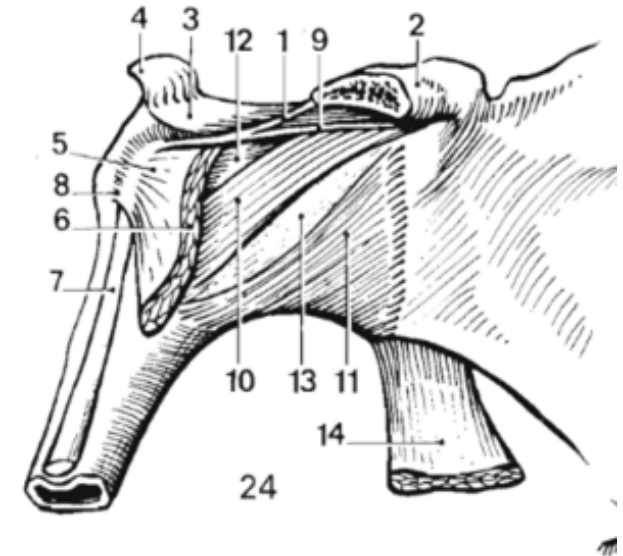
- kloub jednoduchý, kulovitý, volný
- největší rozsah pohybu ze všech kloubů lidského těla
- **3 DOF** - 6 možných směrů pohybu
- **cavitas glenoidalis** (kloubní jamka) - chrupavčitý kloubní lem (labrum glenoidale) - zvětšuje plochu a hloubku kloubní jamky o 1/3
- **caput humeri** (hlavice) - větší než jamka, orientovaná superiorně, mediálně a posteriorně
- **kloubní pouzdro**
  - začíná při obvodu jamky, úpon na collum anatomicum humeri
  - volné, dlouhé, na přední straně slabé - zesílené šlachami svalů a vazy
  - recessus axillaris - nejsilnější, kaudální část



[https://www.wikiskripta.eu/w/Articulatio\\_humeri](https://www.wikiskripta.eu/w/Articulatio_humeri)

# Articulatio humeri (glenohumeralis - GH)

- lig. glenohumerale sup. (9), med. (10) et inf. (11) a lig. coracohumerale (1) - Z a 2 locus minoris resistentiae - foramen Weitbrechti (12) - průchod do fossa subscapularis a foramen Rouvière (13) - komunikace synoviální kavity s bursou subcoracoideou



- **ho pouzdra:**

□ □ paž □ GH kloubu)

- — □ — — □jš í —

elevace

# Articulatio humeri (glenohumeralis - GH)

FLX/EXT, ZR/VR, ABDK/ADDK

- **roll and slide:** ☐ mě ☐ ení ☐  
☐ isté ☐ ní  
☐ ní ☐ dochází

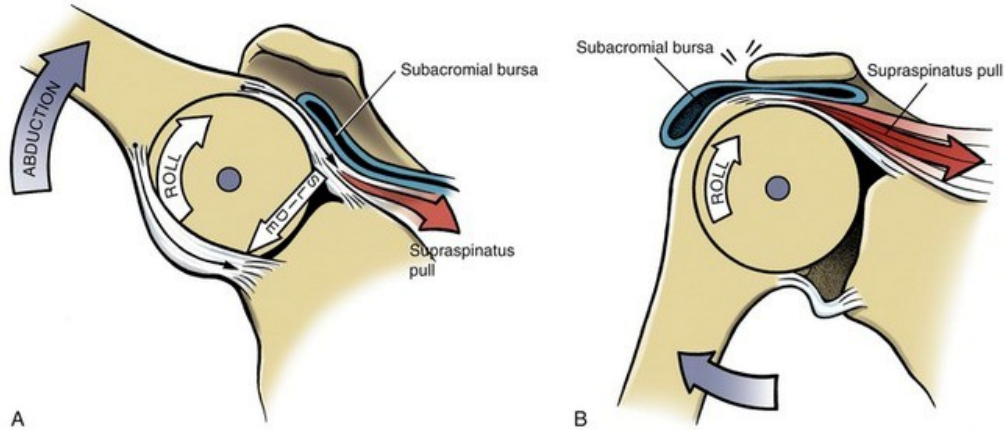
ch ploch proti sobě

- ☐ ☐  
☐ asně dochází ☐ - pro zachování

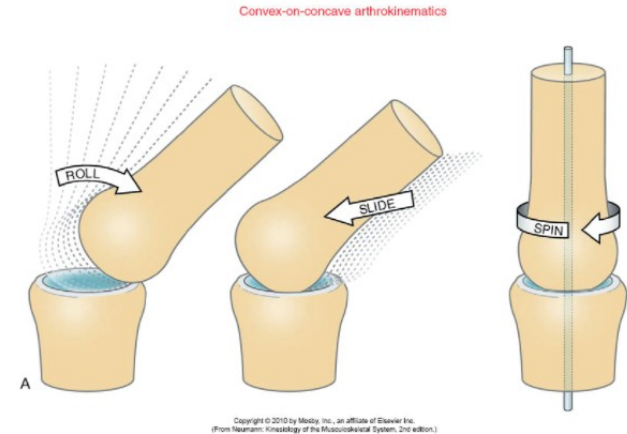
kontaktu kl. ploch, podobně i u dalších pohybů

- - m smě rem

# Articulatio humeri (glenohumeralis - GH)



<https://clinicalgate.com/getting-started/>



<https://www.physio-pedia.com/Arthrokinematics>

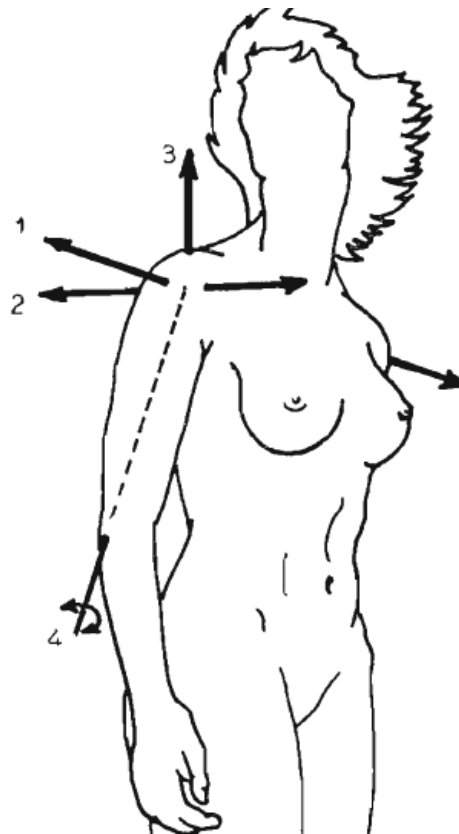
# Articulatio humeri (glenohumeralis - GH)

## Kloubní vzorec:

- dle Cyriaxe **ZR - ABD - VR - FL**  
(zahrnuje pohyb lopatky),
- dle Sachseho **ABD - ZR** (při fixované lopatce).

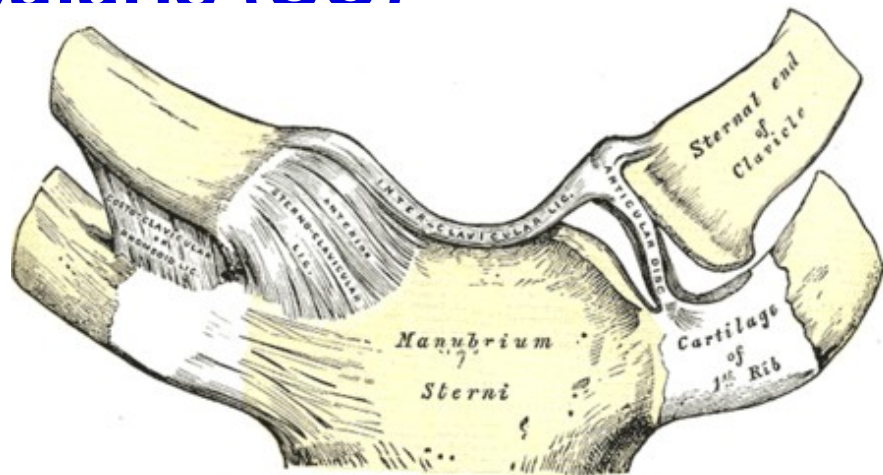
Pohyby v ramenním kloubu lze provádět:

- v rovině sagitální (FL a EXT),
- v rovině frontální (ABD a ADD),
- v rovině transverzální (ZR a VR).



# Articulatio sternoclavicularis (SC)

- skloubení proximální části sternu a mediálního konce claviculy
- kloubní plocha claviculy je větší než jamka na manubrium sterni – clavicula kraniálně vyčnívá nad jamku
- **kloub složený** - mezi styčné plochy je vložen **discus articularis** – z vazivové chrupavky, silnější kraniálně a dorzálně, po celém obvodu spojen s kloubním pouzdem
- pohyby jsou možné téměř ve všech směrech
- pohyb SC kloubu spojen s pohybem v AC kloubu



[https://www.wikiskripta.eu/w/Articulatio\\_sternoclavicularis](https://www.wikiskripta.eu/w/Articulatio_sternoclavicularis)

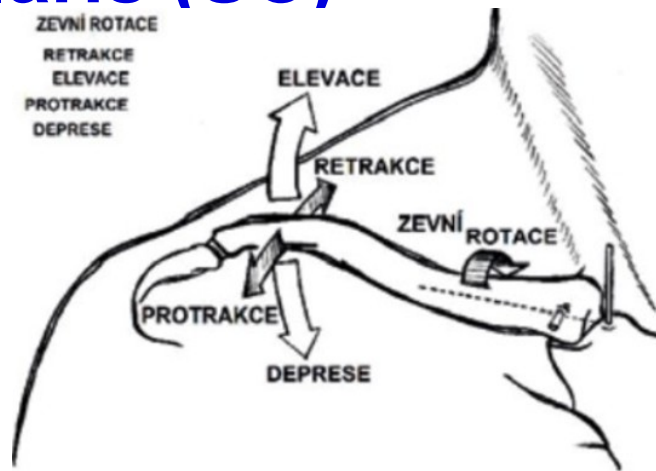


# Articulatio sternoclavicularis (SC)



lig. sternoclaviculare  
anterior et posterior, lig.  
Interclaviculare, lig.  
costoclaviculare, zepředu SCM,  
vzadu m. sternohyoideus a m.  
sternothyroideus

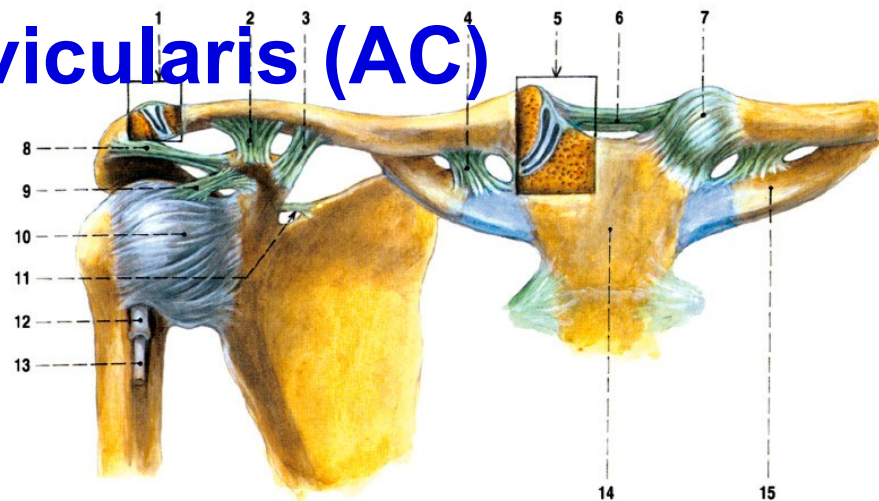
- **pohyby:** elevace/deprese,  
protrakce/retrakce, rotace



(Michalíček, Vacek, 2014)

# Articulatio acromioclavicularis (AC)

- složený plochý tuhý kloub (amphiarthrosis)
- skloubení laterálního konce claviculy a acromionu, **discus articularis**
- kloubní pouzdro tuhé, krátké, kraniálně zesíleno pomocí lig. acromioclaviculare (zpevňuje horní stranu pouzdra) a šlach m. trapezius a m. deltoideus
- pohyby v AC kloubu doplňují pohyby SC kloubu, mají malý rozsah (nepatrný skluz lopatky proti clavicule, pohyb v AC a SC probíhá současně)
- pohyb omezuje více napětí lig. coracoclaviculare než vazy kloubního pouzdra (lig. acromioclaviculare)



## SPOJENÍ PLETENCE HORNÍ KONČETINY

### A KLOUB RAMENNÍ; pravá strana; pohled zepředu

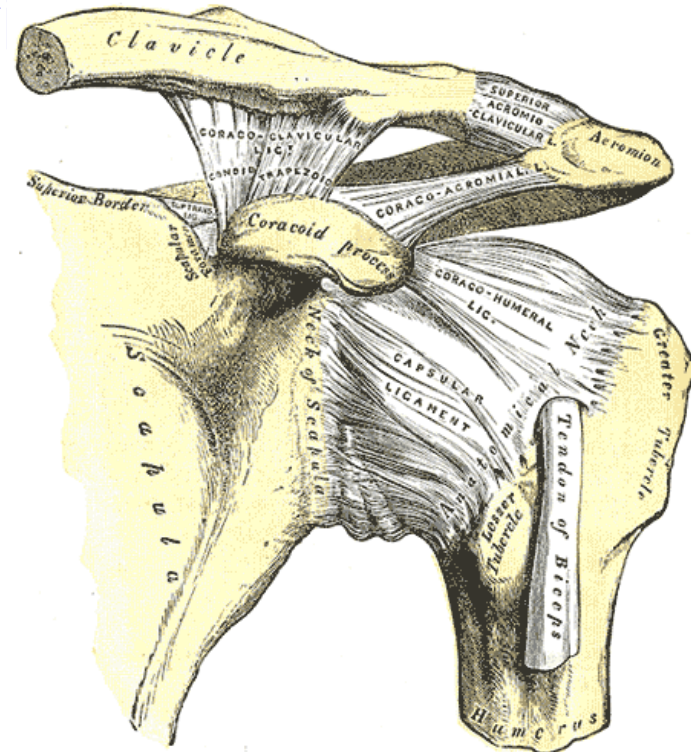
- 1 frontální řez akromioklavikulárním kloubem (zřetelný discus articularis jako variace)
- 2, 3 ligamentum coracoclaviculare
- 2 ligamentum trapezoideum
- 3 ligamentum conoideum
- 4 ligamentum costoclaviculare
- 5 frontální řez sternoklavikulárním kloubem; v kloubu discus articularis
- 6 ligamentum interclaviculare

- 7 ligamentum sternoclaviculare anterius
- 8 ligamentum coracoacromiale
- 9 ligamentum coracohumerale
- 10 pouzdro ramenního kloubu
- 11 ligamentum transversum scapulae superius
- 12 výčhlipka synoviální membrány podél šlachy dlouhé hlavy m. biceps brachii
- 13 šlacha dlouhé hlavy m. biceps brachii
- 14 manubrium sterni
- 15 první žebro

Čihák, R., & Grim, M. (2003). *Anatomie: díl 1*. Grada Publishing, spol. sro.

# Articulatio acromioclav

- **lig. coracoacromiale** (fornix humeri) - omezuje ABD
- **lig. coracoclaviculare** (2 části udržující úhel mezi lopatkou a klíční kostí)
  - lig. conoideum – omezuje otevírání (zvyšování) tohoto úhlu
  - lig. trapezoideum – omezuje zavírání (zmenšování) tohoto úhlu
  - omezují rotaci v AC kloubu

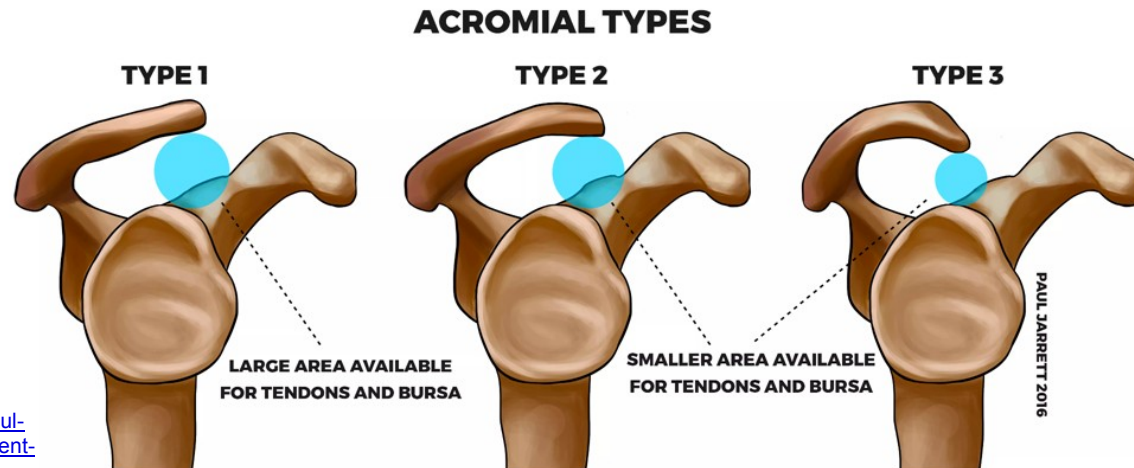


# Acromion - anat. variace

3 typy dle tvaru:

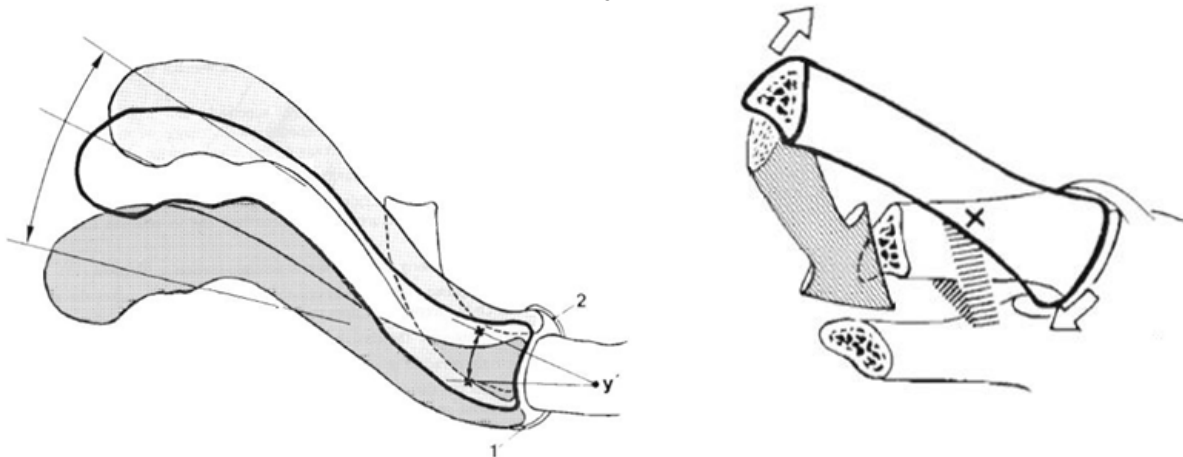
- typ I. - rovný (17 %)
- typ II. - oblý (43 %)
- typ III. - hákovitý (39 %)

Typ III. je nejrizikovější pro vznik impingement syndromu.



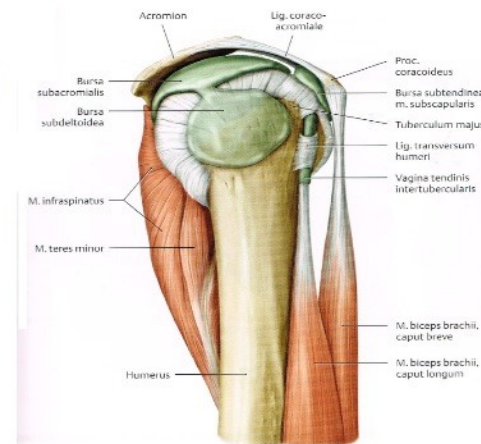
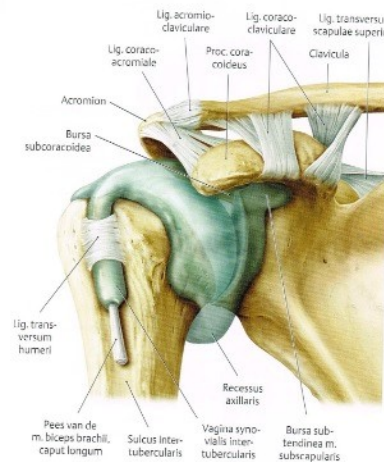
# Sdružené pohyby v SC a AC

- při pohybu v ramenním kloubu klíční kost opisuje tvar kužele
- **3 DOF** (pohyby možné téměř ve všech směrech)
- pohyb SC kloubu spojen s pohyby v AC kloubu
- při zvedání laterálního konce claviculy dochází ke skluzu mediálního konce



# Subakromiální/deltoideální spojení (SD)

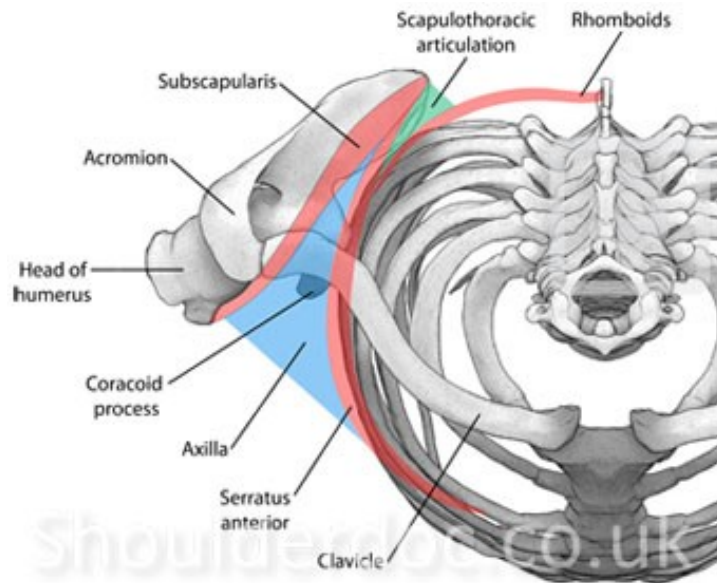
- nepravý kloub
- zahrnuje **řídke vazivo a burzy**
  - vyplňující prostor mezi spodní plochou acromionu, úpony svalů rotátorové manžety, kloubním pouzdem a spodní plochou m. deltoideus
- pod deltovým svalem, subakromiální prostor - cca 7 mm
- I ohraničen kl. pouzdem GH a svaly RM (m. supraspinatus, m. infraspinatus a m. teres minor)
- v tomto prostoru hraje významnou roli **bursa subacromialis (často exponovaná zátěží, patologické změny)** a průchod šlachy m. supraspinatus



<https://www.medizin-kompakt.de/subtendinea-musculi-subscapularis->

# Scapulothorakální skloubení (ST)

- nepravý kloub
- funkční spojení mezi A plochou lopatky a konvexní post. stěnou hrudníku, umožněno **řidkým (kluzkým) vazivem**, vmezeřeným mezi hrudní stěnu a svaly na přední straně lopatky (m. serratus anterior)
- umožňuje pohyby lopatky po hrudníku
- nemůže dobře fungovat, je-li poškozen AC nebo SC kloub





# Scapulothorakální skloubení

:

- 

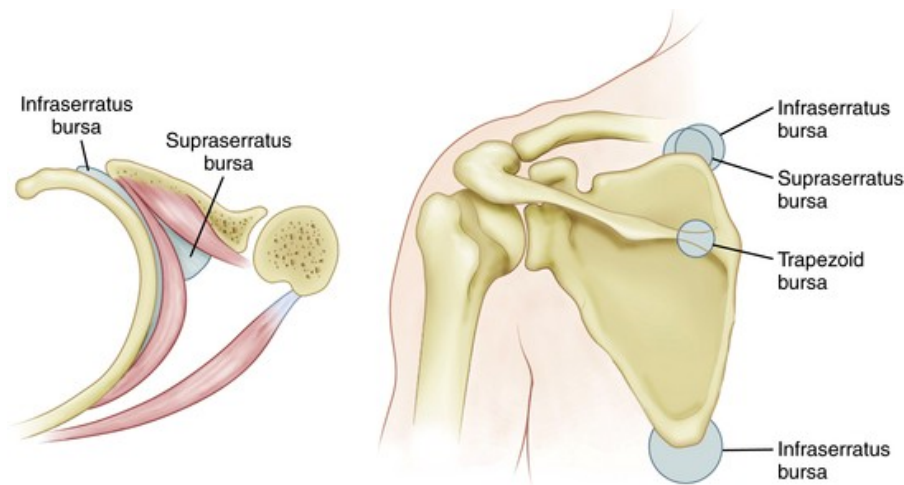
hlem lopatky a m.

latissimus dorsi

- 

hlem

- 



<https://musculoskeletalkey.com/scapulothoracic-bursoscopy/>

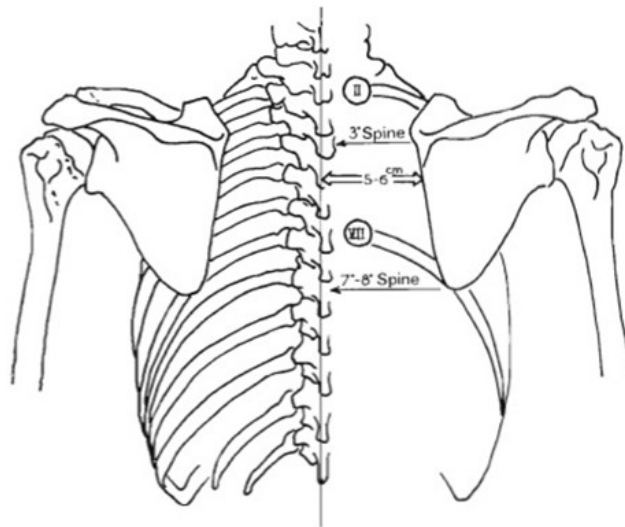
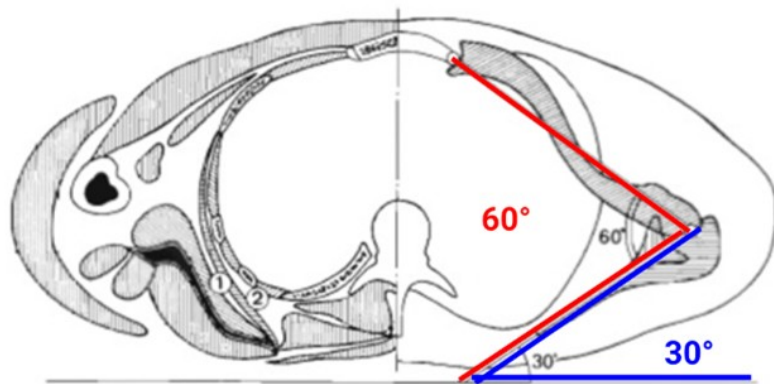


# Lopatka

- leží v úrovni 2. – 7. žebra
- leží šikmo (mediolaterálně a posteroanteriorně) – s frontální rovinou svírá úhel **30°**
- clavicula svírá s lopatkou úhel **60°**
- mediální hrana lopatky svírá se sagitální rovinou úhel 3 – 5°

1 - prostor mezi lopatkou a m. serratus anterior

2 - prostor mezi m. serratus anterior a hrudní stěnou

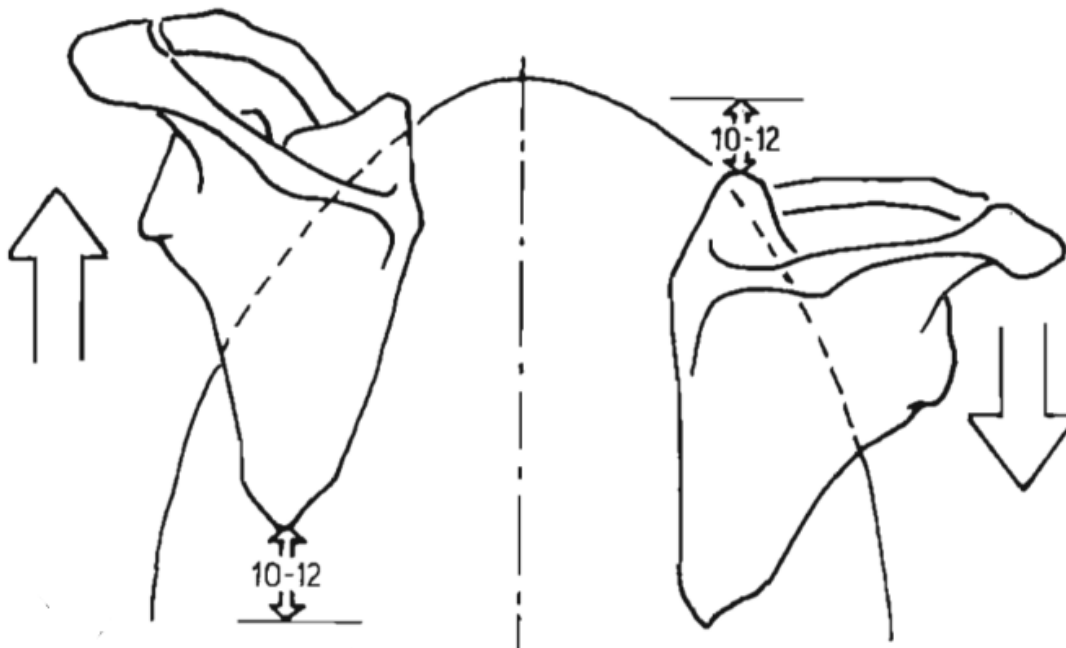


# Pohyby lopatky

1. **ELEVACE A DEPRESE** - celkový rozsah pohybu 10 – 12 cm

## ELEVACE

**m. trapezius**  
(sestupná část)  
**m. levator**  
**scapulae**  
mm. rhomboidei  
m. SCM



## DEPRESE

**m. trapezius**  
(vzestupná část)  
m. pectoralis minor

# Pohyby lopatky

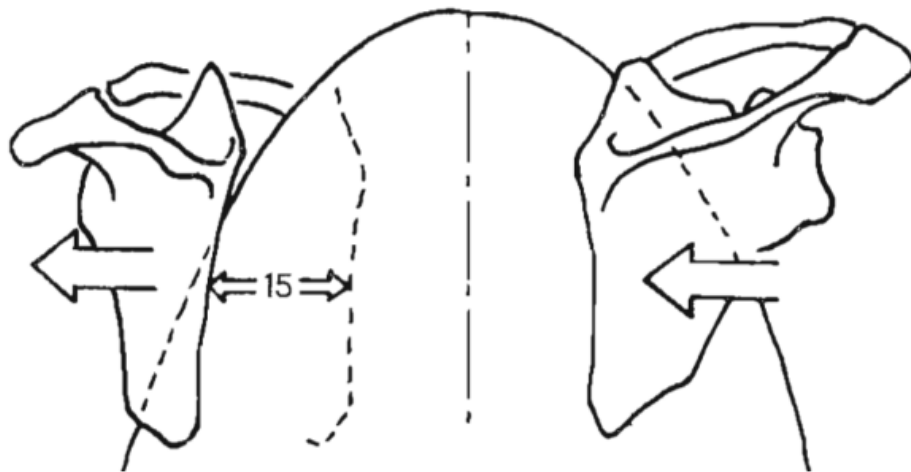
## 2. MEDIÁLNÍ A LATERÁLNÍ POSUN LOPATKY - celkový rozsah pohybu 15 cm

- při pohybu lopatky mediálně jde lopatka stále více do frontální roviny, cavitas glenoidalis se posouvá laterálně, zevní konec klíční kosti jde mediálně a posteriorně  
→ zvětšení úhlu mezi lopatkou a klíční kostí
- při pohybu lopatky laterálně je tomu obráceně

### PROTRAKCE

laterální posun  
(lateroventrální)

**m. serratus anterior**  
m. trapezius



### RETRAKCE

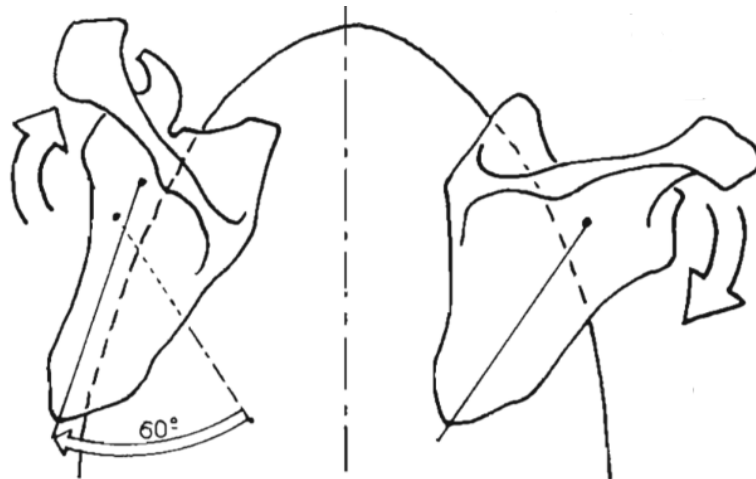
mediální posun  
addukce k páteři

**m. trapezius**  
mm. rhomboidei

# Pohyby lopatky

## 3. LATERÁLNÍ A MEDIÁLNÍ ROTACE DOLNÍHO ÚHLU LOPATKY

- při ABD či elevaci paže
- při **mediální rotaci** dolního úhlu (retroverze) - fossa glenoidalis míří dolů
- při **laterální rotaci** dolního úhlu (anteverze) - fossa glenoidalis míří nahoru
- rozsah pohybu až  $60^\circ$  - asi 10 cm laterálně



# Pohyby lopatky - shrnutí

pohyby lopatky:

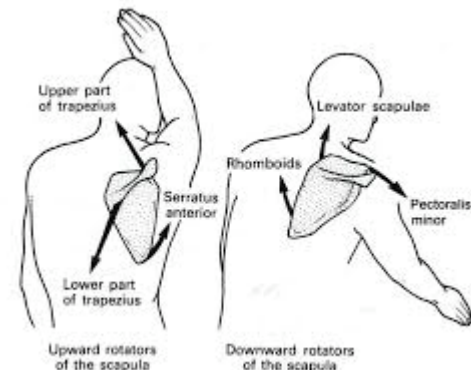


□ední

porce

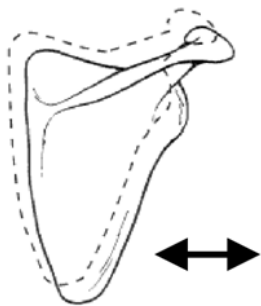
m. trapezius)/retroverze (mm. rhomboidei, m. levator scapulae, m. pectoralis minor)

- elevace (55°)/deprese (5°), protrakce/retrakce (cca 10°), rotace (cca 30° – □

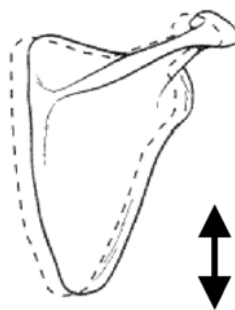


<https://coretraining.cz/2015/09/je-posilovani-svalu-rotatorove-manzety-skutecnym-resenim-pro-vase-ramena/>

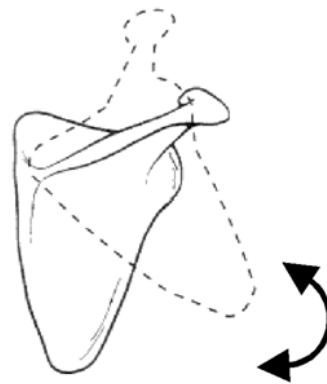
# Poh



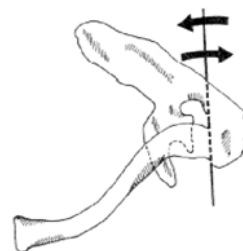
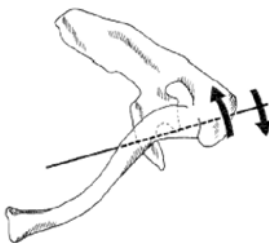
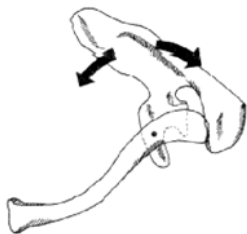
a) rotace kolem vertikální osy  
(abdukce, addukce)



b) rotace kolem horizontální osy  
ve frontální rovině (elevace,  
deprese)



c) rotace kolem horizontální osy  
v sagitální rovině



# Flexe paže (Kapandji)

## 1. FÁZE (0° - 50°/60°)

- **podílejší se svaly** – přední část m. deltoideus, m. coracobrachialis, claviculární vlákna m. pectoralis major
- **pohyb je limitován** – napětím zadní části lig. coracohumerale, odporem m. teres minor et major, m. infraspinatus

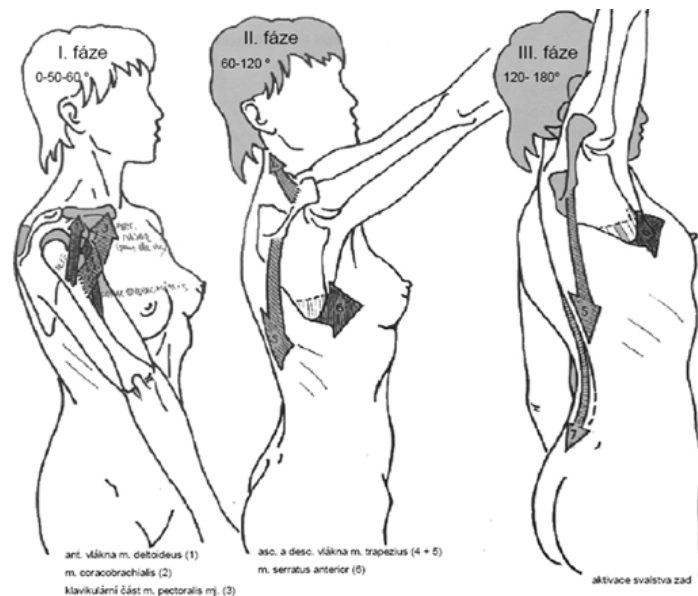
## 1. FÁZE (60° - 120°) – rotace lopatky laterálně o 60°

- **fossa glenoidalis se obrací anteriorně a superiorně**
  - axiální rotace v AC a SC kloubu, v každém o 30°
- **podílejší se svaly** – m. serratus anterior, m. trapezius
- **pohyb je limitován** – odporem m. latissimus dorsi a costosternálními vlákny m. pectoralis major

# Flexe paže (Kapandji)

## 3. FÁZE (120° - 180°)

- doprovázena **souhybem trupu**, zvětšením bederní lordózy a lateroflexí trupu
  - spoluúčast trupových svalů
- flexe 180° umožněna kombinací pohybu ramenního kloubu a ramenního pletence - **ABD a ZR lopatky**
- Inman (in Kapandji, 1938) tvrdí, že mezi 30° - 170° flexí připadá na každých 15° flexe - 10° na pohyb v GH kloubu a 5° na rotaci lopatky





# Flexe paže (Véle)

## 1. FÁZE (0° - 60°) – předpažení poníž

- aktivita především přední části m. deltoideus, m. coracobrachialis a claviculárních vláken m. pectoralis major
- činnost brzdí m. teres minor et major, m. infraspinatus

## 1. FÁZE (60° - 90°) – předpažení

- tvořící přechod do 3. fáze

## 1. FÁZE (90° - 120°) – předpažení povýš

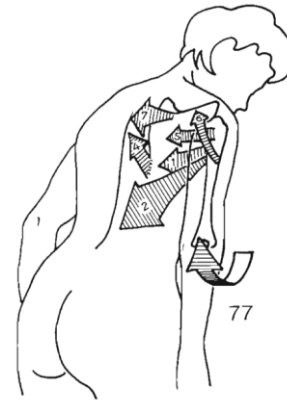
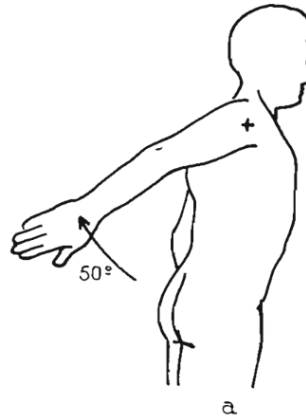
- aktivita m. serratus anterior a m. trapezius
- činnost brzdí m. latissimus dorsi a costosternální část m. pectoralis major

## 1. FÁZE (120°-160°) – vzpažení

- spolupracují trupové svaly a dochází ke zvětšení lordózy a úklonu

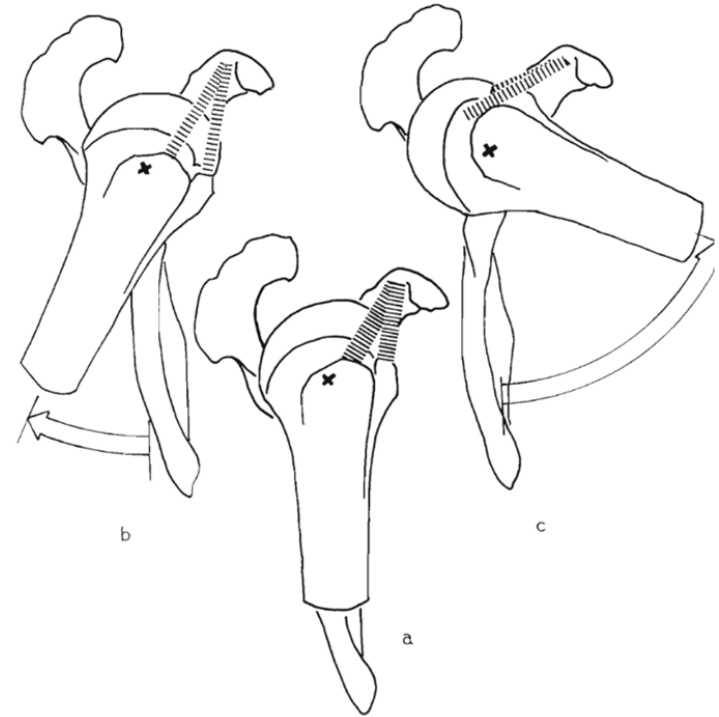
# Extenze paže (Kapandji)

- 45° - 50°
- pohyb limitován napětím přední části **lig. coracohumerale**
- při FLX loketního kloubu je možná větší EXT paže (snížení napětí m. biceps brachii)
- extenzi v GH kloubu zajišťuje:
  - **m. teres major**
  - **m. teres minor**
  - **zadní část m. deltoideus**
  - **m. latissimus dorsi**



## S rovina - ligamenta

- 2 části lig. coracohumerale
- Obr. 30 a - výchozí pozice, b - napínání přední části během EXT, c - napínání v zadní části během FLX, na konci FLX dochází ke VR humeru, co uvolňuje všechny ligamenta RK a zvyšuje tím konečný RP kloubu



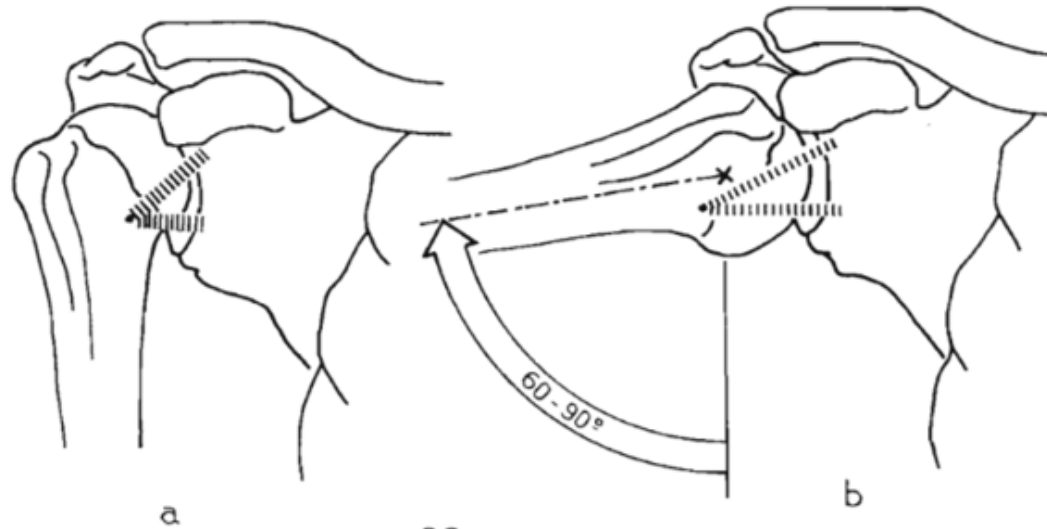
# Abdukce paže (Kapandji)

- pohyb iniciuje aktivace **m. supraspinatus** a **střední části m. deltoideus**
- jednotlivé fáze v sebe přechází, na konci ABD jsou aktivované všechny níže zmíněné svaly
- Napínání lig. glenohumerale mediale a inferior, relaxace lig. glenohumerale superior a coracohumerale

## 1. FÁZE

- **končí v 90°**, kdy je rameno „uzamčeno“ (tuberculum majus humeri narazí na tuberculum supraglenoidale, lig. coracoacromiale a acromion)
- při **ZR humeru** se tuberculum majus posune dorzálně a rameno se „odemkne“
- ABD kombinovaná s 30° flexí a odehrávající se v rovině scapuly se označuje za fyziologickou ABD (Travell & Simons, 1998)

# Abdukce paže - ligamenta



# Abdukce paže (Kapandji)

## 2. FÁZE

- 90° - 150°
- paže je v ABD a pokračovat může pouze s účastí celého pletence
  - **lopatka rotuje zevně** (60°) a natáčí tak fossa glenoidalis vzhůru
  - dochází také k rotaci AC a SC kloubu, každý asi o 30°
- v této fázi se zapojují **m. trapezius, m. serratus anterior** (kokontrakční pár na úrovni scapulothorakálního skloubení)
- tento pohyb je zastaven asi při 150° (90° + 60° umožněných rotací scapuly), a to odporem napnutých adduktorů (m. latissimus dorsi a m. pectoralis major)

# Abdukce paže (Kapandji)

## 3. FÁZE

- 150° - 180°
- nezbytný **pohyb páteře**, HK se tak dostává do vertikální polohy

### při ABD jedné paže

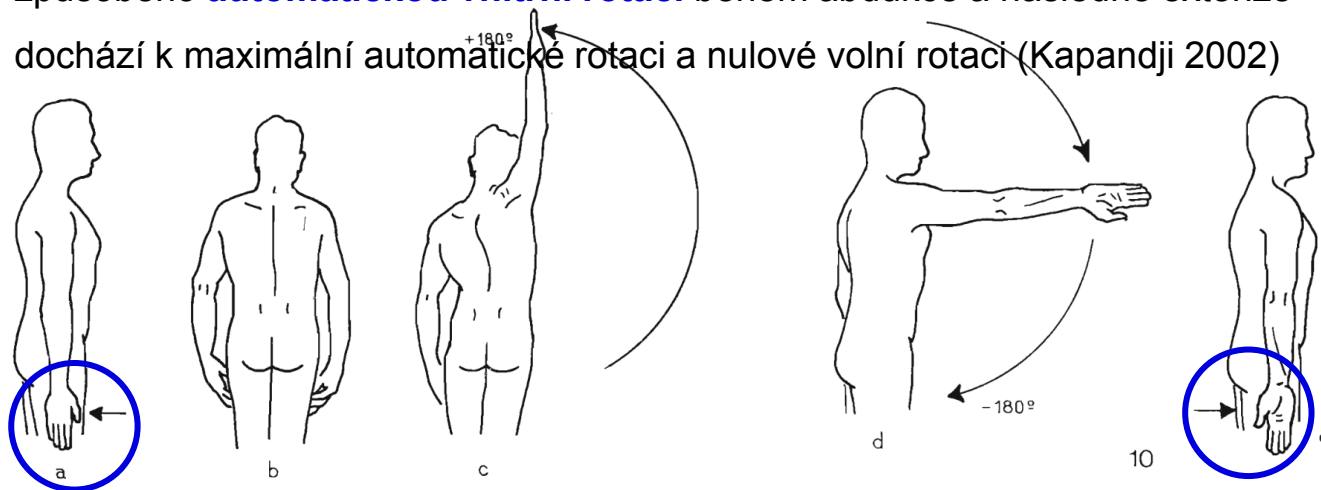
- aktivace kontralaterálních spinálních svalů (tj. pohyb páteře do lateroflexe k opačné straně)

### ABD obou paží

- dochází zároveň k maximální flexi - aby bylo dosaženo této vertikální polohy je nezbytné prohloubení bederní lordózy (aktivita paravertebrálních svalů)
- čistá ABD paže ve front. rovině je při běžných pohybech málo častá, průběh většinou v kombinaci s FLX v RAK – pohyb v rovině lopatky = 30° dopředu od frontální roviny (pohyb ruky k ústům)

# Codmanův paradox

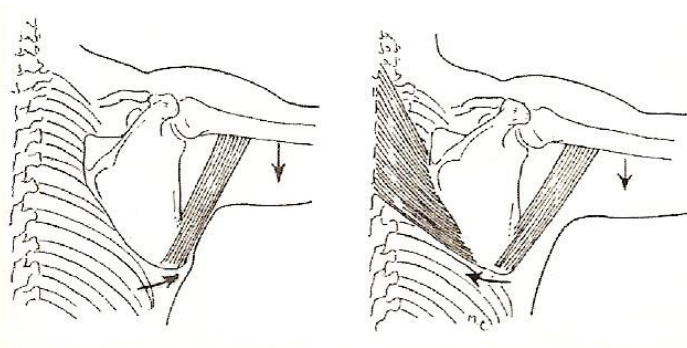
- při tomto jevu dojde během  $180^\circ$  ABD s dlaní k tělu a palcem směřujícím vpřed a následné  $180^\circ$  EXT paže skončí upažena naopak dlaní od těla s palcem vzad
- během pohybu se změní orientace dlaně o  $180^\circ$ 
  - způsobeno **automatickou vnitřní rotací** během abdukce a následné extenze
  - dochází k maximální automatické rotaci a nulové volní rotaci (Kapandji 2002)





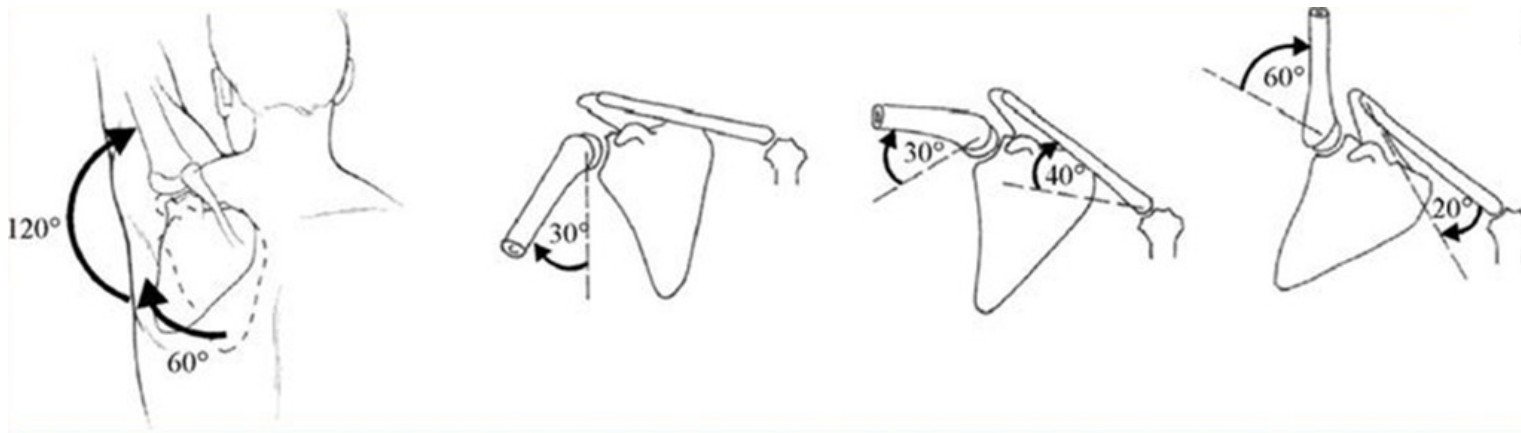
# Addukce paže

- ADD spojená s extenzí - velmi malý pohyb
- ADD spojená s flexí - pohyb 30° - 40°
- svaly provádějící ADD:
  - **m. teres major**
  - **m. latissimus dorsi**
  - **m. pectoralis major**
  - **mm. rhomboidei**
- význam stabilizace lopatky pomocí **m. rhomboidei**



# Scapulohumerální rytmus (Hoppenfeld)

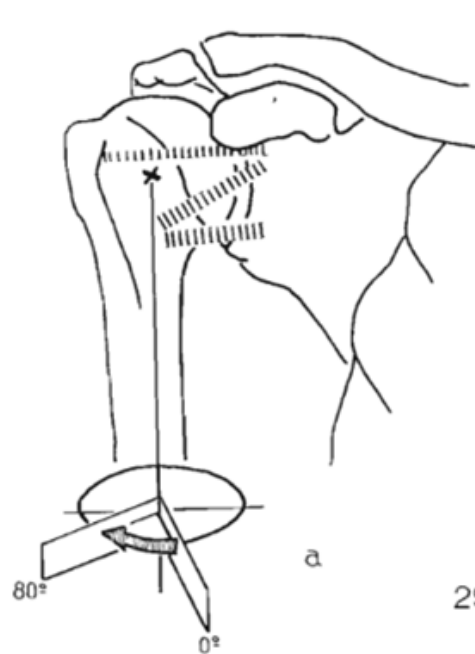
- současný pohyb paže, lopatky a klíční kosti
- z 15° ABD připadá **10°** na pohyb ve glenohumerálním kloubu a **5°** v kloubu skapulothorakálním
- poměr **2:1** (na 180° abdukce připadá **120°** na GH kloub a **60°** na ST kloub)



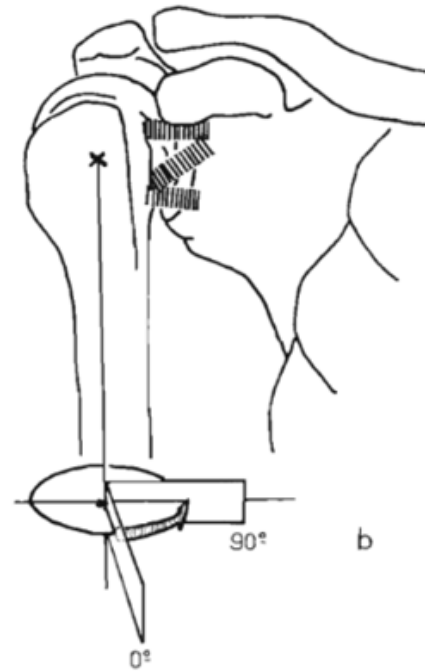
# Zevní a vnitřní rotace paže

- rotace paže kolem dlouhé osy je možná v každém nastavení RAK
- během ZR se napínají všechny 3 části ligamentum glenohumerale, u VR tyto části relaxují
- při rotačních pohybech se pohybuje i lopatka
  - při ZR se aktivují: mm. rhomboidei a m. trapezius
- Kapandji (výchozí pozice - FLX lokte 90° před tělem v sagitální rovině)
  - **ZR** v rozsahu až 90°
  - **VR** v rozsahu až 110°
- v pozici, kdy paže spočívá volně podél těla takovýchto rozsahů nedosahujeme
- **pro hodnocení ROM** se používá pozice s flexí lokte činící 90° a předloktím v sagitální rovině

# ZR a VR



29

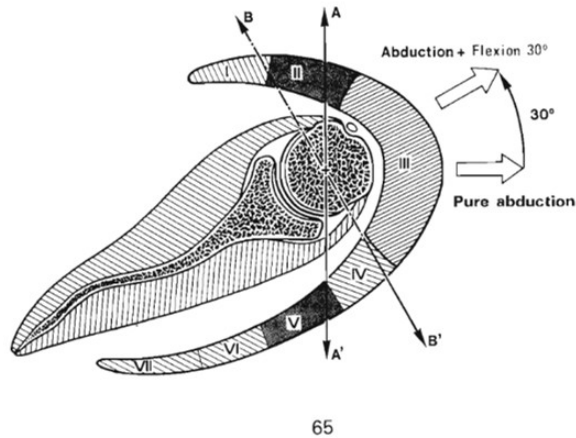
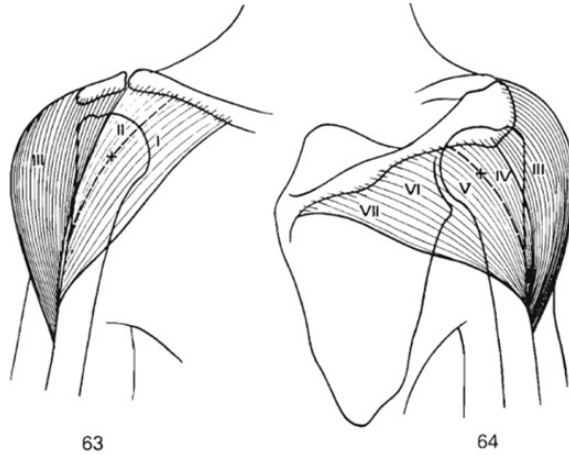


## m. Deltoideus

Dle autora Ficka (1911) se m. deltoideus skládá z celkem 7 funkčních komponent:

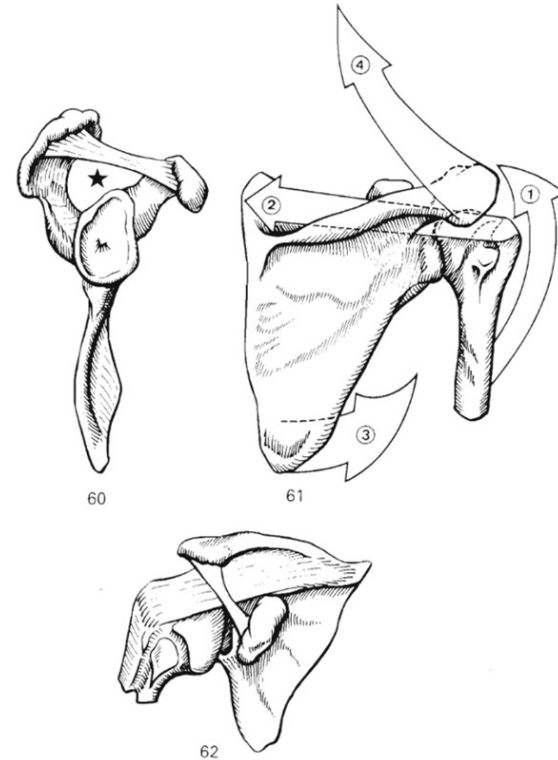
- A část má celkem 2 komponenty: I a II
- M část má 1 komponentu: III
- P část má celkem 4 komponenty: IV, V, VI, a VII
- při klidové pozici paže, leží III, část II a IV L vůči osy ABD AA', tudíž svou kontrakcí zabezpečují ABD
- I,V,VI,VII leží M od osy AA', svou kontrakcí zabezpečují ADD z klidové pozice paže
- m. deltoideus je aktivní již od začátku ABD, sám o sobě dokáže zabezpečit plnou ABD, nejvíce efektivní 90st. ABD ( $F=8.2$  násobek váhy HK)

# m. Deltoideus



## m. Supraspinatus

- Studie provedla paralýzu svalu s dočasnou anestézou n. suprascapularis (B. Van Linge and J.-D. Mulder) zjistili, že m. supraspinatus není až tak nezbytný pro zahájení abdukce.
- M. deltoideus sám o sobě je schopen zahájení a kompletní dokončení ABD v RK. Ale m. supraspinatus sám po navození izolované paralýzy m. deltoideus (Duchenne de Boulogne's electrical experiments and clinical observations) může vykonávat RP do ABD, stejně jako m. deltoideus.



## m. Supraspinatus

- EMG ukazuje, že m. supraspinatus kontrahuje během celého trvání ABD a dosahuje vrchol aktivity (peak aktivity) v 90° ABD.
- Na začátku ABD je tangenciální komponent síly (Et) m. supraspinatu mnohem větší než deltového svalu (Dt), ale má kratší páku. Jeho radiální komponenta (Er) silově tlačí hlavici humeru proti glenoideální jamce, a tedy významnou mírou zabraňuje superiorní dislokaci hlavice, provokovanou radiální komponentou m. deltoideus (Dr).
- Zajišťuje také koaptaci artikulárních komponent, obdobně jako svaly RM. Napíná také superiorní vlákna kloubního pouzdra a zabraňuje tak inferiorní subluxaci hlavice humeru (Dautry and Grosset).

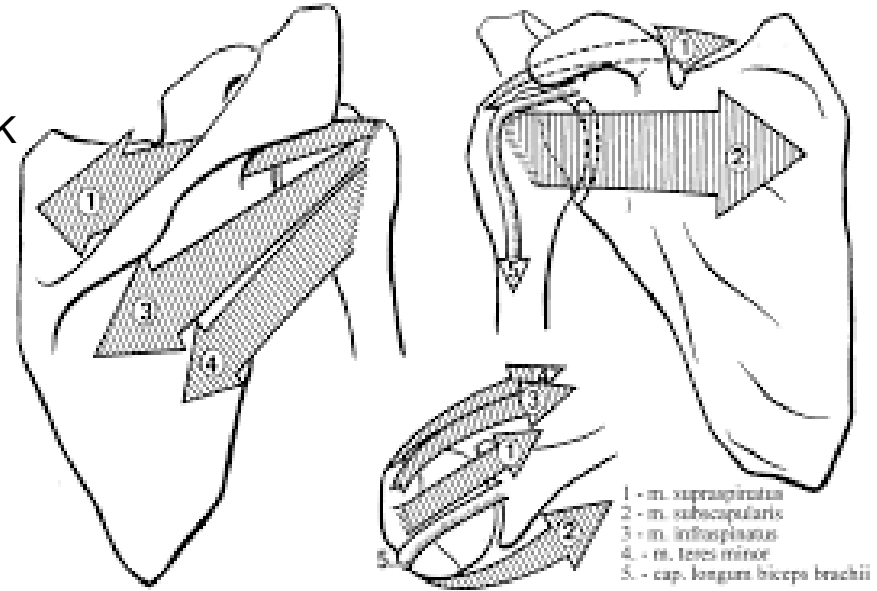


## m. Supraspinatus

- M. supraspinatus je tedy synergista svalů RM (rotátorů).  
Významně napomáhá m. deltoideu, který podléhá rapidní únavě.
- Hlavní úlohou m. supraspinatus je tedy kvalitativní – koaptace kl.povrchů GH skloubení a kvantitativní – zlepšení výdrže a síly ABD RK.
- Nezahajuje tedy ABD (jak se dříve učilo), jeho role je ale nezbytná a efektivní, hlavně na začátku ABD v RK.

# Rotátorová manžeta

- svaly srostlé s povrchem kloubního pouzdra RAK
  - **m. supraspinatus** (1)
  - **m. infraspinatus** (3)
  - **m. teres minor** (4)
  - **m. subscapularis** (2)
  - (caput longum m. bicipitis brachii) (5)
- zajišťuje RAK proti subluxaci/luxaci
- nejvíce zatěžovaný úsek - úpon m. supraspinatus  
(při ABD vtlačován mezi tuberculum majus humeri a akromion)



# Poškození RM a měkkých struktur

Nejčastější typy poškození související s rotátorovou manžetou

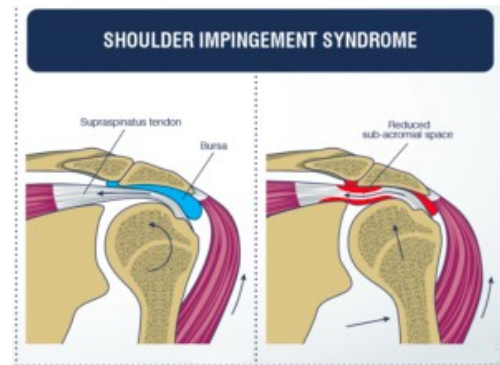
- **impingement syndrom**

- bolestivý útlak měkkých struktur (šlacha m. supraspinatus, lig. coracoacromiale, subakromiální burza) pod fornix humeri - při ABD 70° až 120°
- bolest při zátěži i v klidu, noční bolest, palpační bolestivost úponu m. supraspinatus, pozitivní painful arc

- **subakromiální burzitida**

- **kalcifikující tendinitida**

- **parciální či totální ruptura šlach rotátorové manžety**





**Bolest ramenního kloubu  
diagnostikovaná jako  
impingement syndrom  
nemá dle výzkumu žádnou  
souvislost s velikostí  
subakromiálního prostoru.**

PARK A KOL. 2020  
SEITZ A KOL. 2011

m → diskuze

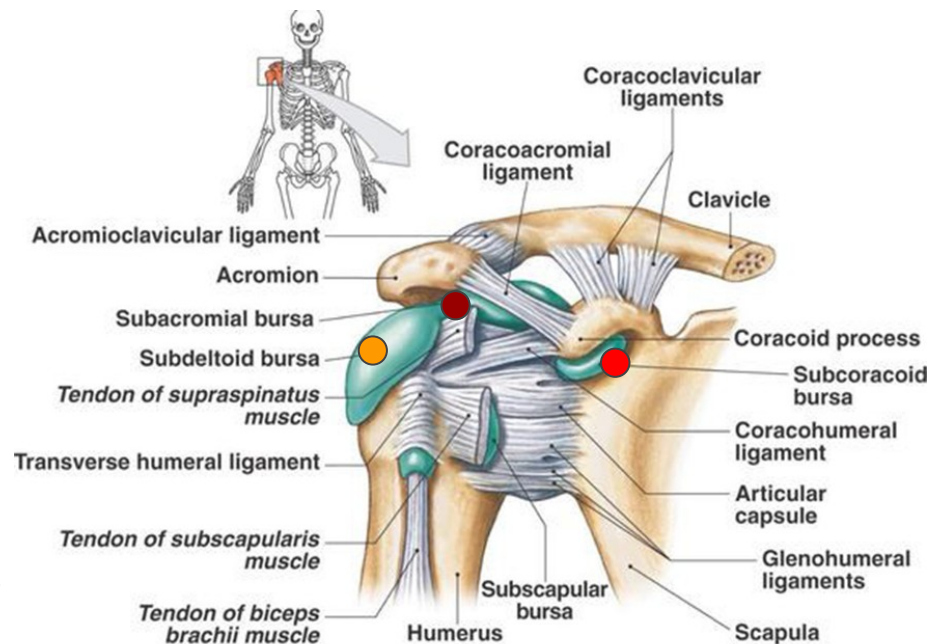
Lidé s impingement syndromem ramenního kloubu nemají snížený subakromiální prostor v porovnání s lidmi s asymptomatickým ramenním kloubem. (Park et al., 2020)

<https://www.svetfyzioterapie.sk/impingement-ramene>

Park, S. W., Chen, Y. T., Thompson, L., Kjoenoe, A., Juul-Kristensen, B., Cavalheri, V., & McKenna, L. (2020). No relationship between the acromiohumeral distance and pain in adults with subacromial pain syndrome: a systematic review and meta-analysis. *Scientific reports*, 10(1), 20611.

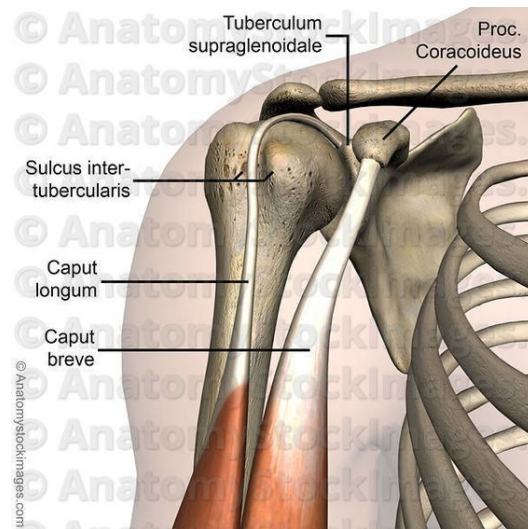
# Burzy v oblasti RK

- bursa subcoracoidea
- bursa subdeltoidea
- bursa subacromialis
- bursa subtendinea musculi subscapularis
- bursa subtendinea musculi infraspinati
- bursa subtendinea musculi teretis majoris



# Dlouhá šlacha m. BB

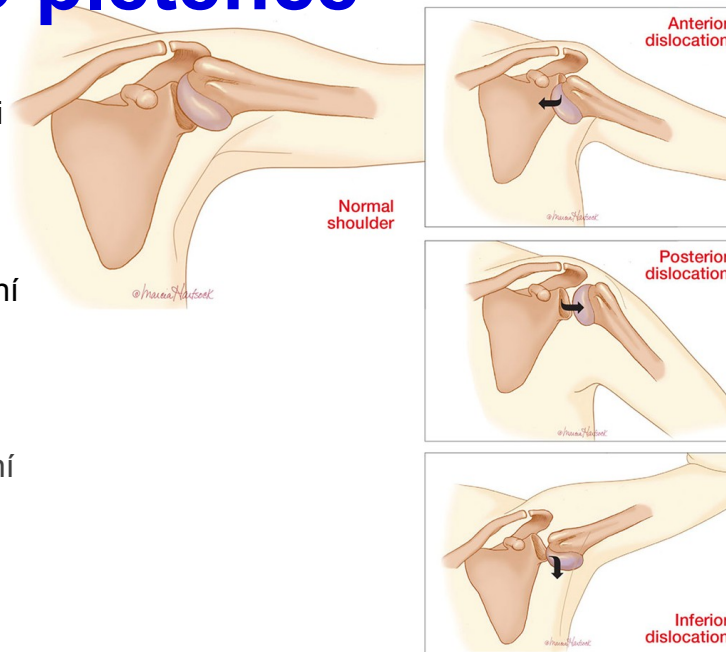
- leží intraartikulárně, extrasynoviálně
- začíná na **tuberculum supraglenoidale** a z horní části labrum glenoidale
- kloubní pouzdro opouští ve šlachové pochvě v sulcus intertubercularis jako vagina synovialis intertubercularis
- **syndrom šlachy dlouhé hlavy bicepsu**
  - tendinóza, subluxace, ruptura



# Luxace kloubů ramenního pletence

## Glenohumerální luxace

- **PŘEDNÍ LUXACE** - nejčastější
  - pád na horní končetinu, která je v abdukci a zevní rotaci
  - nárazem dochází k hyperextenzi (zapažení)
- **ZADNÍ LUXACE**
  - pád na horní končetinu, která je ve flexi, addukci a vnitřní rotaci
- **DOLNÍ LUXACE**
  - vznik při elevaci HK tlakem hlavice na dolní okraj kloubní jamky, kterou opouští a vniká do jamky axilární
- **HORNÍ LUXACE**
  - vzácná, vznik jen po zlomení akromia (Typovský 1981)



[https://cdn.mdededge.com/files/s3fs-public/CR02701032\\_f2.JPG](https://cdn.mdededge.com/files/s3fs-public/CR02701032_f2.JPG)

# Ramenní kloub - svalové smyčky a řetězce

Řetězec trup-lopatka:

— — ):

□á

□ní př

□edmě

□

ruky po př edmě tu.

— — ):

□

□á

□ní páteř př

□ př

□á

□

□ení bř emen.



# Ramenní kloub - svalové smyčky a řetězce

– lopatka – žebra):

□ ní př

□ ování propnuté



—

□ ní aktivní vzepř ení



□ ení cvič ence ve

vzporu na bradlech.

– lopatka – žebra):

□ ední č á

□ ní



□ ž kování

□ ku.

# Ramenní kloub - svalové smyčky a řetězce

## Svalové smyčky v oblasti lopatky podle Hoepkeho:

mm. rhomboidei – m. serratus anterior (rotace lopatky)

m. levator scapulae – m. trapezius: pars ascendens (elevace/deprese)

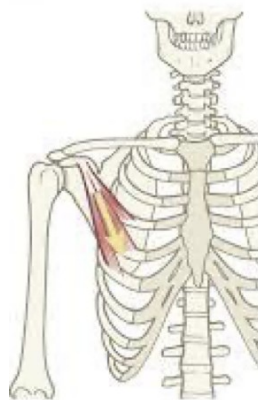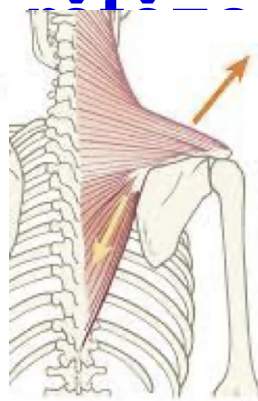
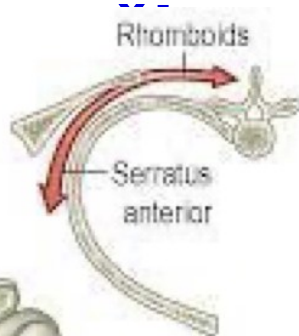
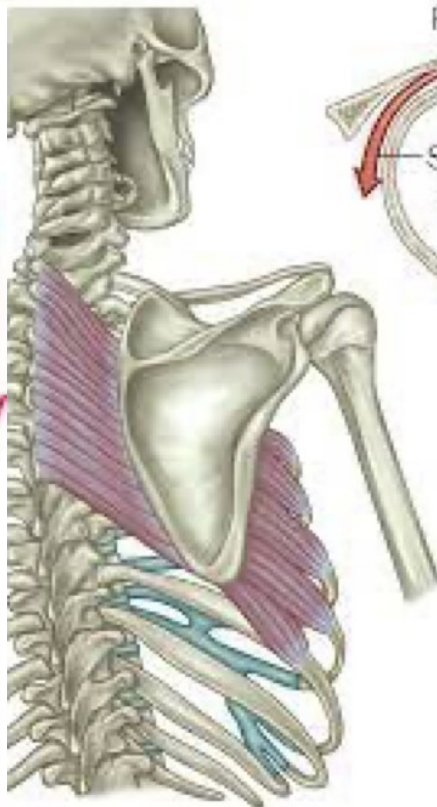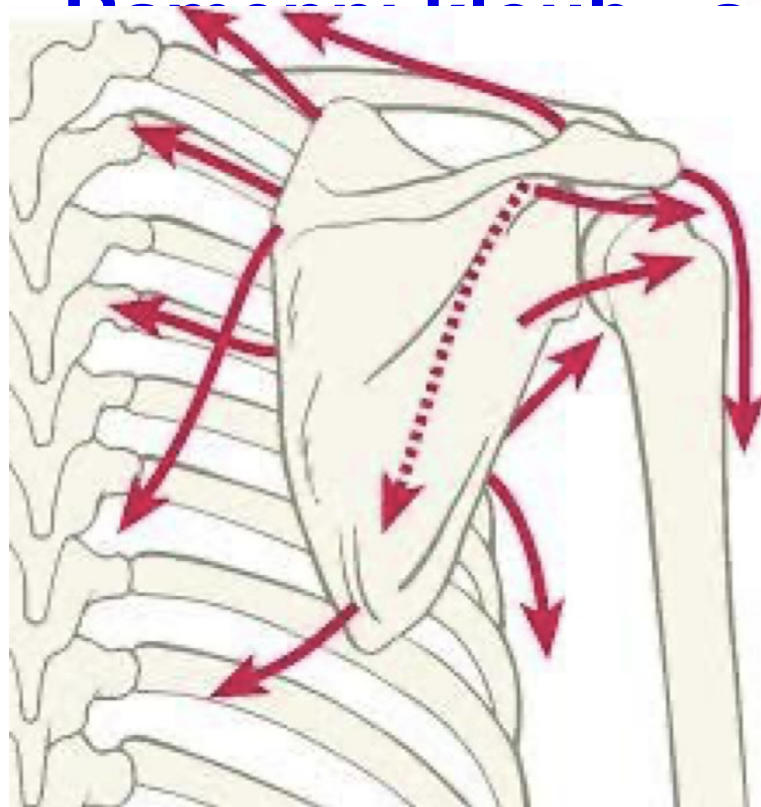
m. pectoralis minor – m. trapezius: pars descendens (deprese/elevace)

m. trapezius: pars transversa – m. serratus anterior: horní a střední (retrakce/protrakce)

## Svalové smyčky spojující lopatku s páteří a humerem:

m. teres major – mm. rhomboidei

m. triceps brachii: c. longum – m. latissimus dorsi



zdroj: Anatomy trains, Hoepke

# Ramenní kloub - svalové smyčky a řetězce

□etě

m

k):

zec:

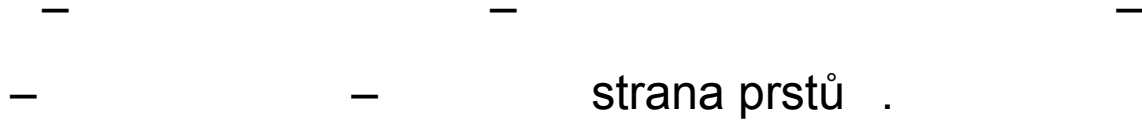


zec:

□ední

# Ramenní kloub - svalové smyčky a řetězce

zec:



zec:



—

—

strana

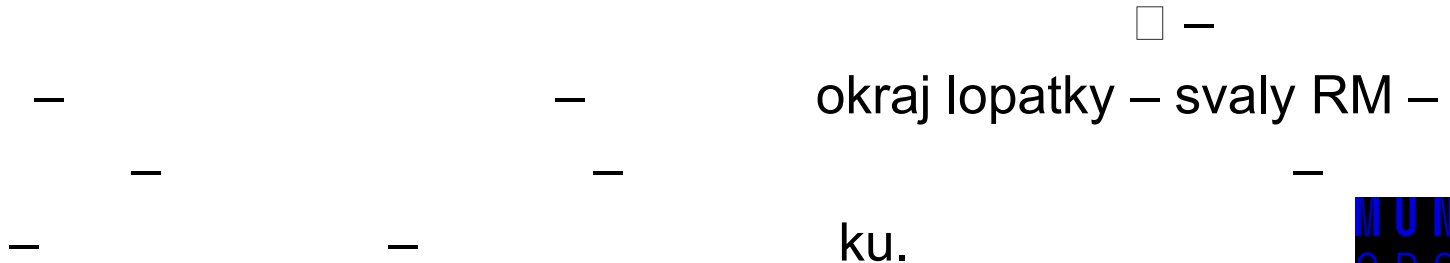
vč etně lig. collaterale r

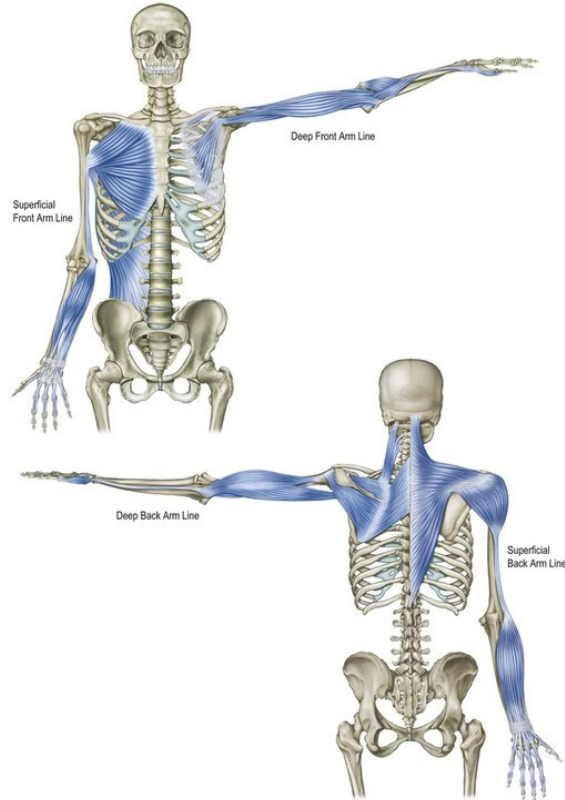
# Ramenní kloub - svalové smyčky a řetězce

zec:



zec:





## Bony stations

### A. Deep front arm line

3rd, 4th and 5th ribs 1

Coracoid process 3

Radial tuberosity 5

Styloid process of radius 7

Scaphoid, trapezium 9

Outside of thumb 10

### B. Superficial front arm line

Medial third of clavicle, costal cartilages, lower ribs, thoracolumbar fascia, iliac crest 1

Medial humeral line 3

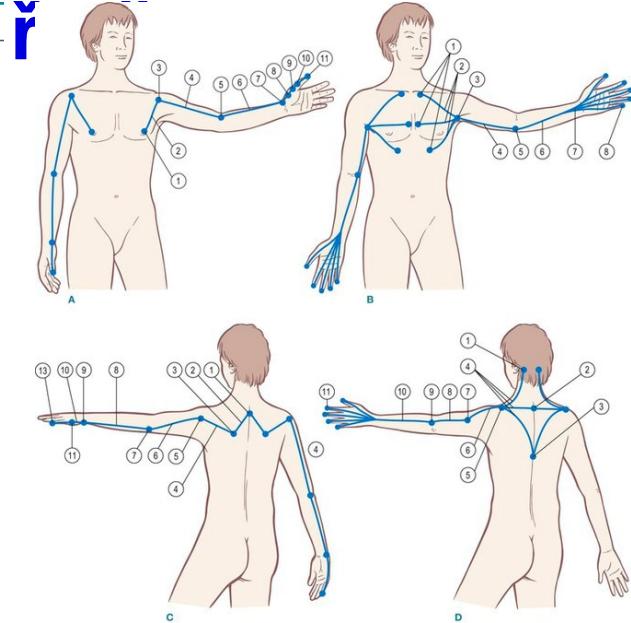
Medial humeral epicondyle 5

Palmar surface of fingers 8

### C. Deep back arm line

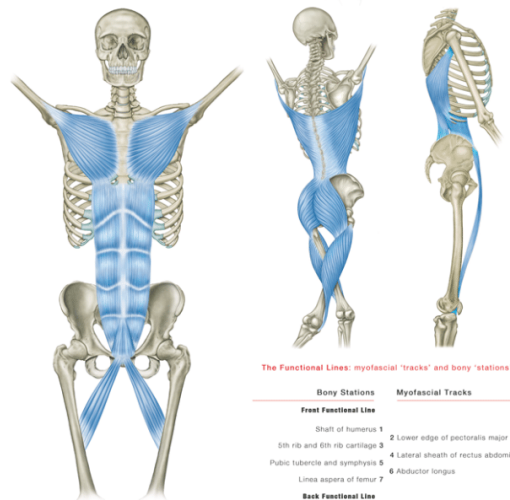
Spinous process of lower cervicals and upper thoracic, C1–4 TPs 1

## Myofascial tracks



<https://basicmedicalkey.com/the-arm-lines/>

# Ramenní kloub The Functional Lines í řetězce



The Functional Lines: myofascial 'tracks' and bony 'stations'

## Bony Stations

## Myofascial Tracks

### Front Functional Line

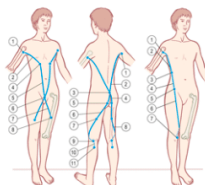
- 1 Shaft of humerus
- 2 Lower edge of pectoralis major
- 3 5th rib and 6th rib cartilage
- 4 Lateral sheath of rectus abdominis
- 5 Pubic tubercle and symphysis
- 6 Abductor longus
- 7 Linea aspera of femur

### Back Functional Line

- 1 Shaft of humerus
- 2 Latissimus dorsi
- 3 Lumbodorsal fascia
- 4 Sacral fascia
- 5 Sacrum
- 6 Gluteus maximus inferior fibers
- 7 Shaft of femur
- 8 Vastus lateralis
- 9 Patella
- 10 Subpatellar tendon
- 11 Tuberosity of tibia

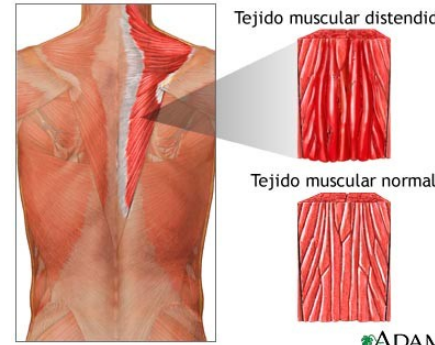
### Ipsilateral Functional Line

- 1 Shaft of humerus
- 2 Latissimus dorsi
- 3 10th, 11th, 12th ribs
- 4 External oblique
- 5 Anterior superior iliac spine
- 6 Sartorius
- 7 Pes anserinus, medial tibia





# Patologie v oblasti RK



[https://medlineplus.gov/spanish/ency/es\\_p\\_imagepages/19618.htm](https://medlineplus.gov/spanish/ency/es_p_imagepages/19618.htm)

- **Kontuze –** ☐dě ní ☐ení collement

- **collement:** ☐sobení ☐

☐ní recidivě náplně ☐ ☐

- **lach –** ☐ené ☐ené ☐ – ☐ní

**svalů**

- **distenze –** ☐ímý x chronická
- **KO:** ☐eč ovitá ☐ení ☐tí ☐ení postiž.

- **Terapie:** ☐ ☐ené ☐

☐ká

– dny

# Patologie v oblasti RK

## Parciální ruptura svalu:

- -  
ken a vznik hematomu
- může vzniknou např. při silné excentrické kontrakci či při velkém natažení svalu  
(typické pro dynamické nekontaktní sporty (spriny, skoky))

## Klasifikace (podle množství postižených vláken):

1. stupeň – ☐kození jednotlivý – dny

2. stupeň – ☐kození

☐ – dny

3. stupeň – ☐etrž ení č etný

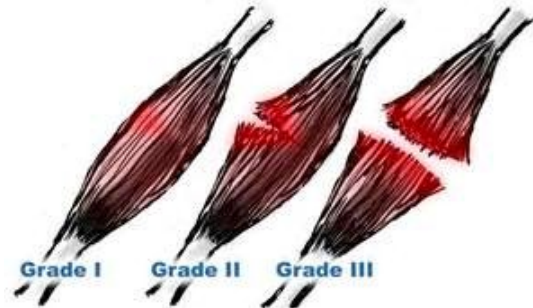– ☐

4. stupeň:

KO:

☐ ☐

hematomem



[https://www.physio-pedia.com/Muscle\\_Strain](https://www.physio-pedia.com/Muscle_Strain)

# Patologie v oblasti RK

## Parciální ruptura svalu:

- Predispoziční faktory (2-kloubové svaly, excentrická kontrakce svalů, svaly s větším podílem sv. vláken II. typu (hamstringy, gastrocnemius, quadriceps, flexory a adduktory kyčle, erector spinae, m. deltoideus a svaly RM)

Fáze	Parc. ruptura svalu - terapie
<b>Akutní fáze</b>	- Led, elevace, galvanizace, komprese, medikace, klid 2-5 dní u aktivního zánětu, poté aktivně
<b>1. týden</b>	- FT (galvan, UZ, lymfodrenáž, laser), 3. den po úrazu a dál lokál. pozit. TT a povrchová masáž, s hloubkovou masáží počkat u parc. ruptur cca 2-3 týdny, izometrie - pokud nebolí
<b>2. týden</b>	- FT (DET, UZ, laser, IFP, vířivka), strečink do bolesti, uvolnění vzdál. segmentů
<b>3. týden</b>	- FT dle potřeby, progresu zátěže (plavání, rotoped, běh v měkkém terénu)
<b>Sportovní zátěž</b>	- Částečná ruptura 1.-2. st.: 4-6 týdnů, těžší ruptury: až 12 týdnů

# Patologie v oblasti RK

## **Distorze kloubů:**

- Představuje překročení běžného pohybového rozsahu v kloubu, přičemž samotný kloub zůstává stabilní. To může způsobit částečnou rupturu kloubního pouzdra, distenzi vazů či jejich parciální rupturu
- Rozvoj hemarthros
- Klinický obraz zahrnuje bolest, otok kloubu a omezenou pohyblivost. V některých případech může být v okolí kloubu i hematoma
- Léčba zahrnuje užívání nesteroidních protizánětlivých léků (NSAID) a analgetik k tlumení bolesti. Pokud se v kloubu hromadí větší množství krve, může být provedena punkce kloubu s evakuací hematoma a vypláchnutím kloubní dutiny. Fixace kloubu se provádí pouze do doby, než bolest a otok odezní. Následně následuje rehabilitace.

# Patologie v oblasti RK

## Subluxace kloubů:

- ☐ ní kloubní ☐  
repozice kloubu
- **KO:** ☐ ně jš í poraně ní mě kký , bolest
- **Terapie:** – , NSA, analgetika

## Luxace kloubů:

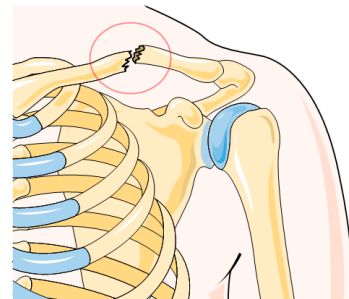
- ☐ ch ploch
- **KO:** deformity, bolestivost, otok, hematom
- **Terapie:** ☐



NSA, analgetika

# Patologie v oblasti RK

## kosti



© Servier Medical Art  
upraveno MUDr. Jitkou Štefánkem

- vzniká nejčastěji při pádech na rameno nebo při autonehodách, s bezpečnostním pásem.
- **KO:** bolest, omezený pohyb ramene, palpační krepitace, možná dislokaci fragmentů s pokleslým ramenem.
- Léčba je obvykle konzervativní. Pacientovi je aplikován osmičkový obvaz, Debeltovy kruhy (rameno je taženo dorso-kaudálně) nebo Desaultova bandáž, což se provádí po dobu čtyř týdnů (u dětí 2-3 týdny).

### Rehabilitace zahrnuje fáze:

- **Imobilizace** (RFT, aktivní pohyb nepoškozených částí horní končetiny a udržení kondice nepoškozených částí (cvičení v představě, cvičení v opoře o podložku, izometrická kontrakce svalů znehybněných částí, ošetření měkkých tkání v okolí zlomeniny, později postupné, opatrné pohyby v rámci ramene, zejména abdukce - optimální postavení reponovaných fragmentů).

Fáze po imobilizaci	Zlomenina klíční kosti - terapie
1. Vyšetření pacienta	<div data-bbox="625 277 639 292" data-label="Image"> </div> <div data-bbox="1199 277 1248 292" data-label="Text"> svaly </div>
2. Terapie měkkých tkání	- Manuální terapie v oblasti ramene a krku (jizva, kůže a podkoží, fascie), PIR terapie k uvolnění napjatých svalů (trapezius, levator scapulae, pectoralis major et minor, SCM, scaleni, RM)
3. Kloubní mobilizace	- Opatrná manipulace klouby (zejména lopatka, AC, SC, GH, žebra, Cp a CTh úsek, Thp, loket, zápěstí, prsty)
4. Rozvoj pohybu	- Postupné zvyšování rozsahu pohybu v rameni (pasivně, aktivně s dopomocí, aktivně v odlehčení a nakonec samostatně), kyvadlové pohyby dle Codmana pro zlepšení pohyblivosti ramene



Fáze po imobilizaci	Zlomenina klíční kosti - cvičení a metody
<b>Posílení svalů</b>	- Izometrické kontrakce, 1. UKŘ, 2. OKŘ, cvičení proti odporu až po obnovení rozsahu pohybu a dosažení správného timingu zapojení svalů (včetně stabilizátorů)
<b>Pomůcky</b>	- Overball, Theraband, Gymball, tyčka (postup od cvičení vleže ke cvičení vsedě)
<b>Metody</b>	- PNF, VRL, DNS, ACT, BPP (centrace)
<b>Dýchání</b>	- Eliminace hrudního dýchání = prevence přetížení v oblasti HHA a Cp
<b>Důležitost lopatky</b>	- Důkladná práce na funkci lopatky s důrazem na koaktivaci svalů

# Patologie v oblasti RK

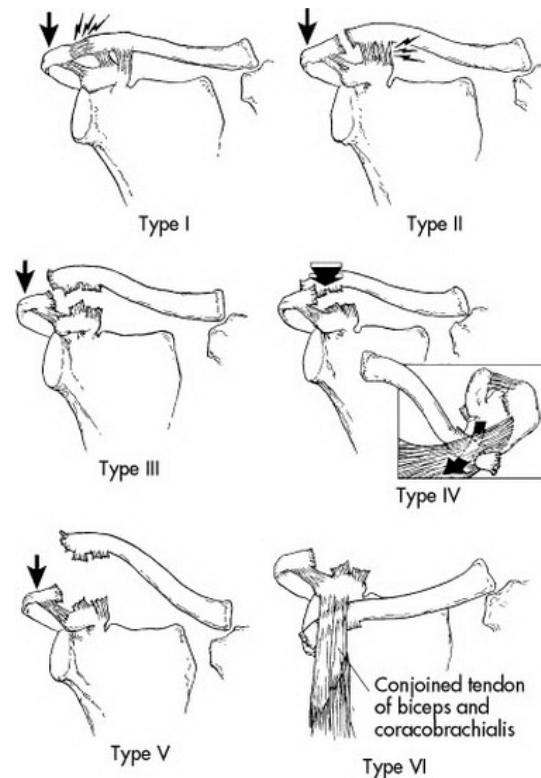
## Luxace AC skloubení

Luxace AC skloubení se obvykle vyskytuje po pádu na rameno (náráz shora na akromion, náráz do RK ze strany nebo při pádu na loket), trauma způsobuje rupturu vazů a pouzdra AC kloubu. Chronická nestabilita je často způsobena nadměrnou laxitou vazů.

**KO:** otok, deformace AC skloubení, bolest při dotyku a omezený aktivní pohyb v ramenním kloubu nad horizontálu. Může se objevit příznak klávesy.

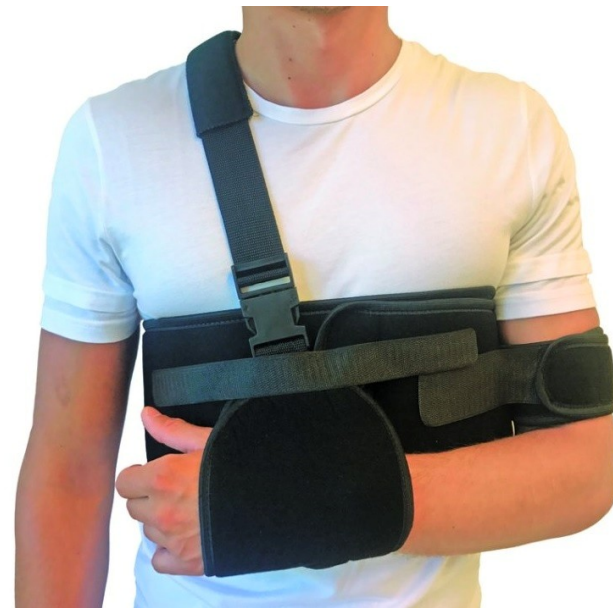**Léčba zahrnuje dvě možnosti:**

- **Operace:** v případě luxace s kompletní rupturou akromioklavikulárních a korakoakromiálních vazů.
- **Konzervativní terapie:** Desaultův závěs (2-3 týdny)
- FT fáze imobilizace (RFT, VRL) a po imobilizaci, obdoba postupu terapie jak u zlomeniny klíční kosti



Mosby, Inc. items and derived items  
copyright © 2003, Mosby, Inc. All rights reserved.

# Patologie v oblasti RK



<https://www.ortgroup.cz/e-shop/blue-line/at04004-orteza-ramenniho-kloubu-dessaultuv-obvaz-m--2493cz>

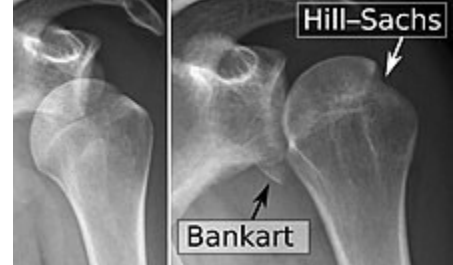# Patologie v oblasti RK

## Luxace SC skloubení:

- Vzniká při pádu na rameno. Při pádu na přední stranu ramene dochází k přední luxaci mediálního okraje klíčku, zatímco pád na zadní stranu ramene způsobuje vzácnou zadní luxaci mediálního okraje klíčku.
- **KO:** hmatné zduření kloubu, antalgické držení ramene (držení v protrakci), bolestivé pohyby v horizontální flexi. U zadních luxací je riziko poškození brachiálního plexu nebo orgánů mediastina.
- **Léčba:** zahrnuje především zavřenou repozici, která je častější než chirurgická rekonstrukce pouzdra. Následuje imobilizace pomocí závěsu po dobu 2-3 týdnů.
- **RHB:** zahajována podle lékařských indikací a zahrnuje izometrické cvičení, později cvičení v uzavřených kinematických řetězcích. Při předních luxacích jsou vynechány pohyby do extenze a vnitřní rotace.

# Patologie v oblasti RK

## Luxace GH skloubení:



[https://en.wikipedia.org/wiki/Hill%E2%80%93Sachs\\_lesion](https://en.wikipedia.org/wiki/Hill%E2%80%93Sachs_lesion)

Ztráta kontaktu kloubních ploch hlavice a glenoidální jamky s poškozením kloubního pouzdra, dolního glenohumerálního vazů a glenoidálního labra může být způsobena následujícím mechanismem:

- **Přední luxace (90%):** Vzniká pádem na HK v ABD a ZR v RK= vede k hyperextenzi.
- **Zadní luxace (10%):** Vzácnější případ, obvykle způsobený pádem na HK ve FLX, ADD a VR RK (při epileptickém záchvatu či při úrazu elektrickým proudem)

**KO:** deformace RK u přední luxace s hmatnou hlavicí pažní kosti na přední straně kloubu a prakticky znemožnění jakéhokoliv AKT či PAS pohybu. Při zadní luxaci nelze provést ZR.

Komplikace mohou zahrnovat Bankartovu lézi (odtržení glenoidálního labra u přední luxace) a Hillovu Sachsovou lézi (impresie na dorzokraniálním okraji chrupavky hlavice pažní kosti u přední luxace), ruptura šlachy m. supraspinatus, poranění nervů a cév (n., a., v. axillaris), recidivující luxace

# Patologie v oblasti RK

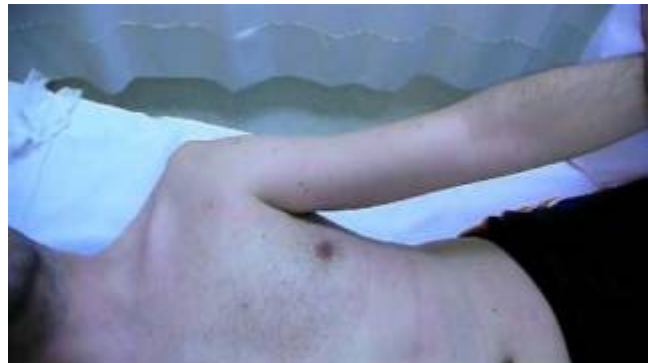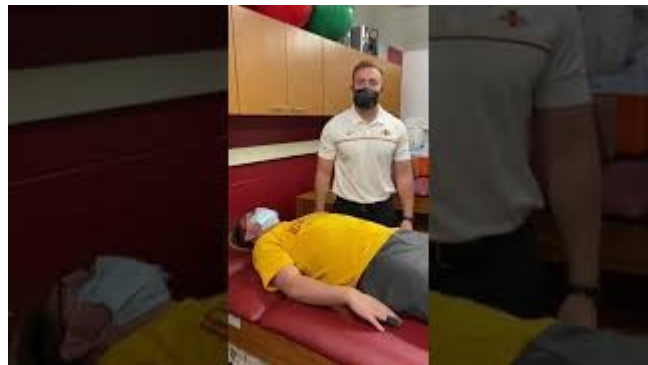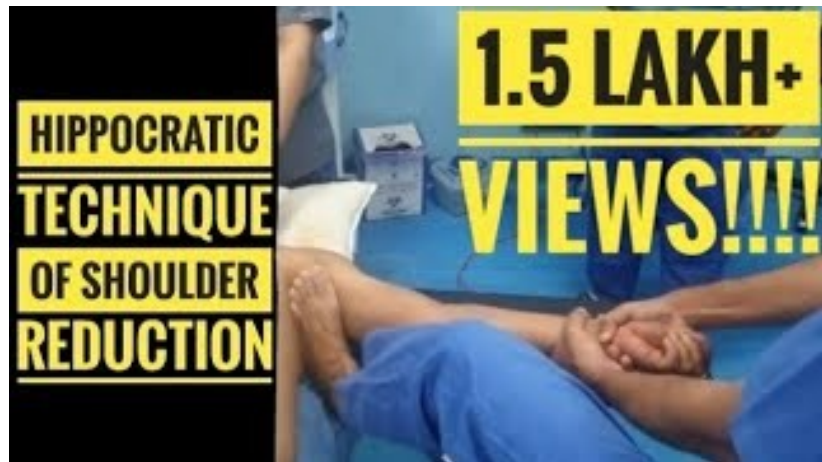## Luxace GH skloubení:

**Terapie:** repozice a následná fixace Desaultovým obvazem (6tt. ADD, VR RK a FLX v LOK), operační řešení u u nereponovatelných luxací (zastaralé luxace, interpozice měkkých tkání) nebo u luxačních zlomenin, u recidivujících luxací s roztržením labrum glenoidale (Bankartova léze), při recidivujících luxacích zvážit rekonstrukci (pouzdra, jamky, proc. coracoideus)

## RHB (dle indikace lékaře):

- doba fixace (pozornost na volné segmenty)
- po imobilizaci pozornost na GH kloub
- TMT, MOB, postupné zvyšování ROM (P, Ak s dop., Ak v odlehčení - voda, závěs)
- kyvadlové pohyby (dle Codmana)
- izom. k., aktivace v UKŘ a OKŘ, cvičení proti odporu až po získání dostateč. ROM při správném timingu svalů)

# Patologie v oblasti RK



# Patologie v oblasti RK

## Luxace GH skloubení:

- **Metody:** PNF, VRL, DNS, ACT, BPP
- **Pomůcky:** overball, theraband, gymball, tyčka (leh - sed)
- od 6. tt. izom. cvičení s aproximací do kloubu, možný aktivní pohyb (FLX, EXT, VR proti lehkému odporu, ABD do 45°, od 8.tt. ABD aktivně do 90°, počáteční pohyb do ZR
- do 3M KI pohybů do max. ABD a ZR



# Patologie v oblasti RK

## Zlomeniny v oblasti pažní kosti:

**A - fraktura proximálního humeru (tuberculi majoris)** - častá, pokud bez dislokace (šátek vs. dislokace nutno reponovat a imobilizace 3-5 tt., fixace v ABD dlaze (nepohodlné), lepší pro pacienta otevřená repozice a fixace šroubem

**B - fraktura krčku humeru** - vzniká přímým nárazem či pádem na extendovanou HK či LOK - často bez dislokace fragmentů, ke zhojení stačí Desaultův obvaz či ortéza

- při pádu na extendovanou HK vznikají ABD zlomeniny (dospělí, čtyřfragmentové), či ADD (děti, dvoufragmentové)

# Patologie v oblasti RK

Zlomeniny v oblasti pažní kosti:

## A - fraktura proximálního humeru

- **2-úlomkové zlomeniny** - visící sádrový obvaz (mladí lidé - nehrozí ztuhnutí), nedislokovaná zlomenina Desault, u otevřené repozice úhlově stabilní dlaha
- **víceúlomkové zlomeniny** - odlomení obou hrbolků - avaskulární nekróza - operace, u starších jedinců někdy TEP

RHB (dle indikace lékaře):

### 1. SUBAKUT fáze (imobilizovaná končetina)

- prevence dystrofických a reflexních změn
- jednoduché zlomeniny - pár dní po úrazu x komplikované cca 2. tt.
- aktivace segmentové hybnosti při napřímení Cp a Thp, stabilizace lopatky

# Patologie v oblasti RK

Zlomeniny v oblasti pažní kosti:

**A - fraktura proximálního humeru**

**Obnova pohyblivosti ST spojení**

- VRL či PNF
- 2.-3. tt. od úrazu aktivní cvičení, kyvadlové pohyby
- uvolnění svalů
- oslabení m. TB i RM (především ZRR) - aktivní ZR při fázickém pohybu, tak i v rámci oporné funkce končetiny
- kinesiotaing

**Nervově-svalová stabilizace GH kloubu**

- UKŘ - opora o předloktí a dlaň ruky (zvýšení axiální zátěže humeru), tlak končetiny do labilních ploch (overball, míče, molitan)

# Patologie v oblasti RK

## RHB specifické motoriky ramenního pletence

- ☐ ně bě  
elevace a ABD alespoň 135° s dostatečným  
rozsahem pohybu lopatky
- ☐ ení – ☐ ní ☐  
☐ ídání koncentrické aktivity (míče, therabandy)
- ch pohybů (vykonávání povolání či sportu)
- – - ☐ ení)

# Patologie v oblasti RK

## Zlomeniny diafýzy humeru:

- vznik při přímém nárazu na paži během pádu, pádem na LOK, úderem těžkého předmětu, ojediněle prudký pohyb svalů (osvalení jedinci)
- podle výšky lomné linie typická dislokace (bývá poškozen i n. radialis či a. brachialis)

## Léčba:

- konzervativní (visící sádrový obvaz)
- chirurgická (pokud není možné/úspěšné konzervativní řešení, či je přidružené poškození tepny či nervu)

## Zlomeniny distální (suprakondylické):

- typicky u dětí

**KO:** hematom a otok LOK, pohyblivost

## Rozeznáváme 2 typy:

- **Extenční typ** - častý, dorzální dislokace distálního fragmentu, komplikace, těžší pro reponaci
- **Flekční typ** - méně častý, volární dislokace distálního fragmentu, méně komplikací a lehčí pro reponaci, riziko poškození n. radialis a a. brachialis

**Léčba:** repozice a sádrový obvaz (3 tt.)

# Patologie v oblasti RK

## Zlomeniny distální (suprakondylické):

- **Imobilizace** - cvičení volných segmentů bez ROT
- častá velká citlivost a bolestivost LOK, násilně nerozcvičujeme (pasivně), aktivně v nebolestivém rozsahu, facilitace pohybem kontralaterální HK
- eliminace otoku, zvýšení ROM a zapojení HK do tělesného schématu
- MT měkkých struktur v oblasti LOK i ve vzdálenějších segmentech
- PNF, VRL, DNS

# Patologie v oblasti RK

## Ruptura RM:

- multifaktoriální etiologie (důsledek chronického subakromiálního impingementu, progresivní degenerace šlachy, trauma)
- pády na extendovanou HK, na L část RK, prudké těžké tlačení/náhle tahání, akutní ruptura RM ojedinělá, ale možná

## KO:

- bolest, omezení Akt. ROM v RK, P ROM v RK bez omezení, pozit. odporové testy, hypotrofie svalů RK (především m. supraspinatus, m. deltoideus)

## Léčba:

- operace (sutura šlach a subakromiální dekomprese), poté 6tt fixace v ABD dlaze 60°
- během fixace zákaz Akt. pohybu, pasivní FT (motodlaha), zákaz Akt. ABD a FLX, po 6tt. aktivní asistované cvičení

# Patologie v oblasti RK

Ruptura RM:

e):

1. a 2. stupeň podle Gschwenda:

- ze (0. – 2. tt. po op.) –

n do 90°, 20° extenze, 70°

–

□

□ á

- ze (2. – 6. tt. po op.) –

□

□ stí, prsty, Cp) MT

□ ívání orté □

□ ní cvič ení

deprese a retrakce lopatky), TMT a MOB

- ze (6. – 12. tt. po op.) –

□ ívá

□ á

□

□

-

□

cviky

□, 2009)



# Patologie v oblasti RK

Ruptura RM:

e):

–  
né –  
konu) –  
ení  
ení, aj. domně ní

## 3. a 4. stupeň dle Gschwenda

- – den po op.) – podobně jako u 1. – 2. stupně
- – den po op.) – –
- – den po op.)  
le e nad hlavu
- – den po op.)  
– sících ení bě

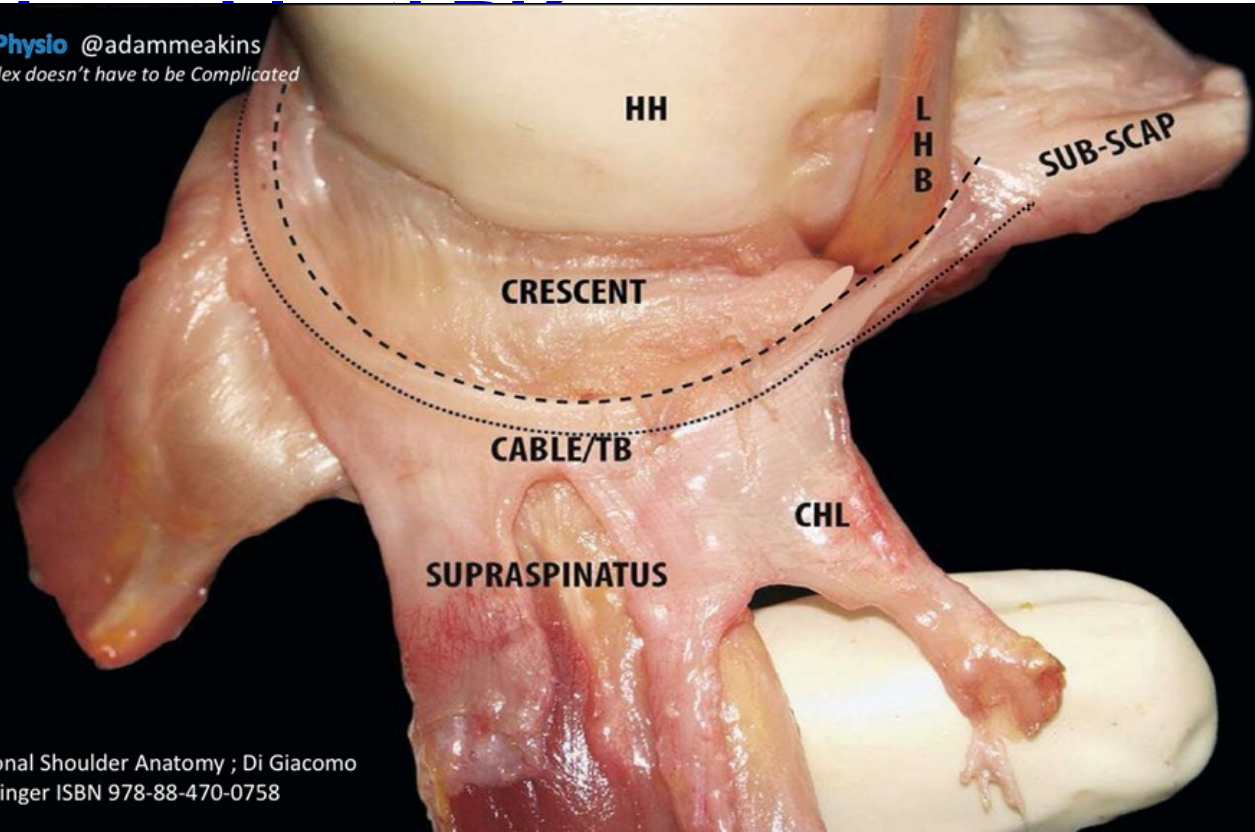
# Patologie v oblasti RK

- **Ruptura RM** není ojedinělý stav, s vyšším věkem incidence roste, i u stavů bez bolesti může být nalezena
- Pozor na slova - nebolestivý RK může po nalezení “začít bolet”, sval jakoby “visí na nitce” - placebo efekt
- Variabilita tvaru šlach (RM plochý tvar)
- všechny 4 šlachy svalů RM jsou spojeny v 1 plochou širokou kontinuální strukturu rozepjatou kolem hlavice humeru (m. subscapularis je také propojen s ostatními přes cIBB)
- “the hole in the blanket does not mean the whole blanket is useless” - pozit. efekt cvičení na ostatní část “kontinua”
- “díra v papíře”, zatáhnout za oba konce papíru - neroztrhne se (šlachy mnohem “tlustší” než papír)
- konzervativní či operační řešení (nerozhoduje pouze rozsah a místo poškození, ale i úroveň PA, celkového zdraví a “fitness”, sociální status a úroveň vzdělání pacienta)

Pa

**The Sports Physio** @adammeakins

*The Shoulder: Complex doesn't have to be Complicated*



Atlas of Functional Shoulder Anatomy ; Di Giacomo  
et al; 2008; Springer ISBN 978-88-470-0758

<https://www.thesports.physio/a-hole-in-the-blanket/>

MUNI  
SPORT

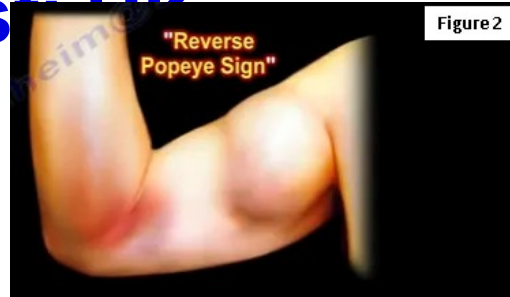
## Ruptura clBB:

**KO:** ☐ í ☐ dč í

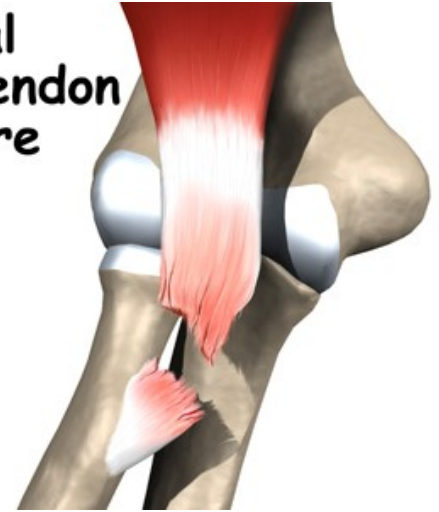**Léčba:** ☐ ☐kození ☐í ☐í ☐  
☐ní ř eš ení)

odporu, techniky MT, mobilizace (šetrně)

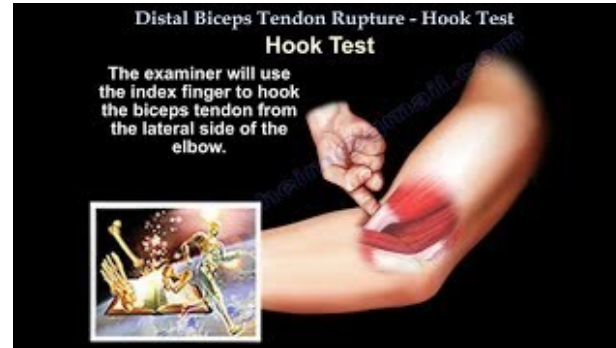
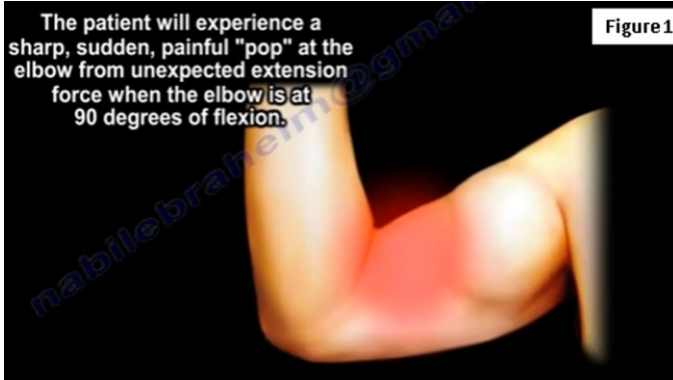# Distal Biceps Tendon Rupture



©MMG



<https://watsonorthopaedics.com/home/health-professional/shoulder-3/distal-biceps-tendon-tears-elbow/>



[https://www.huffpost.com/entry/the-distal-biceps-tendon-tear-the-hook-test\\_b\\_59b68dabe4b0bef3378ce1ee](https://www.huffpost.com/entry/the-distal-biceps-tendon-tear-the-hook-test_b_59b68dabe4b0bef3378ce1ee)

# Zdroje

- Allen, M. J. (2004). *Science of flexibility*. Human Kinetics.
- ČIHÁK, R. (2011). *Anatomie 1. 3. vydání. Praha: Grada. 552 s.* ISBN 978-80-247-3817-82.
- Dylevský, I. (2009). *Funkční anatomie*. Grada Publishing as.
- Dylevský, I. (2009). *Speciální kineziologie*. Grada Publishing as.
- Inman, V. T., Saunders, J. D. M., & Abbott, L. C. (1944). Observations on the function of the shoulder joint. *JBJS*, 26(1), 1-30.
- Obrázky a obecná kineziologie RK na slidech 2-42 z: Kapandji, I. A. (1971). The physiology of the joints, volume I, upper limb. *American Journal of Physical Medicine & Rehabilitation*, 50(2), 96.
- Kolář, P. (2009). *Rehabilitace v klinické praxi*. Galén.
- KROBOT, A. (1997). Klinické aplikace pohybových řetězců. *Refor*, 8(2997), 53-58.
- Michalíček, P., & Vacek, J. (2014). Rameno v kostce-II. část. *Rehabilitation & Physical Medicine/Rehabilitace a Fyzikální Lekarství*, 21(4).
- Myers, T. W. (2009). *Anatomy trains: myofascial meridians for manual and movement therapists*. Elsevier Health Sciences.
- Neumann, D. A. (2016). *Kinesiology of the musculoskeletal system-e-book: foundations for rehabilitation*. Elsevier Health Sciences.
- Park, S. W., Chen, Y. T., Thompson, L., Kjoenoe, A., Juul-Kristensen, B., Cavalheri, V., & McKenna, L. (2020). No relationship between the acromiohumeral distance and pain in adults with subacromial pain syndrome: a systematic review and meta-analysis. *Scientific reports*, 10(1), 20611.
- Kineziologie, V. F. (2006). Přehled klinické kineziologie a patokineziologie pro diagnostiku a terapii poruch pohybové soustavy. *Praha: Triton*.
- Slide-y 57-84 převzato z prezentace Mgr. Veronika Málková a Mgr. Lenka Holakovská: "Kinezioterapie po poranění pletence ramenního a kloubu loketního", MED MUNI, Paracentrum Fenix, Chironax Invest s.r.o., Brno. Dostupné 30/10/23 z:  
[https://is.muni.cz/el/med/jaro2020/BFLT0453p/um/Prednaska\\_rameno\\_a\\_loket.pdf?lang=en;verze=2017](https://is.muni.cz/el/med/jaro2020/BFLT0453p/um/Prednaska_rameno_a_loket.pdf?lang=en;verze=2017)
- [https://www.physio-pedia.com/Muscle\\_Strain](https://www.physio-pedia.com/Muscle_Strain)