

**MUNI
SPORT**

Diagnostika a pohybový systém v ontogenezi

Mgr. Pavlína Bazalová

Vývoj kyčelního kloubu

Fylogeneze

Fylogeneze - Vertikalizace trupu a bipedální lokomoce

- stočení lopat pánevních kostí více do sagitální roviny
- posun jamky kyčelního kloubu (acetabulum) ventrálně, což znamenalo omezení rozsahu pohybu v kyčelním kloubu
- Vzpřímené postavení – **pánevní sklon** („napřímení na kyčlích“)

Pánev jako ukončení páteře – přenos sil z trupu

Pánev jako první prvek opory pro dolní končetiny

Fylogeneze

Ze statického hlediska nemůže být prstenec pánve uložen v horizontální rovině

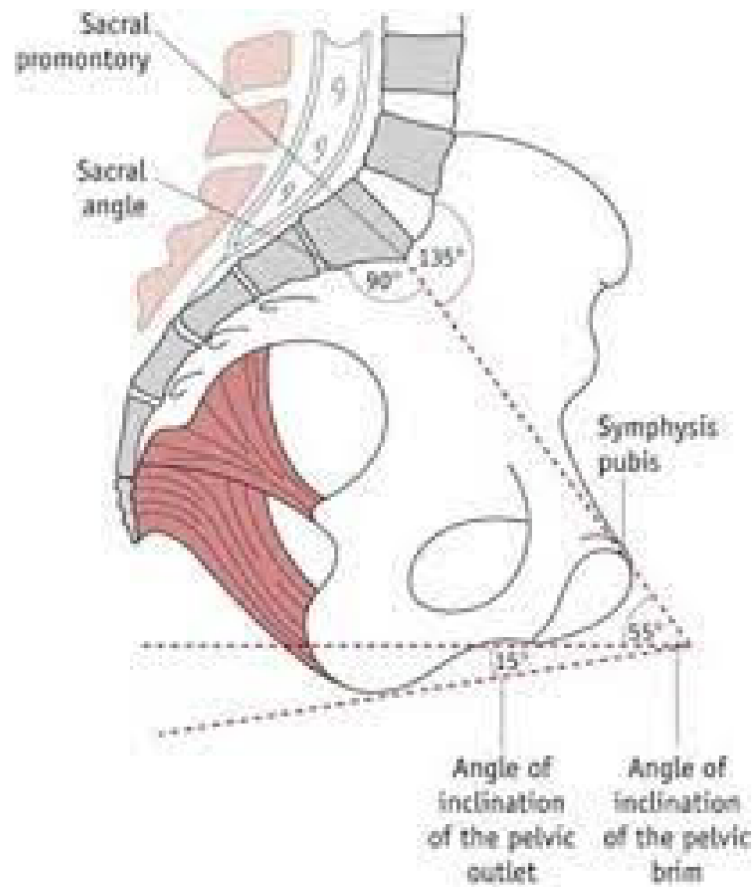
Pánev je skloněná přední částí dolu a dozadu - křížová kost je vysunuta šikmo dopředu

V oblasti promontoria se náhle, téměř zlomově mění zakřivení páteře z kyfózy křížové kosti na bederní lordózu → posun těžiště nad kyčelní klouby.

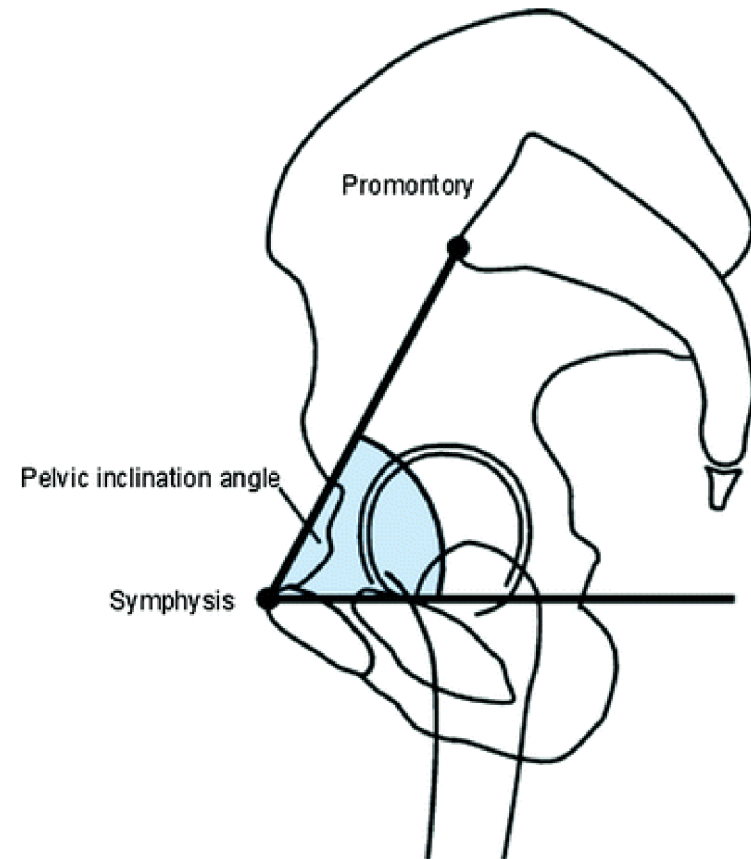
Inclination pelvis = pánevní sklon - vyjadřujeme jako úhel, který svírá rovina pánevního vchodu (promontorium – linea terminalis - horní okraj spony) s horizontální rovinou. Sklon dosahuje asi 60 stupňů a lze jej vyšetřit na rtg snímku.

Každá změna pánevního sklonu má efekt na bederní lordózu a má vliv na funkci pánevního dna.

Pánevní sklon



<https://m.facebook.com/medlearner2021/photos/a.108647941380082/115925227319020/>



<https://musculoskeletalkey.com/assisted-diagnosis-and-treatment-planning-of-femoroacetabular-impingement-fai/>

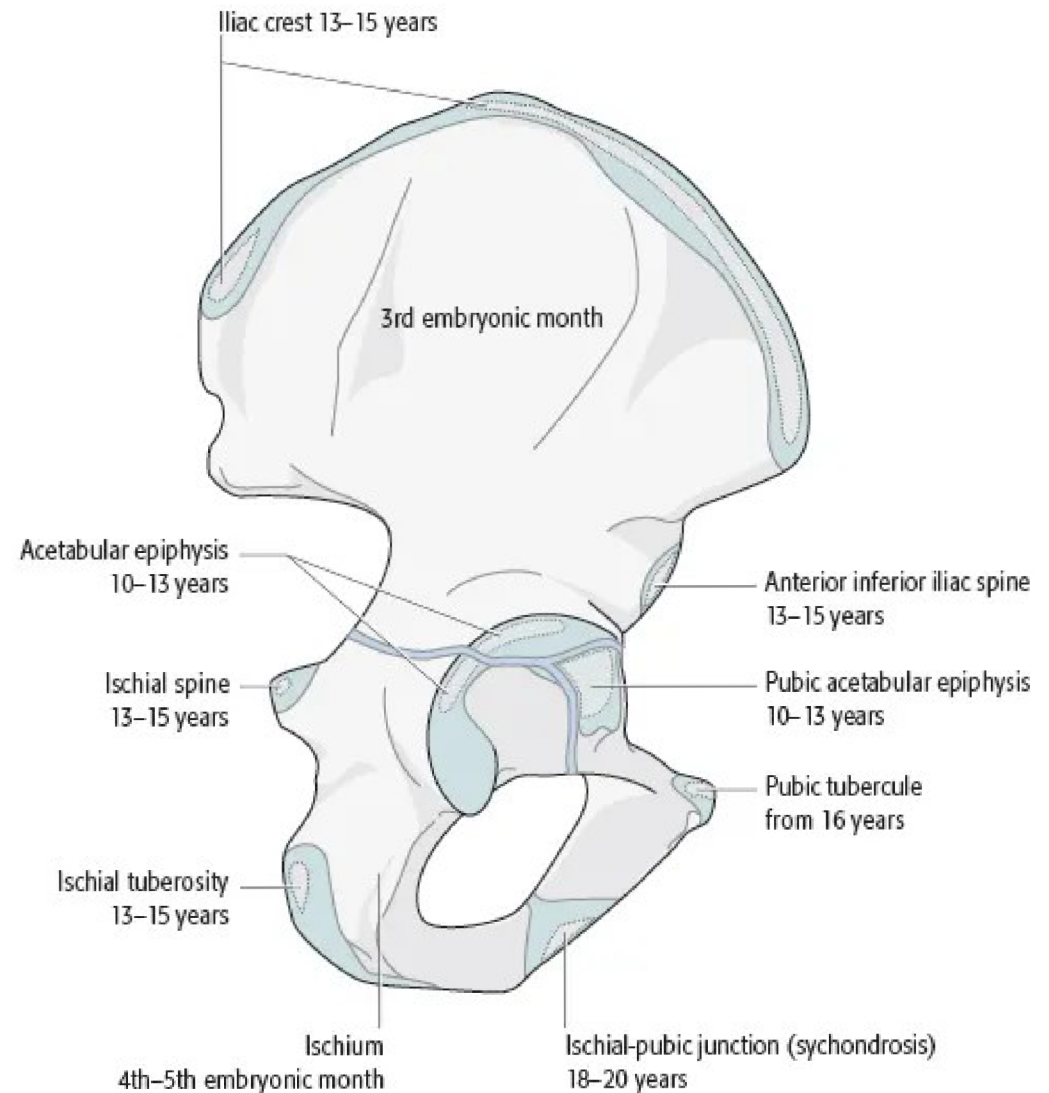
Osifikace pánve

□ 3 kosti – osifikační centra

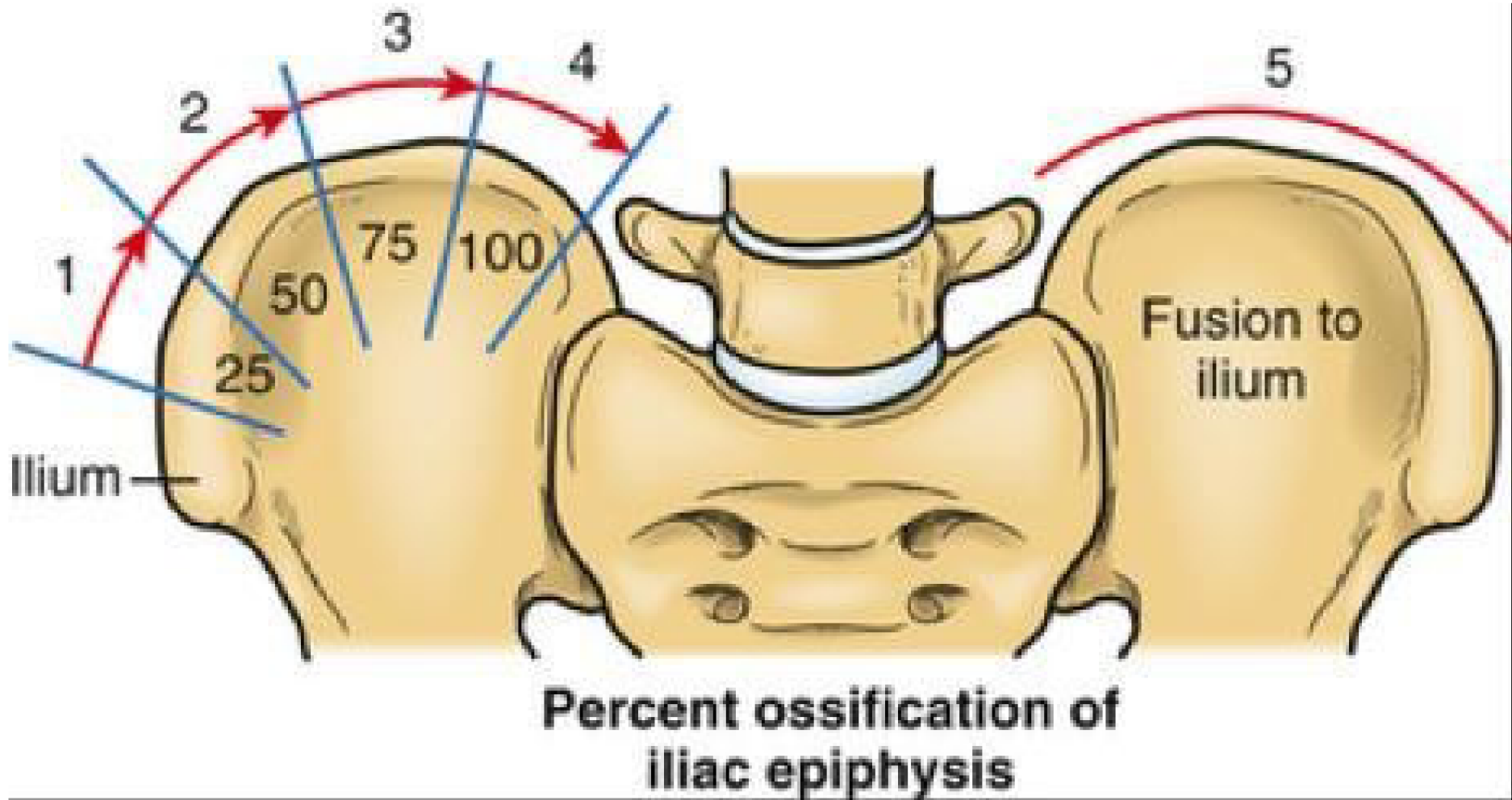
- Kost kyčelní - 8. den ho voje
- Kost sedací - 4. síc ho voje
- Kost stydky - 4-5. síc ho voje

□ – chrupavka – acetabulum (tvar Y), přední strana kosti kyčelní, crista iliaca, pruh podél dolního okraje kosti pánevní

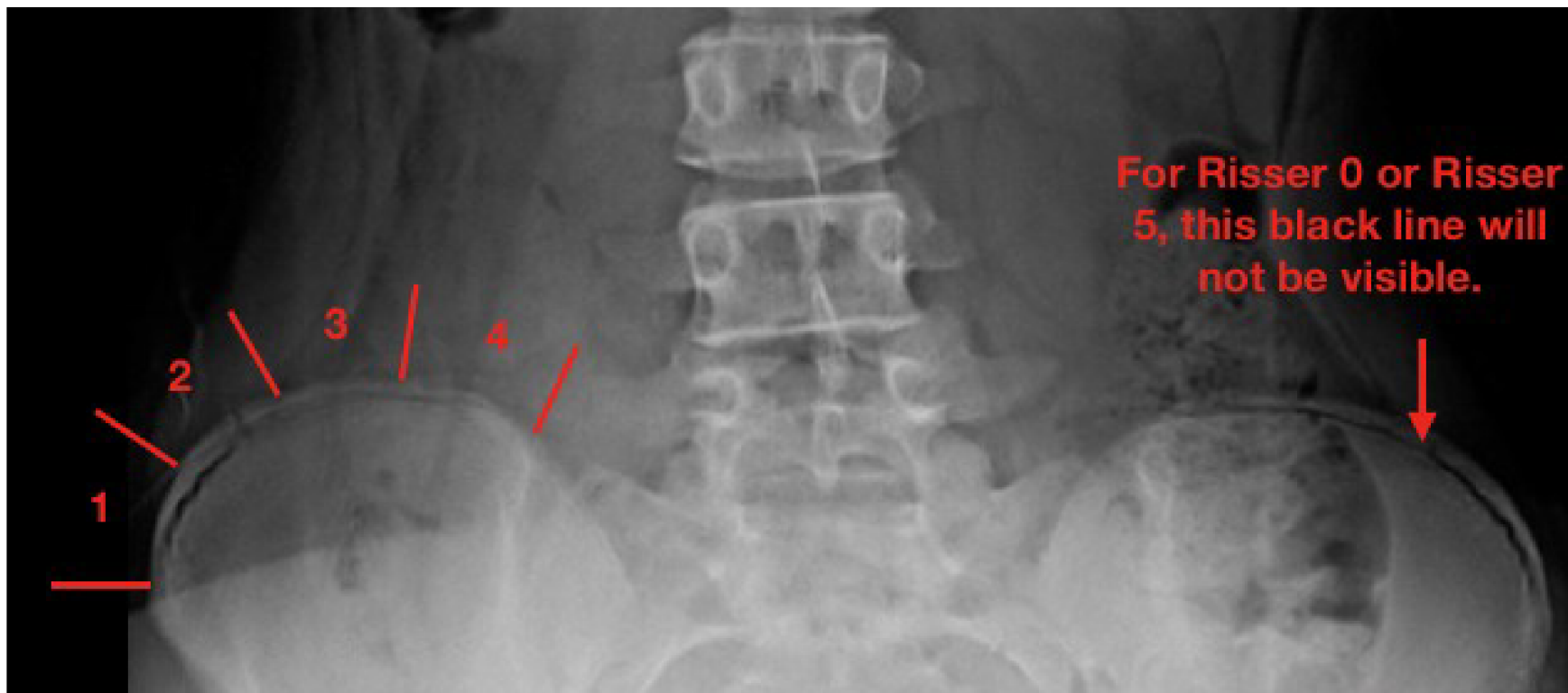
□ Acetabulum – osifikace v 10.-15. roce



Risserovo znamení



Risserovo znamení

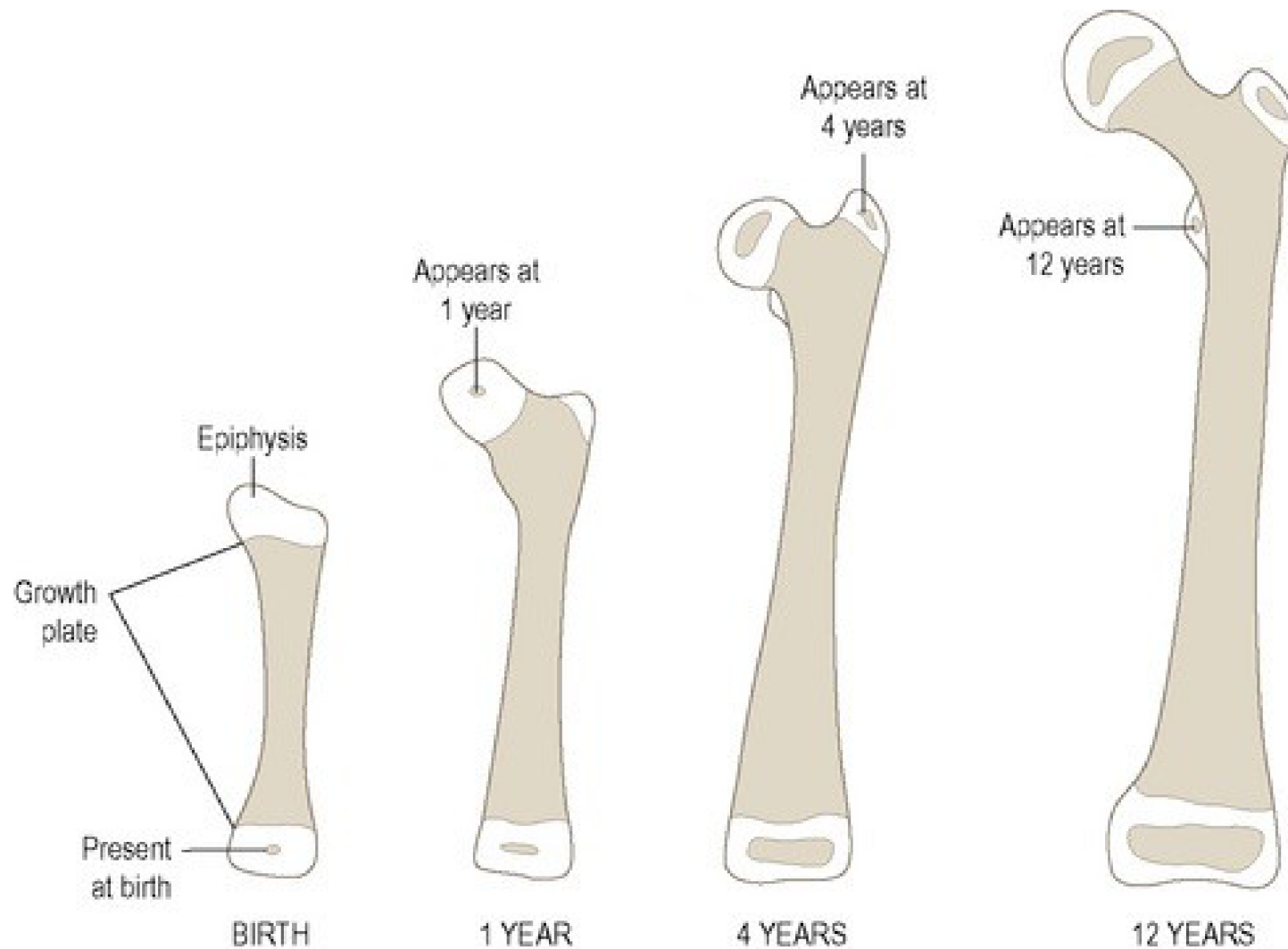


Osifikace stehenní kosti

Femur – 3 osifikační centra

- za – drobně dneho voje
- zyl – dra od 9. ce ho voje,
lni st až během ch šesti cu
- **Trochantery** – samostatná centra - konečná osifikace
 - ho trochanteru po 12.-14. roce
 - ho trochanteru po 13.-16. roce
 - Hlavice po 17. roce

Osifikace stehenní kosti

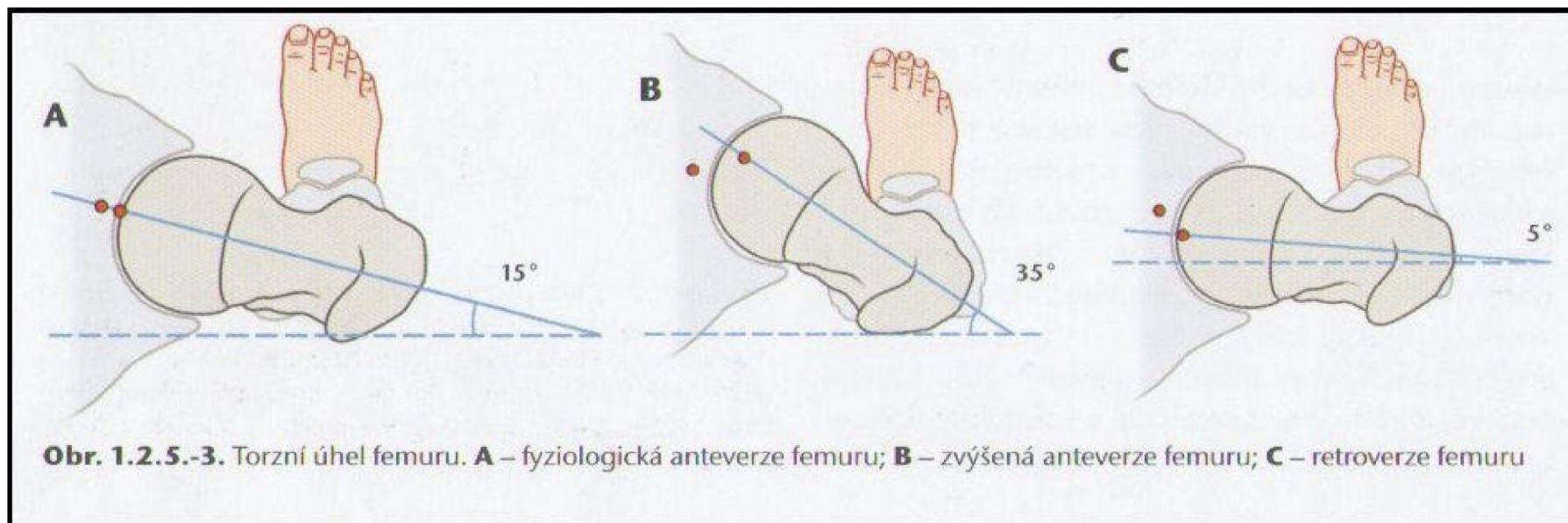


Anteverze femuru = torzní úhel

Úhel mezi osou krčku femuru a frontální rovinou proloženou kondyly femuru

Při narození 25° - vlivem zatížení DK – snižuje se

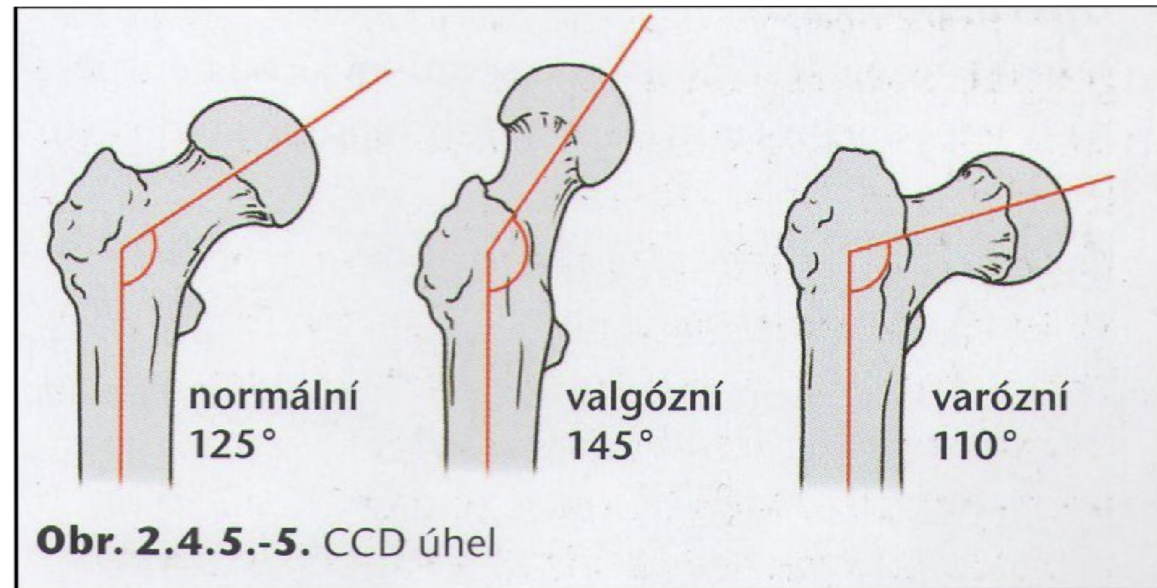
Výrazný vliv na ROM v KYK!



Zdroj: Kolář et al., 2009, str. 160

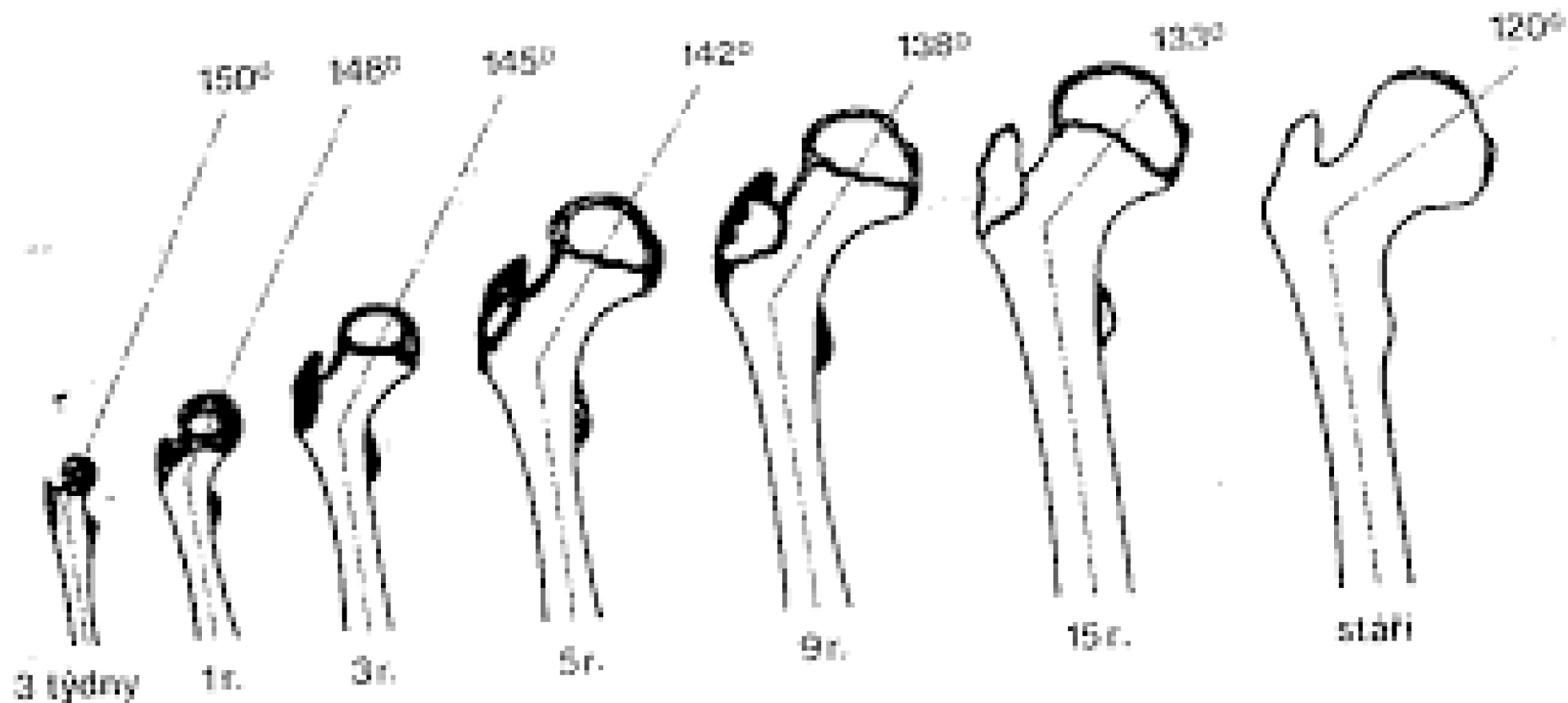
Kolodiafyzární úhel

- Úhel mezi osou krčku femuru a diafýzou stehenní kosti
- Při narození – 150-160°
- Dospělost – 120-135 °



Zdroj: Kolář et al., 2009, str. 491

Kolodíafyzární úhel



https://is.muni.cz/el/fsp/s/podzim2020/np4051/um/Ontogeneze_KYK.pdf

Kyčelní kloub v ontogenezi

- **Novorozenec** – VR, FLE, ABD + pánev v anteverzi
- **Od 6. týdne** – abduktory + zevní rotátory – vliv na KDU, AVU
- **Od 4. měsíce** se opora posouvá směrem k DKK
- **4,5 měsíc** – opora o DK
- **2. trimenon** – změna svalových souher (proximální a distální tah svalů) – diferenciací funkce končetin (otáčení) (uzavřené i otevřené KŘ)
- **3. trimenon**
 - Pozice na 4
 - Šikmý sed – volný sed
 - Lokomoce – lezení po 4
- **4. trimenon** – vertikalizace
 - Přejít do stoje
 - První chůze – obcházení
 - První chůze v prostoru

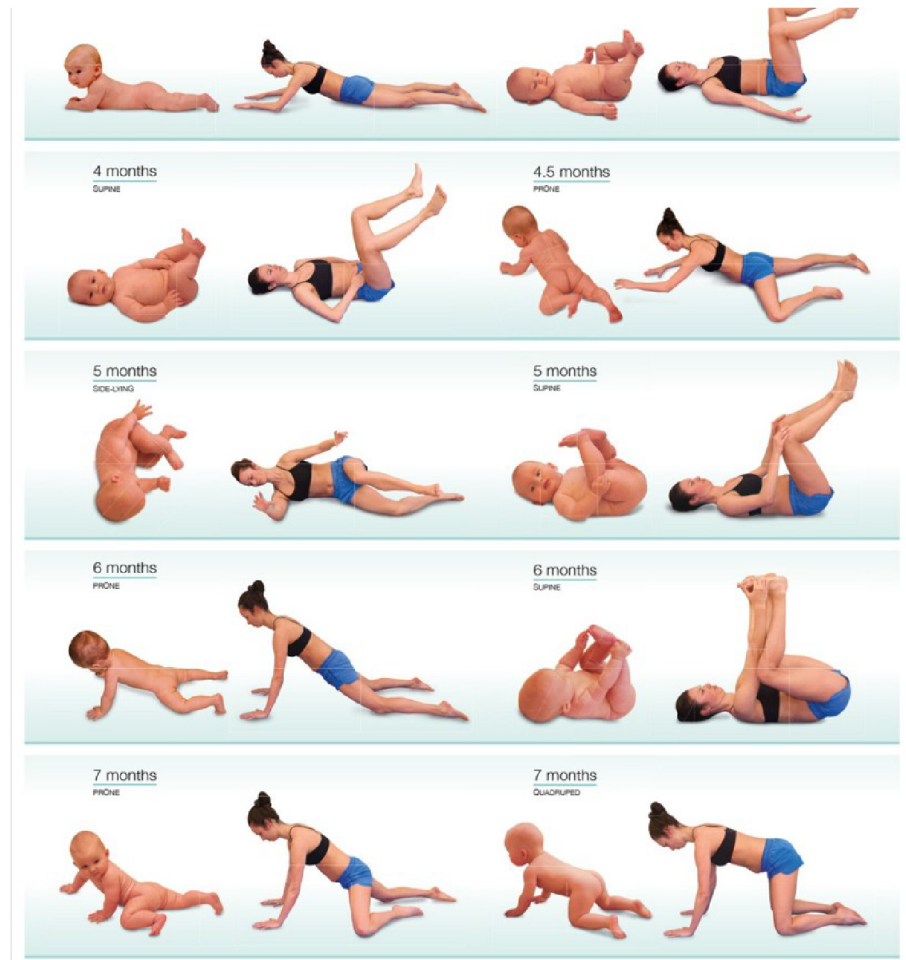
Rozsah pohybu (FLE) v kyčelním kloubu

Na dech

- síc – 90°
- 5. síc – 110°
- 6. síc – 120°

Na bříše

- 6. síc - 90°
- 7. síc - 120°



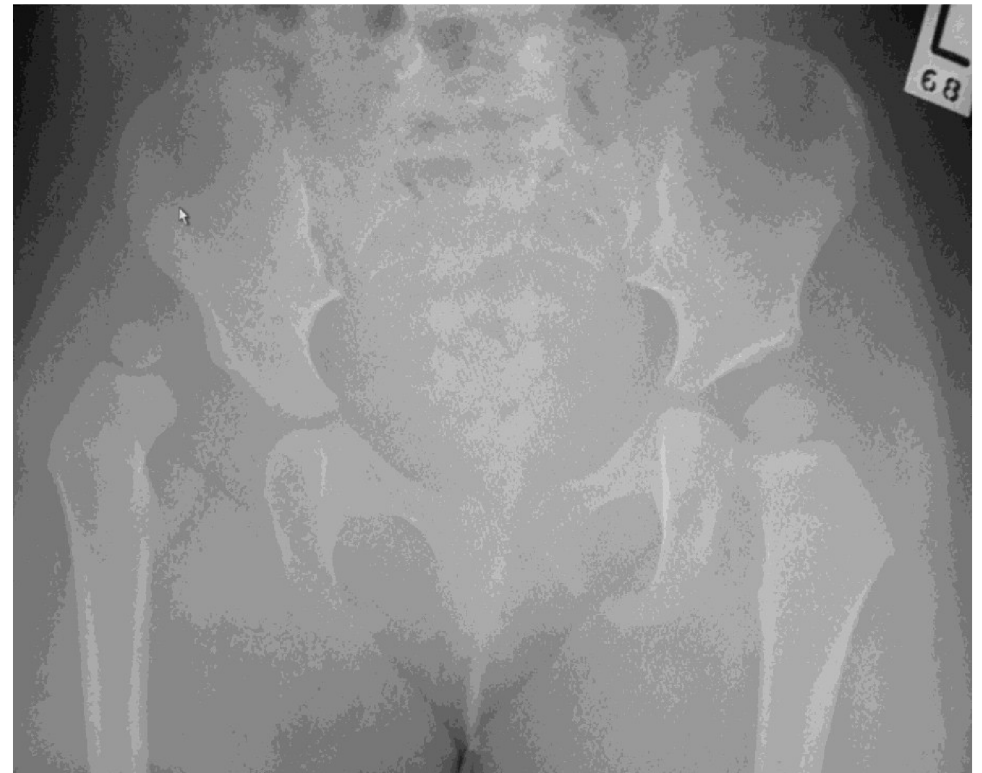<https://www.rehabps.com/posterscz.html>

Vývojová kyčelní dysplázie

- nejčastější vrozená vada u dětí
- výskyt v naší populaci – 3 %, častější u dívek

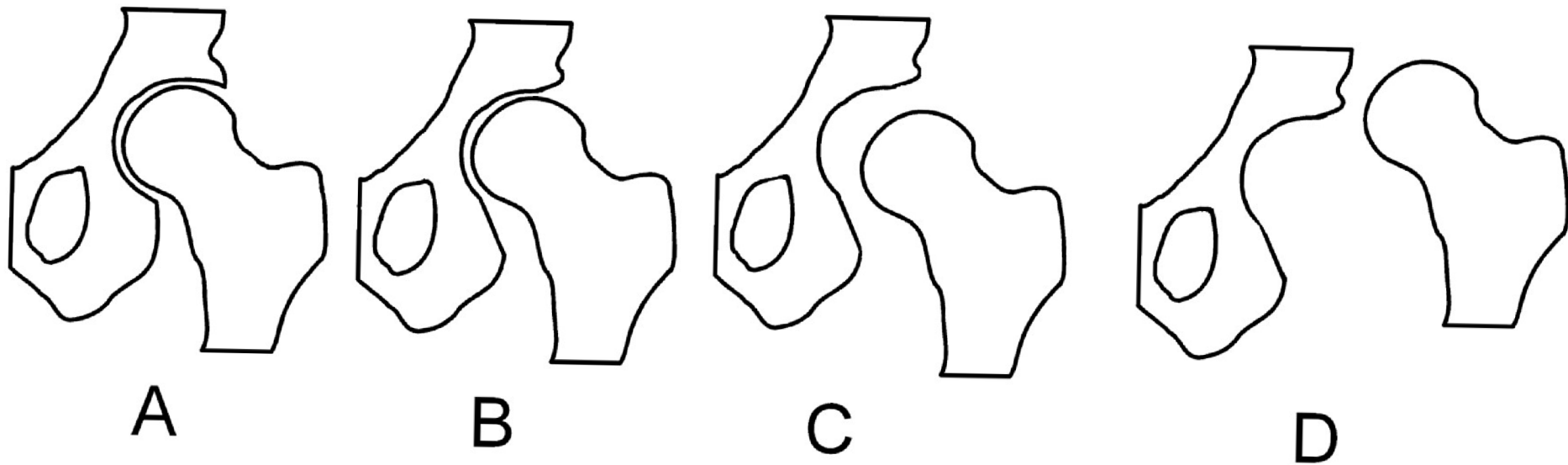
- Etiologie – multifaktoriální:
 - vývoj acetabula - natočení
 - vývoj proximálního femuru – KDU, AKF
 - laxicita kloubního pouzdra (tj. kloubní hypermobilita)

- Různé stupnice a škály pro hodnocení
- Diagnostika: UZ, RTG, klinické vyšetření




Autor: Heather (The original uploader was Glitzy queen00 at English Wikipedia.) – Own work (Transferred by hellerhoff), Volné dílo,
<https://commons.wikimedia.org/w/index.php?curid=14631661>

Vývojová kyčelní dysplázie

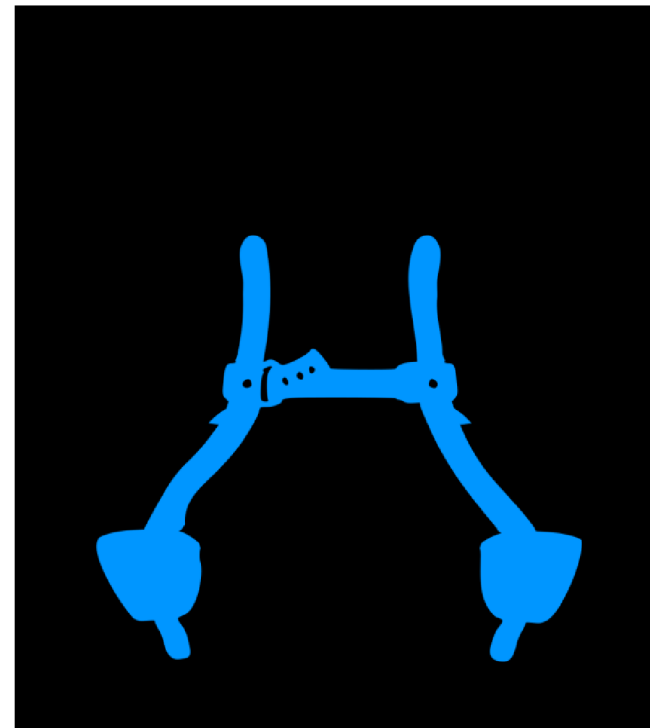


Vývojová kyčelní dysplázie

Frejkova peřinka



Pavlíkovy třmeny



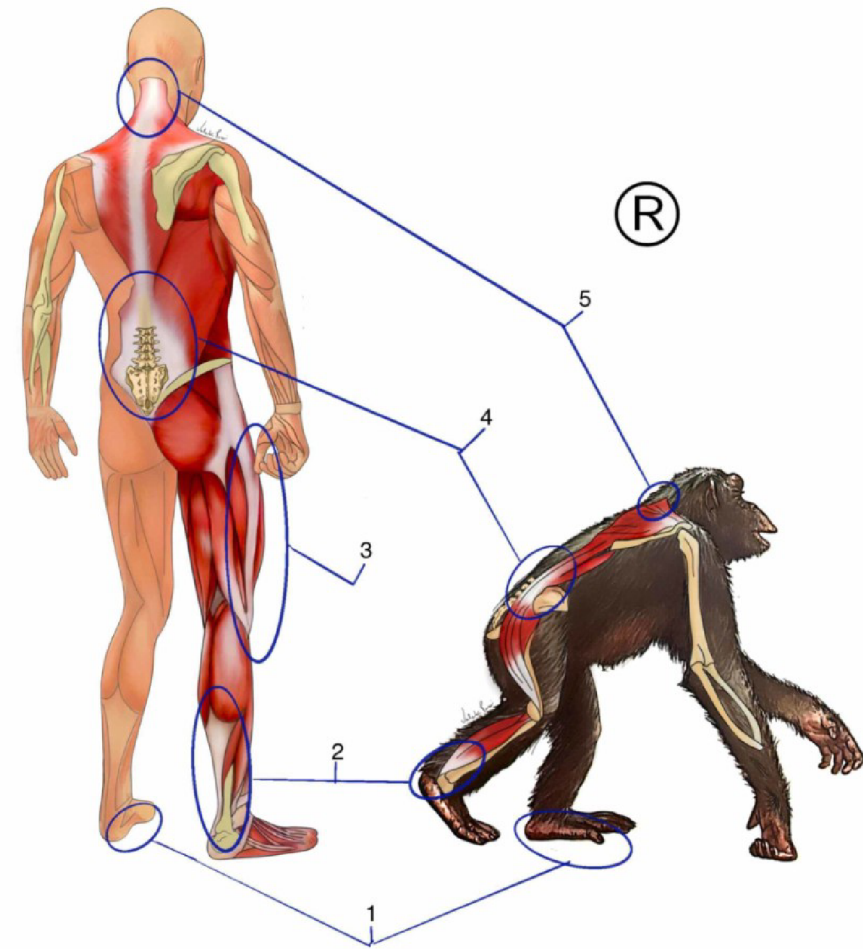
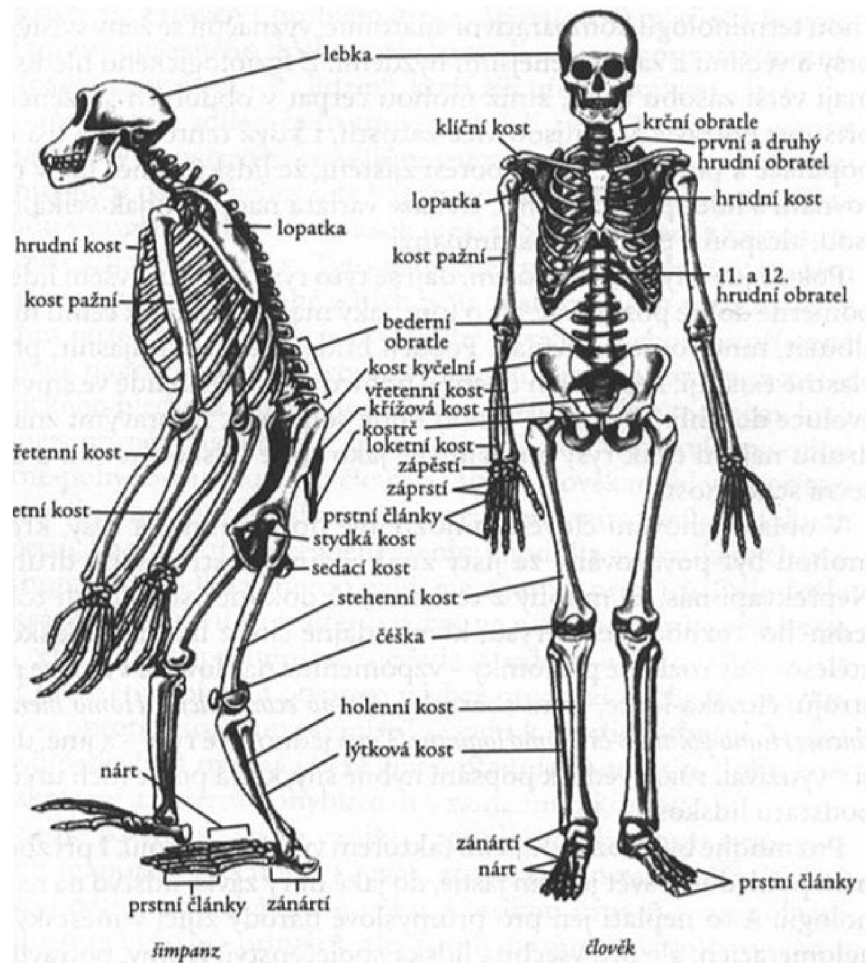
Ramenní pletenec

Fylogeneze ramenního pletence

- Homoidní linie – **kvadrupedální lokomoce – opěrná funkce HK**
 - Převaha vnitřně- rotačních a addukčních pohybů v uzavřeném řetězci
 - Vývoj – začíná **převaha antigravitační funkce**
 - Muselo se změnit nastavení páteře, hrudníku, lopatka – často spojenou se změnou úponů svalů (redukce svalů určených k plazení)

- **Člověk – bipedální lokomoce – manipulační funkce HK**
 - Ramenní pletenec se musel funkčně i strukturálně přizpůsobit ruce a její manipulační a úchopové funkci
 - Mediální posun hlavice humeru
 - Posun lopatky do frontální roviny


Fylogeneze ramenního pletence



Fylogeneze ramenního pletence

Moderní doba?

- VR, ADD, FLE
- Předsun hlavy, protrakce ramen



Somewhere, something went terribly wrong

Ontogeneze

Novorozenec

- Lopatka – elevace a protrakce
- RAK – VR

Od 6. Týdne

- Opora o HKK - loket / předloktí (počátek formace křivky páteře)
- Pozice šermíře – ABD, ZR

Od 4,5. měsíce

- Opora o 1 HK – druhá HK se uvolňuje k úchopu (zásadní milník pro centraci RAK)

Ontogeneze

Konec 2. trimenonu

- Opora o dlaň
- Střídání práce v UKŘ A OKŘ – otáčení (změna tahů svalů)

3. Trimenon

- Pozice na 4
- Lezení
- Šikmý sed – úchop

V pozdějších fázích vývoje

- HKK slouží pro vytažení do stoje, oporu
- Později převládá uchopovací a manipulační funkce
- Významný je další vývoj jemné motoriky

DECH

Ontogeneze dechu

Prenatální vývoj:

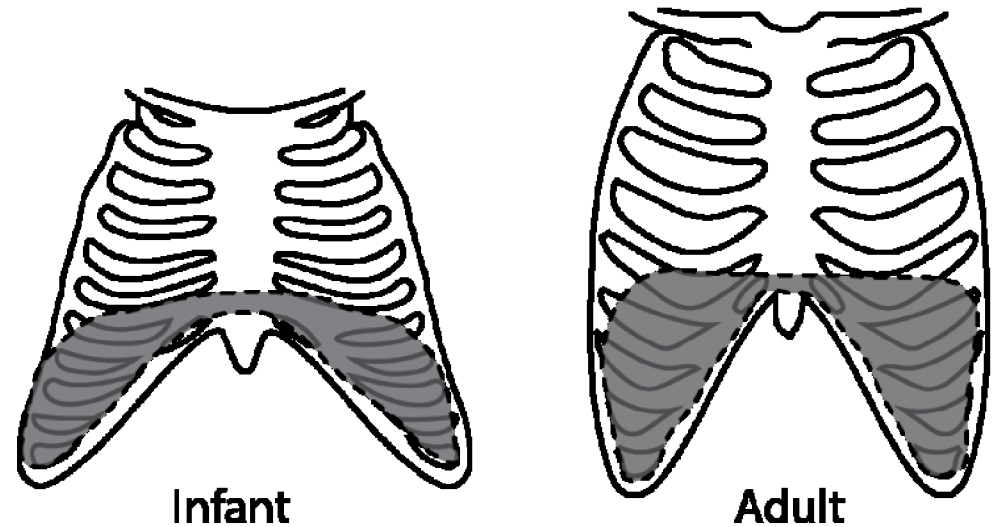
- Dech patří í mezi CPG (central pattern generator)
- 10. den š kytavka
- 11-12. den – dechové pohyby
- 12. den – ní a ni

Ponoř ení hlavy do vody – automaticke zadrž ení dechu,
otevř ení oč í, plavací pohyby, ení DF a TF

Ontogeneze dechu

1. trimenon

- Hrudník je široký
- **Novorozenec** – minimální aktivita ventrální muskulatury
- Mezižební a břišní svaly nejsou v synergii
- **Napřímení páteře + tvar hrudníku ↔ □ dýchání**
- Postupně dochází k sagitální stabilizaci trupu – výrazné zvýšení funkce břišních svalů – lepší zapojení bránice a mezižebních svalů
- Na konci 1. trimenonu – **neutrální postavení pánve** – roviny – pánev a hrudník
- Lepší zapojení bránice – významné zlepšení střevní peristaltiky a funkce dalších orgánů



Ontogeneze dechu


Dechová frekvence novorozence – 40-60 dechů/minuta

Normal respirations.



Chest and abdomen rise with inspiration.

Seesaw respiration.



Chest wall retracts and abdomen rises with inspiration.

https://is.muni.cz/auth/el/fsps/podzim2021/np4051/um/4._Ontogeneze_dechu.pdf

Ontogeneze dechu

2. Trimenon

- Významně se zlepšuje funkce a práce ventrální muskulatury
- Asymetrické pozice – **rotabilita hrudníku**
- Napřímení páteře (Thp)
- 6. měsíc – **vznik hrudního dýchání** – efektivní práce mezižeberních svalů a rozvinutí mezižeberních prostor

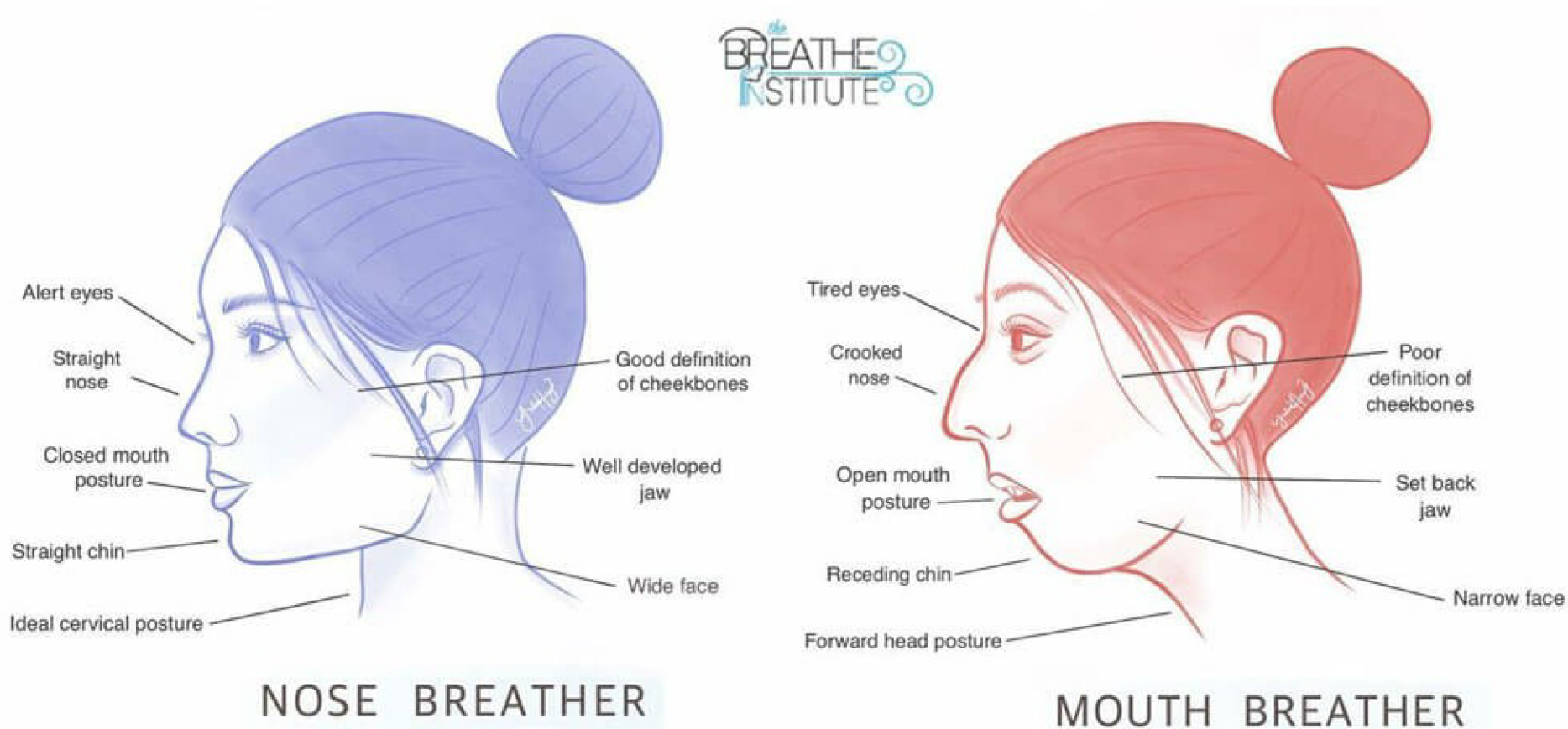
Projevy narušeného vývoje

- stah**
- Rozestup šíř **níh svalů (diastasis mm. Recti abdominis)**
- Chrupavčitý oblouk žeber prominuje - Ině**
- Vlivem **ho** **ho tahu** **ponu** **nice na stě** **ne**
ku, bez tahu svalů **běř** **icha smě** **rem k** **ku,**
vkleslina na dorsální stě **ne** **ku**

Možná rizika

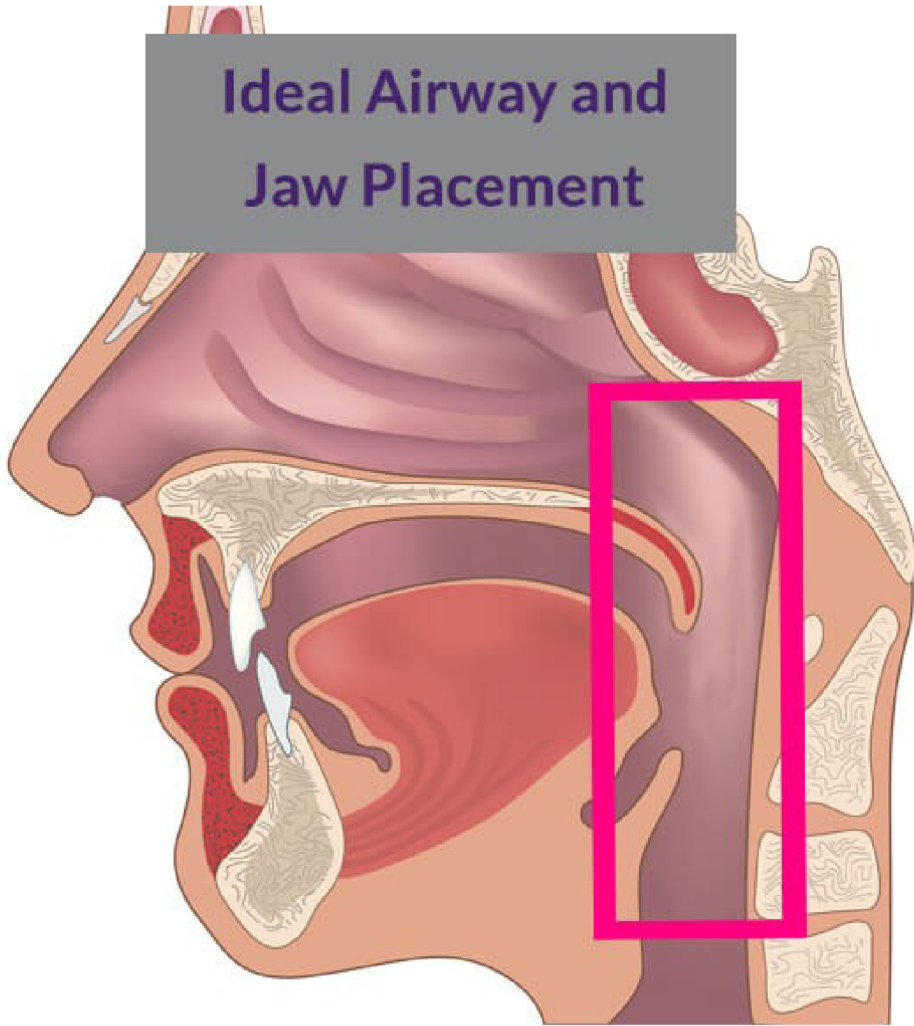
- Fixace neoptimálního dechového vzoru
- Vliv dechového stereotypu na formaci struktury – tvar hrudníku, ThP, křivky páteře
- Nevhodné synkinézy – ramenní pletenec, hlava, krční páteř

Dýchání nosem x dýchání ústy

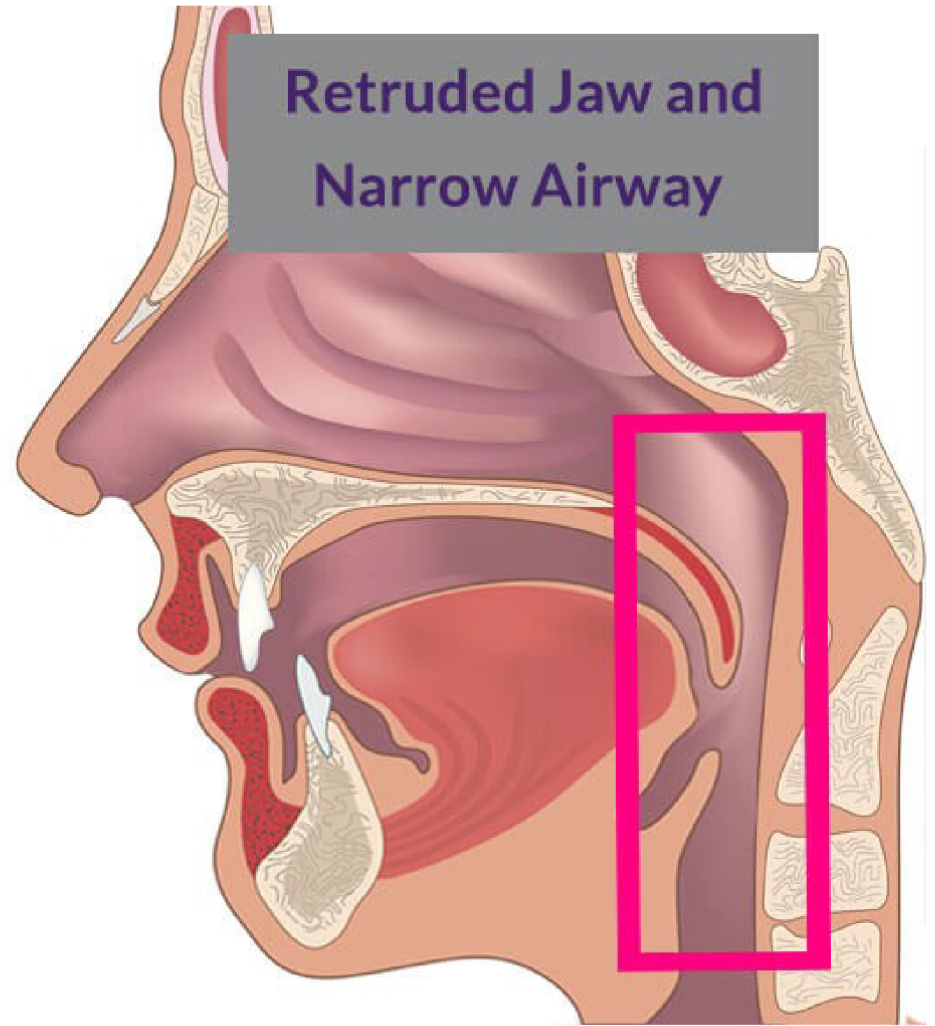


<https://www.martinhigginsphysiotherapy.co.uk/how-to-stop-mouth-breathing-in-children/>

Ideal Airway and
Jaw Placement



Retruded Jaw and
Narrow Airway



<https://www.martinhigginsphysiotherapy.co.uk/how-to-stop-mouth-breathing-in-children/>

MUNI
SPORT

A to je pro dnešek vše😊

Děkuji za pozornost!

Zdroje:

- LE, F. Kineziologie: Přehled klinické kineziologie a patokineziologie pro diagnostiku a terapii poruch pohybové soustavy. 2. edice a přepracované vydání. Praha: Triton, 2006. 375 s. ISBN 80-7254-837-9
- ŠTĚPÁNEK, P. aj. Rehabilitace v klinické praxi. Praha: Triton, 2009. 713 s. ISBN 978-80-7262-657-1
- ŠTĚPÁNEK, J. Od ontogeneze k rehabilitačnímu konceptu, Ostrava: Repromis, 2016, 119 s. ISBN 978-80-7329418-2
- ŠTĚPÁNEK, J. a VACEK J. *Rameno v kostce - díl I. Rehabilitace a diagnostika ramenního kloubu*. In: Rehabilitace v klinické praxi, 2014, ročník 21, číslo 3, s. 151-162. ISSN 1211-2658.
- NEUMANN, Donald A. *Kinesiology of the musculoskeletal system: foundations for rehabilitation*. 2nd ed. St. Louis, Mo.: Mosby/Elsevier, c2010. ISBN 978-0-323-03989-5