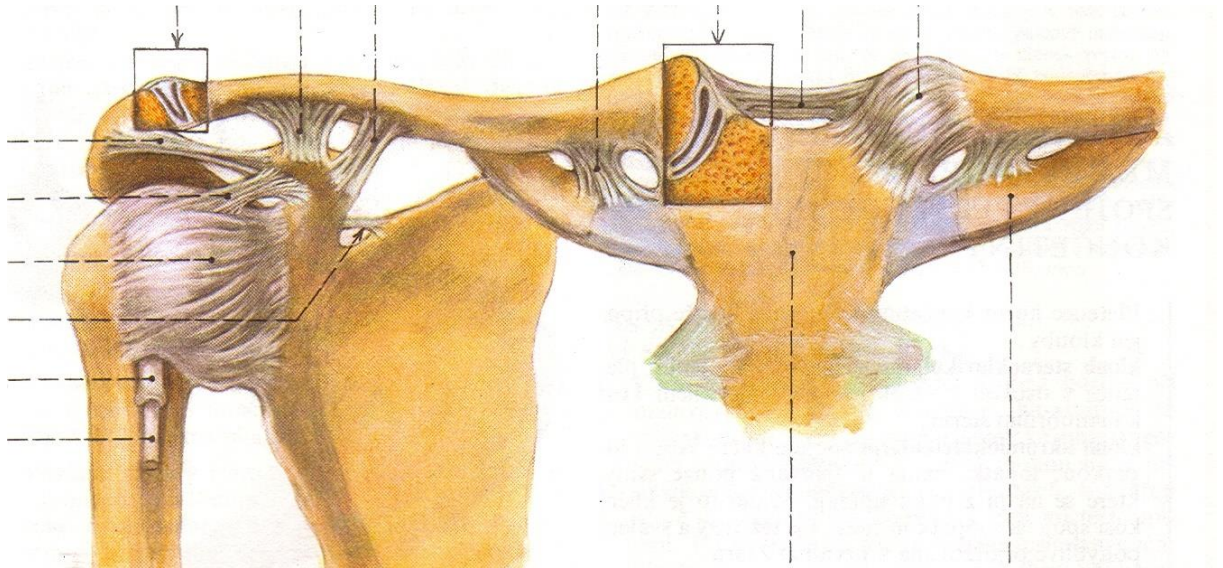
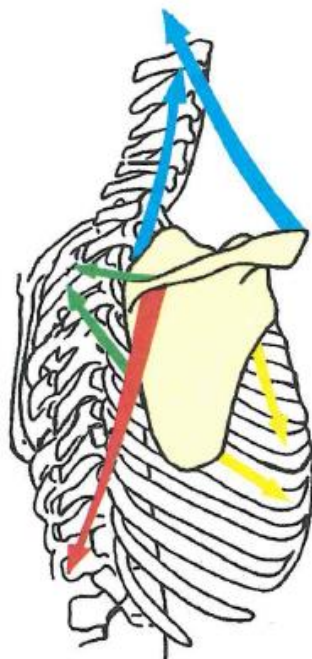


Spoje horní končetiny

- 1) Označte *articulatio sternoclavicularis* a *articulatio acromioclavicularis* a popište všechny vazy na obrázku. O jaké typy kloubů se, dle počtu stýkajících se plošek, jedná?

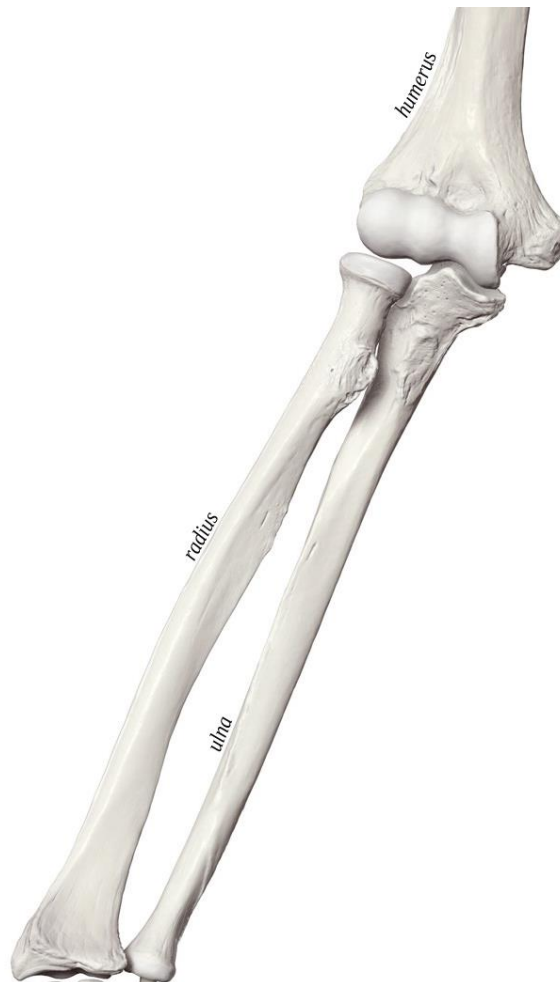

- 2) Popište pohyby lopatky.



3) Popište ramenní kloub (typ kloubu, kloubní plošky, kloubní pouzdro, pomocná zařízení).

4) *Articulatio cubiti*. Zakreslete jednotlivé klouby. O jaké klouby se jedná? Jaký pohyb vykonává *articulatio cubiti*?



5) Zaznačte do předchozího obrázku *membrana interossea antebrachii*. Co je to *chorda obliqua*?

6) Vyznačte jednotlivé klouby ruky a popište, o jaký typ kloubu se jedná.

- *articulatio radiocarpalis*
- *articulatio mediocarpalis*
- *articulatio intercarpales*
- *articulatio carpometacarpales*
- *articulatio intermetacarpales*
- *articulatio metacarpophalangeales*
- *articulatio interphalangeales*

