

Pracovní list L11

1. Tvořte slova složená z daných komponentů:

příklad: **-lysis** – rozklad pomocí elektrického proudu: electrolysis

-lysis

uvolnění křeče -spasmolysis

rozklad krve (rozpad plazmatické membrány červených krvinek) haemolysis

rozklad bakterií - bacteriolysis

-algia

bolest hlavy - cephalalgia

bolest nervů- neuralgia

bolest žaludku – stomachalgia, gastralgia

bolest ledvin - nephralgia

bolest v uchu - otalgia

-pathia

onemocnění mozku- encephalopathia

onemocnění srdce -cardiopathia

onemocnění jater - hepatopathia

-phobia

strach z rakoviny -carcinophobia

-formis

podobající se kosti - ossiformis

mnohotvarý - multiformis

2 Tvořte slova s daným významem :

-itis, -itidis= F = zánět (vzor pulmo)

-osis, -osis= F = nezápětlivé onemocnění (vzor dosis)

-oma, -omatis = N = nádor (benignus,a,um – nezpětlivý, malignus,a,um- zpětlivý)

-tomia = řez (ana-tomia = rozřezání)

-stomia = umělé vyústění/vývod

-ectomia = vyříznutí, odnětí

degenerativní onemocnění obratlů a kloubů - spondylarthrosis

odnětí žlučníku - cholecystectomy

zánět mnoha nervů - polyneuritis

vyústění střeva na povrch - colostomia

nedostatek červených krvinek v krvi - erythrocytopenia

zúžení průdušek – bronchostenosis opak = bronchiectasia – ectasis= rozšíření

zrychlená a zpomalená srdeční činnost – tachycardia, bradycardia

2. Čtěte a přeložte diagnózy

Fractura colli femoris l.dx. mediocervicalis (lateris dextri)

Zlomenina krčku pravé stehenní kosti ve střední části

Stp. OS - stp. Luxationem art. AC l.sin. Tossy III.

Status post osteosynthesim, status post luxationem articulationis acromioclavicularis lateris sinistri, Tossy (gradus) tertii

Stav po osteosyntéze, stav po luxaci kloubu klíční kosti levé strany třetího stupně podle Tossyho

Tossy III je nejtěžší forma poškození tohoto kloubu, kdy jsou kompletně přerušeny vazy stabilizující spojení mezi klíční kostí a nadpažkem viz níže. Taková luxace často vyžaduje chirurgickou léčbu (osteosyntézu), aby bylo možné obnovit funkčnost ramene a stabilitu kloubu.

Fract . ATC l dx trimall disloc

Fractura articulationis talocruralis lateris dextri trimalleolaris dislocata

Zlomenina hlezenního kloubu pravé strany trimaleolární dislokovaná (s posunutím)

Trimalleolární zlomeniny jsou vážná poranění kotníku, která zahrnují zlomení všech tří výběžků hlezenního kloubu (viz níže)

Luxatio art. humeroscapularis dx.

Luxatio articulationis humeroscapularis dextri

Luxace /vykloubení pravého ramenního kloubu (spojujícího pažní kost a lopatku)

Luxace a dislokace jsou synonyma, jde o vykloubení. Dislokace má širší využití, označuje posunutí i jiných struktur, nejen kloubních, např. dislokace u zlomeniny kosti

Pro částečné vykloubení používám termín subluxace

Fractura ATC et luxatio l.dx.

Fractura articulationis talocruralis et luxatio lateris dextri

Zlomenina hlezenního kloubu s vykloubením (přesně a vykloubení) na pravé straně

Commotio cerebri, vulnus contusolacerum parietalis l. dx. (lateris dextri)

Otřes mozku, tržně zhmožděná rána v oblasti temenní na pravé straně

Fractura colli femoris l.dx. basocervicalis (lateris dextri)

Zlomenina krčku stehenní kosti na pravé straně v jeho bázi(tedy v místě, kde krček přechází do těla kosti stehenní)

Gastroenteritis acuta v.s. (verisimilis/verisimiliter)

Akutní zánět žaludku a střeva pravděpodobný/pravděpodobně

Colorrhagia, polypus recti

Krvácení z tlustého střeva, polyp konečníku

St. p. hemicolectomiam sin. propter Ca col. desc.

Status post hemicolectomiam sinistram propter carcinoma coli descendentis

Stav po odstranění části (cca poloviny) tlustého střeva na levé straně kvůli rakovině sestupného tračníku

Cholecystitis acuta calculosa

Náhlý zánět žlučníku kvůli žlučovým kamenům

Ruptura m. quadriceps femoris l.dx. inveterata

Ruptura muscoli quadriceps femoris lateris dextri inveterata

Prasklina čtyřhlavého svalu stehenního na pravé straně zastaralá

Poznámky:

AC - articulatio acromioclavicularis

CC- ligamentum coracoclaviculare

Klasifikace poranění AC kloubu dle Tossyho:

Typ I – subluxe – natržení pouzdra AC kloubu, AC vaz i CC vaz neporušeny

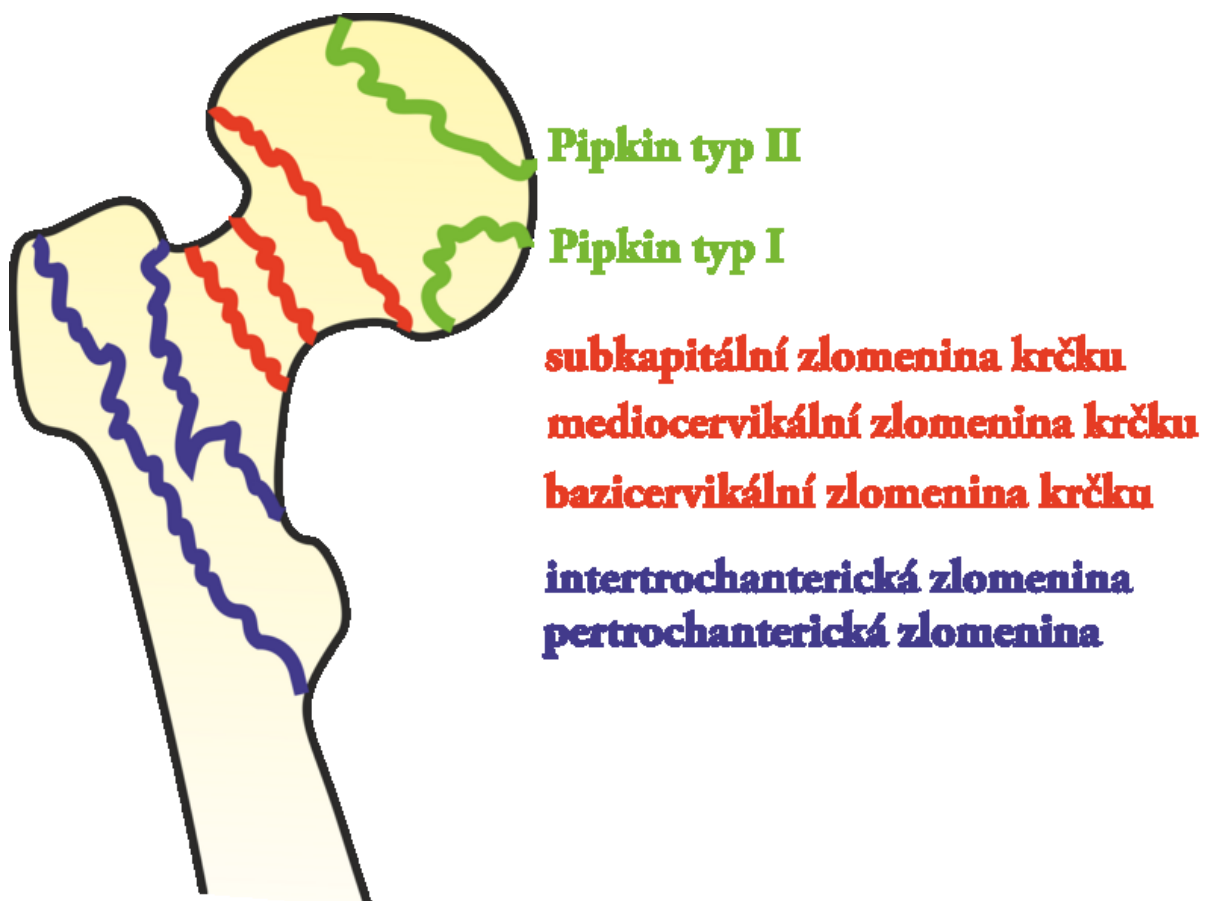
Typ II – luxace v AC kloubu – roztržení pouzdra, přerušen AC vaz, CC vaz neporušen

Typ III – luxace v AC kloubu + přerušení AC vazy + CC vazy

ATC – articulatio talocruralis

Trimall - trimalleolární zlomeniny (sg. fractura trimalleolaris). Jedná se o zlomeniny zevního kotníku - malleolus lateralis (zevní kotník neboli distální části kosti lýtkové), zlomeninu vnitřního kotníku (malleolus medialis neboli kosti holenní), popř. zadní hrany kosti holenní. Dle přítomnosti počtu těchto zlomenin se zlomenina nazývá uni-, bi- či trimalleolární.

Hemi – polovina



Pipkinova klasifikace rozděluje **zlomeniny hlavice femuru** na **typ I–IV**.

- **typ I** – zlomenina je distálně od fovea capitis

- **typ II** – zlomenina je proximálně od fovea capitis
- **typ III** – zlomenina hlavice současně se zlomeninou krčku [femuru](#)
- **typ IV** – typ I, II nebo III současně se zlomeninou acetabula

