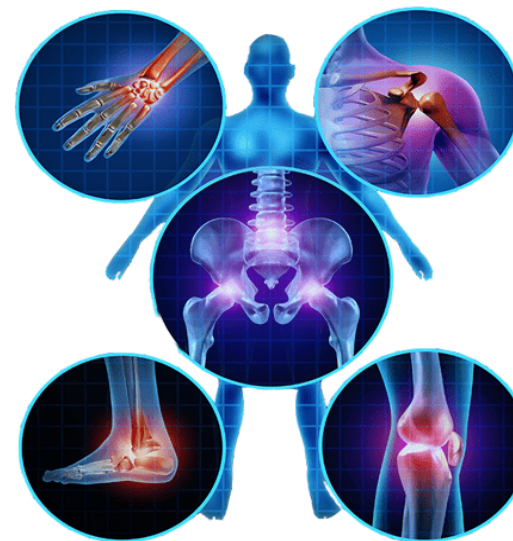


MUNI
SPORT

APLIKOVANÁ FYZIOTERAPIE V TRAUMATOLOGII

obecná část

Sabina Bartošová



TRAUMA, POLYTRAUMA

- Traumatologie- chirurgický obor zabývající se patologickými stavy způsobenými úrazem.

Zakladatelem v ČR, prof. Vladimír Novák v r.1933 ÚN v Brně.

- Úraz- tělesné postižení, které vzniká nezávisle na vůli postiženého a násilným působením sil.

POLYTRAUMA

- současné poranění více tělesných regionů nebo systémů přičemž nejméně jedno z nich ohrožuje život raněného.
- závažná poranění jednotlivých regionů
 - hlava- komočně-kontuzní syndrom, nitrolební krvácení, zlomeniny lbi nebo skeletu
 - hrudník-sériové zlomeniny žeber(více jak tři)
 - zlomeniny sternu
 - poranění nitrohrudních orgánů
 - poranění nitrobřišních a retroperitoneálních orgánů a bránice
 - pohybový aparát-poranění pánevního kruhu, acetabula, zlomeniny dlouhých kostí, dislokované nitrokloubní zlomeniny a dilacerace končetin(mimo prstců), zlomeniny páteře bez nebo s postižením míchy.

1) reakce organismu na sníženou náplň cévního řečiště(hemoragická hypovolemie)

- studená hypotonní tachykardie
- Allgower s shock index-poměr pulsu a systolického tlaku

$60/120=0,5$ -norma

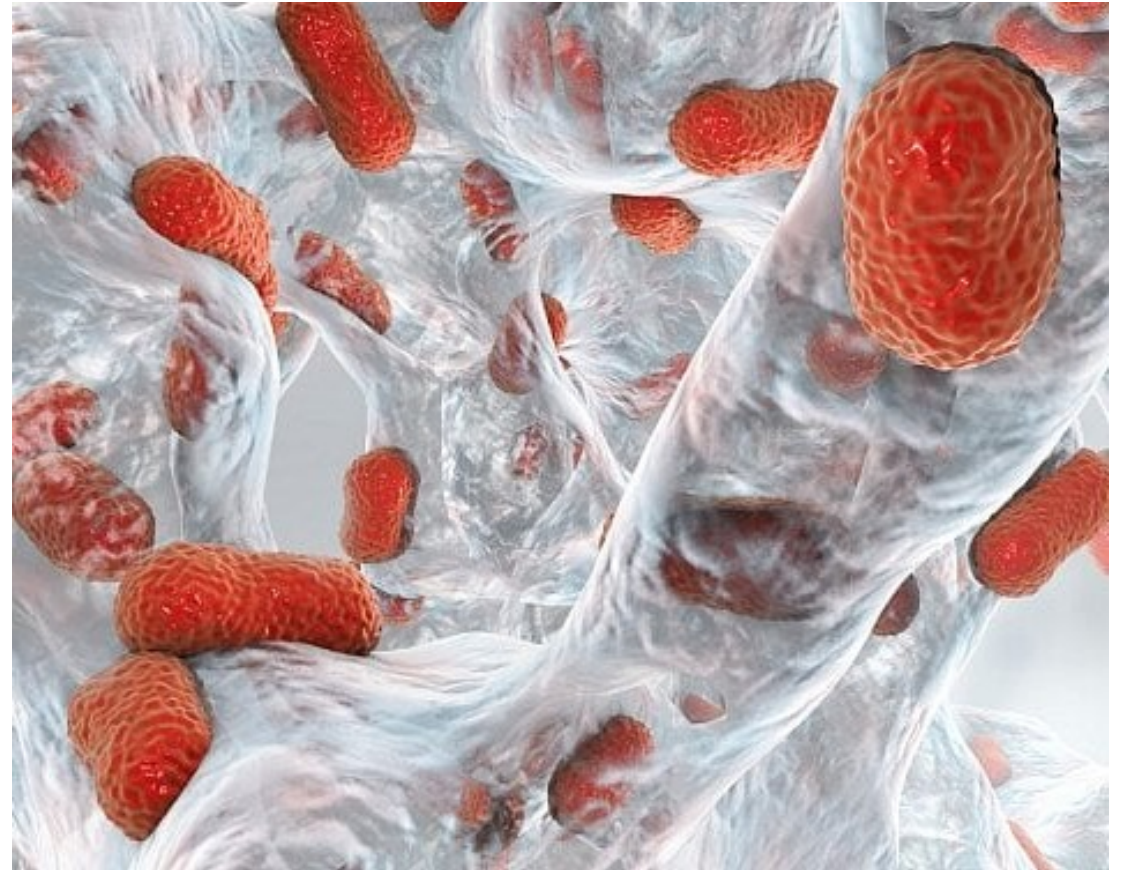$100/100=1$ -hrozící šok(krevní ztráta asi 30%-cca 2000ml)

$120/80=1,5$ -manifestní šok(od hodnot 1,3 je bezprostředně ohrožen život
-centralizace krevního řečiště

2) zánětová reakce poškozených tkání

- působení traumatu může vyvolat generalizovanou nepřiměřenou zánětovou reakci

mobilizace zánětlivých markerů, bez působení infekčního agens



KLINICKÉ POJMY

SIRS –Systemic Inflammatory Response Sy

-TT nad 38st

-SF na 90/min

-Tachypnoe nad 20/min

-Leukocytoza

Sepse pokud je přítomno i inf.agens

MODS-Multiple Organ Dysfunction Sy-komplikace

SIRS –činnost orgánu není schopna zajistit homeostázu bez terapeutické intervence

MOF –Multiorgan Failure vygradovaný MODS

DIC Disseminated Intravascular Coagulation-
polytraumata Crush syndrome...získaná koagulační porucha-krvácení,postižení orgánů

ARDS Adult Respiratory Distress Syndrom-do intersticia a alveolů uniká plazma a dochází k plicnímu edému-pokles saturace ,vzestup CO₂

ODHAD KREVNÍCH ZTRÁT

- HUMERUS= 200-1000ml
 - PŘEDLOKTÍ= 400 ml
 - PÁNEV= 1000-3000 ml a více!
 - FEMUR= 1000-2000 ml
 - BÉREC= 500-1000 ml
- dutinová p.
- BŘICHO=500-2000 ml i více
 - HRUDNÍK 500-2000

➤ KLINICKÉ PARAMETRY

- GCS nižší než 13
- TK syst.nižší než 90 Torrů
- DF nižší než 10 nebo vyšší než 30

➤ ANATOMICKÉ PORANĚNÍ

- pronikající kranio cerebrální poranění
- nestabilní hrudník
- penetrující břišní poranění
- nestabilní pánevní kruh
- zlomeniny dvou a více dlouhých kostí




➤ MECHANISMUS PORANĚNÍ

- pád z výše více než 4m
- přejetí dopravním prostředkem, sražení chodce 25km/h a více
- zaklíněný pacient ,auto přes střechu
- smrt spolujezdce

➤ ANAMNÉZA

- chronické srdeční a plicní onem.
- věk nižší než 5 let a vyšší než 55 let

Glasgow Coma Scale

EYE OPENING		VERBAL RESPONSE		MOTOR RESPONSE	
					
Spontaneous >	4	Orientated >	5	Obey commands >	6
To sound >	3	Confused >	4	Localising >	5
To pressure >	2	Words >	3	Normal flexion >	4
None >	1	Sounds >	2	Abnormal flexion >	3
		None >	1	Extension >	2
				None >	1

GLASGOW COMA SCALE SCORE

Mild 13-15 **Moderate 9-12** **Severe 3-8**

MEDIC TESTS #1 EMT & PARAMEDIC EXAM PREP

PŘÍJEM POLYTRAUMATIZOVANÉHO PACIENTA

-do 3h-zlatá hodina šoku

Předání pacienta mezi lékaři

-úrazový mechanismus ,stav pac.namístě

úrazu,intubace?,resuscitace?,škrtidlo?,medikace

Hovoří pouze předávající lékaři!!!

Tým-2chirurgové,2setry,1anesteziolog,1anesteziolog.s.,
sanitář

Letální triáda -hypotermie (pod 36st,4h a více)

-koagulopatie

-metabolická acidoza

Damage control surgery- stavění krvácení, obnova
funkcí

Injury Severity Score (ISS)

Body Region	Score	Abbreviated Injury Scale (AIS)
Head	1	Minor
Face		
Neck	2	Moderate
Thorax		
Abdomen	3	Serious
Spine		
Upper Extremity	4	Severe
Lower Extremity		
External and other	5	Critical
	6	Unsurviveable

All injuries are assigned from an internationally recognised dictionary that describes over 2000 injuries. Multiple injuries are scored by adding together the squares of the three highest AIS scores. The ISS can range from 1 to 75. Scores of 7 and 15 are unattainable because these figures cannot be obtained from summing squares. The maximum score is 75. By convention, a patient with an AIS of 6 in one body region is given an ISS of 75.

Zásady fyzioterapie u polytraumatizovaného pacienta v akutní a subakutní fázi

- Důkladné seznámení se s dokumentací!!!
- Mezioborová spolupráce a komunikace.
- Forezní hledisko.
- Analgosedace před zátěží (timing).
- Observace FF a celkového stavu pacienta.
- Motivace
- Obnova soběstačnosti, mobility, prevence imobilizačního sy.
- Vertikalizace v počáteční fázi vždy ve dvou osobách !

Základy monitorování nemocných v intenzivní péči a resuscitační péči

➤ RESPIRAČNÍ SYSTÉM

- dechová frekvence – 16-20/min
- pulzní oxymetrie (SpO₂) - 95-98 %
- monitorizace dalších parametrů: kontinuální invazivní sledování krevních plynů, měření extravaskulární plicní vody, monitorizace spotřeby O₂ a výdeje CO₂

➤ KARDIOVASKULÁRNÍ SYSTÉM

- monitorování EKG křivky
- neinvazivní měření TK
- invazivní měření hemodynamických parametru

➤ MĚŘENÍ HODINOVÉ DIURÉZY

- ## ➤ MĚŘENÍ TĚLESNÉ TEPLoty
- sledování laboratorních hodnot

FYZIOTERAPIE U POLYTRAMATU

- rozsah závislý na možnostech komunikace a kooperace s pacientem
- přísně individuální přístup
- zpočátku pasivní, zahrnuje polohování pacienta v lůžku s cílem prevence dekubitů, kontraktur a hypostatické pneumonie

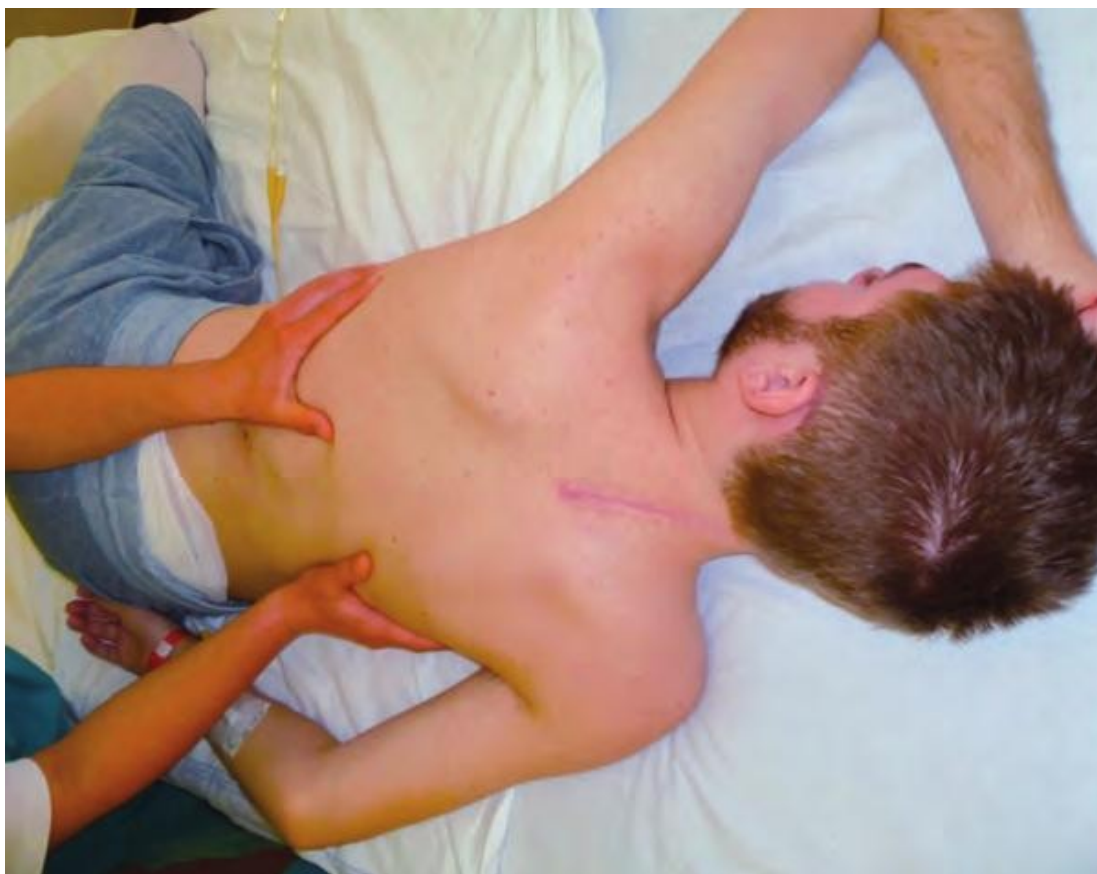AKUTNÍ STADIUM

- Zamezit vzniku dekubitů a kontraktur
- Preventivně působit proti tromboembolické nemoci a hypostatické pneumonii
- Předcházet snížení svalové síly a úbytku svalové tkáně
- Udržet nebo zvýšit svalovou sílu k možnému maximu
- Udržet fyziologický rozsah kloubů
- Ve spolupráci s lékařem upravit ventilační parametry k možnému spontánnímu dýchání
- Vertikalizovat pacienta,
- Postupně zvyšovat toleranci na zátěž a směřovat postiženého k co největší možné soběstačnosti.

AKUTNÍ FÁZE

➤ RESPIRAČNÍ FYZIOTERAPIE

- nejčastěji se využívá technika kontaktního dýchání a reflexně vyvolaného dýchání
- Před zahájením terapie TMT ke zlepšení a udržení pohyblivosti hrudního koše.
- kontaktní dýchání základem volné, nejprve spontánní a později modifikované dýchání
- manuálními kontakty
- včasná aktivace expira - cíleně ovlivňujeme délku výdechu, jeho intenzitu a především plynulost a rychlost, resp. pomalost



➤ POLOHOVÁNÍ

- **supinační p.** vleže na zádech- tolerována, ale vyšší riziko pneumonie nebo vzniku dekubitů v oblasti sakra a pat
- **cave** - hyperextenze nebo hyperflexe C páteře
- **semisupinační p.**- střední pozice mezi lehem na boku a na zádech. vyvarujeme se stlačení spodního ramene.
- **poloha na boku** má vliv na drenáž bronchiálního sekretu a působí antispasticky, hlava musí být vypodložena v ose páteře
- **poloha semipronační** je střední pozicí mezi polohou na boku a na břiše hrudník podkládáme polštářem a hlava je mírně rotována a podložena polštářkem
- **polosed** trup flektován při 30-40° v kyčelních kloubech- tracheostomie není pro tuto polohu kontraindikací

➤ Cíle polohování

- Regulace svalového tonu
- Prevence dekubitů a kontraktur
- Prevence pneumonie
- Zlepšení oběhových funkcí
- Zlepšení vigility a pozornosti
- Snížení intrakraniálního tlaku
- Prevence kloubních deformit
- Omezit poškození periferních nervů

➤ VERTIKALIZACE

- s ohledem na riziko vyššího kardiopulmonálního zatížení
- prevence svalové atrofie, osteoporózy, degenerativních změn na kloubních chrupavkách, vazivech a kloubních pouzdrech

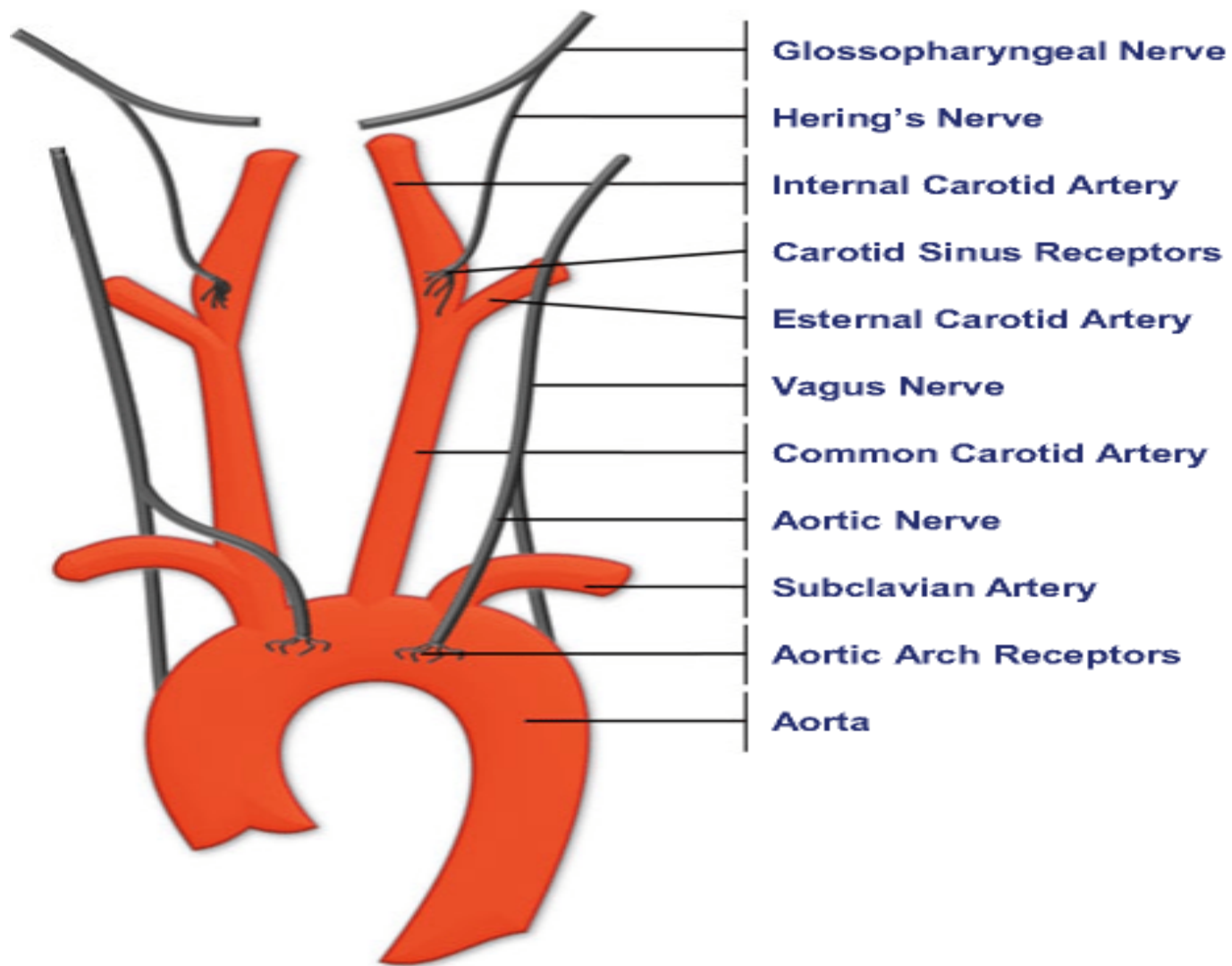
➤ PREVENCE IMOBILIZAČNÍHO / HYPOKINETICKÉHO SY

- při snížení mobility celková odezva organismu

➤ BAZÁLNÍ STIMULACE

➤ ORTOSTATICKÝ KOLAPS

➤ BAROREFLEX



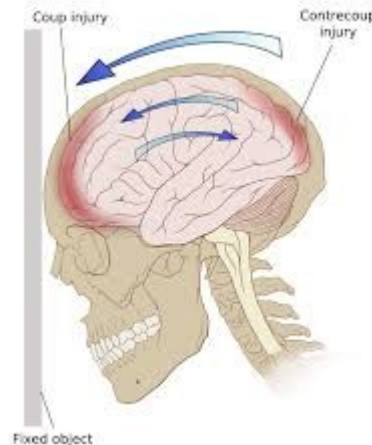
FYZIOTERAPIE V SUBAKUTNÍM A CHRONICKÉM STADIU

- fáze rekonvalescence a rehabilitace ína od 3. dne po úraze a délka jejího trvání je individuální
- fyzioterapie co nejdříve po úrazu
- v to zi by ovšem mě la t rehabilitace intenzivní
- individuální přístup s ohledem na typ traumatu

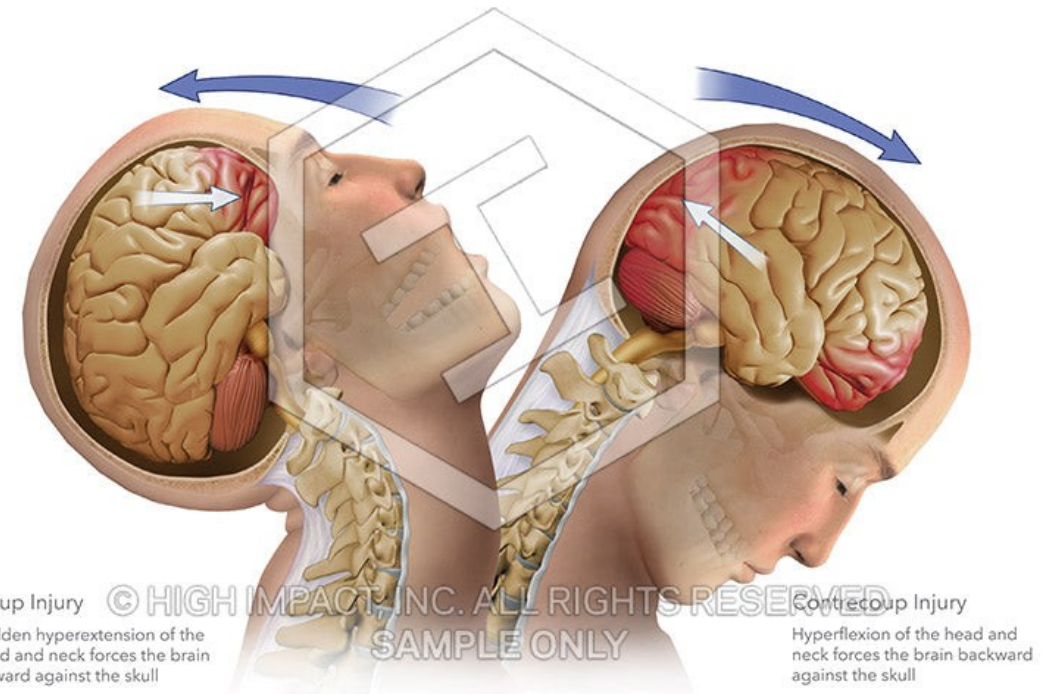
FYZIOTERAPIE U KRANIOTRAUMATU

MECHANISMUS PORANĚNÍ

- direktivní násilí působící na hlavu (coup)
- nepřímý mechanismus – může být izolovaně poraněn mozek-
translanční poranění-dopravní nehody(par countre-



COUP CONTRECOUP CLOSED HEAD INJURY



Coup Injury
Sudden hyperextension of the head and neck forces the brain forward against the skull

Contrecoup Injury
Hyperflexion of the head and neck forces the brain backward against the skull

□ Cílem našeho snažení u člověka s podezřením na kraniotrauma je zabránit sekundárnímu poškození mozkové tkáně. K primárnímu poškození neuronu dochází v době úrazu a je nevratné.

Poranění lebky

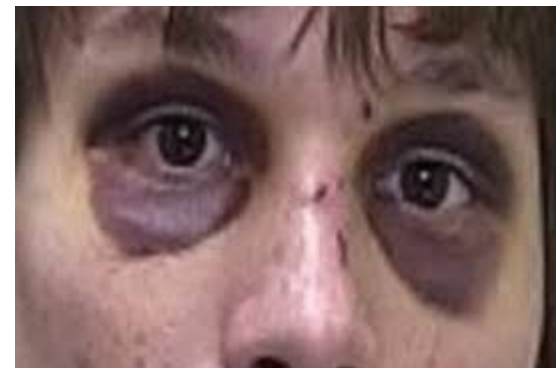➤ zlomeniny kalvy

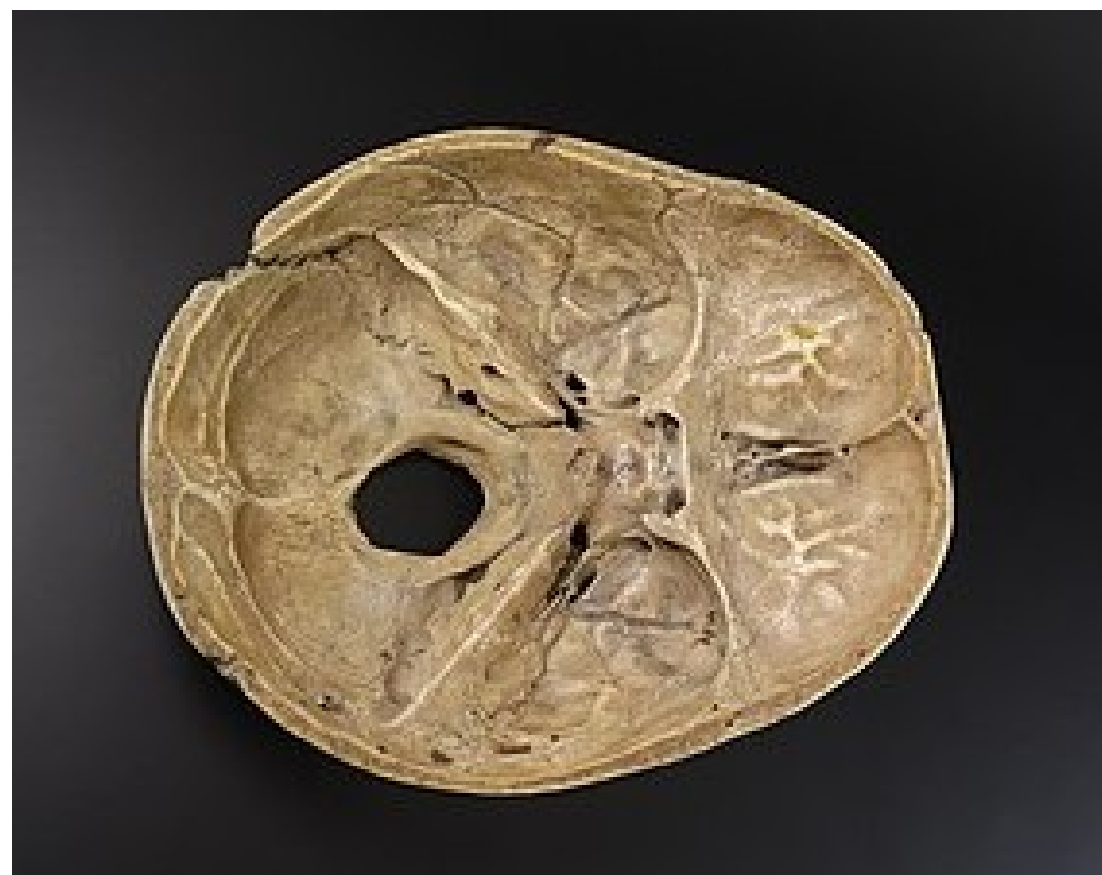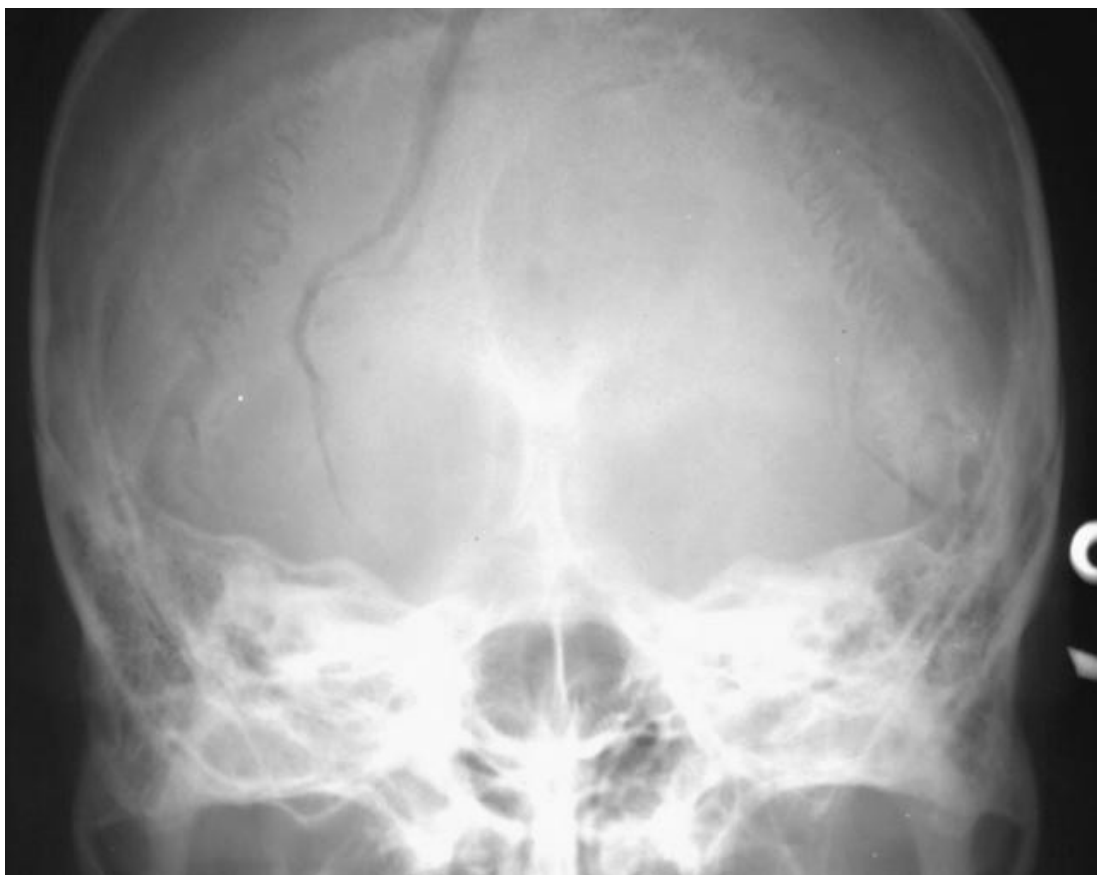➤ zlomeniny baze lební

□ -klinika zásadní –na RTG se nemusí zobrazit

□ terapie-konzervativní-fraktury bez většího posunu-několikadenní klid na lůžku, observace zvýšená poloha hlavy,omezení břišního lisu

-operační-velké kostní posuny,pneumocefalus,masivní likvorea,fraktury orbity s poruchami bulbu





kdy vyhledat lékařskou pomoc

- při zvracení, výtoku z nosu/uší, křečích, obtížném probuzení (kontrola vědomí á 2 hodiny i v noci)
- progresi bolestí hlavy, slabost v končetině, zmatené chování
- rozšíření jedné zornice
- pacient by neměl pít alkohol min. 3 dny, jíst může normálně

Poranění mozku

- primární x sekundární
- difuzní x fokální

Primární difuzní

➤ **MOZKOVÁ KOMOCE**-*mild traumatic brain injury*

- natažení axonů bez těžké strukturální léze
 - klinika-porucha vědomí kvantitativní krátkodobá –hranice 60min,případně vegetativní př.-nauzea, zvracení,vertigo
 - terapie –klidový režim 2T a více dle potřeby,nesledovat elektronická zařízení,nečíst
 - fyzioterapeutická intervence**-vertikalizace po odeznění vegetativních př.,sledovat TF při změně polohy

- **DIFÚZNÍ AXONÁLNÍ PORANĚNÍ (DAP)**-mnohočetné mikroskopické přerušení axonů působením střížných sil(nelze přesně stanovit hranici mezi komocí a DAP).
- klinické projevy - dle míry postižení,následky od úplné úpravy až po stavy neslučitelné se životem (tzv.shearing injury)
 - objektivní průkaznost složitá CT negativní v kontrastu s těžkým klinickým stavem

fokální poškození mozku

➤ EPIDURÁLNÍ HEMATOM

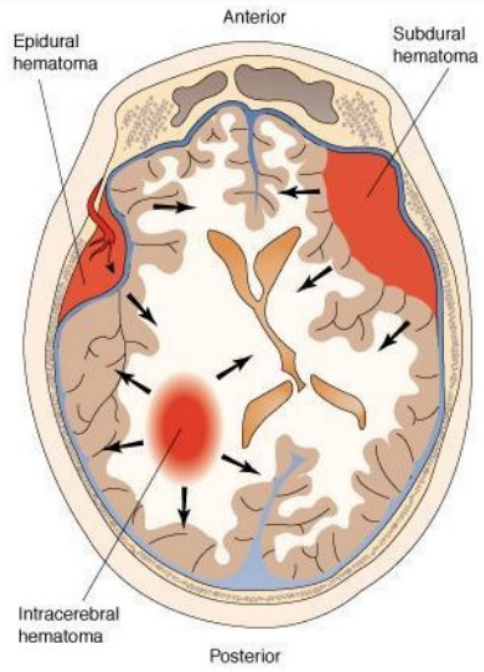
- nejčastěji tepenné krvácení (a. meningeae media)

➤ SUBDURÁLNÍ HEMATOM

- akutní

- chronický

➤ MOZKOVÁ KONTUZE



sekundární komplikace

- edém mozku
- poškození mozku herniací mozkové tkáně
- poranění mozkových nervů či komprese cév s ischemiemi
- infekce (meningitida, absces, osteomyelitida)
- epilepsie
- hydrocefalus

- apalický sy
- koma vigile

FYZIOTERAPIE

- dle neurologických příznaků-nejčastěji-centrální parézy se spasticitou,EXPY poruchy,mozečkové poruchy,poruchy kognitivních fcí,poruchy řeči
- dle stádia vývoje KCP
 - akutní fáze-limitováno přístrojovým zajištěním
 - ne flexe hlavy-možné ošetření TMK,masáž lícního svalstva
 - hrudník-ošetření fascií,vibrační masáže-kooperace s ošetřujícím personálem-prodýchnutí ambuvakem-břicho-masáž ve směru peristaltiky
 - stimulace reflexních zón-končetiny-pasivní pohyby,aproximace,mobilizace kloubů nohy,antispastické polohování. Vše provádět se slovním doprovodem, sledovat monitoring.
 - subakutní a chronické stadium-techniky na NF podkladě-Bobath ,PNF,nácvik gnostických funkcí,motivace,vhodné protetické pomůcky,usnadňující vertikalizaci a sebeobsluhu.
 - apalický sy apod.-bazální stimulace

OROFACIÁLNÍ PORANĚNÍ

Orofaciální traumatologie se zabývá úrazy skeletu a měkkých tkání obličeje, očné, horních dýchacích cest a paranazálních dutin.

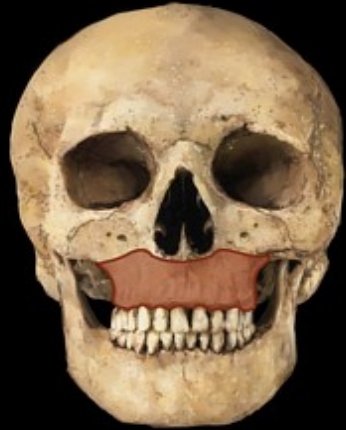- těžké funkční i estetické postižení

- LeFort I: dolní subzygomatická zlomenina

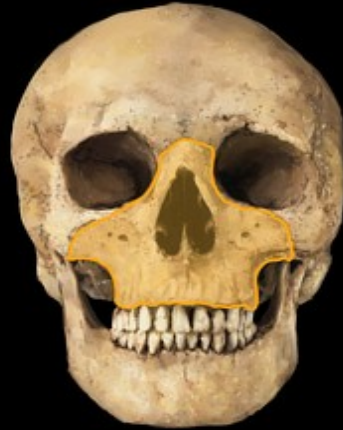- LeFort II: horní subzygomatická zlomenina

- LeFort III: suprazygomatická zlomenina

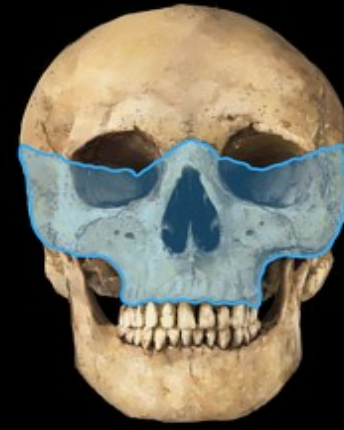LE FORT CLASSIFICATION



LE FORT I



LE FORT II



LE FORT III

Obecná diagnostika poranění hrudníku

- úrazový mechanismus : náraz na volant, pád na hranu předmětu či rovnou plochu, úder
- klinika: známky kontuze hrudní stěny (hematom, exkoriace)
- dechové exkurze obou hemitoraxů
- náplň krčních žil
- palpační bolestivost, krepitace, poklep (ztemnělý při fluidotoraxu či hypersonorní při pneumotoraxu), symetrie dýchacích fenoménů, stridor
- Měření krevního tlaku, O2 saturace
- RTG srdce + plic + žeber/sterna: pátráme po frakturách, přítomnosti pneumo či fluidotoraxu, rozvoj plicní kontuze.
- Sonografie: přítomnost tekutiny/vzduchu v hrudníku, perikardiální výpotek, poranění parenchymových orgánů v břiše, přítomnost tekutiny v břiše
- CT hrudníku:časný záchyt plicní kontuze, dovyšetření recidivujícího pneumotoraxu. CT angiografie poukáže na poranění cév.

Poranění hrudníku

- fraktury žeber-izolované(1-2),sériové 3 a více
- **cave- horní tři žebra chráněna pletencem ramenním-působí velká síla-pravděpodobnost závažného nitrohrudního poranění**
- **4-9.ž. riziko poranění bránice**
- **10-12.ž poranění dutiny břišní**
- sériové fr.vždy hospitalizace
- izolované bez hospitalizace s odstupem 24h kontrolní snímek plic
- blokové fr.žeber-dvě lomné linie,vylomený blok
- nestabilní hrudník –nestabilita hrudní stěny,interference s dýchacími pohyby-až respirační insuficience

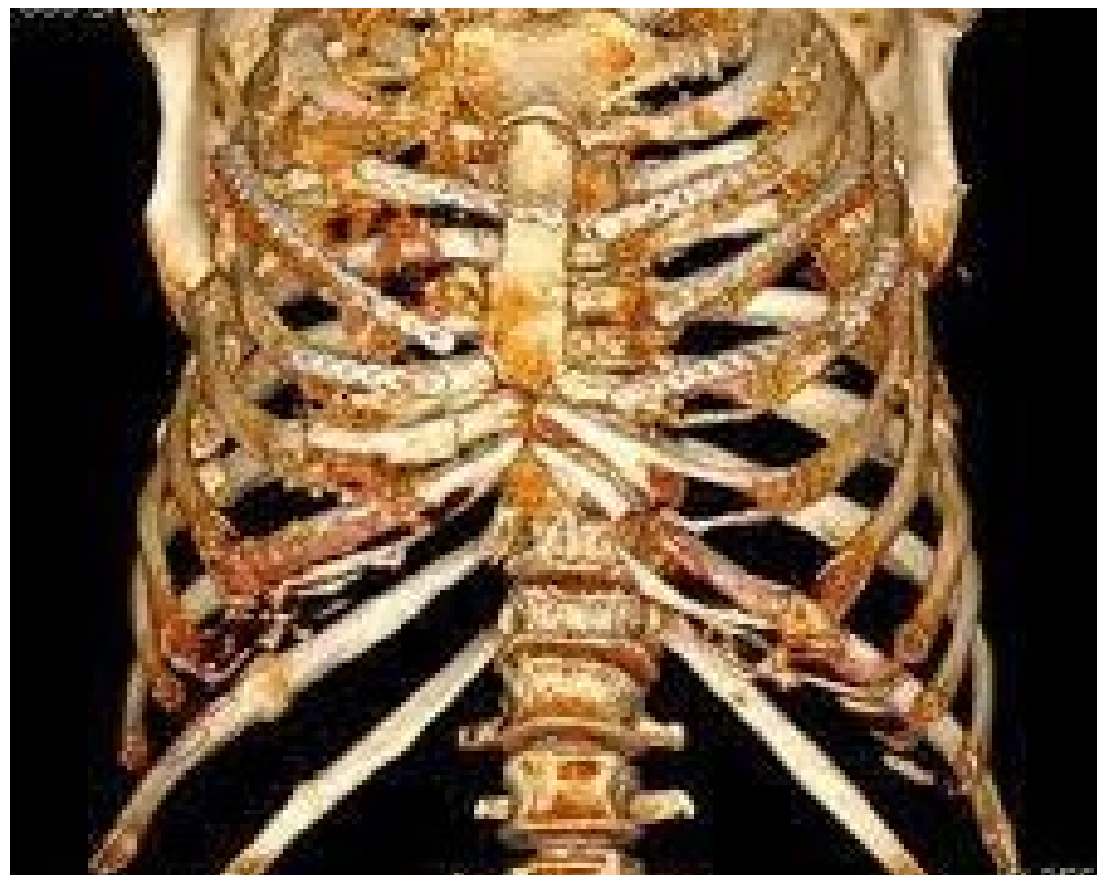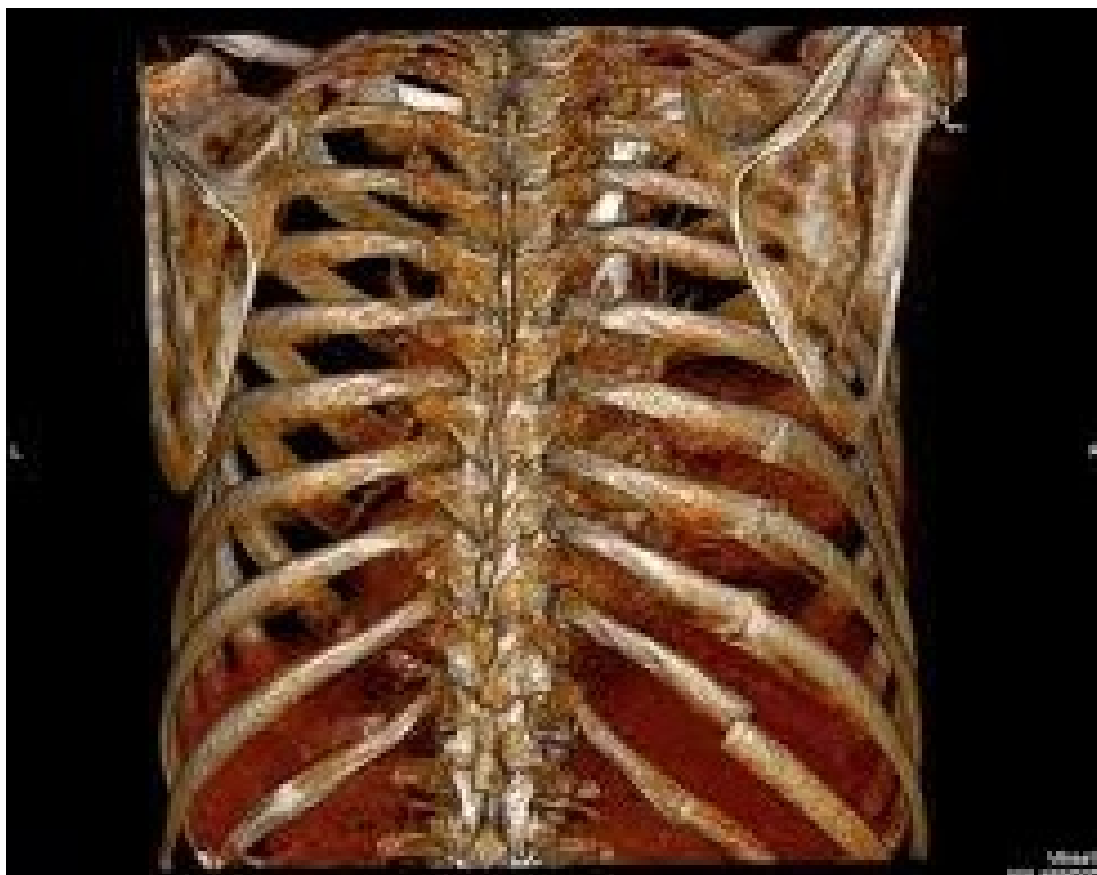-mnohočetné fr.ž.

-flail chest-nestabilita s paradoxním dýcháním

KLINIKA –výrazná bolest,krepitace,omezené dýchání,emfyzém

Fr.sterna –cave srdeční tamponáda,poranění dýchacích cest

Bránice-špatně přiložený pás



FYZIOTERAPIE

- zlepšování ventilace plic,
- stimulace drenáže hlenu z bronchů a odkašlávání,
- aktivace plicního řečiště krevního i lymfatického,
- zformování klidového dýchání a snaha o co největší prodloužení výdechu.
- výchozí poloha při provádění léčebné tělesné výchovy je v prvních dnech buď vleže na zádech či na zdravém boku
- od druhého až třetího dne se léčebná tělesná výchova provádí už vsedě na lůžku se svěšenými dolními končetinami přes okraj postelec
- cvičení by měla být všestranně rozvíjející, s důrazem na zlepšování periferního krevního oběhu
- dechová cvičení dynamická i statická za použití prodlouženého výdechu

- třetí až čtvrtý den se doporučuje provádět odporovaná dechová cvičení
- lze využít instrumentálních technik
- doba trvání jedné rehabilitační lekce se zpočátku pohybuje mezi osmi až desíti minutami
- úkolem je dál zlepšovat činnost srdečně cévního systému
- prevence ztuhlosti ramenního kloubu postižené strany
- korekce postury
- snaha o zlepšení elasticity hrudníku TMT

Speciální dechová gymnastika je zaměřená na procvičování hloubky dechu, typu dýchání a lokalizaci dýchání. Jsou využívány různé dechové polohy

používá se statické a dynamické dýchání a mohou se zapojit i hlasivky – buď formou výdechu s fonací, nebo formou artikulace

Při mírné abdukci (cca 15°) horních končetin bude automaticky využíváno horní hrudní dýchání. Polohou horních končetin v devadesátistupňové abdukci v ramenních kloubech se zaměří dech do střední části hrudníku. Při abdukci horních končetin větší než 90° je nejvíce využíváno dolní hrudní a břišní dýchání

➤ polohová drenáž Pomocí polohové drenáže lze odstranit bronchiální sekret z jednotlivých plicních segmentů a laloků
Nejvhodnější denní dobou pro drenáž je ráno a dopoledne.

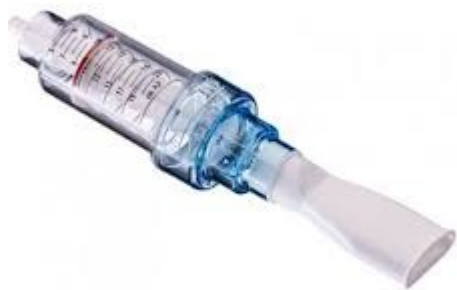➤ vibrace je především k mobilizaci sekretu v dolních cestách dýchacích. Vibrační chvění se aplikuje během výdechu pacienta, kdy má fyzioterapeut přiložené obě ruce na pacientův hrudník. V případě, že pacient dýchá zrychleně, aplikuje se vibrace každý druhý až třetí výdech

➤ Autogenní velmi účinná technika pro uvolnění a posunutí bronchiální sekrece z periferních cest dýchacích směrem do centrálních za využití aktivního výdechu

➤ lze provádět v jakékoliv, pro pacienta pohodlné, poloze.

➤ postup při: nejdříve se pacient nadechne (nejlépe nosem), následuje dvou až tří sekundová preexpirační pauza, při které pronikne vzduch i za obstrukci způsobenou hlenem. Poté pacient provede aktivní výdech přes otevřenou glottis. Při výdechu má nemocný otevřená ústa na dva až tři centimetry. ; Inspirium nesmí být maximální, exspirium je prodloužené, nikoliv však usilovné

➤ V jednom cyklu cvičení lze opakovat techniku několikrát za sebou (třikrát až čtyřikrát), kdy je ale vhodné ji prokládat kontrolním dýcháním.



HOJENÍ ZLOMENIN

sekundární a primární:

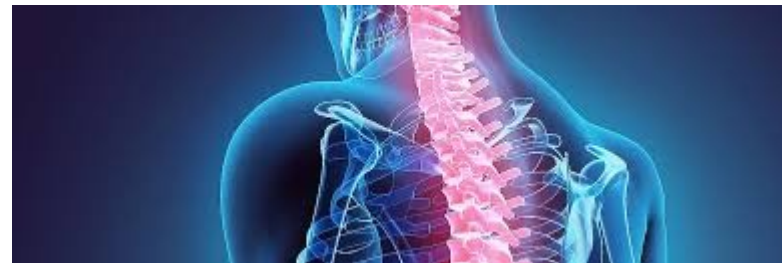Sekundární hojení – tvorba kompetního svalku. Krevní zásobení přichází z periostu, endostu a Haversových kanálků.

Typické pro konzervativní způsob léčby zlomenin a stabilní osteosyntézy (nitrodřeňové hřeby, zevní fixátory).

- a) zánětlivá f. – odstranění nekrotické tkáně v místě zlomeniny
- b) reparační f. – nahrazení hematomu granulační tkání, která je následně přetvářena ve svalek
- c) remodelační – mineralizace a směřování kostních trámců. Kostní svalek je osifikován.

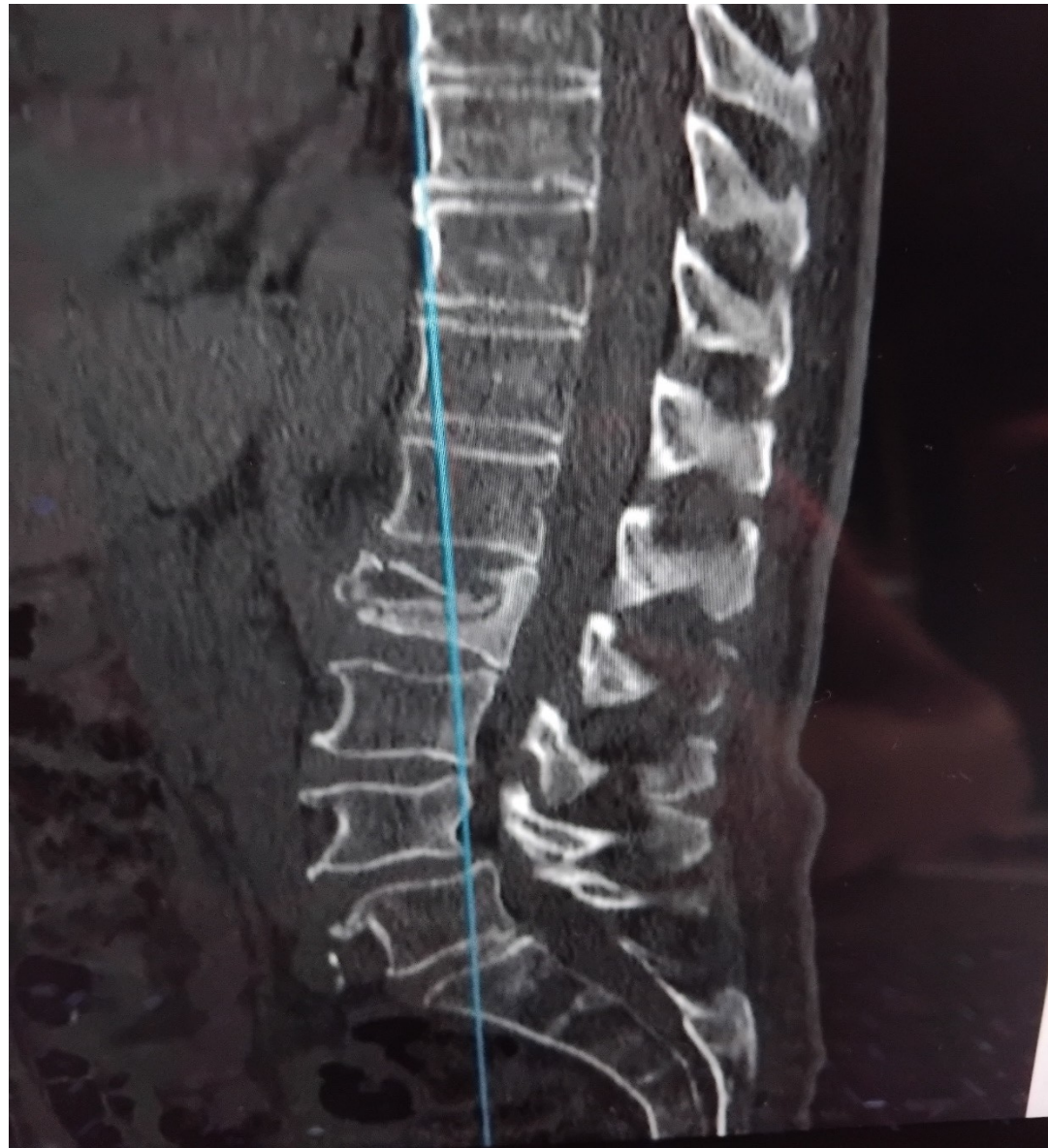
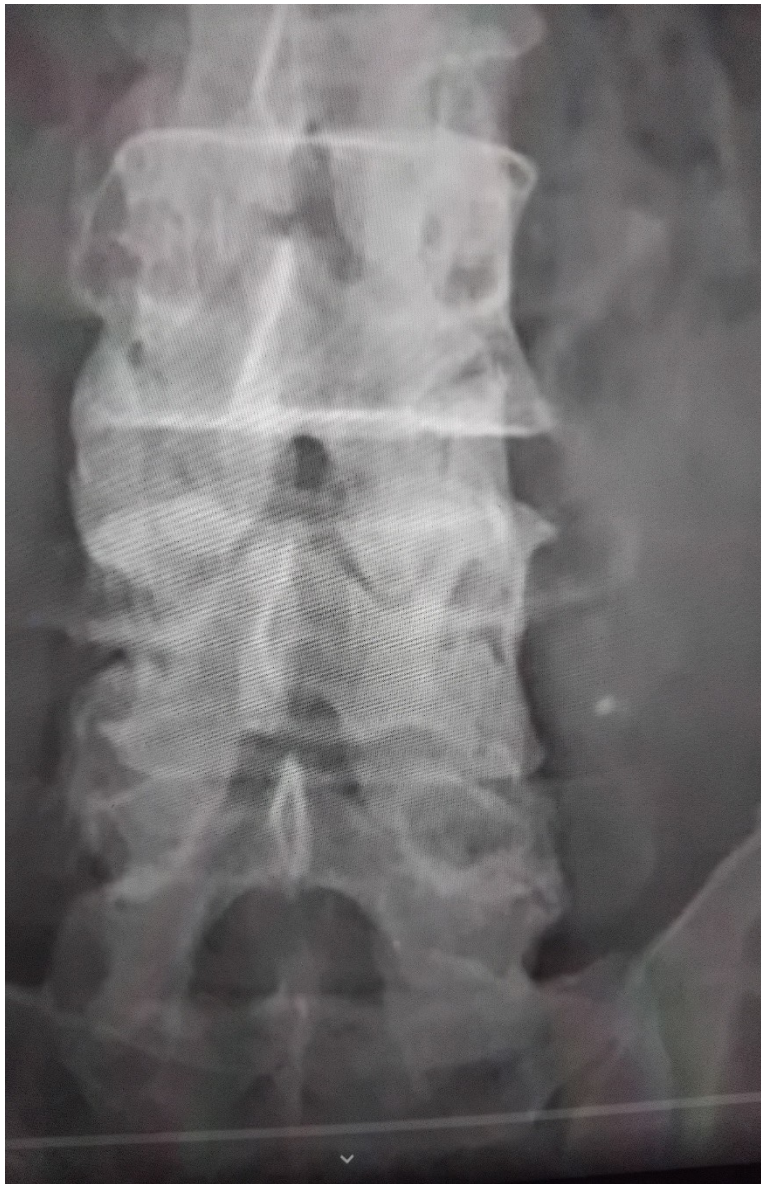Primární hojení – není přirozené hojení, je charakteristické pro stabilní osteosyntézu s kompresí úlomků. Na hojení se podílí především cévy Haversových kanálků. Je označováno také jako direktní, tedy bez přítomnosti periostálního svalku

FRAKTURY PÁTEŘE bez neurologického deficitu



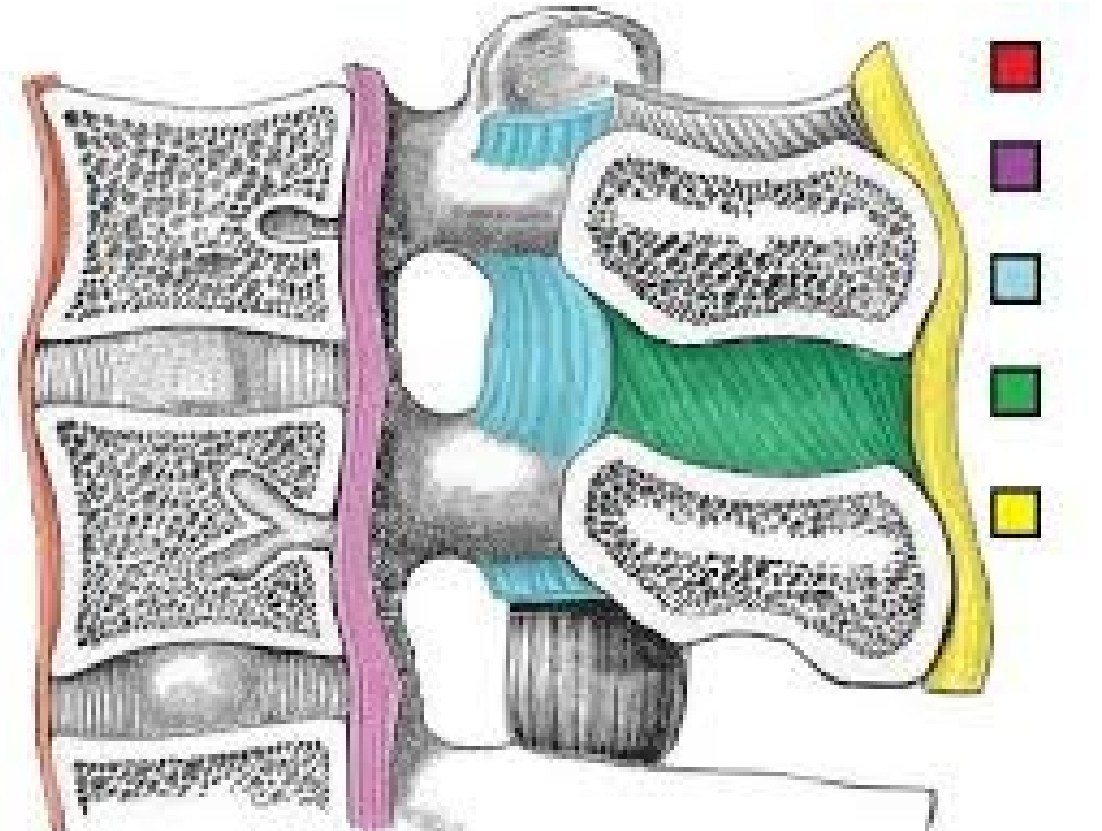
Na terénu obratle bez porotických změn, je třeba velkého násilí

- z hlediska hojení poměrně dobrá prognóza, není-li spojeno s poraněním měkkých tkání (instabilita)
- zlomenina stabilní, jestliže je schopná odolávat fyziologickým tlakovým, tahovým i rotačním silám => udrží vzpřímenou polohu těla bez progredující kyfózy a chrání neurologické struktury



- Poranění páteře – jeden nebo více segmentů
- Segment se skládá ze dvou sousedních obratlů, meziobratlové ploténky, podélných vazů + žlutého vazů
- Nestabilita segmentů -dojde k abnormálnímu pohybu v segmentu.(PCL)

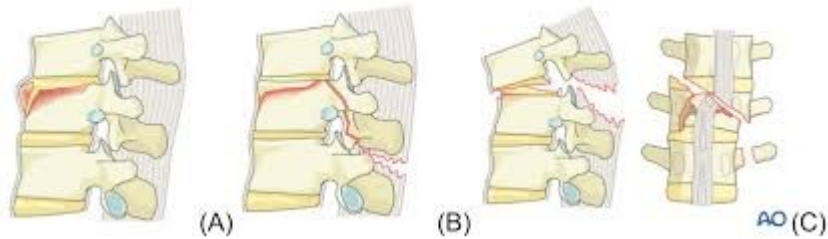
- **Přední sloupec** (tlakový – nejčastěji je vystaven násilí tlakem v ose páteře): obratlové tělo + ploténka + ligamentum longitudinale anterius et posterius (zkrátka to, co je před míchou). 80% zátěže
- **Zadní sloupec** (tahový – čelí většinou distrakčním silám): obratlové pedikly, kloubní výběžky, lamina, spinózní výběžky a pro stabilitu velmi důležitý zadní ligamentózní komplex (ligamentum flavum + interspinosum + supraspinosum + intertransversale + postranní vazy meziobratlových kloubů).20%z.



**A = vertikálně kompresní typ: komprese předního sloupce,
zadní bez porušení**

B = flekčně-extenční typ: léčba vždy operační

C = rotační typ: léčba vždy operační



Anamnéza:

orientačně se zjišťuje lokalizace bolesti a její případná iradiace. Mezi důležité otázky patří přítomnost parestezií, omezení aktivního pohybu končetin nebo ztráta citu. U pacientů v bezvědomí je třeba na základě mechanismu poranění již na místě nehody předpokládat poranění páteře, dokud není vyloučeno

Při vyšetřování v akutní fázi po poranění se vynechává zjišťování pohyblivosti páteře, protože hrozí případná traumatizace míchy. Důraz je kladen na neurologickou symptomatologii

Známky nestabilního poranění páteře:
klinické: asymetrická distance mezi spinosními
výběžky, přítomnost hematomu, palpačně absence
vazivové rezistence mezi výběžky

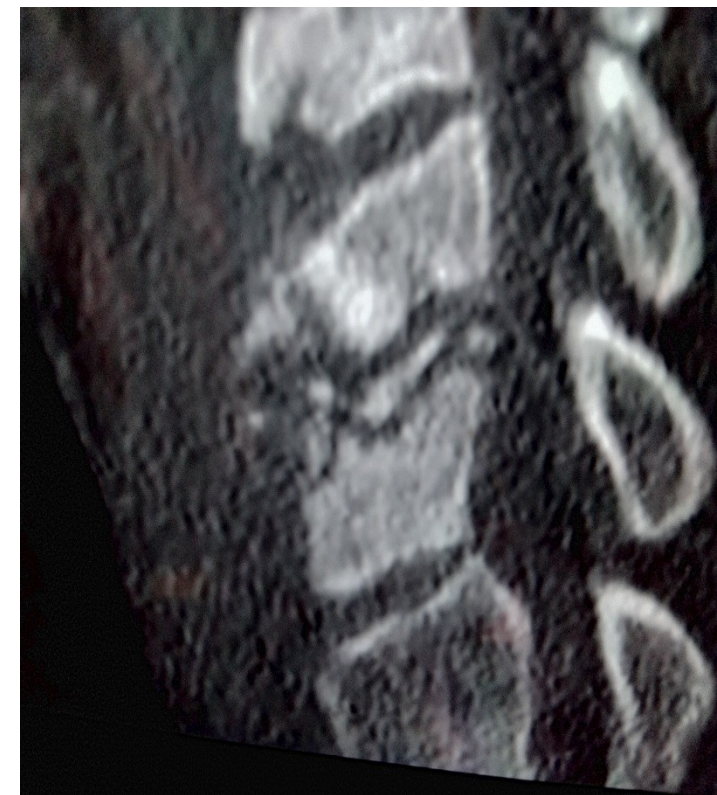
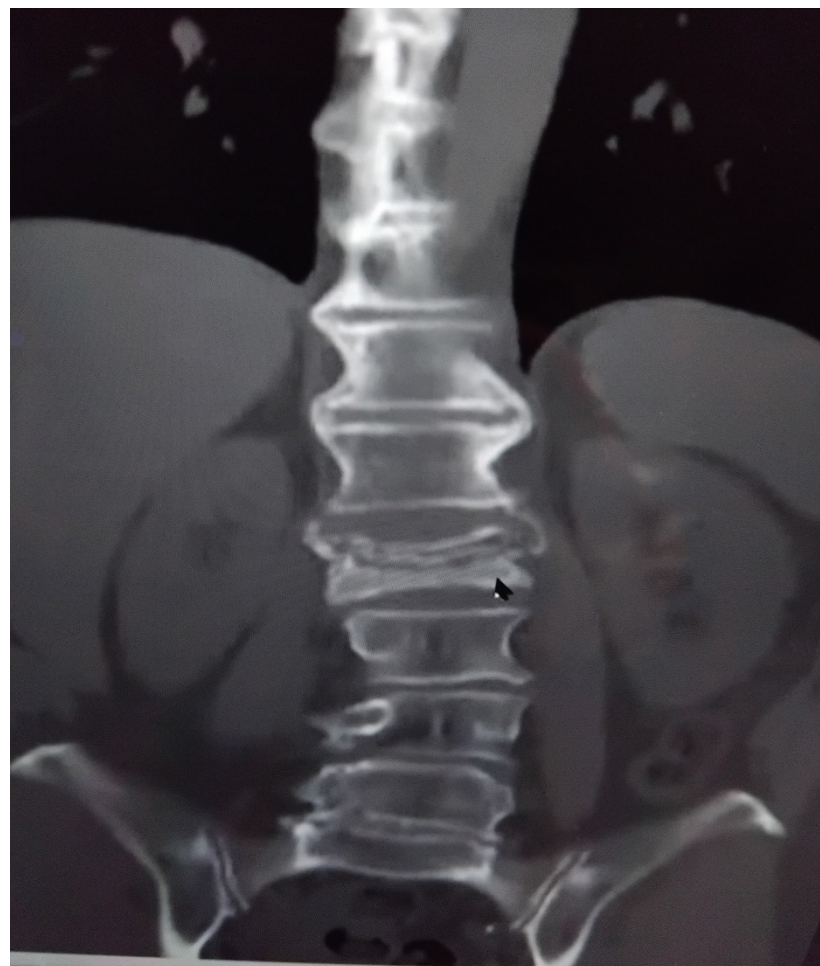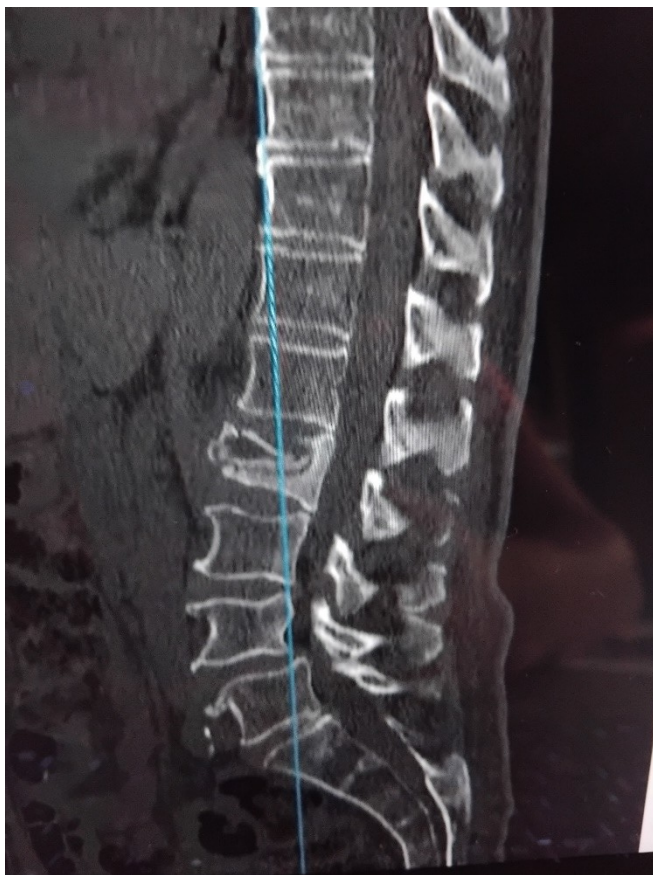RTG,CT,MR diagnostika

AO klasifikace se odvíjí od teorie dvou sloupců.

Přední sloupec (tlakový): obratlové tělo + ploténka +
ligamentum longitudinale anterius et posterius (zkrátka
to, co je před míchou)

Zadní sloupec (tahový): obratlové pedikly, kloubní
výběžky, lamina, spinózní výběžky, pro stabilitu velmi
důležitý **zadní ligamentózní komplex** (ligamentum
flavum + interspinosum + supraspinosum +
intertransversale + postranní vazy meziobratlových
kloubů).

- Denisova teorie tří sloupců stability páteře.
- 3 opěrné sloupy (přední, střední a zadní segment).
- Přední sloupec - 2/3 těla obratle a předním podílným vazem.
- Střední sloupec je dán zadní 1/3 obratle a zadním podélným vazem
- Zadní sloupec je dán obratlovým obloukem, kloubními výběžky 26 a žlutými vazy
- Při postižení předního a zadního segmentu je zlomenina brána za stabilní, tj. po vyhojení je páteř stabilní. Při porušení středního (nebo i dalšího) sloupce se jedná o zlomeninu nestabilní, s nebezpečím neurologického postižení, a bývá proto obvykle indikací k operačnímu zásahu.



Konzervativně - stabilní zlomeniny typu A bez neurologické symptomatologie.

Operujeme všechny ostatní, i všechny s neurologickým deficitem.

Konzervativní léčba

C- páteř: izolovaná poranění výběžků, facet, A1 a A2 fraktury předního sloupce, stabilní zlomeniny apexu a těla dentu.

krční límec Philadelphia, 8-10 týdnů bez cvičení flexe a extenze

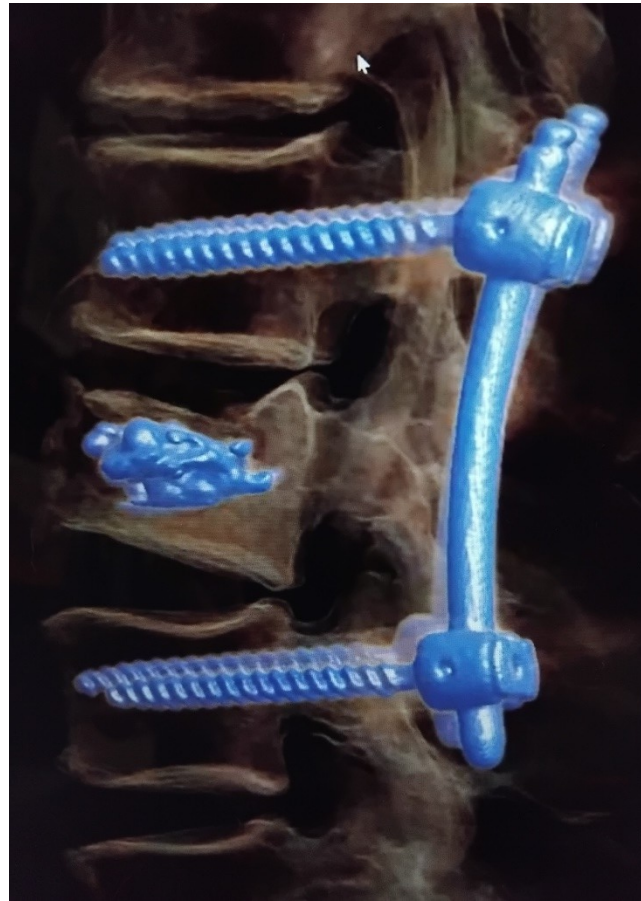Horní polovina Th-páteře: prodloužený Philadelphia límec

Oblast Th6 – L3: tříbodový korzet “Jewett”

Oblast L3 – L5: silná lumbosakrální fascie brání kyfotizaci

Operační léčba

- cílem operační léčby je repozice a stabilizace, v případě útlaku nervových struktur i dekomprese



Whiplash syndrom

Syndrom prasknutí bičem. Jedná se akceleračně-decelerační poranění krční páteře. Typické zranění dopravních nehod, kdy při zadním nárazu dochází k hyperextenzi krční páteře člena posádky s následnou hyperflexí (umocněnou nárazem auta do překážky před tímto autem).

Whiplash může vést ke kostnímu i měkkotkáňovému poranění a dělí se dle kliniky na 3 stupně:

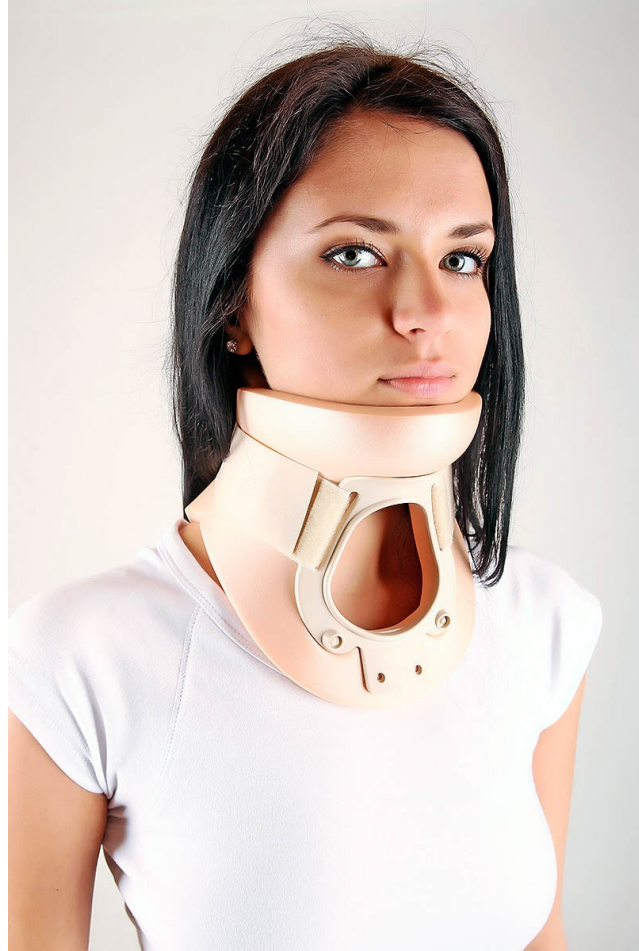I.- bolesti a pocit ztuhnutí šíje bez dalšího fyzikální nálezu

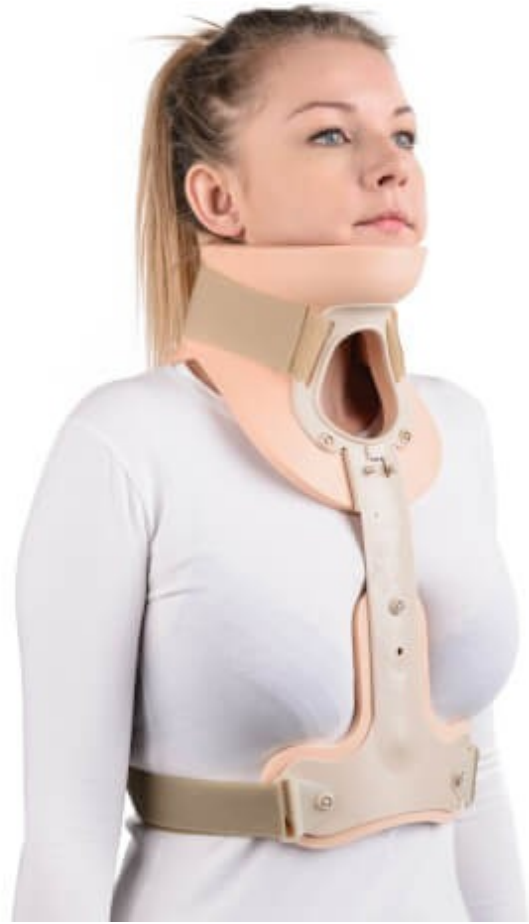II. – omezení rozsahu hybnosti C-páteře a palp. bolestivost šíjových svalů

III. – neurologický deficit: omezeně výbavné reflexy, svalová slabost paží, výpadky kožní sensitivity, radikulární dráždění

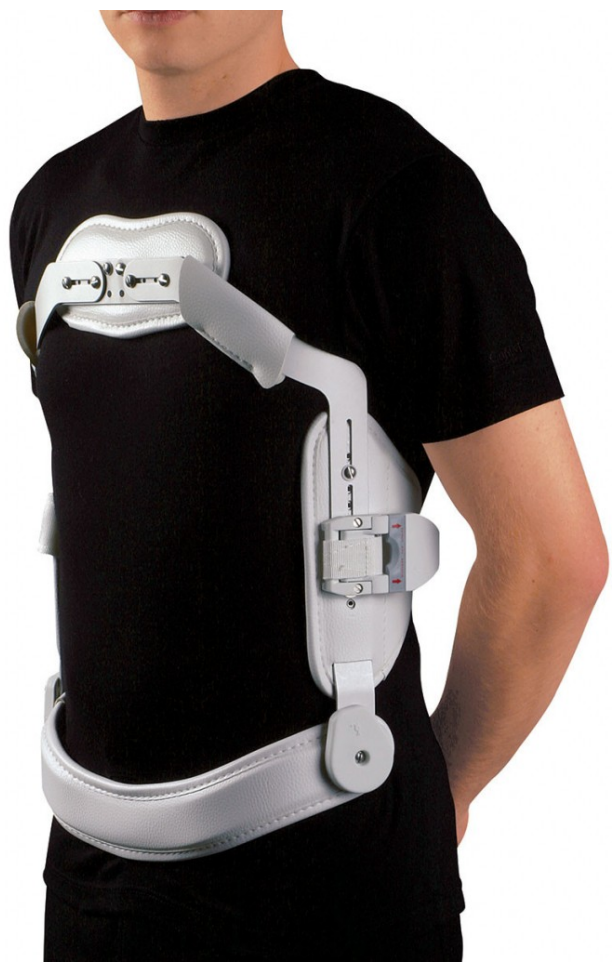Mezi příznaky může patřit závrať, oslabení sluchu, tinnitus, bolesti hlavy nebo i krátkodobá porucha paměti.

V 90% klinické známky whiplash syndromu vymizí do 6 měsíců





MUNI
SPORT



MUNI
SPORT



MUNI
SPORT



MUNI
SPORT

Operační léčba

dekomprese míchy

repozice

stabilizace páteře

zahájení časně rehabilitace.

Neurologický deficit – do 6 – 8 hodin

Mechanické nestabilní poranění – do 24 hodin

FYZIOTERAPIE

1) během imobilizace: - dechová gymnastika statická a dynamická se zapojením periferních kloubů

- aktivní cvičení DKK, HKK
- izometrické posilování trupového svalstva
- cvičení s pomůckami
- cvičení pelvifemorálních stabilizátorů
- vertikalizace s ortézou - držení těla s ortézou
- sagitální stabilizace trupu
- postupné zapojení končetin do posilování HSSP

2) po imobilizaci – komplexní fyzioprogram

- ošetření MT, TrPs, fasciální terapie, neurální manipulace, metody na NF podkladě..

PORANĚNÍ PÁNVE

- Pánev** -složena ze dvou kostěných křídel, spojených dorzálně s křížovou kostí silnými sakroiliakálními ligamenty a ventrálně symfýzou (kruh)
- Stabilní fr.
- Nestabilní fr.
- Fraktura acetabula**
- Cca 10% zlomenin pánevního kruhu probíhá transacetabulárně.
- „Dash board injury“
- Zlomeniny křížové kosti**
- Zlomeniny kostrče**
- Zlomeniny ramének stydké kosti**

DIAGNOSTIKA

- anamnéza
- klinickém vyšetření – všímáme si asymetrií pánve, posuzujeme bolest, hematom, palpačně posuzujeme stabilitu pánve a případnou laxicitu symfýzy a lopaty kosti kyčelní
- Vždy je důležité myslet na možnost komplexního poranění pánve s možným krvácením či poraněním močového měchýře nebo uretry.
- diagnostika se opírá o RTG vyšetření, CT vyšetření (posoudí i poranění měkkých tkání, zejména SI vazů s možností využití 3D CT), dále UZ, angiografie, cystogram a MR.

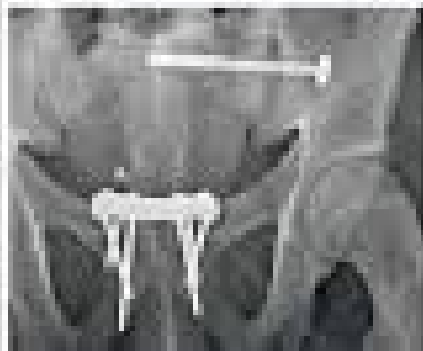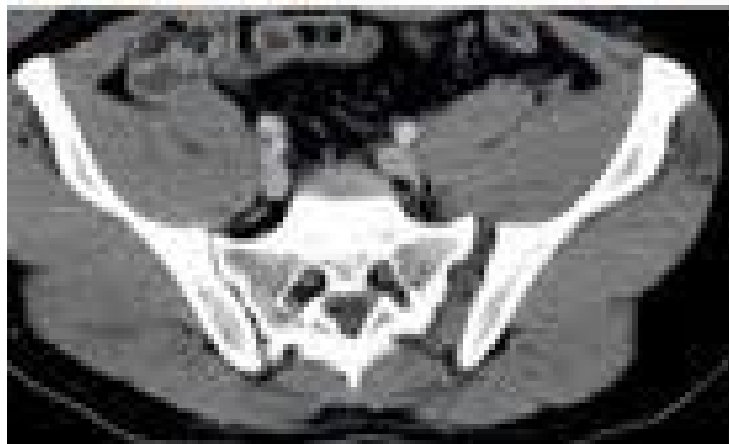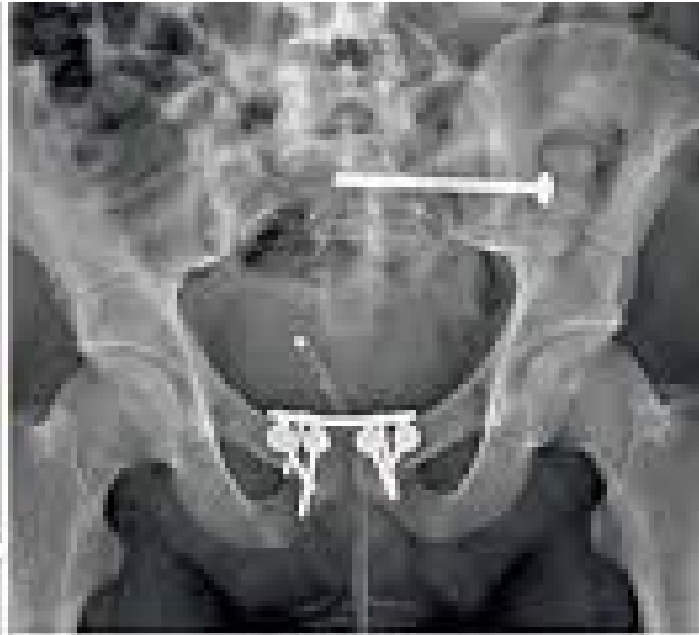
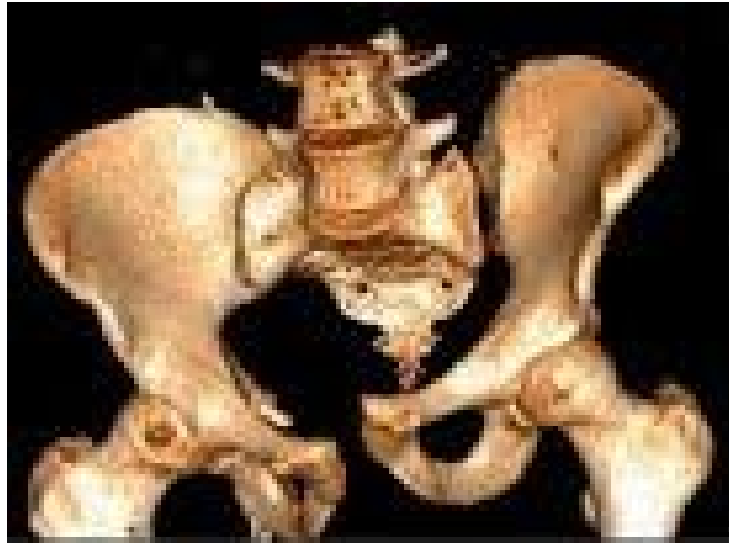□ Pokorný a kol.2009

KOMPLEXNÍ PORANĚNÍ PÁNVE

- nesmí se přehlédnout
- arteriální a venozní postižení
- poranění urologická
- poranění rekta
- poranění sakrálního plexu
- kompartment syndrom retroperitoneální a gluteální
- neurologické komplikace(lumbosakrální plexus,sakrální kořeny-
erektilní dysfunkce,frigidita)

LÉČBA ZLOMENIN PÁNVE

- konzervativní
 - zlomeniny typu A se ve většině případech řeší konzervativně-nejčastější
 - u zlomenin typu B nebo C se ke konzervativní terapii přistupuje vyjímečně
 - trakce
 - -klid na lůžku 6-12T
- miniinvazivní postup-zevní fixátor



operační- vnitřní osteosyntéza

- dokonalá repozice úlomků, obnovení kongruence

kloubní plochy a stability kloubu

- používají se kortikální šrouby, spongiózní šrouby

všech délek a neutralizační, rekonstrukční nebo

pánevní dlahy

- rozlišujeme několik operačních přístupů

Přísně individuální, zásadně se ctí přání operátora.

- prevence imobilizačního syndromu

- RFT

- peritoneální masáž pro podporu peristaltiky

- cévní gymnastika (prevence TEN)

- aktivace nitrobřišního tlaku

- IK gluteálních svalů

- aktivace svalů pánevního dna

- nácvik dvojflexe v odlehčení

- nácvik abdukce, obě DKK současně - expander např.

- aktivní cvičení a posilování HKK

- motomed pro pasivní pohyb DKK v odlehčení

- vertikalizace – do vysokého chodítka

- někdy postupně polohování opěry zad, k předejití ortostatického kolapsu

- eliminovat sed-na okraj lůžka s využitím opory HKK

- u fraktur acetabula nikdy přes bok

ZLOMENINY ACETABULA

- součást pánve ne pánevního kruhu
- klasifikace
- typ A - postižení jednoho pilíře, kdy se jedná o částečně o intraartikulární zlomeninu
 - A1 - zlomeniny zadní hrany acetabula
 - A2 - zlomenina zadního pilíře
 - A3 - zlomenina předního pilíře

typ B - zahrnující příčně orientovanou zlomeninu,
kdy se jedná o částečně intraartikulární zlomeninu

- B1 - transverzální lom

- B2 - T – lom

- B3 - přední/zadní pilíř horizontálně orientován

typ C - jde o kompletně intraartikulární zlomeninu,
kdy jsou oba pilíře oddělené od os ilium

- C1 vertikální lom os ilium se separací obou pilířů

- C2 separace spíše horizontální

- C3 smíšená forma s postižením SI skloubení

Zlomeniny v oblasti pánve mají vliv na posturální funkce organismu

- dlouhodobou imobilizace spojená s nociceptivním drážděním
- změna svalového napětí
- reakce svalů pánevního dna a dalších součástí hlubokého stabilizačního systému včetně ovlivnění práce bránice

LÉČBA ZLOMENIN ACETABULA

- konzervativní u jednoduchých nedislokovaných zlomenin
-skeletární trakce 3-4T (tah cca 10% váhy)
- operační- stabilizační výkony. kortikální, spongiozní šrouby, dlahy

LUXACE KYČELNÍHO KLOUBU

- nepřímé násilím, např. při autonehodách či pádech z výšek („dash board injury“, přenesený mechanismus nárazu flektovaného kolena na přístrojovou desku v automobilu)
- luxace dělíme na
 - ilické (zadní horní),
 - ischiadické (zadní dolní)
 - pubické(přední horní) či obturatorní (přední dolní). Rozlišujeme luxace izolované nebo spojené se zlomeninami, kdy nejčastěji se jedná o zlomeninu zadní hrany acetabula, zlomeninu hlavice femuru nebo o zlomeninu dna acetabula, kdy tento stav je popisován jako tzv. centrální luxace kyčelního kloubu

diagnostika klinické vyšetření

-luxace zadních typů -semiflexe, addukce, VR, dále zkrácení DK

-předních typů je typické postavení DK v ZR.

Vyšetřujeme senzitivitu a motoriku periferie, protože zde hrozí riziko poškození n. ischiadicus, u předních luxací je ohrožen n. femoralis.

RTG vyš.

- nutná urgentní repozice prováděná v CA pod kontrolou správného zakloubení RTG snímkem
- konzervativní - léčba izolovaných luxací-klidový režim na lůžku, na Braunově dlaze, po dobu 14 dnů, s postupnou zátěží po 6 týdnech-
- -luxace s frakturou zadní hrany spočívá léčba ve 2 – 3T skeletární extenzi s postupnou zátěží po 8 – 12T
- operační - přiklání se k tomuto postupu při nestabilních a irreponibilních zlomeninách zadním přístupem, s postupnou zátěží po 6 týdnech

FYZIOTERAPIE

- prevence komplikací z imobility
- motodlaha
- motomed
- izometrické pelvitrochanterických svalů
- přísně individuální přístup
- vertikalizace (pultové chodítko, PB, FH)
- relaxační cviky
- péče o pánevní dna
- cviky na NF podkladě

FYZIOTERAPEUTICKÁ INTERVENCE

- prevence trofických a organických změn v rámci imobilizace totožné jako u fraktur pánve
- po 6T postupná zátěž u konzervativní terapie a luxace nekomplikované fraktur
- po operační terapii u luxací v kombinaci s nestabilní frakturou 2-3T skeletární trakce pak nadále klid na lůžku postupná zátěž po 8-12T

ZLOMENINY PROXIMÁLNÍHO FEMURU

- většina zlomenin v této oblasti - seniorský věk
- **zlomeniny hlavice** – tvoří výjimku, většinou součástí polytraumatu
- klasifikace dle Pipkina I-IV
 - Pipkin I-zadní luxace kyčle s frakturou hlavice distálně od fovea centralis
 - Pipkin II-zadní luxace kyčle s frakturou hlavice kraniálně od fovea centralis
 - Pipkin III-typ I nebo II s frakturou krčku
 - Pipkin IV: typ I, II nebo III se zlomeninou acetabula
 - problematické hojení, vysoké riziko nekrozy hlavice



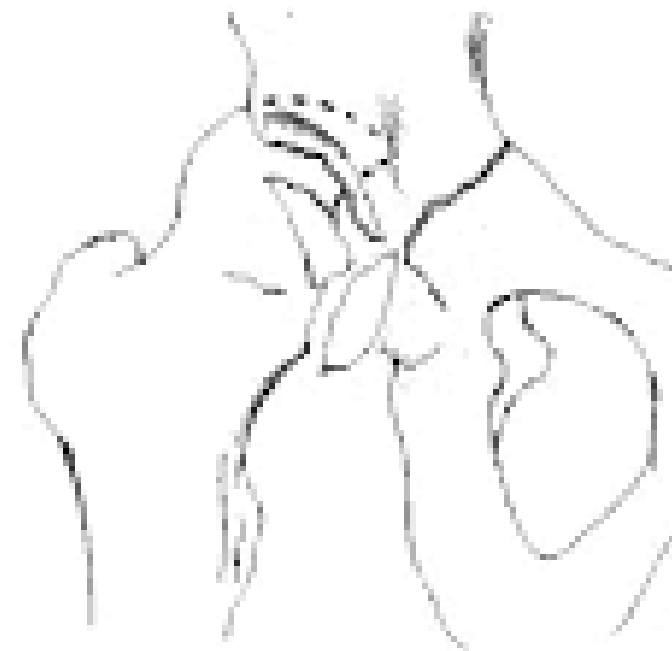Pipkin typ I



Pipkin typ II

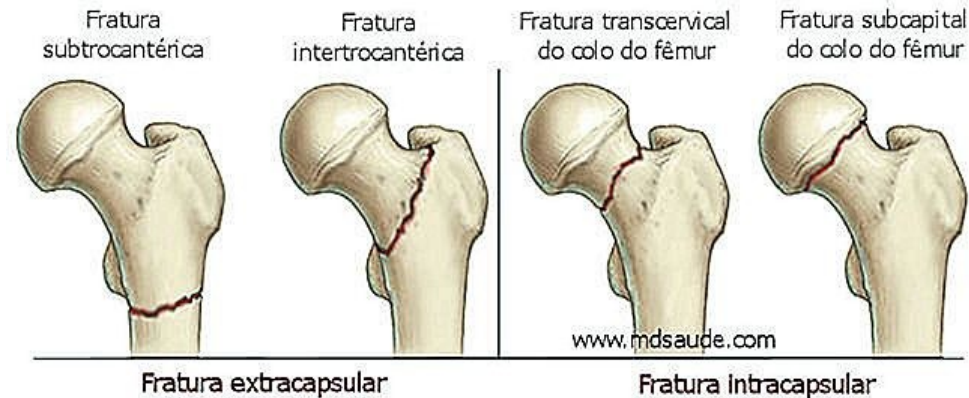
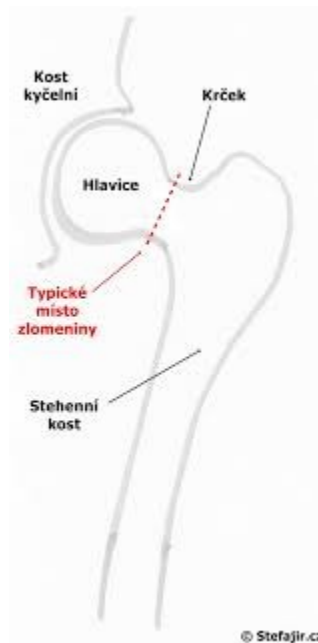


Pipkin typ III



Pipkin typ IV

**zlomeniny krčku-intrakapsulární,extrakapsulární
zlomeniny trochanterické-
pertrochanterické,intertrochanterické
(subtrochanterické)
klinické příznaky- antalgická ZR někdy zkratek**



dělení dle Pauwelse-zažité,jednoduché

-typ I- příznivý pro hojení

-typ II-30-70st.

-typ III- nepříznivý pro hojení

léčba konzervativní jen u nedislokovaných fraktur-klid
na lůžku-následně chůze v odlehčení (mladí pac.)

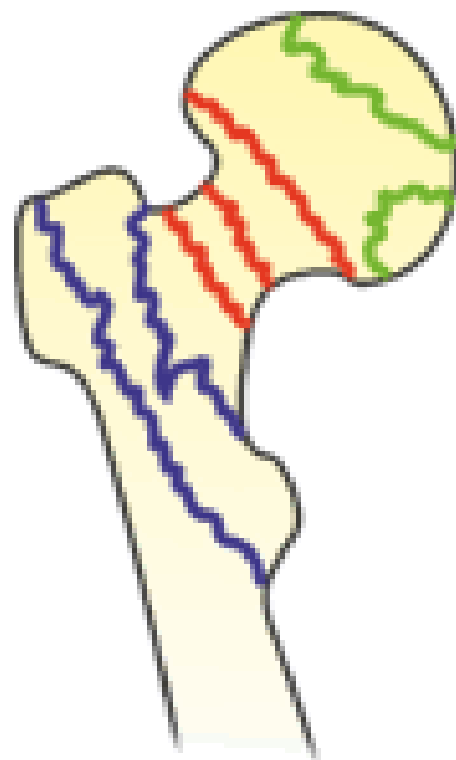
operační

-děti a adolescenti spongiozní šrouby s ohledem na
růstovou zonu

-dospělí-osteosynteza (PFN,dlaha...)

-velmi staří a polymorbidní pac.CKP(možná okamžitá
vertikalizace,CAVE luxace-antoritační postavení)

případně TEP



Pipkin typ II

Pipkin typ I

subkapitální zlomenina krčku

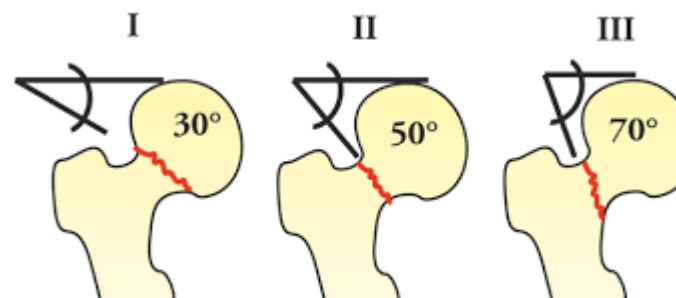
mediocervikální zlomenina krčku

bazicervikální zlomenina krčku

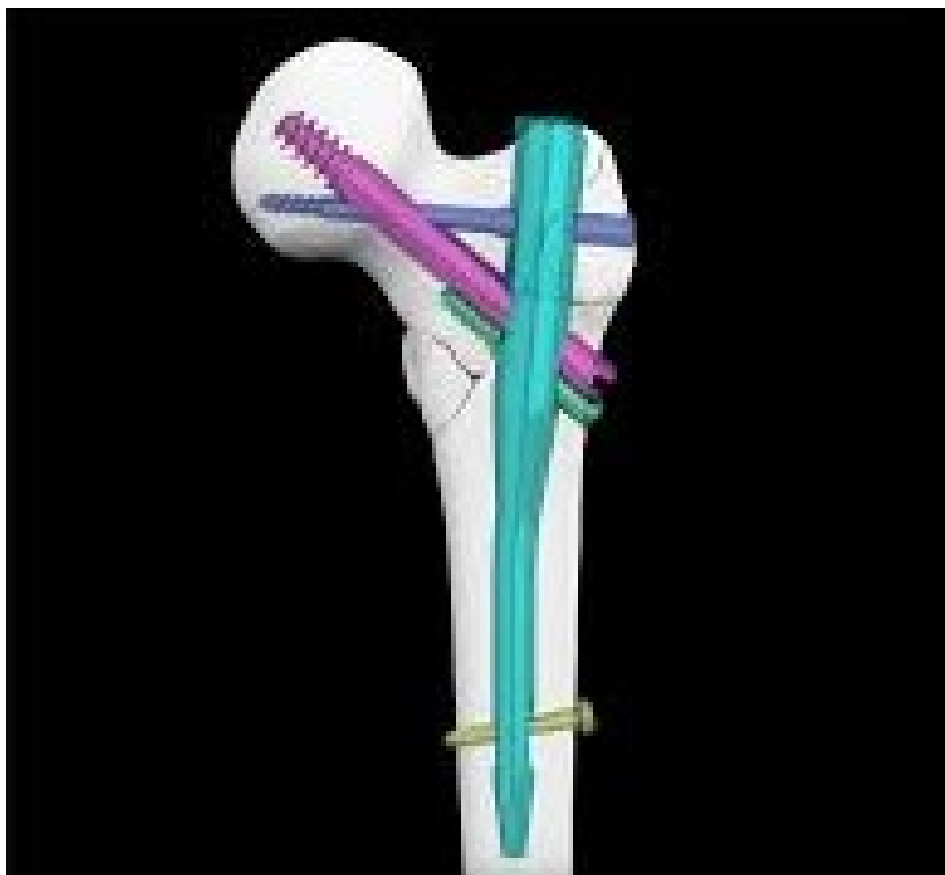
intertrochanterická zlomenina

perthrochanterická zlomenina

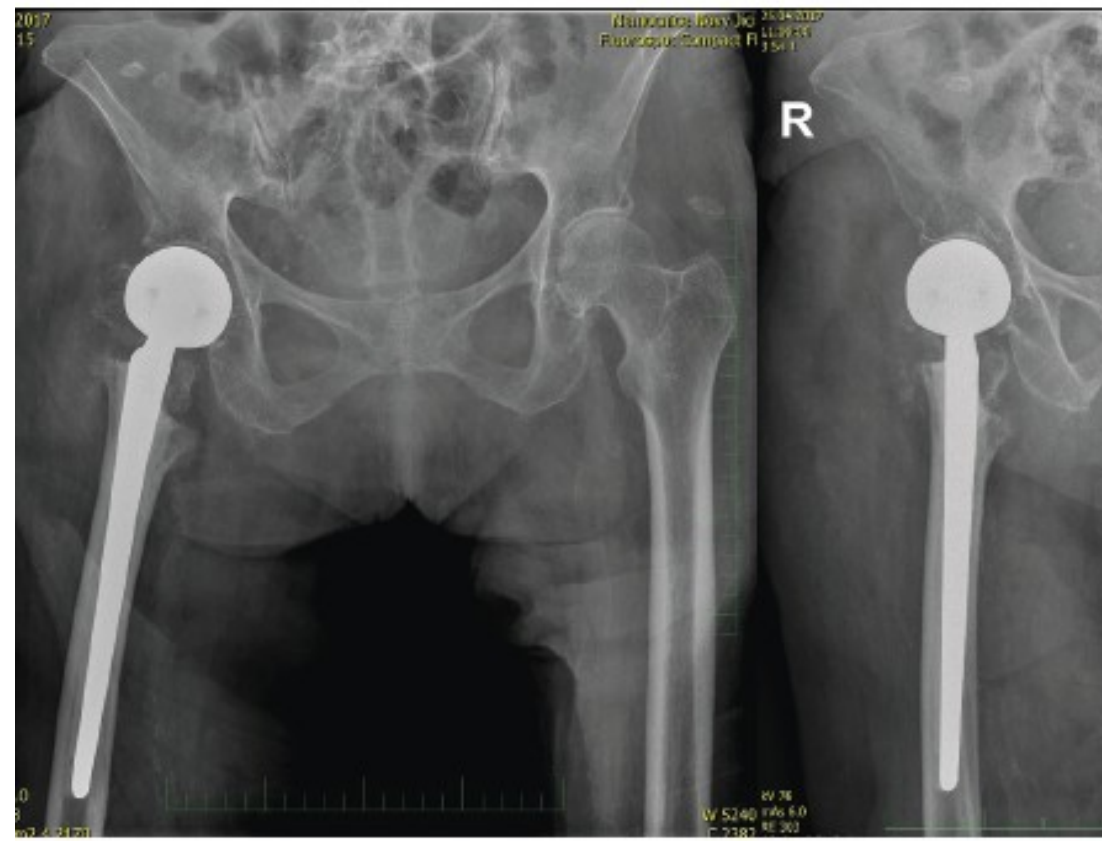
klasifikace dle Pauwlese



PNF



CKP



FYZIOTERAPIE

postup se liší dle typu léčby ve většině případů se u zlomenin proximální části femuru upřednostňuje operační léčba

v případě osteosyntézy(hřebové,dlahové)-

-vertikalizace -DKK s trupem točí v jedné ose neposazovat přes bok(z důvodu náročnosti a bolestivosti,posléze může přes zdravý bok se zajištěním osového postavení operované končetiny

-leh na operovaném boku je kontraindikován 3M po zákroku) -zajištění osového postavení operované končetiny,schůdek pod DKK

-snaha o vertikalizaci v co nejkratším čase po operaci

-vzhledem k vyššímu věku pacientů-vysoké chodítka a následně podpažní berle 3M s přikládáním a odlehčením operované končetiny

-zmírnit následky snížené mobility

-RFT

-CG prevence TEN

-zlepšení motility střev

-pozvolné zvyšování ROM do 90 st v KYK(bez rotačních pohybů a addukce přes střední čáru)

-posilování dynamických stabilizátorů pánve,bridging

-stimulace chodidla

□ **CKP** –při vertikalizaci může prakticky ihned zatížit operovanou končetinu, ale přísně antirotační režim,antirotační bota

ZLOMENINY DISTÁLNÍHO FEMURU

□ klasifikace

- typ A-suprakondylické (extrakapsulární)
- typ B-intraartikulární s odlomením jednoho kondylu
- typ C-intraartikulární s odlomením obou kondylů



LÉČBA

- většinou operační
- kondylární dlaha
- nitrodřeňový hřeb(retrográdně zajištěný)
- tahový šroub
- spongiozní šrouby
- podpůrné dlahy

FYZIOTERAPIE

polohování – antalgické-molitanové korýtko, vypodložení stehna pro optimální úhel v KOK
-zajistit mobilitu pately-kraniokaudální a mediolaterální posun, vyvarovat se tlaku přímo na patelu

-pozvolné zvyšování ROM ve smyslu flexe s možností využití motorové dlahy, zamezení flekční kontraktury

-cvičení ve všech polohách

-TMT míčková facilitace, ošetření fascií, uvolnění ITT

-využití expanderu, overballu

-cvičení i v CKC –využití závěsného stoje pro posílení pánevních stabilizátorů –stojná končetina zdravá

-brzká vertikalizace-striktně 3M bez zatížení op.končetiny

- po 4T možnost využití stacionárního bicyklu, bez silové zátěže

□ komplikace

-špatně zhojená zlomenina(odchyly v ose)

-myositis osificans-vlivem nárazu na kost může být poškozen m.rectus femoris a následně limitována flexe

-adheze

-flekční kontraktura v KOK

ZLOMENINA ČEŠKY

□ mechanismy úrazu

-přímé-náraz na ohnuté koleno(nejčastější)postižena střední část pately

-nepřímé nekoordinovaná svalová kontrakce-avulzní zlomeniny,horní nebo dolní část

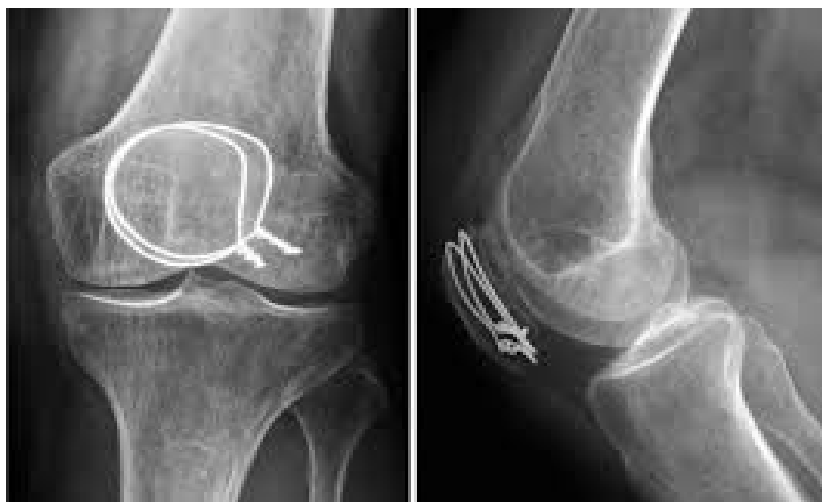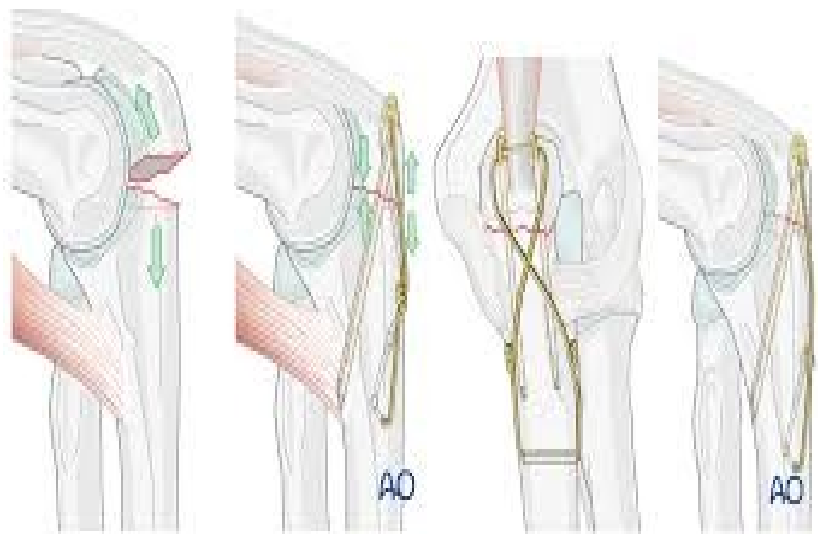
□ klasifikace

-příčné

-šikmé

-podélné

-dvou,tří a víceúlomkové

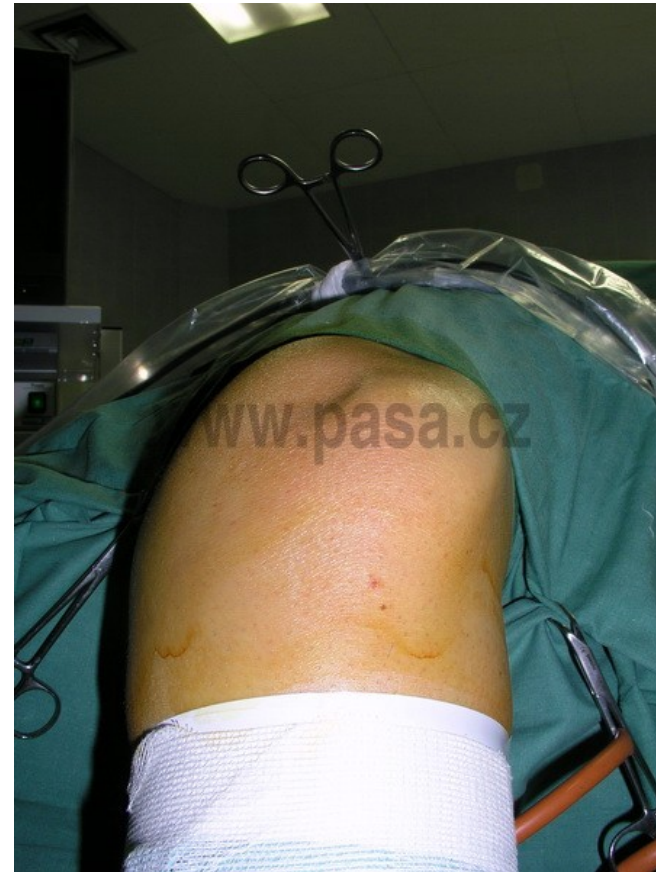

LÉČBA

- konzervativní-pouze u nedislokovaných zlomenin -3-4T rigidní ortéza – izometrické kontrakce po sejmutí ortézy pozvolné zvyšování ROM
- operační-tahová cerkláž a dva podélné K dráty-sešití roztržených retinakul
 - parciální patelektomie-u výceúlomkových zlomenin-nutné transoseální zajištění lig.patellae
 - totální patelektomie-u hvězdicovité zlomeniny-oslabení extenčního aparátu KOK
- FYZIOTERAPIE-neflektovat KOK 4-6T ,chůze s 50% zátěží,prevence TEN,izometrické kont.m.quadriceps, posilování dynamických stabil KOK

LUXACE PATELY

- nejčastěji zevně-predispozice u žen-často kongenitální dispozice-valgozita kloubu-hyperextenze-vysoký stav čéšky-laterizace čéšky
- typy čéšky dle Wiberga
- léčba repozice flektované koleno převést do extenze patela se většinou reponuje spontánně-konzervativně fixace na 3T
 - operační postup preferován-medializace pately



FYZIOTERAPIE

Pooperační péče

pacient vertikalizuje do stoje a chůze o 2FH

- prevence tromboembolické nemoci
- snižování otoku a bolesti
- péče o jizvu
- postupné obnovení rozsahu pohybu – lze použít motodlahu,
- PIR
- mobilizace drobných kloubů nohy, později i šetrné mobilizace v oblasti kolenního kloubu
- obnovení svalové síly – z počátku se využívají izometrická cvičení především na m.quadriceps femoris a gluteální svaly



Dlouhodobá terapie- zejména u habituálních luxací.

- odborně vedený silový trénink
- senzomotorika



CrossFit

PORANĚNÍ MĚKKÉHO KOLENE

- anatomie KO

-nosný kloub, středový článek kinematického řetězce, nutná centrace v každé poloze

- druhy poranění měkkého kolene

1.vazy

2.menisky

3.poranění chrupavek

4.luxace kolene

5.luxace pately

„nešťastná triáda“ současné poranění LCM ,MM,AC

- poranění kolaterálních vazů(LCM,LCL)
 - LCM 10x častější poranění než LCL
 - při roztržení LCM při femorálním úponu
 - někdy v procesu hojení calcifikát
(Pellegrini-steeda)
 - iniciální bolest při lézi LCM může být výraznější
a zakrýt lézi MM, nutno dovyšetřit
 - při poranění LCL může být poraněn n.peroneus

LÉČBA

- konzervativní –u parciálních ruptur a distenzí-
klid, odlehčení, kryoterapie, při výraznější bolesti rigidní ortéza na 3T
 - u totálních rpt. 6T ortéza, po odeznění akutní bolesti cca po 3T ortéza s limitovaným pohybem (0-90)
 - sportovci do 72h adaptační sutury-benefit diskutabilní
- FYZIOTERAPIE- IK, CG –po 3T pozvolné zvyšování ROM-po 6T intenzivnější posilování i CKC šikmé sedy-z vývojově nižších poloh do vyšších, postupné přidávání zátěže, dále dle individuálních potřeb, posilování pánevních stabilizátorů, trupová stabilita, neopomenout ošetření a cvičení nohy, TMT-ošetření fascií a reflexních změn

➤ poranění zkřížených vazů

LCA

- flekčně –vnitřně rotační-lyžaři,dřep s nadměrnou zátěží
 - rotace v extenzi nebo lehké flexi
 - kontaktní poranění
 - např. když nám pacient vypoví, že se mu nevypnulo vázání u lyží, nebo při doskoku dopadl na protihráčovu nohu
 - kombinace flexe, varozity a vnitřní rotace - tento mechanismus je častý při pádu z motorky-hyperextenze kdy přiléhá přední okraj LCA k interkondylárnímu zářezu, který způsobí jeho rupturu
 - pacient popisuje, že chtěl kopnout do míče, ale netrefil se a příliš nohu vykopnul
 - „prasknutí„v KOK- m. quadriceps femoris vyvinutá u lyžařů má díky „sling shot efektu" za následek rupturu LCA
 - nedostatečná kokontrakce hamstringů.
- léčba dle výsledku ASKP
 - parciální ruptura(nejméně polovina vazů je zachována a má dostatečný tonus)-odtržený cíp vazů se může dostat do kloubní štěrbiny(většinou zevní) a imitovat meniskovou symptomatologii proto resekce
 - subtotální až totální ruptura při úponu(u LCA většinou femorální)
 - v případě ošetření do 72h a pokud není retrahován pahýl-lze dvěma pevnými stehy reinzerovat
 - subtotální až totální ruptura v průběhu vazů
 - paliativní ošetření
 - náhrada vazů-indikována u pacientů se sportovní a pracovní zátěží –není indikována primárně,až po odeznění synoviality,docvičení dynam.stabilizátorů

- autogenní transplantát
- allogenního transplantát (štěp odebraný z mrtvého dárce)
- xenogenní (štěp z jiného živočišného druhu)
- uměle vytvořený transplantát

Názory na dobu vhojení transplantátu se liší.

LCP – izolované poranění velmi vzácné-přímé
působení razantního násilí na přední plochu
kolenního kloubu ve flexi

-náraz kolene na palubní desku při autonehodě
(dash board injury)

-pád

-léčba má stejné zásady.

FYZIOTERAPIE PO NÁHRADĚ ACL

- předoperační fáze
 - evakuace otoku, redukce bolesti(analgetické, trofotropní procedury FT), a obnova co největšího rozsahu pohybu a posílení dynamických stabilizátorů KOK, nácvik chůze o 2FB, posilování stabilizátorů pánve , posílení HSSP, berle odložit až po úpravě stereotypu chůze, nácvik propiocepce
 - náhrada se nedoporučuje dříve než za 3M

- časná pooperační fáze 1-14 den
- v závislosti na typu operace se rehabilitace v časné pooperační fázi mění
- hlavní úkol je eliminace otoku a bolesti a rozvoje synoviality
- při náhradě z m. semitendinosus postupné zatěžování operované dolní končetiny s 2FB
- u náhrady z lig. patellae doporučujeme úplně zatížit operovanou dolní končetinu na konci čtvrtého týdne po operaci

- fáze 3-5T
 - péče o jizvu i ASKP vstupy
 - zvyšování ROM ve smyslu flexe(předpoklad,že extenze již 0st.)ke konci by měla být docvičená flexe
 - cvičení v CKC
 - cvičení v sedě s rovnoměrným zatížením DKK-využití expanderu
 - po docvičení flexe 100st-stacionární ergometr (0,5-1W na 1kg) 10-15min 2-3x/D
 - po zhojení jizvy hydroterapie
 - CAVE není ukončena revaskularizace štěpu(ne silová zátěž)

- fáze 6-8T
 - postupně silová cvičení
 - propriocepce- nutná kvalitní stabilita a až následně –labilní plochy-posturomed, závěsné systémy
 - squat, medvěd DNS, výstupy
 - sportovci dobře svalově vybavení-běh na pásu
- další fáze dle individuálních potřeb

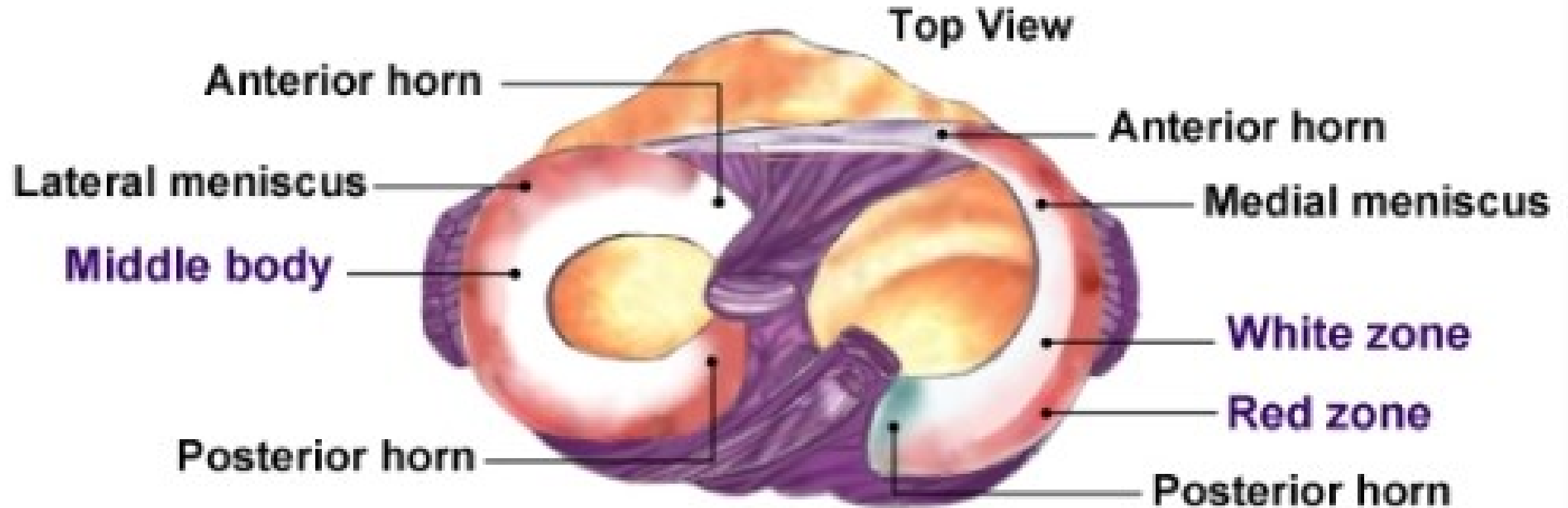
- FYZIOTERAPIE PO PORANĚNÍ MENISKU-
resekce-postupně zátěž po týdnu možná plná
-sutura-4T-bez zatížení,následně
50%, po 6T plné zatížení

-do 4T cvičení v horizontále,po 4T v
sedě,stacionární ergometr(uvolnění měkkých
tkání a zajištění výživy menisku

-dále obecné principy u KOK

Rozlišujeme dva základní typy léze menisku –
podélná léze typu „ucho od koše“ a šikmě
příčné léze typu „ papouščí zobák“

Menisci Blood Supply Zones




**Meniscus tears in the Red Zone (most blood supply)
heal faster than tears in the White Zone (lowest blood supply).**


SIX MENISCUS TEARS



INTRASUBSTANCE/
INCOMPLETE TEAR




RADIAL
TEAR




HORIZONTAL
TEAR



BUCKET-HANDLE
TEAR



COMPLEX
TEAR



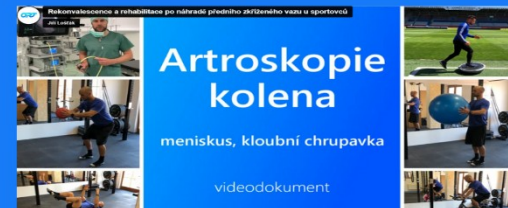FLAP
TEAR

VIDEODOKUMENT PO ARTROSKOPII KOLENA



Máte po artroskopii kolena s ošetřením menisků nebo kloubní chrupavky? A nevíte jak správně postupovat, abyste se mohli opět plnohodnotně vrátit do zaměstnání nebo ke sportu?

Na videodokumentu Vám názorně ukážeme jak správně postupovat včetně ukázky cviků, aby jste dosáhli co nejlepšího výsledku operace.



Projekt vznikl ve spolupráci 2 ortopedů specialistů na koleno, sportovního fyzioterapeuta a profesionálního kondičního trenéra.

Kdo stojí za tímto videodokumentem k ASK kolena?



MUDr. Jiří Losgik, Ph.D.
 ortoped, sportovní lékař, odborník na přední křížové vazy



MUDr. Petr Navroil, Ph.D.
 ortoped, sportovní lékař, odborník na přední křížové vazy



Bc. Vít Hartmann
 fyzioterapeut, odborník na přední křížové vazy, odborník na přední křížové vazy



Mgr. Petr Nátěsta
 odborník na přední křížové vazy, odborník na přední křížové vazy



Martin Hlož
 odborník na přední křížové vazy, odborník na přední křížové vazy



VÍCE INFORMACÍ
O VIDEODOKUMENTU

www.ortopedickeoperace.cz