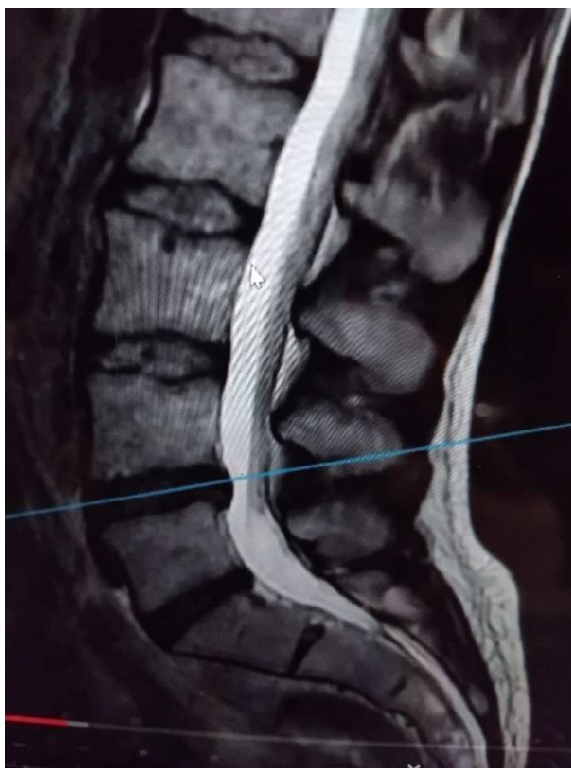


**MUNI
SPORT**

Fyzioterapie u neurochirurgických výkonů

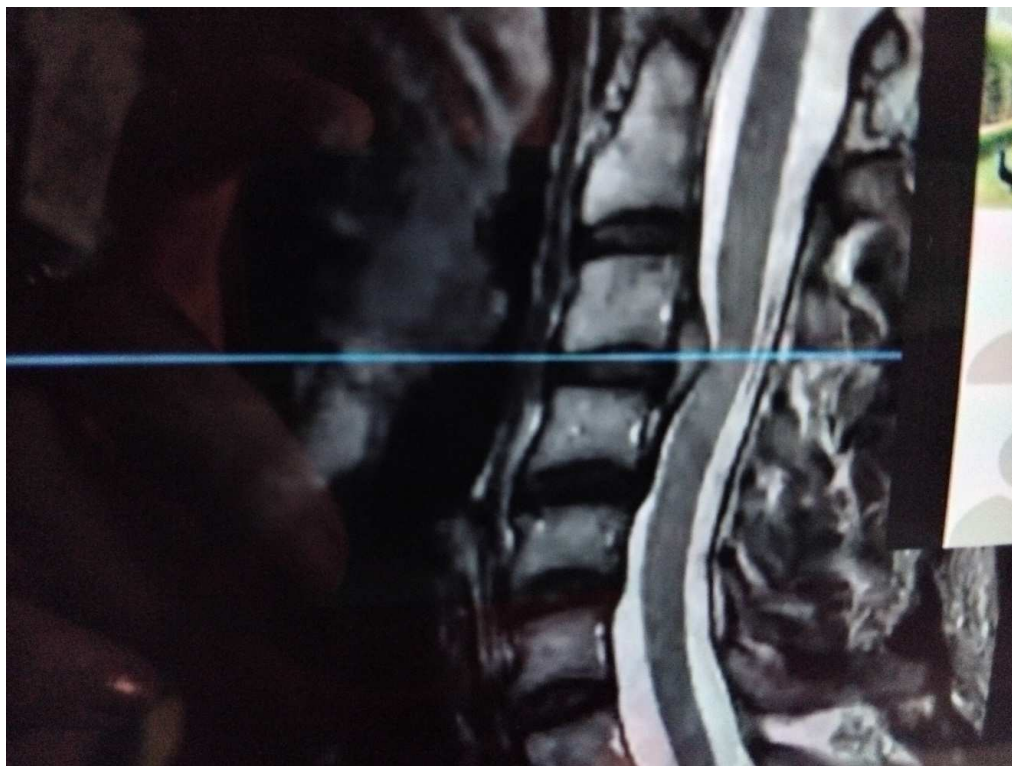
PÁTEŘ

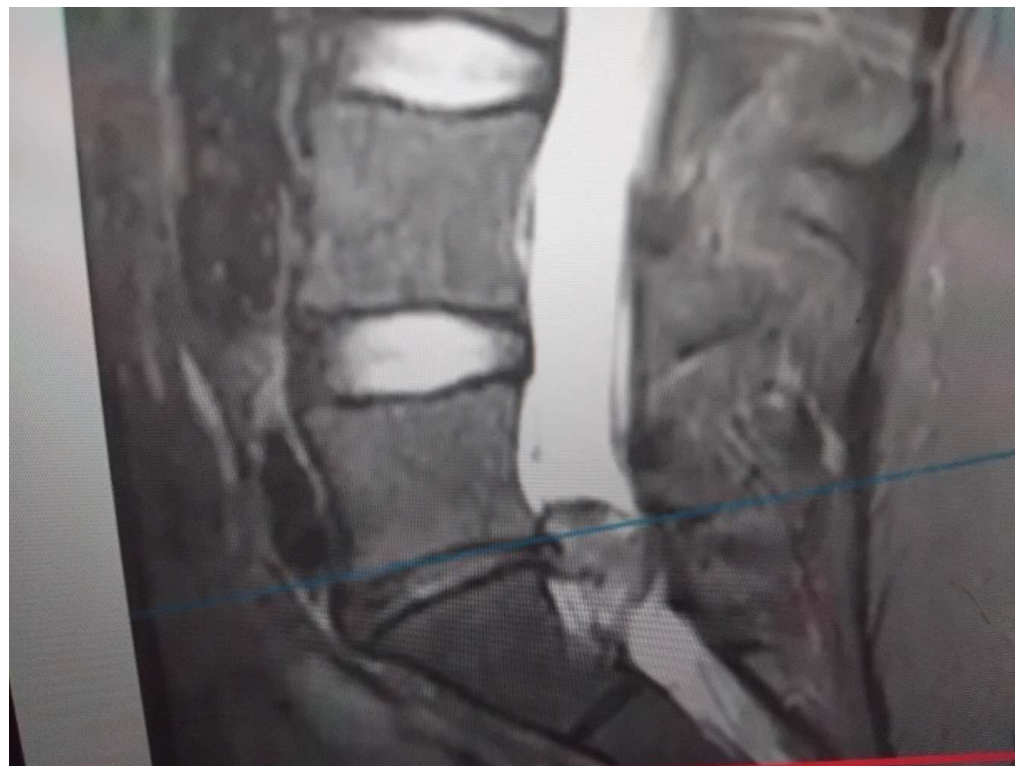- stadia degenerace meziobratlové ploténky
 - stadium dysfunkce - ztráta vody a proteoglykanů (30 let)
 - stadium instability- zmenšuje se výška ploténky i meziobratlové otvory, rozvolňují se dlouhé vazy, řasí se lig. Flavum-zvýšená pohyblivost segmentu
 - stadium restabilizace - produktivní změny a osteofyty, konečné někdy adaptačně snížení nestability, někdy stenoza páteřního kanálu (60 let, každá degenerativní změny)

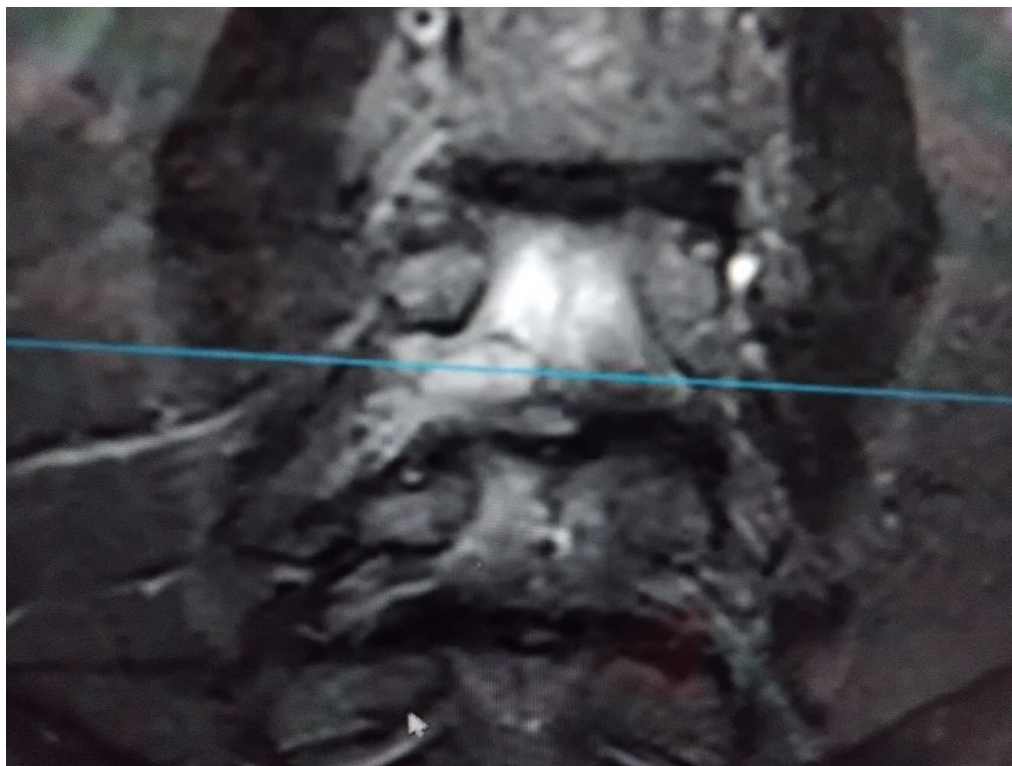

3 Zápatí prezentace

MUNI
SPORT







- neurologické příznaky se projeví při postižení kořene nebo míchy (myelopatie)
- výhřez ploténky, stenoza páteřního kanálu

CAVE sy Caudy equiny-soubor příznaků vznikajících při kompresi kořenů míšních nervů, které probíhají v cauda equina. Projeví se snížením až ztrátou análního reflexu, hypestezií až anestezií vnitřní strany stehna typ jezdeckých kalhot – kořeny S3–5 a dále perigenitální, perianální oblasti. Klinickému obrazu dominují spontánní, kořenové bolesti vystřelující do dolní končetiny. Všechny příznaky jsou asymetrické.

- neurologické klinické vyšetření – určí postižený kořen – 95% S1
- Nejčastěji dorzoaterání výhřez
- zobrazovací metody
- EMG

- neurochirurg dekompresní zákrokym ortoped stabilizační

1.jednoduché dekomprese

2.stabilisace (fuse)

3.non-fusion technique

Ad 1

- **diskektomie**
- **foraminotomie** – uvolnění místa výstupu kořene z páteřního kanálu
- **transligamentosní přístup**
- **hemilaminektomie**
- **laminektomie** – odstranění oblouku obratle
- **víceetážové laminektomie**

- Ad 2
- **posterolaterální déza-**není odstraněna meziobratlová ploténka a srůstu sousedních obratlů je dosaženo pomocí kostní drtě uložené na příčné výběžky obratle. Rozsah uvolnění nervů závisí na nálezu na CT/MRI. Šrouby mohou, ale nemusí být použity.
- **PLIF (Posterior Lumbar Interbody Fusion):** Ze zadního přístupu dosahuje chirurg páteře, poté uvolní nervy odstraněním obratlového oblouku, zesílených vazů a částí zvětšených kloubů, odstraní meziobratlovou ploténku a nahradí ji výše zmíněnou klíčkou. Do obratlového těla obou sousedních obratlů jsou zavedeny dva šrouby, které jsou po stranách spojeny tyčemi a

- **LIF (Anterior Lumbar Interbody Fusion):** předním přístupem přes dutinu břišní kolem břišních orgánů a cév, odstraní meziobratlovou ploténku a nahradí ji klíčkou vyplněnou kostní drtí. Kostní drť je někdy potřeba odebrat z lopaty kosti kyčelní nebo je použita průmyslově vyráběná náhrada
- **Artroplastika:** stejným přístupem je odstraněna meziobratlová ploténka-nahrazena protézou – „umělou ploténkou“, která zachová pohyblivost mezi sousedními obratli.

- Interspinosní implantáty (DIAM, In-Space, Wallis,)
- Dynamická stabilizace (Dynesys, Cosmic,...), titanové šrouby
- Náhrada nucleus pulposus (Satellite, NUBAC, ...)
- Náhrada facet (TOPS, AFRS, ...)

FYZIOTERAPIE

- Předoperační instruktáž
- límec – podle pracoviště, měkký X Philadelphia
- 1. -2. den: límec stále na krku. Obvykle RTG kontrola-podle toho vertikalizace
 - prevence TEN, sagitální stabilizace, kondiční cviky
 - RFT, relaxace, sed přes bok, chuze kolem lužka
 - Od 3.dne odkládání límce na lužku, šetrné izometrie svalů kolem Cp

ADL

- naučené cviky každý den
- sed krátkodobě pouze k jídlu a na WC
- postupně prodlužovat
- 2 měsíce neřídít auto-krátké vzdálenosti se nechat převážet
- ponožky, kalhoty oblékat v lese na zádechve stojí s oporou o zeď
- péče o jizvu
- předklony a úklony za 4 tý, rotace za 6 tý – ne silou
- za 6 tý kontrola na neuchir pak ambulance
- do roka lázně

- od Th6 kaudálně- na některých pracovištích vertikalizace přes břicho
- od Th5 omezení sedu často podpažní berle

- KOMPLIKACE
- poranění durálního vaku
- infekce
- pozdní nestabilita
- FBSS

[Physical activity \(who.int\)](http://www.who.int)

<https://www.ncbi.nlm.nih.gov/books/NBK562933/>

[Surgical versus non-surgical treatment for sciatica: systematic review and meta-analysis of randomised controlled trials | The BMJ](#)

