



bp4839 Kineziologie, Algeziologie a odvozené techniky diagnostiky a terapie 3

Jaro 2024, Mgr. Sabina Bartošová Mgr. Jakub Zigo

Teoretický úvod...

Úvod do problematiky předmětu

- Praktická cvičení navazující na teoretické přednášky
- Komplexní kineziologický rozbor (ne kineziologický popis!)
- Anamnéza, aspekce, palpce, specifické vyšetřovací testy
- Etáže řízení PS
- Generalizace, řetězení poruch pohybového systému (PPS)
- Diagnostika kůže, podkoží, kloubů, svalů – bariéry, joint play (JP)
- Palpační topografie
- Mobilizační techniky horní končetiny
- Měkké techniky – PIR, diagnostika a terapie reflexních změn
- Centrace, stabilizace

Kineziologický rozbor

- Základní diagnostický prostředek fyzioterapeuta
- Diferenciální diagnostická rozvaha
- Nalezení klíčové oblasti – pravé příčiny obtíží (u funkčních poruch)

—————> Jeho výstupem je **rehabilitační diagnóza a cíl** (krátkodobý a dlouhodobý rehabilitační plán) na **základě vytvořených pracovních hypotéz**

Strukturální X Funkční X funkcionální porucha

- U strukturální poruchy je většinou přítomna funkční nastavba
- Když nemáme jasně definovanou strukturální poruchu, vždy ji chceme jasně vyloučit!

Kineziologický rozbor (ne popis!)

- Anamnéza
 - První dojem, nynější potíže (můžou být až na konci), osobní, rodinná, pracovní, sociální, alergologická, farmakologická, sportovní, gynekologická anamnéza
 - Bolest – vznik, průběh, lokalizace, charakter, propagace, modality bolesti
- Aspekce
 - Povšechná, specifická
 - Zepředu, z boku, zezadu
 - Chůze, stoj na 1 DK...

Na základě anamnézy a aspekce vytvoření **prvotních pracovních hypotéz**, které následně potvrdíme či vyloučíme v následujících krocích:

- Palpace
- Diagnostické testy
- Vyšetření v zátěži - izometrie, koncentrie, excentrie, OKŘ, UKŘ
- Specifické vyšetření kloubů (JP)

Etáže řízení pohybového systému



Kortiko-subkortikální

- Mozková kůra, limbický systém, RF
- Porucha relaxace, jemné pohybové adjustace, adaptace, stability, porucha autoreparace



Spinální

- Úloha interneuronů – tlumivá/budivá funkce
- Aktivní křížovatka eferentních, aferentních i vegetativních drah
- RZ zde nenacházíme, ale dochází zde k jejich vzniku či modifikaci
- Svalová vřeténka, GTO, princip reciproční inhibice
- Používáme techniky PIR apod., ale nejen! To bychom byli stále hlavně na etáži svalově fasciové! Práce s agonistou i antagonistou + lze využít techniky fyzikální terapie**
- Kenny - polyomyelitis**



Svalově-fasciová

- Kosterní svaly, šlachy, fascie, periost
- Funkční poruchy na této etáži – **taut bands, tender points, TrPs..., gelifikace**
- PIR, AGR, masáž...



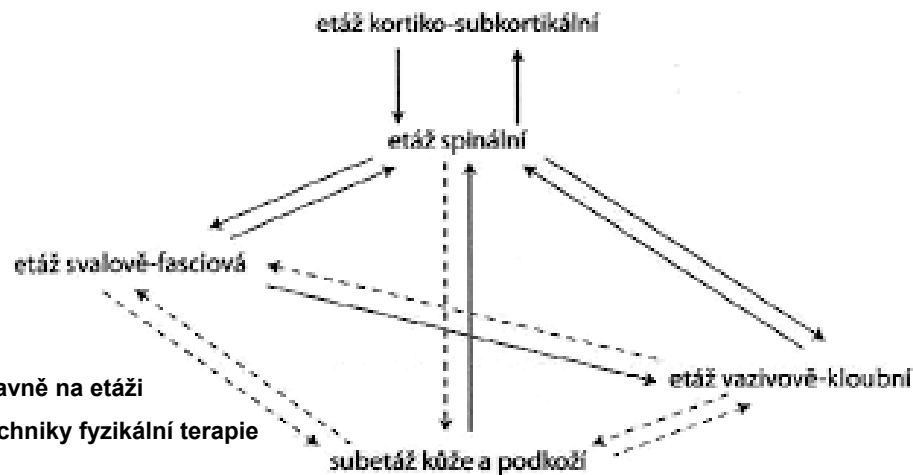
Vazivově-kloubní

- Funkční poruchy - Kloubní blokáda X hypermobilita,.... **gelifikace**



Kůže-podkoží

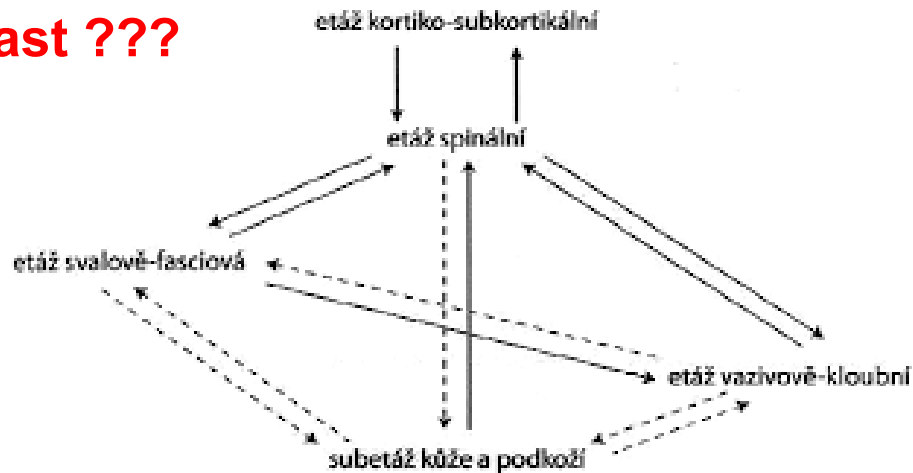
- Zásadní pro diagnostiku – takový informační displej FPPS



PODĚBRADSKÁ, R. a ŠARMÍROVÁ, M. Funkční poruchy pohybového systému. Online. Praktický lékař. 2017, roč. 97, č. 5, s. 198-201. Dostupné z: <https://www.prolekare.cz/casopisy/prakticky-lekar/2017-5/funkcni-poruchy-pohyboveho-systemu-62174>. [cit. 2024-09-15].

Etáže řízení pohybového systému

Na které etáži se nachází klíčová oblast ???



PODĚBRADSKÁ, R. a ŠARMÍROVÁ, M. Funkční poruchy pohybového systému. Online. Praktický lékař. 2017, roč. 97, č. 5, s. 198-201. Dostupné z: <https://www.prolekare.cz/casopisy/prakticky-lekar/2017-5/funkcni-poruchy-pohyboveho-systemu-62174>. [cit. 2024-09-15].

Reflexní změny

- **Reflexní změna** = *“Změny tonu měkkých tkání způsobené lokální změnou tixotropie amorfni mezibuněčné hmoty vaziva a/nebo synovie, většinou realizované sympatickou inervací”*

Jiří Poděbradský, Radana Poděbradská

- **Reflexní změna** = např. tender point nebo TrP – ten způsobí **FPPS**, např. radiální entezopatii
- **RZ** může v rámci etází generalizovat (řetěžit):
 - Vertikálně – sestupně i vzestupně
 - Horizontálně
- Funkce RZ – informace o momentálním malém přetížení a hrozícím vzniku funkční či strukturální PPS (palubní kontrolka)

RZ je reverzibilní!

Reflexní změny

- Reflexní změny na etáži svalově-fasciové – kontraktilní část
 - Lokální dráždění nebo informace ze spinální etáže vede k poruše relaxace + naopak lokálnímu útlumu okolních vláken vlivem firingu GTO (vnitřní inkoordinace)
 - Vzniká trvalý tah za úpon – dráždění, bolest

 - Vnitřní inkoordinace – generalizací vzniká taut band (tuhé vlákno) – tender point (sférický tvar) – trigger point
 - TrPs – mají narozdíl od tender pointu zónu referenční bolesti, může být i klidová bolest
 - TrPs primární, aktivní, sdružené, satelitní, latentní
 - Referenční zóny TrPs - <http://www.triggerpoints.net/>

- RZ na nekontraktilní části svalu
 - Tixotropie amorfnní mezibuněčné hmoty, gelifikace v klidu, ztekucení pohybem či teplem (kečup)
 - Vliv kyseliny hyaluronové – ovlivněno hydratací, hormony, věk, sympatická inervace
 - **Podráždění sympatiku = snížení hydratace kyseliny hyaluronové! – gelifikace, slepení... Vznik hyperalgických kožních zón**
 - **Stejným mechanismem jako u vazivového stromatu dochází k přilepení povrchových i hlubokých fascií**

Reflexní změny

- Reflexní změny na etáži vazivově kloubní – blokáda X hypermobilita X zvýšená laxicita vaziva
- Kloubní blokáda - ztráta či výrazné omezení **smykové složky pohybu – JOINT PLAY!**
- Tixotropní teorie blokády – tixotropní charakter synoviální hmoty**

- Reflexní změny na etáži kůže-podkoží
 - Zvýšené napětí kůže a podkožního vaziva (gelifikace amorfní hmoty)
 - Taktilní hyperestezie
 - Zvýšená potivost, zvýšený dermografismus

Hyperalgiická kožní zóna – HAZ = porucha pohybového systému X Headovy zóny = vyvolané poruchou z vnitřních orgánů

HAZ mohou být vyvolány např. blokádou, TrPs.... Působením na klíčovou oblast/orgán vhodným podnětem (taktilním, termickým) lze ovlivňovat HAZ

Terapie fascií z pohledu Stecca

- Fascie = měkká složka pojivové tkáně, jejíž buňky a vlákna jsou ponořeny do extracelulární matrix – ta je bohatá na hyaluronan a další GAG (glukosaminoglykany)
- Gelifikace (denzifikace) vmezeřeného vaziva mezi jednotlivými vrstvami fascie – „kečup“ !!!
- Lze rozvolnit **pohybem či teplem (jako kečup)** – využít **tření, tj. pohybem na nerovném povrchu razantně zvyšujeme teplotu – „ztekucení“ fascie**
- na hlubokou fascii svalu působíme na sucho pomocí PIP kloubu nebo lokte
→ Uvolnění hluboké fascie končetin kroutivým pohybem ???
- Denzifikace fascie mění tok informací z periferie do CNS

Co vám to připomíná?

Terapie fascií z pohledu Stecca

- Povrchová fascie
 - Mezi vrstvami podkožního vaziva
 - Pohyblivost kůže proti hlubším vrstvám, ochrana povrchových cév a nervů (jsou do ni zavzaty!), lymfodrenáž, oddělené proprio a exterocepce
- Hluboká fascie
 - Pokrývá sval
 - Funkcí je pohyb a pohybová koordinace
- Fascie pokrývá celý sval, zavzata jsou i **svalová vřeténka** → Pokud je fascie denzifikována, svalové vřeténko se neprotáhne → Porucha pohybové koordinace (gama systém!)

Reflexní změny

Pokud najdeme HAZ a ošetříme ji na úrovni kůže-podkoží (relaxační masáž), tak většinou **nepůsobíme na klíčovou oblast potíží**

Jakým způsobem, jakými technikami působíme na jednotlivých etážích?

Na které etáži by měl fyzioterapeut pracovat především a proč?

Oslabení svalu

- Nejedná se o hypotrofii – tu je možné vidět, oslabení je nutné testovat
- Strukturální oslabení
 - Denervace
 - Nutrice (kachexie, mentální anorexie...)
 - Poruchy nervosvalového přenosu
- Funkční oslabení
 - Z inaktivity – **JEN ZDE BUDEME SVAL OD ZAČÁTKU POSILOVAT!**
 - Z přítomnosti reflexních změn
 - Při kloubní dysfunkci
 - Ze svalového protažení
 - Ze svalového zkrácení
 - Kombinace

Svalový hypertonus

- Strukturální – spasticita, rigidita, myotonie
- Funkcionální – postihuje hlavně flexorové skupiny, zdrojem je např. deprese apod.
- Funkční na etáži:
 - Kortiko-subkortikální
 - Stres, emoce kladné i záporné
 - Klidová EMG aktivita, sval není spontánně bolestivý, specifické svalové skupiny
 - Spinální
 - Není klidová EMG aktivita, sval spontánně bolestivý a extrémně citlivý na pohmat a protažení, postihuje izolovaně svaly, ne skupiny, Reciproční inhibice – antagonistu oslaben
 - Svalově-fasciové
 - „svalovice“
 - Vazivově-kloubní
 - při intraartikulárních poruchách, ochranná funkce
 - Kombinace

Bariérový koncept

- Při pohybu se nepohybuje pouze kloub a sval, ale všechny okolní měkké tkáně – je nutné tuto kluznost systému udržet
- Fenomén bariéry
 - Po určitou dobu lze měkké tkáně protahovat minimální silou
 - Bod, kdy odpor začíná narůstat, označujeme jako bariéru
 - Bariéra fyziologická X patologická

Bariérový koncept dle Greenmana (1996)

- Elastická bariéra: končí zde rozsah pasivního pohybu daného segmentu
- Parafyziologický prostor: následuje ihned za elastickou bariérou, může být doprovázen zvukovým efektem
- Anatomická bariéra: překročením této bariéry dojde k poškození struktur

Bariérový koncept dle Basmajiana (1993)

- Fyziologická bariéra: přechází v anatomickou bariéru, kde postupně narůstá odpor
- Patologická hypomobilní bariéra
 - a) Neuromuskulární bariéra: má stálý odpor po celou dobu. Např. rigidita u parkinsonských syndromů.
 - b) Fasciální bariéra: odpor narůstá velice rychle. Pokud se v bariéře vyčká, dojde jen k mírnému posunu. c) Kongesční bariéra: odpor velice rychle narůstá. Bariéru jsme schopni posunout dál. Např. hydrops v koleni.
 - d) Bariéra spojená s kloubní blokádou: nechová se standartně. Jednou odpor narůstá velice rychle a bariéru nelze posunout a podruhé odpor narůstá pomalu a bariéru lze posunout
- Patologická hypermobilní bariéra: aktivním pohybem se dostaneme ihned do anatomické bariéry, kde hrozí riziko poškození tkání.

Direktivní techniky – pracují v bariéře

- Techniky na ošetření kůže a podkoží
- Fasciální techniky
- Postizometrická relaxace (PIR)
- Antigravitační relaxace (AGR)
- Muscle energy technique (MET)
- Postfacilitační inhibice (PFI)
- Stretch and spray
- Proprioceptivní neuromuskulární facilitace (PNF)
- Klasická masáž
- Reflexní masáž
- Akupunktura
- Stretching

Indirektivní techniky – NEpracují v bariéře

- Dynamická funkční technika
- Balance and hold
- Release by positioning (strain and counterstrain)

Co znamená mobilizace?

- je postupné (nenásilné) zvětšování rozsahu pohybu kloubů
- provádíme ji **jemnými opakovanými pohyby** na hranici možného pohybu (kam nás kloub “pustí” – **V BARIÉŘE**)
- při opakování pohybu se **nevracíme zpět**, “dobyta území neztrácíme”
- mobilizace dělíme na necílené (nespecifické) a cílené (specifické)
- **JOINT PLAY**- Jedná se většinou o pohyby, které nelze provádět aktivně – translační pohyby (posuny), distrakce kloubních ploch, zaúhlení. Tam, kde to není možné, vyšetřujeme i funkční pohyby ve smyslu flexe, extenze, rotace apod. cílené do jednoho segmentu (týká se zejména páteře).

Nespecifická mobilizace

- mobilizace probíhá v **několika sousedních segmentech** (např. několik obratlů současně)
- často je např. u páteře kombinována s **trakčními technikami**

Specifická mobilizace

- probíhá pouze v **jednom segmentu** (na páteři) nebo **kloubu** (na končetinách)
- fixace co nejbliž kloubní štěrbiny

Kontraindikace mobilizací

- Horečnaté a zánětlivé stavy
- Akutní zánět kloubu nebo akutní zhoršení kloubního onemocnění (kloub je oteklý, zarudlý, bolestivý, kůže nad kloubem je teplejší než okolí)
- Nádor v místě ošetření
- Kloubní ankylóza nebo hypermobilita
- Čerstvé trauma
- Osteoporóza?



Indikace mobilizací

- Klinické zjištění funkční kloubní blokády
- Svalový hypertonus
- Funkční problémy pohybového aparátu
- Chronická kloubní onemocnění degenerativního charakteru – kloubní artrózy.
- Stavy po úrazech a po dlouhodobých fixacích.

Zásady mobilizací

- 1. Jednu kostěnou část kloubu fixujeme, většinou proximální. Druhou kostěnou částí kloubu pohybujeme, většinou distální.
- 2. Poloha pacienta musí být pohodlná a stabilní.
- 3. Kloubní pouzdro a vazy musí být uvolněné a kloub nesmí být v „uzamčeném“ postavení.
- 4. Terapeut zaujímá stabilní polohu, jeho předloktí je pokud možno ve „směru“ pružení.
- 5. Úchop fixované i mobilizované části segmentu je co nejbližší kloubní štěrbině.
- 6. Při mobilizaci většinou pružíme ve směru, kde jsme vyšetřili omezení kloubní vůle nebo kde působíme trakcí.
- 7. Míň síly je někdy více

Pomocníci

- Dech
- Pohled očí

Terapie mobilizací

- Repetitivní mobilizace – obnova joint play
- Trakce
- PIR- technika u svalů, ale někdy i u kloubů
- Repetitivní izometrické svalová kontrakce

Zásady svalového ošetření

1. Výběr strany, výběr svalu
 - aspekčně, dle sv. síly, dle posunlivosti fascií, dle kloubního rozsahu...
2. Anatomická korelace
 - vybraný sval, informace pacienta (Z, Ú, F)
3. Ozřejmění svalu
 - v protažení (ne max!), pacient opakovaně aktivuje sval „třuká“, terapeut ozřejmí břicho
4. Palpace
 - přebrnknutí břicha svalu v pasivním zkrácení, kolmo k průběhu vláken
5. Ošetření pomocí PIR
 - (ruka palpující břicho svalu opouští terén, aby jsme nefacilitovali sval), ze zkrácení přecházíme do patologické bariéry, s nádechem aktivace minimální silou kontrakce v první bariéře, s výdechem relaxace svalu (2násobná)

A konečně praxe...

Vyšetření a ošetření kůže a podkoží

- Fenomén kožního tření (skin drag) – diagnostika
- Teplota kůže
- Protážení kůže a podkoží **do bariéry** – čekání na **fenomén tání**
 - Roztažení kůže pomocí palců obou rukou, mezi dvěma prsty obou rukou („C“ a „S“ protážení), ulnární strany překřížených dlaní...
- Kiblerova řasa – diagnostika i ošetření
- Ošetření kroutivým pohybem – „ohniček“
 - Spíše na **povrchové fascie!**
- Ohníček a C + S hmat rovněž popisován jako fasciální technika (povrchová fascie!)

Palpační anatomie

- PIP, DIP, MP klouby
- Karpální kůstky
- Radius, ulna
- Processus styloideus radii et ulnae
- A. radialis manus
- A. ulnaris manus
 - Allens test

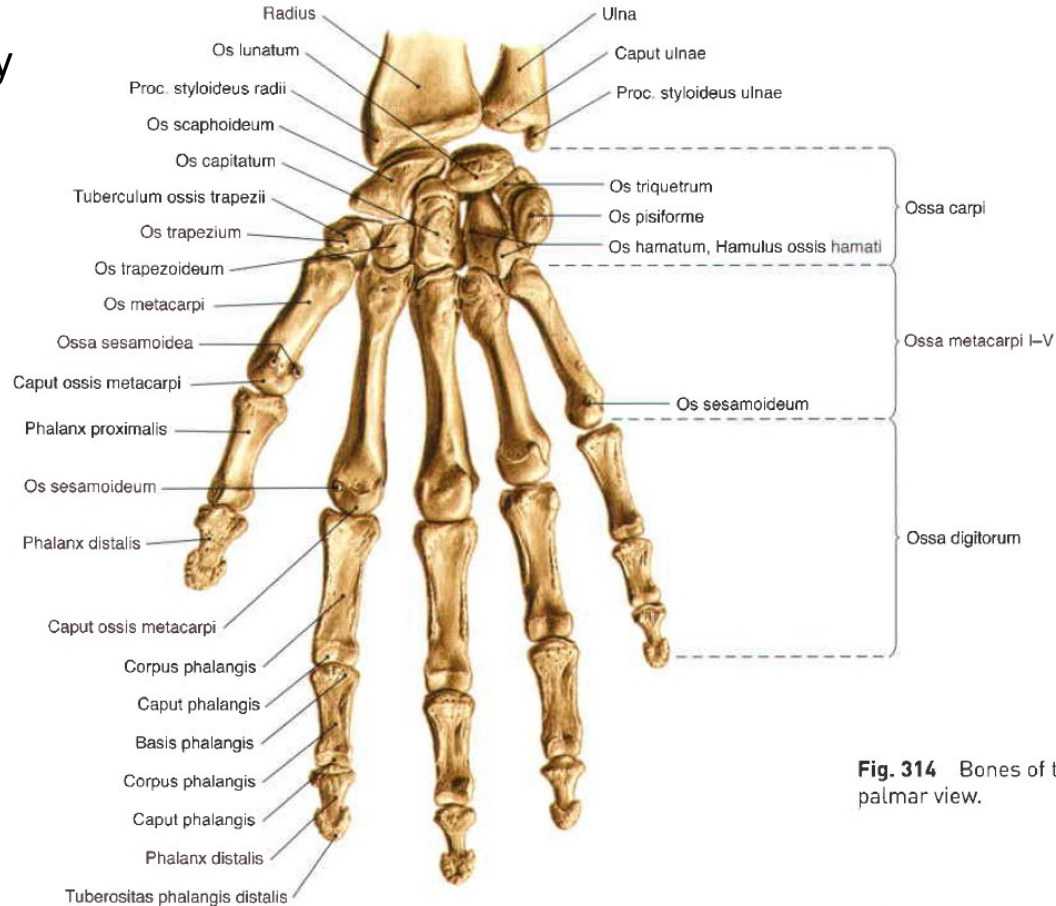
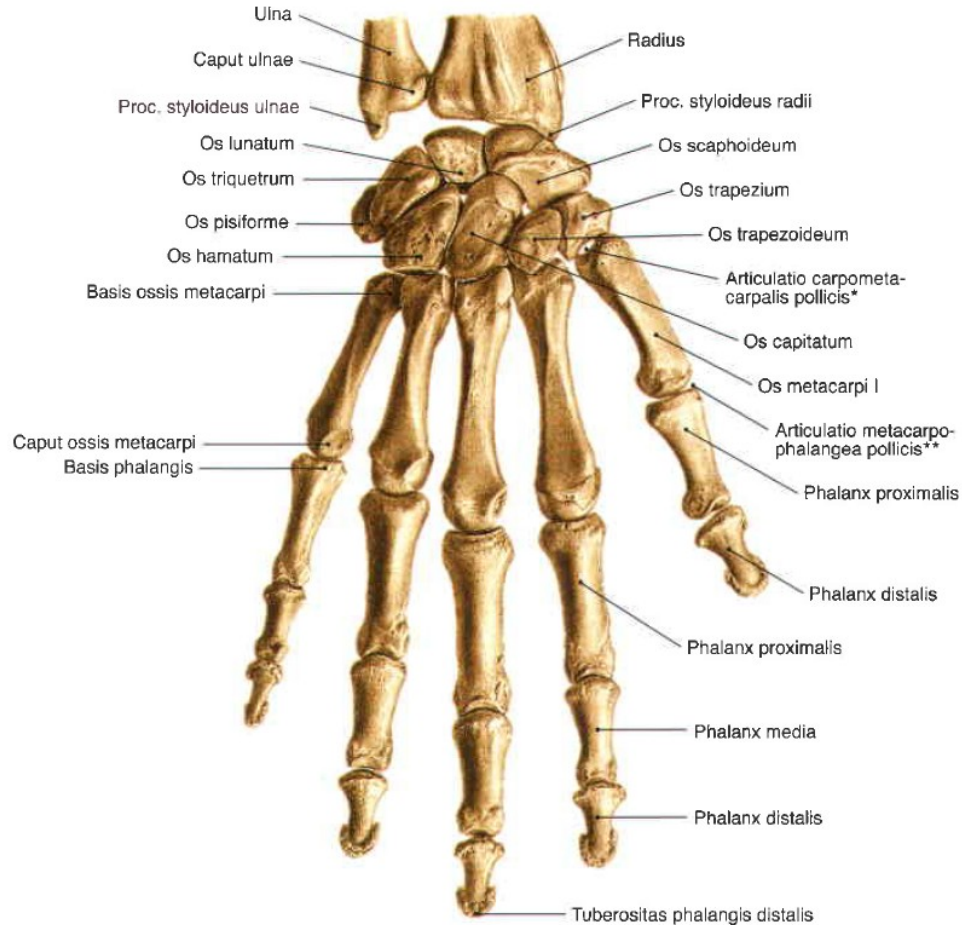
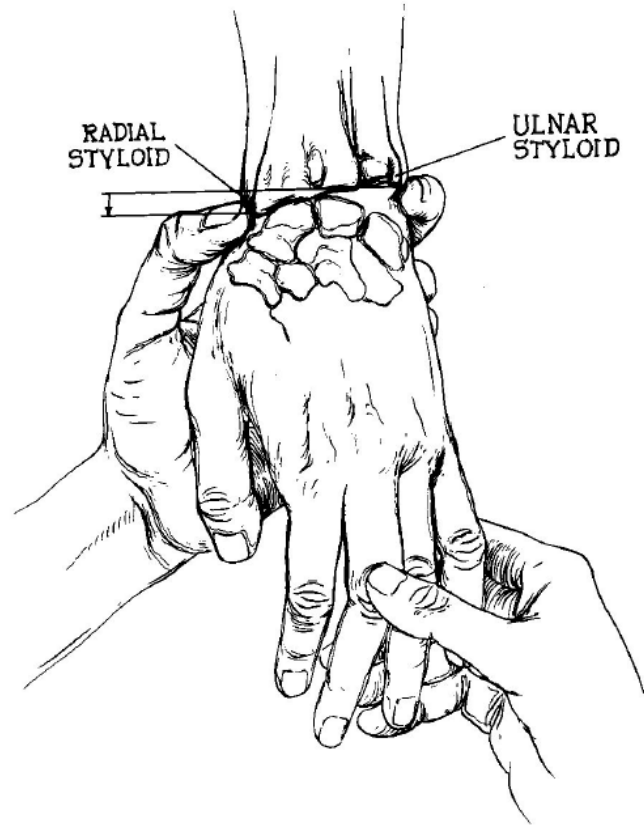
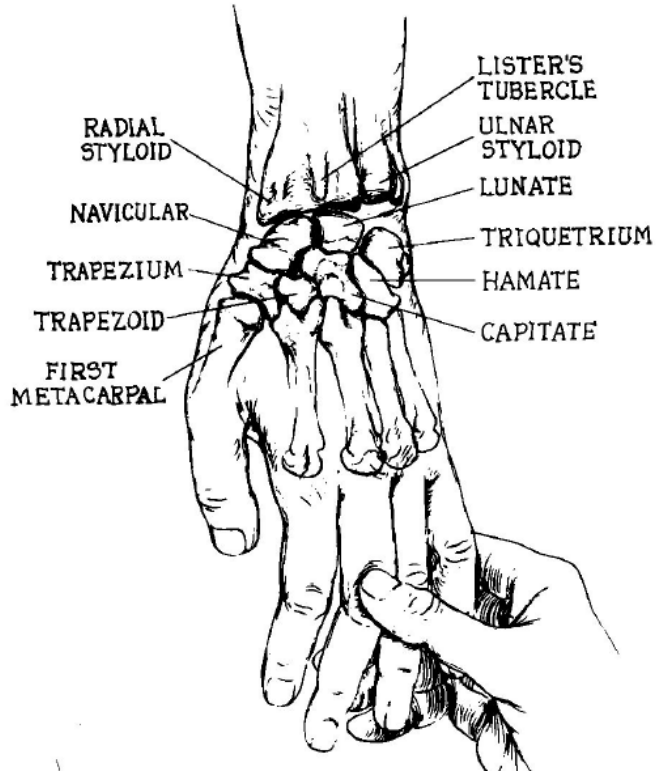


Fig. 314 Bones of the hand, Ossa manus; palmar view.

Palpační anatomie



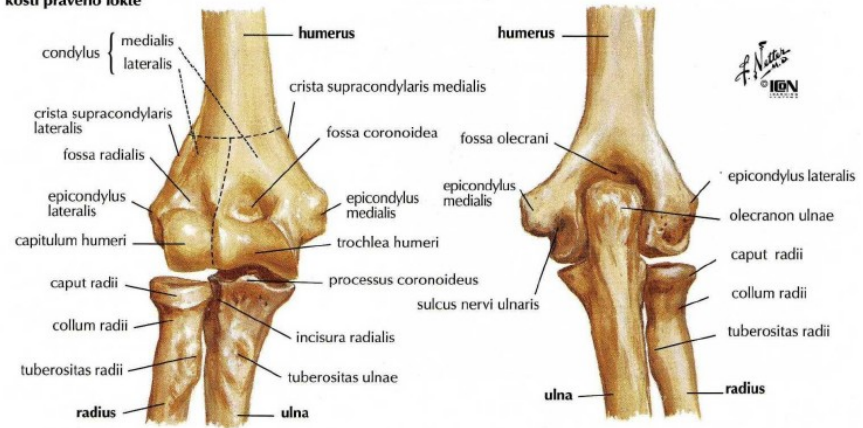Palpační anatomie



Palpační anatomie

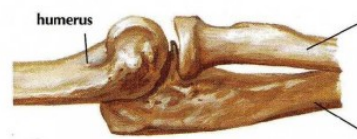- Radiální a ulnární epikondyl
- Hlavička radia
- Olecranon
- Mediální colaterální ligamentum
- Radiální colaterální ligamentum

kostí pravého lokte



poloha při extenzi: pohled z laterální strany

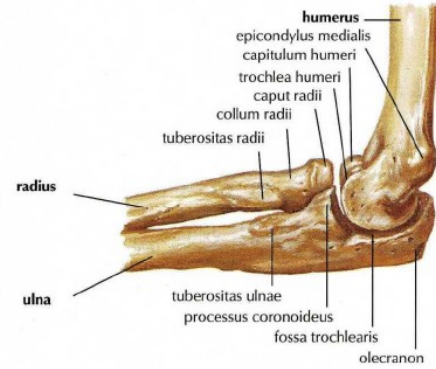
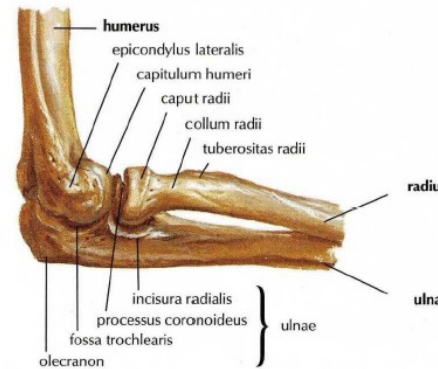
poloha při extenzi: pohled zezadu



poloha při extenzi: pohled zepředu

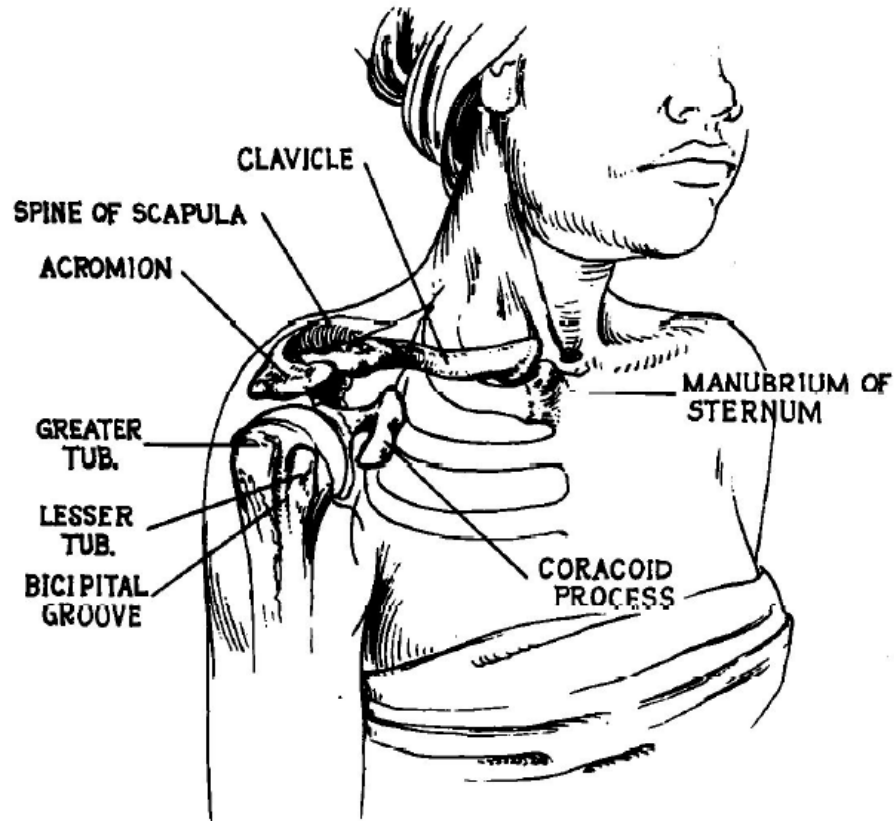


poloha při extenzi: pohled z mediální strany



Palpační anatomie

- Sternum
- Clavicula
- Manubrium sterni
- Akromion
- AC kloub
- SC kloub
- Processus coracoideus
- Tuberculus major
- Spina scapulae



Palpační anatomie

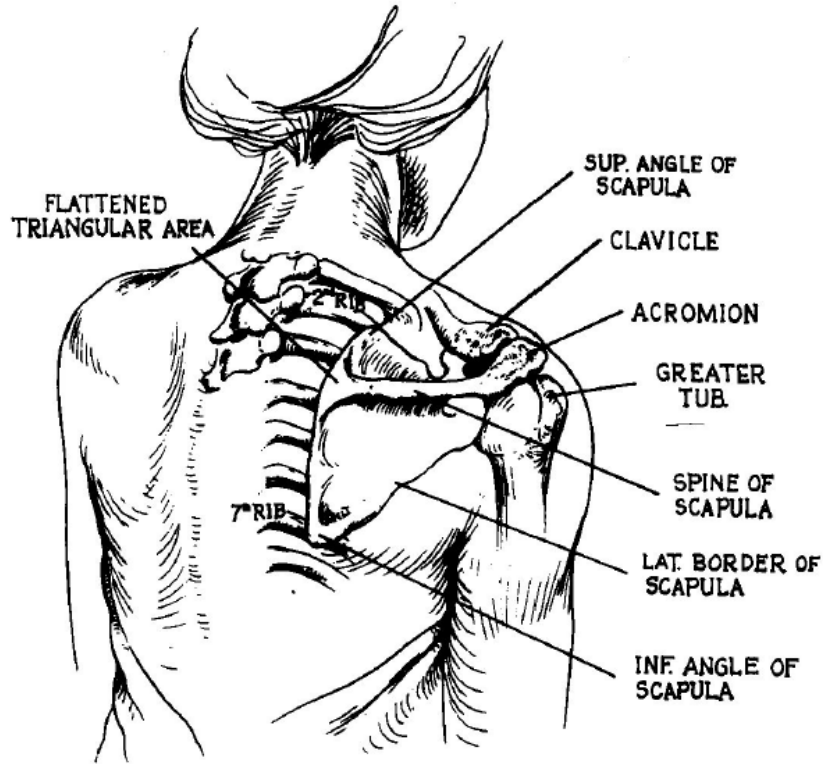


Fig. 21. The posterior aspect of the shoulder's bone structure.

Svaly thenaru a hypothenaru

- Anatomylearning.com
- Palpace jednotlivých svalů

Hypothenar

- palmaris brevis
- abductor digiti minimi
- flexor digiti minimi brevis
- opponens digiti minimi

Thenar

- Musculus abductor pollicis brevis
- Musculus flexor pollicis brevis
- Musculus opponens pollicis
- Musculus adductor pollicis

- Musculi lumbricales manus
- Musculi interossei manus

Musculi interossei palmares I–III

Musculi interossei dorsales I–IV

Svaly thenaru a hypothenaru

Hypothenar

□ palmaris brevis

Z: ulnární okraj palmární aponeurosy

Ú: kůže

F: Příčné kožní rýhy, napíná palmární aponeurózu

I: nervus ulnaris (ramus superficialis)

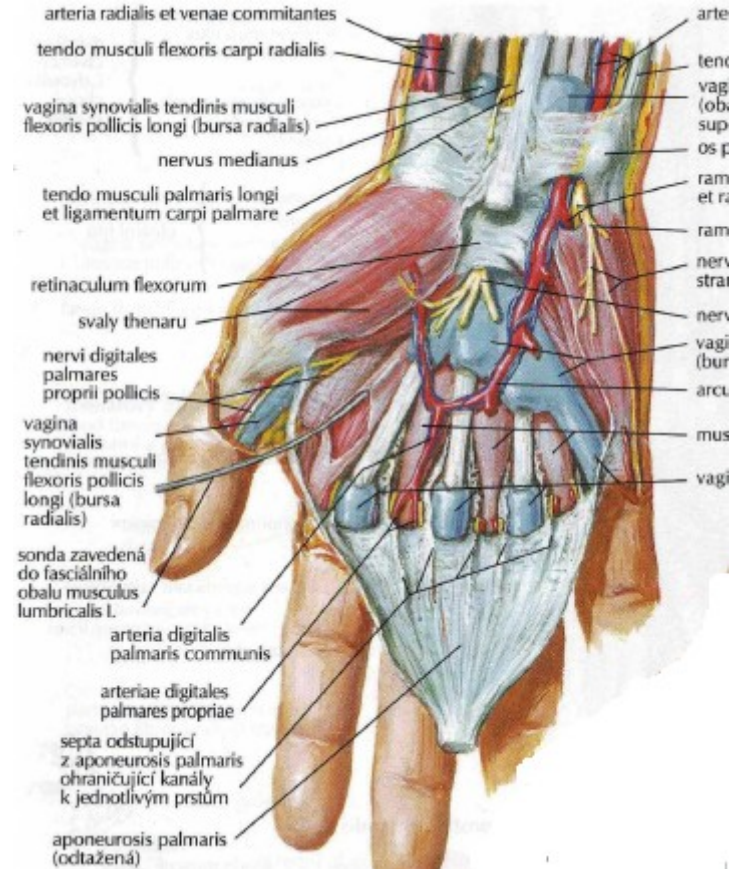
□ abductor digiti minimi

Z: eminentia carpi ulnaris (os pisiforme + hamulus ossis hamati),
retinaculum musculorum flexorum

Ú: baze proximálního článku 5. prstu

F: n. ulnaris (cestou r. profundus) (C8 - Th1)

I: abdukce malíku



Svaly thenaru a hypothenaru

Hypothenar

□ flexor digiti minimi brevis

Z: eminentia carpi ulnaris, retinaculum musculorum flexorum

Ú: baze proximálního článku 5. prstu

F: flexe malíku

I: n. ulnaris (cestou r. profundus) (C8–Th1)

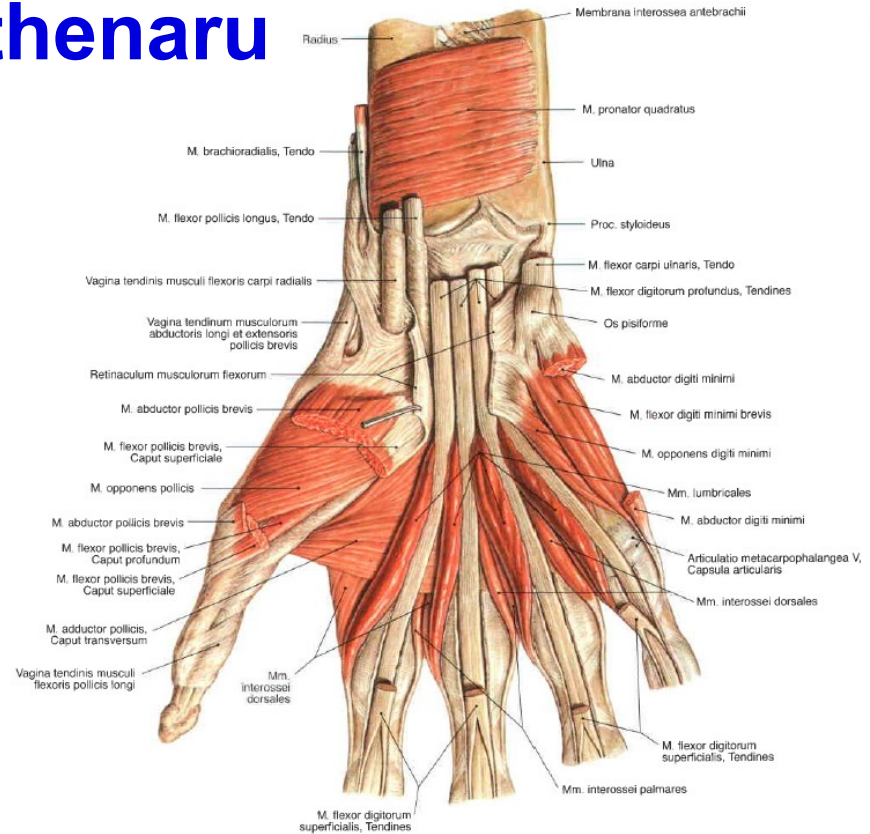
□ opponens digiti minimi

Z: hamulus ossis hamati, ulnární část retinaculum musculorum flexorum

Ú: ulnární strana 5. metakarpu

F: addukce malíku (opoziční vliv je minimální)

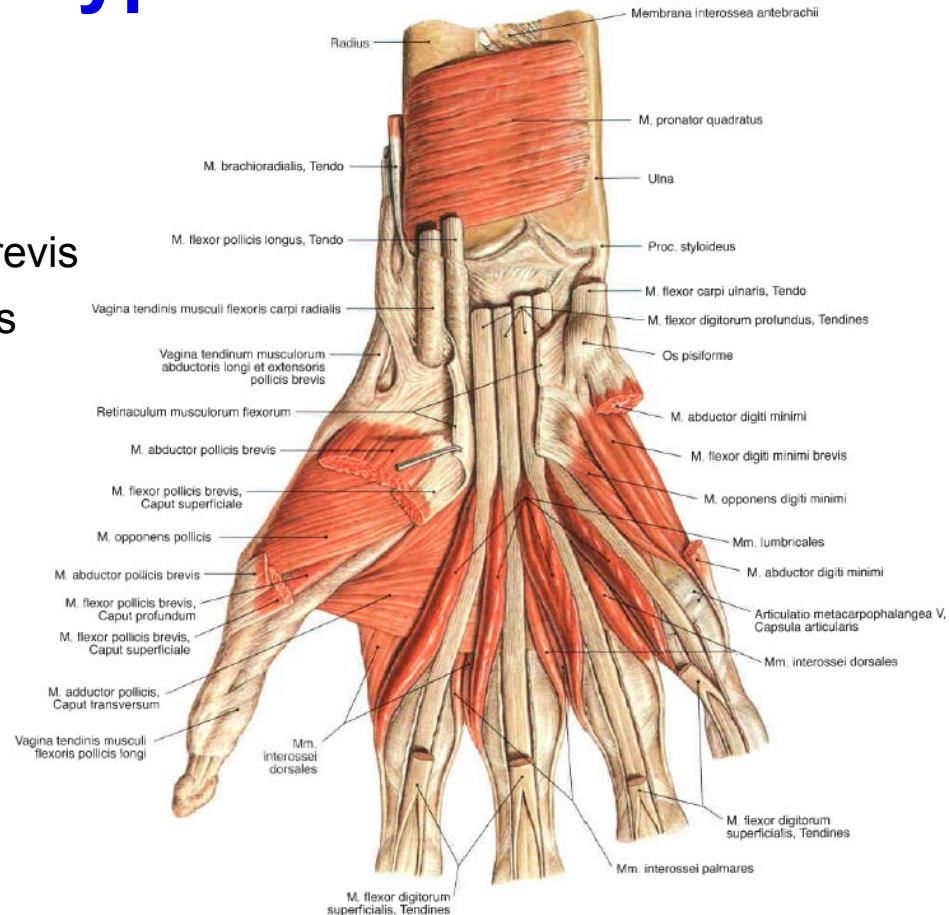
I: ramus profundus nervi ulnaris



Svaly thenaru a hypothenaru

Thenar:

- Musculus abductor pollicis brevis
- Musculus flexor pollicis brevis
- Musculus opponens pollicis
- Musculus adductor pollicis



Svaly thenaru a hypothenaru

Thenar:



Musculus abductor pollicis brevis

Z: tuberculum ossis scaphoidei; retinaculum musculorum flexorum

Ú: baze proximálního článku palce; sezamská kůstka palce (radiální)

F: ABD palce

I: medianus

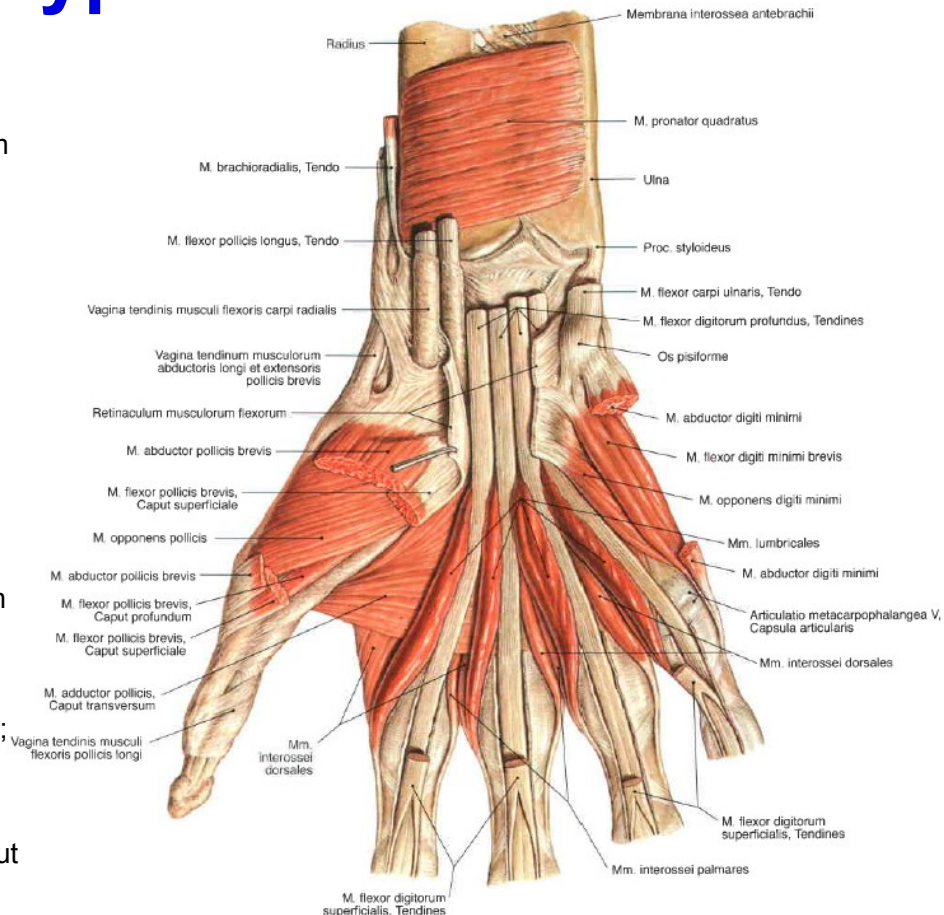


Musculus flexor pollicis brevis

Z: karpální kosti – os capitatum, os trapezoideum a ligg. intercarpalia palmaria (caput profundum) retinaculum musculorum flexorum a tuberculum ossis trapezii (caput superficiale)

Ú: laterální baze proximálního článku palce; sezamská kůstka palce (radiální).

F: FL MP kloubu, částečně ABD a opozice
I: caput superficiale: [nervus medianus](#); caput profundum: [nervus ulnaris](#).



Svaly thenaru a hypothenaru

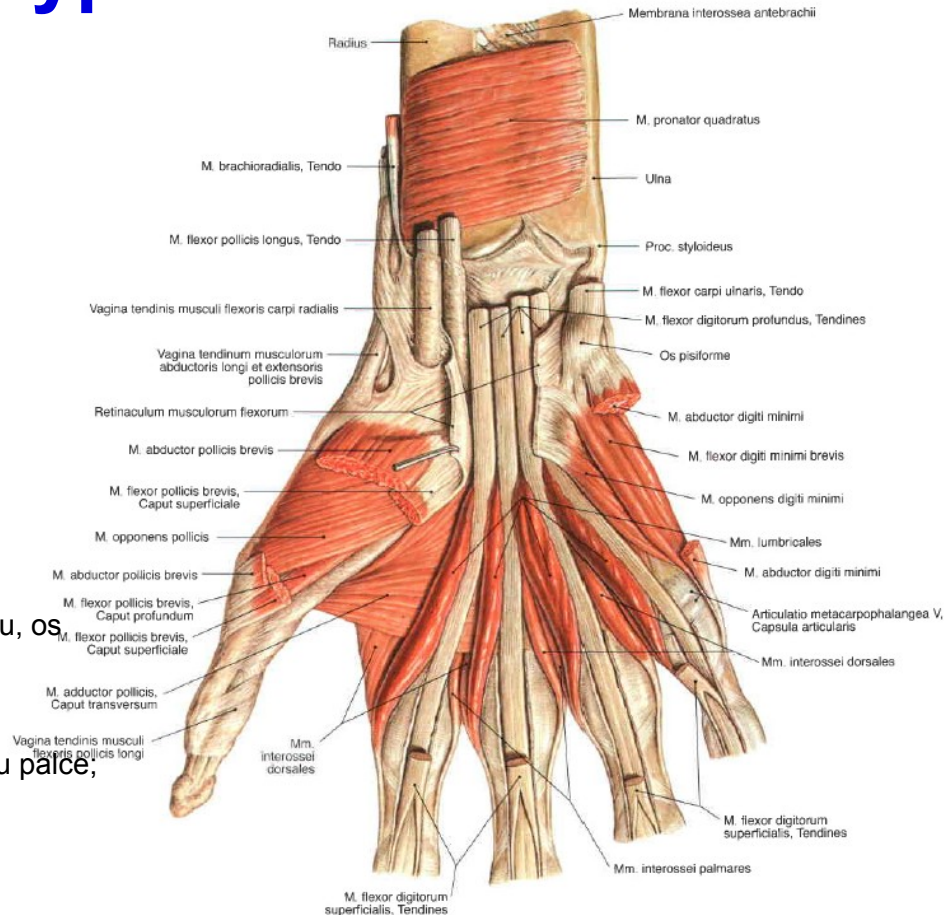
Thenar:

☐ Musculus opponens pollicis

Z: tuberculum ossis trapezii; retinaculum musculorum flexorum
Ú: palcový metakarp
F: opozice palce
I: medianus

☐ Musculus adductor pollicis

Z: caput obliquum: baze 2. a 3. metakarpu, os trapezoideum, os capitatum; caput transversum: 3 metakarp.
Ú: pouzdro metakarpofalangového kloubu palce, sezamská kůstka palce (ulnární)
F: ADD palce
I: nervus ulnaris (ramus profundus)



Svaly předloktí - flexory

Povrchová vrstva

- Musculus pronator teres
- Musculus flexor carpi radialis
- Musculus palmaris longus
- Musculus flexor carpi ulnaris

Druhá vrstva

- Musculus flexor digitorum superficialis

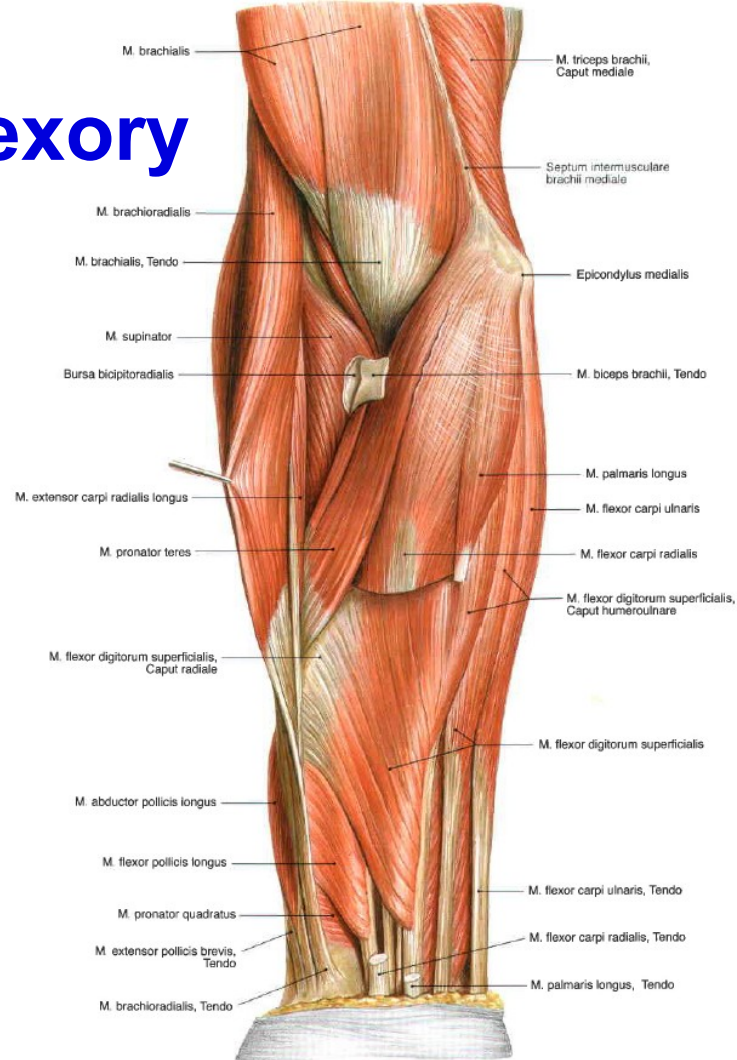
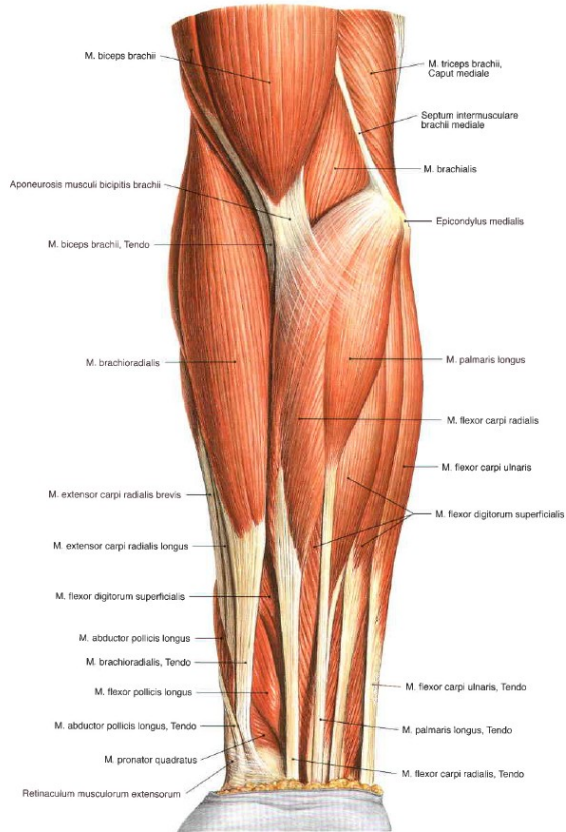
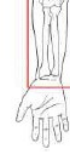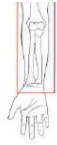Třetí vrstva

- Musculus flexor digitorum profundus
- Musculus flexor pollicis longus

Čtvrtá, hluboká vrstva

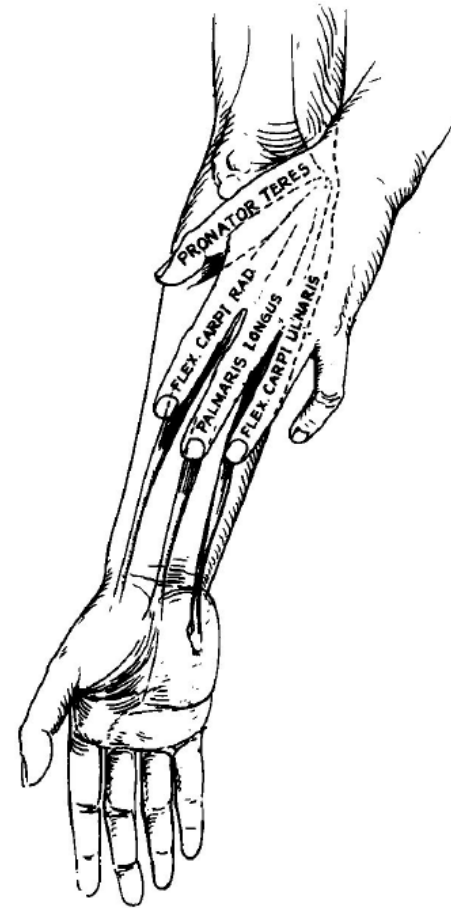
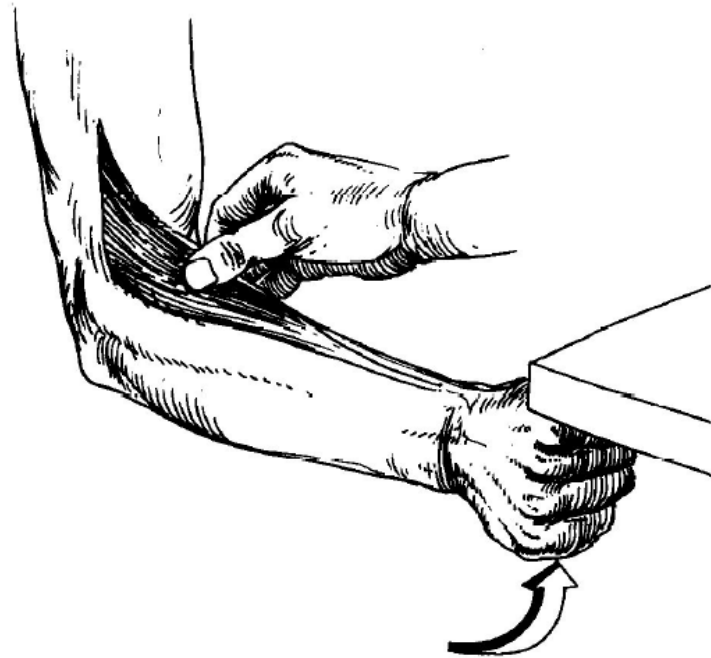
- Musculus pronator quadratus

Svaly předloktí - flexory



Svaly předloktí - flexory

Ozřejnění m. brachioradialis



Svaly předloktí - flexory

□ Musculus pronator teres

Z: caput humerale: Epicondylus medialis. caput

ulnare: Processus coronoideus ulnae

Ú: Zevní okraj radia.

I: Medianus

F: Pronace předloktí

□ Musculus flexor carpi radialis

Z: epicondylus medialis

Ú: baze 2. a 3. metakarpu

I: Medianus

F: flexe zápěstí; radiální dukce; pomocná flexe loketního kloubu

□ Musculus palmaris longus

Z: epicondylus medialis humeri

Ú: retinaculum musculorum flexorum -
aponeurosis palmaris

I: Medianus

F: napíná palmární aponeurosu; pomocná flexe loketního kloubu a zápěstí.

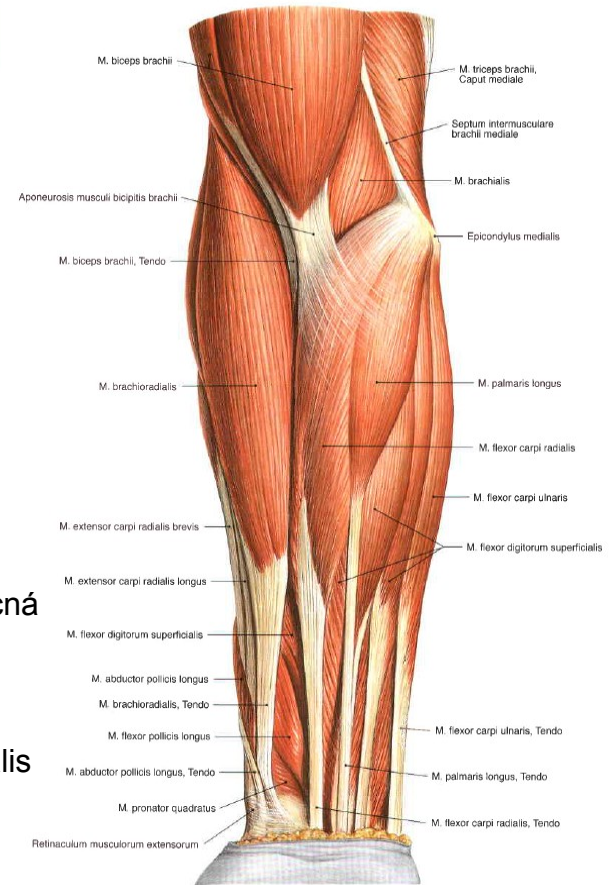
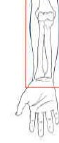□ Musculus flexor carpi ulnaris

Z: caput humerale – epicondylus medialis humeri; caput ulnare - olecranon ulnae

Ú: os pisiforme

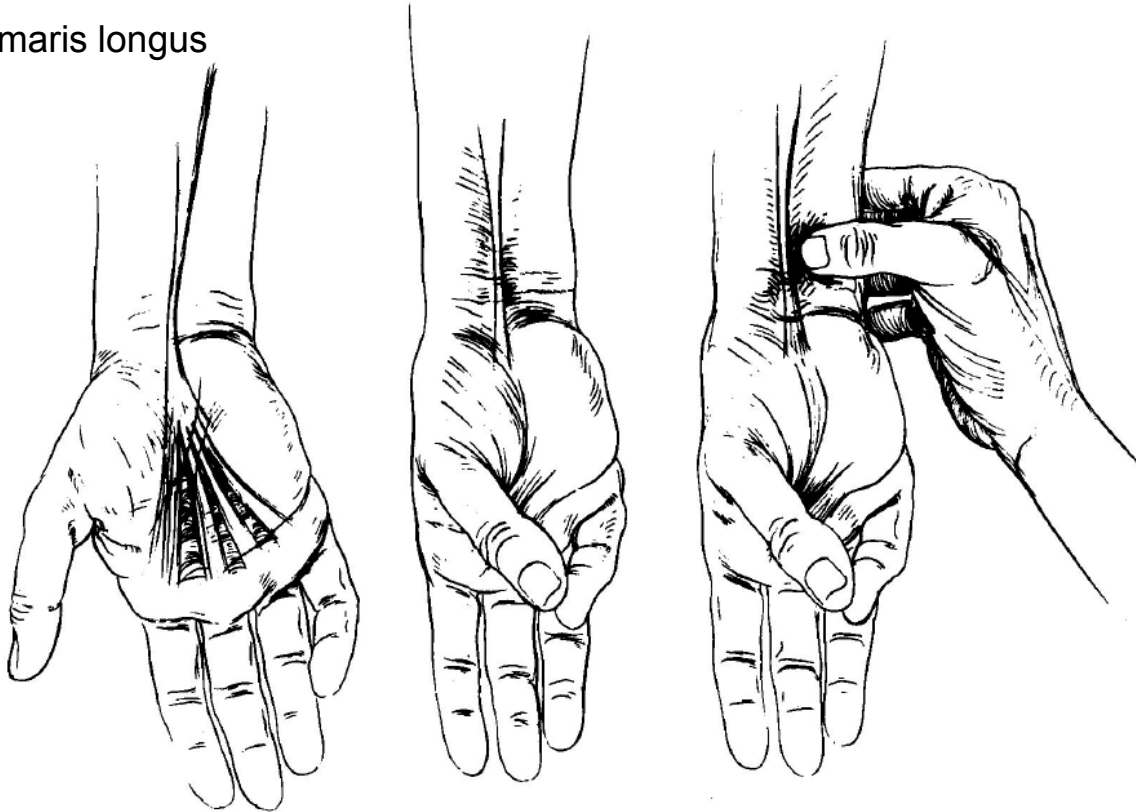
I: Ulnaris

F: flexe zápěstí, ulnární dukce ruky



Svaly předloktí - flexory

Ozřejnění m. palmaris longus



Svaly předloktí - flexory

□ Flexor digitorum superficialis

Z: caput humeroulnare – caput commune ulnare pod epikondylem humeru a na lig. collaterale ulnare loketního kloubu a zčásti na ulně; caput radiale – na radiu, podél úponu m. supinator

Ú: bazi středního článku 2.-5. prstu

I: medianus

F: Flexe PIP kloubů

□ Flexor digitorum profundus

Z: přední plocha ulny

Ú: baze distálního článku 2.–5. prstu

I: 2,3 medianus; 4,5 ulnaris

F: Flexe DIP kloubů

□ Flexor pollicis longus

Z: přední plocha radia

Ú: baze koncového článku palce

I: medianus

F: flexe distálního článku

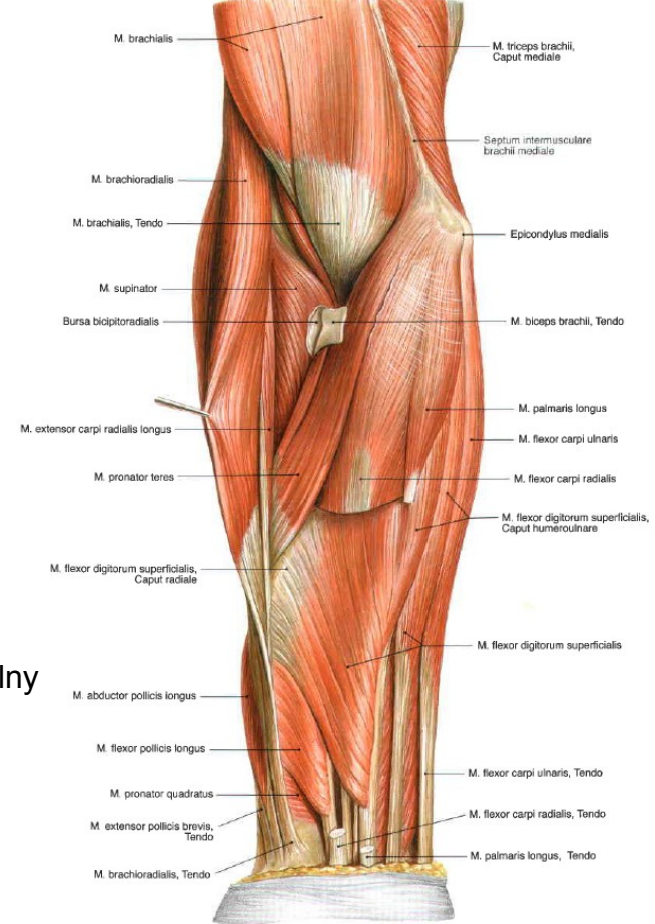
□ Pronator quadratus

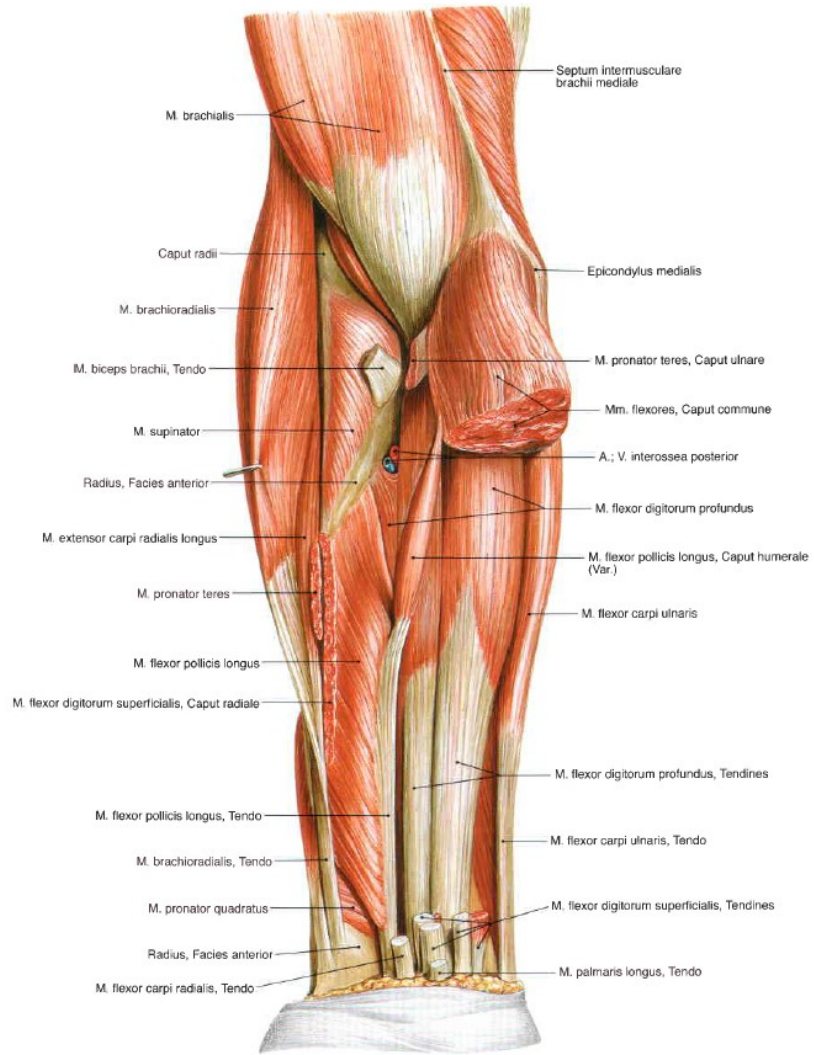
Z: přední strana distální čtvrtiny ulny

Ú: palmární strana radia

I: medianus

F: pronace předloktí





Svaly předloktí - extenzory

Laterální skupina

Povrchová vrstva

- Musculus brachioradialis
- Musculus extensor carpi radialis longus
- Musculus extensor carpi radialis brevis

Hluboká vrstva

- Musculus supinator

Dorsální skupina

Povrchová vrstva

- Musculus extensor digitorum
- Musculus extensor digiti minimi
- Musculus extensor carpi ulnaris

Hluboká vrstva

- Musculus abductor pollicis longus
- Musculus extensor pollicis brevis
- Musculus extensor pollicis longus
- Musculus extensor indicis

Svaly předloktí - EXT

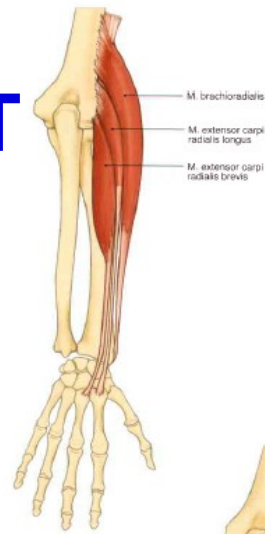
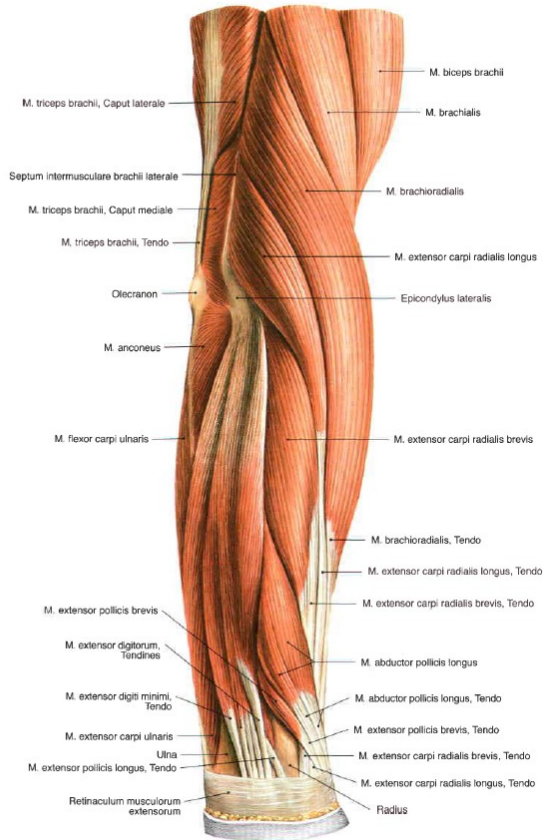
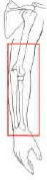

Fig. 362 Radial muscles of the forearm.

→ T 33

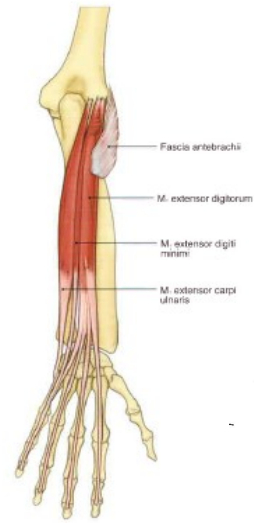


Fig. 363 Dorsal muscles of the forearm; superficial layer.

→ T 34

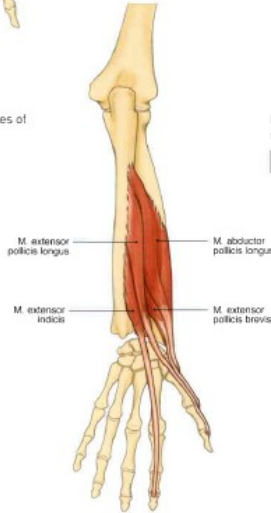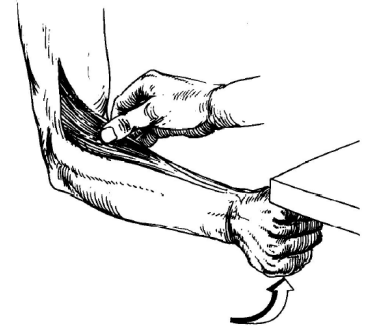


Fig. 364 Dorsal muscles of the forearm; middle layer.

→ T 35

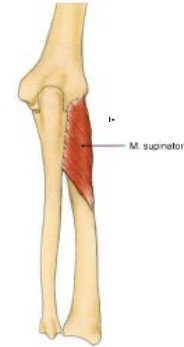


Fig. 365 Dorsal muscles of the forearm; deep layer.

→ T 35

Svaly předloktí - extenzory

Povrchová vrstva

Musculus brachioradialis

Z: crista supracondylaris lateralis humeri; septum intermusculare brachii laterale.

Ú: processus styloideus radii

I: nervus radialis (ramus superficialis)

F: supinace předloktí, silová flexe v loketním kloubu

Musculus extensor carpi radialis longus

Z: crista supracondylaris lateralis humeri

Ú: baze 2. metakarpu

I: nervus radialis (ramus superficialis)

F: extenze a radiální dukce zápěstí

Musculus extensor carpi radialis brevis

Z: epicondylus lateralis humeri; ligamentum collaterale radiale; ligamentum anulare radii

Ú: baze 3. metakarpu

I: nervus radialis (ramus profundus).

F: extenze a radiální dukce zápěstí

Hluboká vrstva

Musculus supinator

Z: epicondylus lateralis humeri; ligamentum collaterale radiale; ligamentum anulare radii; část ulny

Ú: přední plocha radia (proximálně a laterálně od tuberositas pronatoria)

I: nervus radialis (ramus profundus)

F: supinace předloktí

Svaly předloktí - extenzory

Dorsální skupina

Povrchová vrstva

Musculus extensor digitorum

Z: epicondylus lateralis humeri.

Ú: mediální a distální články 2.–5. prstu

I: nervus radialis (ramus profundus)

F: extenze prstů a zápěstí

Musculus extensor digiti minimi

Z: epicondylus lateralis humeri

Ú: dorsální aponeurosa 5. prstu

I: nervus radialis (ramus profundus)

F: extenze malíku

Musculus extensor carpi ulnaris

Z: caput humerale - epicondylus lateralis humeri caput ulnare -
dorzální plochy ulny

Ú: baze 5. metakarpu.

I: nervus radialis (ramus profundus)

F: extenze zápěstí; ulnární dukce zápěstí spolu s m. flexor carpi
ulnaris

Svaly předloktí - extenzory

Dorsální skupina

Hluboká vrstva

Musculus abductor pollicis longus

Z: zadní strana ulny, zadní strana radia, membrana interossea

Ú: baze palcového metakarpu

I: nervus radialis (ramus profundus)

F: abdukce palce

Musculus extensor pollicis brevis

Z: radius – distální třetina

Ú: dorsální plocha proximálního článku palce

I: nervus radialis (C6–C8)

F: extenze v metakarpofalangového kloubu palce.

Musculus extensor pollicis longus

Z: zadní strana ulny

Ú: distální článek palce

I: nervus radialis (ramus profundus)

F: extenze palce

Musculus extensor indicis

Z: zadní strana ulny

Ú: aponeurosa ukazováku (většinou distální článek)

I: nervus radialis (ramus profundus)

F: extenze ukazováku

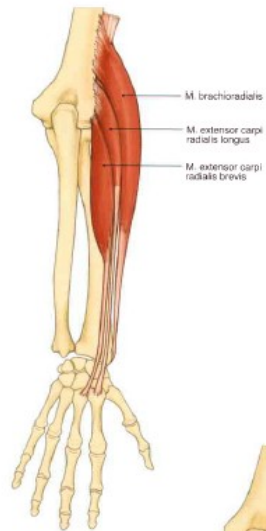


Fig. 362 Radial muscles of the forearm.

→ T 33

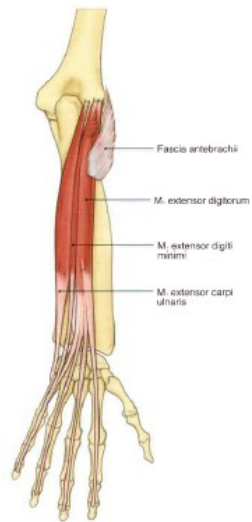


Fig. 363 Dorsal muscles of the forearm; superficial layer.

→ T 34

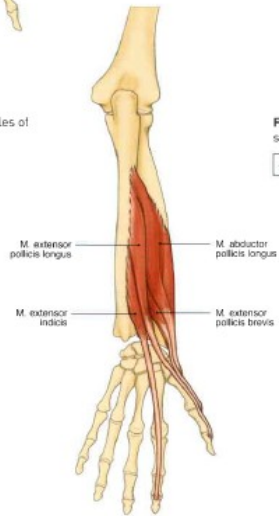

Fig. 364 Dorsal muscles of the forearm; middle layer.

→ T 35

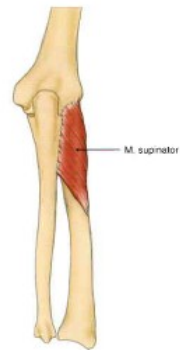

Fig. 365 Dorsal muscles of the forearm; deep layer.

→ T 35

Mobilizace ruky

- Viz skripta....

Zdroje

- HOPPENFELD, Stanley a HUTTON, Richard. *Physical Examination of the Spine and Extremities*. 22, ilustrované vydání. Appleton-Century-Crofts, 1976. ISBN 0838578535, 9780838578537.
- KAPANDJI, Adalbert Ibrahim; SAILLANT, Gérard a MERLE D'AUBIGNÉ, Robert. *The physiology of the joints*. Seventh edition. Přeložil Louis HONORÉ. London: Handspring Publishing, 2019. ISBN 978-1-912085-61-3.
- SOBOTTA, Johannes. *Sobottův Atlas anatomie člověka*. Praha: Grada, 2007. ISBN 80-247-1870-7.
- NETTER, Frank Henry. *Netterův anatomický atlas člověka*. 2. vyd. Přeložil Vladimír HOLIBKA, přeložil Hana CHLEBEČKOVÁ. Praha: Albatros, 2012. ISBN 978-80-264-0079-0.
- SINEL'NIKOV, Rafail Davidovič. *Atlas anatomie člověka*. I. díl, Nauka o kostech, kloubech, vazech a svalech. 3., přeprac. a dopl. vyd. Leo LEMEŽ (překladatel), Radomír ČIHÁK (překladatel). Praha: Avicenum, 1980. ISBN (Váz.).
- PODĚBRADSKÁ, Radana. *Komplexní kineziologický rozbor: funkční poruchy pohybového systému*. Praha: Grada Publishing, 2018. ISBN 978-80-271-0874-9.
- LEWIT, Karel. *Manipulační léčba v myoskeletální medicíně*. 5. přeprac. vyd. Praha: Česká lékařská společnost J. Ev. Purkyně, 2003. ISBN 80-86645-04-5.
- RYCHLÍKOVÁ, Eva. *Manuální medicína: Průvodce diagnostikou a léčbou vertebrogenních poruch*. Přepracované čtvrté vydání. Maxdorf, 2008. ISBN 978-80-7345-169-1.
- PODĚBRADSKÁ, R. a ŠARMÍROVÁ, M. *Funkční poruchy pohybového systému*. Online. *Praktický lékař*. 2017, roč. 97, č. 5, s. 198-201. Dostupné z: <https://www.prolekare.cz/casopisy/prakticky-lekar/2017-5/funkcni-poruchy-pohyboveho-systemu-62174>. [cit. 2024-09-15].
- STECCO, Luigi a STECCO, Antonio. *Fascial Manipulation for Musculoskeletal Pain - Theoretical part*. 2. vydání. Piccin Nuova Libreria S.p.A, 207n. I. ISBN 8829928240, 9788829928248.
https://is.muni.cz/el/1451/podzim2013/bp1138/um/Barrierovy_koncept.pdf
- Skripta Fyzioweb
<https://anatomylearning.com/>
- <https://www.wikiskripta.eu/w/Home>