


# Sportovní traumatologie



doc. MUDr. Martin Komzák,  
Ph.D.

[m.komzak@seznam.cz](mailto:m.komzak@seznam.cz)

Ortopedicko-traumatologické  
oddělení  
Nemocnice Znojmo




2015 – atestace v oboru Ortopedie a traumatologie  
pohybové ústrojí



# Ambulance tělovýchovného lékařství a sportovní medicíny

2018 - atestace v oboru Tělovýchovné lék.

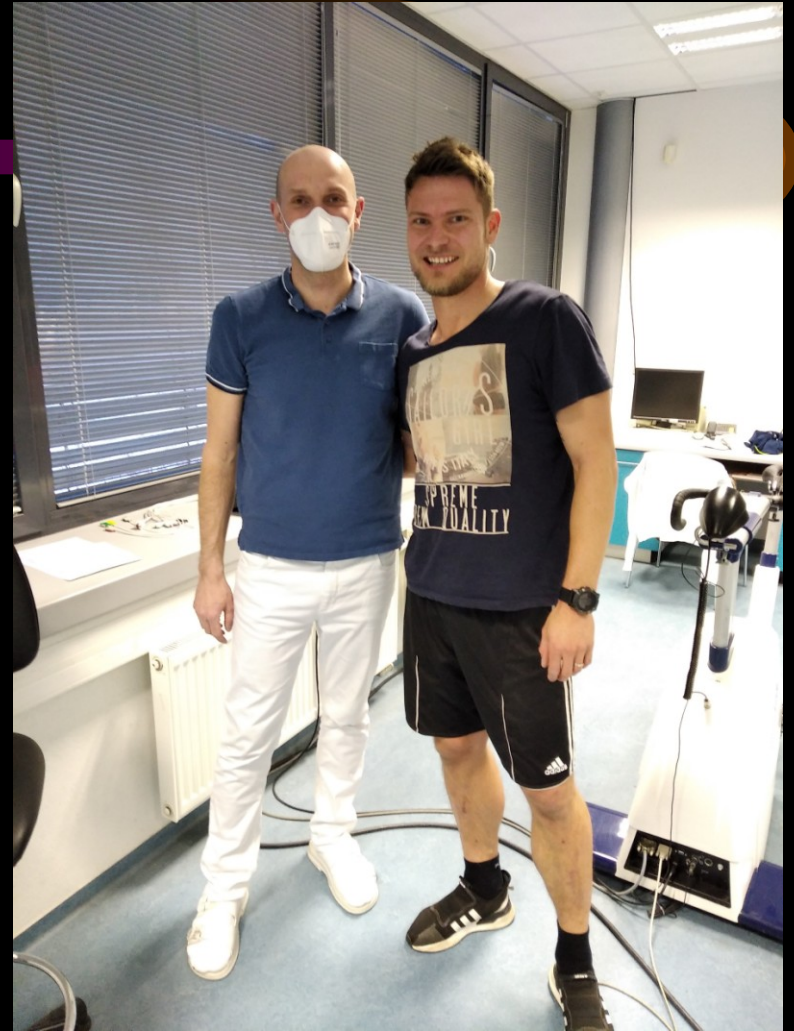

# 1.SC Znojmo, FK – klubový lékař

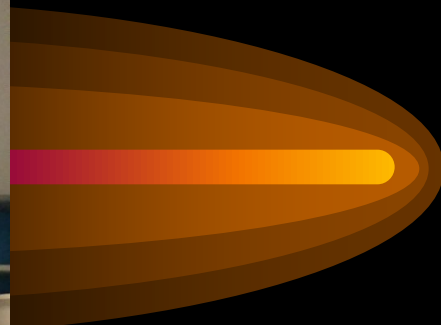


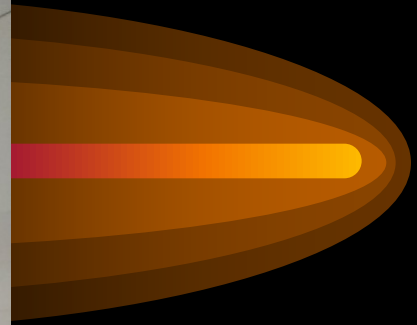










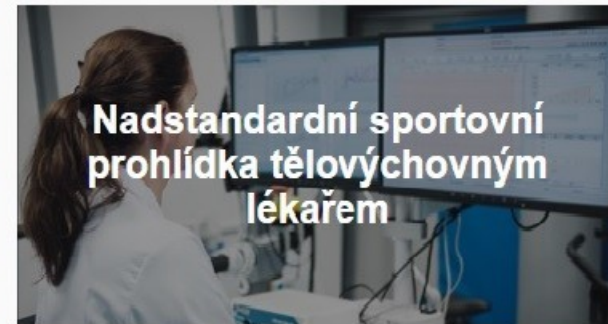
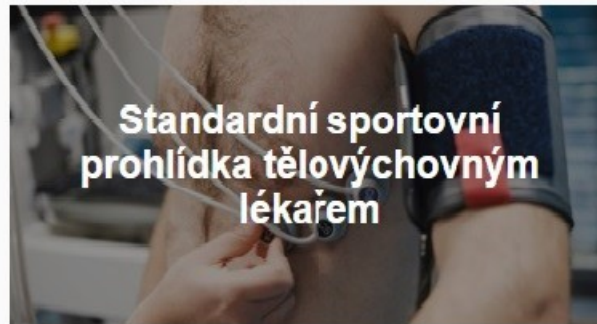
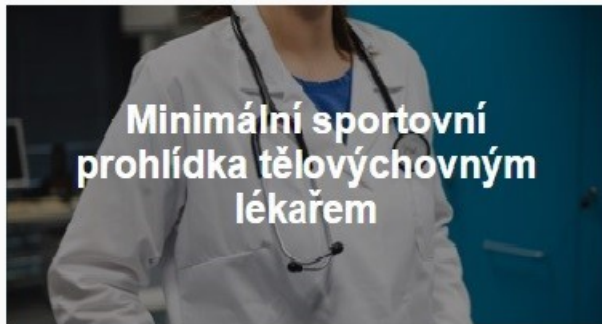

# FSPS MU

## Ambulance tělovýchovného lékařství

### Ambulance tělovýchovného lékařství



Sportovní  
medicína

Tělovýchovné  
lékařství

**pohybová**  
**aktivita**

Ortopedie  
Traumatologie

DOTAZY?





# Sylabus předmětu

---

Druhy úrazů – rozdělení podle tělesných krajin, tělesných orgánů, příčin a mechanismů jejich vzniku

Příčiny a mechanismy vzniku úrazů ve sportu (s ohledem na druh sportu a způsob jeho provádění)

Analýza rizik úrazů v běžných sportovních aktivitách. Rozdělení sportů podle rizik úrazů.

# Sylabus předmětu

---

Zásady preventivních opatření úrazů ve sportu (s ohledem na druh sportu a způsob jeho provádění)

Zásady ošetření úrazů. Zásady resuscitace

# Sylabus předmětu

---

Poranění pohybového aparátu trupu – svalů a šlach

Poranění pohybového aparátu trupu – kostí a okostice a kloubů

Poranění pohybového aparátu horních končetin – svalů a šlach

Poranění pohybového aparátu horních končetin – kostí a okostice a kloubů

Poranění pohybového aparátu dolních končetin – svalů a šlach

Poranění pohybového aparátu dolních končetin – kostí a okostice a kloubů

# Sylabus předmětu

---

Poranění kůže a podkoží

Poranění hlavy a smyslů

Poranění nitrohrudních orgánů, především srdce a plic

Poranění orgánů břicha

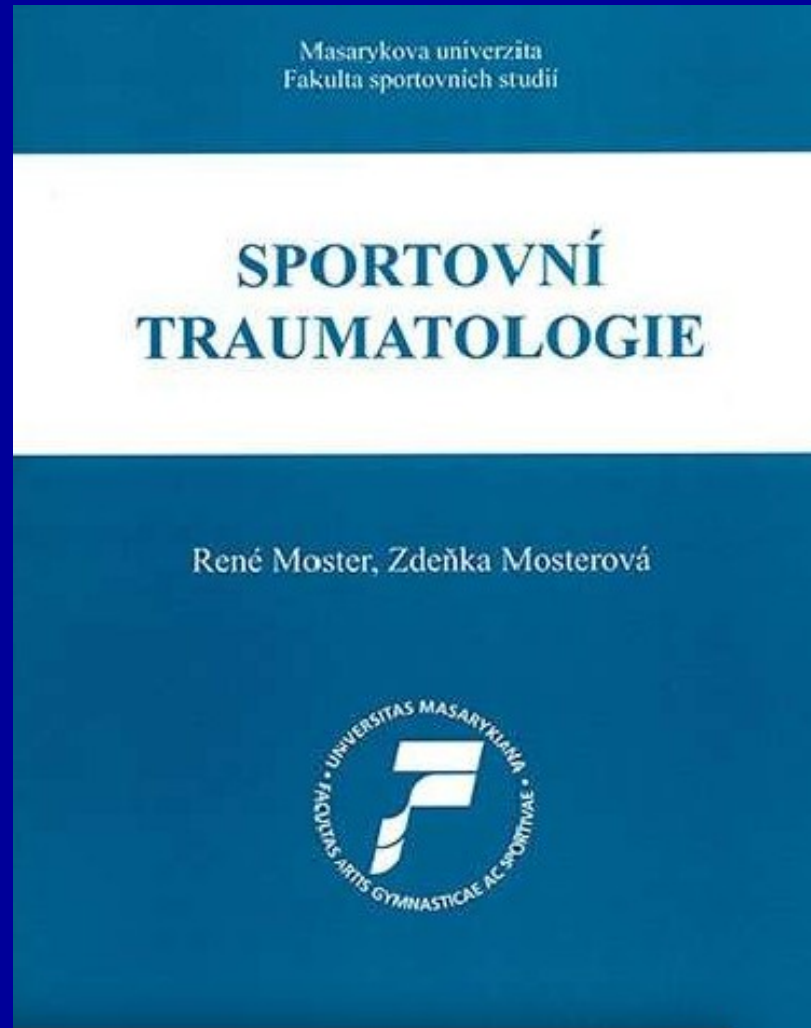# Literatura

---

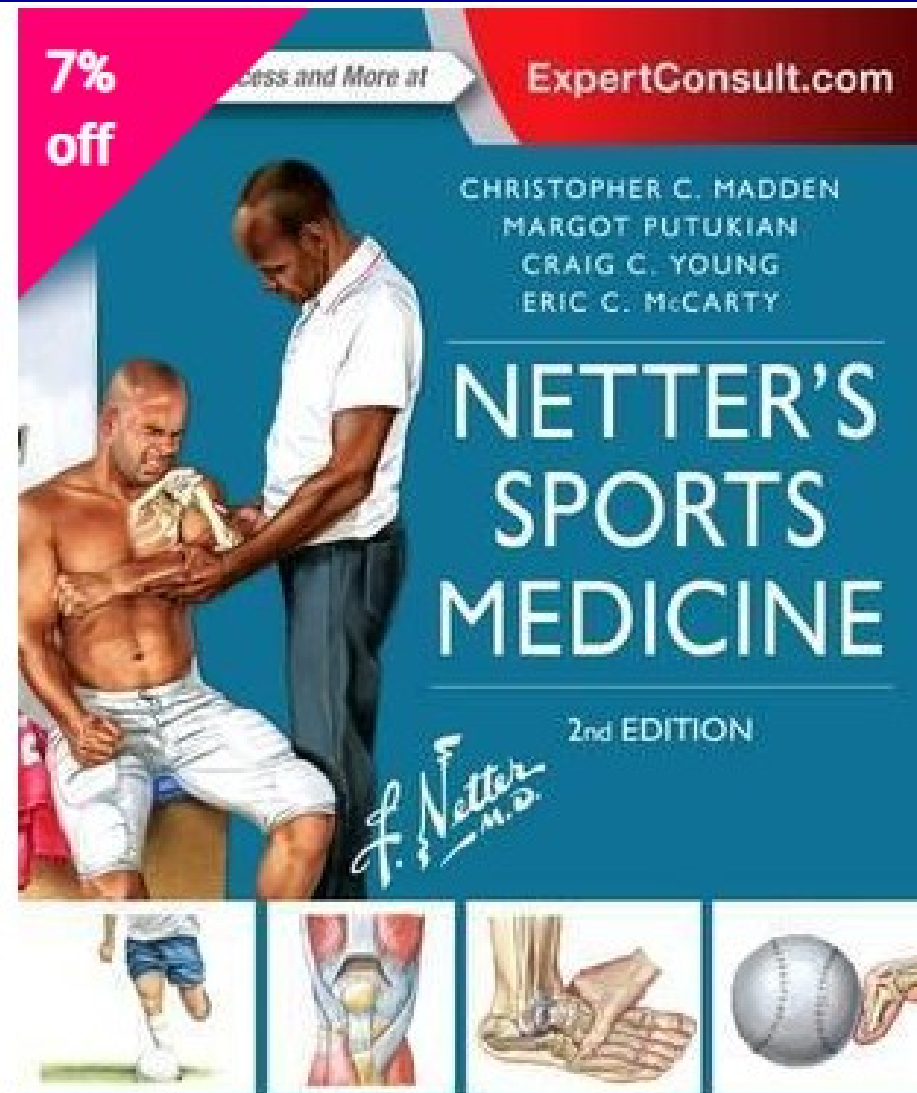
**MOSTER René**

*Sportovní traumatologie.* Brno: Masarykova  
univerzita, Fakulta sportovních studií, 2007.

# Literatura



# Literatura



7% off *Access and More at* [ExpertConsult.com](http://ExpertConsult.com)

CHRISTOPHER C. MADDEN  
MARGOT PUTUKIAN  
CRAIG C. YOUNG  
ERIC C. McCARTY

# NETTER'S SPORTS MEDICINE

2nd EDITION

*F. Netter M.D.*

The cover features a central photograph of a doctor in a white coat examining a patient's shoulder. Below the main title, there are four small anatomical illustrations: a runner's leg, a knee joint, a hand and wrist, and a baseball being held by a hand.

# Otázky a témata ke zkoušce

?