

# Poškození tělních systémů vlivem určitého sportu

(běh, cyklistika, plavání, fotbal, hokej, box)



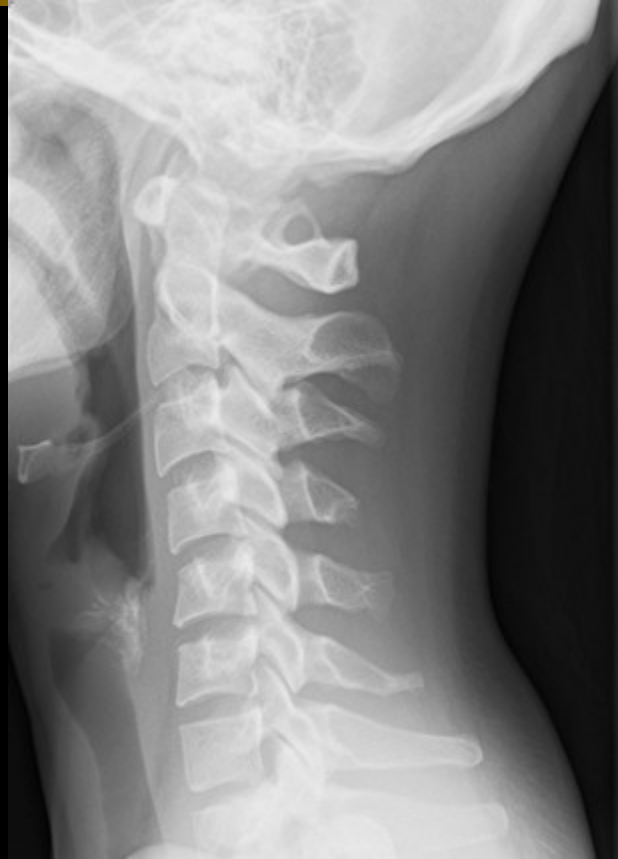MUDr. Martin Komzák, Ph.D.

# Páteř

(box, basketbal, cyklistika, fotbal)

- Primární úrazy:
- Zlomeniny
- Distorze
- Změna zahnutí páteře v sagitální rovině

# Kyfotizace krční páteře



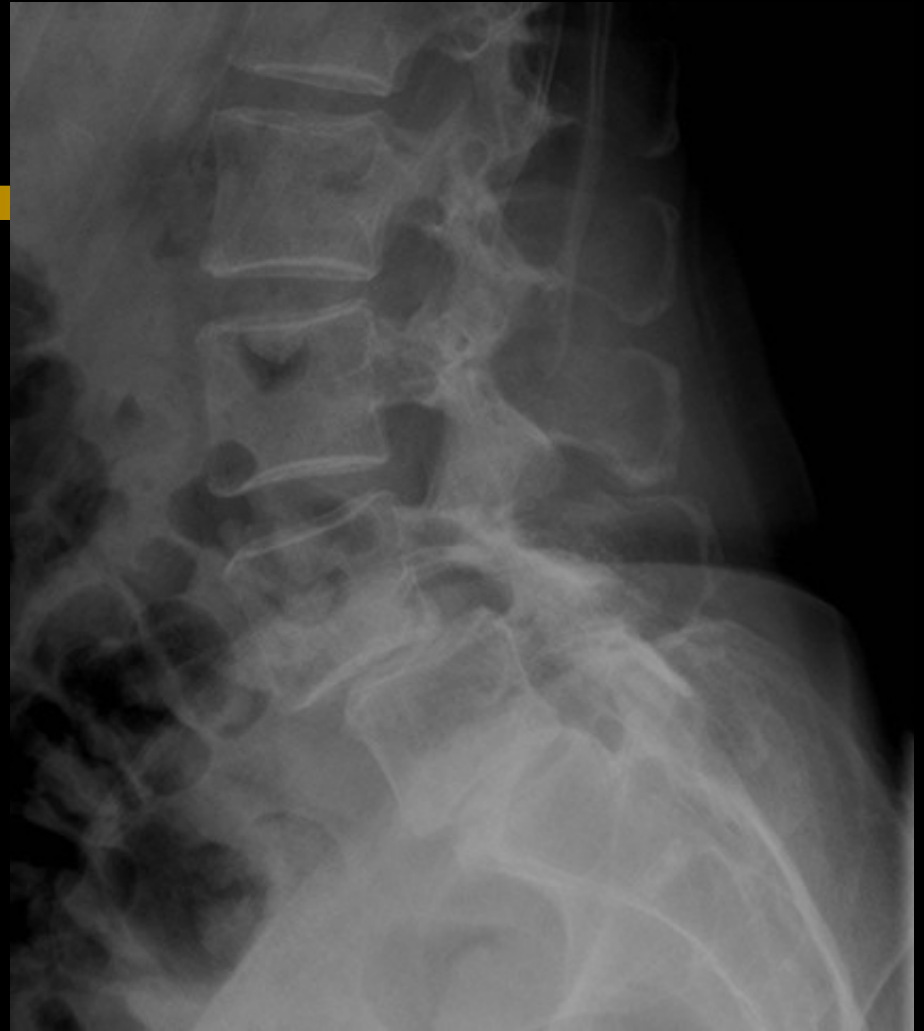
# Spondylolýza

## Spondylolistéza

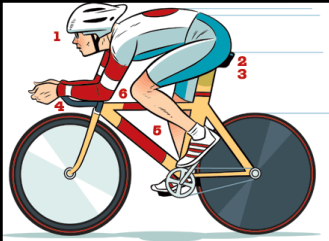
- Opakované dopady na tvrdý povrch směrem dopředu, při prohnutí/otáčení trupu dopředu (skoky do vody, vzpírání, gymnastika,...)
- posuny bederního obratle L5 dopředu vůči kosti křížové
- plíživá zlomenina oblouku obratlového (**SPONDYLOLÝZA**)
- posun bederního obratle dopředu (**SPONDYLOLISTÉZA**)

---

# Spondylolýza Spondylolistéza

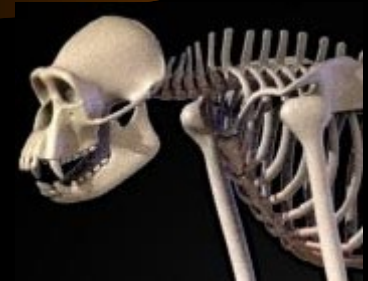
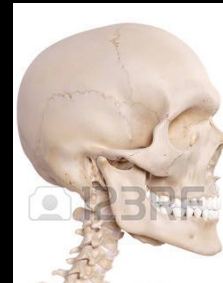
# ZDRAVOTNÍ PROBLÉMY V DŮSLEDKU JÍZDY NA KOLE



[nižší řídítka] → předklon trupu + záklon hlavy  
→ přetížení dorzálních flexorů krční páteře → **bolesti šije.**

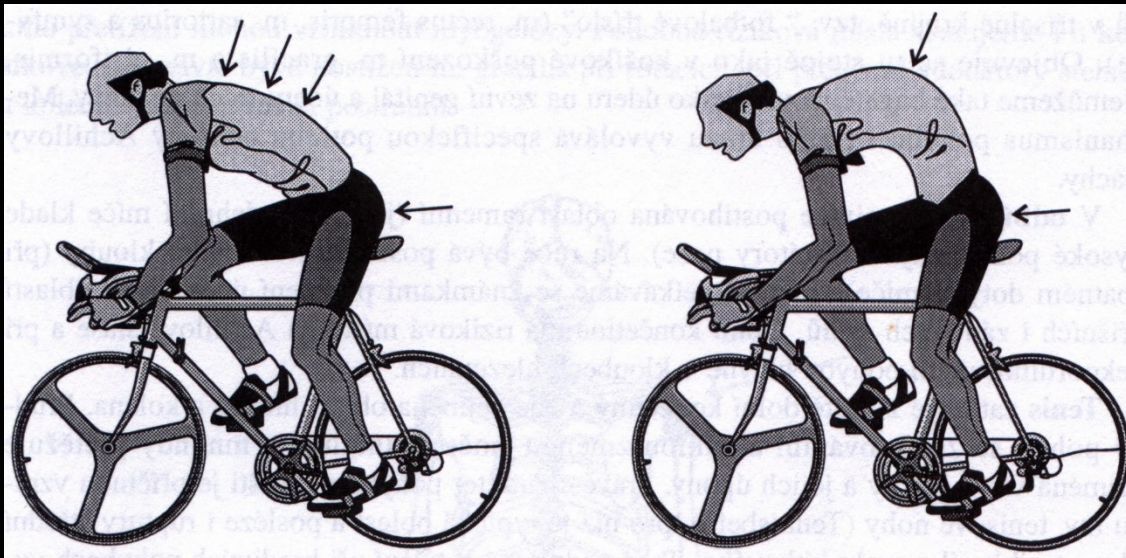
## NEPŘIROZENÁ POLOHA C PÁTEŘE



### První pomoc a prevence

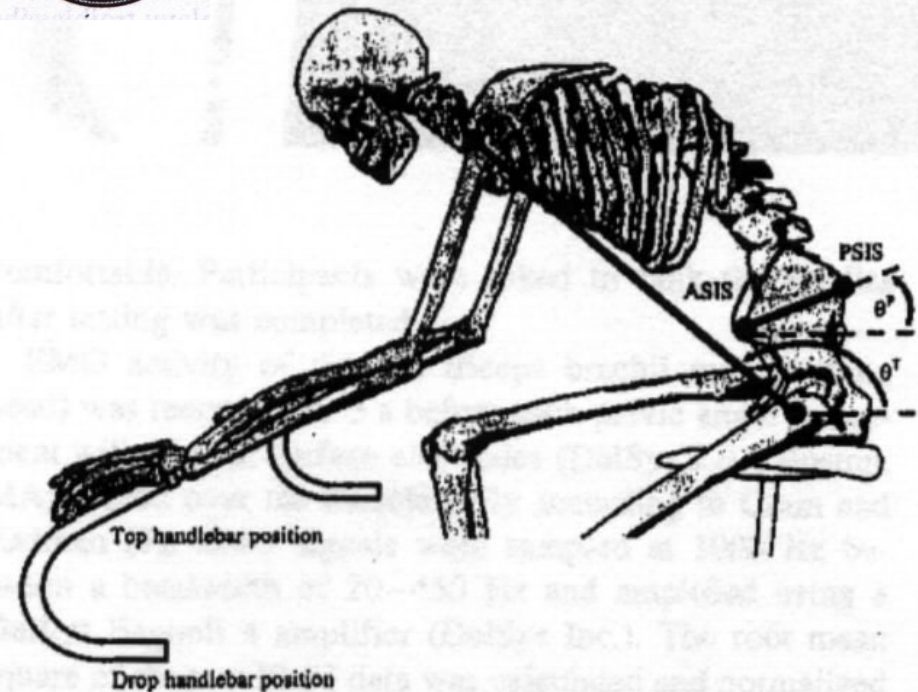
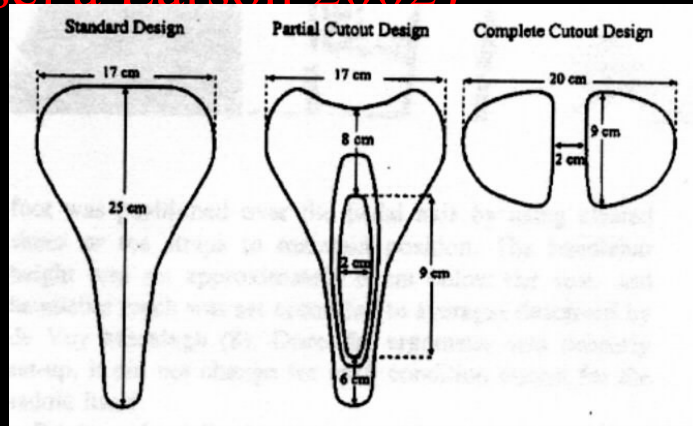
- Zvýšení polohy horních končetin → vertikálnější poloha hrudní páteře → menší úhel dorzální flexe krční páteře
- Protahovací cvičení šíjových svalů – anteflexe C páteře
- Límec → omezení zátěže šíjových svalů

# ZDRAVOTNÍ PROBLÉMY V DŮSLEDKU JÍZDY NA KOLE

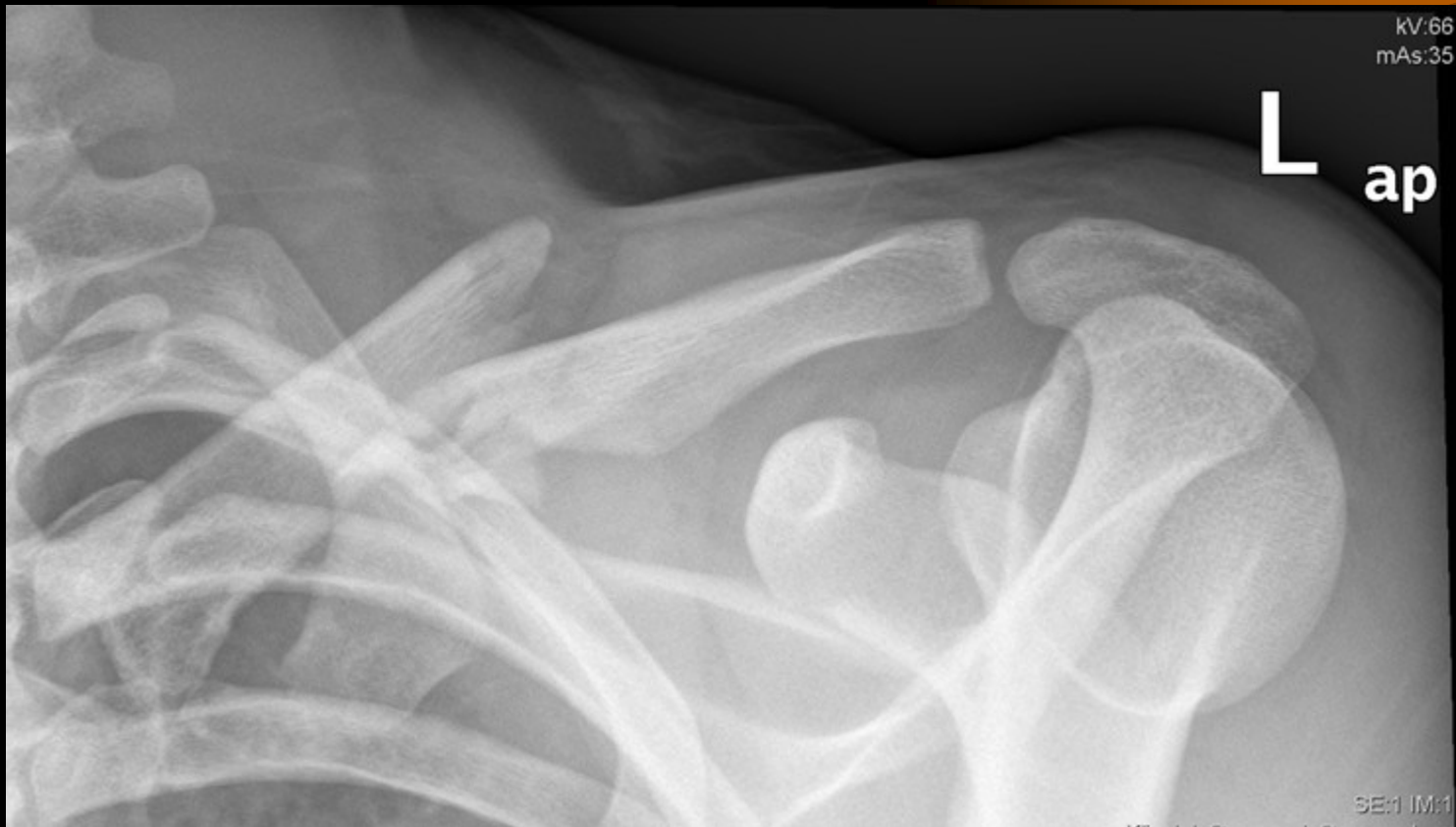

Při malé vzdálenosti nízkých řídítek od sedla bývá větší flexe Th páteře

Vykrojené nebo rozpolcené sedlo umožní více naklopit pánev bez zvýšení tlaku na hráz (Bressel a Larson 2002)

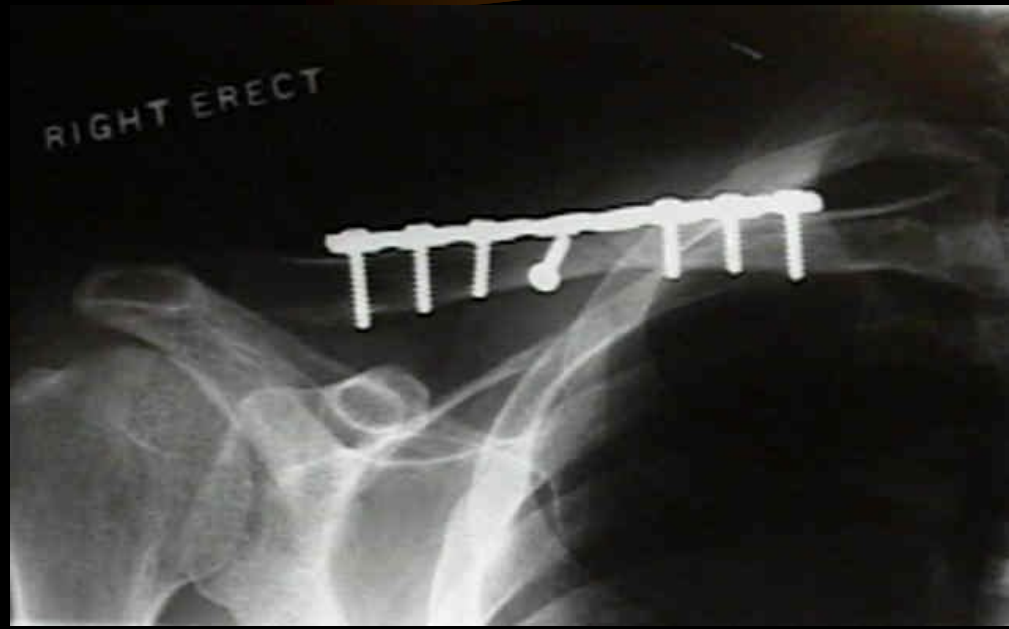
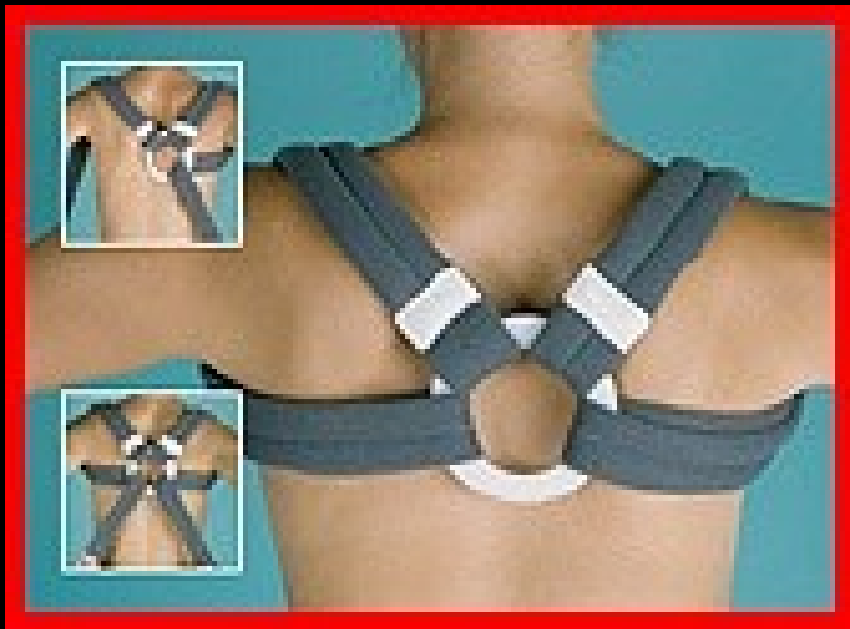
# Zlomenina klíční kosti (hokej, cyklistika)

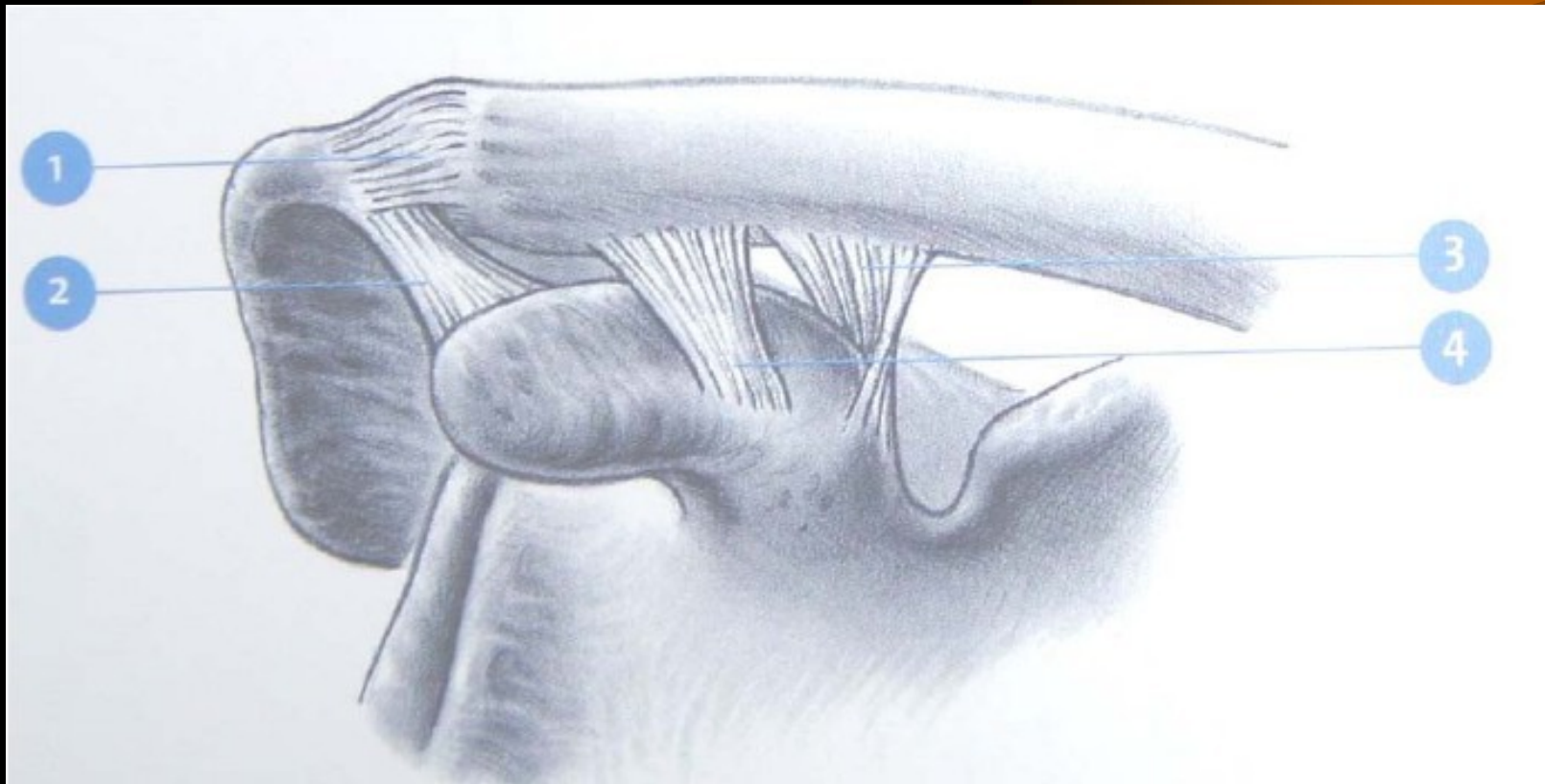




# Zlomenina klíční kosti

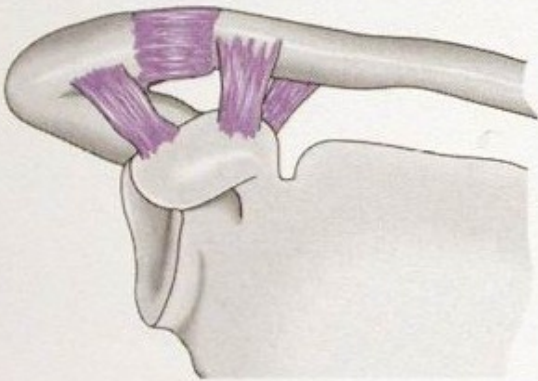

# Akromioklavikulární luxace (hokej, cyklistika)

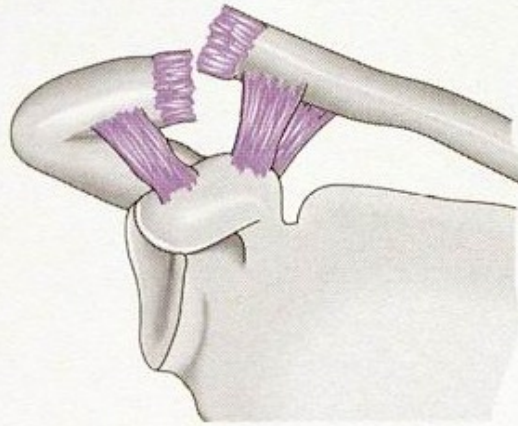


# Akromioklavikulární luxace

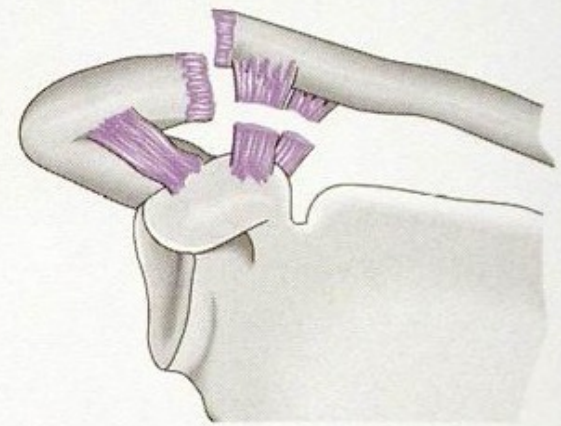
Tossy I



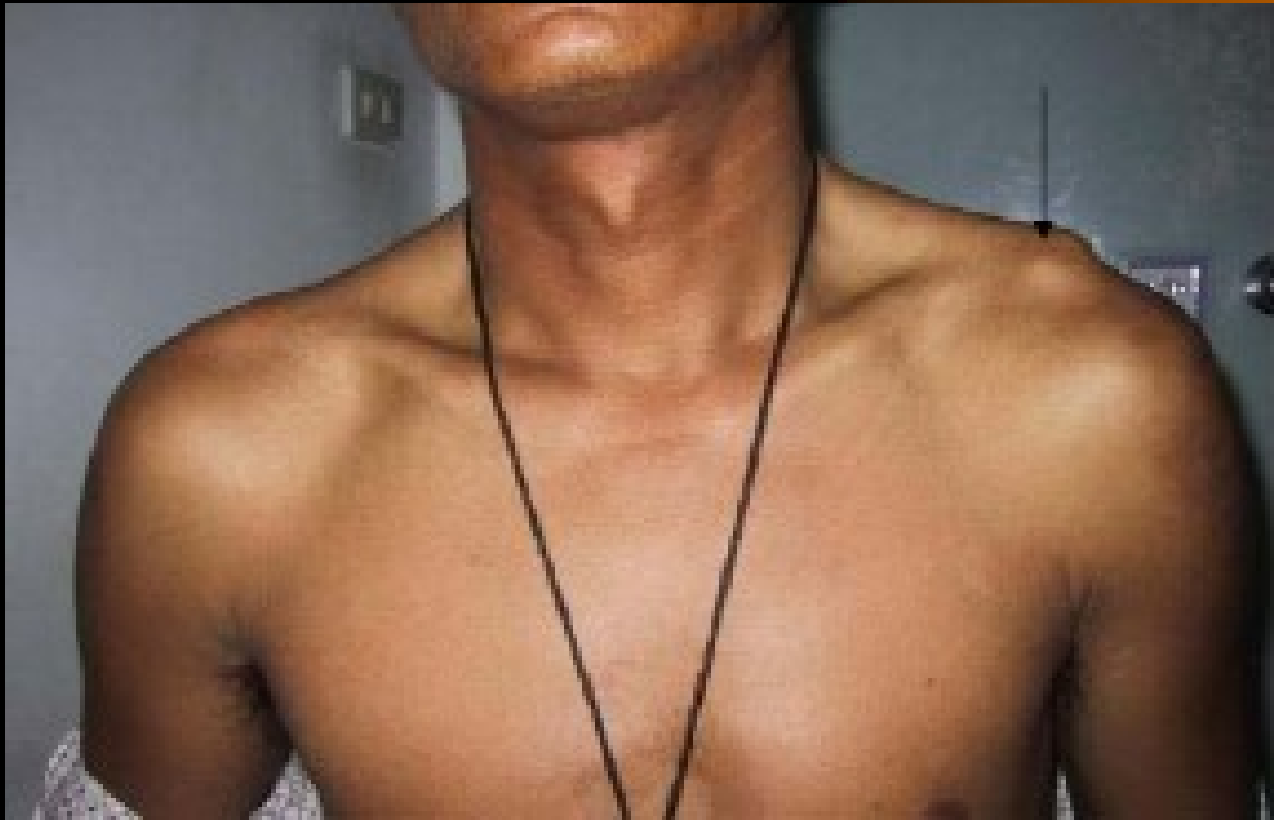Tossy II



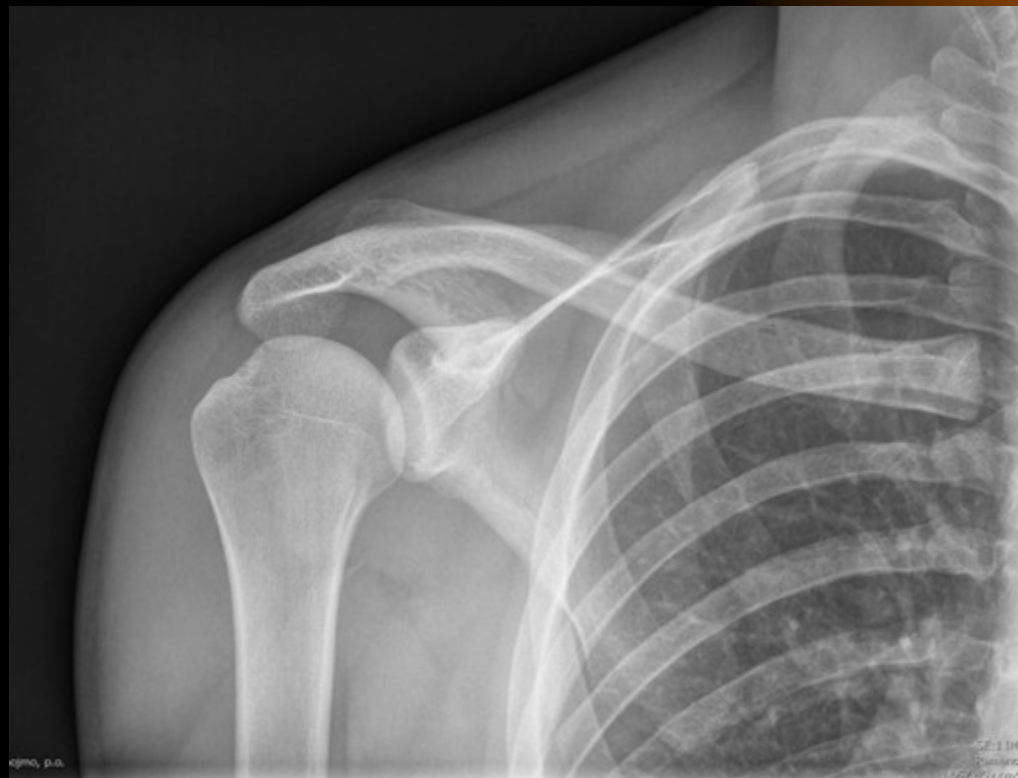
Tossy III



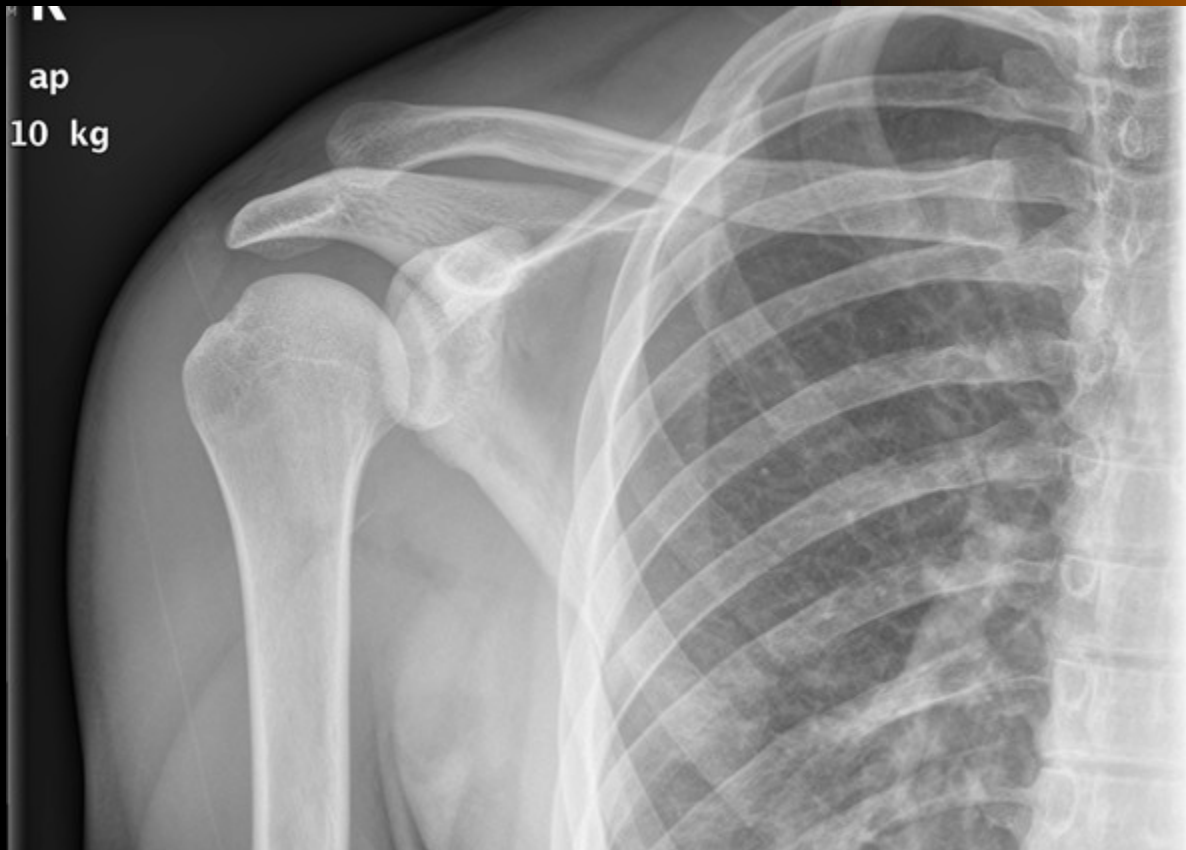# Akromioklavikulární luxace



# Akromioklavikulární luxace

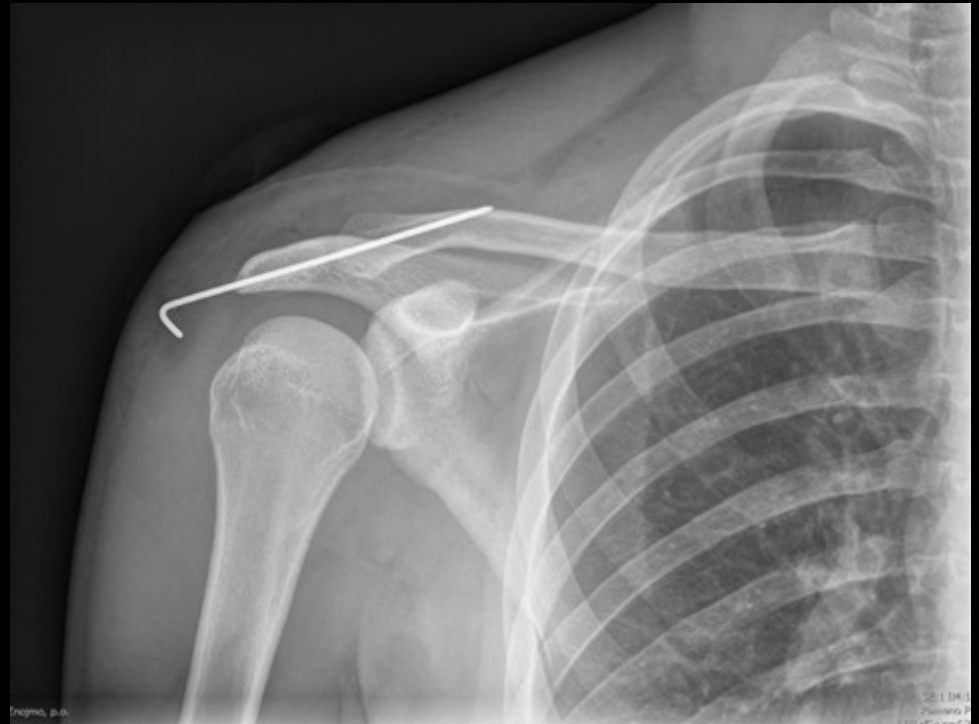


# Akromioklavikulární luxace

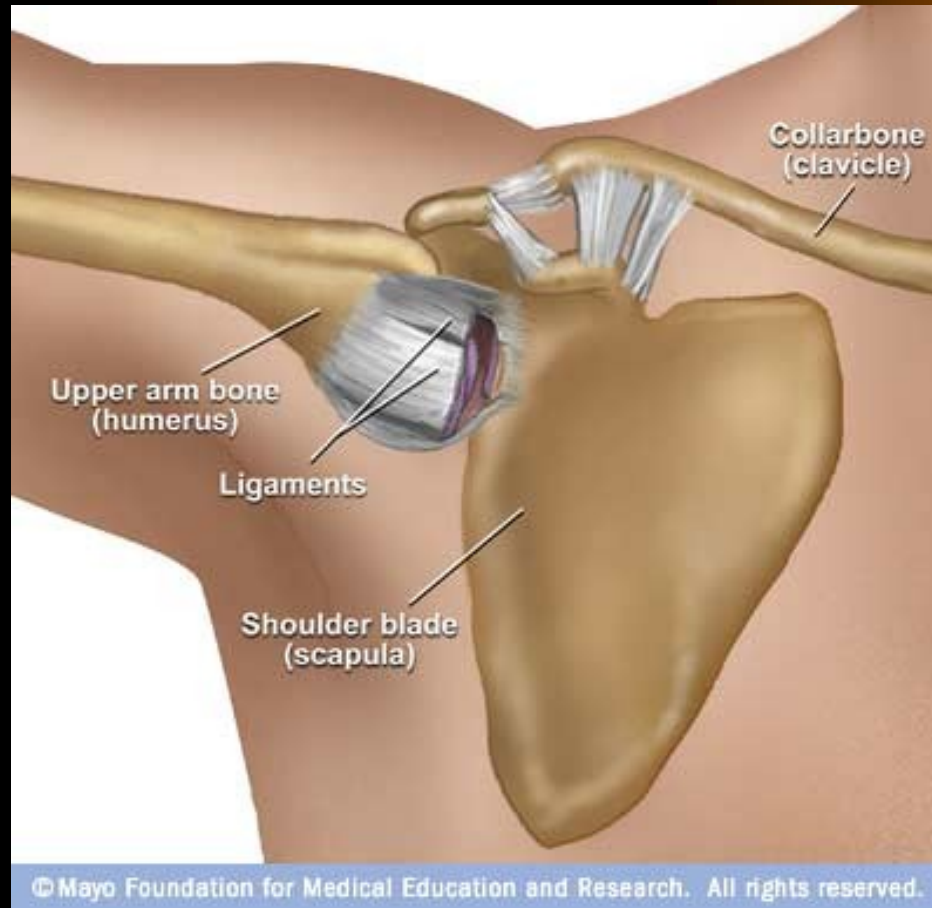


# AC luxace - léčba

- dle stavu poškození vazů
- 3-6 týdnů

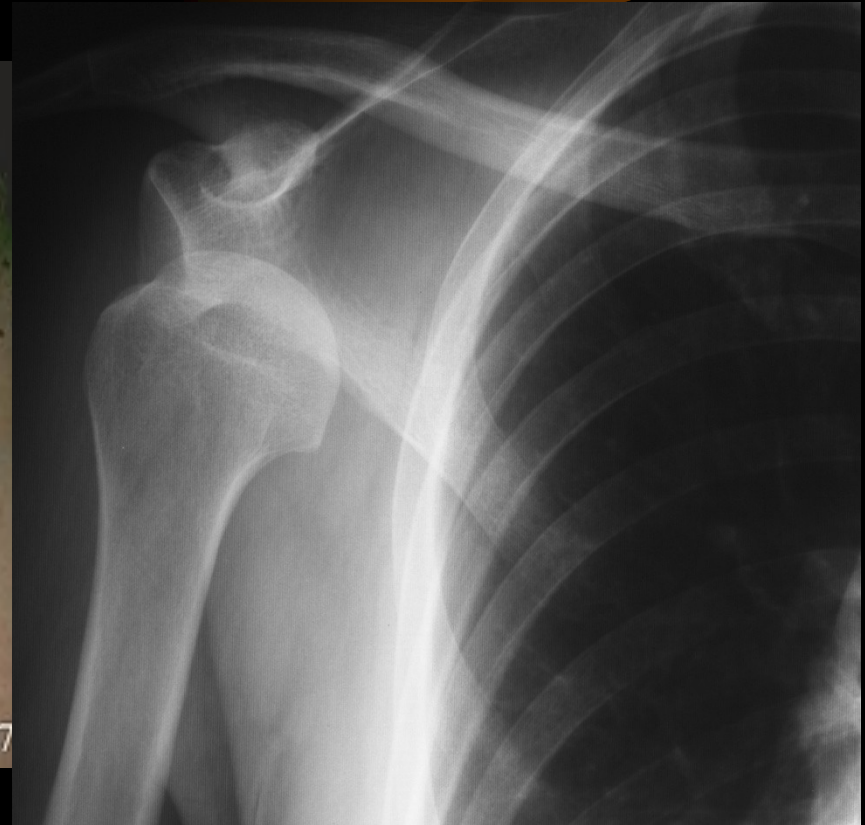
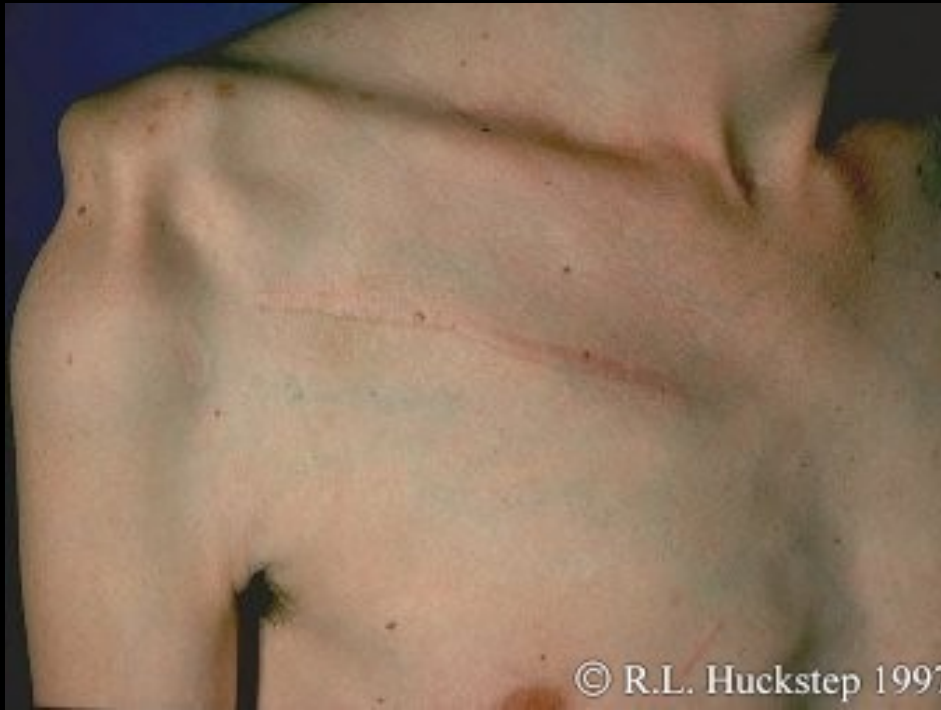

# Luxace ramenného kloubu (hokej, cyklistika, fotbal)





# Luxace ramenního kloubu

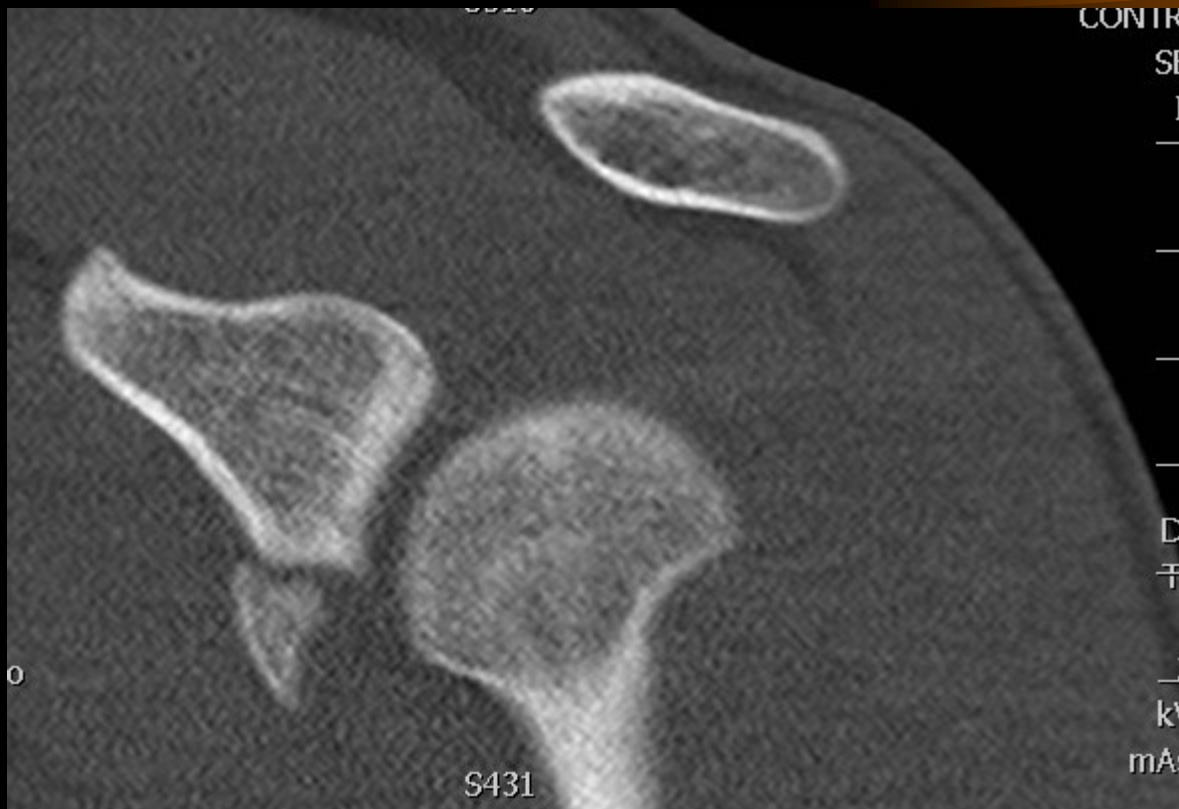


# Luxace ramena - léčba

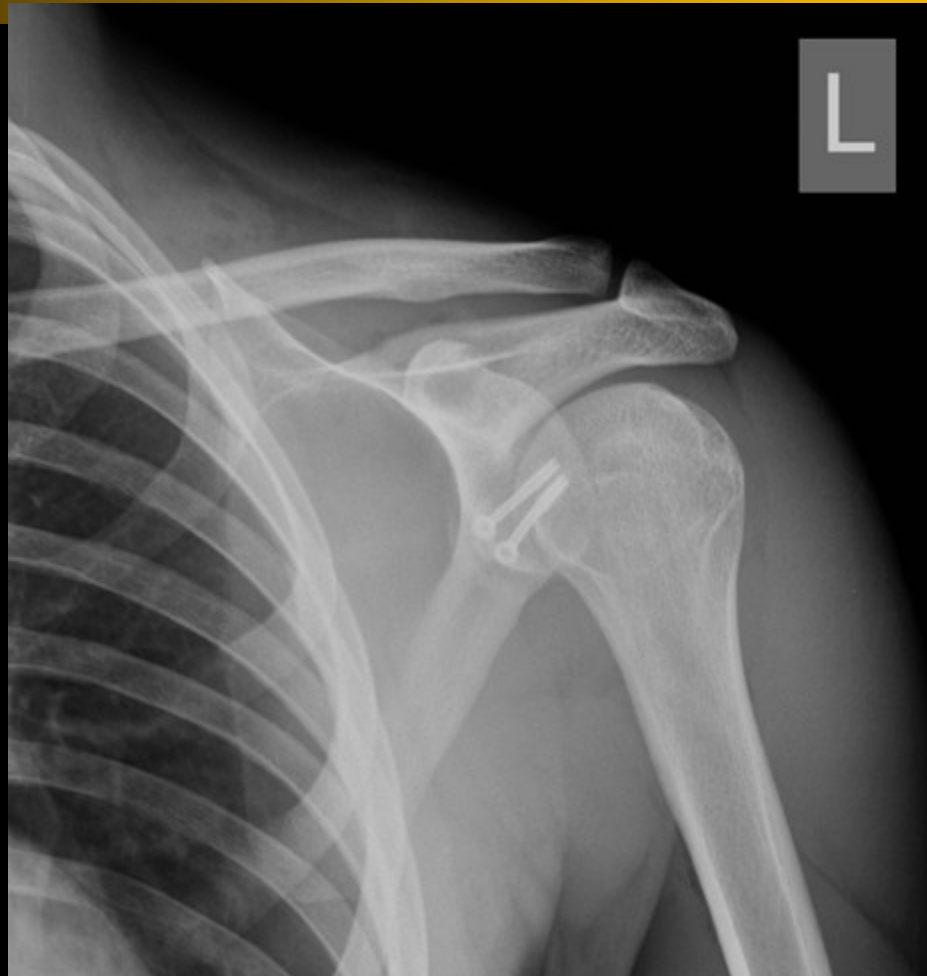

- Konzervativní – 3 týdny ramenní ortéza
- Operační - stabilizace ASK, Latarjet
- Při první luxaci do 25 let věku 90%  
pravděpodobnost reluxace!!!

# Luxace ramenního kloubu

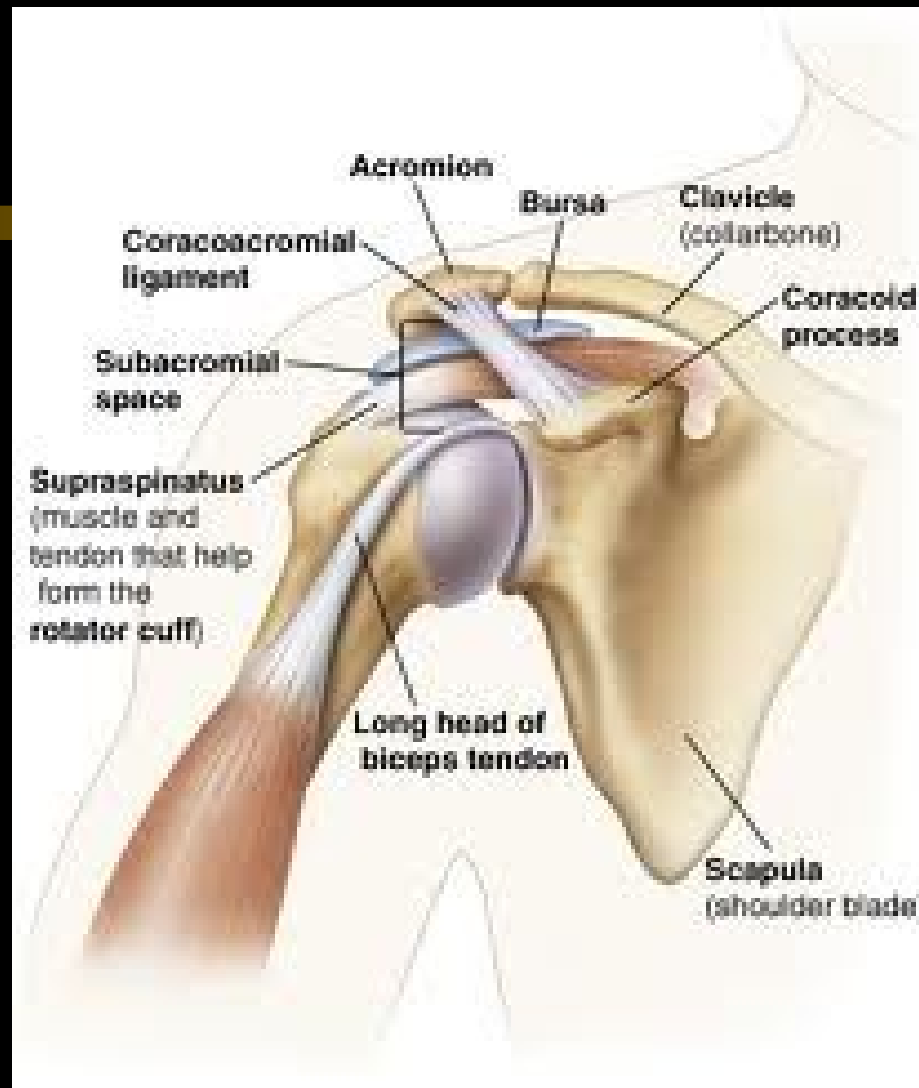

# Luxace ramenního kloubu



# Plavecké rameno

- Opakované přenášení paže nad vodou a její natažení dopředu = **abdukce, vnitřní rotace a elevace paže v ramenním kloubu**  
→ přetížení a narážení šlach a úponů nadhřebenového svalu a dlouhé hlavy dvojhlavého svalu



# Léčba

- **1. fáze** – bolest pouze po těžkých trénincích
- **2. fáze** – snesitelná bolest během tréninku
- změna techniky pohybu (omezit extrémní abdukce a vnitřní rotace paže, časnější přenos paže, větší převalování těla, menší rotace ruky dovnitř při zasunování ruky, držet desku s mírně ohnutým loktem
- změna tréninkového programu, používání ploutví, masáže ledem 5-7 min, nadpažní neoprénová ortéza o posilovací cvičení rotátorů paže o protahování vnitřních rotátorů

# Léčba

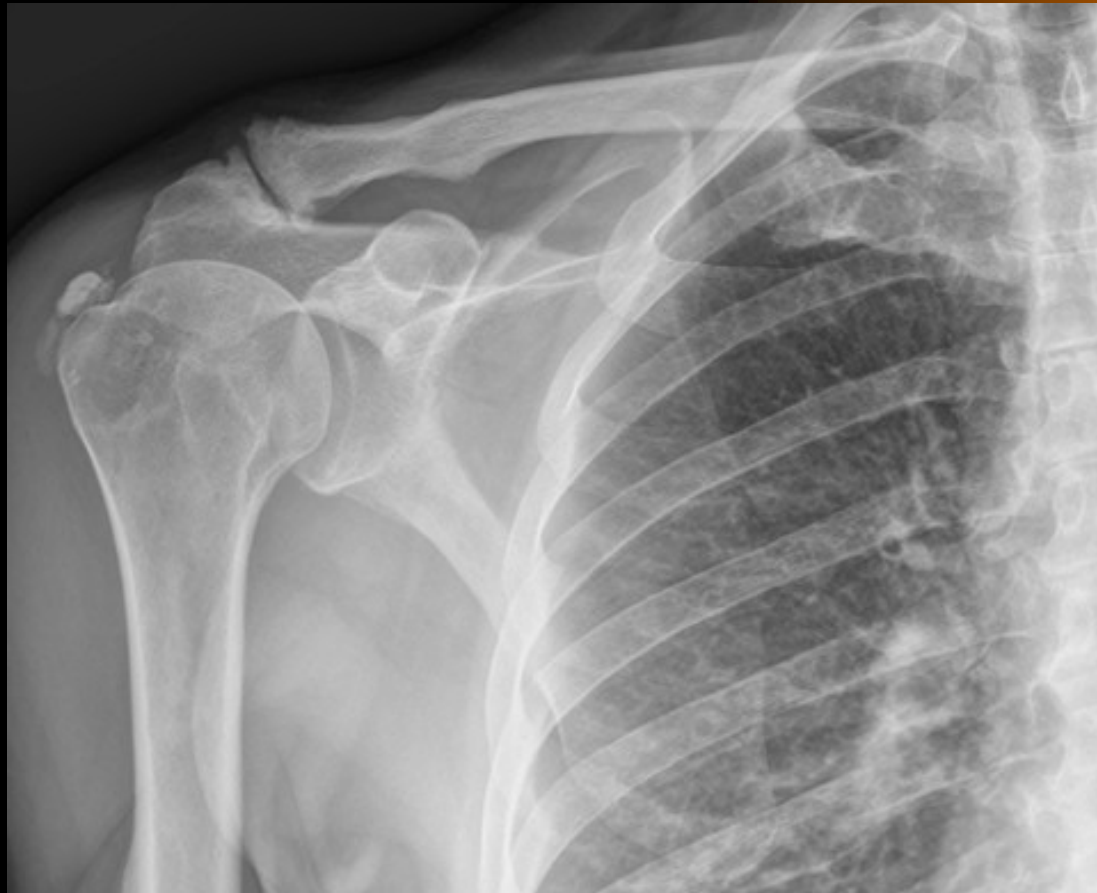

- **3. fáze** – obtěžující bolest při tréninku
- **4. fáze** – bolest znemožňující závodní plavání o klidový režim
  - masáže ledem 20-30 min
  - lékařská péče (léky místní, celkové)

Při bolesti ve spánku zaujímat polohu na zádech.



# Kalcifikující tendinitida

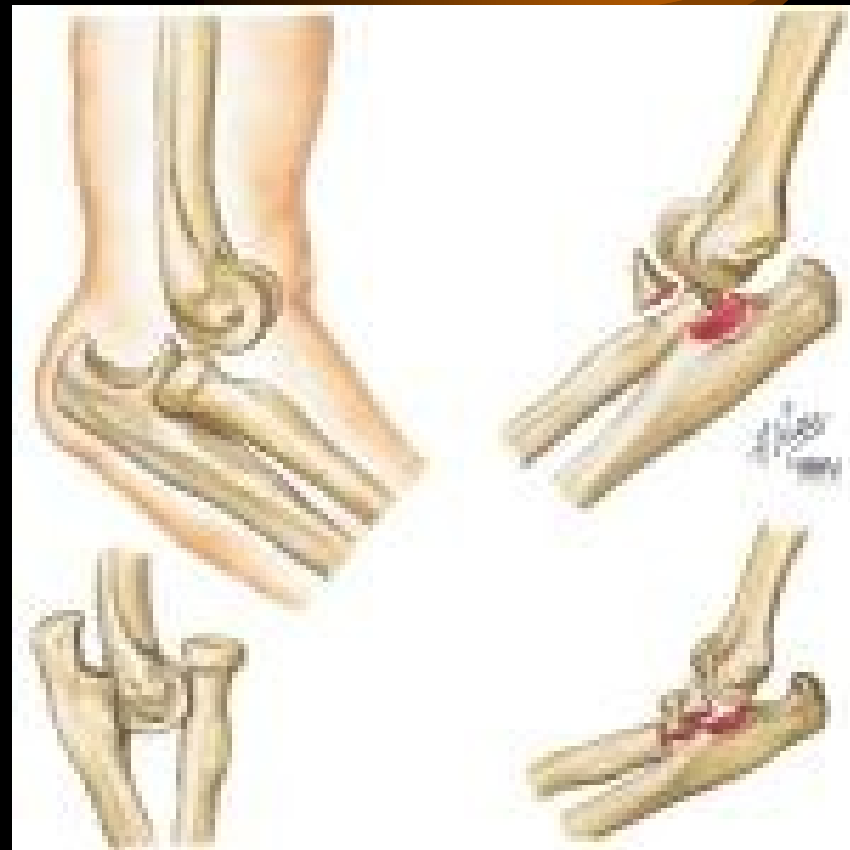



# Léčba

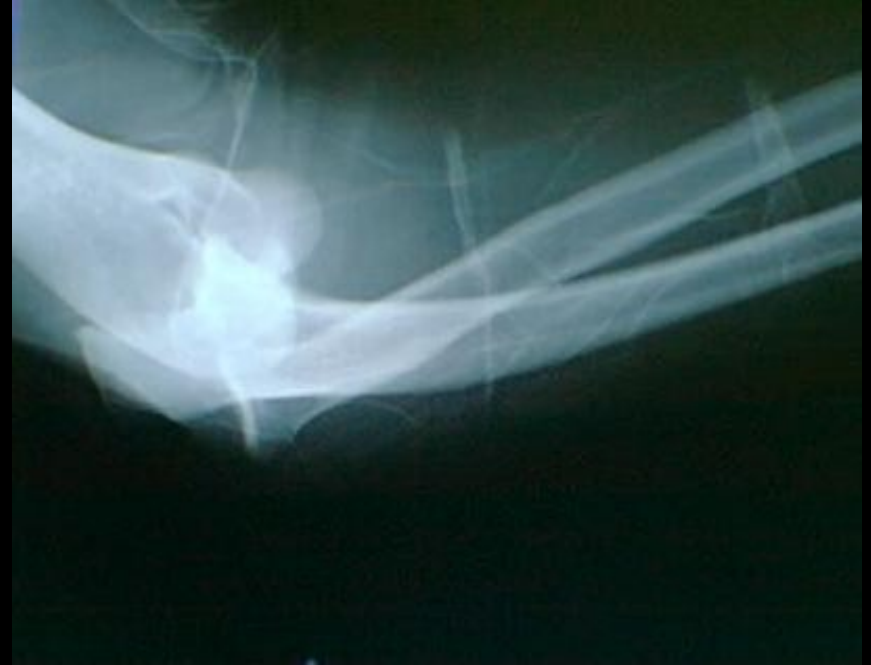
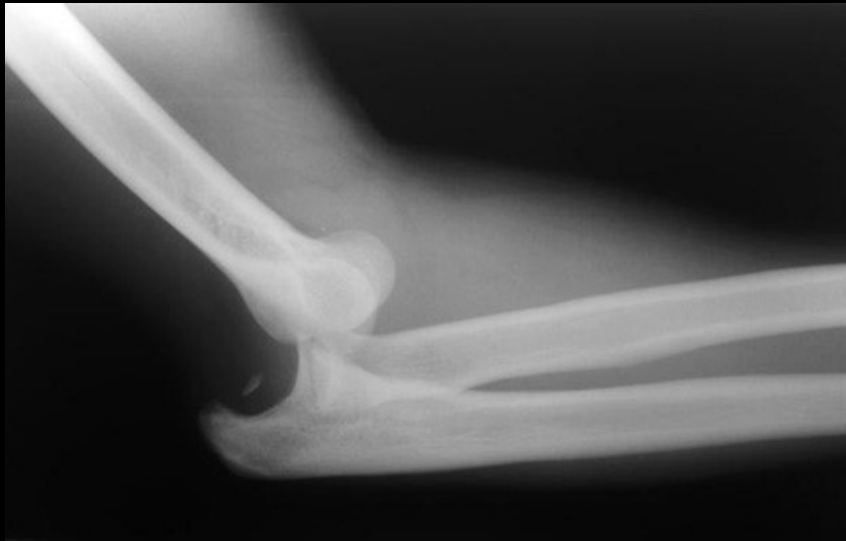
- Klidový režim
- Antiflogistika
- Aplikace kortikoidu do SA prostoru
- Fyz.terapie
  
- Kompenzační cvičení

# Luxace loketního kloubu



# Luxace loketního kloubu

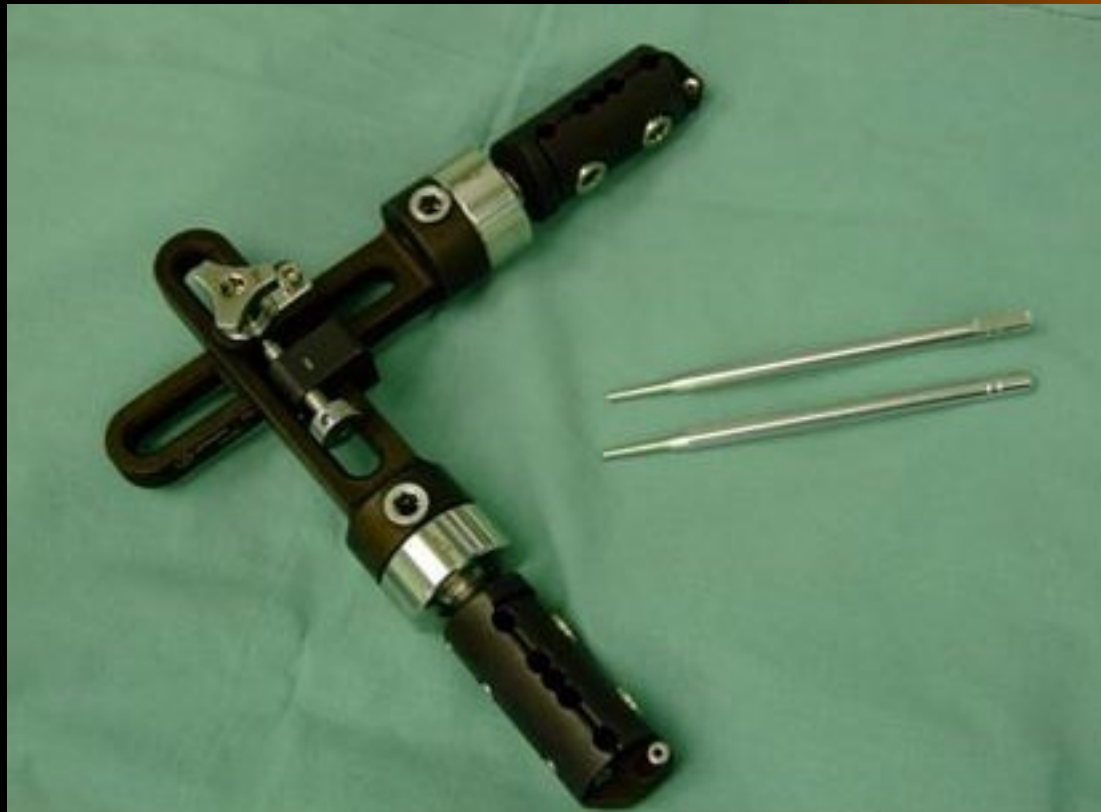


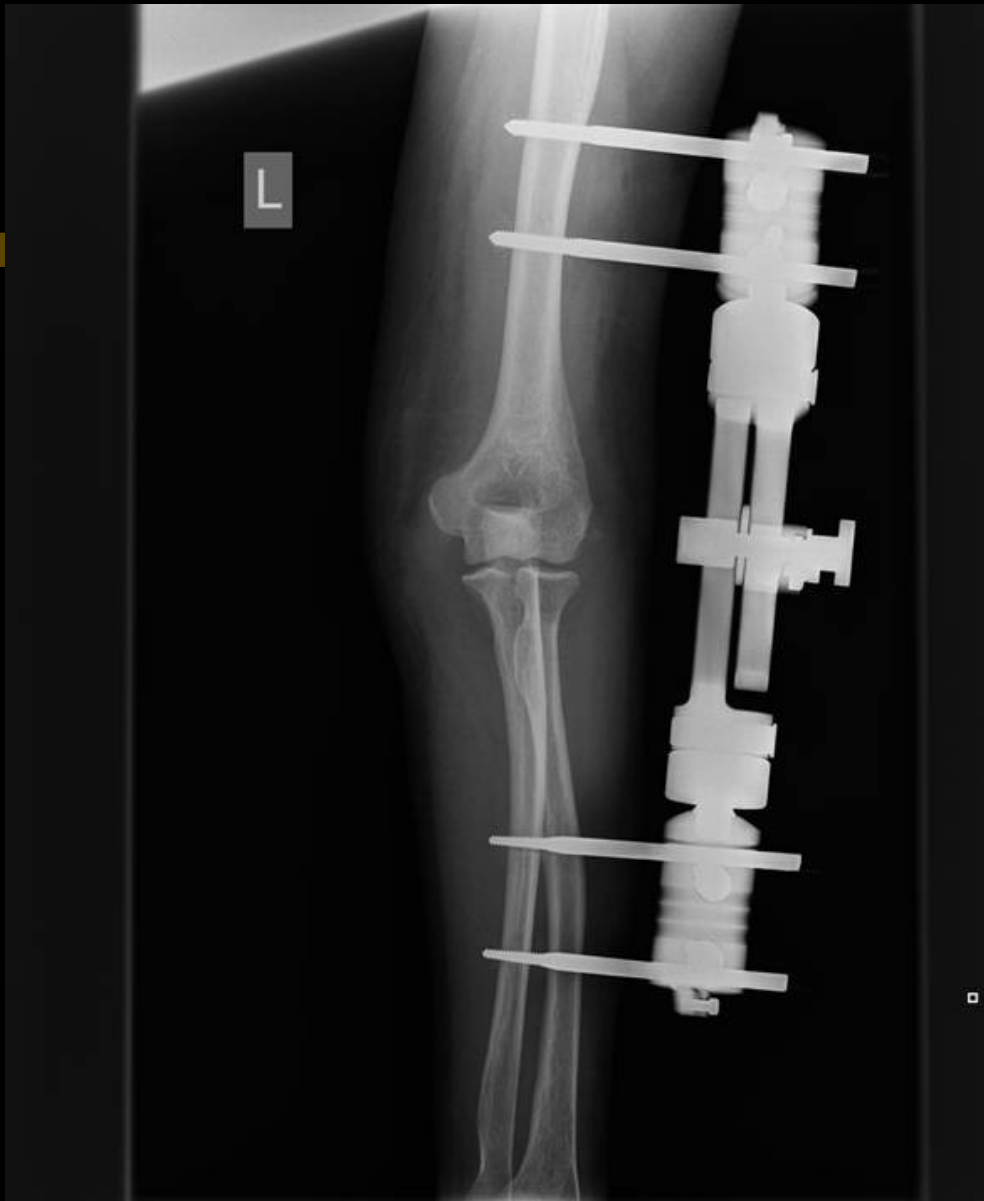# Luxace lokte - léčba



- Konzervativní – max 3 týdny sádra!!!
- Operační
  - sutura vazů
  - OS proc.coronoideus ulnae
  - ZF

# Zevní fixátor Orthofix





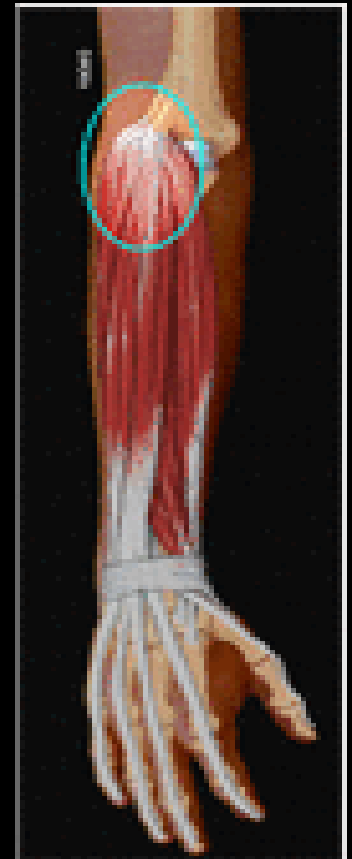
# Tenisový loket

## = radiální epikondylitida

***Entezopatie*** = aseptický zánět v tendostátním spojení

m.ext.carpi radialis brevis

m.ext.digitorum communis





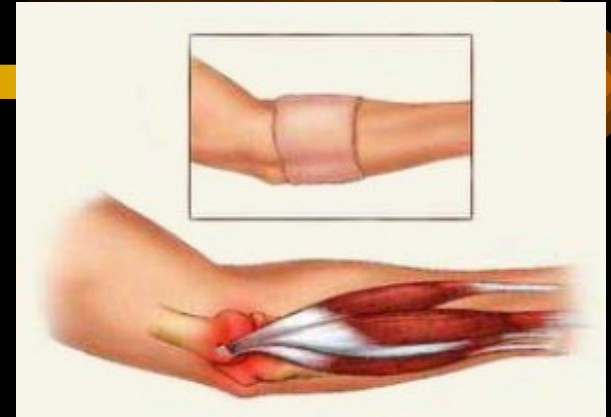
# Klinické příznaky

- **bolest** - max.přední strana rad.epikondylu, ale i na capitulu radii , v průběhu svalů na předloktí
- **porucha funkce** - omezení rozsahu pohybu pro bolest, pokles svalové síly
- **napínací testy** (Thompson, armchair, test 3.prstu)
- **otok , lokál.elevace teploty**

# Léčba

## KONZERVATIVNÍ

- vždy jí začínáme !!!
- nejvýznamnější je vyřazení zátěže
- kombinujeme několik metod



# 1. linie léčby

- sádrová fixace HK v supinaci předloktí a v neutrálním postavení zápěstí + prstů na 2-3 týdny *event.* : bandáž, taping, epikond.páska
- NSAR celkově (lokálně), enzymoterapie  
*event.* : myorelaxans, vazodilatans, vitaminy, chondroprotektiva
- Rhb + fyzikální léčba - DD proudy
  - laser, UZ
  - rázová vlna

## 2. linie léčby

- Kortikosteroidy
  - přísně subtendinózně
  - po 4-6 týdnech ( celkem max. 3x )
  - po aplikaci vždy klidový režim
- ... po aplikaci dochází k sekundárnímu aseptickému zánětu
- ... po úlevě zvýšené riziko přetížení

## 3. linie léčby

- OPERACE

- po 12 týdnech selhání komplexní konz. léčby

- deliberační výkony
- resekční
- denervační
- plastiky šlach
- kombinované výkony

# Oštěpařský, golfový loket = ulnární epikondylitida

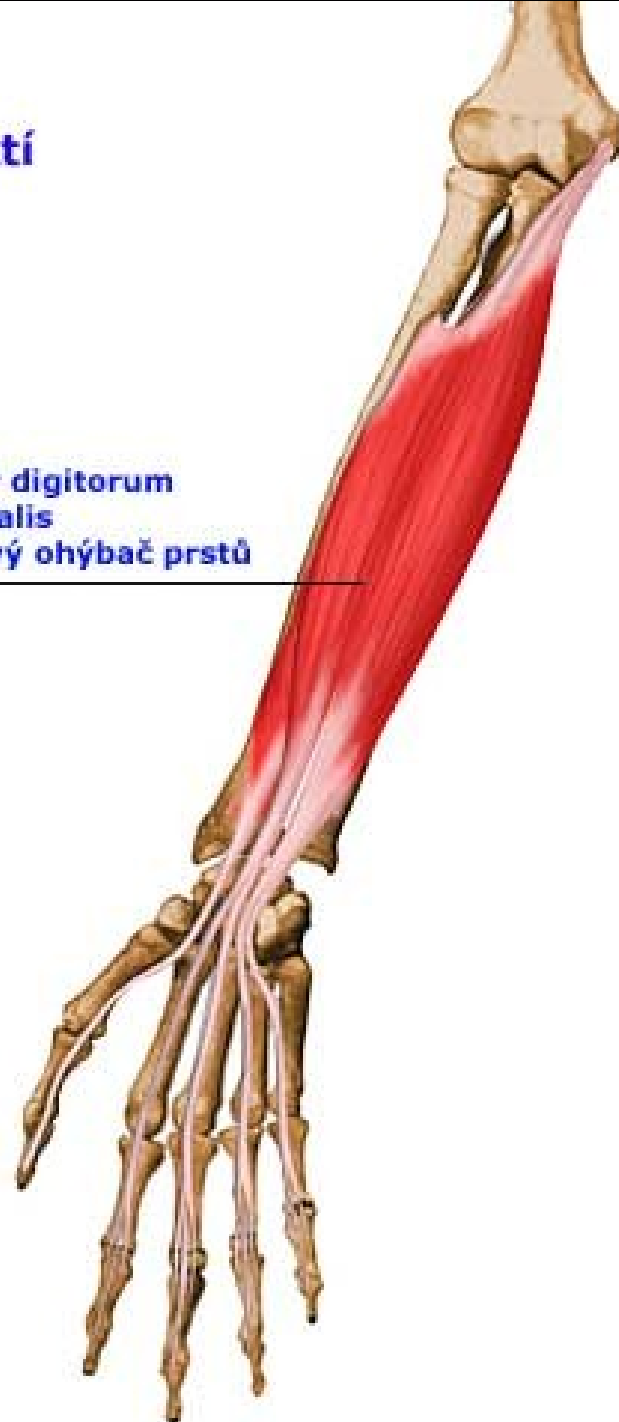***Entezopatie** = aseptický zánět v tendostátním spojení*

- Opakované silné odhody oštěpem
- → přetížení poškození a zánět
- úponů šlach dlouhých ohybačů prstů a zápěstí
- na vnitřní nadhrbol pažní kosti

**Přední  
strana  
předloktí**

**m. flexor digitorum  
superficialis  
povrchový ohýbač prstů**

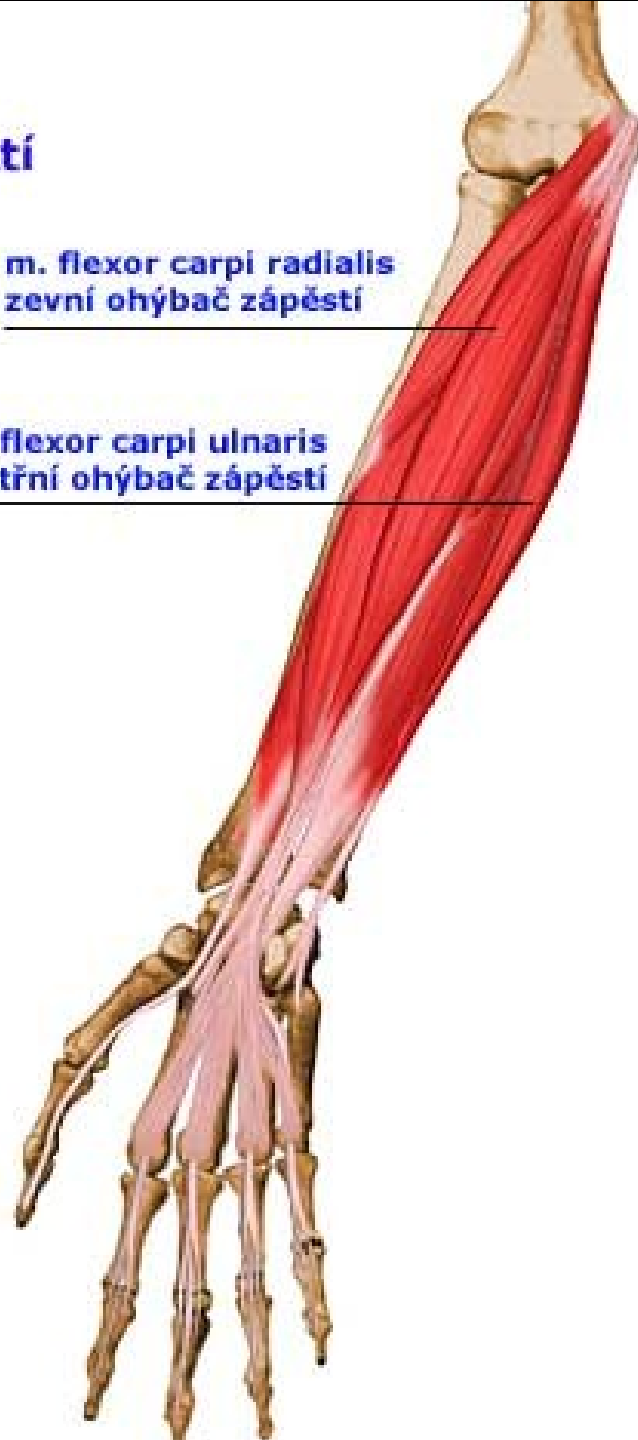---



## Přední strana předloktí

m. flexor carpi radialis  
zevní ohýbač zápěstí

m. flexor carpi ulnaris  
vnitřní ohýbač zápěstí

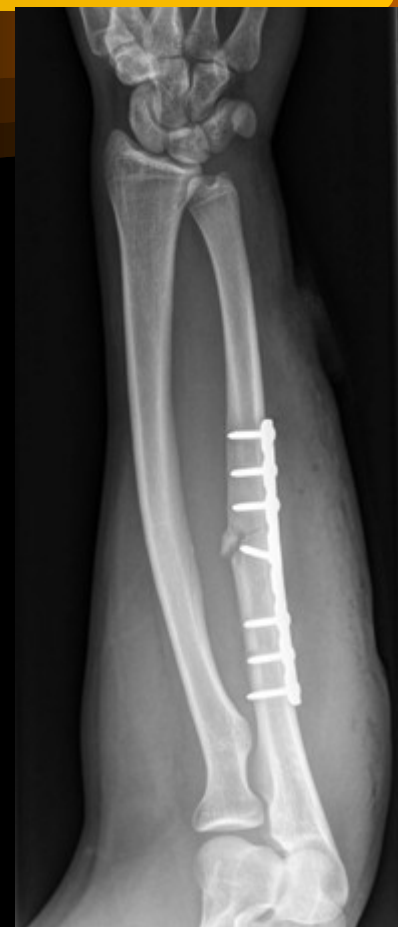
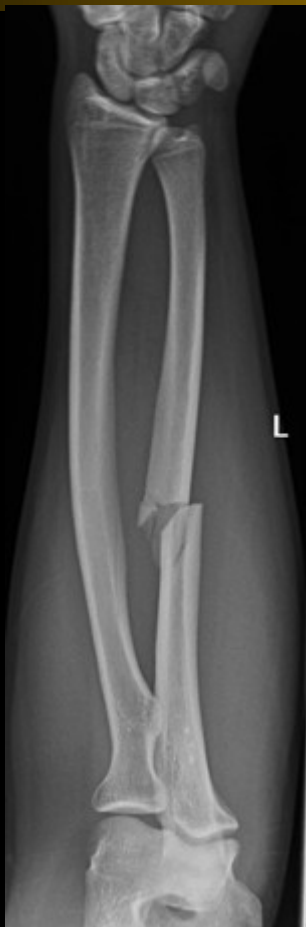


# Zlomeniny předloktí (hokej, fotbal, cyklistika, box)

- většinou přímý náraz
- léčba dle dislokace - SD 6 týdnů
  - operační řešení

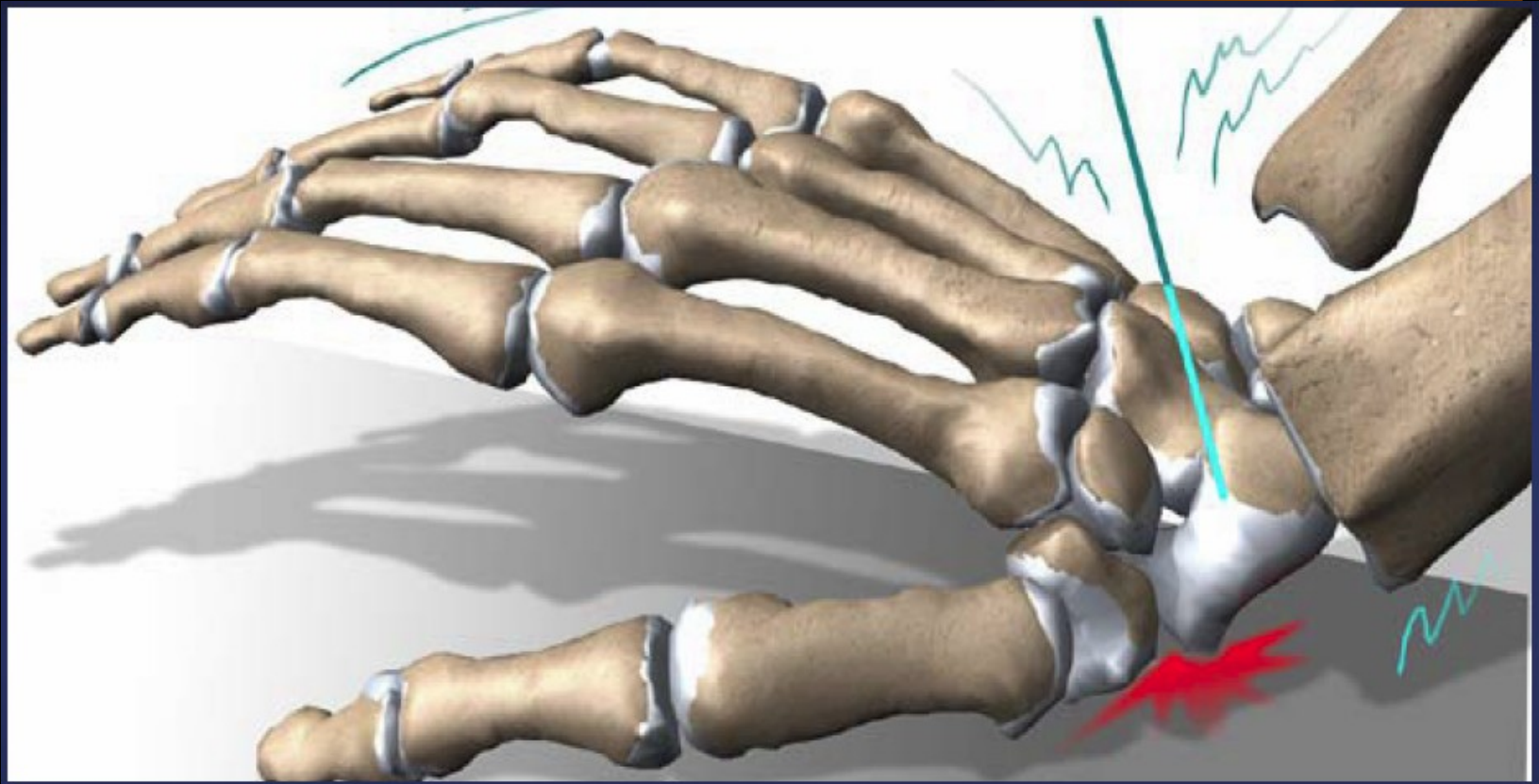
# Zlomeniny předloktí



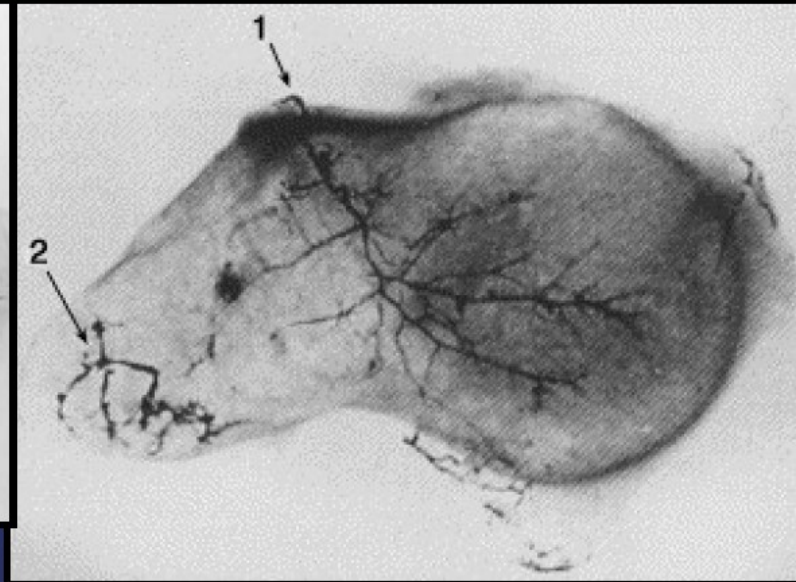
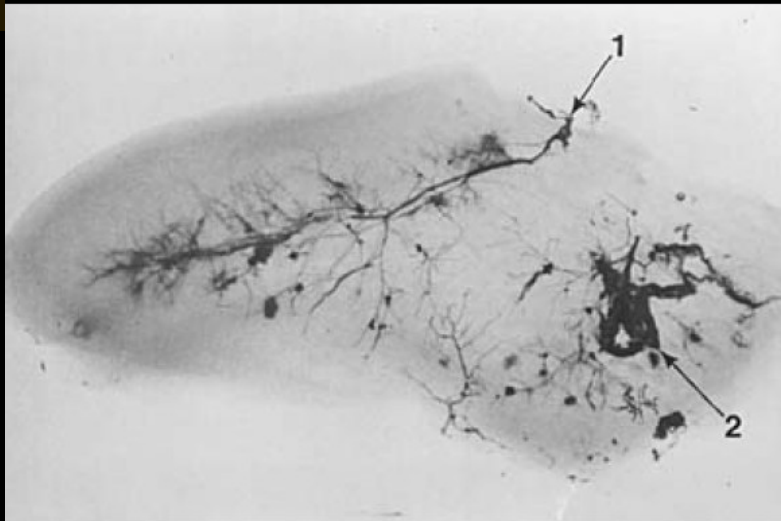# Zlomeniny člunkové kosti (cyklistika, fotbal, běh)

- Pád na dorsálně flektované zápěstí
- První RTG bez nálezu!!!
- Kontrolní RTG za 10 dní
  
- léčba dle dislokace - SD 6-12 týdnů  
- operační řešení

# Zlomeniny člunkové kosti

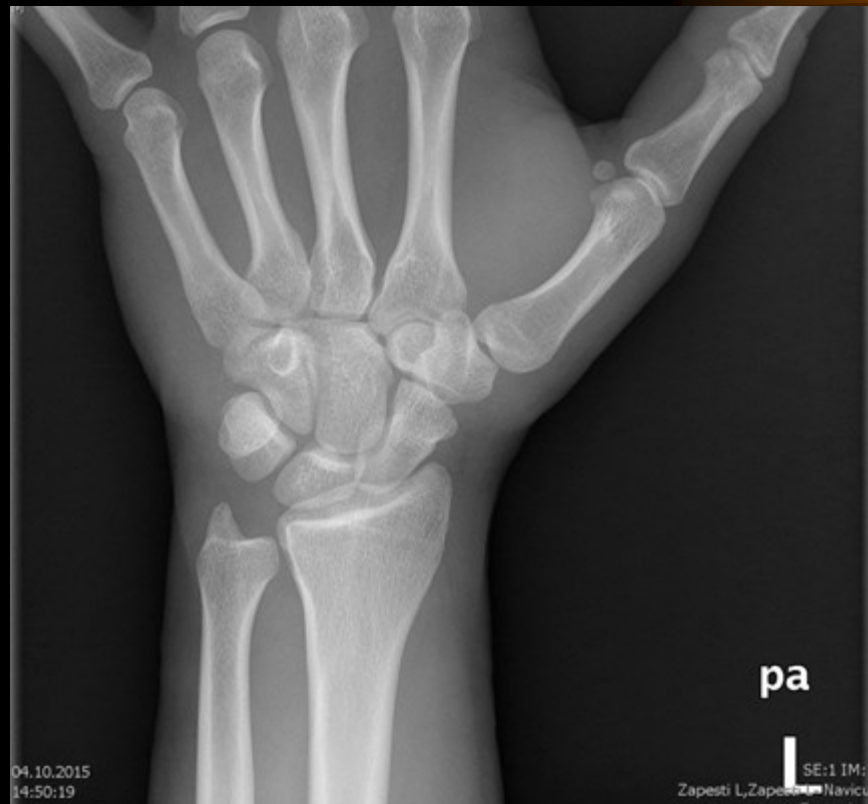

# Zlomeniny člunkové kosti

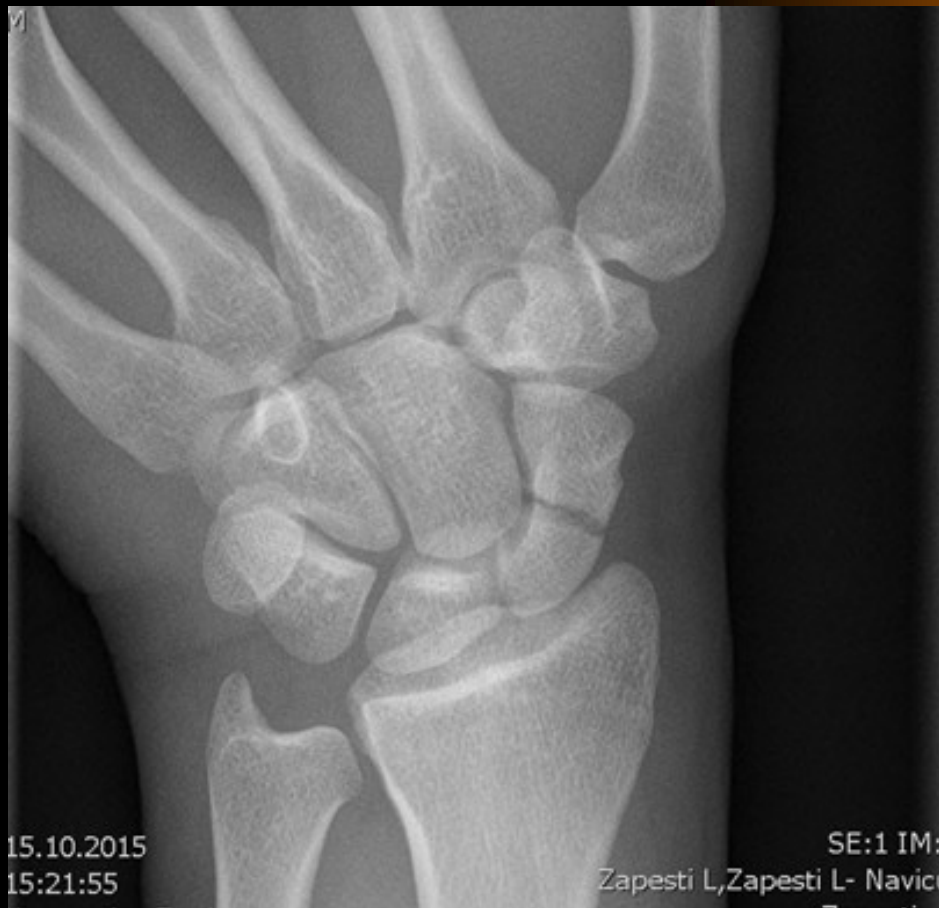

Scaphoid arterial blood supply. The dorsalscapoid branch (1) enters at the waist and supplies the proximal 70%–80% of the bone. The volar scaphoid branch of the radial artery (2) supplies the distal 20%–30%.

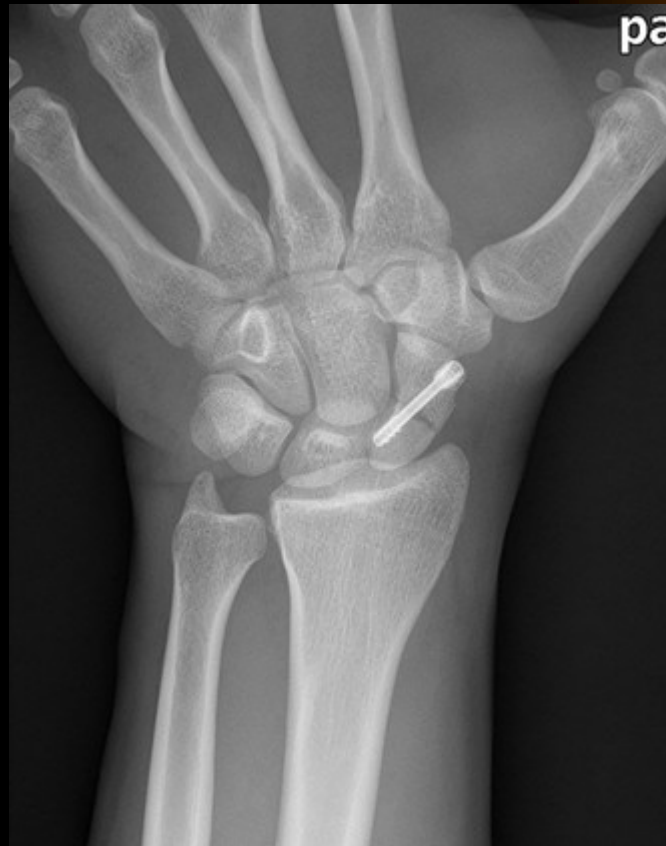# Zlomeniny člunkové kosti



# Zlomeniny člunkové kosti – vhodné opakovat RTG za 7-10dní

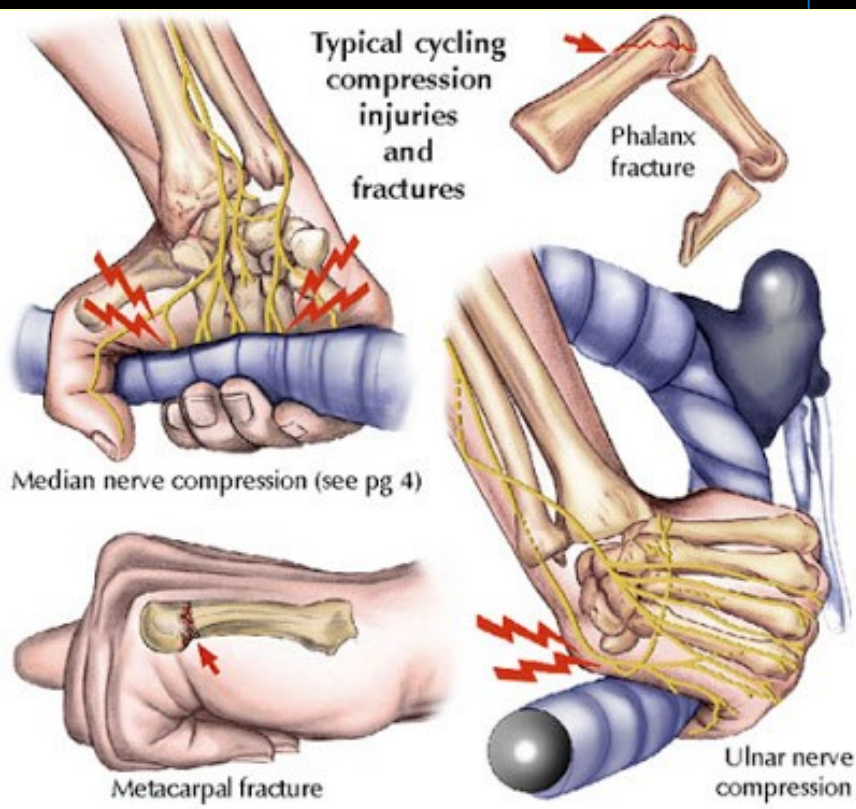


# Zlomeniny člunkové kosti





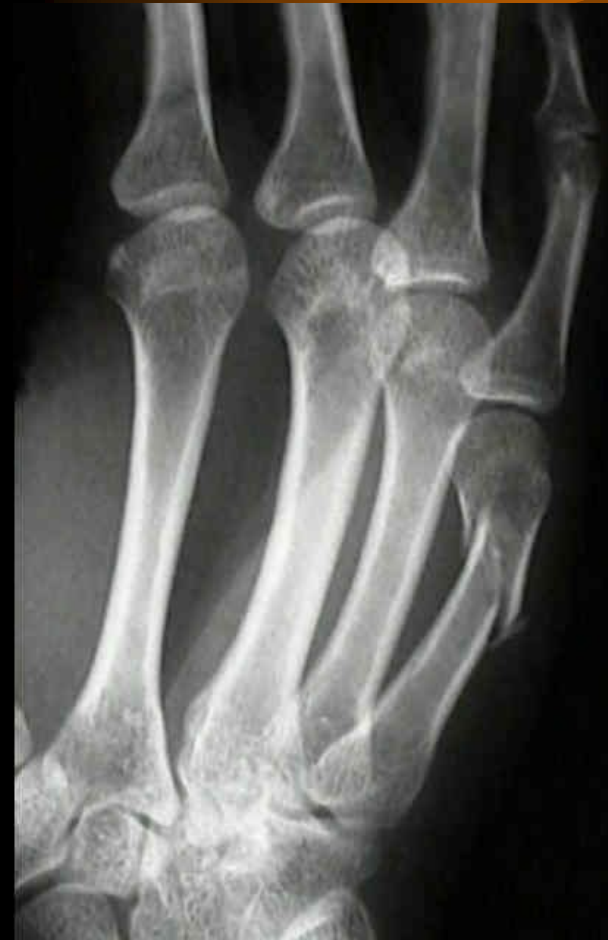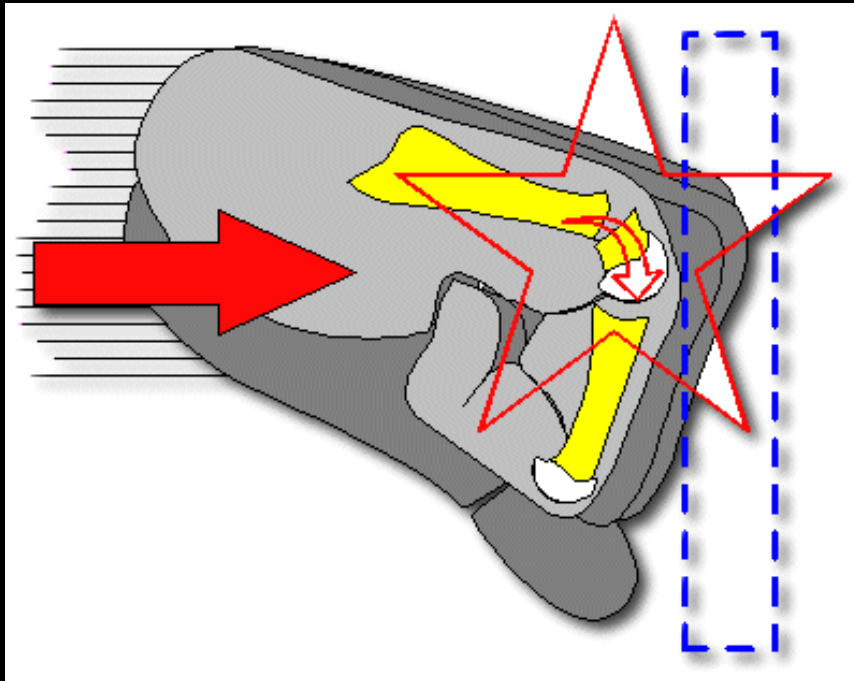
# ZDRAVOTNÍ PROBLÉMY V DŮSLEDKU JÍZDY NA KOLE



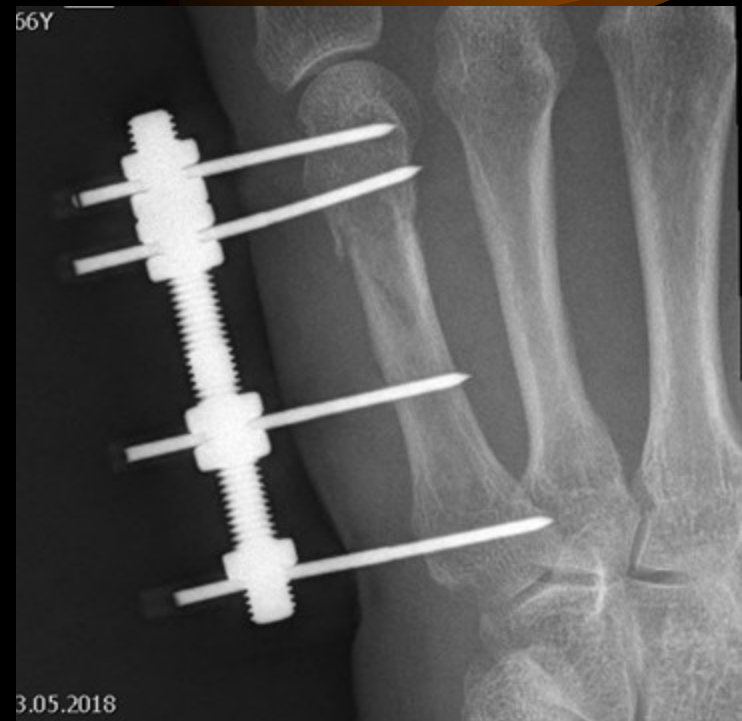
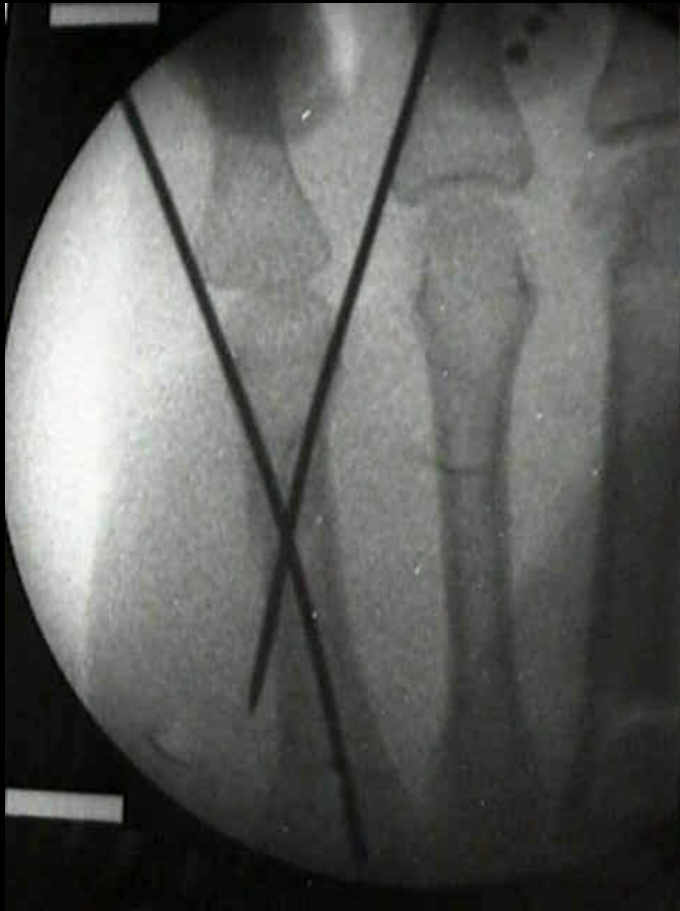**Nevýhodou jízdy na kole je nerovnováha mezi velkým zatížením pohybového aparátu dolních končetin a nedostatečným nebo jednostranným přetížením zatížením jiných částí těla.**

Ze statického a vibračního přetížení a nárazů horních končetin vznikají **bolesti rukou, zápěstí, loktů, tricepsů paží a ramen.**

# Boxerská zlomenina



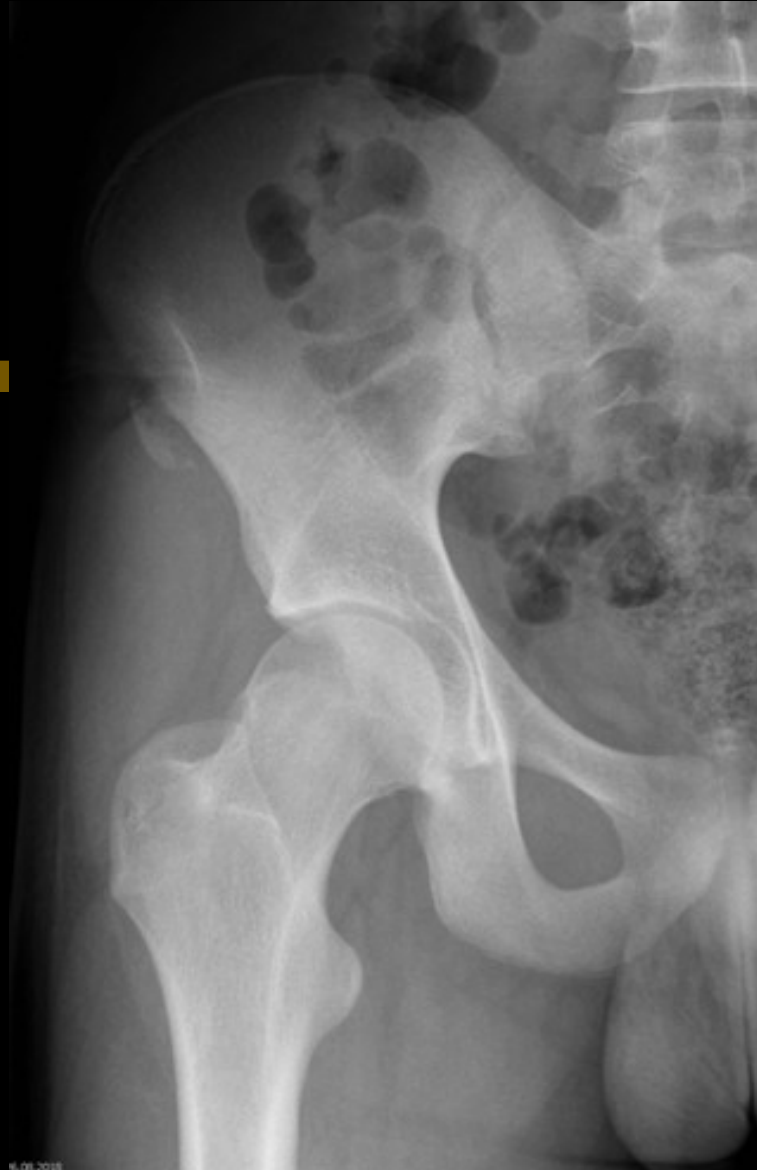# Boxerská zlomenina



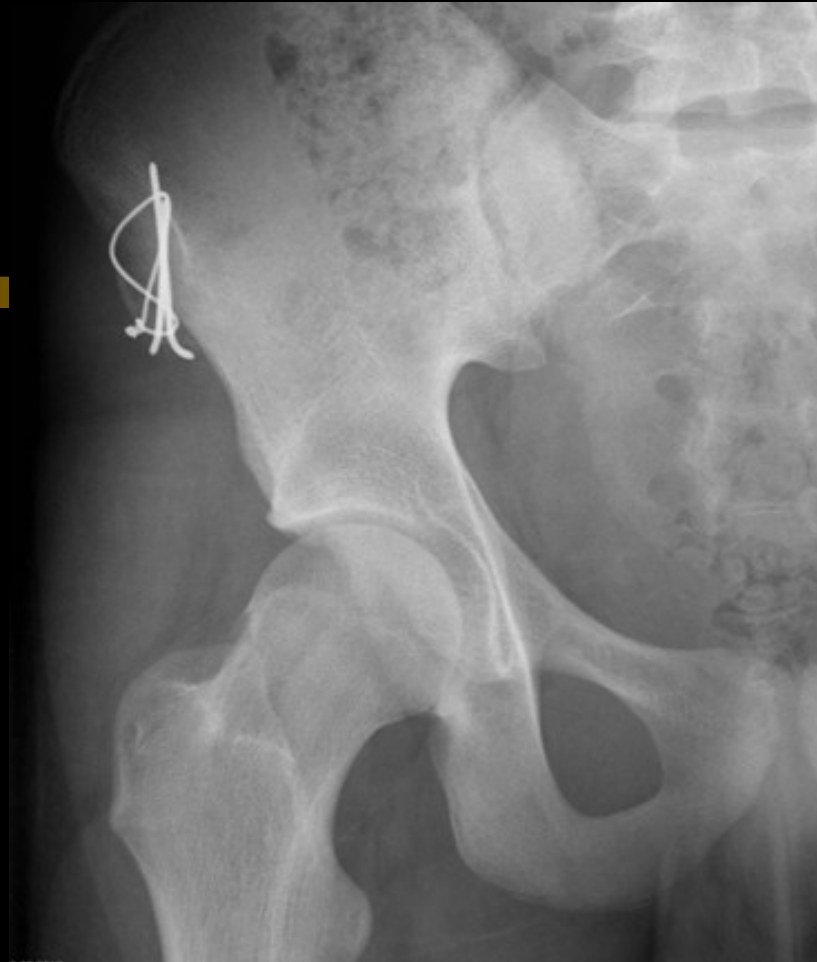# Zlomeniny v oblasti pánve (hokej, florbal)

- Avulzní zlomeniny = vytržení kostního fragmentu s úponem šlachy (adolescenti)
- léčba dle dislokace – klid, FH, 6 týdnů  
- operační řešení

# Avulze SIAS



# Avulze SIAS



# Bolesti třísla, natažení svalů či úponů šlach stehna

(běh, hokej)

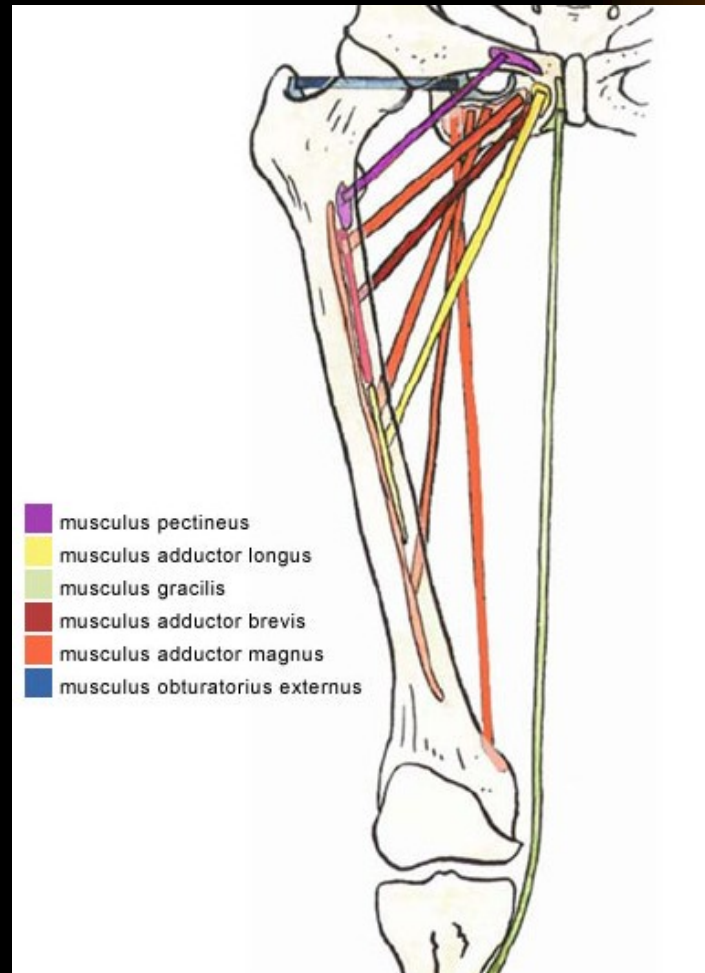
- většinou přetížení měkké tkáně, ischemie, spasmus, distenze, ruptura
- RTG pánve (impigment sy coxae)
- UZ
- MRI
  
- Vyšetření fyzioterapeutem

# Bolesti třísla

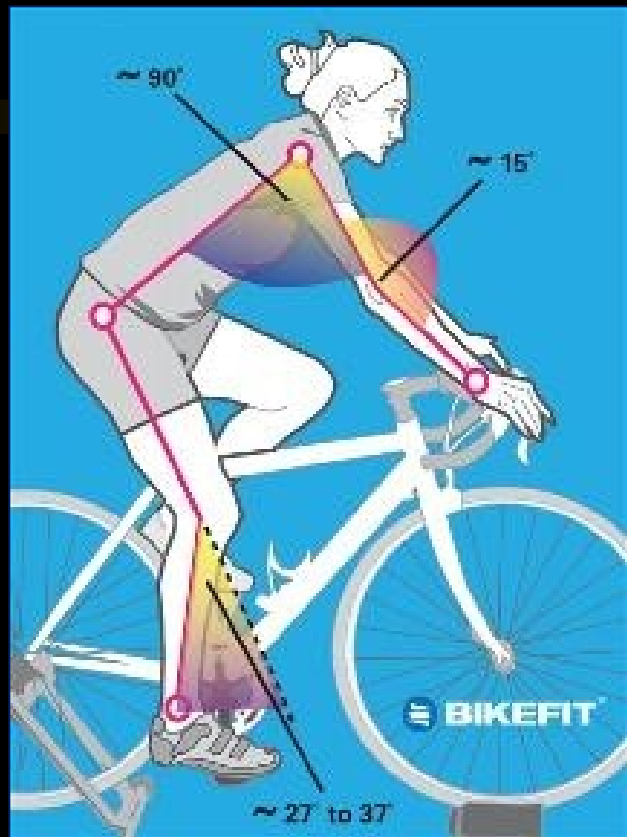
- Opakované rychlé přitažení stehna, brždění, starty a doskoky do strany, kopy při zevní rotaci stehna
  - silné tahy – trhy šlach přitahovačů stehenních a jejich úponů na stydkou kost
  - zánět a bolest



# Adduktory stehna

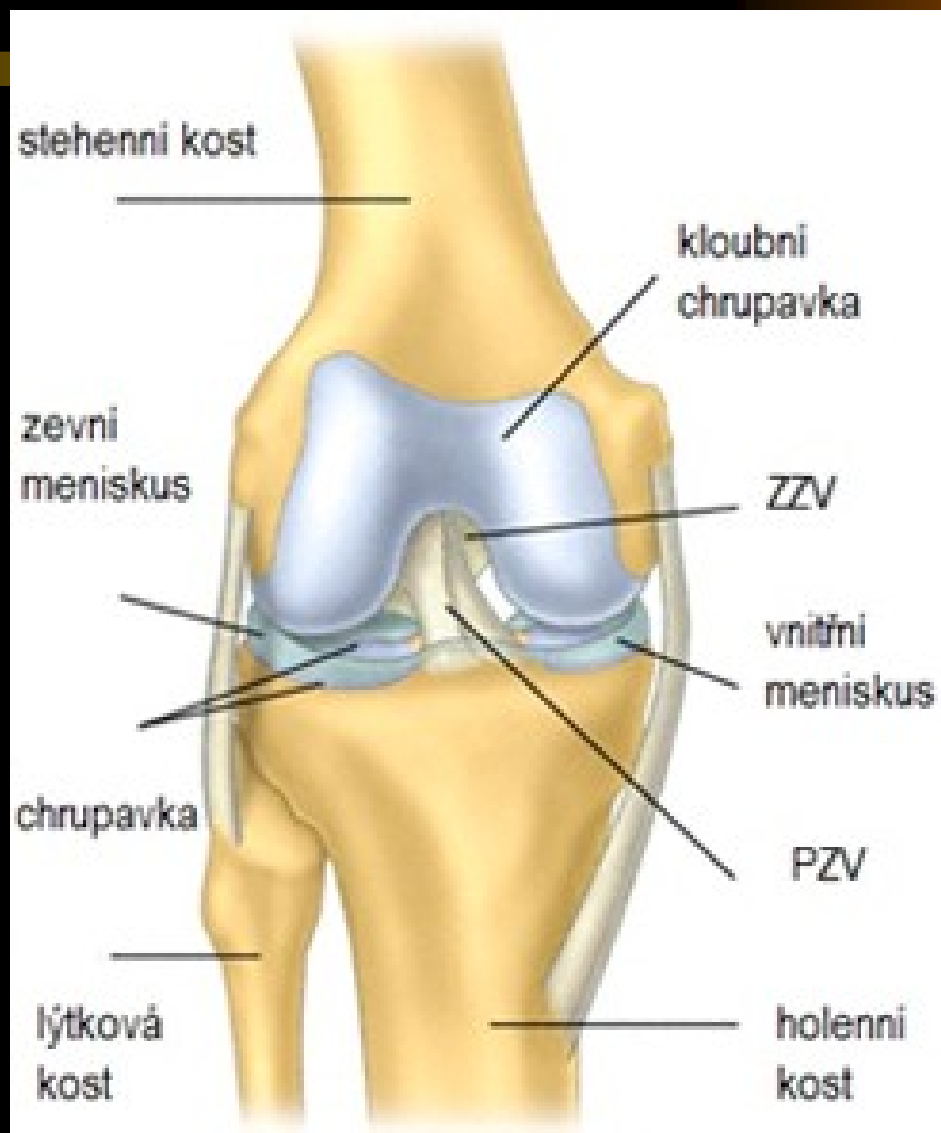

# ZDRAVOTNÍ PROBLÉMY V DŮSLEDKU JÍZDY NA KOLE



- Z nesprávného a dlouhodobého sezení na špatném sedle vznikají **odřeniny, otlaky a poruchy prokrvení krajiny sedací.**
- Při příliš vysokém sedle nebo špatně nastavené poloze „kufrů“ na botách (rotace doleva nebo doprava) jsou přetíženy **vnitřní postranní vazy kolen a Achillova šlacha** a vzniká jejich zánět.
- Při příliš nízkém sedle je přetížen **kvadriceps a jeho šlacha** (a tíhový váček).

# Poranění kolenního kloubu



# Poranění kolenního kloubu

- Fraktura pately
- Přímý náraz
- Th: - rigidní kolenní ortéza, FH, 6 týdnů  
- operační řešení

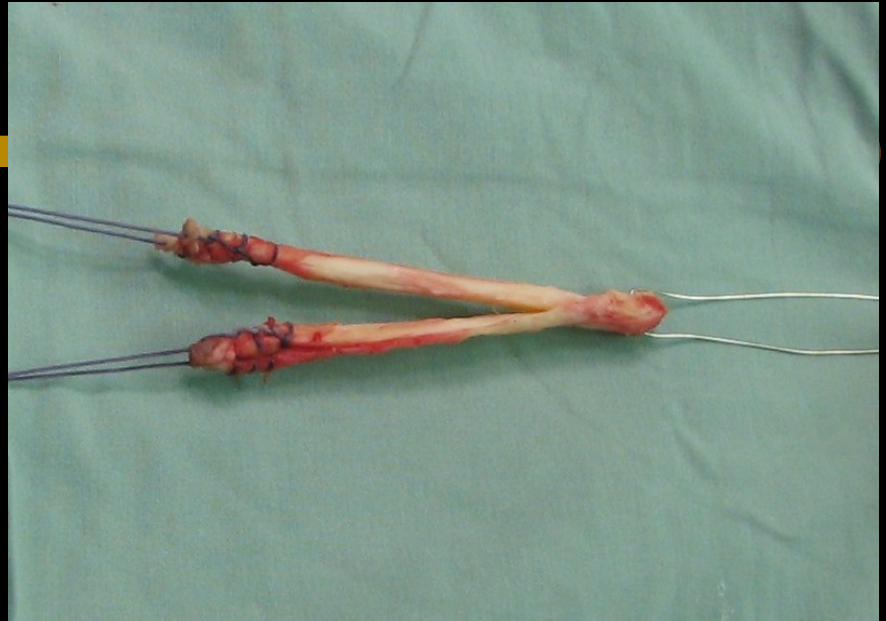
# Poranění měkkých tkání kolena

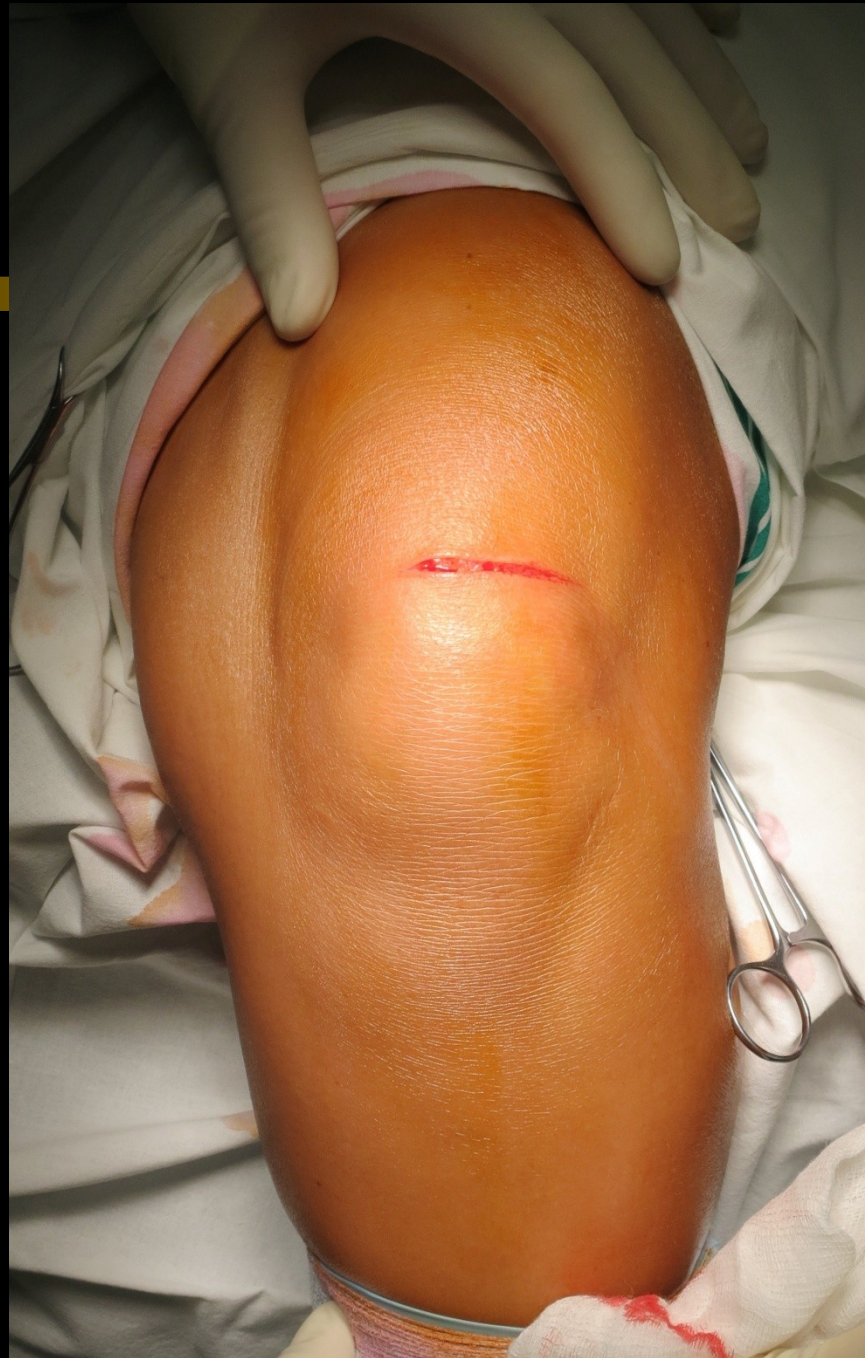- jedno z nejčastějších poranění (mladí lidé, sporty)
- poraněné anatomické struktury:
  - *postranní vazy (vnitřní, zevní)*
  - *kloubní pouzdro*
  - *zkřížené vazy (přední, zadní)*
  - *menisky (vnitřní, zevní)*
- klinický obraz: otok, hematoma, náplň- hemartros?, stabilita kloubu, palpační bolestivost, pohyb, speciální testy na jednotlivé anatomické struktury

# Poranění měkkých tkání kolena

- **punkce náplně** (synovie x hemartros)
- zobrazovací metody: RTG, NMR (CT)-avulze, osteochondrální zlomeniny, poranění ligament a menisků
- léčba: konzervativní (fixace, RHB)  
operační- AS, otevřená sutura vazů, rekonstrukce vazů /**LCA = preferovaná metoda**/

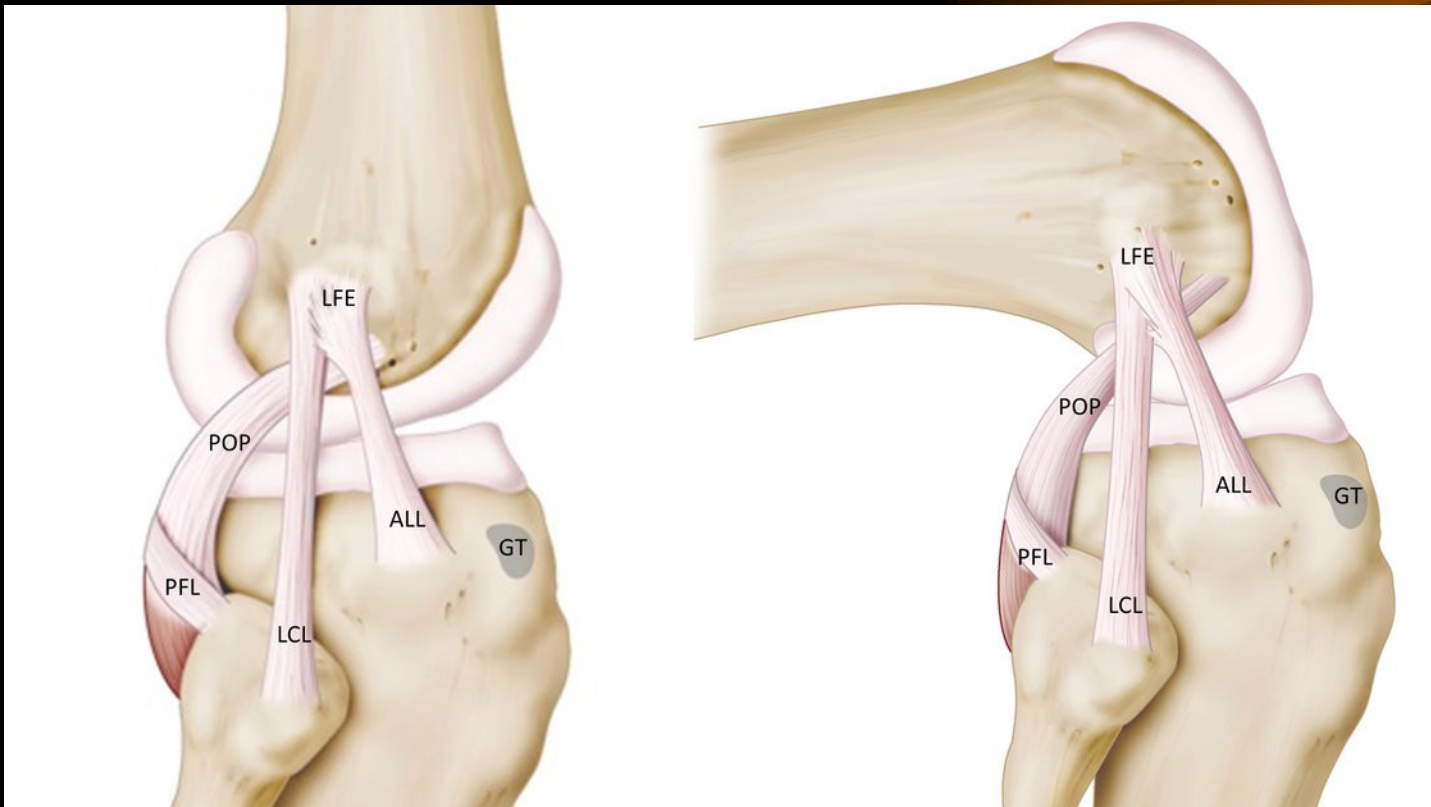
# Typy štěpů pro náhradu LCA



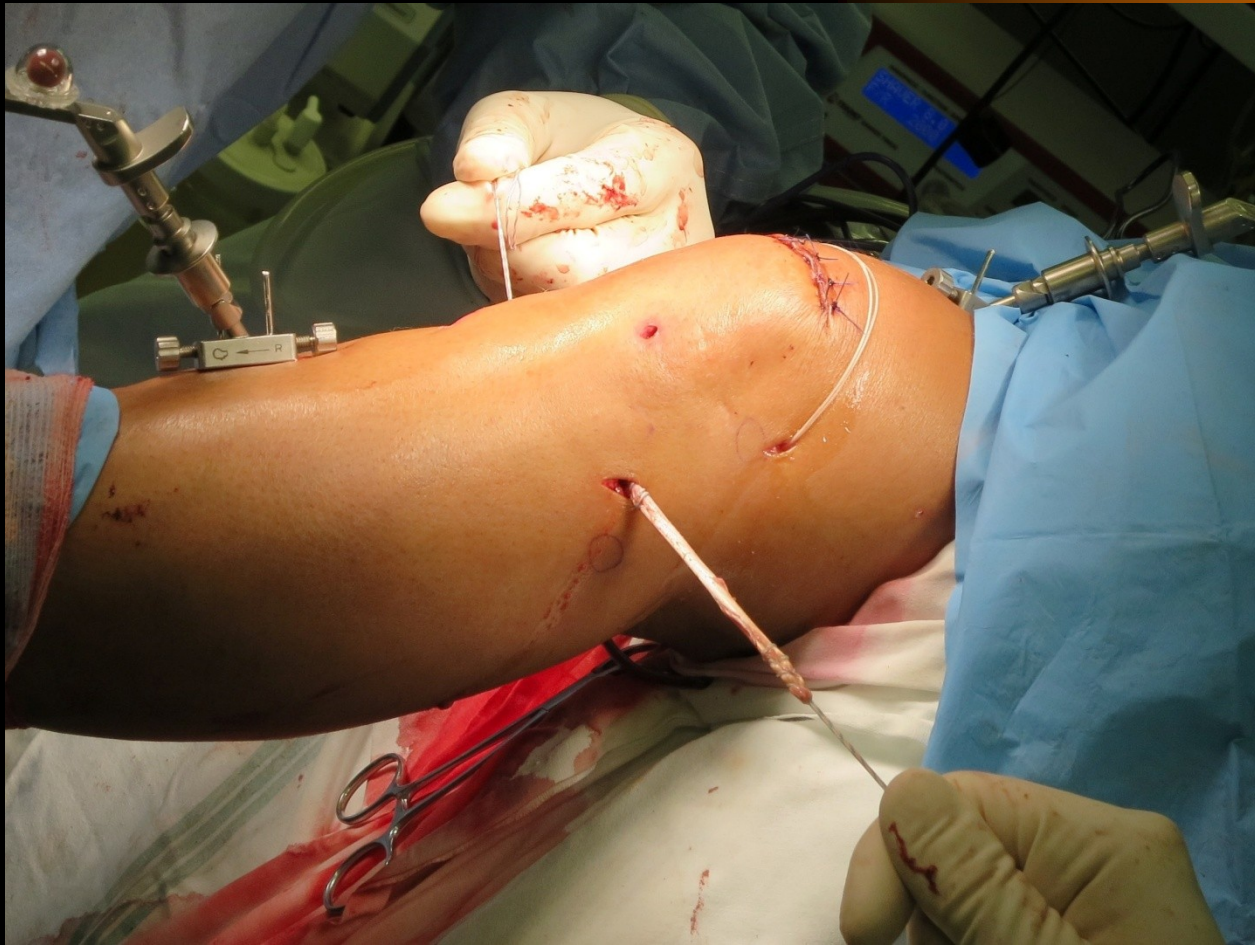



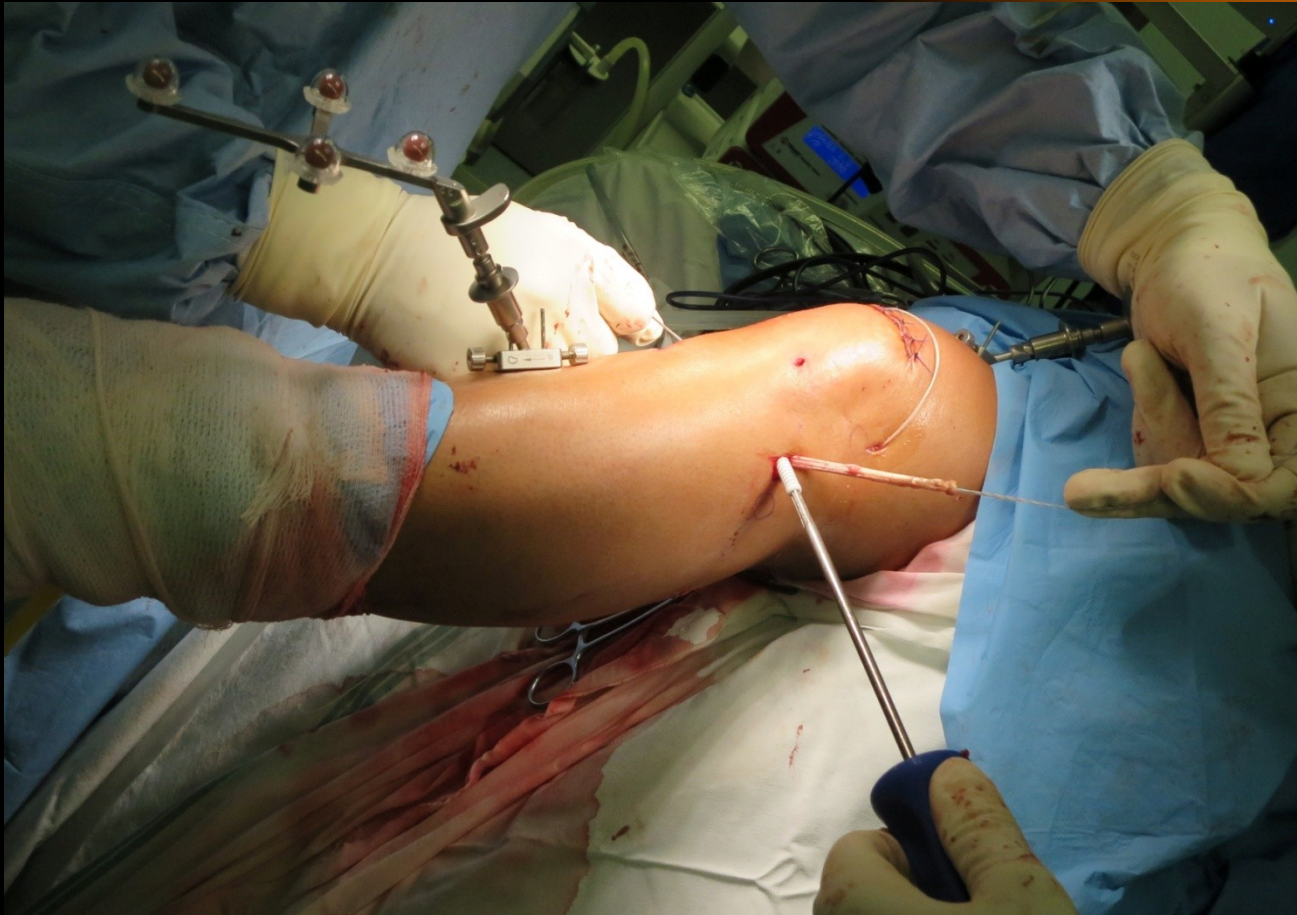
# Ligamentum anterolaterale



# Ligamentum anterolaterale

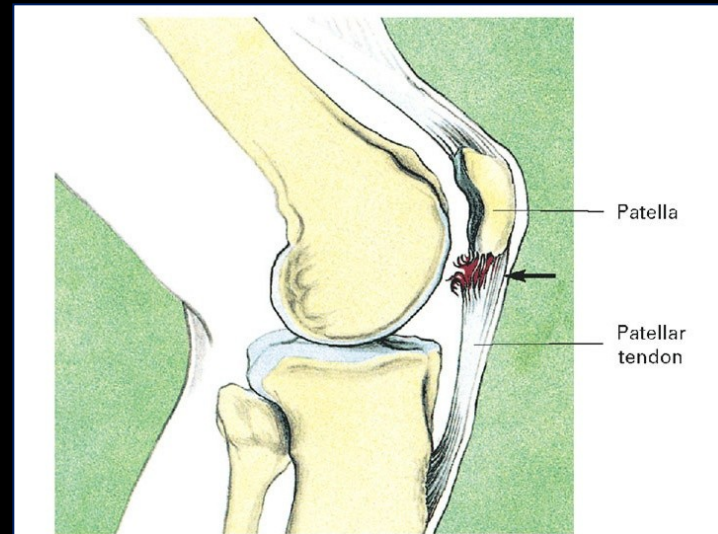


# Ligamentum anterolaterale



# Skokanské koleno („jumping knee“)

- **Plíživé poranění**
- Úpon m. RF a lig. Patellae
- Excentrická zátěž
- Častěji apex patelly



# Léčba



- Omezení zátěže
- RHB
- NSA
- Operační – resekce, návrty apexu

# Prsařské koleno

- Opakované silné vybočení bérce (abdukce) při současném přitažení (addukci) stehen
- → trh vnitřních postranních vazů kolen,
- + podráždění vnitřních menisků
- Další příčiny:
- nesprávná technika prsařského kopu
- nadměrná volnost kolene

# Léčba

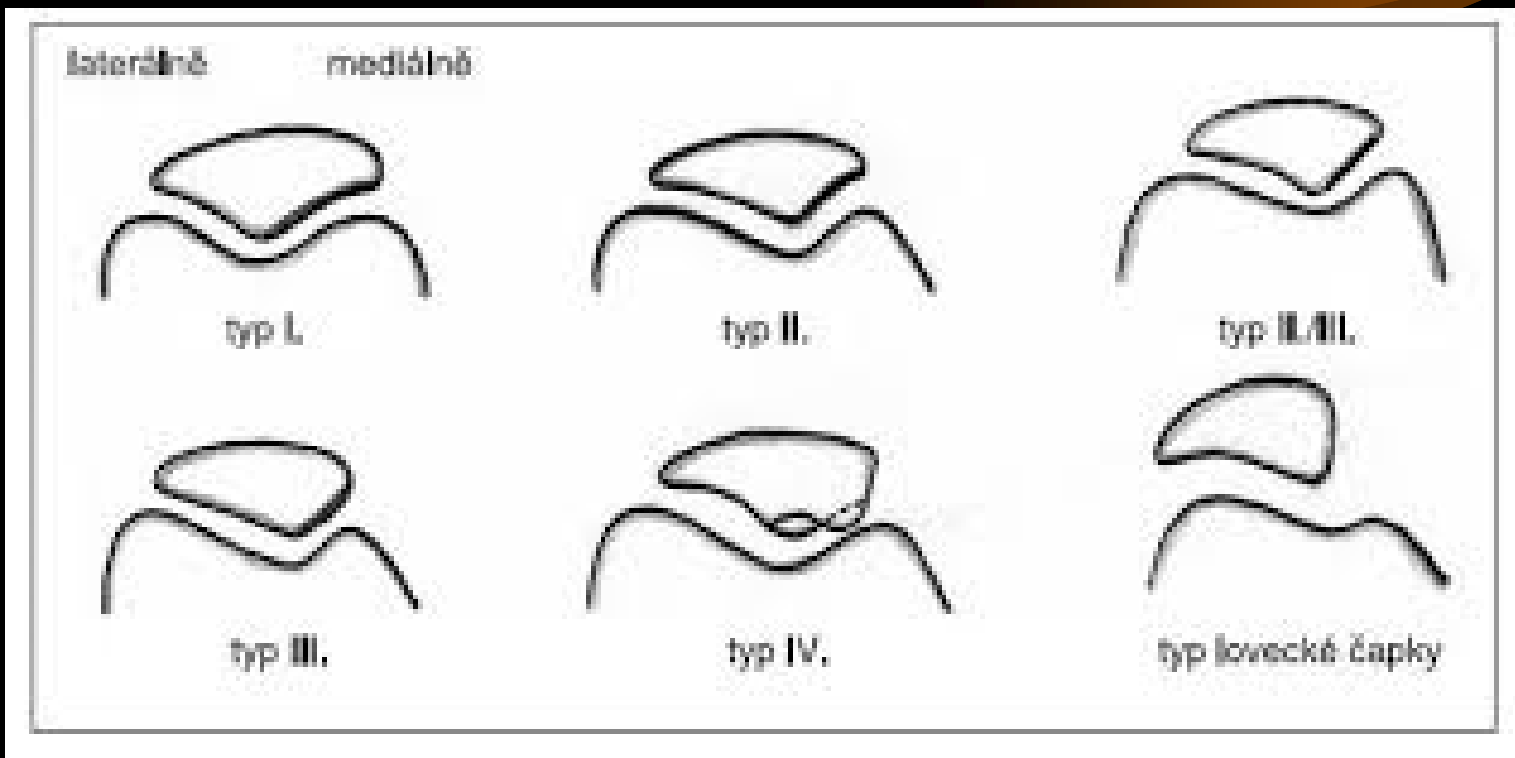
- **změna organizace tréninku:**
  - omezení švihových pohybů – kopů
  - změna techniky pohybu
  - udržení kolen blízko sebe při přitahování a uprostřed kopu
  - úplné natažení kolen na konci kopu jen když jsou nohy u sebe o protahování ohybačů kolen na zadní straně stehna (hamstringy)
  - izometrické posilování m. quadriceps femoris (hl. vnitřní hlava) o led o klid
- **lékař** - místně a celkově antiflogistika

# Patelo-femorální bolestivý syndrom

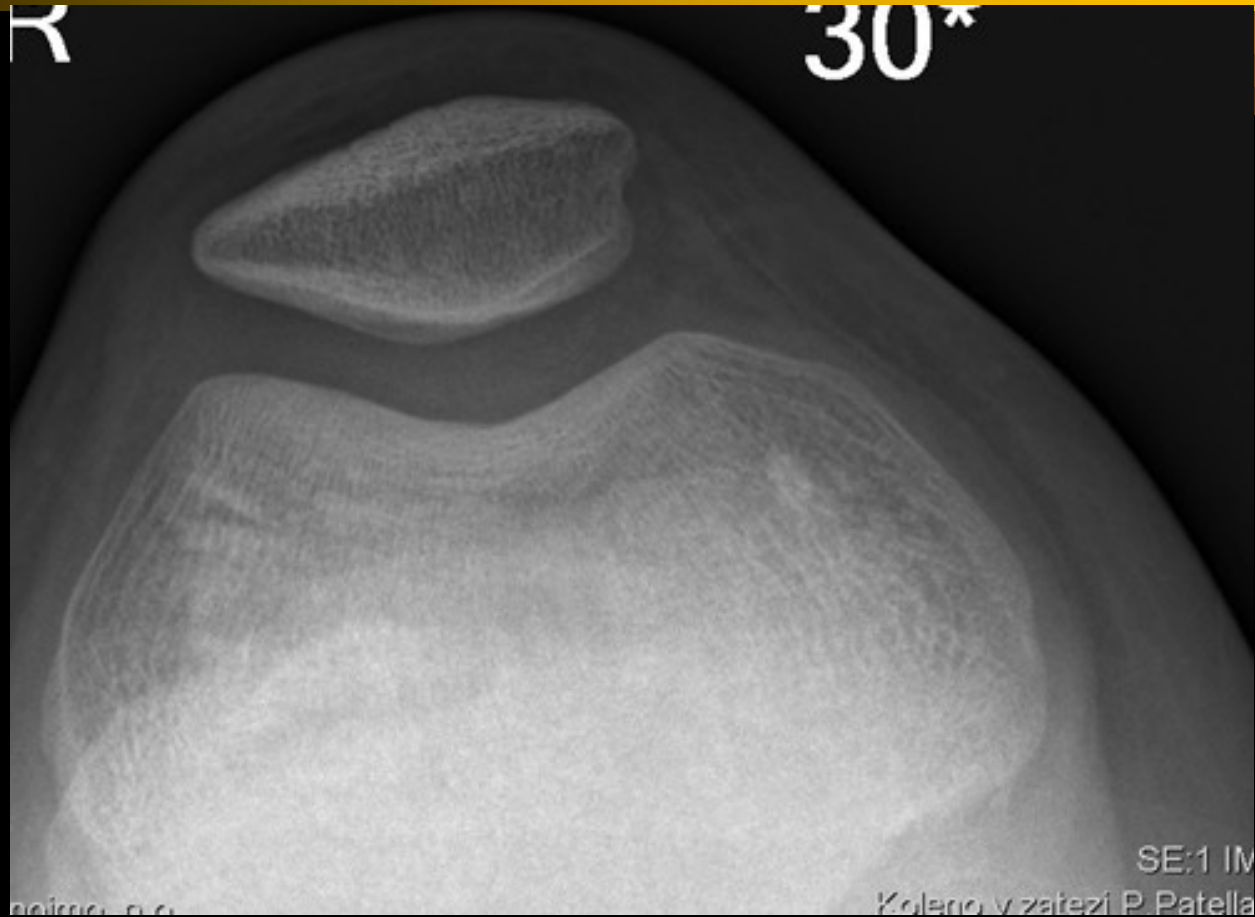
- chůze a běh s kopce (i do kopce), dřepy
- Opakovaný silný tah šlachy kvadricepsu
- → tlak a nárazy čéšky na stehenní kost →
- → poškození chrupavky na zadní straně čéšky
- Zhoršující faktory:
- zkrácení přímého svalu stehenního
- vyosení vbočeného kolene



# Dysplazie pately



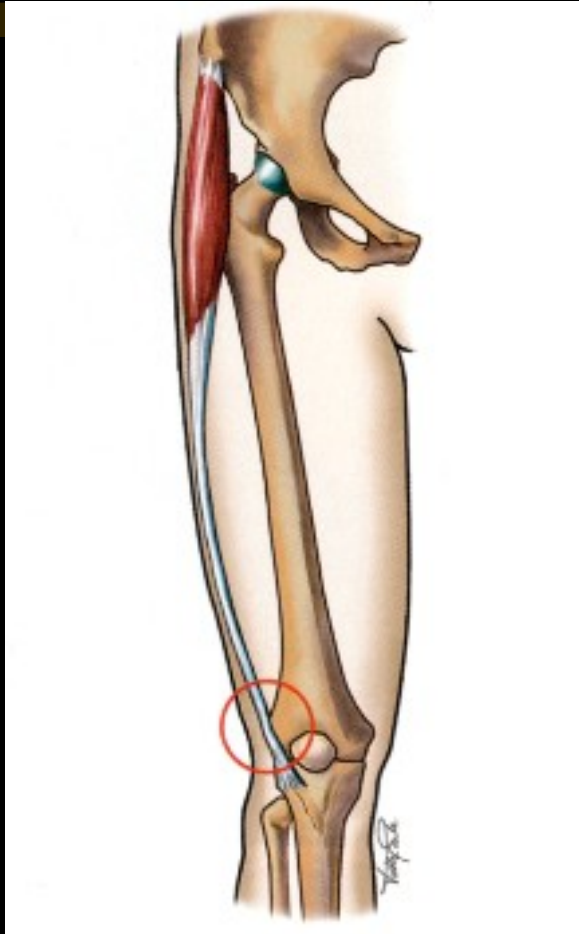
# Dysplazie pately



# Běžecké koleno

- Opakované natažení a ohýbání kolene
- → tření, zánět a bolesti šlachy natahovače povázky stehenní o zevní nadkloubní hrbole kosti stehenní
- Predisponující faktory:
  - vybočené koleno (←špatná bota)
  - zkrácený natahovač povázky stehenní

# Běžecské koleno



Tractus iliotibialis

## Aseptická nekróza tuberositas tibiae – úponu šlachy kvadricepsu

(nemoc Osgood – Schlatter)

### Příčiny:

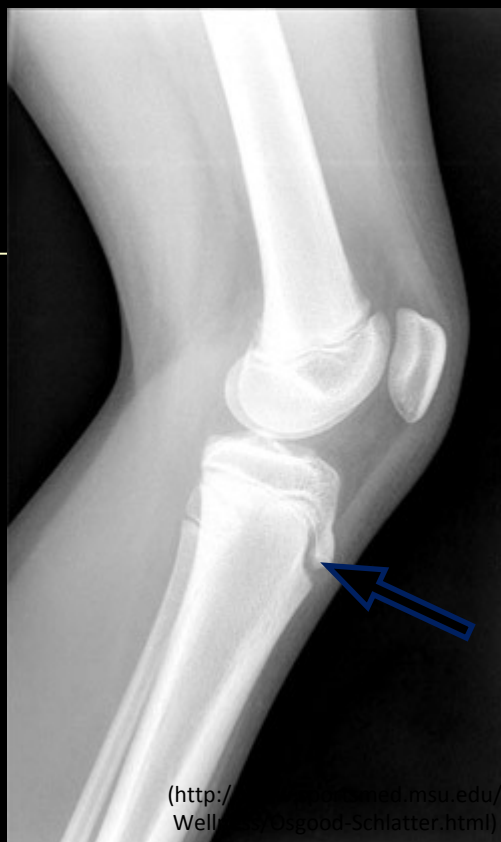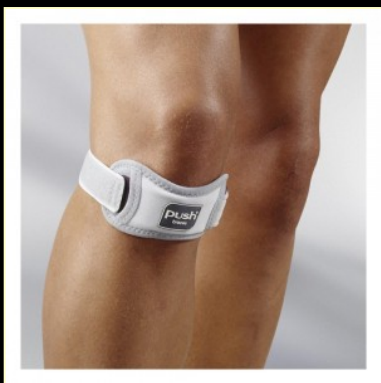- Oslabení (vrozené i získané) v době růstu kostí u dětí (neukončená osifikace apofýzy)
- Přetížení – silné extenze kolena, výskoky, dřepy, ...

### Projevy:

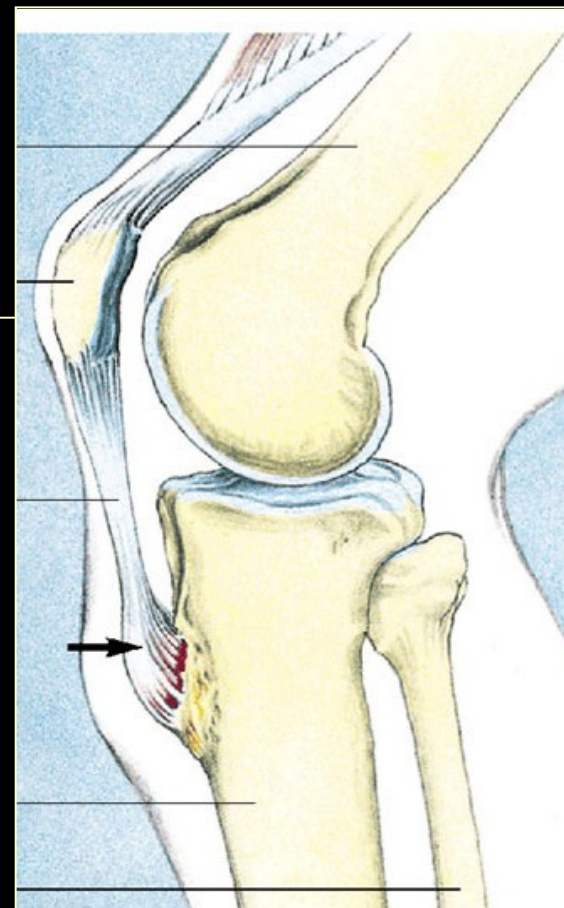
- **Bolest, otok**

### Léčba:

- **Omezení zátěže**
- **Patelární páska**



(<http://www.orthopedics.med.msu.edu/Wellness/Osgood-Schlatter.html>)



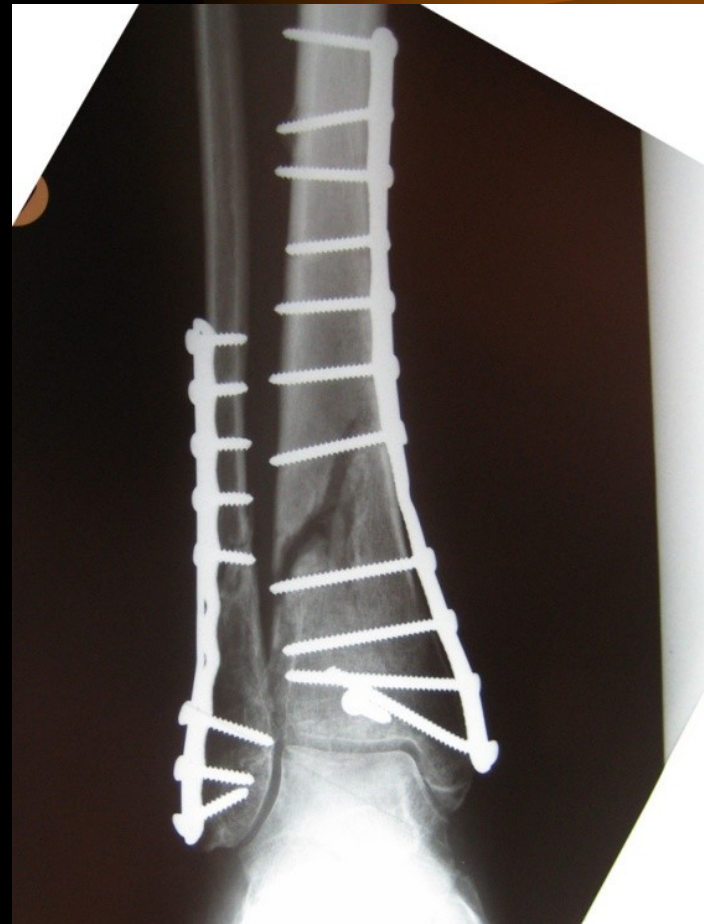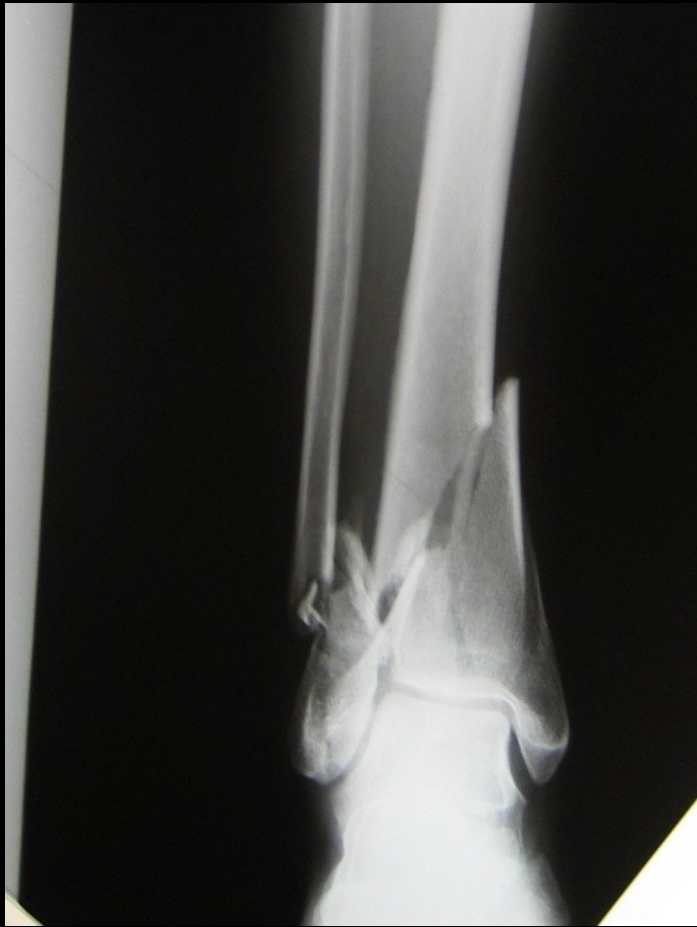(Peterson, Renström et al. Sports Injuries. Their Prevention and Treatment. 3rd ed. Kent: Martin Dunitz, 2001)

# Zlomeniny bérce

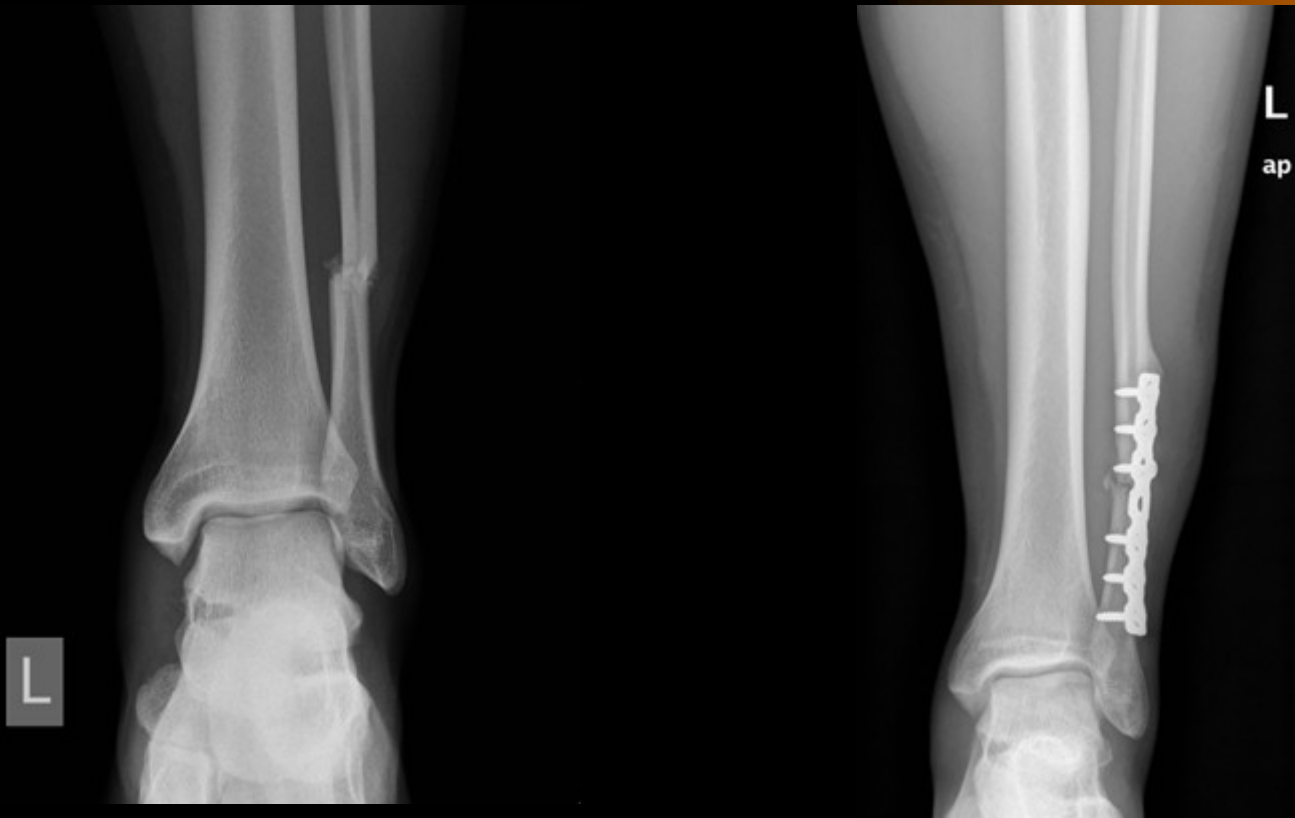(fotbal, basketbal)



# Zlomeniny pilonu



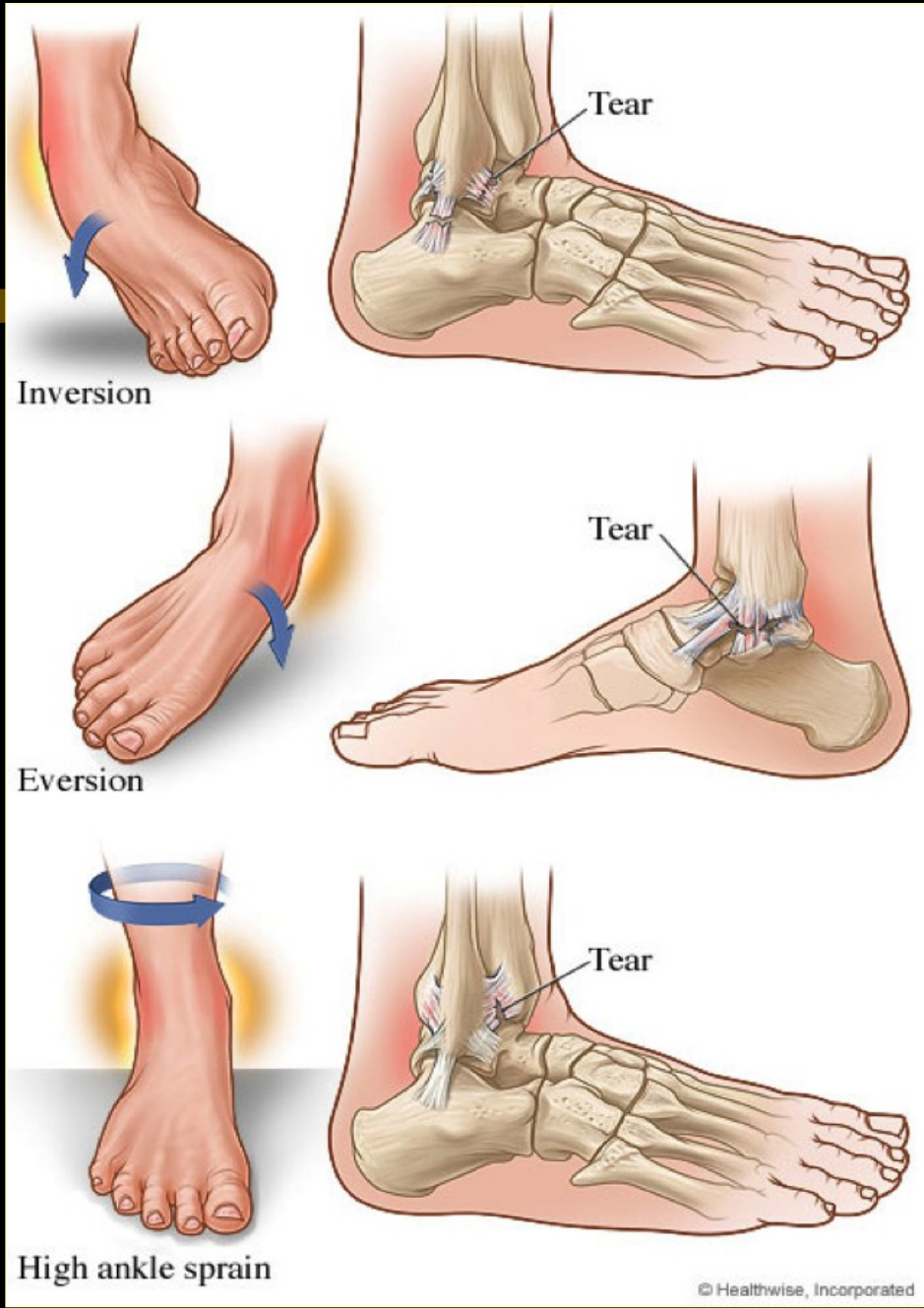
# Zlomeniny hlezna (hokej, fotbal, běh)



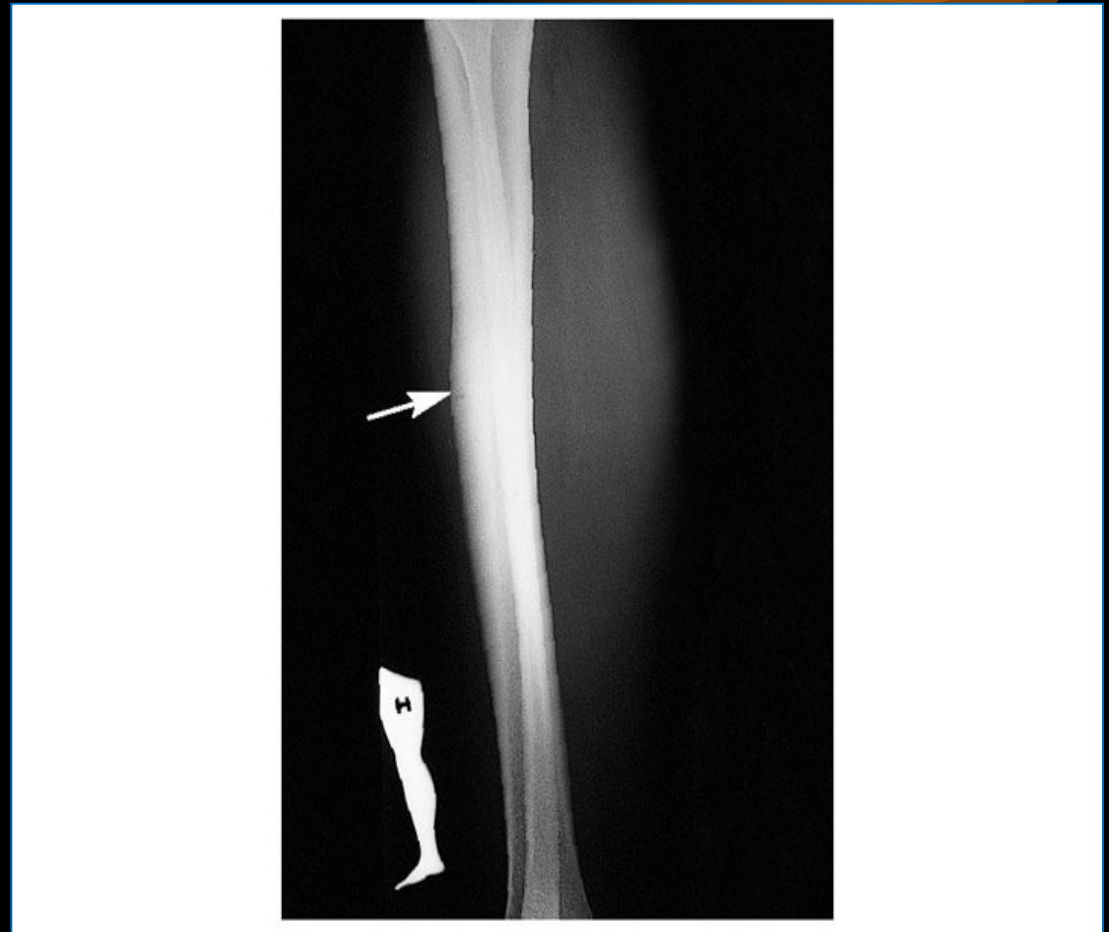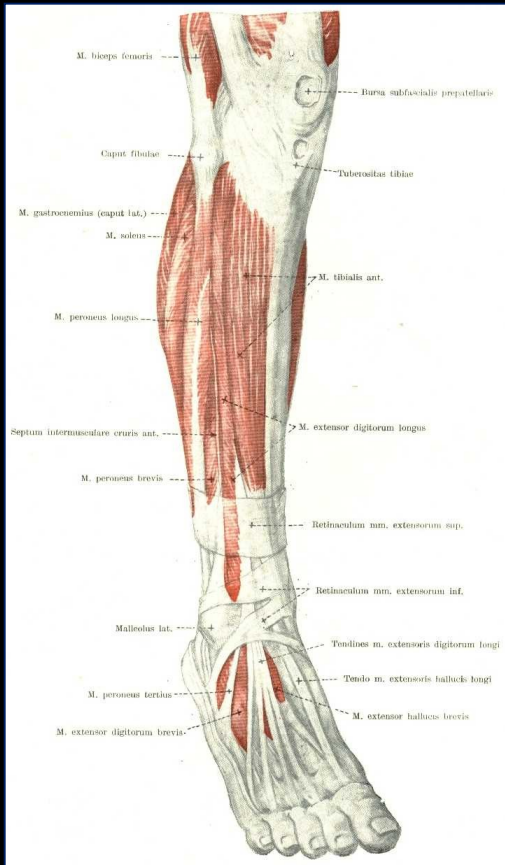


# Poranění měkkých tkání hlezna a nohy

- **Obecně:** kontuze, distorze (poranění vazů), tržné a řezné rány, jejich kombinace vč. Zlomenin
- distorze hlezna – stupeň poranění terapie (většinou konzervativní)



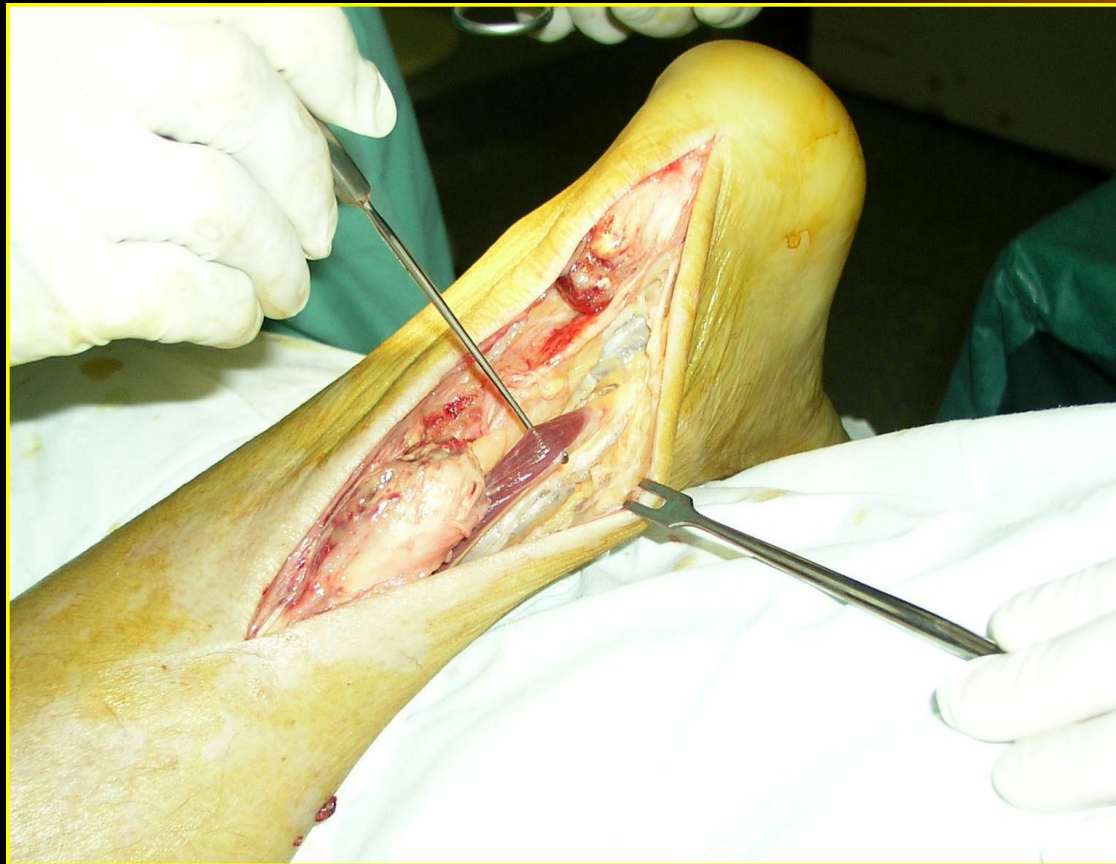# Syndrom předního lóže bérce (běh)



# Syndrom předního lóže bérce

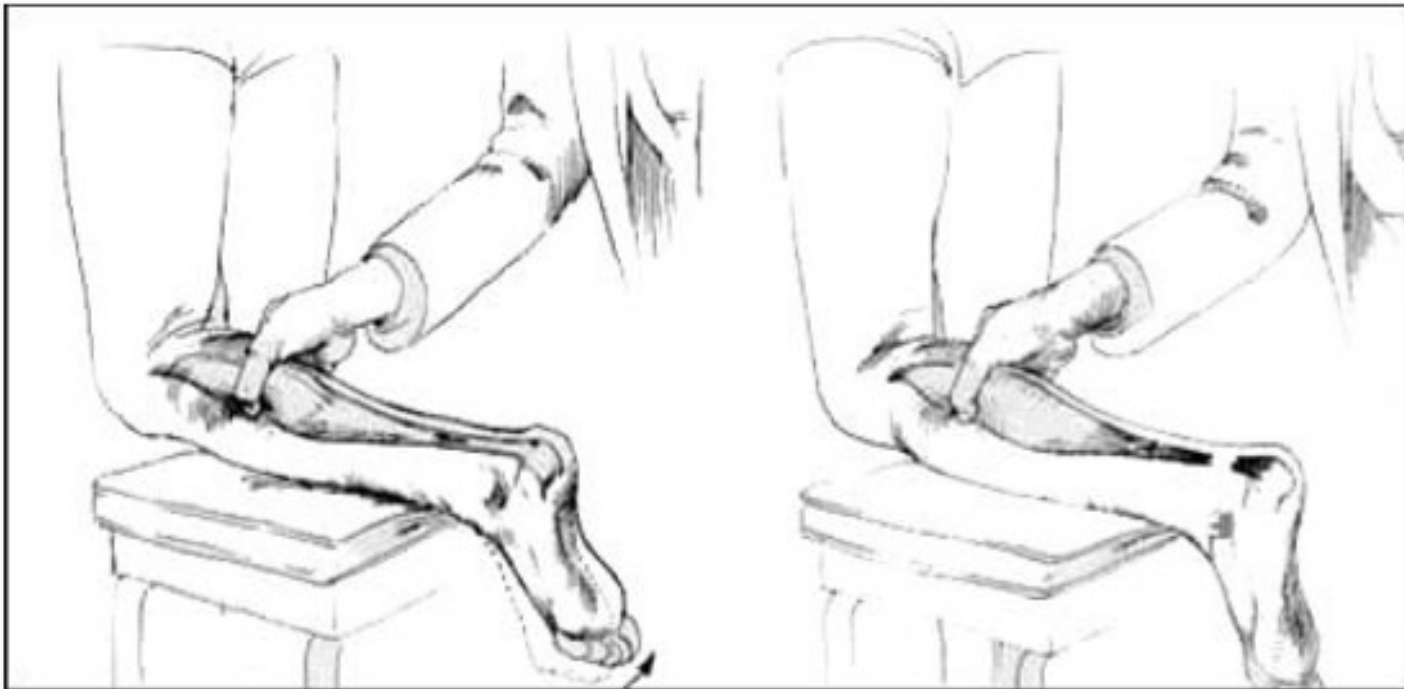
- Opakované držení špičky nohy při dopadech na patu
- → tah – zánět – bolesti úponů m.tibialis anterior na holenní kost

# Ruptura Achillovy šlachy



# Klinické vyšetření

## Thompsonův test



Obrázek 1 - Thompsonův test

# Terapie



- operační sutura
- sádrová dlaha :
- 3 týdny plantiflexe
- 3 týdny neutrální postavení

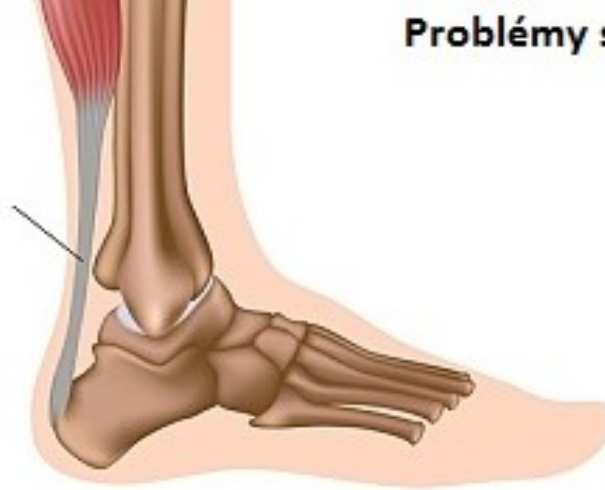# Zánět Achillovy šlachy (běh, fotbal, florbal)

- Opakované silné odrazy nohy
- → tah/trh → poškození – zánět – jizva  
Achillovy šlachy

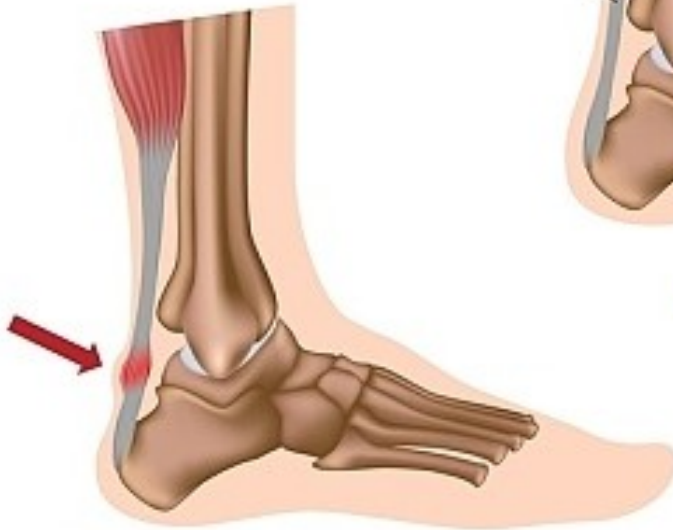

# Problémy s Achillovou šlachou

Achillova šlacha

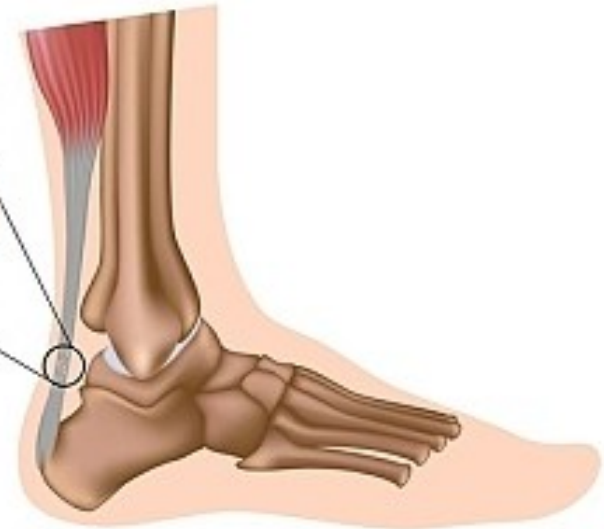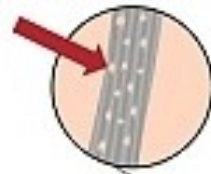


Normální stav

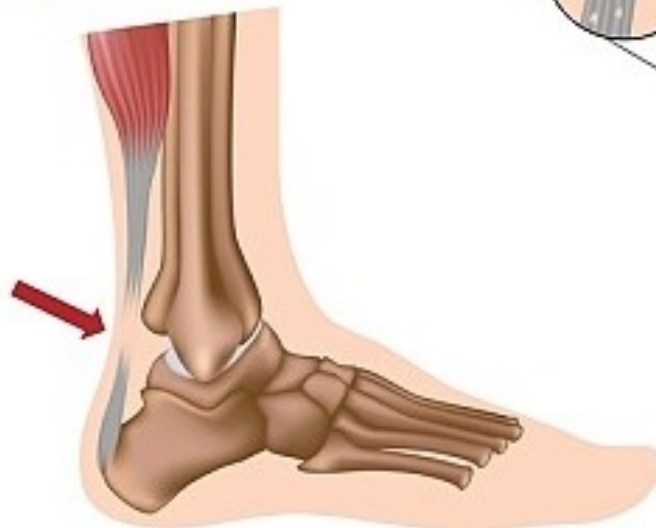

Zánět šlachy (tendinitis)

Drobné trhlinky




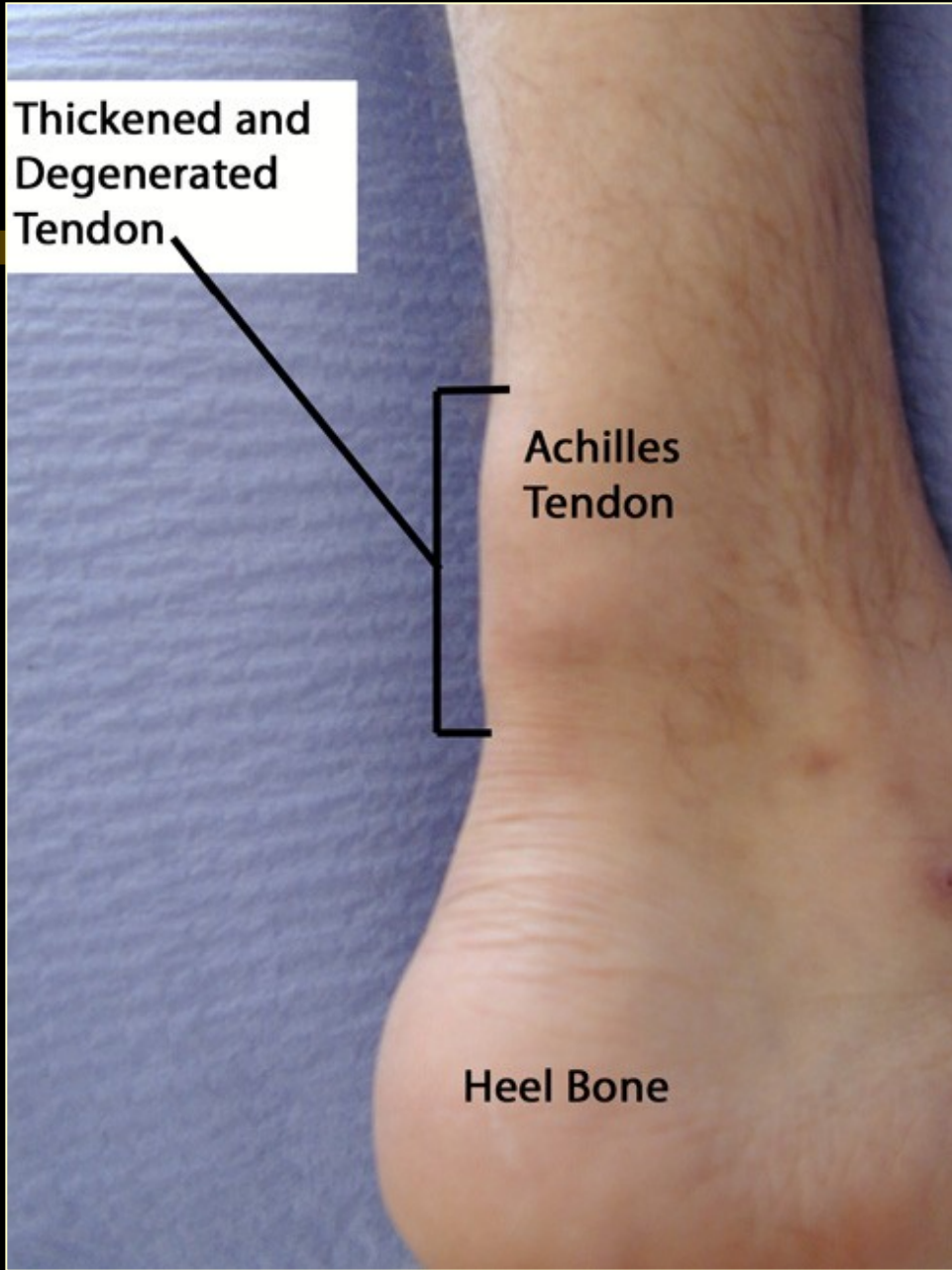
Degenerativní změny (tendinóza)



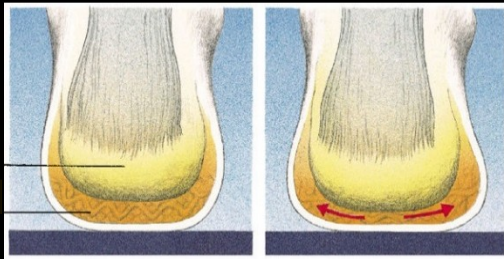
Thickened and Degenerated Tendon

Achilles Tendon

Heel Bone



# MECHANICKÁ MIKROTRAUMATA POHYBOVÉHO APARÁTU



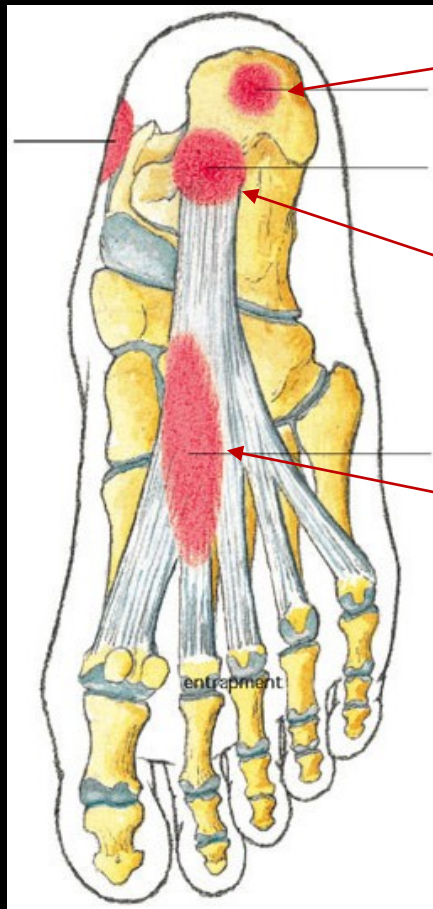
Nedostatečný opatek + nárazy paty na zem  
při běhu s dopadem na patu



neudržení tukového tělesa pod patou

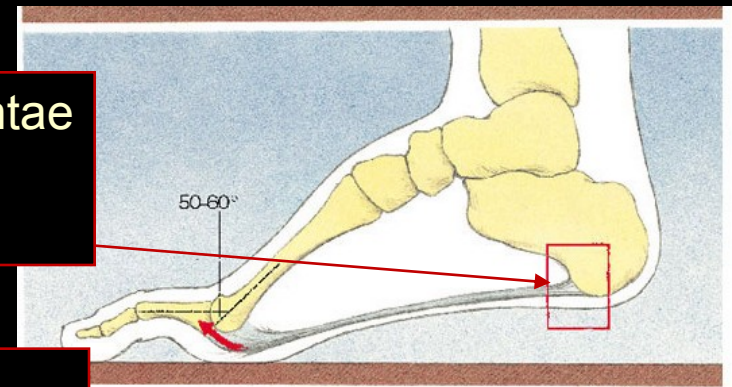


**Periostitis calcanei inferioris**

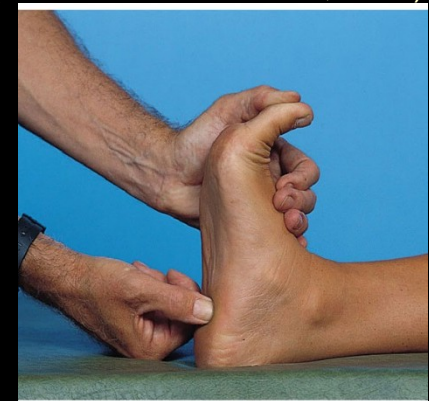

**Entezitis ligamenti plantae  
+ periostitis  
(→ calcar inferior)**

**Tendinitis  
ligamenti plantae**



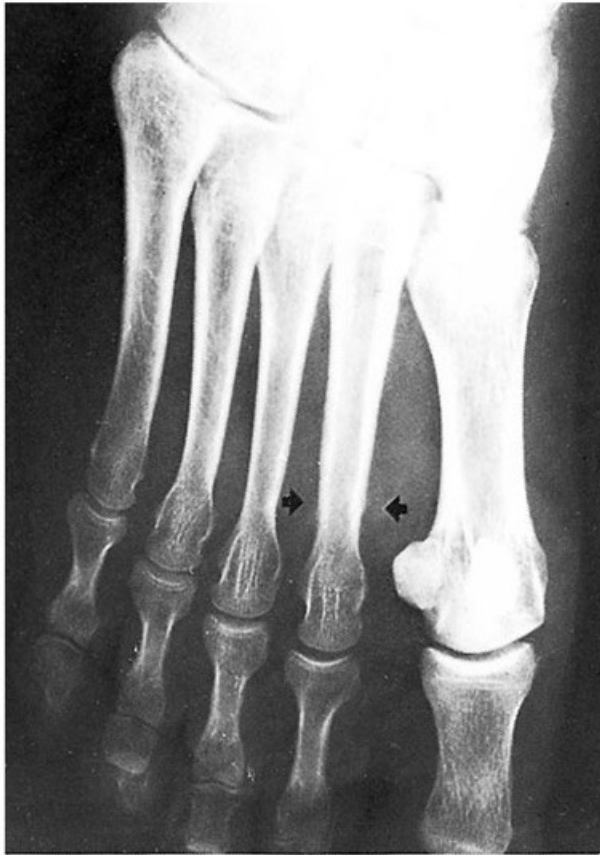
(Peterson & Rendström, 2001)

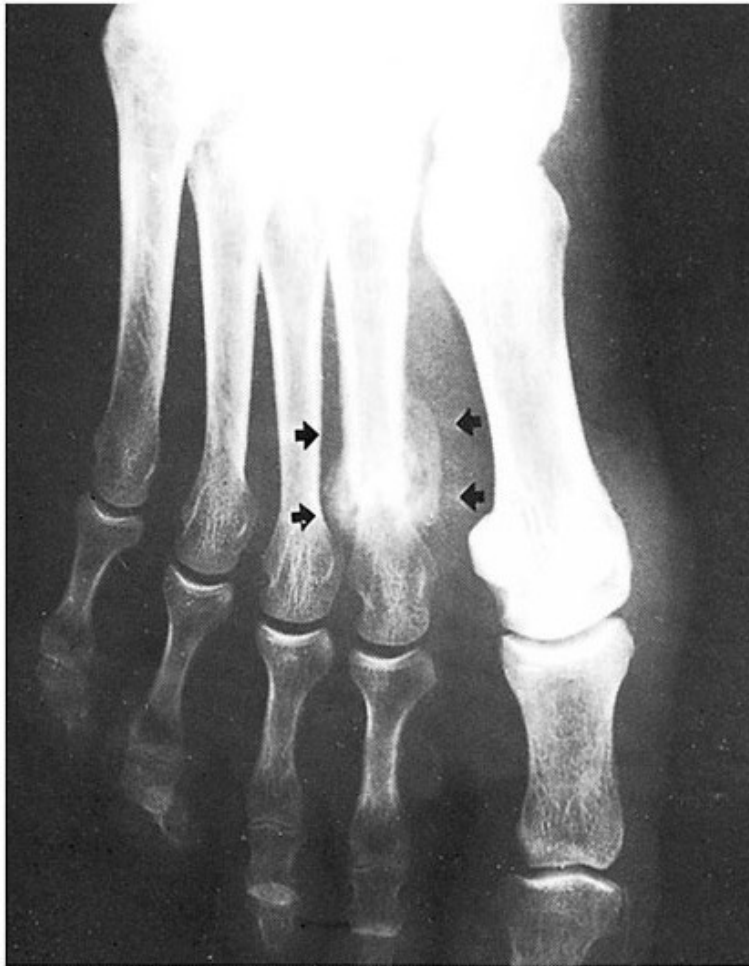

# Plíživá zlomenina metatarzu (běh)

- Opakované dopady nohy na tvrdý povrch (chůze, běh, doskoky)

→ nárazy → zlomenina kosti, např. 2. nártní







# Poranění CNS

(box, hokej)

# Statistika

- Počet poranění hlavy v ČR

- Cca 50 000 případů ročně

- Mortalita traumat mozku

14 – 30 případů /100 000 obyv./rok

- Maximum 15 – 35 let

- dopravní nehody, pády, sportovní úrazy, střelná

- poranění

- 56% případů pod vlivem alkoholu



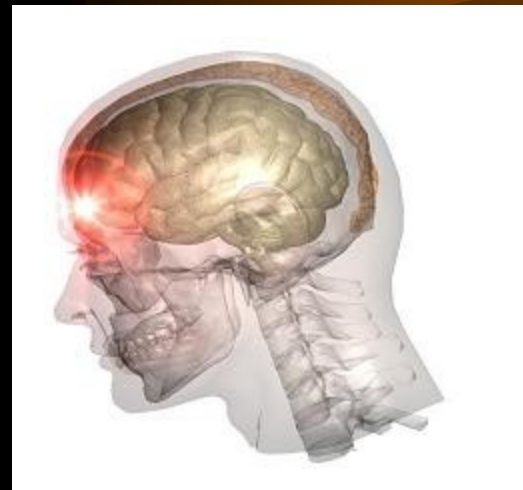



PAVEL MELKONIAN (RUSKO)  
RUDOLF KRAJ (ČESKÁ REPUBLIKA)  
EUROFIGHTER INTERCONTINENTAL CHAMPIONSHIP

# Dělení kraniotraumat

- **Dle GCS:**
  - **Těžká** 3 – 8 bodů
  - **Středně těžká** 9 – 12 bodů
  - **Lehká** 13 – 15 bodů
  
- **Charakteru postižení:**
  - Primární
  - Sekundární

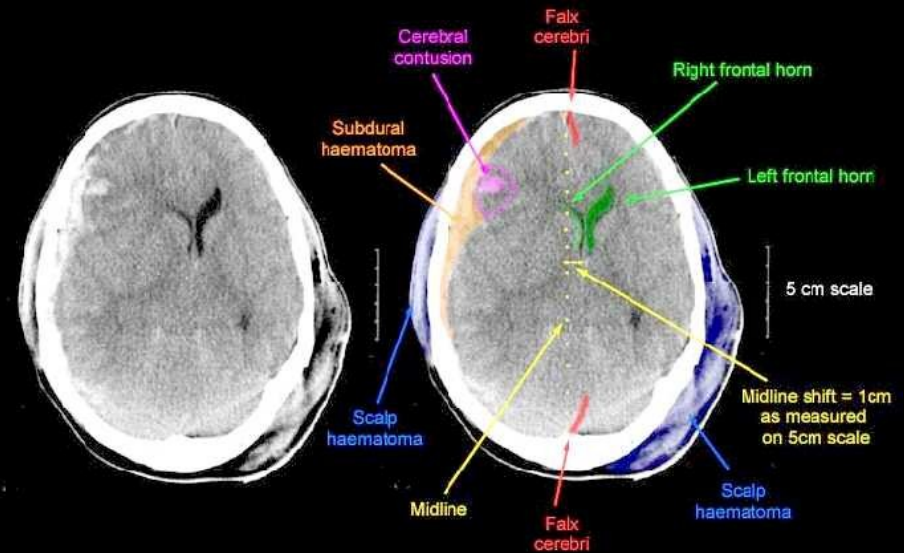


# Glasgow Coma Scale

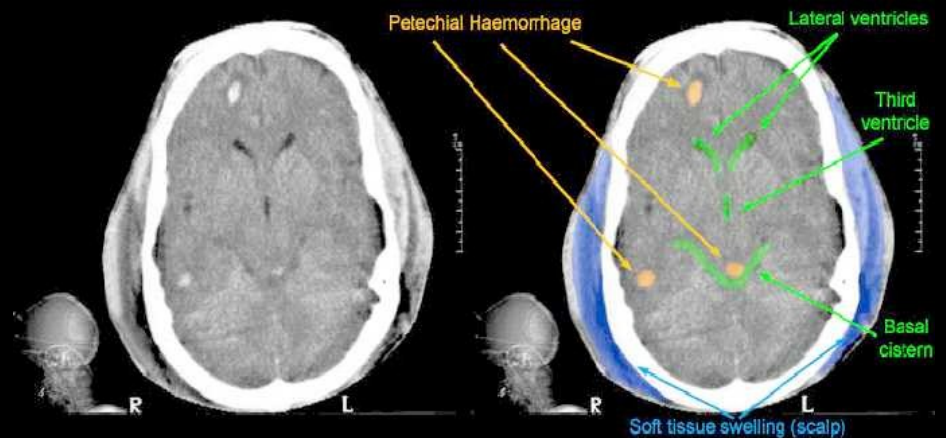
	1	2	3	4	5	6
Otevření očí	bez reakce	na bolest	na oslovení	spontánní		
Slovní odpověď	žádná odpověď	nesrozumitelné zvuky	nekomunikuje	zmatená	orientovaná	
Reakce na bolest	nereaguje	necílená extenze končetiny (decerebrační reakce)	necílená flexe končetiny (dekortikační reakce)	úniková reakce (pohyb od podnětu)	lokalizuje podnět (pohyb k podnětu)	provede pohyb na příkaz

# Dělení kraniotraumat

- fokální léze



- difusní poškození

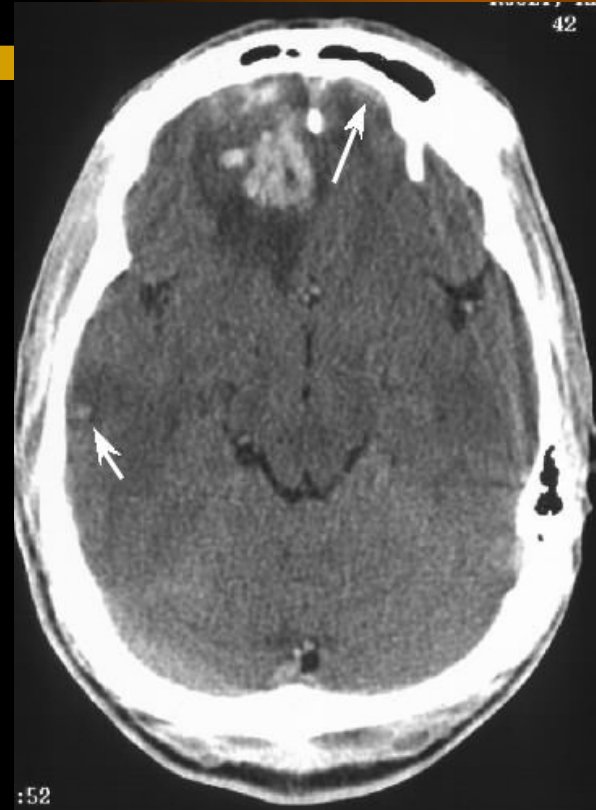

# Commotio cerebri

- funkční reversibilní poranění difusního charakteru
- **negativní CT**
- nejlehčí forma difusního axonálního poranění
- **klinika:**
  - **porucha vědomí**
  - **amnézie**
  - **vegetativní příznaky**

# Contusio cerebri

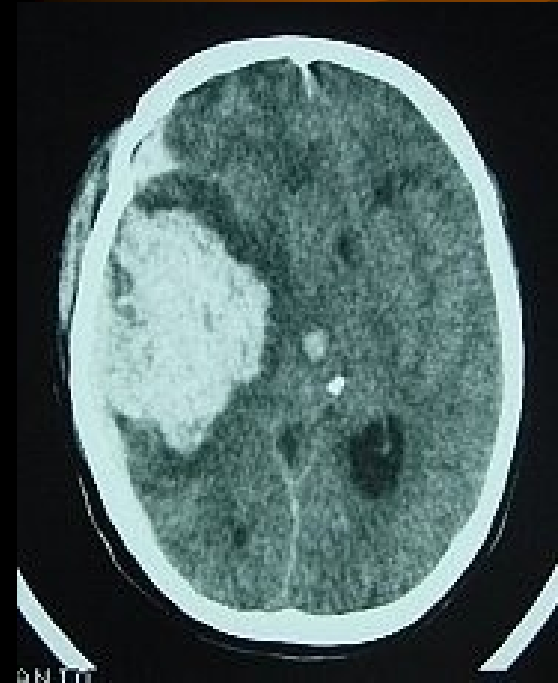
- těžší poranění
- korelát na CT
- možnost prokrvácení



- možná indikace chirurgické intervence

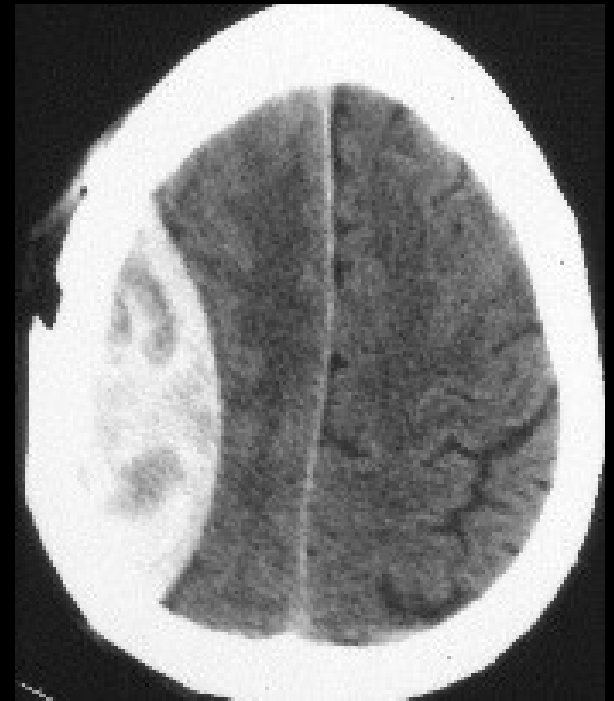# Intra Cerebrální Hematom

- prokrvácení kontuse
- sekundární poškození
- **cave** poruchy koagulace



# Epi Durální Hematom

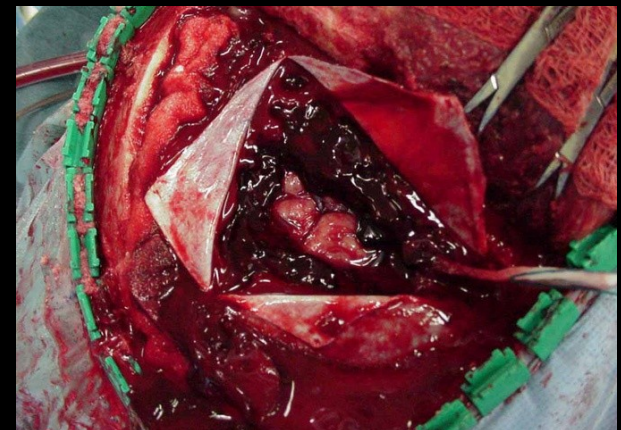
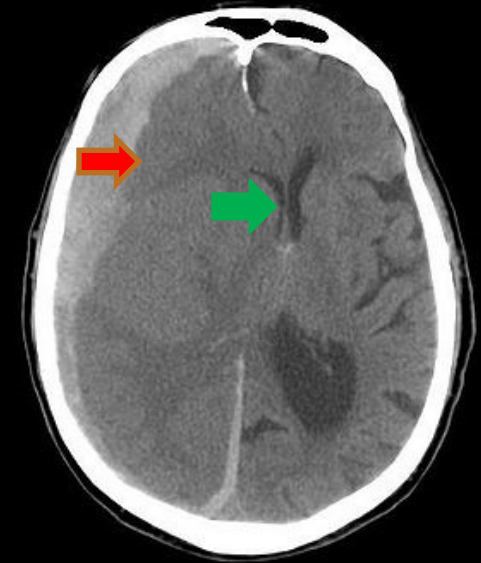- nejčastěji poranění a. meningica media při zlomenině kalvy v temporální oblasti
- čočkovitý tvar na CT
- klinika – lucidní interval
  - „talk and die“





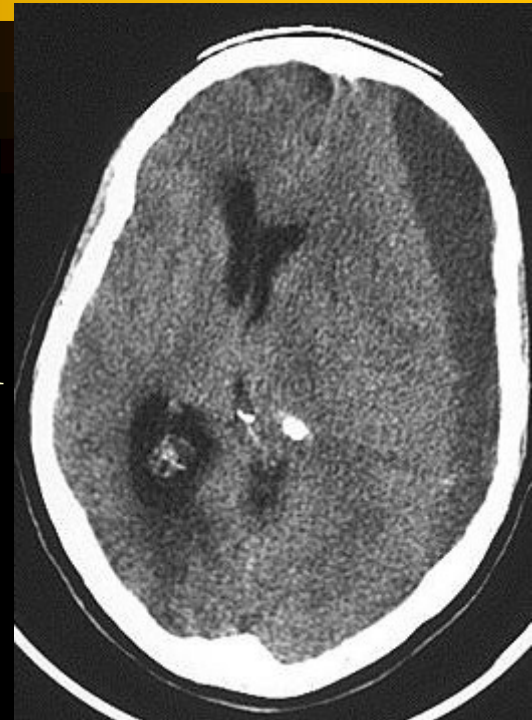# Sub Durální Hematom

- akutní
- subakutní
- chronický
  
- krvácení z přemostujících žil  
nebo korových tepen
- často kombinace s kontusí



# Sub Durální Hematom

- **chronický** SDH
- u starších lidí
- krvácení z přemostujících žil
- trepanace



# Základní principy přednemocniční péče



- Časový faktor
- Zhodnocení a zaznamenání neurologického stavu
- Dobrá oxygenace
- Tekutinová a oběhová resuscitace
- Stabilizace páteře a transportní poloha

# Časový faktor



- **prokázán benefit pacienta rychlým neurologickým a neurochirurgickým zajištěním**
- Pacienti neurochirurgicky ošetření **do 2 hodin** mají 2-násobnou šanci na přežití oproti pacientům ošetřených do 4 hodin
- Sekundární transporty – vysoká priorita!

# Glasgow Coma Scale

<b>GCS</b>	<b>Mortalita</b>
3	65%
4	45%
5	35%
6	34%
7-13	10-15%

# Zornice

<b>Stav zornic</b>	<b>Mortalita</b>
obě reagující	16 – 29%
jedna fixovaná	54%
obě fixovány	61 – 91%

# Zhoršení mozkových funkcí u boxerů

(20 profesionálů, 24 amatérů)

U 75% (25% signif.) profesionálních boxerů byla zjištěna ↓ **celkový průtok krve mozky**, na rozdíl od amatérských boxerů a judistů.

U 35% profesionálních a 29% amatérských boxerů bylo zjištěno ↓ **regionální prokrvení mozku** (fronto-centrálně).

U 12,5% amatérských boxerů byla zjištěno ↓ **celkové prokrvení mozku**, ve srovnání s kontrolní skupinou zdravých nespportovců.

Nebyla zjištěna korelace mezi hodnotami prokrvení a počtem zápasů.

U 15% profesionálních boxerů bylo zjištěno **abnormální EEG**.

# Chronické poškození mozku u boxerů (CTBI – chronic traumatic brain injury)

-u 20% profesionálních boxerů

-CTBI má společné znaky s Alzheimerovou nemocí – neurofibrilární triangly, difusní amyloidní plaky, úbytek acetylcholinu, změnu imunoreaktivity (tau).



*(B.D. Jordan, 2000)*



# Léčba



- Fyzický a duševní klid, minimálně 24-48 hodin
- Neaplikovat analgetika, atd. pro možnost překrytí příznaků
- Vyvarovat se přímému světlu
- Molitanový krční límec

# Návrat do hry

- Žádná aktivita
  - Lehké aerobní cvičení
  - Specifické sportovní cvičení (běh, bruslení)
  - Nekontaktní trénink
  - Kontaktní trénink
  - Návrat do hry
- 
- Každý stupeň 2-3dny = 1-2 týdny
  - Při objevení potíží návrat o jeden stupeň níže

# Prevence



- Primární prevence = předcházení úrazu
- Sekundární prevence = diagnostika a léčba při podezření na OM
- Terciální prevence = předcházení následkům po OM

# Poškození ostatních tělesných systémů běh sportovních aktivit



- Běh
- Plavání
- Cyklistika

# Běh

- **termoregulace** (přehřátí, podchlazení)
- **metabolismus vody a minerálů** (dehydratace a demineralizace, hyponatrémická hyperhydratace) v horku či chladu, nevhodném oblečení, nesprávném pitném režimu a používání výživových doplňků
- **energetický metabolismus** (vyčerpání zdrojů energie nebo hromadění produktů metabolismu) při poruchách anaerobního nebo aerobního metabolismu, diabetes mellitus
- **oxidační stres** - působení volných oxidačních radikálů na buňky a tkáně, které jsou produkovány aerobním energetickým metabolismem ve svalech
- **poruchy imunity**, především v důsledku působení oxidačního stresu

# Běh

- **onemocnění jater**, hyperbilirubinemie, zánět nebo jiná enzymatické defekty
- **poruchy tvorby a funkce krve**
- **neuropsychické funkce** (poruchy koncentrace a vědomí) při poruchách metabolismu, vody, minerálů a energetických substrátů
- **neuromuskulární funkce** (poruchy regulace, koordinace, kontraktivity svalů) při poruchách metabolismu, vody, minerálů a energetických substrátů
- **onemocněních centrální a periferní nervové soustavy**, např. zánět a zduření plantárního nervu (neurom) stlačováním a nárazy mezi druhým a třetím metatarzem - Mortonův syndrom

# Běh

- **neurovegetativní funkce** (nevolnost, závratě, zvracení, průjem) při soutěžním psychickém stresu
- **onemocněním trávicí soustavy**, podráždění trávicí roury nevhodným výživovým doplňkem či nápojem,
- **oběhové funkce při oslabení** – onemocnění srdce (zánět srdce, kardiopatie, elektrická instabilita, vrozená nebo získaná vada chlopní nebo přepážek), regulace krevního tlaku (vysoký, kolísavý), poškození, krevní sraženiny a záněty v cévách (angiopatie a trombózy, tromboflebitidy), uvolnění a vmetení krevní sraženiny do tepen v plicích a jinde (tromembolie) atd.,
- **dechové funkce** (astma, zánět průdušek)

# Běh

- **ledviny** (nefropatie uvolněným myoglobinem při rhabdomyolýze, zánět ledvin), **nelze** vyloučit poškození štítné žlázy oxidačním stresem (hyperthyreosis, hypothyreosis)



# Běh



- Delší trasy – kroky jsou kratší, ale je jich více = **mikrotraumata**
- Sprinty – kroky dlouhé, větší síly = **jednorázové úrazy** (natržení svalu)

# Běh



- Jak zvýšit odolnost nohou při běhu?
- běh s dopadem na přední a střední část nohy
- běh bez obuvi na nerovném povrchu

# Cyklistika

- Pády na kole (tržné rány, zlomeniny, úrazy hlavy, vnitřních orgánů,...)
- Nerovnováha mezi zatížením DKK a ostatních částí těla (bolesti zad, hypotrofie svaloviny trupu,...)
- Bolesti rukou, zápěstí, tricepsů a ramen
- Otlaky a odřeniny krajiny sedací

# Cyklistika



- Bolesti šíje
- Přetížení postranních vazů kolena
- Přetížení kvadricepsu při nízké pozici sedla (lépe malé sedlo, lehce postavené dopředu = prevence přetížení hrudní páteře)

# Plavání

- **voda** (mechanicky a chemicky – poškození sliznic dutiny ústní, nosní, vedlejších nosních, zevního zvukovodu jako bariéry infekce)
- **násilné protahování a zvětšování rozsahu pohybu v ramenních kloubech** (poškození kloubního pouzdra, luxace a subluxace ramenních kloubů, sternoklavikulárních kloubů, hlezenních kloubů...), **mechanické přetížení orgánů lokomočního aparátu** (mikrotraumata, plíživá poškození) při vrcholovém plavání o svalů (distenze, spasmy...), **šlach** (tendinitidy, tendovaginitidy...), **úponů šlach a vazů** (entezitidy a entezopatie), **kloubních pouzder, vazů, chrupavčitých destiček** (menisky kolen, intervertebrální disky), **kostí** (těl a výběžků obratlů, možnost zhoršení M.Scheuermann...)

# Plavání

- hodiny vysoce intenzivního plavání o má **imunosupresivní působení** – potlačení tvorby imunoglobulinů – protilátek, o je oxidačním stresem (poškození membrán buněk volnými kyslíkovými radikály) při intenzivním plavání,
- při dálkovém a zimním plavání ve volné vodě v přírodě (řeky, jezera, moře) **dehydratace**, hypomineralizace, hypertermie a vyčerpání sil při nedodržení nutného pitného a dietního režimu, podchlazení ve studené vodě, **utonutí** při ztrátě orientace bez doprovodu, **alergické reakce** na dotek alergenních nebo toxických rostlin a živočichů, **poranění od jiných plavců, od plavidel, u břehu**

# Plavání



- nedostatek doplňkových posilovacích a balančních a proprioceptivních cvičení na suchu vede ke zhoršení proprioceptivních funkcí a pohybových schopností na suchu – zvl. v oblasti nohou, hlezenního kloubu – vyšší riziko úrazu při běhu a skocích na suchu

# Závěr



- Trénink.....Regenerace
- Adekvátní doléčení úrazu a mikrotraumatu
- Komunikace s lékařem
- Vzájemné důvěra





Děkuji za pozornost