

MUNI

Vyšetření ANS

Neurofyzologie a neuropatologie

Mgr. Pavlína Bazalová

Teorie k ANS

- Viz dokument ve Studijních materiálech
- + přednáška dr. Kapounkové

Možnosti hodnocení ANS

- Vyšetření zornic – vazba na hlavové nervy
- TK
- TF

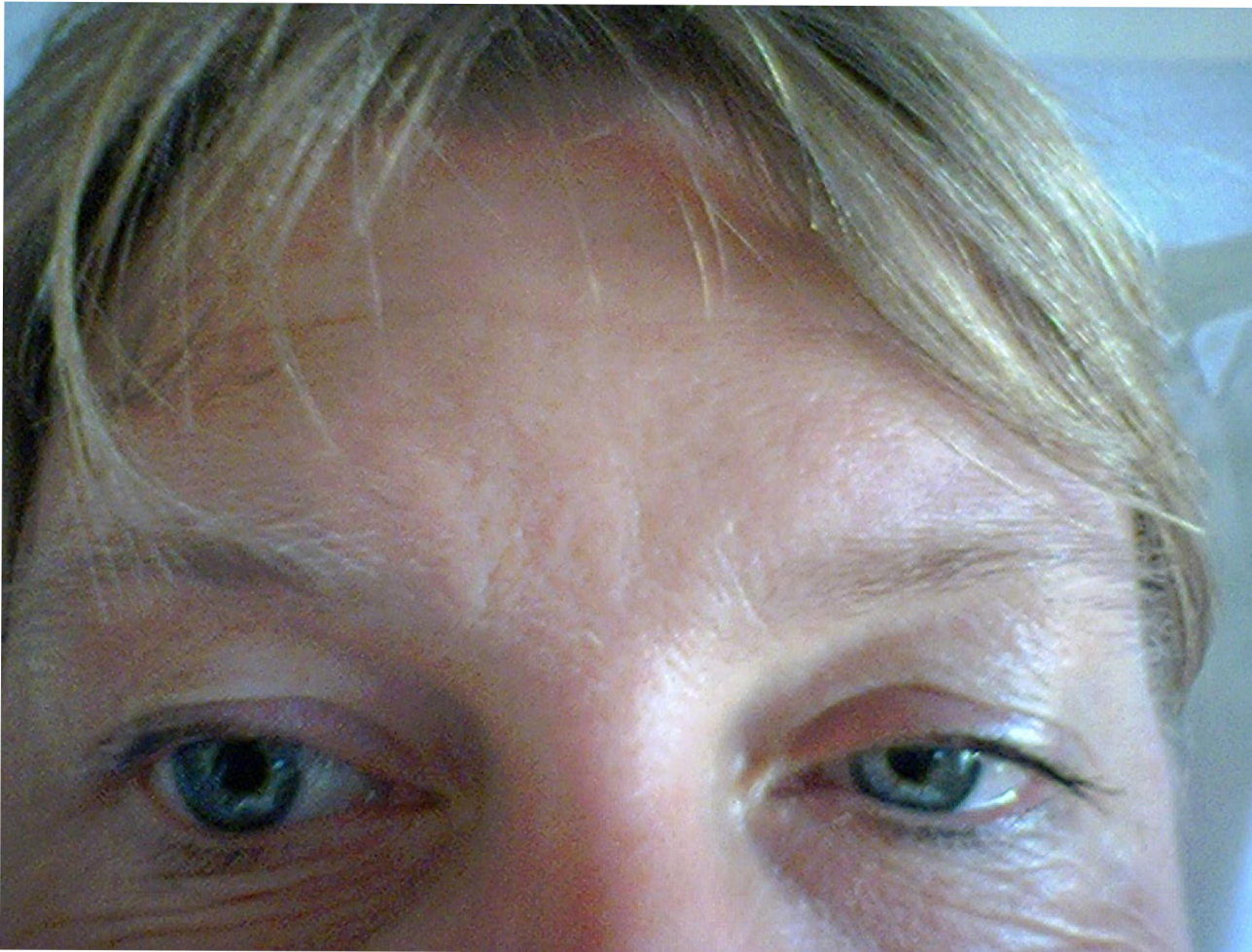Vyšetření zornic

- N. III = n. oculomotorius
 - M. sphincter pupillae (miosy), m. ciliaris (akomodace)

- za + za ka + enoftalmus = Hornerův syndrom (defekt sympatiku)

- Vyšetření fotoreakce – oslabená = autonomní neuropatie
- Vyšetření akomodace – oslabená = autonomní neuropatie

Hornerův syndrom – levé oko



Autor: Waster – Nautiyal A, Singh S, DiSalle M, O'Sullivan J (2005) Painful Horner Syndrome as a Harbinger of Silent Carotid Dissection. PLoS Med 2(1): e19 doi:10.1371/journal.pmed.0020019 Copyright: © 2005 Nautiyal et al. This is an open-access article distributed under the terms of the Creative Commons Attribution License, which permits unrestricted use, distribution, and reproduction in any medium, provided the original work is properly cited., CC BY 2.5, <https://commons.wikimedia.org/w/index.php?curid=3477854>

Vyšetření tepové frekvence

Klidová tepová frekvence – 60-100 tepů

- Tachykardie – vyšší tepová frekvence – abnormalita parasymptiku
- (opak – bradykardie)

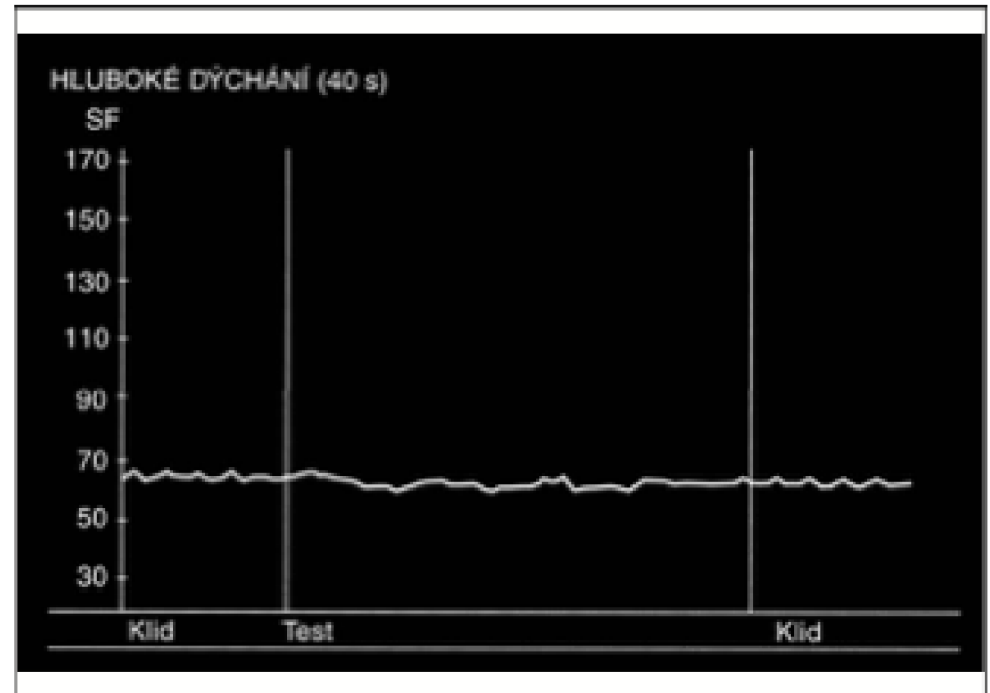
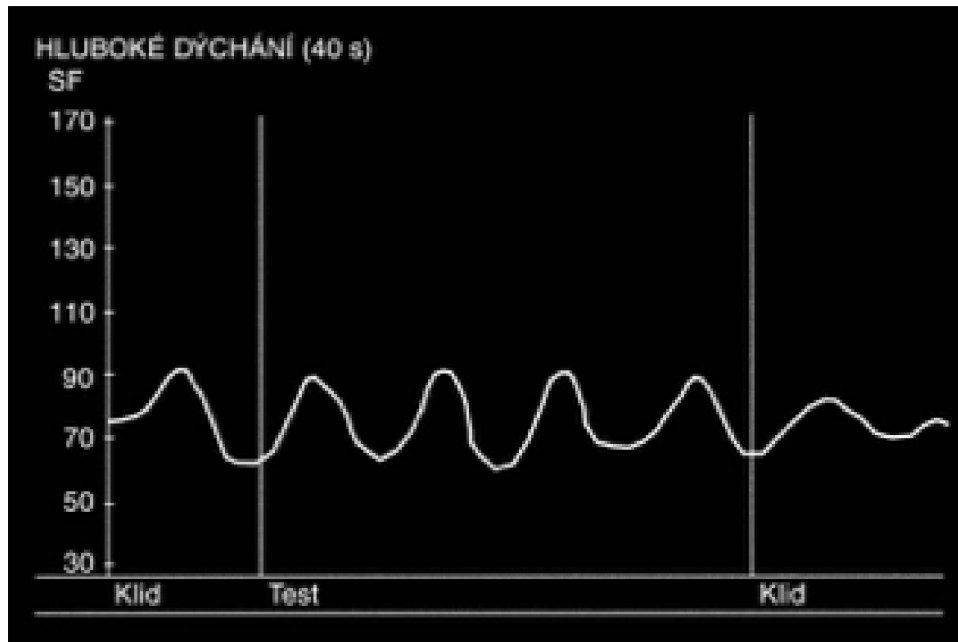
Reakce na hluboké dýchání – 10 sekund / cyklus N + V

- Fyziologie: rozdíl minima a maxima více než 15 tepů
- Pokud nedojde ke změně TF – abnormalita parasymptiku

Reakce na postavení (ortostatická zkouška)

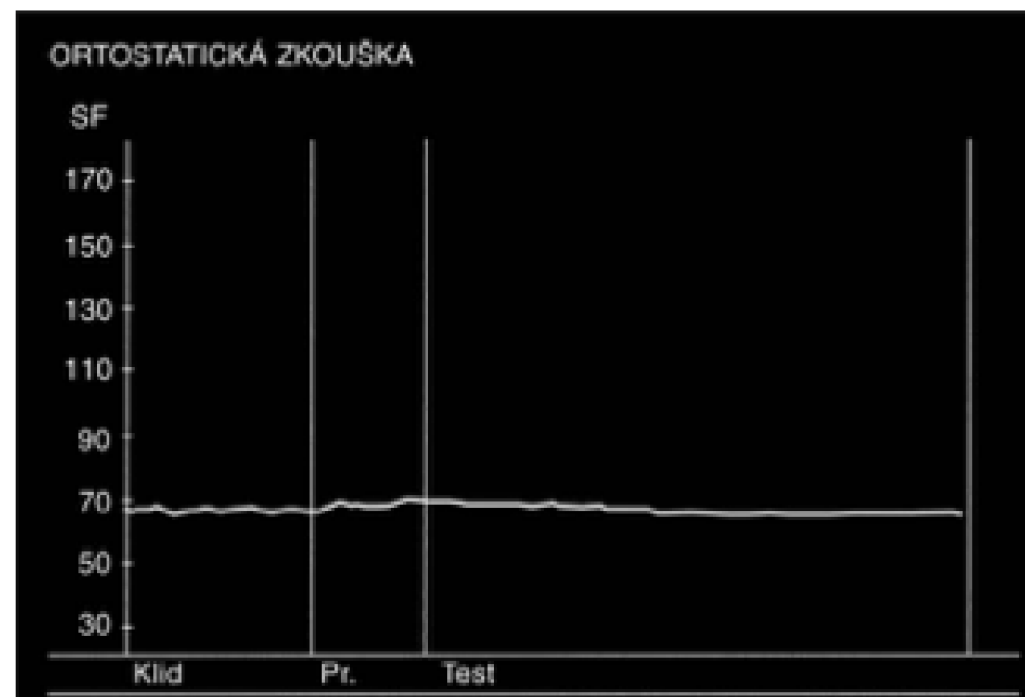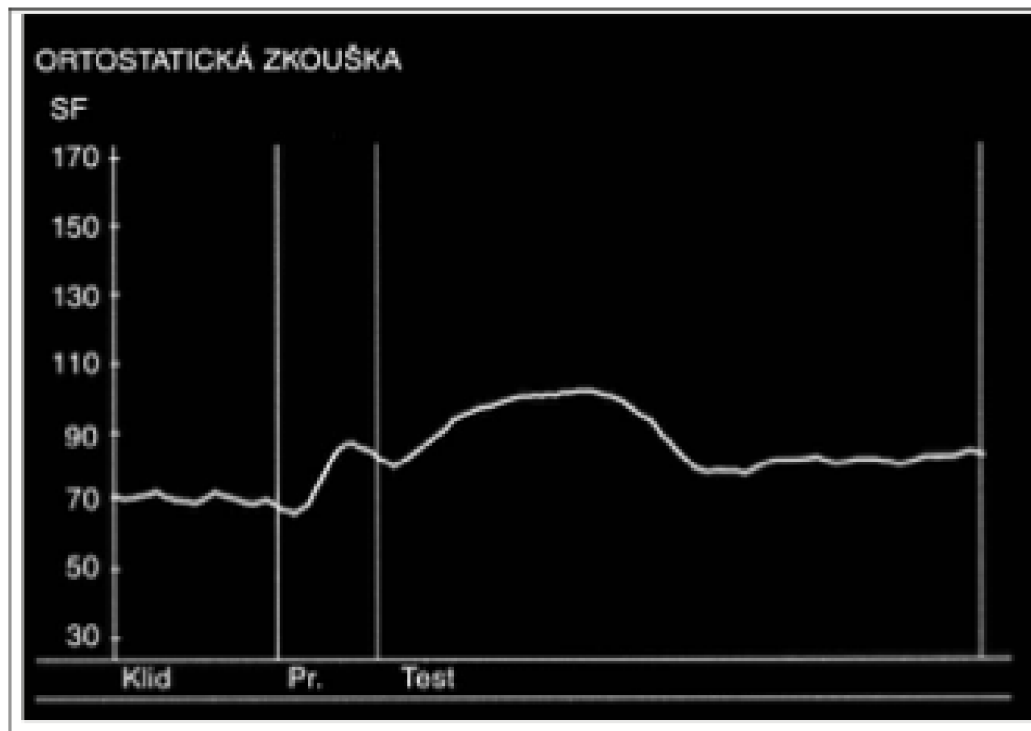
- P se postaví, měříme TF před a po do 15 sekund
- > 11 tepů /minuta – norma
- Bez reakce – abnormalita parasymptiku

Hluboké dýchání



<https://www.csnn.eu/casopisy/ceska-slovenska-neurologie/2018-6-7/diagnostika-symp-tomatika-a-nalezky-u-onemocneni-a-poruch-autonomniho-nervoveho-systemu-v-neurologii-106857/download?hl=cs>

Ortostatická zkouška



Ortostatická zkouška

- aktivitě vagu (z jakýchkoliv in-
č i

kardioakceleraci, která má být následována zřetelnou kardiodecelerací, s poklesem obvykle na hodnoty o něco vyšší než před zkouškou. Při nedostatečné činnosti vagu se buď kardioakcelerace s velmi nízkými hodnotami tepové frekvence oproti pozici vleže, nebo se kardioakcelerace s velmi nízkými hodnotami tepové frekvence oproti

- Opavský v: <https://www.csnn.eu/casopisy/ceska-slovenska-neurologie/2018-6-7/dia-gnostika-symp-tomatika-a-nalezky-u-onemocneni-a-poruch-autonomniho-nervoveho-systemu-v-neurologii-106857/download?hl=cs>

Vyšetření krevního tlaku

Klidová hodnota:

□ Norma: 120/80

Reakce na postavení (Ortostatická zkouška)

- Měřím v klidu, po postavení
- Norma: pokles do 30/15 (20/10)
- Pokles vyšší – abnormalita sympatiku (ortostatická hypotenze)

Zdroje:

- <https://www.csnn.eu/casopisy/ceska-slovenska-neurologie/2018-6-7/dia-gnostika-symp-tomatika-a-nalezky-u-onemocneni-a-poruch-autonomniho-nervoveho-systemu-v-neurologii-106857/download?hl=cs>
- Přednášky Dr. Kapounková – Neurofyzilogie a neuropatologie (2019)