

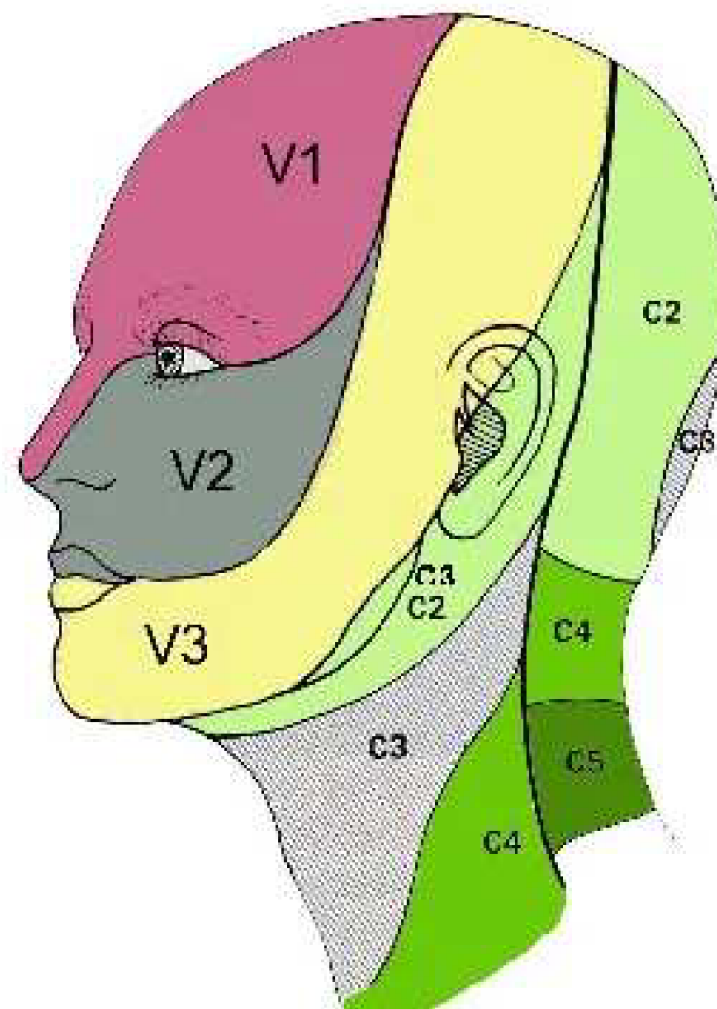
Vyšetření čítí

Mgr. Pavlína Bazalová

Senzitivní dráhy - přímé dráhy

- Dělení podle 1. neuronu:
 - míšní - 1. neuron vede z periferie (trup a končetiny) do ganglion spinale (zadní míšní kořen)
 - hlavové - 1. neuron je veden cestou hlavových nervů V, VII, IX, X do mozkového kmene (čítí z obličejové části hlavy)
- Dělení podle kvality vedeného čítí
 - dráhy hrubého (protopatického) čítí
 - dráhy jemného (epikritického) čítí
- Dělení podle průběhu drah
 - anterolaterální systém
 - dráha zadních provazců

Čití z oblasti obličeje a krku



- <https://conseildentaire.com/innervation-de-la-face-les-nerfs-de-la-bouche-et-du-visage/>

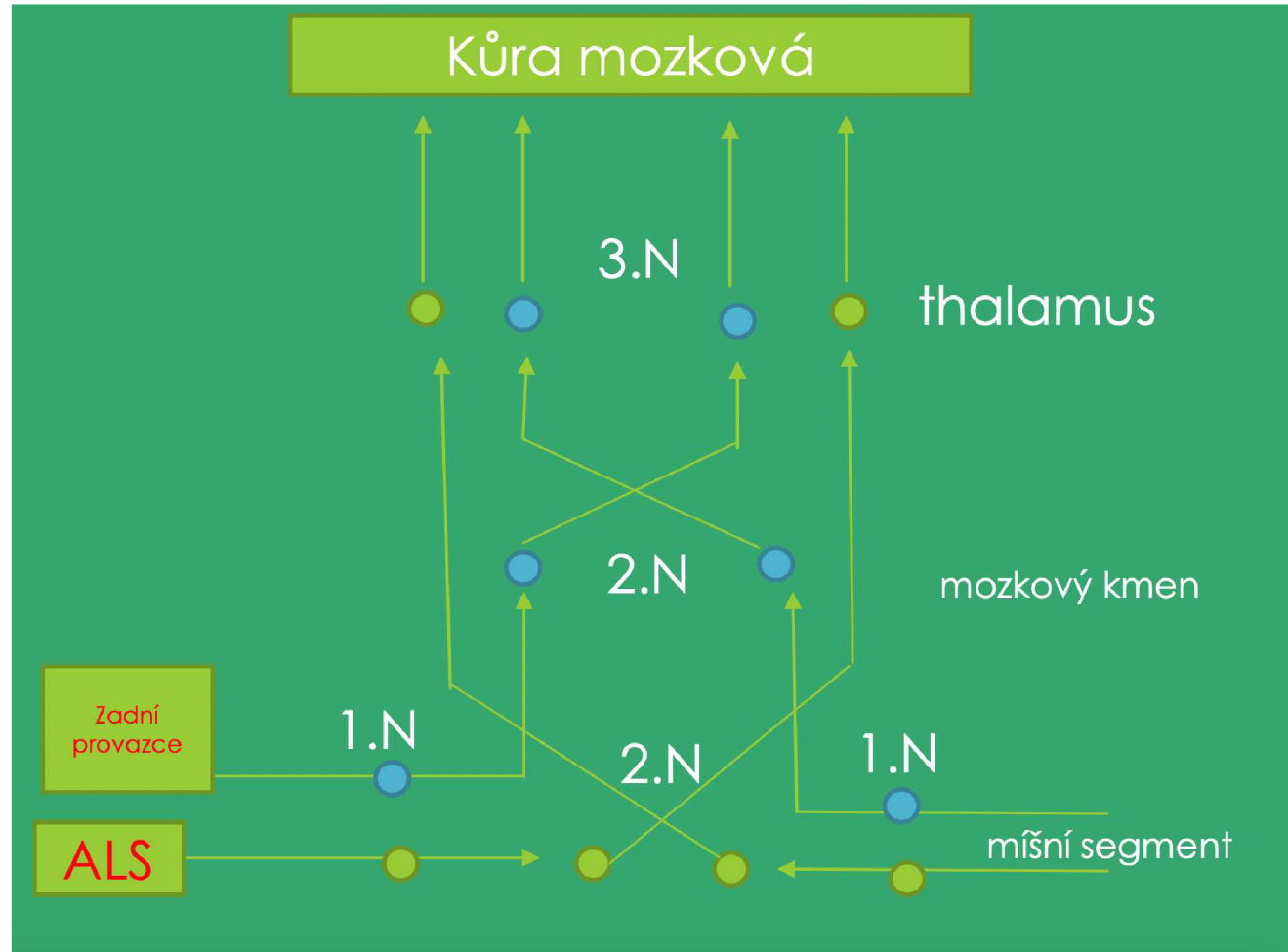
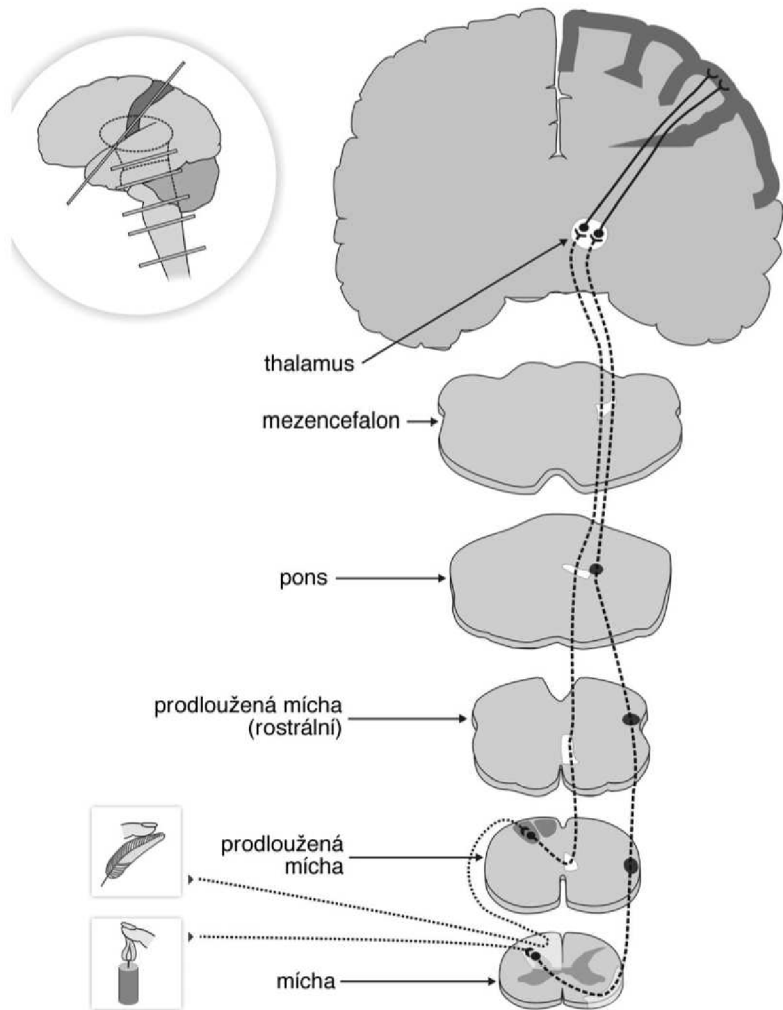
Anterolaterální systém

- Vede:
 - hrubé (protopatické) čítí
 - teplo (chlád), bolest (vývojově staré kvality čítí, které informují člověka o noxách, které ohrožují jeho zdraví či život)
- dráhy:
 - *tr. spinothalamicus*
 - *tr. spinoreticularis*
 - *r. spinotectalis*

Dráha zadních provazců míšních

(lemniskální systém)

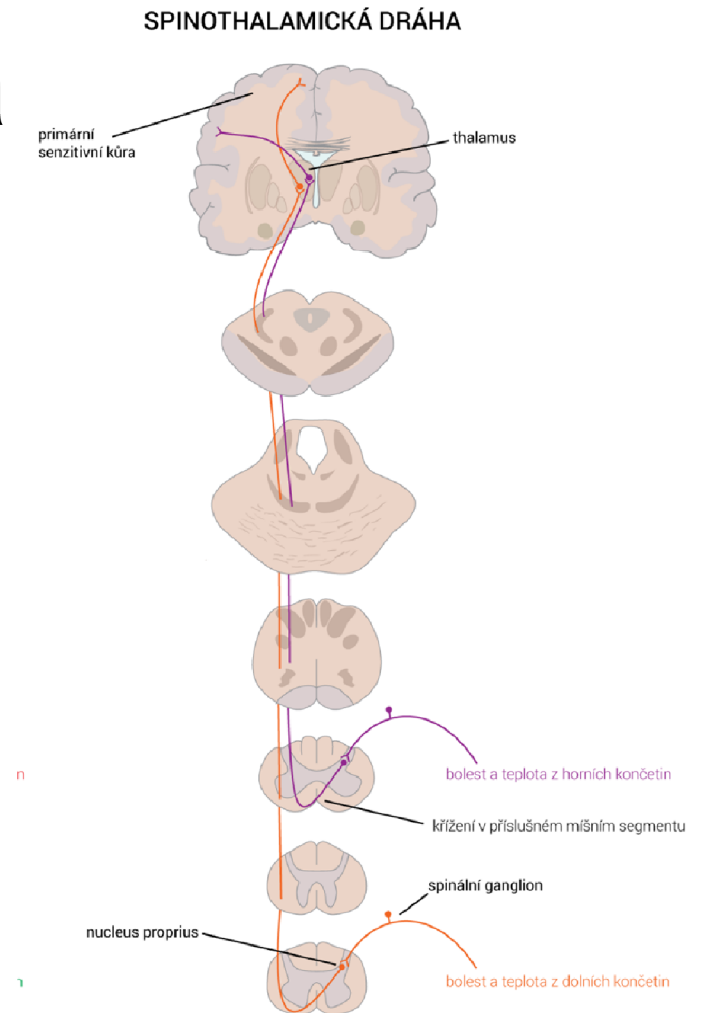
- Vede:
 - jemné (epikritické) čítí
 - Propriocepce
 - vibrace
- dráhy:
 - *tr. spino-bulbo-thalamo-corticalis*



https://is.muni.cz/el/fsp/s/podzim2020/bp1174/um/Prednaska_8_-_Senzitivni_syndromy_-_fyzioterapeuti_2020_pro_studenty.pdf?lang=en

ALS - Spinothalamická dráha

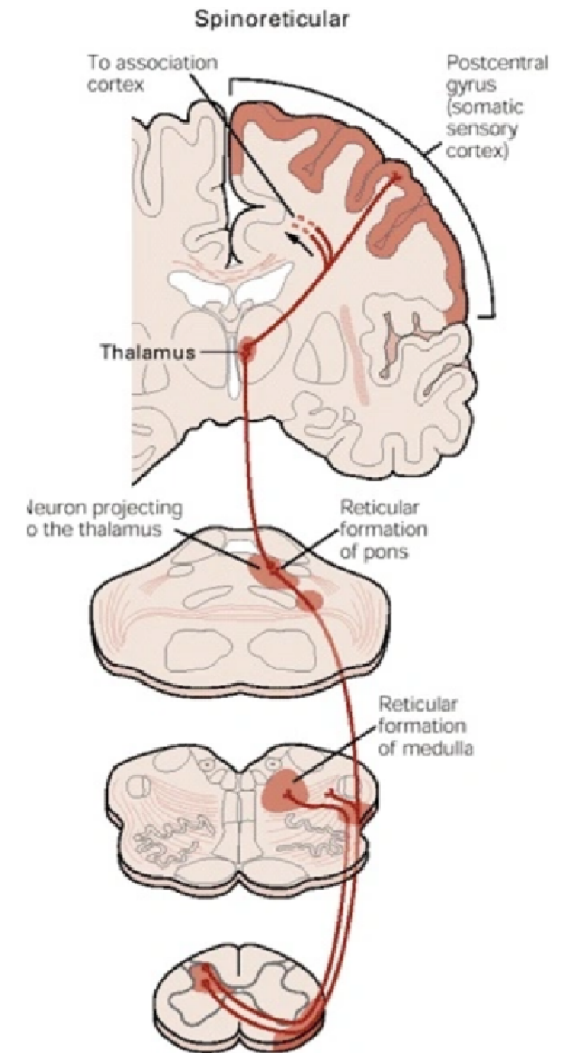
- vede:
 - rychlou složku bolesti (A δ vlákny - myelinizované)
 - teplo (chlad)
- **1. neuron** - periferie -> ggl. spinale -> mícha
- **2. neuron** - mícha -> kříží se na úrovni segmentu -> thalamus
- **3. neuron** - thalamus -> primární senzitivní kůra



ALS - Spinoretikulární dráha

- vede: **pomalou složku bolesti**
(nemyelinizovaná vlákna C)
- 1. neuron (periferie -> ggl. spinale)
- 2. neuron (ggl. spinale -> RF (ARAS)) - **křížení v míše na úrovni segmentu**

(ARAS - ascendentní aktivační systém retikulární formace -> přes thalamus spojeno s mozkovou kůrou -> zajišťuje bdělost a vědomí)

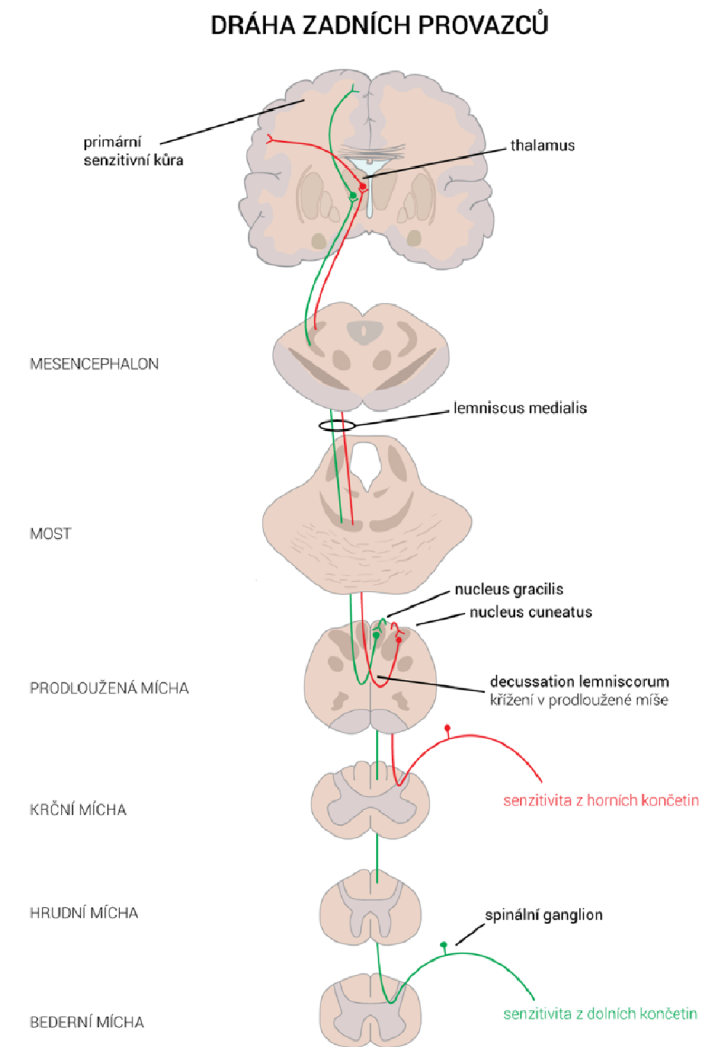


<https://loonylabs.org/2020/02/29/spino-reticular-tract/>

Dráha zadních provazců

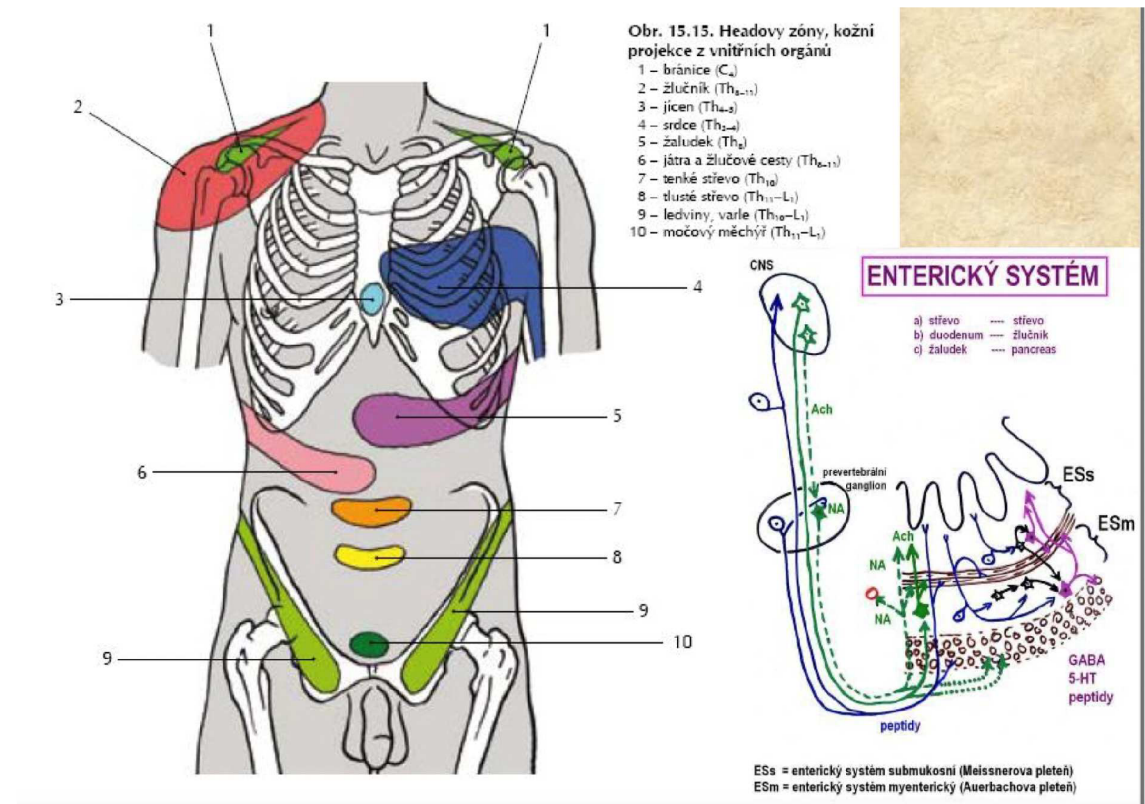
tr. spino-bulbo-thalamo-corticalis

- vede: **taktilní a proprioceptivní informace**
- 1. neuron - periferin -> ggl. spinal -> mícha
- 2. neuron - MO -> **křížení** -> thalamus
- 3. neuron -> thalamus -> kůra mozková



Headovy zóny = area radicales viscerales

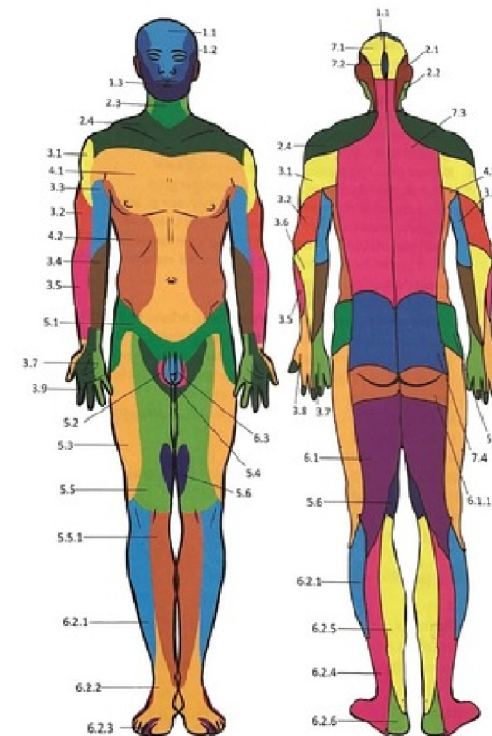
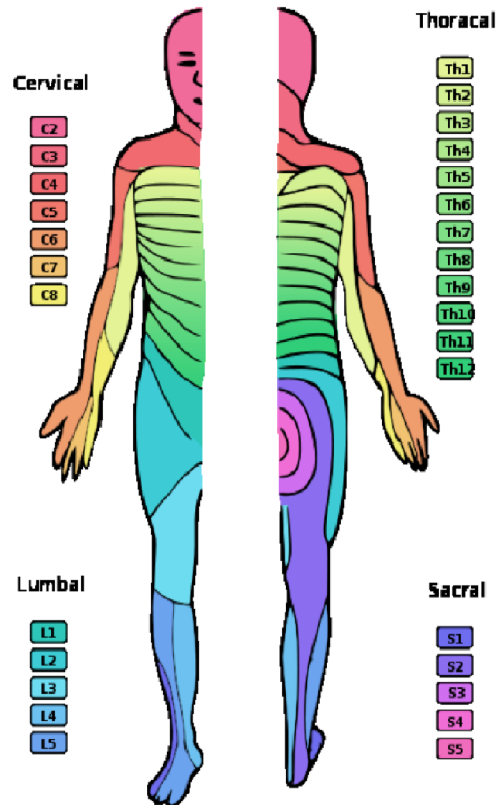
- Zadní kořen – vedení somatosenze i viscerosenze
- **Oblasti na kůži, jejichž inervace vychází ze stejných míšních segmentů jako inervace určitých vnitřních orgánů.** Vzhledem k četným spojmům mezi buňkami v míše se proto onemocnění vnitřních orgánů mohou projevit bolestivostí (či hyperestezií) v dané oblasti kůže.



areae radicales nervinae

X

areae



https://is.muni.cz/el/med/podzim2019/VLAN0121p/um/MISNI_NERV_2019.pdf?lang=en

<https://quizlet.com/501677043/areae-nervinae-sensoriae-flash-cards/>

Vyšetření cití

- vyžaduje spolupráci pacienta
- pacient musí být bdělý, chápavý
- před vyšetřením instruujeme, aby nám sděloval zda něco cítí, jak a kde
- během vyšetření zavřené oči
- srovnáváme - levá/pravá, hranice area nervinae (okrsky inervované z periferních nervů) nebo area radicales (inervace jednotlivých míšních segmentů)

Základní rozdělení

- povrchové - exteroceptivní + senzorické analyzátory (zrak, chuť, čich, sluch)
- hluboké - propriocepce

Poruchy čítí – pojmy

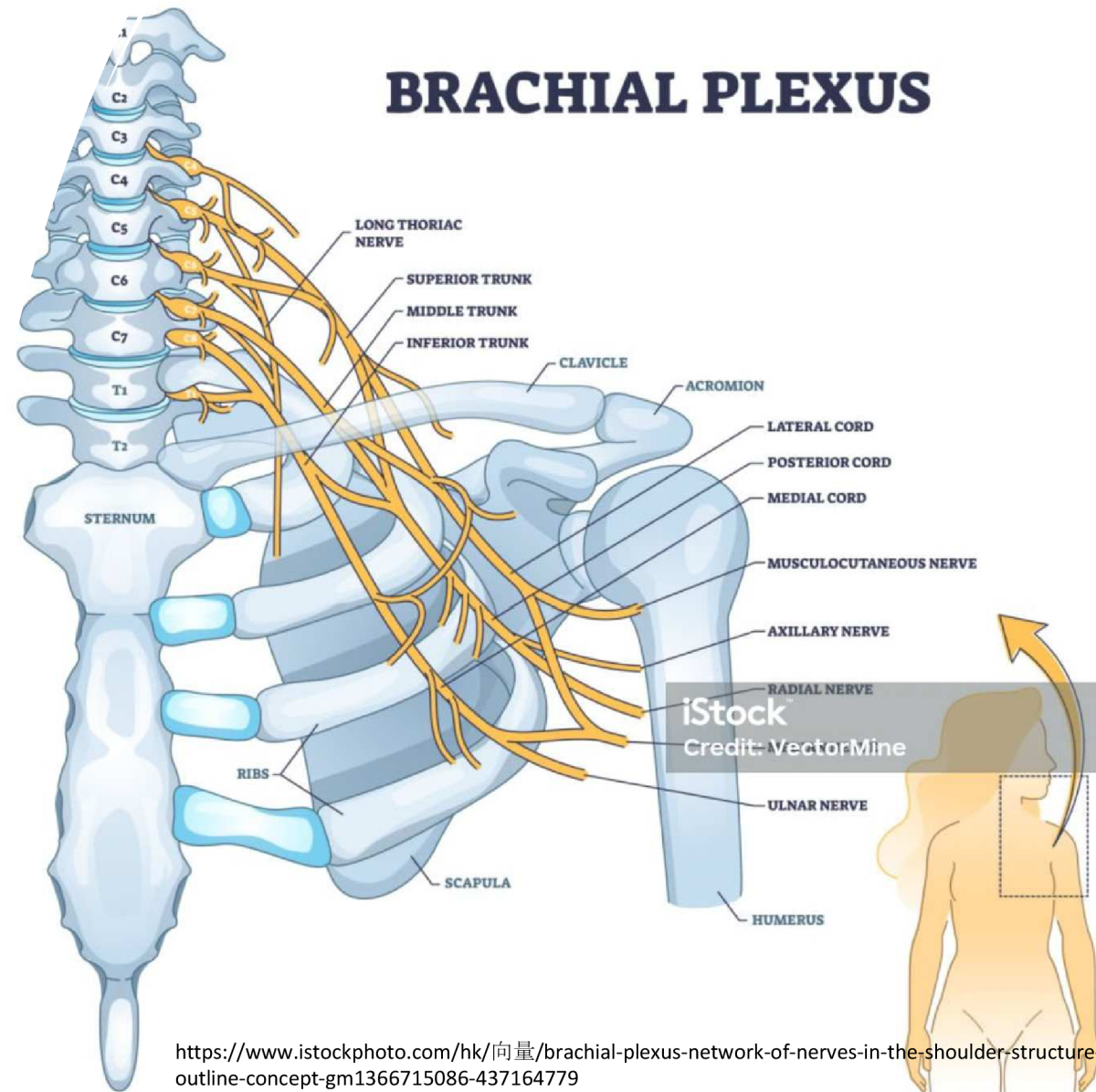
- **Anestezie** = necitlivost
- **Hypestezie** – snížená citlivost
- **Hyperestezie** = zvýšená citlivost
- **Dyestezie** = změněná kvalita doteku (senzitivní kůra, zadní provazce, periferní nervy)
- **Parestezie** = vnímání změny i bez doteku (mravenčení, svědění)
(tractus spinothalamicus, periferní nervy - kořen)

Poruchy čítí - pojmy

- **Neuralgie:** krátké záchvaty bolesti v oblasti inervované nervem (neuralgie trigeminu)
- **Kauzalgie:** záchvatovitá palčivá bolest, provázená trofickými změnami (perifernínervy - neúplná léze n. medianus, n. tibialis)
- **Fantomova bolest:** trvalé záchvatovité bolesti v chybějící končetině (amputace - léze v CNS)
- **Segmentální bolest:** bolesti v dermatomech, často s hyperalgezií a hyperestezií (porušený nervový kořen – herniace disku)

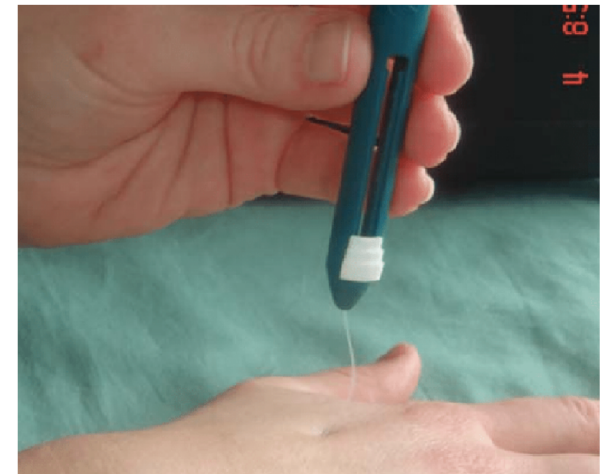Topika poruchy

- Postižení periferního nervu
- Polyneuropatie
- Kořenová léze
- Léze míšní – kompletní x inkompletní
- Porucha mozkového kmene
- Thalamický syndrom
- Syndrom capsulae internaе
- Léze parietálního laloku



Povrchové čítí


- Taktílní čítí
 - Smotkem vaty, štětíčka, prsty, uchopovací část neurologického kladívka
 - Kvantita a kvalita – anestezie, hypestezie, hyperestezie
 - Pravolevá symetrie
 - Area nervinae, area radicales
 - Distálně – proximálně
 - Standardizovaná varianta: dotyk filamenta
- Grafestézie
 - Velké rozdíly podle toho, kde hodnotím
- Algické čítí – ostré nebo tupé




https://www.researchgate.net/figure/fig2_285957566

Povrchové čítí

- Termické čítí
 - 2 zkumavky
 - Zkumavka chlad (nad 10°C), zkumavka teplo (pod 45°C)
 - Objektivnější popis – Thermopen, Thermosondy
- Dvoubodová diskriminace
 - Weberovo kružítko, dvoubodový diskriminátor
 - Různé na různých částech těla



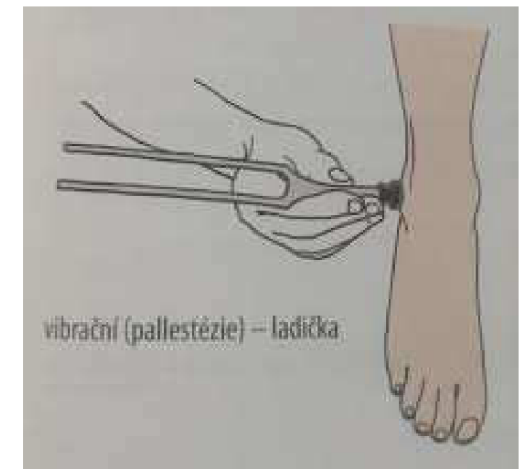
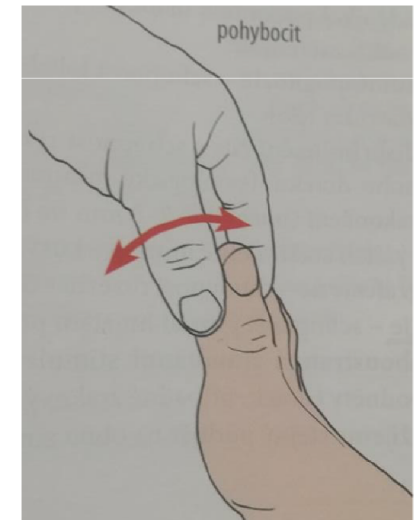
https://www.researchgate.net/figure/A-Semmes-Weinstein-filament-B-TIP-THERM-C-touchscreen-pen-D-digital-caliper_fig1_328976709



<https://docplayer.cz/49191954-Univerzita-karlova-v-praze-fakulta-telesne-vychovy-a-sportu-hodnoceni-citi-v-oblasti-rukou-u-pacientu-s-roztrousenu-sklerozou.html>

Hluboké čítí

- Statestézie = polohocit
- Kinestézie = pohybcit
- Palestézie = vibrační čítí – vyšetřeni ladičkou – kalibrovaná nebo nekalibrovaná
 - DK: konečky prstů → metatarzofalangeální skloubení → vnitřní maleolus → tuberositas tibie → spina iliaca anterior superior
 - HK: konečky prstů → proc. Styloideus radii → loket → rameno
 - Je-li vnímání distálně normální, netřeba jít proximálněji
- Stereognózie



Vyzkoušejte
e prakticky

Taktilní cití

Dvoubodová diskriminace

Grafestézie

Algické cití – tupé x ostré

Statestézie, Kinestézie

Vibrační cití

Zdroje

- OPAVSKÝ, Jaroslav, 2003. Neurologické vyšetření v rehabilitaci pro fyzioterapeuty. Olomouc: Univerzita Palackého. ISBN 80-244-0625-X.
- VÉLE F. (2012). Vyšetření hybných funkcí z pohledu neurofyzologie: příručka pro terapeuty pracující v neurorehabilitaci. Triton.
- HALADOVÁ, Eva a Ludmila NECHVÁTALOVÁ. Vyšetřovací metody hybného systému. Vyd. 2. nezm. Brno: Národní centrum ošetrovatelství a nelékařských zdravotnických oborů, 2005. 135 s. ISBN 8070133937
- VLČKOVÁ E. a I. ŠROTOVÁ, 2014. Vyšetření senzitivity. Cesk Slov Neurol N 2014; 77/110(4): 402–418, dostupné na:<https://www.csnn.eu/casopisy/ceska-slovenska-neurologie/2014-4-1/vysetreni-senzitivity-49295/download?hl=cs>
- Doc. MUDr. Valja Kellerová, DrSc.: Senzitivní systém, syndromy při postižení různých etází, vyšetření cití <https://slideplayer.cz/slide/4871737/>
- <http://www.cnsonline.cz/?p=112>