

Entezopatie

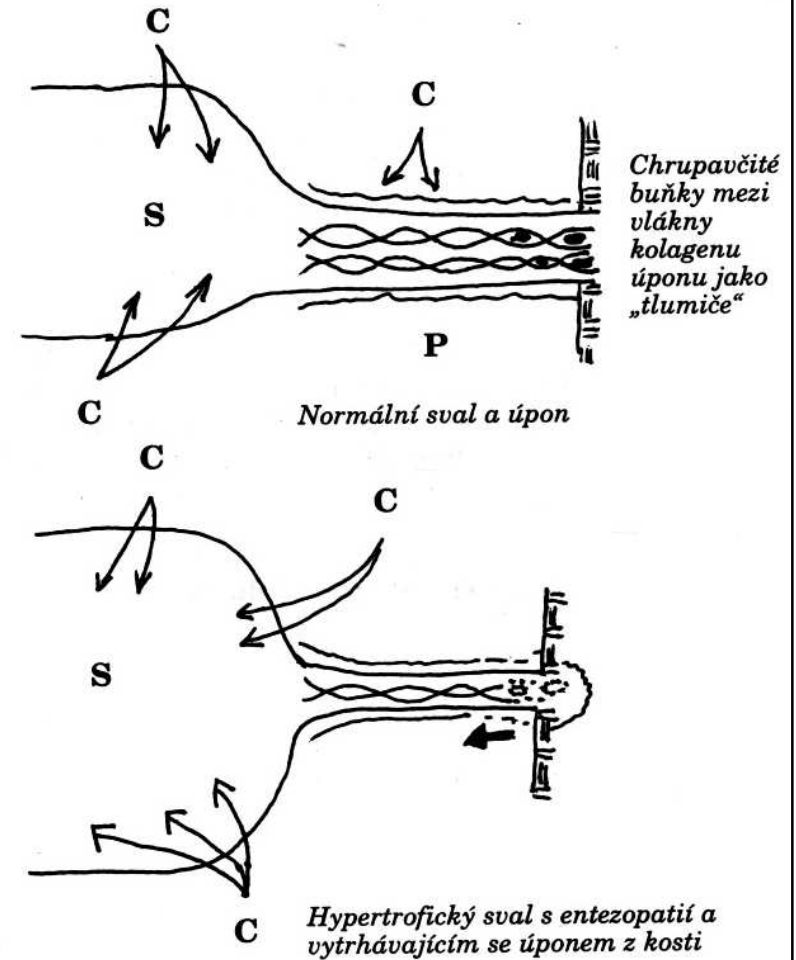
Z. Rozkydal

I.Ortopedická klinika MU v Brně

Entezopatie

Patologické změny při úponech šlach, vazů a kloubních pouzder do kosti

Pat. anatomické změny:
dystrofie, mikrotrhliny
vytrhávání Sharpeyských vláken z kosti
mechanicko iritační zánět
periostitis
metaplazie, osifikace



Obr. 1

Příčiny

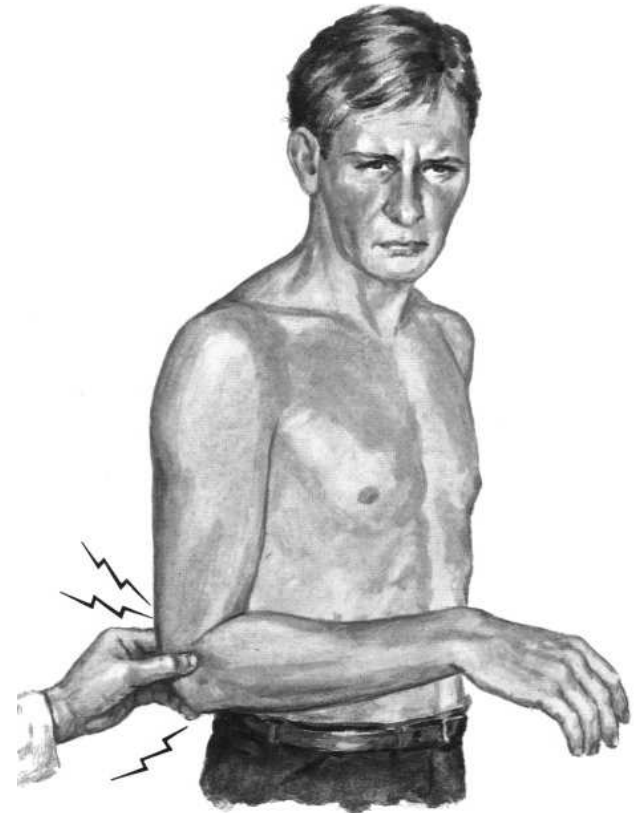
Přetížení akutní nebo chronické

Mikrotraumatizace

Stereotypní opakované pohyby a činnosti

Epicondylitis radialis humeri Syndrom tenisového lokte

- Bolest při zapnutí extenzorů
- Palpační bolest na radiálním epikondylu
- Bolestivá supinace předloktí
- Bolest při stisku ruky
- Bolestivá odporová extenze zápěstí
- Bolestivá odporová extenze 3. prstu



Obr. 2

Epicondylitis radialis humeri - příčiny

Vlastní entezopatie

Zánět burzy

Kalcifikace společné extenzorové šlachy

Bolestivé lig. annulare

Plica syndrom lokte

Dissekující osteochondróza hlavičky radia

Útlak hluboké větve n. radialis

Přenesená bolest z krční páteře a ramene

Epicondylitis radialis

Konzervativní léčba:

Klid, NSA lokálně i celkově

Stretching, epi páska

Kortikoid lokálně

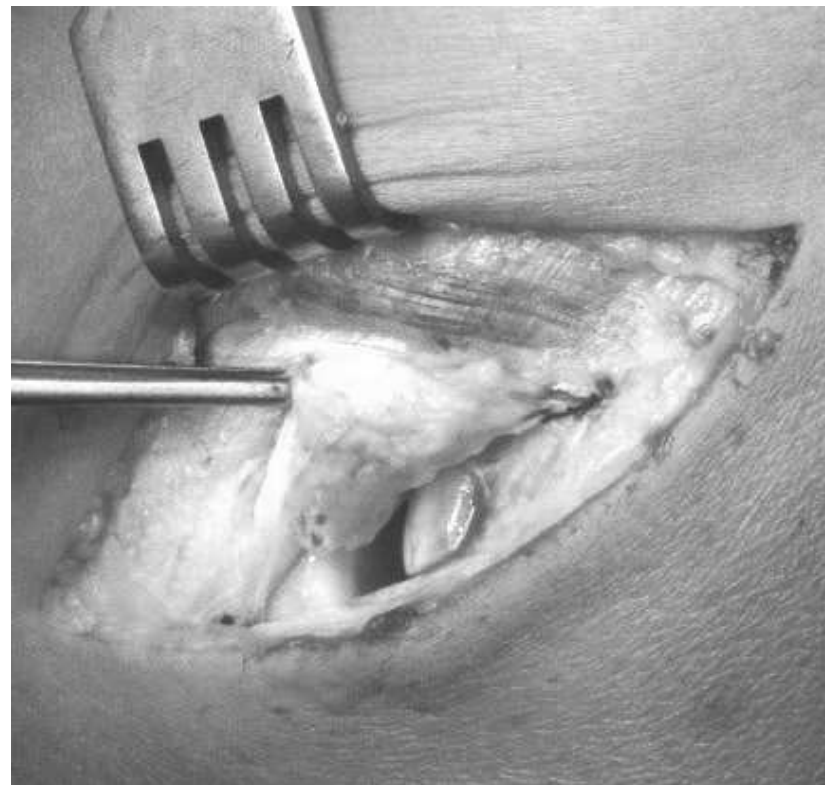
Fyzikální terapie

Imobilizace

Operační léčba:

Op. sec. Hohman

Op. sec. Boyd- McLeod



Obr. 3

Epicondylitis ulnaris humeri

Oštěpařský loket

Entezopatie společného úponu flexorů

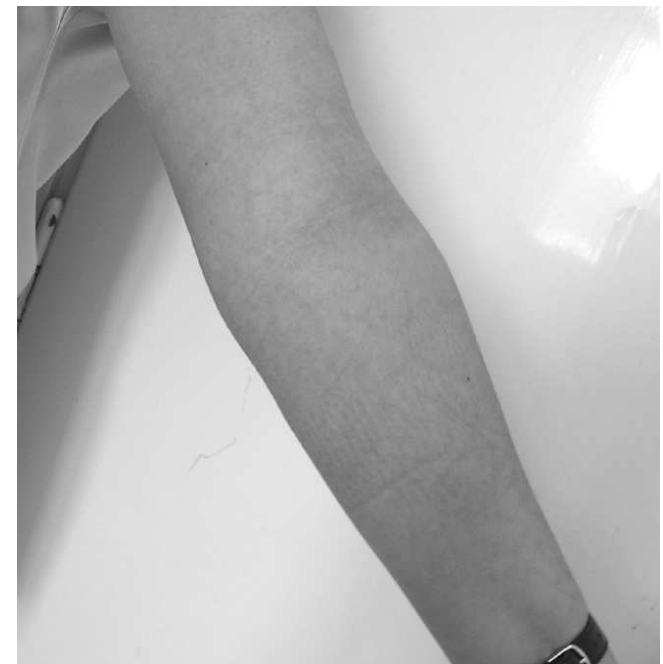Bolest při ulnárním epikondylu
Bolest je vázána na akci flexorů proti odporu

Léčba:

Konzervativní-
viz syndrom tenisového lokte

Operační-

Snesení společného úponu flexorů



Obr. 4

Bursitis olecrani

Zduření a výpotek

Bolest spontánní a palpační

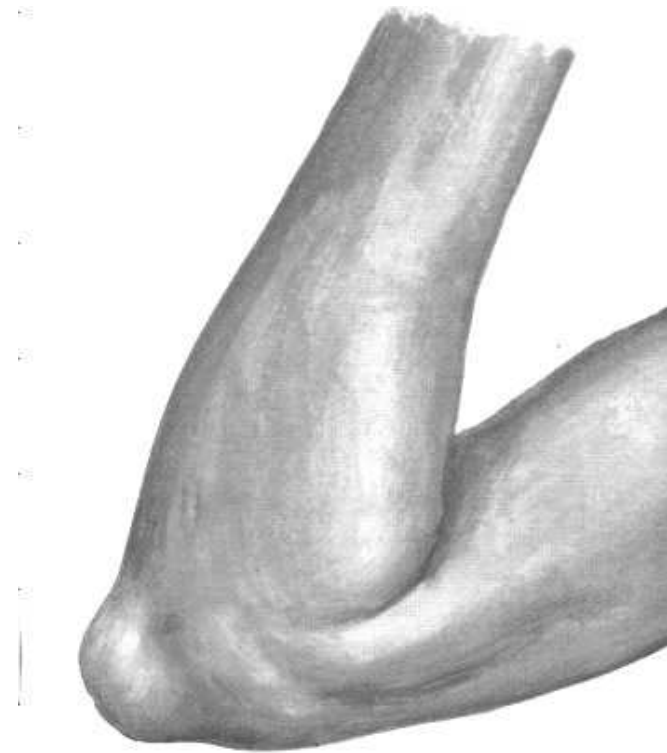Léčba:

Punkce, NSA lokálně i celkově

Imobilizace

Lokálně kortikoid

Riziko přechodu do purulentní
inflammace



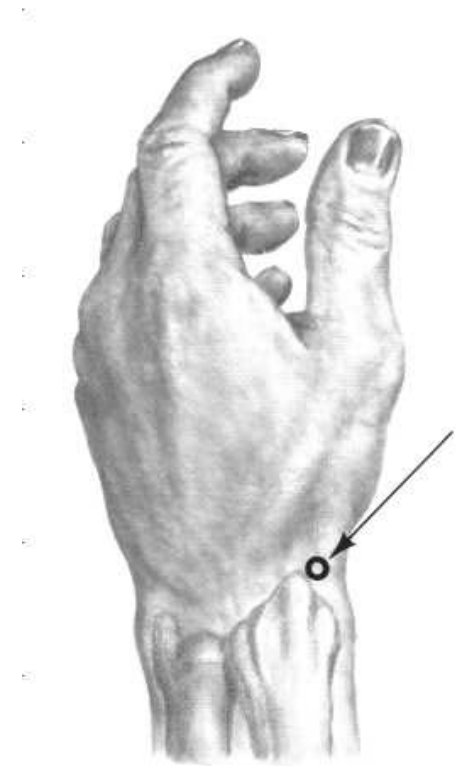
Obr. 5

M. de Quervain

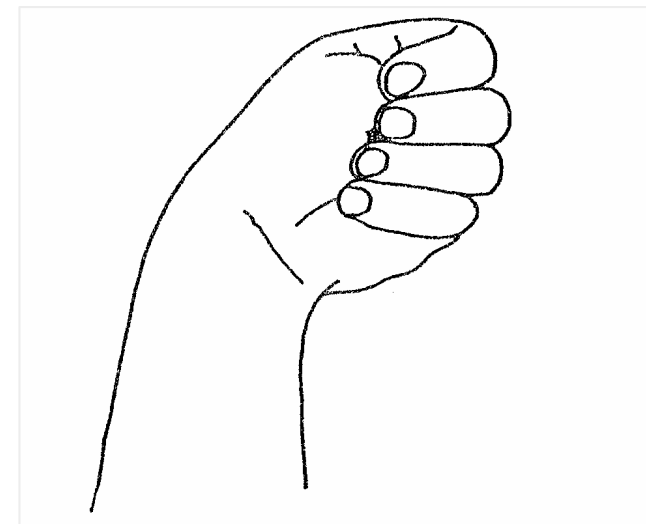
Stenozující tendovaginitis šlach
dlouhého abduktoru palce
a krátkého extenzoru palce

Bolest nad proc. styloideus radii
Finkelsteinův test

Th: vyřadit fyzickou zátěž
ortéza, dlaha,
NSA, lok. kortikoid
discise



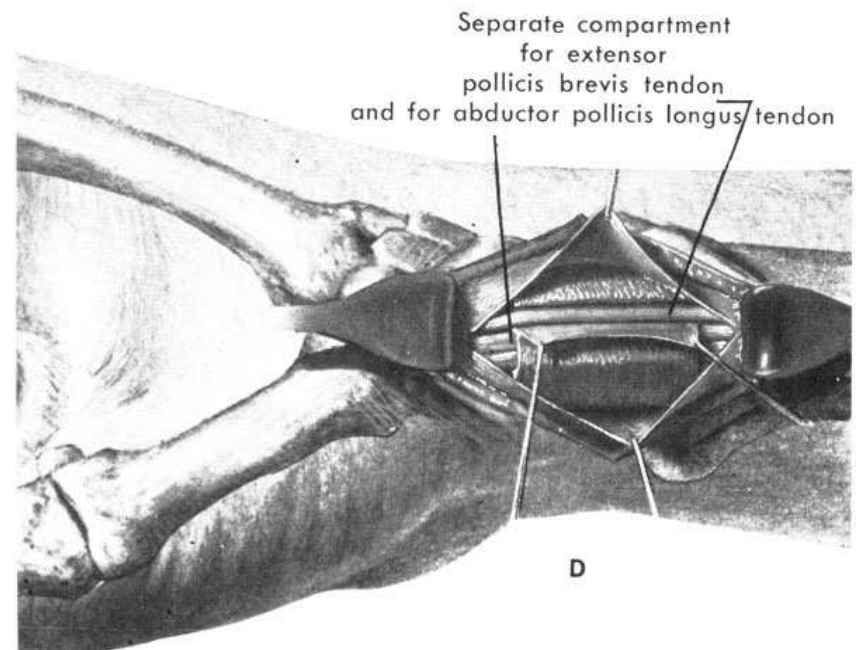
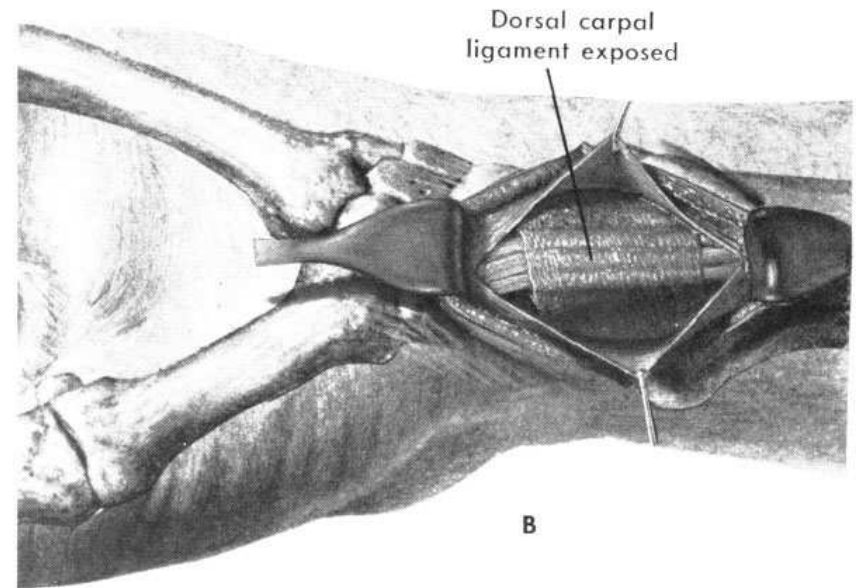
Obr. 6



Obr. 7

M. de Quervain

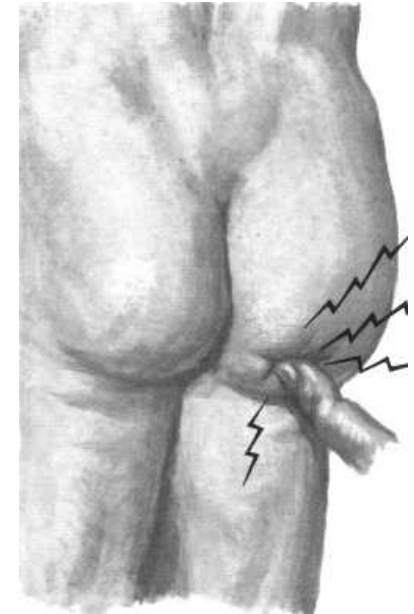
Discise šlachové pochvy
m. abductor policis longus
a m. extensor pollicis brevis



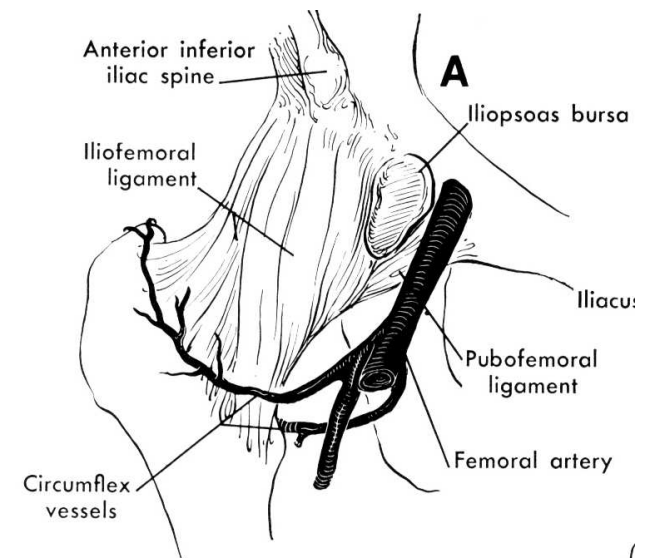
Obr. 8

Burzitidy a entezopatie v oblasti kyčle

Trochanter maior
Tuber ossis ischii
Bursa ileopectinea
Gracilis syndrom (natažené tříslo)
Spina iliaca ant. sup.
Spina iliaca ant inf.



Obr. 9



Obr. 10

Burzitidy v oblasti kolena

Bursitis praepatellaris
Bursitis pedis anserini
Bakerská cysta

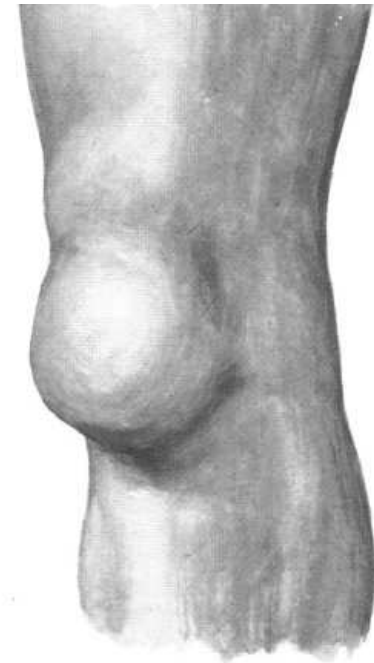
Léčba:

klid

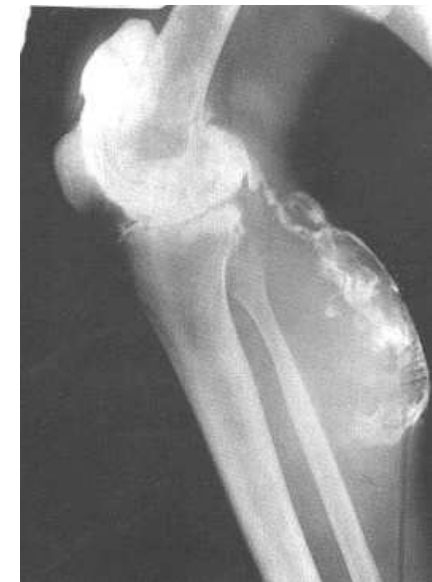punkce, lok. kortikoid

NSA

exstirpace



Obr. 11



Obr. 12

Bakerova cysta

Burza gastrocnemio- semimembranacea
se spojí s kloubní dutinou kolena

Vyklenutí ve fossa poplitea

U dospělých je sekundární k procesu
uvnitř kolena

Otok, napětí, bolest

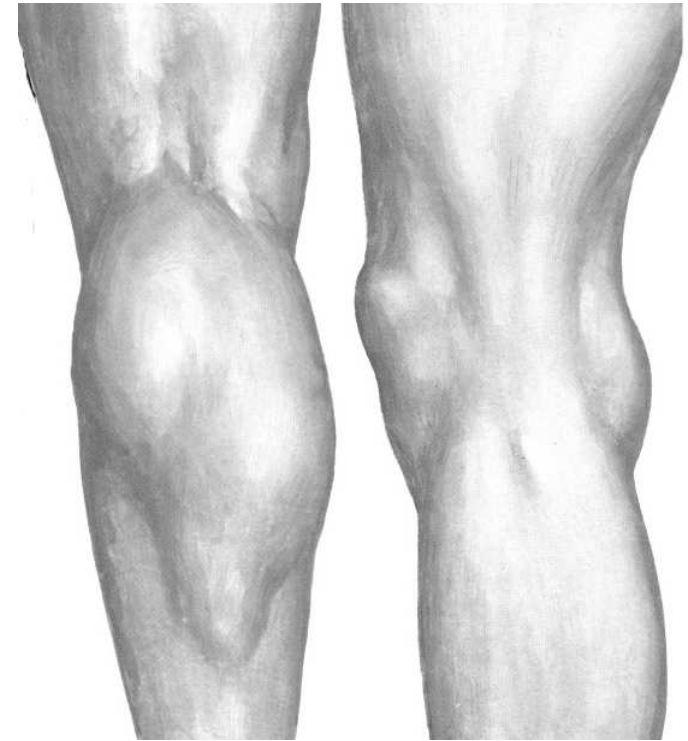Omezení pohybu

Útlak žilních kmenů

Léčba:

Konzervativně- punkce, kortikoid, NSA

Operačně- exstirpace



Obr. 13

Entezopatie v oblasti kolena

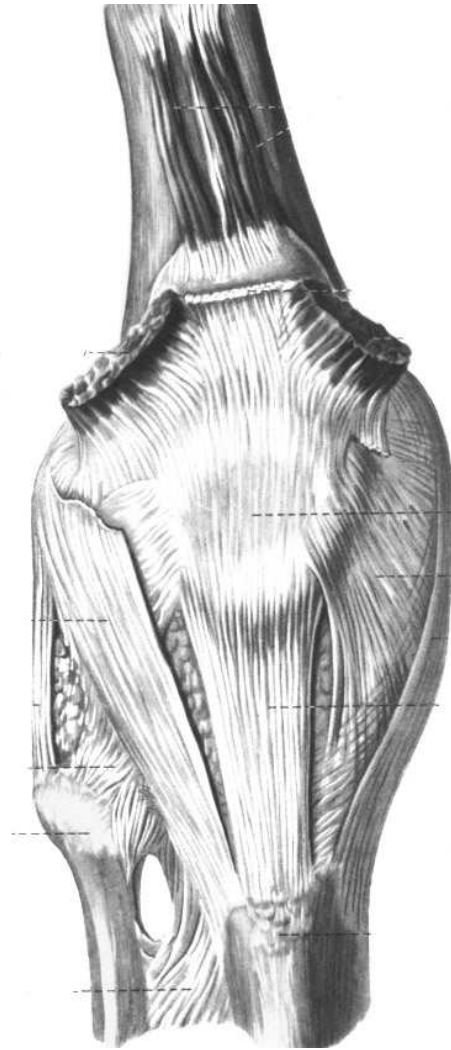
Skokanské koleno

úponová bolest při dolním pólu pately

m. Osgood- Schlatter

Entezopatie úponů koll. vazů

Entezopatie na Gerdyho hrbolku



Obr. 14

Bursitidy a entezopatie a v oblasti nohy

Achillodynia

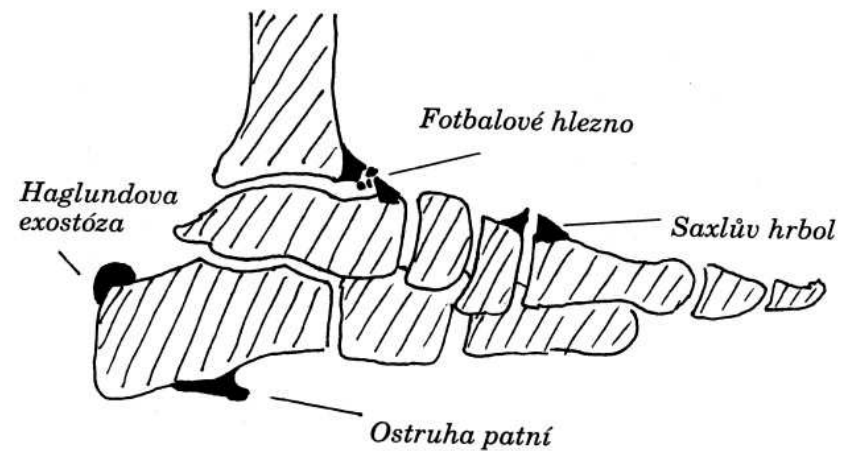
Calcar calcanei

Saxlův hrbol

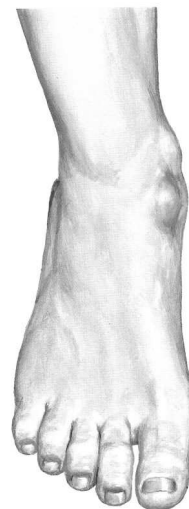
Haglundova exostóza

Fotbalové hlezno

Os tibiale externum



Obr. 15



Obr. 16

Achillodynia

Bolestivý stav v průběhu
a úponu šlachy Achilovy

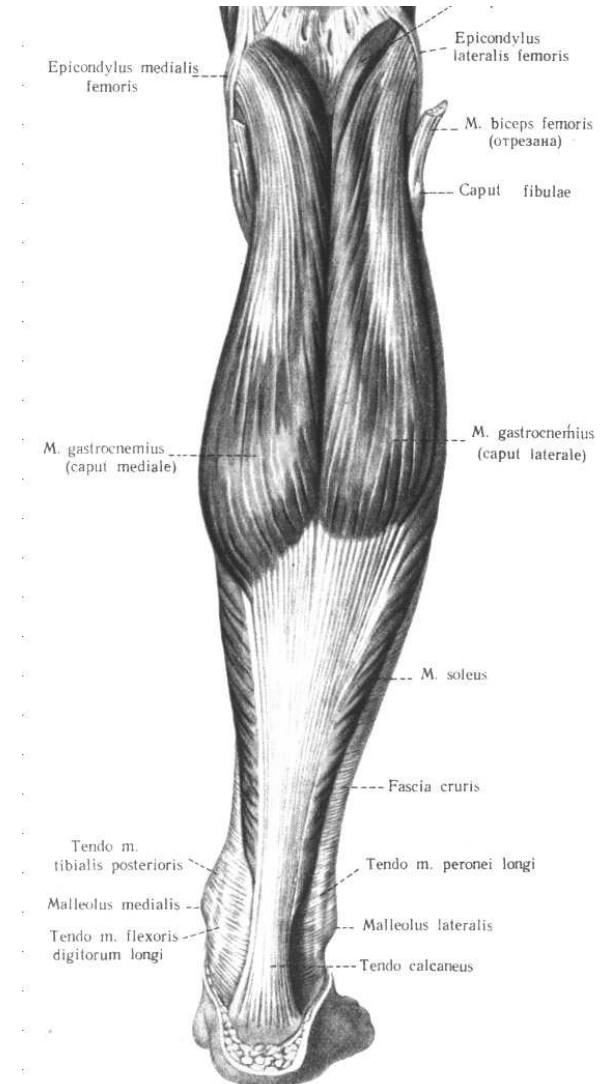
Příčiny:

Degenerace

Haemoragie, trhlinky

Peritenonitis

Riziko přechodu do parciální
nebo úplné ruptury



Obr. 17

Achillodynia

Konzervativní léčba:

Klid, taping, antiflogistika

Zvýšení podpatku

Fyzikální léčba

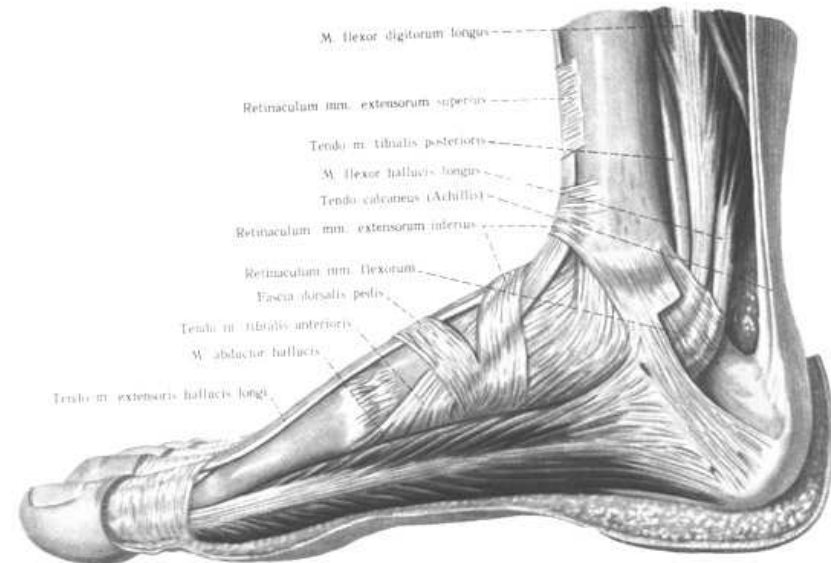
Imobilizace

Zákaz aplikace kortikoidů

Operační léčba:

Peritenonektomie

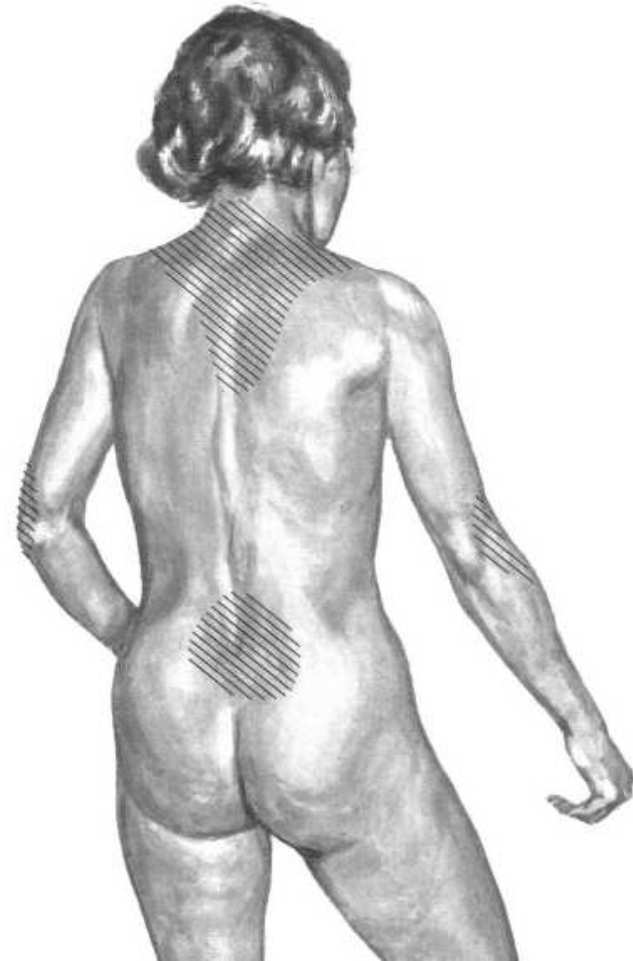
Excise nekrotické tkáně



Obr. 18

Entesopatie na páteři

Bolestivé úpony vazů a šlach:
proc. spinosi
proc. transversi
lopatka
pánev



Obr. 19

Syndrom bolestivého ramene

Tenosynovitis capitis longi m. bicipitis brachii

Ruptura šlachy dlouhé hlavy bicepsu

Bursitis subacromialis

Tendinitis m. supraspinati

Ruptura rotátorové manžety

Impingement syndrom ramene

Syndrom zmrzlého ramene

Arthrosis art. glenohumeralis

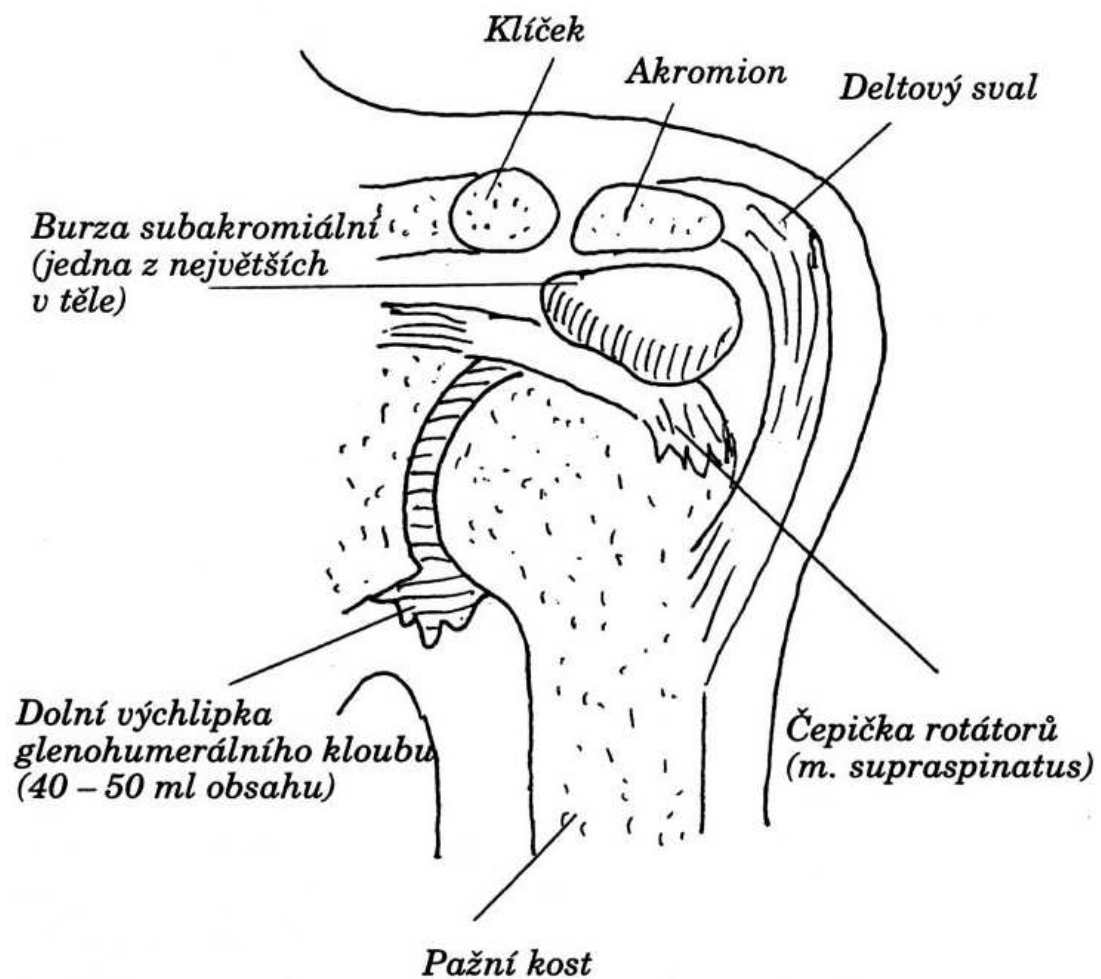
Afekce akromioklavikulárního kloubu

Záněty

Nádory

Bolest přenesená z jiného místa

Schéma měkkého ramene



Obr. 20

Tenosynovitis capitis longi m. bicipitis brachii

Palpační bolest

Bolestivé dotažení pohybu

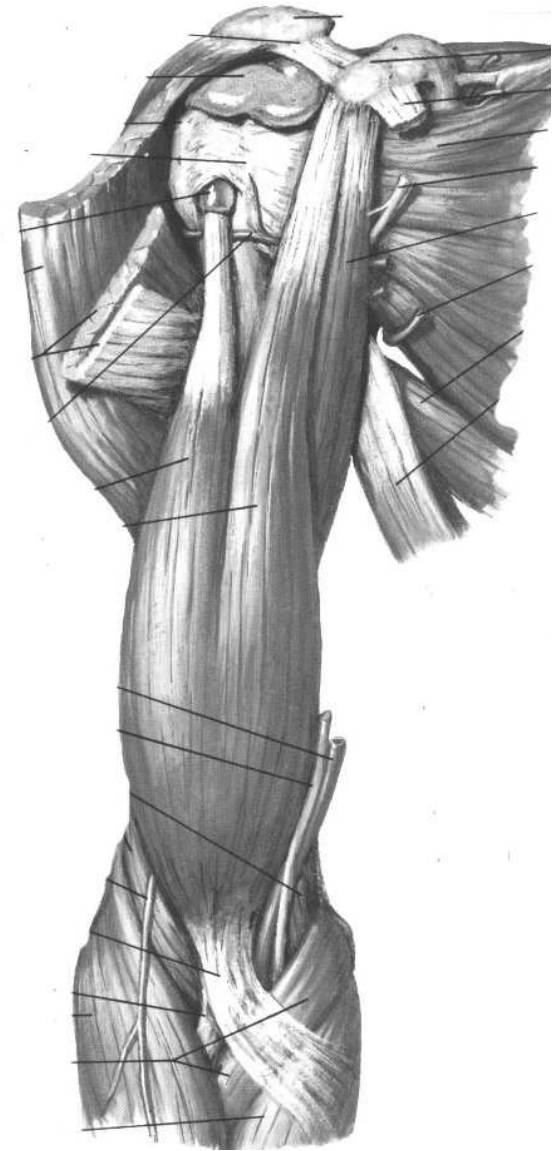
Hueterův příznak- odporová
bolest při flexi v lokti
a supinaci předloktí

Th:

lok. kortikoid

klid, PHK na šátek

NSA



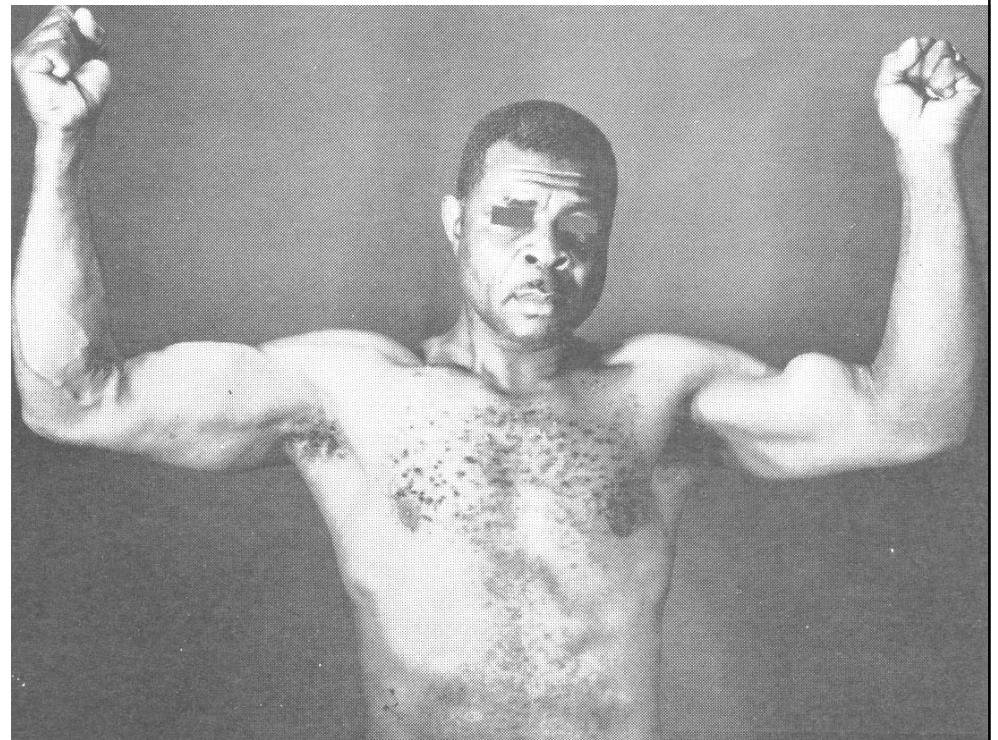
Obr. 21

Ruptura šlachy dlouhé hlavy bicepsu

Bolest

Distalizace svalového břicha

Snížení svalové síly o 20 %



Obr.22

Ruptura šlachy dlouhé hlavy bicepsu

Terapie:

klid, zívěs

analgetika

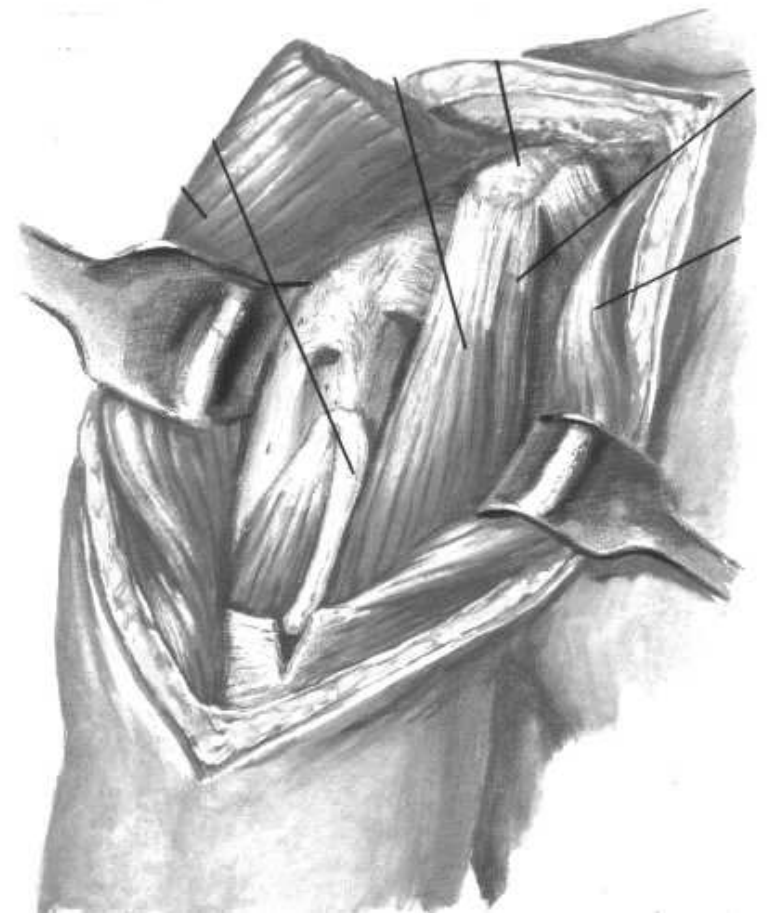
do 40 r. - operace

nad 40 r. - konzervativně

Op.:

key hole fixace k humeru

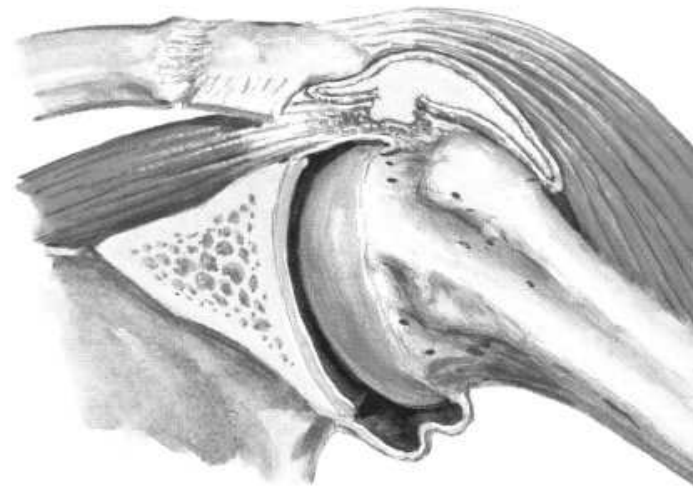
sutura ke šlaše krátké hlavy bicepsu



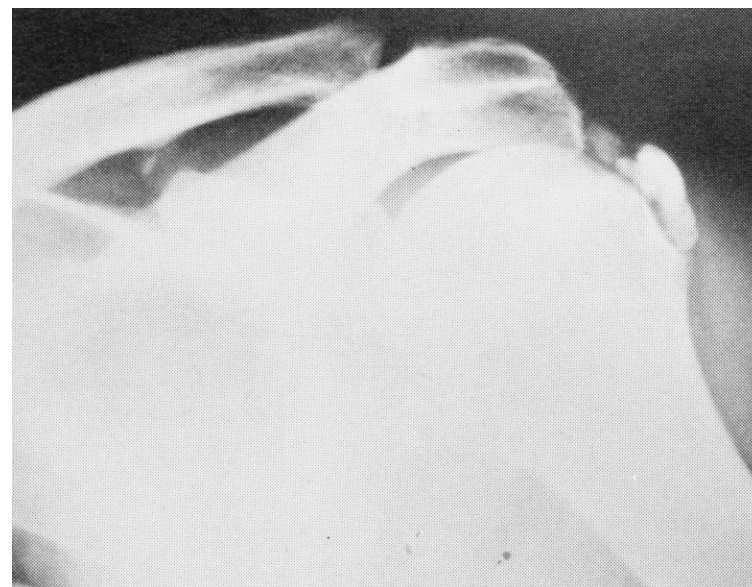Obr. 23

Bursitis subacromialis

Vyplnění burzy kašovitými hmotami
Prudká, silná, pálivá bolest
nemožnost pohybu
palpační bolest
obláčkové kalcifikace na rtg



Obr. 24



Obr. 25

Bursitis subacromialis

Konzerativní léčba:

Klid, závěs

proplach metodou dvou jehel

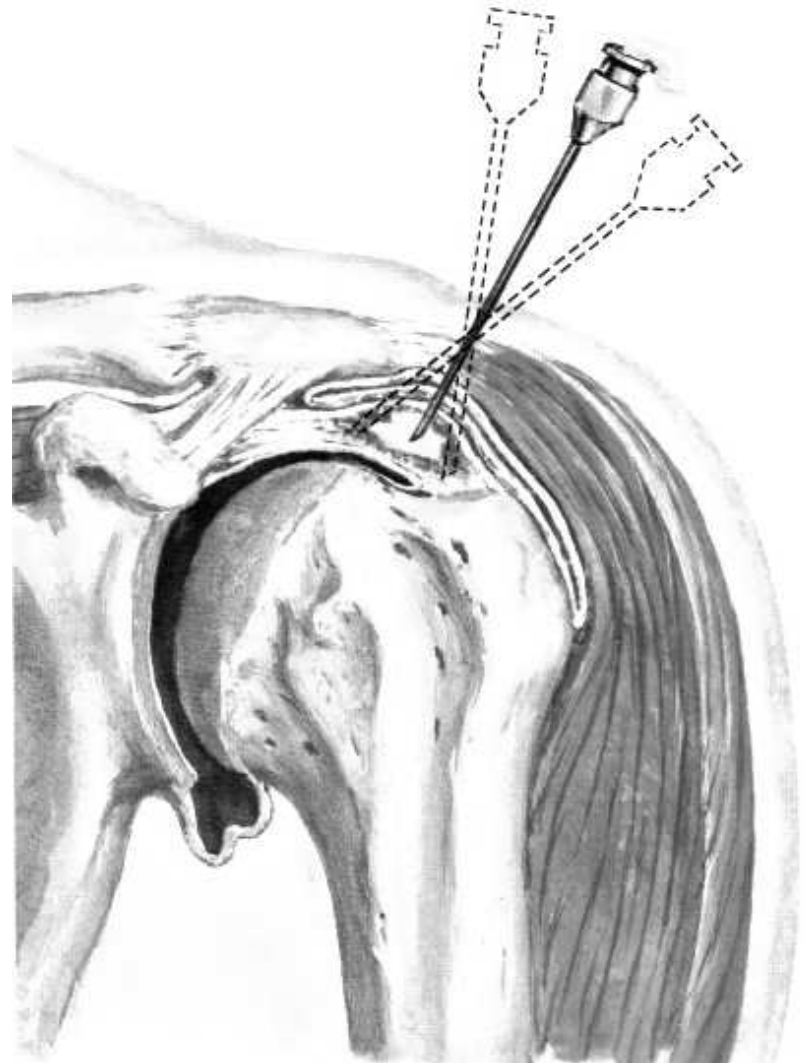
lok. kortikoid, NSA

později fyzikální terapie

LTV

Operativní léčba:

exstirpace burzy



Obr. 26

Tendinitis m. supraspinati

Úponová bolest na tuberculum
maius

Entezopatie, mikrotrhlíčky,
tendinitis

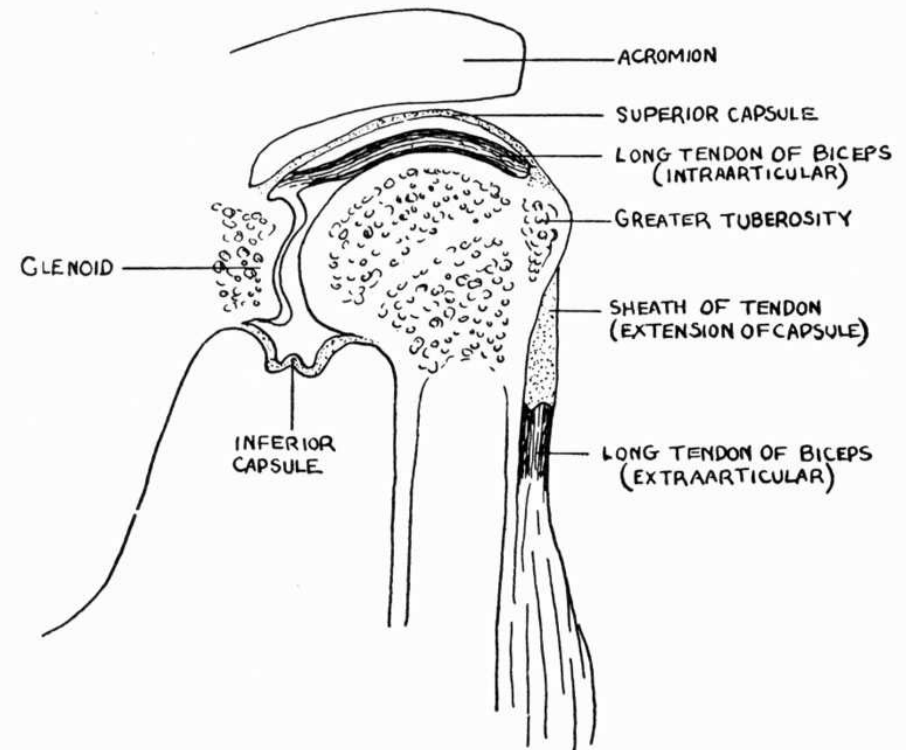
tendinitis calcarea

Th: klid, NSA

lok. kortikoidy

fyzikální th.

LTV



Obr. 27

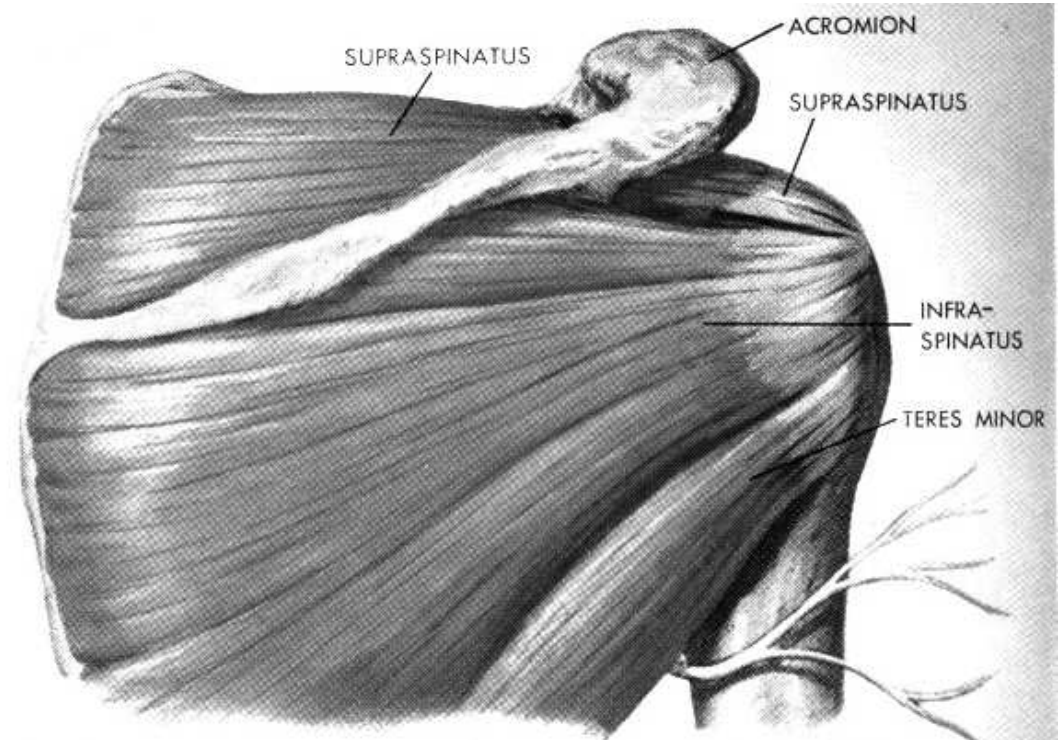
Ruptura rotátorové manžety

Složení:

m. supraspinatus
m. infraspinatus
m. teres minor
m. subscapularis

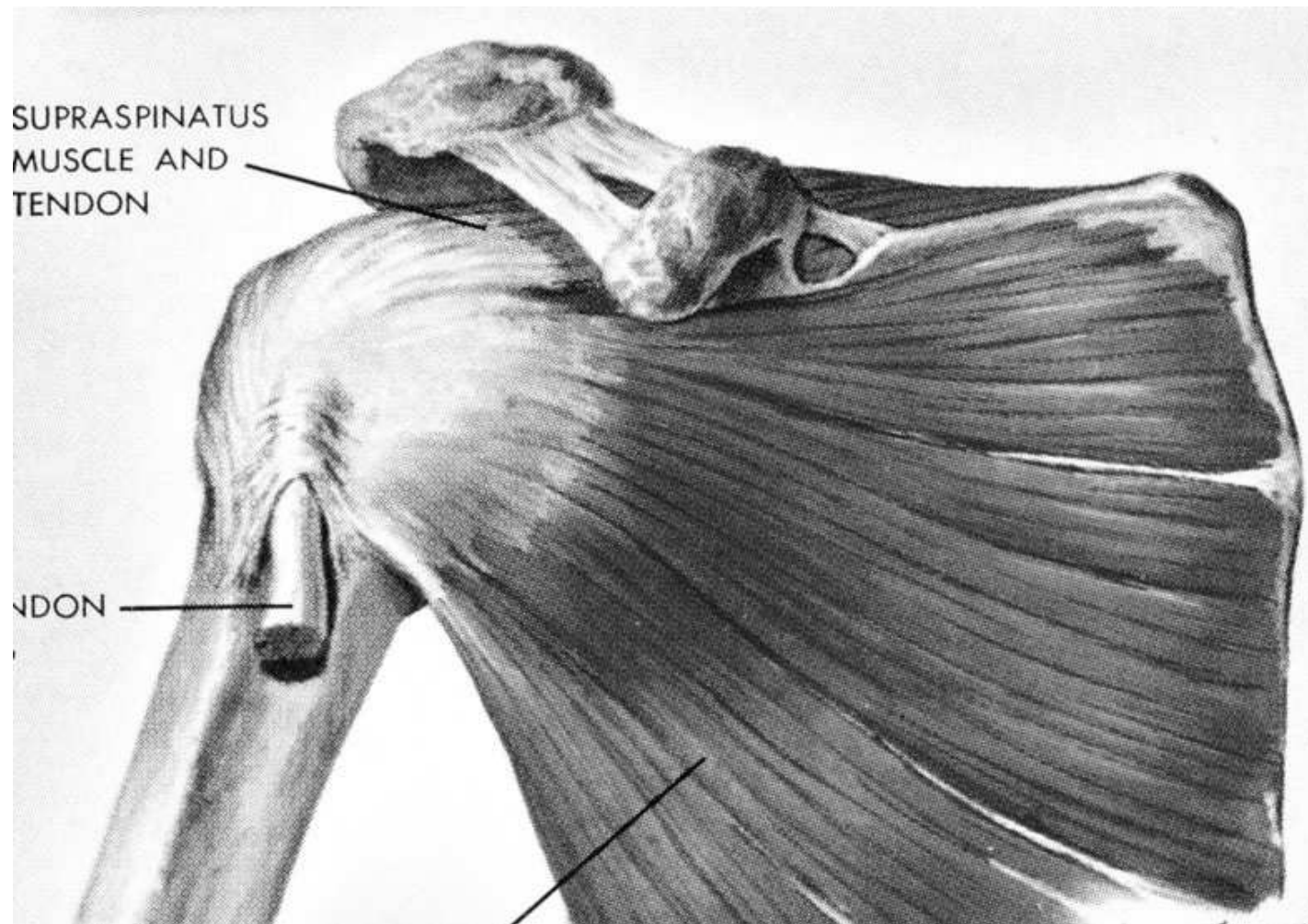
Funkce RM:

tlačí hlavici humeru
do glenoidální jamky
vykonává prvních 30 st
abdukce.



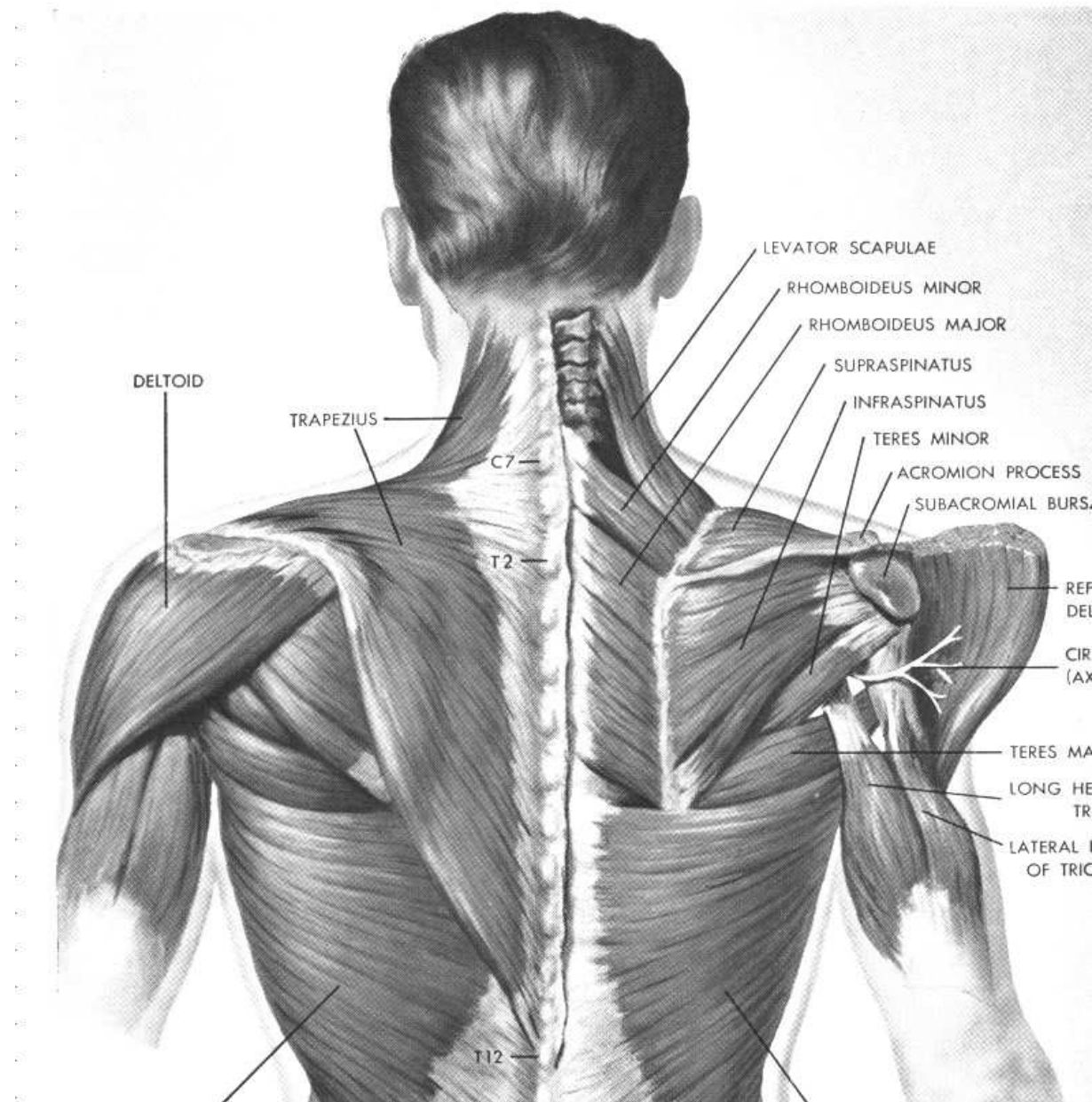
Obr. 28

Ruptura rotátorové manžety



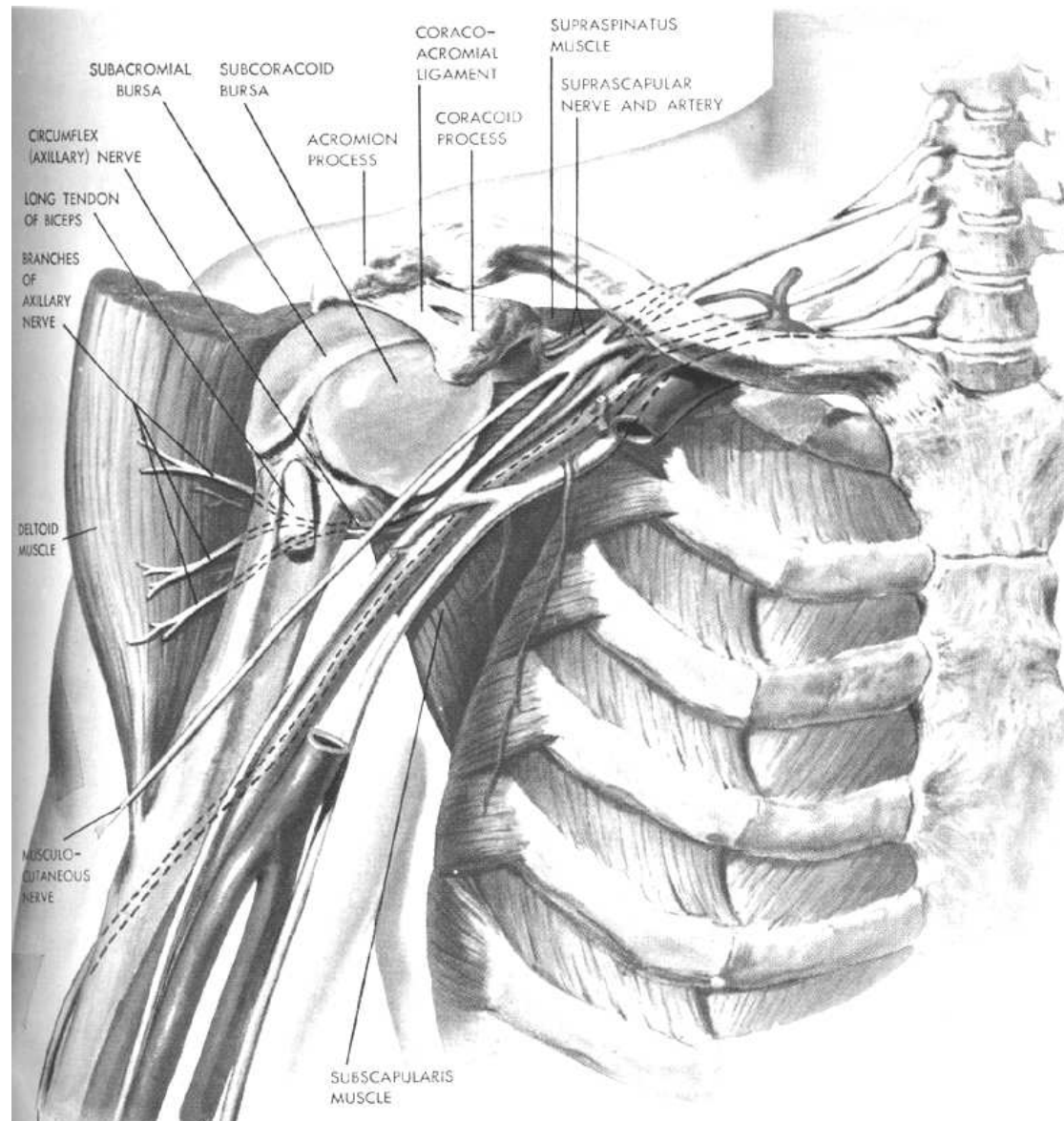
Obr. 29 m. subscapularis

Anatomie ramena



Obr. 30

Anatomie ramena



Obr. 31

Ruptura rotátorové manžety

Parciální ruptura:

prudká bolest, painful arc
udrží HK v nastavené abdukci
při pokusu o abdukci cítí bolest
Terapie – konzervativní

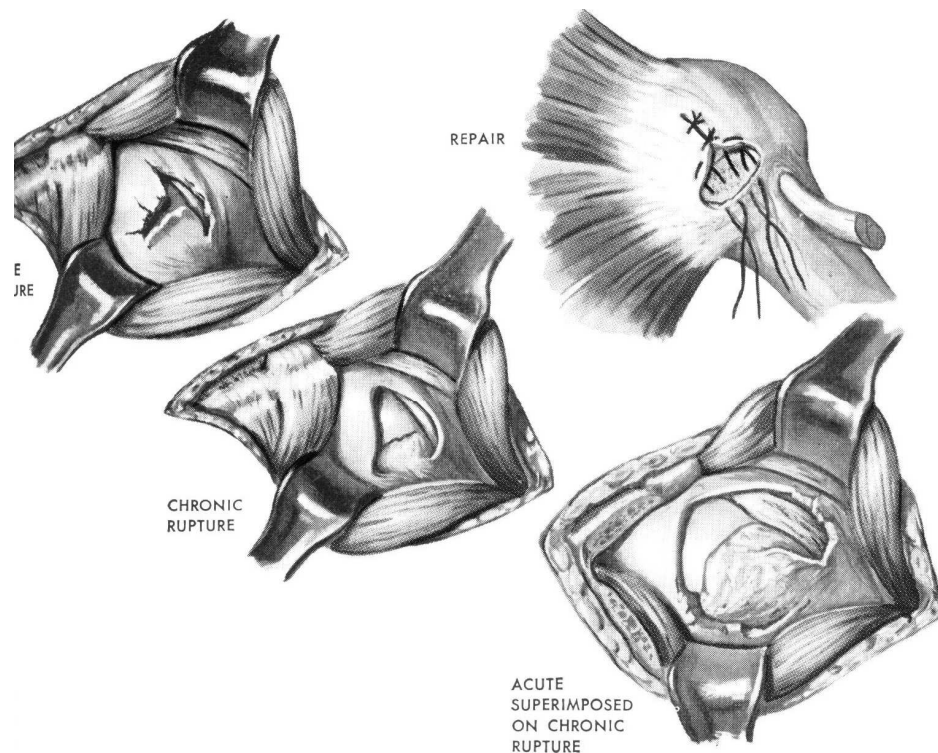
Totální ruptura:

neschopnost abdukce
nemocný jen pokrčí rameny

Terapie:

sutura

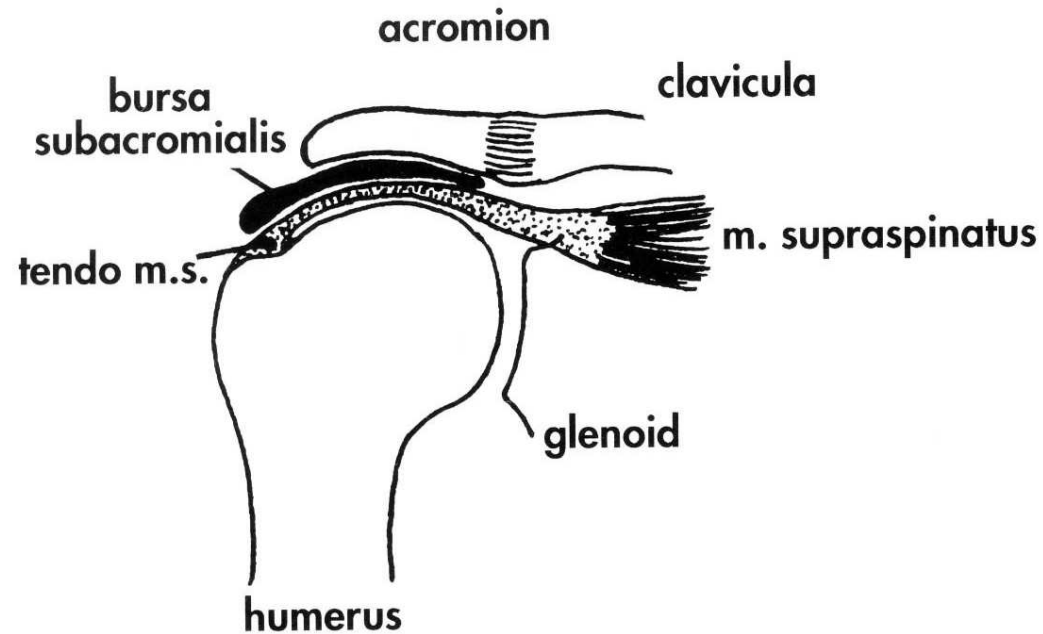
ukotvení k tuberculum maius



Obr. 32

Impingement syndrom

Narážení tuberculum maius
na spodní plochu akromia
a lig. coracoacromiale
Zúžení subakromiálního prostoru



Obr. 33

Impingement syndrom

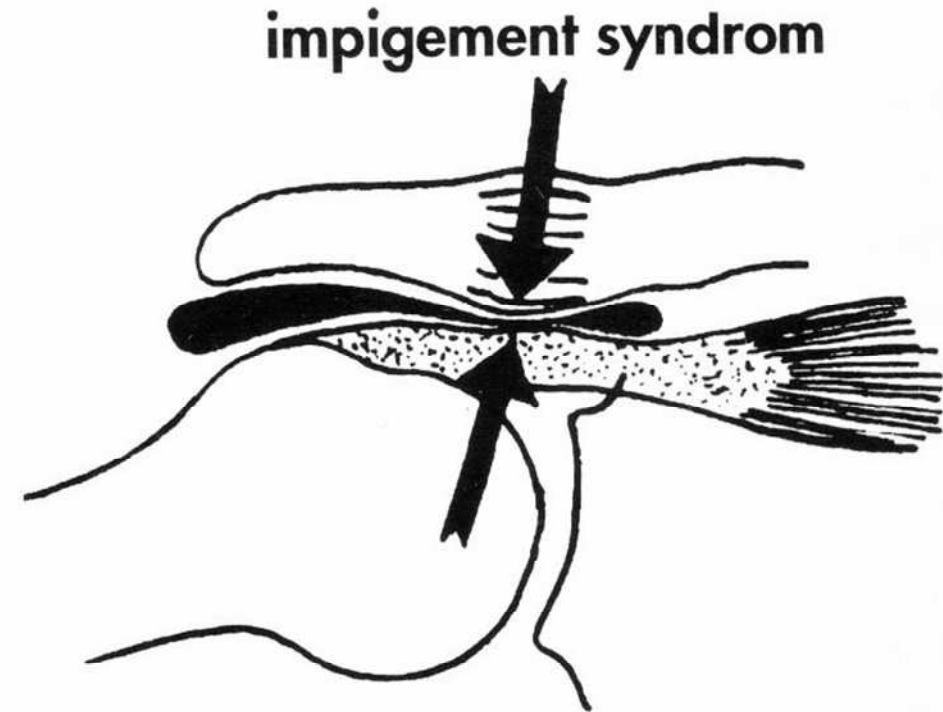
Příčiny:

ostruha akromia

změna tvaru a úhlu akromia

spodní osteofyty AC kloubu

prominence TM

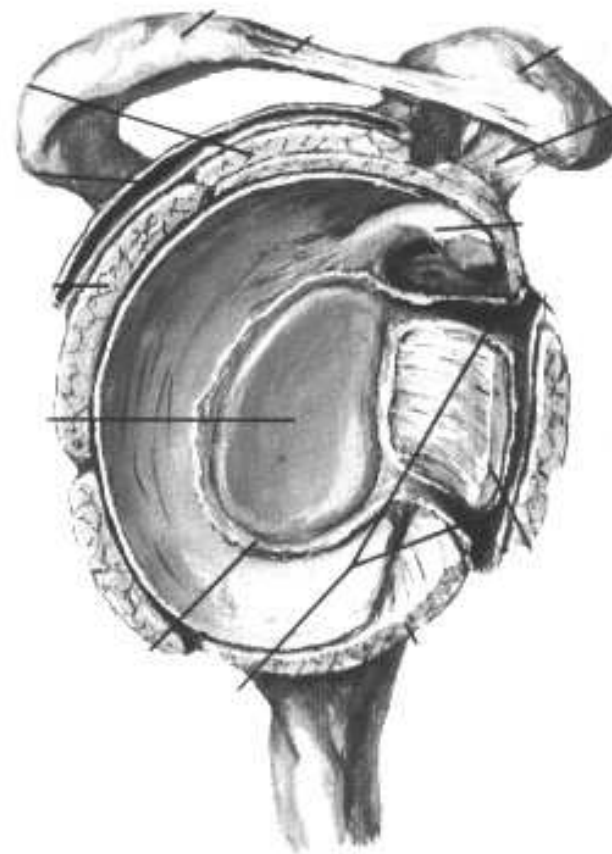


Obr. 34

Impingement syndrom

Stupeň:

1. Otok, hemorhagie v m. supraspinatus
2. Fibróza, tendinitis, zánět subdeltoidální burzy degenerativní změny v RM
3. Ruptura rotátorové manžety a dlouhé hlavy bicepsu



Obr. 35

Impingement syndrom

Symptomy:

bolestivý oblouk

impingement znamení

pozitivní impingement test

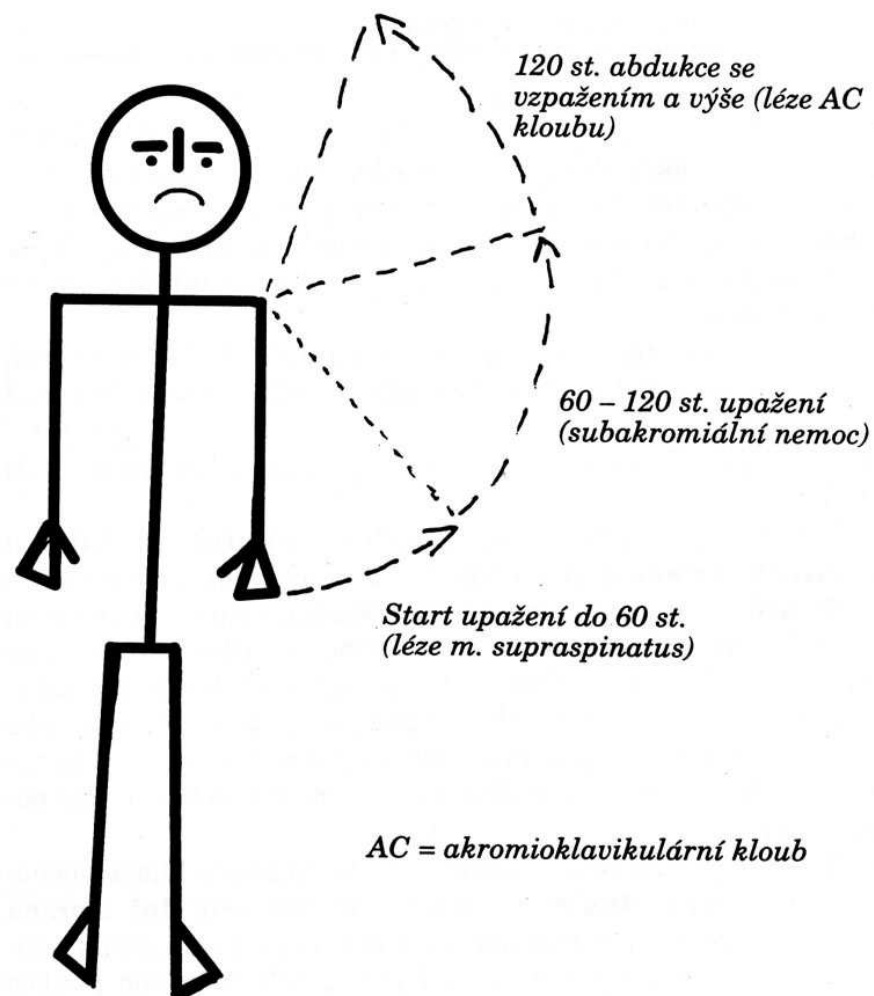
Jobeho test- síla supraspinatu

v 90 st abdukci

RTG- snížení subakromiální
distance

Y projekce- outlet view
arthrografie

ultrasonografie



Obr. 36

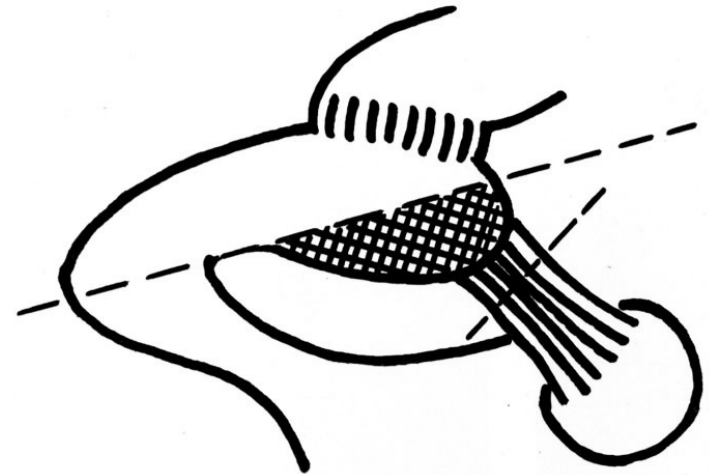
Impingement syndrom

Th:

1. st. : konzervativní- klid, NSA, LTV, fyzikální terapie, lok. kortikoid
2. st. stejně, event. burzektomie, ASK ramene, Neer.
3. st. Operační

Operační:

- op. sec. Neer- akromioplastika
 - ASK- subakromiální dekomprese
- Po op. polohování, abdukční dlaha, vedená cvičení, LTV



Obr. 37
Schéma subakromiální
dekomprese

Syndrom zmrzlého ramene, frozen shoulder, capsulitis adhesiva

Postupné omezování hybnosti

Bolesti

Strach z pohybu

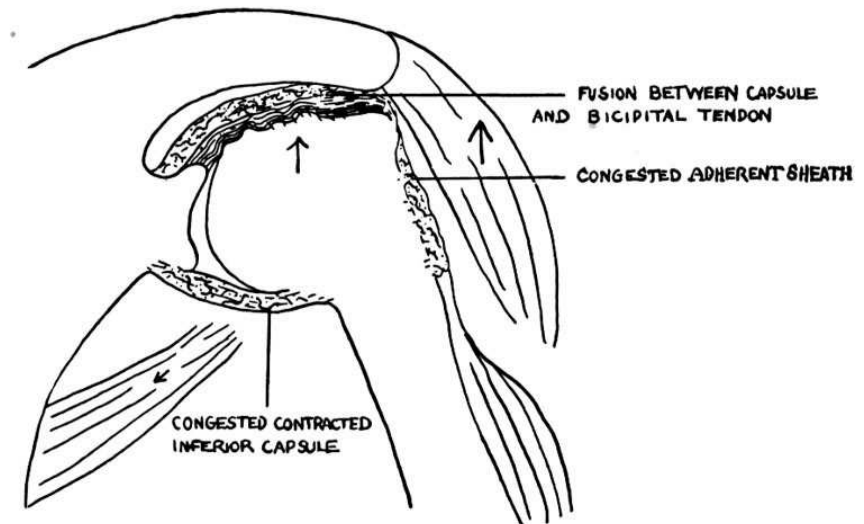
Svraštění kloubního pouzdra

Obliterace v dolním recesu

Zmenšení kloubní dutiny

Zkrácení měkkých tkání

Reflexní svalové spasmy



Obr. 38

Příčiny syndromu zmrzlého ramene

Všechny stavu omezující pohyb:

Impingement syndrom

Arthróza AC

Arthróza sternoklavikulární

Stavy po úrazech

Záněty

Poruchy skapulothorakálního spojení

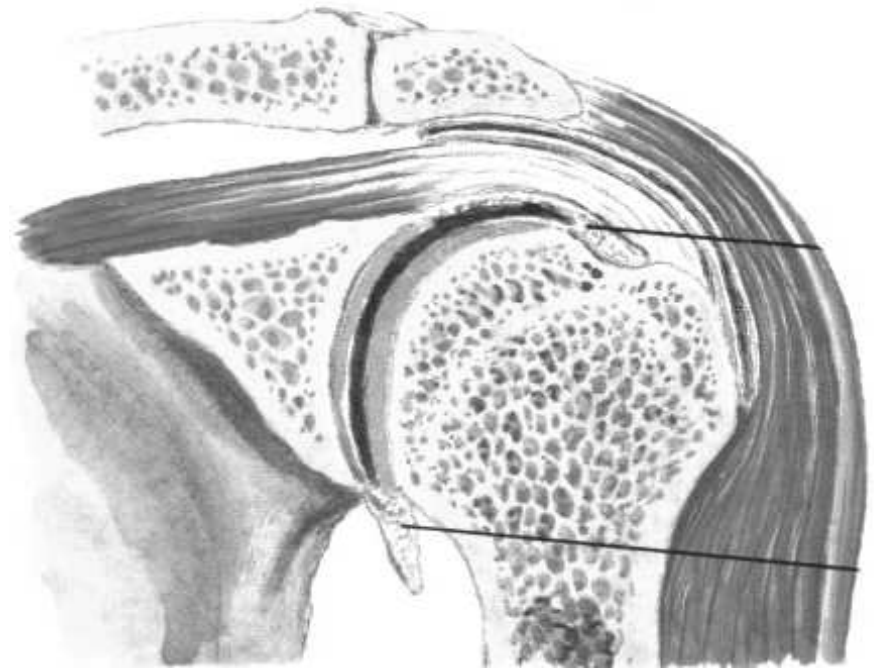
Poruchy krční páteře

Thoracic outlet syndrom

Nádory plic- hrot plicní

Afekce pleury

Choroby srdce



Obr. 39

Syndrom zmrzlého ramene

Léčba:

Dlouhodobý charakter

Aplikace tepla, polohování

Pasivní cvičení, aktivní pohyb

Fyzikální terapie

Mobilizace lopatky

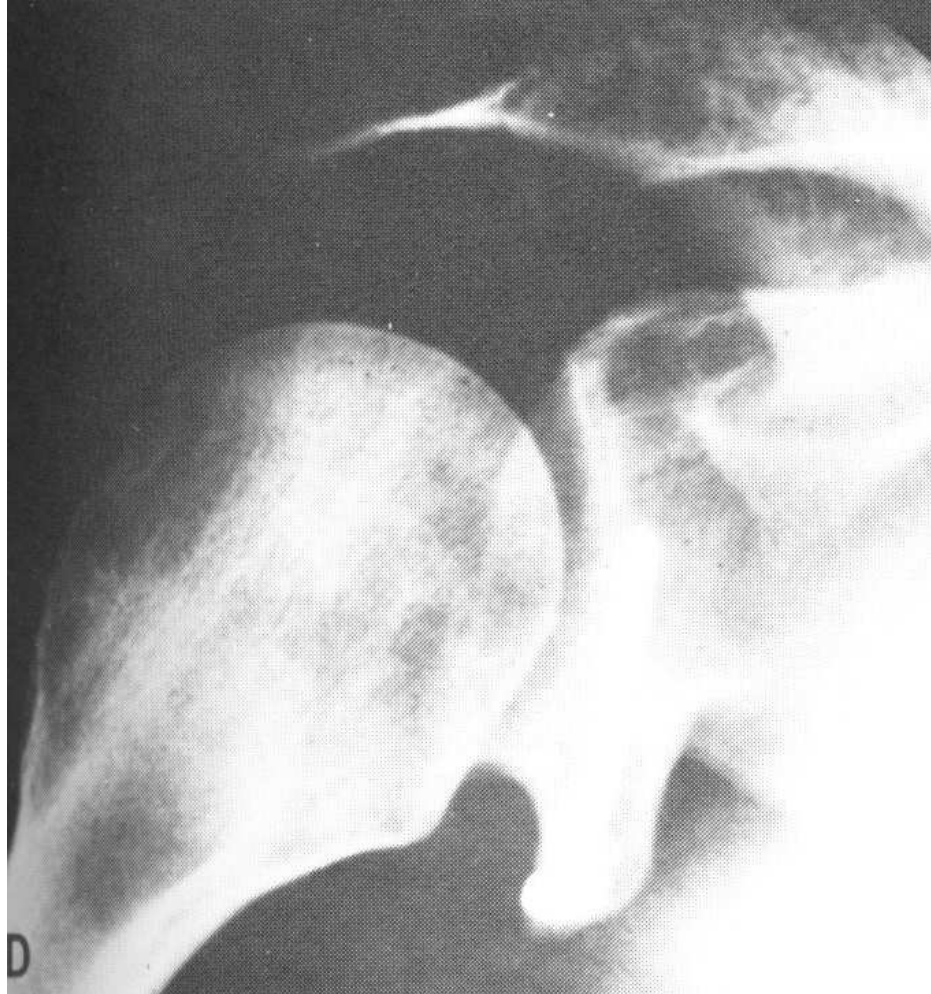
MOTO dlahy

NSA, lokálně kortikoid

ASK- dekomprese, redressement force

odstranění adhezí a kalciových depozit

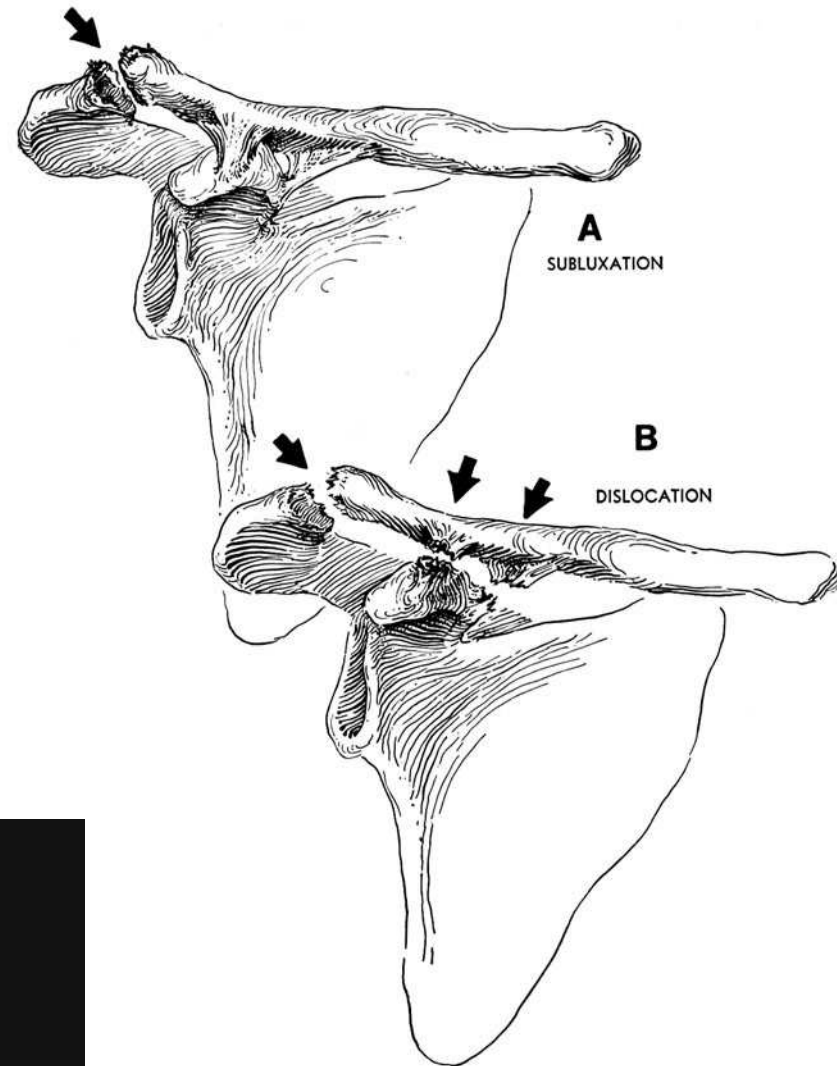
Arthrosis glenohumeralis Omarthrosis



Obr. 40

Onemocnění AC kloubu

Synovialitis
Arthrosis
Distorsio
Subluxatio
Luxatio



Obr. 41

Onemocnění sternoklavikulárního kloubu

Arthrosis

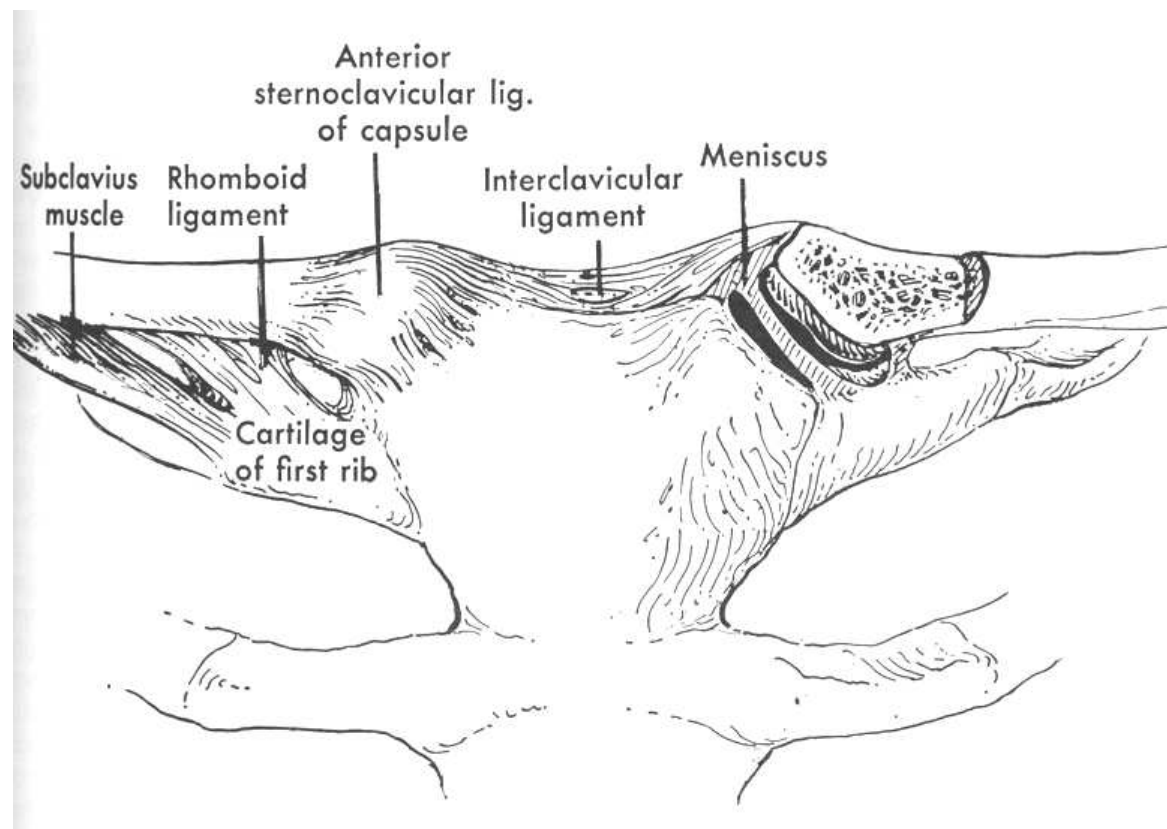
Synovialitis

Distensio

Subluxatio

Luxatio

Chronická subluxace



Obr. 42

Bolest ramene přenesená z jiných míst

C páteř

Thoracic outlet syndrom

Nemoci srdce

Nemoci plic, pleury

Neuralgie, herpes zoster

Použitá literatura

Janíček, P.: Ortopedie. Lékařská fakulta MU v Brně,
2001.

Spoluautoři: Dufek, P., Chaloupka, R., Krbec, M.,
Poul, J., Procházka, P., Rozkydal, Z.

Ilustrace použity z těchto publikací

Netter, F.: The CIBA collection of medical illustrations
Vol. 8, part. I, II., Ciba- Geigy Corporation, 1990.
Obr. 2,5,6,9,11,12,13,16,19,21,23,24,26,35,39.

Turek, S.: Orthopaedics. J.B. Lippincott Company,
Third Edition, 1977
Obr. 10,25,28,29,30,31,32,37,40,42.

Sinělnikov, R.D.: Atlas anatomie člověka,
Vydavatelstvo lékařské literatury, Moskva 1963
Obr. 14,17,18.

Ilustrace použity z těchto publikací

Müller, I.: Bolestivé syndromy pohybového ústrojí.
Vydavatelství IDVPZ, Brno, 1995.

Obr. 1,15,20,21,27,33,34,36,38.

Koudela, K.: Tenisový loket. D- Press, s.r.o. 2002.

Obr. 3

Edmonson A.S., Crenshaw, A.H. : Campbell's
Operative Orthopaedics. Sixth Edition,
The C.V. Mosby Company, 1980.

Obr. 8,12,22,41.