

Akutní leukémie

Dr.Kissová Jarmila

Oddělení klinické hematologie

FN Brno

Akutní leukémie

tvoří heterogenní skupinu maligních hematologických onemocnění, v níž je možné z pohledu dnešních poznatků vyčlenit řadu podskupin s různým klinickým i laboratorním nálezem, prognózou a odpovědí na terapii.

Klasifikace akutních leukémií

1. **FAB 1976** - založená na morfologii a cytochemii, opakovaně revidována (1982, 1985, 1990)
2. **MIC 1985** - Morphology, Immunology and Cytogenetic Cooperative Group
3. **REAL 1994** - zařazeny leukémie z lymfatické řady
4. **EGIL 1995** - European Group of immunofenotyping leukemia
5. **WHO 2001** - revize všech klasifikací

WHO klasifikace

Revize všech dosavadních klasifikací pod dozorem WHO pro potřeby tzv. „modré knihy“ vznikala od r. 1995 za účasti European of Association Haematopathologists and Society for Haematopathology.

WHO Classification of Tumours:

Jaffe E.S., Harris A.L., Stein H., Vardiman J.W:
Pathology and Genetics of tumours of
Haematopoietic and Lymphoid Tissues.

IARCPress, Lyon 2001

Akutní leukémie ve WHO klasifikaci

Klinicko-biologická WHO klasifikace zahrnuje morfológickou, cytochemickou, imunofenotypickou, cytogenetickou a molekulárně genetickou identifikaci leukemických blastů.

Určení homogenních kategorií v heterogenní skupině akutních leukémií má umožnit přesnější nasměrování léčebné strategie.

Akutní myeloidní leukémie

Porovnání FAB a WHO

- *počet blastů* - ve FAB počítán z nonerytroidních buněk, ve WHO ze všech jaderných buněk dřeně (rozpočet na 500 buněk ve dřeni, na 200 buněk v periferní krvi)
- *počet blastů ve dřeni či periferní krvi* - ve FAB nutné 30%, ve WHO 20%
- diagnóza AML může být stanovena i u stavů s méně než 20% blastů ve dřeni či periferní krvi, je-li prokázána *rekurentní genetická abnormita* (viz dále)

Nálezky v periferní krvi

- obvykle anémie, trombocytopenie
- změny počtu bílých krvinek- leukopenie i leukocytóza
- blasty v periferní krvi

Vyšetření kostní dřeně

- Aspirační biopsie- sternální punkce, punkce z lopaty kosti kyčelní → cytologie, cytochemie, imunofenotypizace, cytogenetika, histologie z koagula, molekulární genetik
- Trepanobiopsie → kromě výše uvedeného histologie, imunohistochemie, otiskový preparát

Morfologie kostní dřeně

- barvení May-Grünwald-Giemsa
- **myeloblasty**
 - velikost od bb. lehce větších než zralé lymfocyty až po bb. velikosti monocytů nebo i větších
 - bazofilní nebo šedomodrá cytoplazma, úzký lem
 - kulaté nebo oválné jádro s jemným jaderným chromatinem
 - obvykle několik jadérek
 - azurofilní granula
 - Auerova tyč- specifické pro myeloidní linii

Morfologie kostní dřeně

■ myeloblasty

- I.typ: žádná granula, nekondenzovaný chromatin, velký N/C poměr, prominující nápadná jadérka
- II.typ: několik azurofilních (tmavě purpurová) granul a nižší poměr jádra k cytoplazmě. Počet granul nepřesahuje číslo 20
- III.typ se od blastů II.typu liší počtem granul > 21, chybí perinukleární projasnění Golgiho zóny

Morfologie kostní dřeně

■ lymfoblasty

- bb. velikosti zralých lymfocytů až k bb. větším než neutrofily
- min. množství středně bazofilní cytoplazmy, neobsahuje granula
- jaderný chromatin od jemně granulárního až po kondenzovaný
- nenápadné nebo až prominující jádérka

Morfologie kostní dřeně

- **patologické promyelocyty** u APL
(promyelocyty – bb. s excentricky uloženým jádrem, Gogiho zónou, hrubším chromatinem, zachovalé zřetelné jadérko, početné granulace a nižší poměr N/C, cytoplazma vyjma Golgiho zóny je bazofilní)
- **monoblasty a promonocyty** u AML M5
- **megakaryoblasty** u AML M7 jsou považovány za ekvivalenty blastů pro účely stanovení dg. AL
- **erytroblasty** nejsou zahrnovány do počtu blastů

Cytochemické vyšetření

- Průkaz substancí (Fe, glykogen) nebo přítomnosti enzymů pomocí mikroskopicky hodnotitelných reakcí
 - fixace
 - vlastní cytochemická reakce
 - dobarvování jader

- Barvení železa
- Myeloperoxidáza (MPO)
- Sudanová čerň B (SBB)
- Nespecifická esteráza (NSE)
- PAS reakce
- Chloracetátesteráza

Cytochemická vyšetření u AL

- Myeloperoxidáza – odlišení AML od ALL či monoblastické leukémie
- Nespecifická esteráza (s blokádou fluoridem) – k odlišení AML M4-M5
- PAS reakce- k odlišení ALL (hrubší granula až bloková pozitivita bez difuzního pozadí)

Cytochemie- MPO

- specifická pro myeloidní diferenciaci
- myeloperoxidázová aktivita u myeloblastů je granulární a často koncentrovaná v Golgiho zóně
- monoblasty negativní nebo pozitivní s rozptýlenými jemnými granuly
- lymfoblasty a megakaryoblasty- MPO negativní

Cytochemie -NSE

- specifická pro monocyty, makrofágy a krevní destičky- v těchto buňkách reakci inhibuje fluorid sodný (pozitivita je poté nulová nebo snižená)
- monoblasty a lymfoblasty pozitivita bez blokády
- erytroblasty slabě pozitivní reakce

Cytochemie- PAS

- reakce kys.jodisté se Schiffovým činidlem
- pozitivita téměř ve všech krevních buňkách vyjma erytroblastů
- pozitivita difuzní, granulární, blokovaná pozitivita
- lymfocyty mají hrubší granula až blokovanou pozitivitu bez difuzního pozadí

Ostatní laboratorní vyš.metody u AL

- Imunofenotypizace- charakterizuje určité populace buněk pomocí jejich specifických membránových či cytoplazmatických antigenů monokl. Protilátkami
- Cytogenetika- stanovení karyotypu buněk
- Molekulární genetika- patologie na úrovni DNA či RNA buněk

Panel monoklonálních protilátek pro dg. AL

- Hematopoetické prekurzory: CD34, HLA-Dr, TdT, CD45
- B-linie: CD19, CD 20, CD22, CD79a
- T-linie: CD2, CD3, CD5, CD7
- Myeloidní: CD13, CD33, CD15, MPO, CD117
- Megakaryocytární: CD41, CD61

Akutní myeloidní leukémie -epidemiologie

- incidence AL 4/100 000 obyvatel za rok
- 70% tvoří AML
- převážná většina AML vzniká u dospělých, medián věku 60 let
- ALL predominantně on. dětského věku
- 75% případů ALL obvykle pod 6 let věku

Akutní myeloidní leukémie - etiologie

- genetické on. u 5% pac. s AL(Downův sy)
- viry- EBV, HIV, HTLV
- ionizační záření
- cytotoxická chemoterapie
- průmyslová expozice-benzen, pesticidy
- jen 1-2% diagnostikovaných je spojeno s těmito agens

Klinické projevy u AL

- krvácivé projevy- trombocytopenie, koagulopatie
- infekční komplikace
- projevy anemického syndromu
- lymfadenopatie
- hepatosplenomegalie
- jiné vyplývající z poruchy funkce postiženého orgánu

Akutní myeloidní leukémie

- AML s rekurentní genetickou abnormitou
- AML s multilineární dysplázií
- AML související s léčbou (therapy-related)
- AML jinak neklasifikovatelné
- AML nejasného původu

AML s rekurentní genetickou abnormalitou

- vznik predominantně u mladších nemocných
- všeobecně spojeny s relativně příznivou odpovědí na terapii

AML s rekurentní cytogenetickou abnormalitou

- AML s $t(8;21)(q22;q22)$; (*AML1/ETO*)
- AML s abnormálními eozinofily v kostní dřeni $inv(16)(p13q22)$ nebo $t(16;16)(p13;q22)$; (*CBF β /MYH11*)
- Akutní promyelocytární leukémie - AML s $t(15;17)(q22;q12)$; (*PML/RAR α*) a varianty
- AML s abnormalitami 11q23 (*MLL*)

AML t(8;21)(q22;q22)

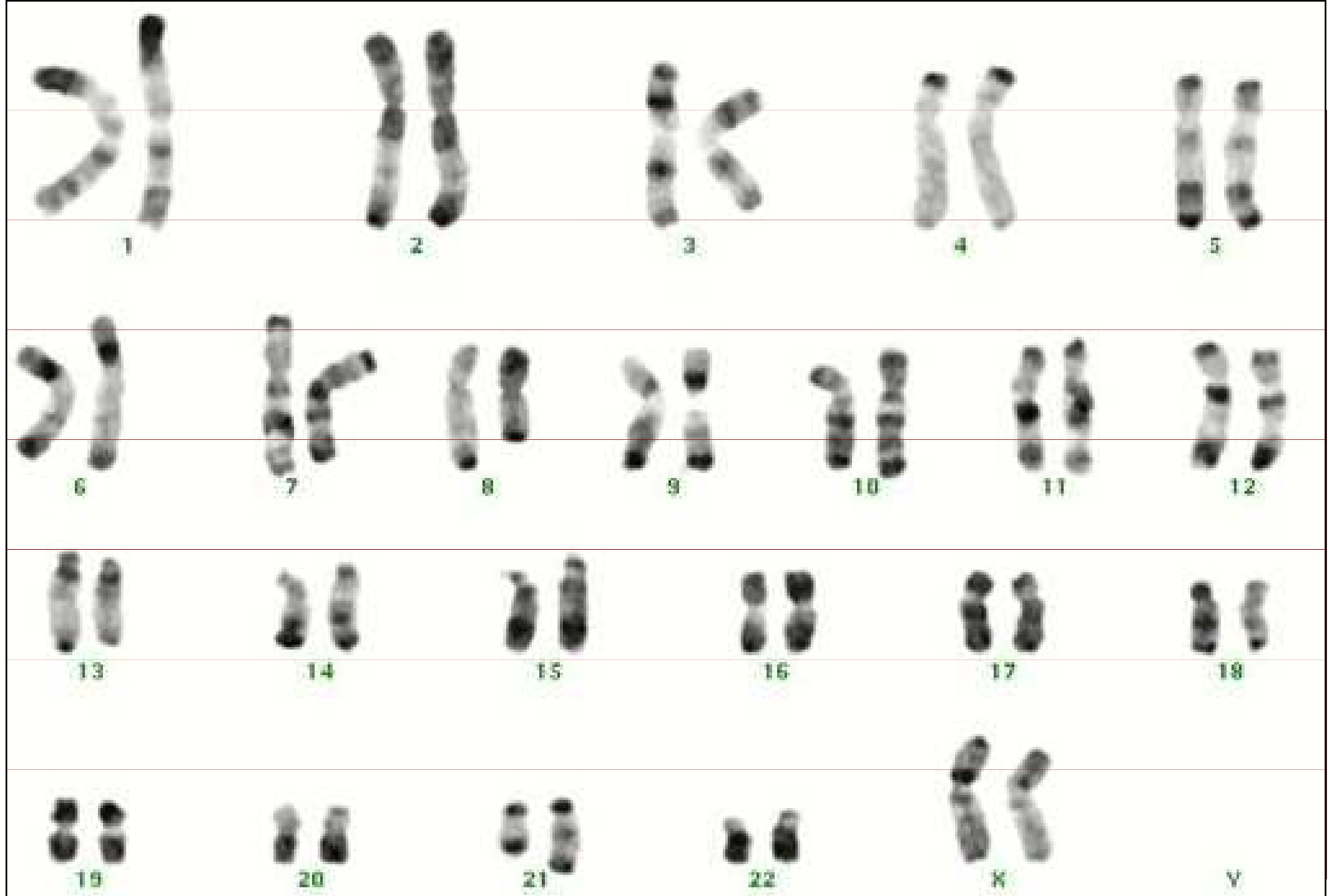
- 5-12% mezi AML
- cca 1/3 mezi AML s vyžíváním
- může být < 20% blastů v kostní dřeni nebo periferní krvi, je-li prokázána cytogenetická odchylka uzavíráme jako AML ne jako RAEB
- někdy pod obrazem myeloidního (granulocytárního) sarkomu

Morfologie – AML s t(8,21)

- větší blasty s bazofilní cytoplazmou
- četná azurofilní granula
- velká granula- pseudo Chediak-Higashiho granula
- Auerovy tyče- dlouhé a tenké se zahrocenými okraji (i ve zralých neutrofilech)
- některé malé blasty, hl. v periferní krvi
- dysplazie granulopoezy- pseudopelgeroidní anomálie, abnormality barvení cytoplazmy
- někdy zvýšení eozinofilů

Imunofenotypizace

- pozitivita myeloidních markerů
 - CD34 a CD33
- často ko-exprese lymfoidních markerů
 - CD19, méně často CD56



46,XX,t(8;21)(q22;q22)

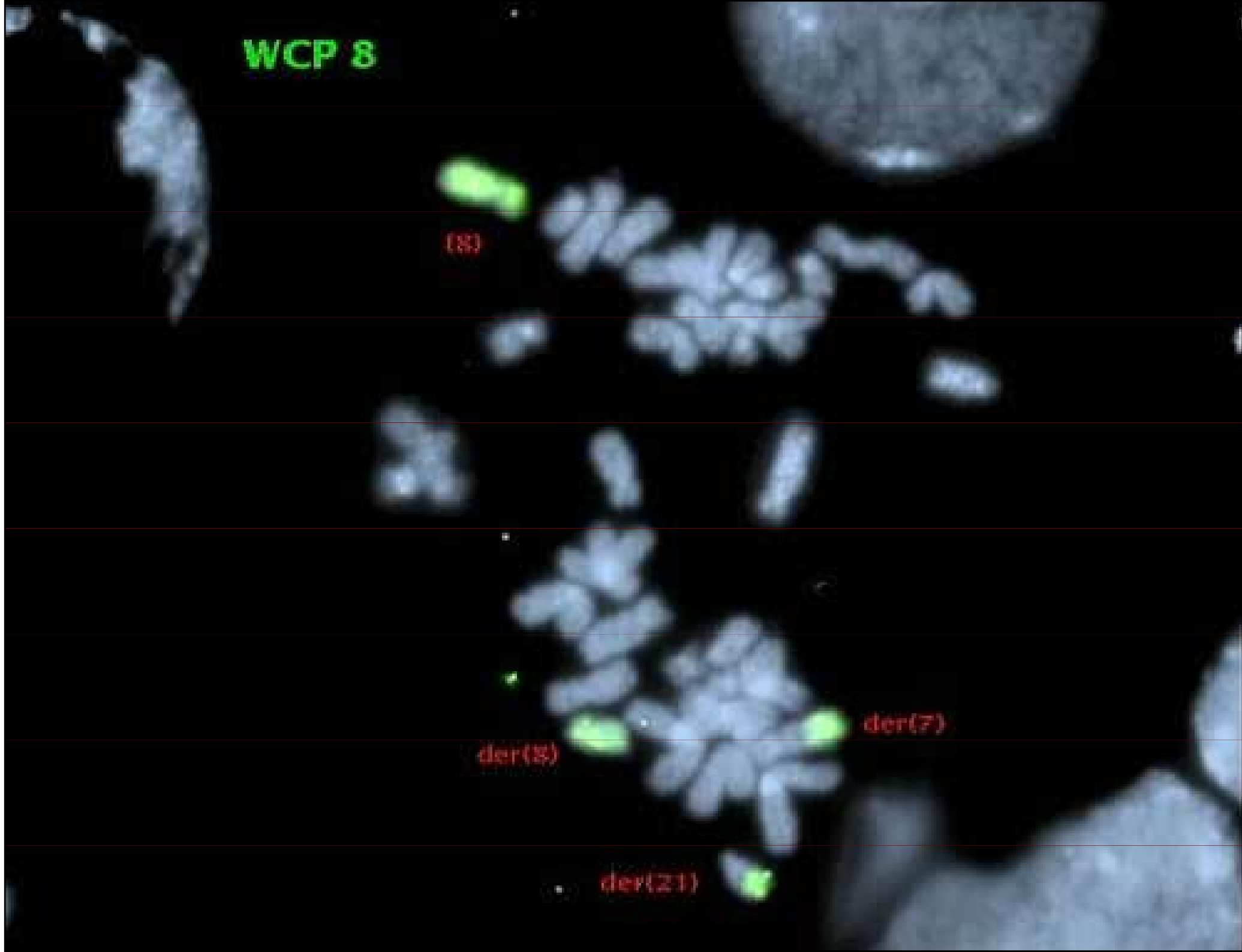WCP 8

(8)

der(8)

der(7)

der(21)



Molekulární genetika

- Detekce fúzního transkriptu AML1/ETO
 - AML1 (nebo též core binding factor - CBF α) lokalizovaný na 21q22
 - ETO lokalizovaný na 8q22

AML s $\text{inv}(16)(p13q22)$ nebo $\text{t}(16;16)(p13;q22)$

- vyžívá do monocytární a myeloidní linie, je přítomna abnormální eozinofilní komponenta
- nazývána AMML Eo
- 10-12% AML
- predominantně u mladších pacientů

Morfologie AML s inv(16)

- morfologické znaky AML M4
- různý počet eozinofilů ve všech stádiích zrání
- nezralá eozinofilní granula, evidentní hl. u stádia promyelocytů a myelocytů
- eozinofilní granula jsou větší než normálně u nezralých eozinofilů
- zralé eozinofily- hyposegmentace jader

Imunofenotypizace

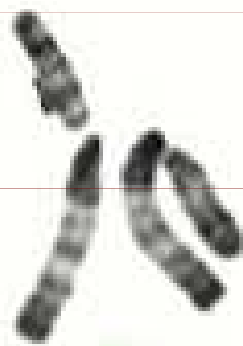- pozitivita myeloidních markerů CD 13 a CD33
- není definován specifický marker monocytární linie, ale může být pozitivita CD14, CD15, CD4, CD11b a/nebo CD11c jako indikátor monocytární diferenciaci
- prokázána ko-exprese CD2

Cytogenetika -inverze

- změna uvnitř jednoho chromozomu, při které dojde ke dvěma zlomům a převrácení daného úseku chromozomu



1



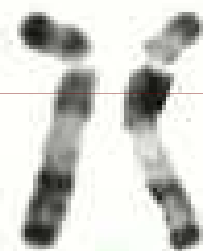
2




3



4



5



6




7



8




9




10




11




12



13




14




15




16




17




18




19



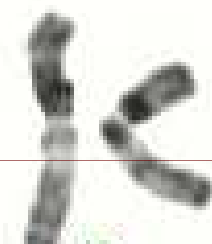
20



21



22

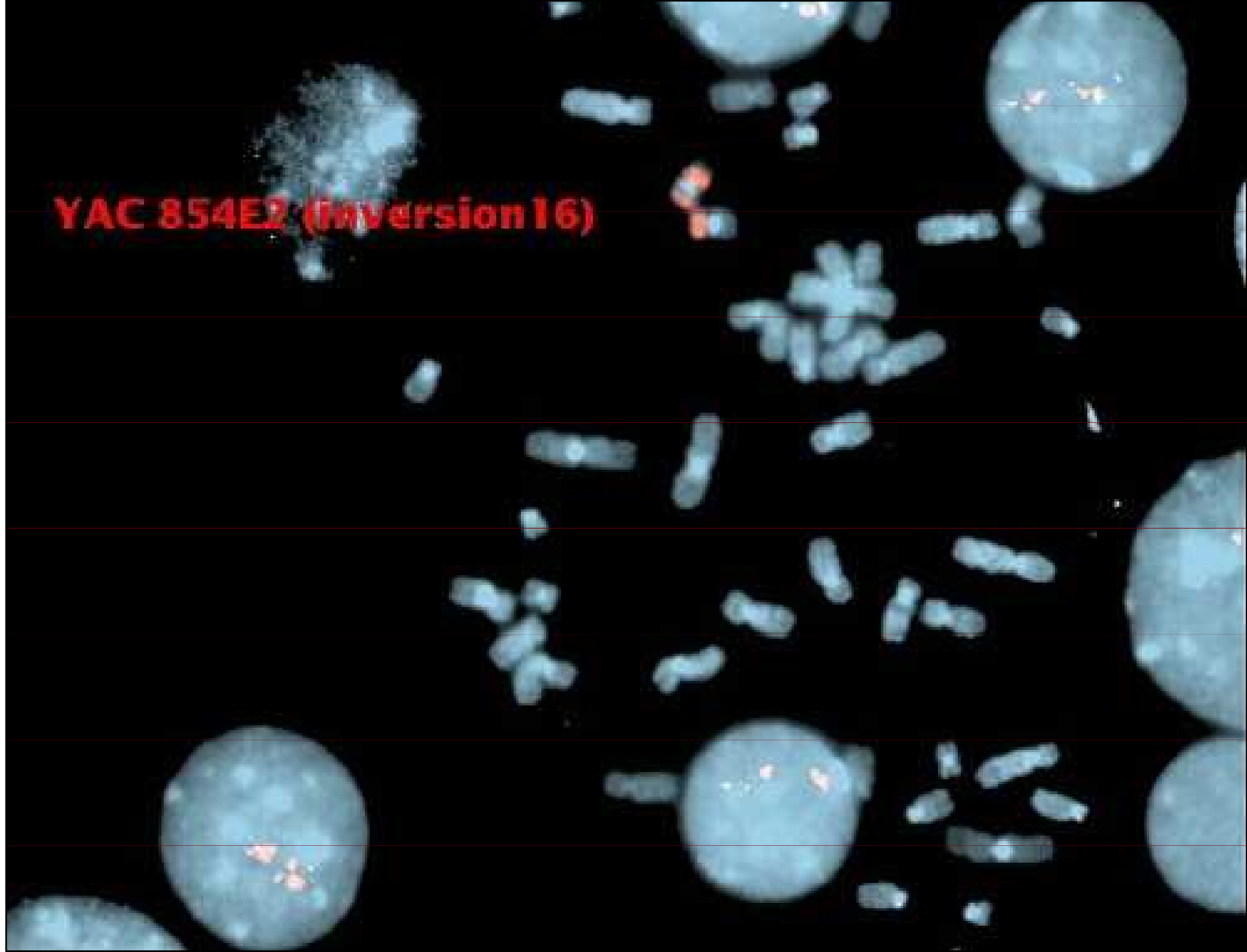


X

Y

46,XX,inv(16)(p13q22)

YAC 854E2 (Inversion 16)



Molekulární genetika

- Průkaz fúzního transkriptu CBF β /MYH11
 - CBF β gen na 16q22 kódující Core Binding Factor beta podjednotku
 - MYH11 - gen pro těžký řetězec myosinu na 16p13

Akutní promyelocytární leukémie




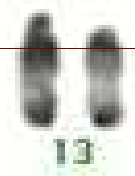







- 5-8% AML
- klasická a mikrogranulární (hypogranulární) varianta $t(15;17)(q22;q12)$
- variantní translokace:
 - $t(11;17)(q23;q21)$
 - $t(5;17)(q32;q12)$
 - $t(11;17)(q13;q21)$

Morfologie APL

- atypické promyelocyty– velké elementy, jejichž cytoplazma je naplněna tmavě růžovými, červenými či purpurovými granuly
- není patrna Golgiho zóna
- jádro nepravidelné či štěpené
- snopce Auerových tyčí- „faggott cells“
- mikrogranulární varianta-hluboce štěpená jádra, dvoulaločnaté segmenty, cytoplazma až agranulární

Imunofenotypizace

- pozitivita myeloidních markerů CD13 a CD33 bez nálezu CD34 a HLA-DR u klasické formy, u variantní formy s leukocytózou je CD34 pozitivní
- častý je přídatný náleznostivity lymfoidních markerů CD2 a CD19, méně často CD16, výjimečně CD56



46,XY,t(15;17)(q22;q21)


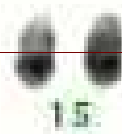




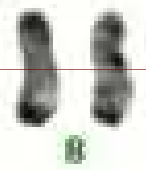

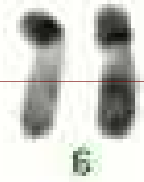


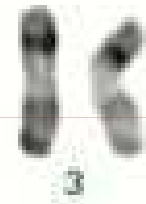


Molekulární genetika

- Fúzní genový produkt PML/RAR α

- RAR α gen pro α -receptor kyseliny retinové na 17q21
- PML - gen promyelocytární leukémie na 15q22

Imunofenotypizace

- pozitivita myeloidních markerů CD 33 a CD13 bez positivity CD34 a HLA Dr
- častá ko-exprese lymfoidních markerů CD56



45,X,-Y,add(2)(q33),t(11;17)(q23;q21)
 monosomy 21: not clonal

Molekulární genetik

■ Fúzní gen PLZF/RAR α

- gen „promyelocytic leukemia zinc finger“ na 11q23
- RAR α gen pro α -receptor kyseliny retinové na 17q21

Tento typ leukémie je rezistentní na ATRA in vitro i in vivo.

AML s abnormitami 11q23 (MLL)

- 5-6% případů AML
- 2 podskupiny
 - u dětí
 - AML se vztahem k léčbě inhibitory topoizomerázy II

Morfologie a cytochemie

- pod obrazem akutní monoblastické leukémie, méně často myelomonocytární leukémie, nebo AML s vyzríváním nebo AML bez vyzrívání
- cytochemie odpovídá výše uvedeným typům, tedy nejčastěji silná pozitivita nespecifické esterázy

Imunofenotypizace

- nejsou imunofenotypizační rysy, které by byly typické pro tuto AML
- případy s morfologií monoblastické leukémie mohou být negativní na CD34 a exprimovat markéry monocytární diferenciace CD 14, CD4, CD11b, CD11c, CD64, CD 36 a lysozym.

Molekulární genetik

- MLL - humánní homolog genu Drosophily HRX, regulátor vývoje
- je zavzat do celé řady translokací s různými partnerskými chromozomy
- u dětských AML: $t(9;11)(p21;q23)$ a $t(11;19)(q23;p13.1)/t(11;19)(q23+p13.3)$ ale až 20 jiných partnerských chromozomů
- u dospělých: tandemové duplikaci MLL genu, někdy +11

Akutní myeloidní leukémie

- AML s rekurentní genetickou abnormitou
- AML s multilineární dysplázií
- AML související s léčbou (therapy-related)
- AML jinak neklasifikovatelné
- AML nejasného původu

AML s multilineární dysplázií

- de novo
- vznikající z MDS nebo MDS/MPS
- nejméně 20% blastů a multilineární dysplázie (dysplázie ve dvou nebo více myeloidních liniích včetně megakaryocytů)
- hlavně u starších pacientů, zřídka u dětí

Multilineární dysplázie

Definována dle standardních kriterií (> 50% buněk, nejméně dvě vývojové řady, většinou mgk!)

DysG: porucha granulace, hyposegmentace jader, bizardně segmentovaná jádra

DysE: megaloidie, karyorhexe, jaderná fragmentace a vícejadernost, prstenčité sideroblasty, PAS pozitivita

DysM: mikro-mgk, separovaná vícečetná jádra, nesegmentovaná jádra velkých mgk

Imunofenotypizace

- obvykle CD34+ a pan-myeloidní markéry - CD13,CD33
- častá aberantní exprese CD56 a/nebo markér asociovaný s lymfoidní řadou CD7
- zvýšená incidence „multidrug resistance“ glykoproteinu na blastech - MDR-1

Molekulární genetik

- často přídavné chromozomy nebo ztráty chromozomů: -7/del (7q), -5/del (5q), +8, +9, +11, del(11q), del(12p), -18, +19, del(20q), +21
- méně často specifické translokace t(2;11), t(1;7) a translokace zahrnující 3q21 a 3q26
- inv(3)(q21q26), t(3;3)(q21;q26) nebo ins (3;3) jsou spojeny se zvýšenou tvorbou trombocytů

Akutní myeloidní leukémie

- AML s rekurentní genetickou abnormitou
- AML s multilineární dysplázií
- AML související s léčbou (therapy-related)
- AML jinak neklasifikovatelné
- AML nejasného původu

AML se vztahem k léčbě (therapy related)

- vznikají jako výsledek cytotoxické léčby nebo radiační terapie
- dva hlavní typy:
 - alkylační činidla a/nebo radiace
 - inhibitory topoizomerázy II

AML po alkylačních činidlech / ozáření

- zahrnuje všechny myeloidní linie
- pelgeroidní anomálie, hypogranulace, dyserythropoéza, prstenčité sideroblasty (60%), zvýšené dysplastické megakaryocyty (25%), zvýšené bazofily (25%)
- obraz AML M2, méně často M4, M5, M6 nebo M7, obraz APL vzácný
- hypercelulární dřev 50%, normo- i hypocelulární po 25%

AML po alkylačních činitlech / ozáření

Imunofenotypizace:

- jako u AML s multilineární dysplázií

Molekulární genetiky:

- nebalancované translokace a delece zahrnující chromozom 5 (zde zejména q23 až q32) nebo 7
- jiné postižené chromozomy 1,4,12,14 a 18
- nejčastějším nálezem jsou komplexní chromozomální abnormity

AML po inhibítorech topoizomerázy II

Morfologie:

- AML M5 nebo M4 výjimečně M2, M7 nebo APL
- málo kdy dysplastické rysy
- při t(4;11)(q21;q23) vzniká ALL

Molekulární genetiká:

- nejčastěji balancované translokace zahrnující MLL gen zejména t(9;11), t(11;19) a t(6;11)

Akutní myeloidní leukémie

- AML s rekurentní genetickou abnormitou
- AML s multilineární dysplázií
- AML související s léčbou (therapy-related)
- AML jinak neklasifikovatelné
- AML nejasného původu

AML jinak nekategorizovatelné

- nesplňují kriteria předchozích skupin
- prokázáno nejméně 20% blastů v periferní krvi nebo v kostní dřeni
- abnormální promyelocyty APL a promonocyty AML s monocytární diferenciací jsou počítány jako ekvivalenty blastů
- rozpočet v periferní krvi na 200 buněk, je-li leukopenie, pak z buffy coatu

AML jinak nekategorizovatelné

- AML s minimální diferenciací (AML M0)
- AML bez vyzrávání (AML M1)
- AML s vyzráváním (AML M2)
- Akutní myelomocytární leukémie (AML M4)
- Akutní monoblastické leukémie a akutní monocytární leukémie (AML M5)

AML jinak nekategorizovatelné

- Akutní erytroidní leukémie (AML M6)
 - erytroleukémie (erytroidní/myeloidní) > 50% erytropoézy, nejméně 20% blastů z non erytroidních
 - čistá erytroidní leukémie - nezralé buňky z erytroidní linie > 80% jaderných buněk dřeně
- Akutní megakaryobl.leukémie (AML M7)
- Akutní bazofilní leukémie
- Akutní panmyelóza s myelofibrózou
- Myeloidní sarkom

WHO klasifikace AML dle morfologických a imunologických kritérií

AML M0	MPEX negativní blasty ve světelném mikroskopu imunofenotyp: negativní lymfoidní markery, pozitivní myeloidní
AML M1	blasty > 90% ANC, > 3% blastů je MPEX pozitivní
AML M2	blasty > 20% < 90% ANC, > 3% blastů je MPEX pozitivní
AML M3	patologické promyelocyty s Auerovými tyčkami variantní forma M3- patologické mikrogranulární promyelocyty
AML M4	podobná M2, ale > 20% buněk je monocytárních a/nebo je více než $5 \times 10^9/l$ z monocytární řady v periferní krvi
AML M5	> 80% NEC je z monocytární řady 1.M5A : nediferencovaná (2.M5B : diferencovaná (monocytární)
AML M6	erytroleukémie: erytroblasty tvoří > 50% ANC, blasty jsou > 20% z NEC čistá erytroleukémie: nezralé bb.erytroidní linie>80%
AML M7	megakaryoblasty tvoří > 30% z ANC

Molekulární genetik

- zahrnuje abnormity 12p, vzácně popsána i Ph1 de novo - $t(9;22)(q34;q11)$
- nebo $t(6;9)$ - chimérický fúzní gen DEK/CAN
 - DEK na 6q23
 - CAN na 9q34 je pravděpodobný onkogen, který může být aktivován fúzí na svém 3' konci i jinými geny nežli DEK (např. SET)

Akutní myeloidní leukémie

- AML s rekurentní genetickou abnormitou
- AML s multilineární dysplázií
- AML související s léčbou (therapy-related)
- AML jinak neklasifikovatelné
- AML nejasného původu

Akutní leukémie nejasného původu

- akutní leukémie, u kterých morfologické, cytochemie a imunofenotypizační rysy proliferujících blastů nedovolují jasné přiřazení k myeloidní nebo lymfoidní linii
- mají morfologické a imunofenotypizační charakteristiky jak myeloidní, tak lymfoidní linie nebo jak B, tak i T lymfoidní linie

Akutní leukémie nejasného původu

Zahrnují:

- akutní nediferencovaná leukémie
- akutní bilineární leukémie
- akutní bifenotypická leukémie

Skorovací systém EGIL (European Group for the Immunological Charakterization of Leukemias)

Skore	B-lymfoidní	T-lymfoidní	Myeloidní
2	cCD79a cIgM cCD22	CD3(m/cyt) antiTCR	MPO
1	CD19 CD20 CD10	CD2 CD5 CD8 CD10	CD117 CD13 CD33 CD65
0,5	TdT CD24	TdT CD7 CD1a	CD14 CD15 CD64

Akutní nediferencovaná leukémie

- nemá markéry považované za specifické pro danou linii včetně cCD79a, cCD22, CD3 a MPO
- neexprimují více než jeden markér liniově asociovaný
- často exprimuje HLA-Dr, CD34, CD38 a mohou mít TdT a CD7

Akutní bilineární leukémie

- znamená detekci dvojí populace blastů, z nichž každá exprimuje markéry jiné linie tj. myeloidní a lymfoidní nebo B a T
- mohou přecházet do bifenotypické leukémie

Akutní bifenotypická leukémie

- jedna linie blastů současně exprimuje myeloidní a T nebo B liniově specifické antigeny
- výjimečně je současná exprese antigenů všech tří vývojových řad
- mnoho markerů je liniově asociováno, ne však liniově specifických, samy pro diagnózu nestačí - diagnóza se odvíjí od skórování podle EGIL

Akutní lymfoblastické leukémie

- FAB klasifikace L1 - L3 nemá ve WHO klasifikaci žádnou analogii (termíny se ruší)
- jsou současně s lymfomy z prekurzorových buněk považovány za stejná onemocnění s různou klinickou manifestací (lymfomy mají primární manifestaci v lymfatických uzlinách nebo i extranodálně)

Akutní lymfoblastické leukémie

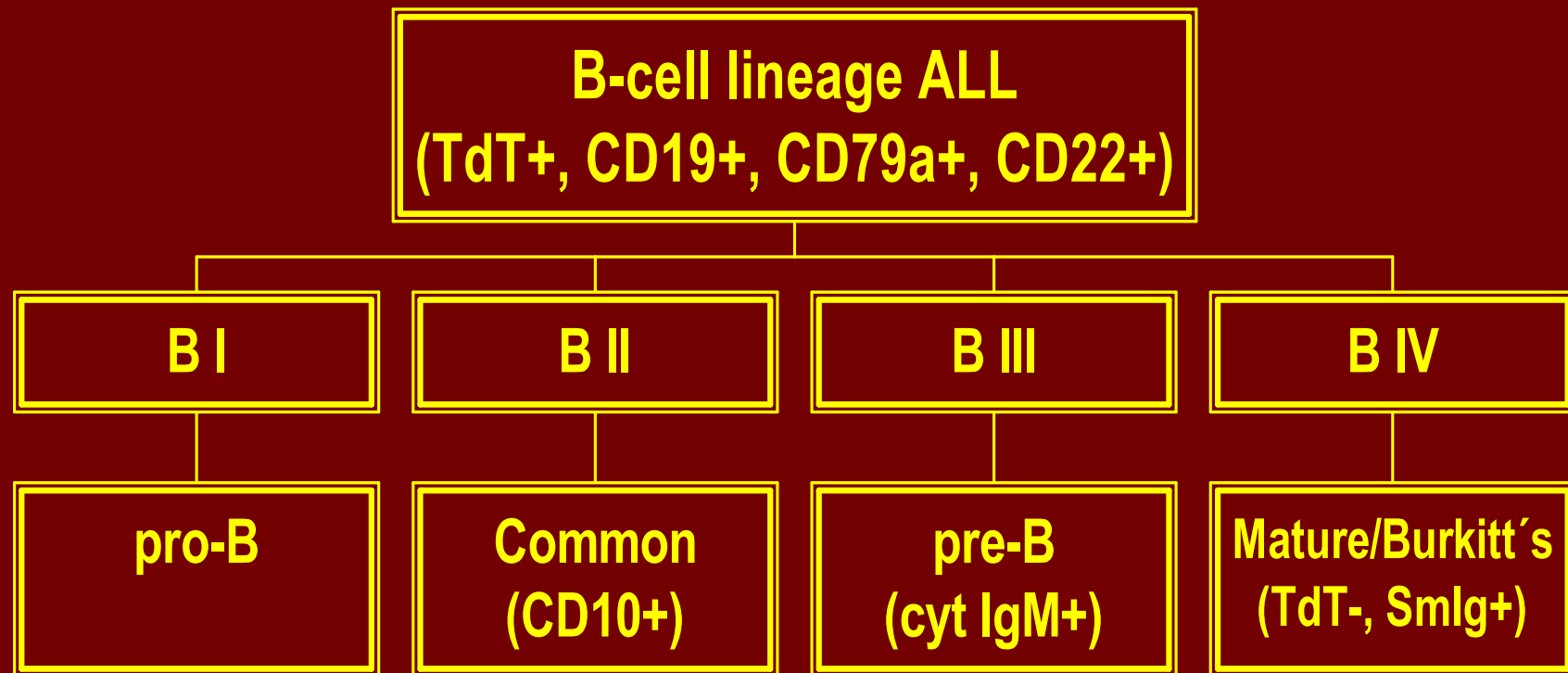
Rozlišujeme:

- prekurzorové B lymfoblastické leukémie resp. lymfoblastické lymfomy (prekurzorové B-buněčné akutní lymfoblastické leukémie)
- prekurzorové T lymfoblastické leukémie resp. lymfoblastické lymfomy (prekurzorové T-buněčné akutní lymfoblastické leukémie)

B-ALL/LBL - morfologie a cytochemie

- obraz kolísá od malých blastů s jasnou cytoplazmou, kondenzovaným jaderným chromatinem a nezřetelnými jádérky po velké buňky se středně bohatou světle modrou až šedomodrou cytoplazmou, příležitostně vakuolizovanou
- jemná azurofilní granula jsou přítomna v cytoplazmě u 10% případů
- MPOX je negativní, SBB většinou negativní výjimečně lehce pozitivní (slaběji než myeloblasty)

Imunofenotypizace: Klasifikace EGIL



Molekulární genetik

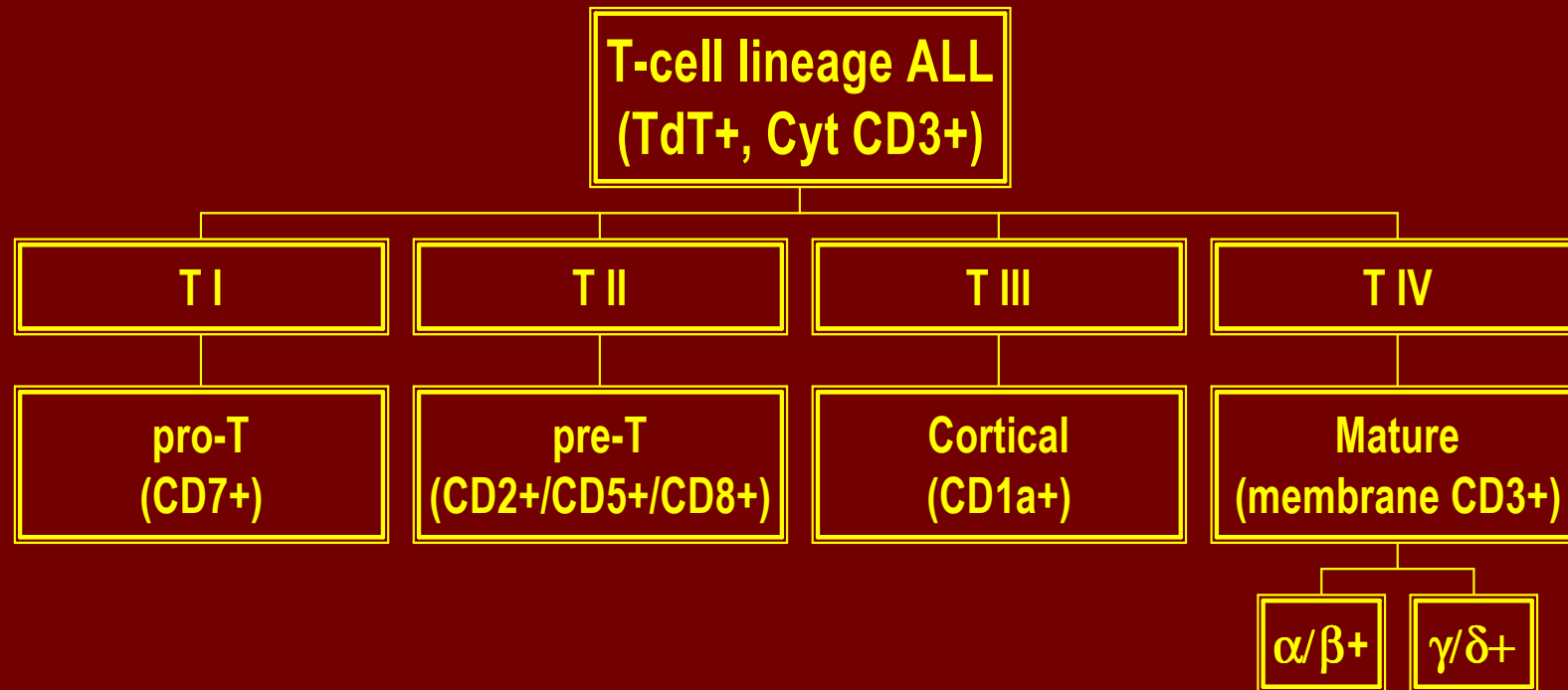
Genetické abnormality jsou důležitým prognostickým faktorem

- t(9;22) (q34;q11) - BCL/ABL 3-4% nepříznivé
- 11q23 - MLL 2-3% nepříznivé
- t(1;19) (q23;p13) - E2A/PBX 6% příznivé
- t(12;21) (p13;q22) - TEL/AML1 16-29% příznivé
- hyperdiploidita > 50 20-25% příznivé
- hypodiploidita 5% nepříznivé

T-ALL/LBL - morfologie a cytochemie

- morfologie je obdobná jako u B-ALL/LBL, část případů je spojeno s eozinofilií a myeloidní hyperplazií
- negativní MPOX, častá je fokální pozitivita kyselé fosfatázy

Imunofenotypizace: Klasifikace EGIL



Molekulární genetik

Asi 1/3 případů T-ALL/LBL zahrnuje změny T buněčného receptoru na :

- α a δ lokusu na 14q11.2
- β lokusu na 7q35
- γ lokusu na 7q14 -15

Do těchto změn jsou zahrnuty různé chromozomy a geny, např. TAL1 nebo CDKN2, změny však nemají specifický význam.

Terapie akutní leukémie

- indukční léčba – úvodní (chemoterapeutické režimy)
- postindukční léčba- s cílem buď vyléčení či dlouhodobého udržení remise
- chemoterapie v konvenčním dávkování
- udržovací chemoterapie
- intenzivní chemoterapie
- vysokodávkovaná chemoterapie s podporou autologními či alogenními krvetvornými bb.
- imunoterapie

Kompletní remise

- Periferní krev:

neutrofily $>1,5 \times 10^9$ na l , trombocyty nad 100×10^9 na l , Hb >100 g/ l , leukemické blasty nejsou přítomny

- Kostní dřeň:

dostatečná buněčnost,

blasty méně než 5%,

není přítomnost Auerových tyčí

erytropoeza nad 15%, granulopoeza nad 25%

Parciální remise

- jsou naplněna všechna kritéria kompletní remise, ale blasty mezi 5-25%
- blasty pod 5%, ale přítomnost Auerových tyčí

Relaps onemocnění

- Periferní krev:
opětovný výskyt blastů
- Kostní dřeň:
více než 5% blastů, které nelze vysvětlit jiným způsobem (regenerace dřeně)