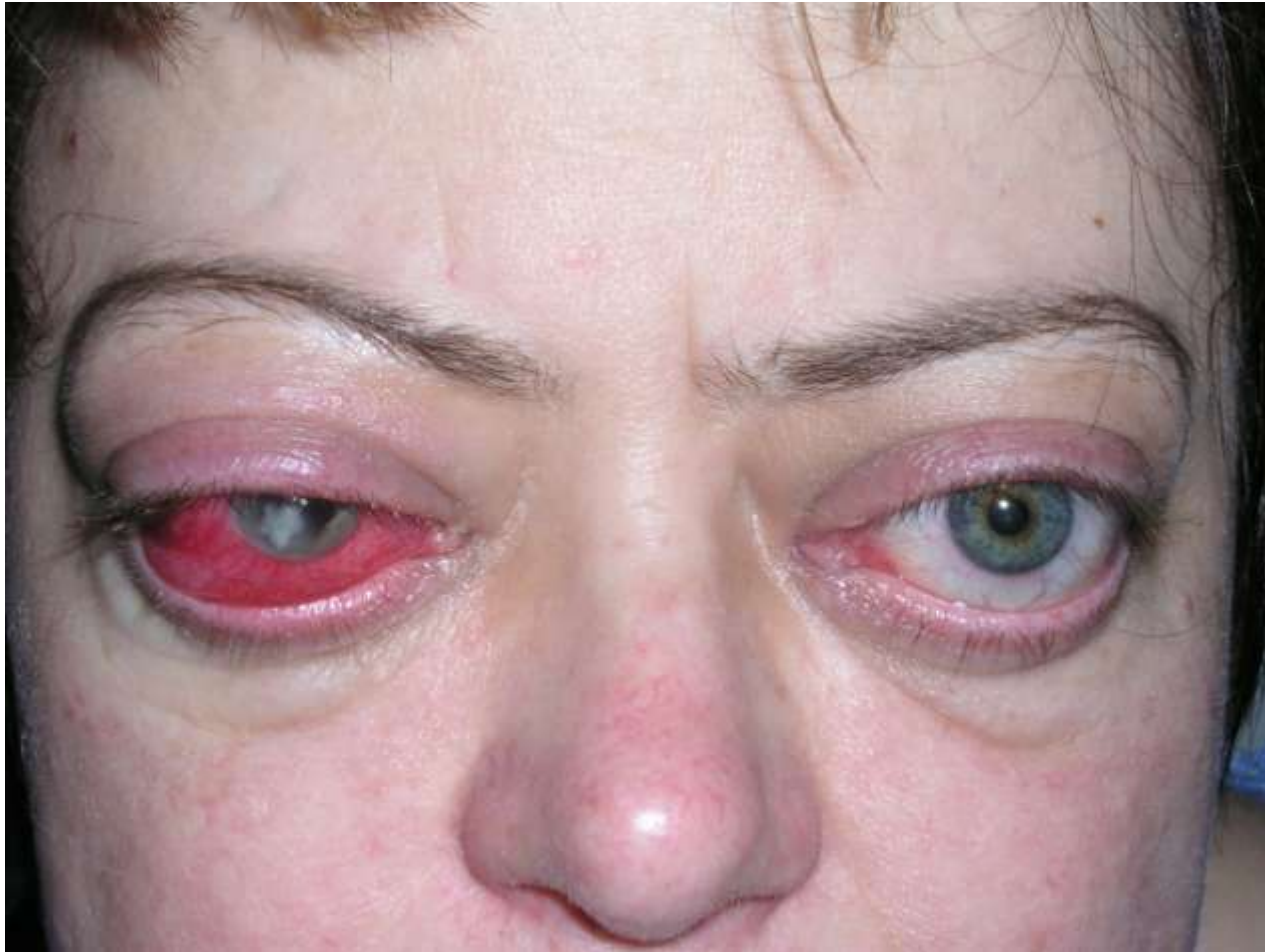

Onemocnění předního segmentu oka

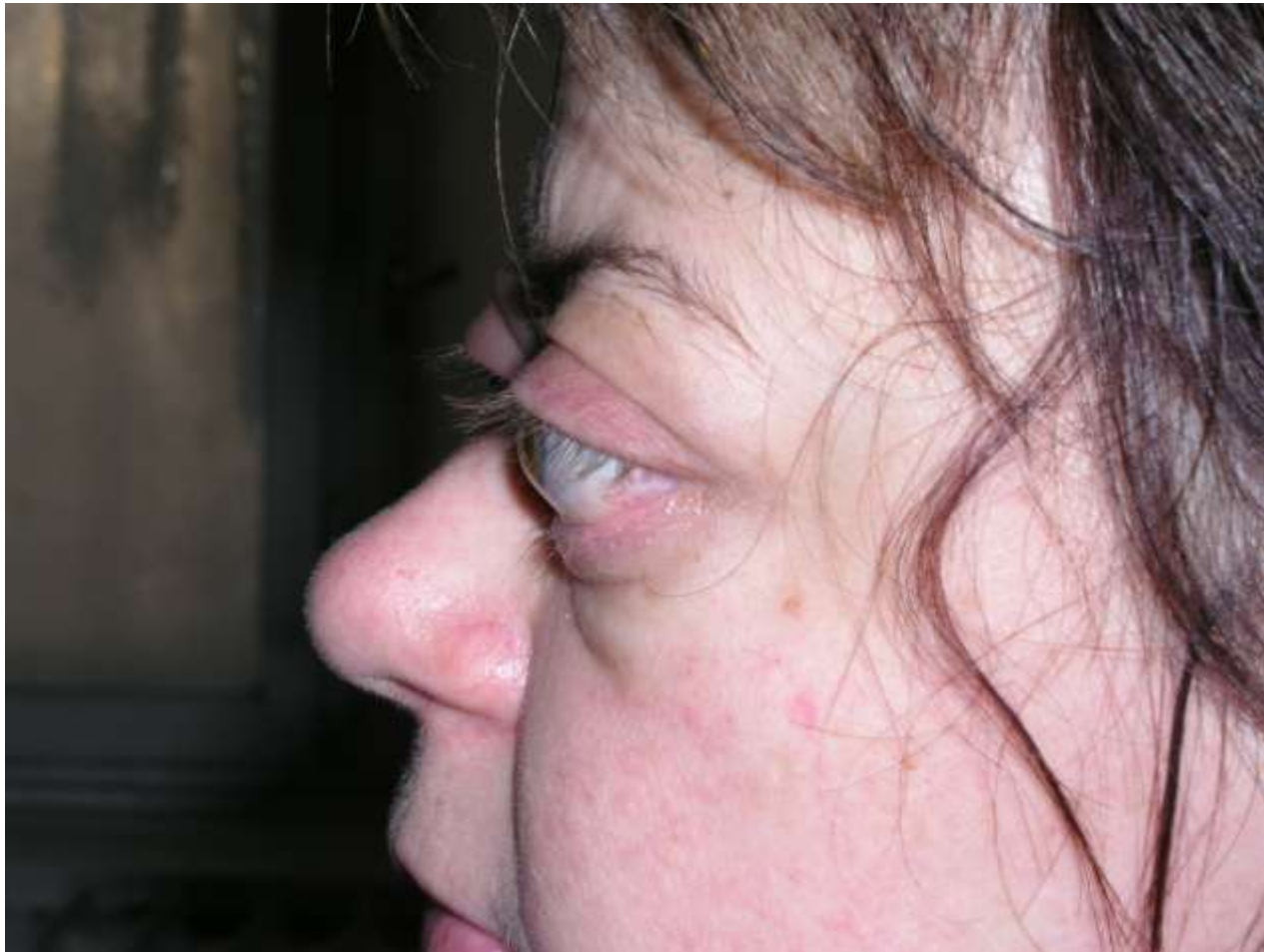Klinika nemocí očních a optometrie

Doc. Synek, as. Jurečka

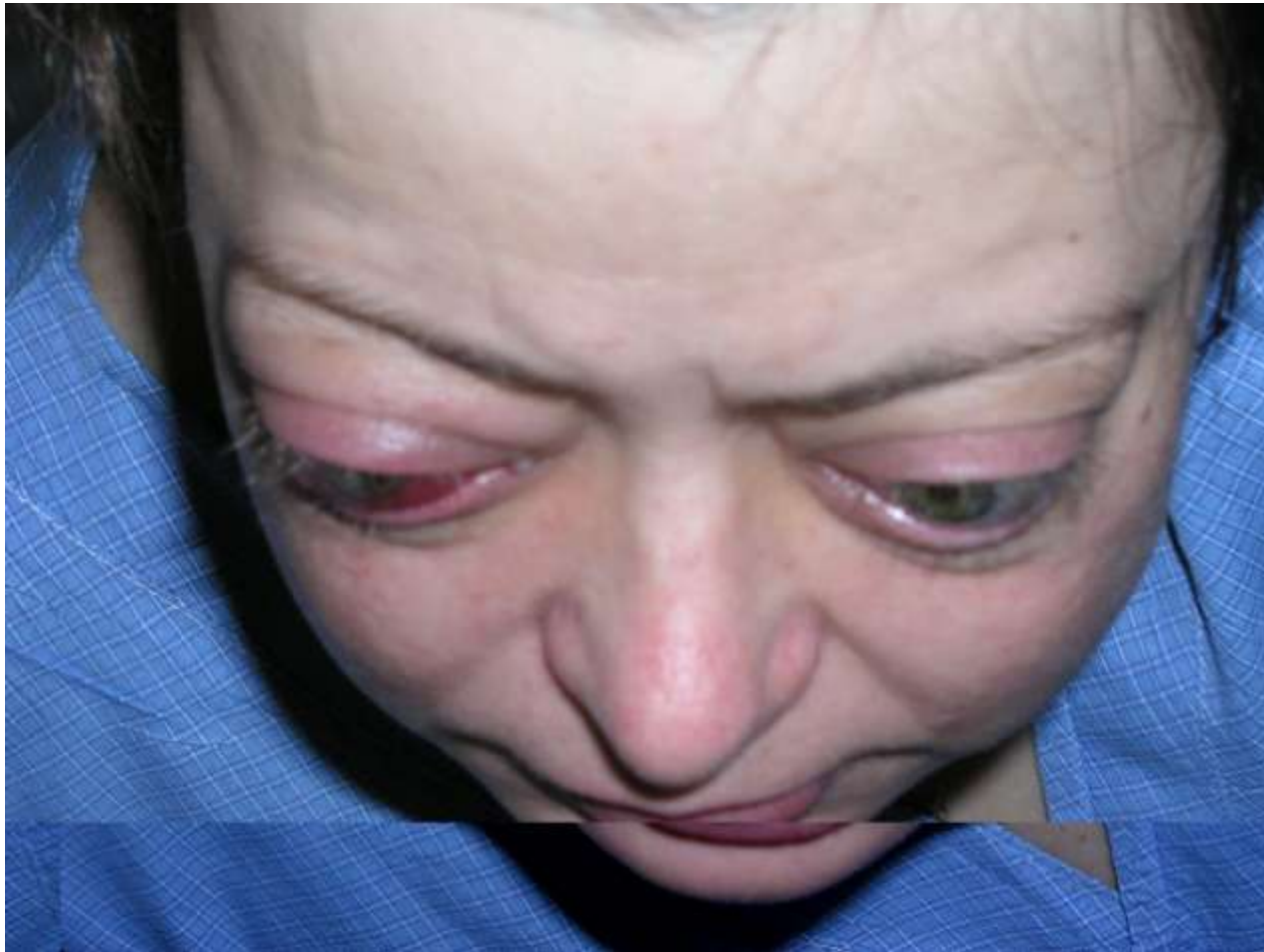Ednokrinní orbitopatie Keratitis e lagoftalmo



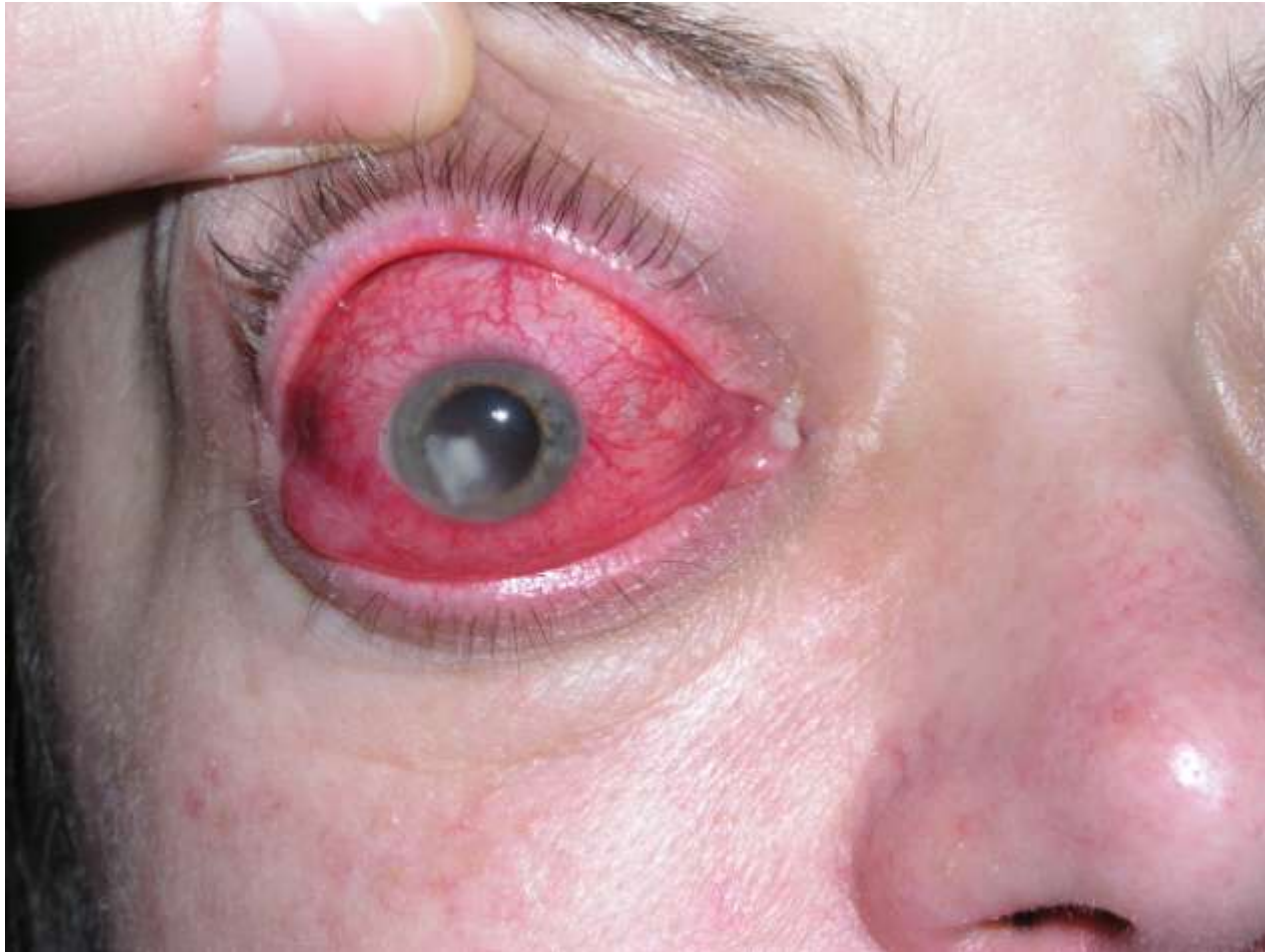Endokrinní orbitopatie



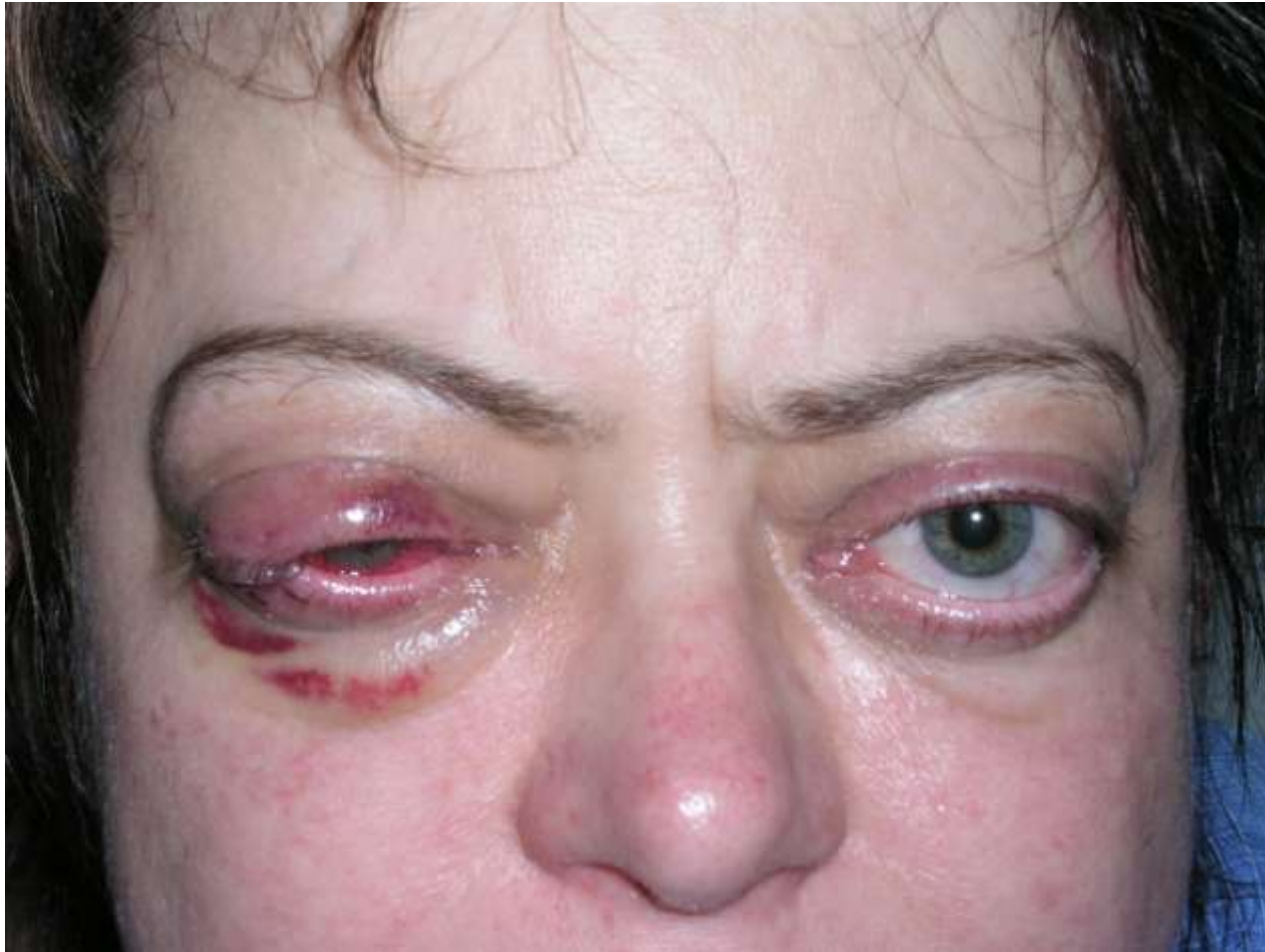Endokrinní orbitopatie



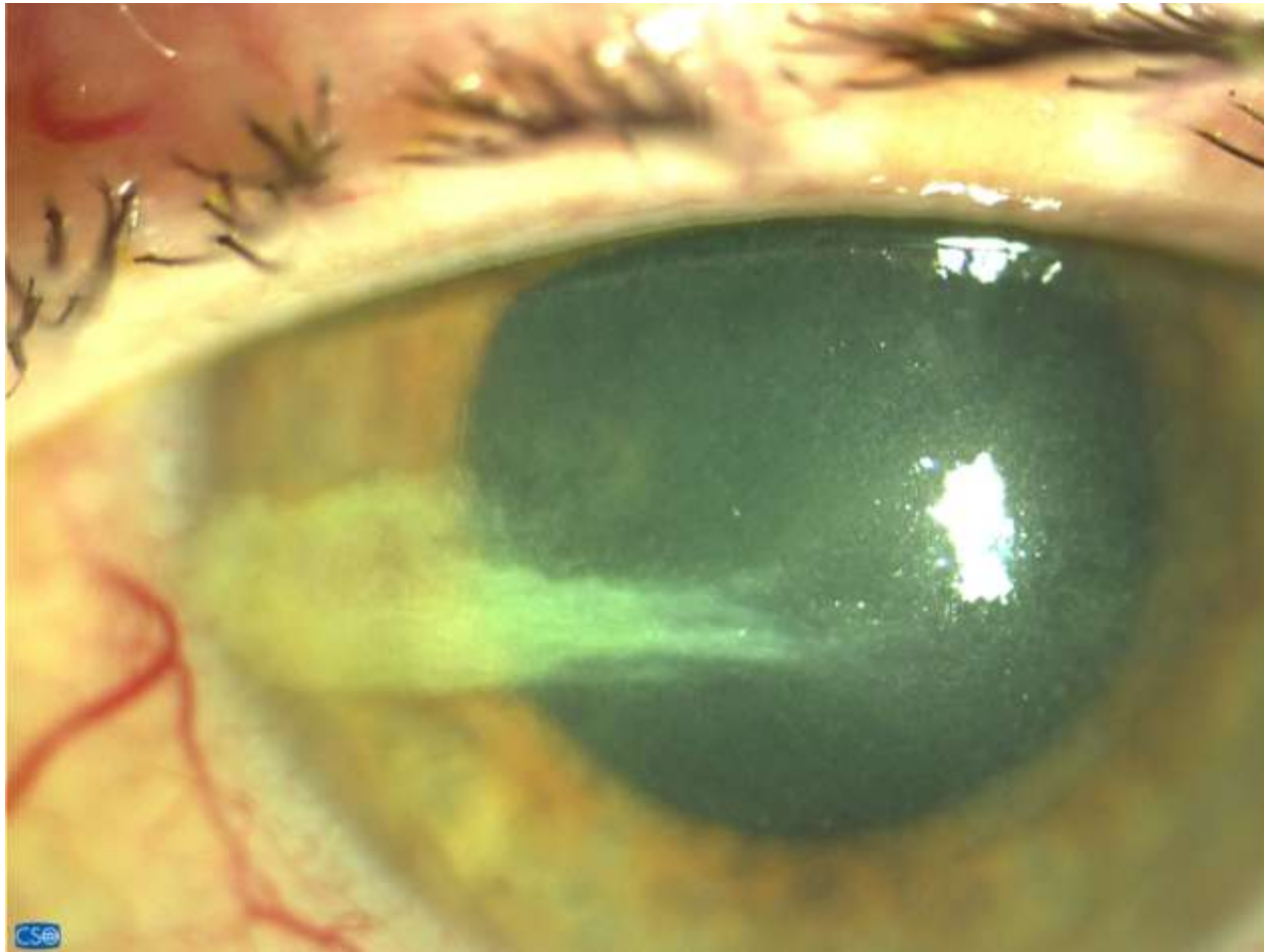
Keratitis e lagoftalmo



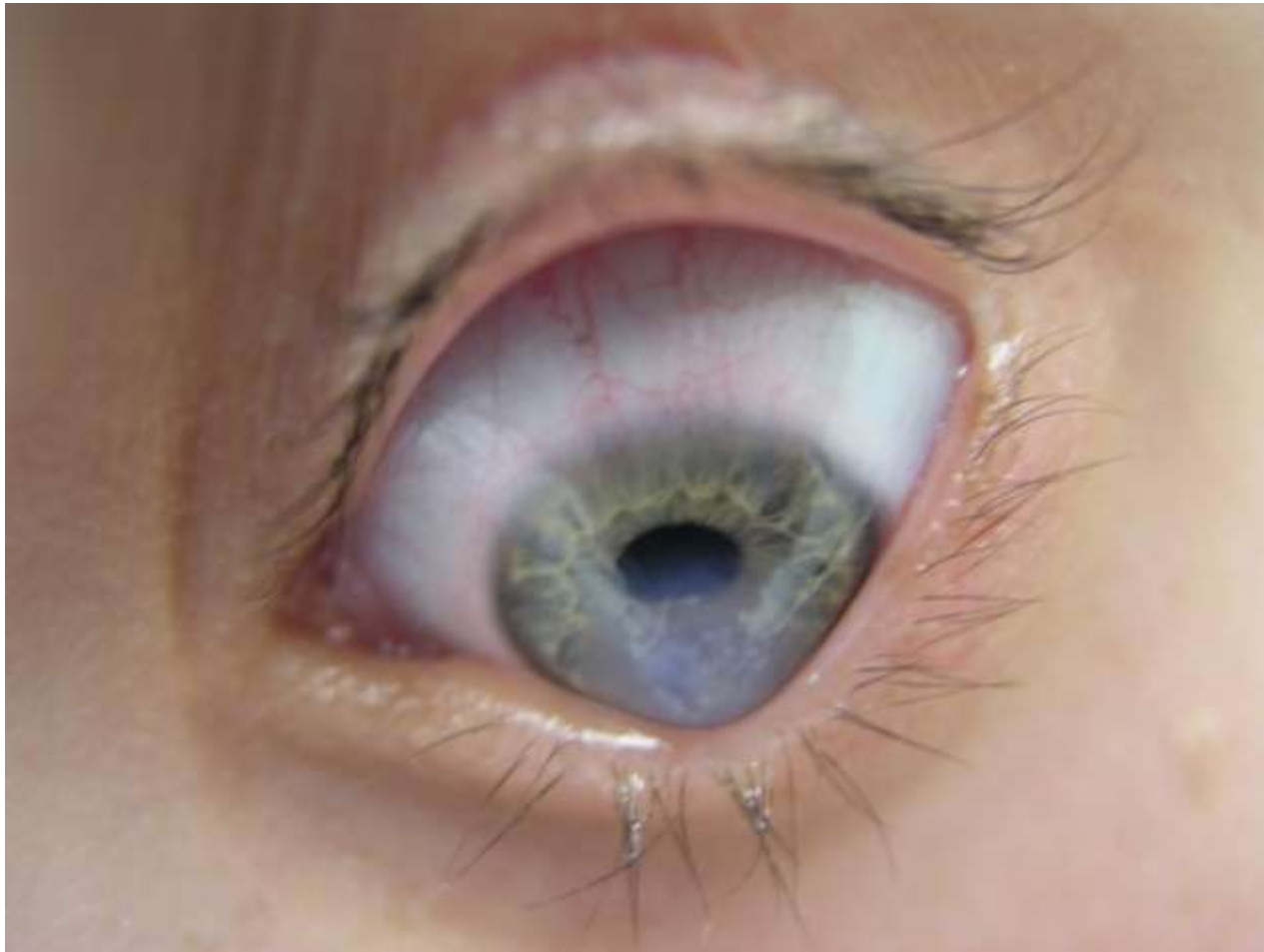Tarsorhafie u endokrinní orbitopatie



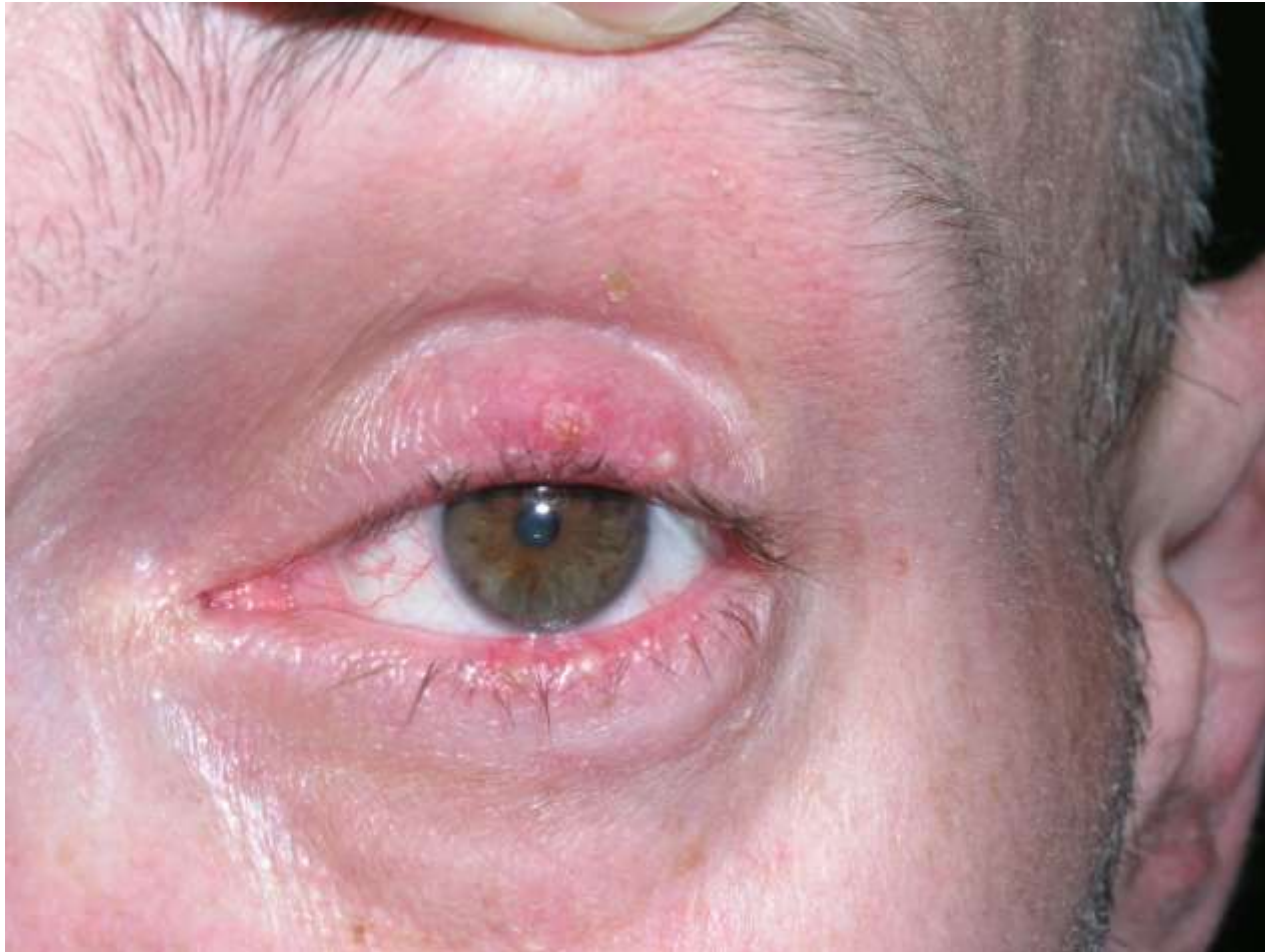Flykténa (keratitis fascicularis)



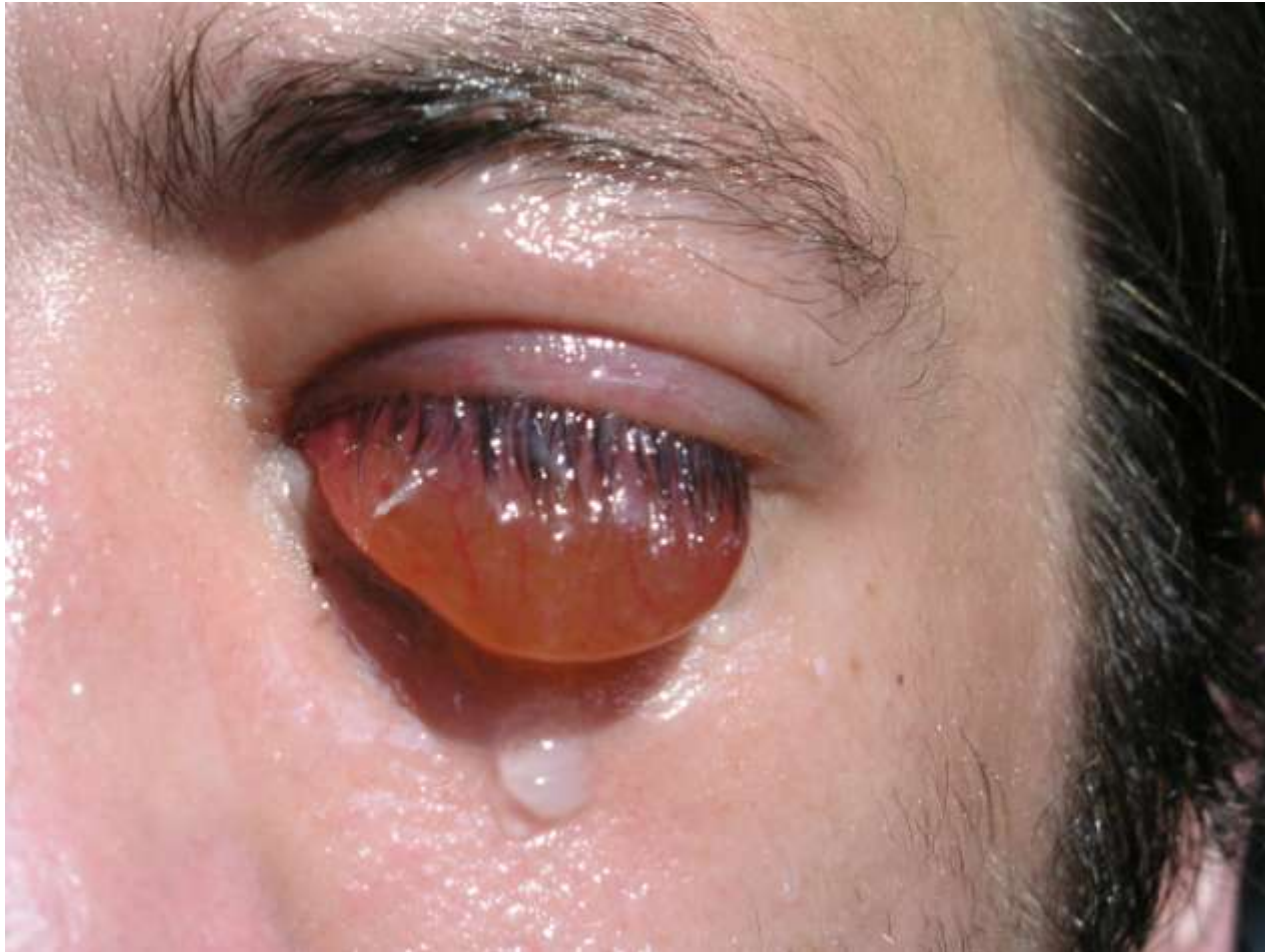Akutní keratokonus



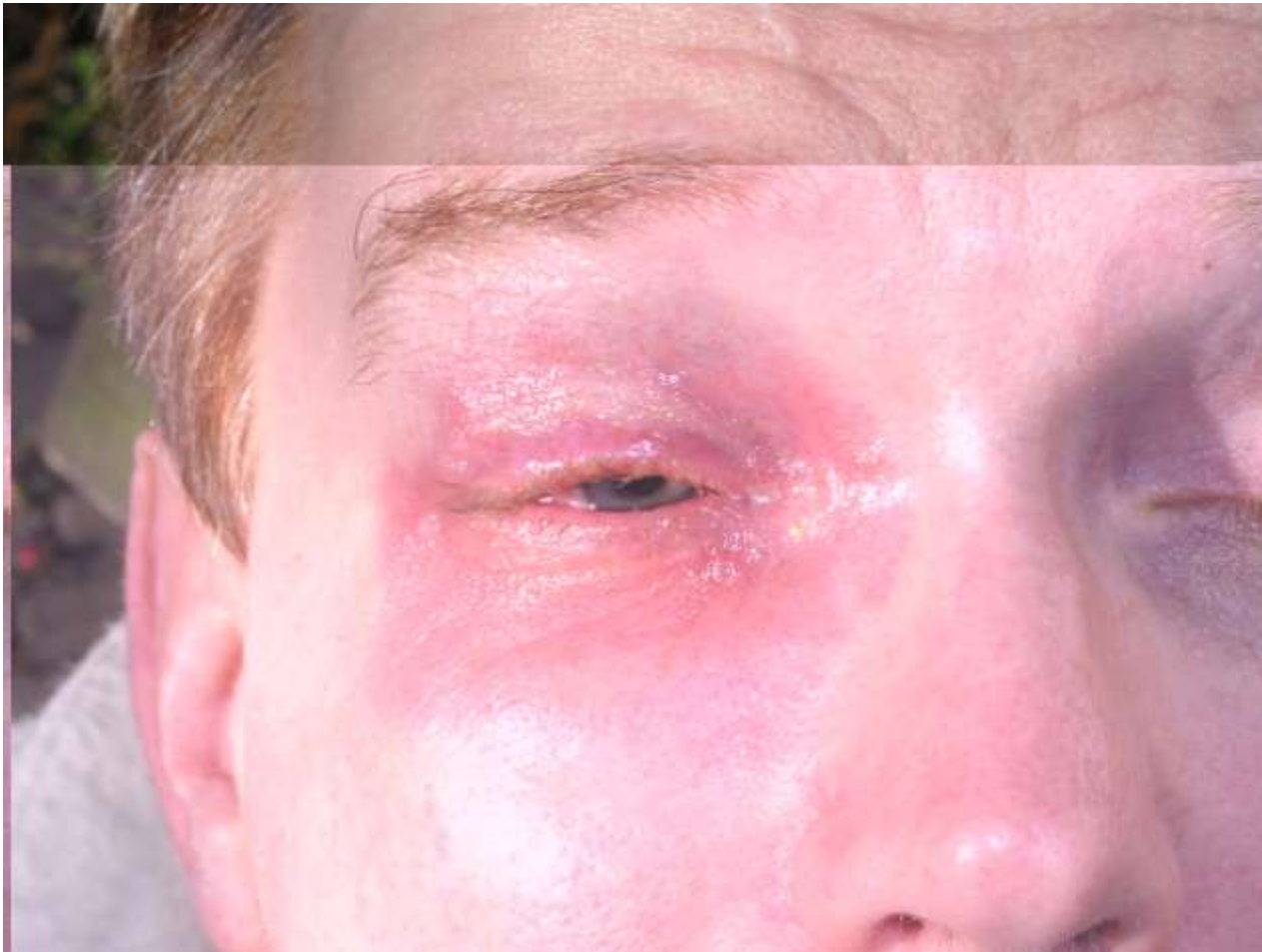Chalaziosis



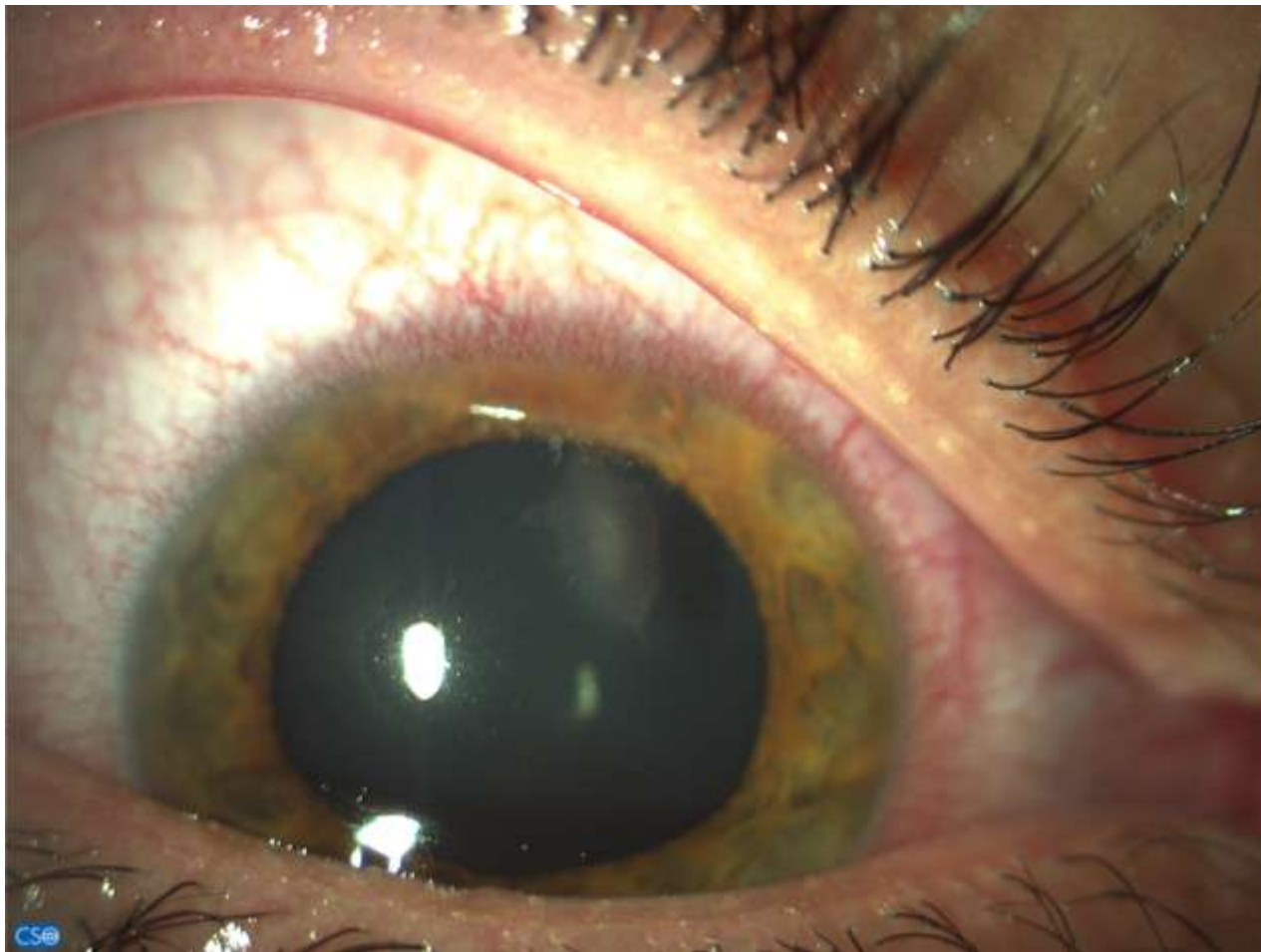
Chemosa spojivky



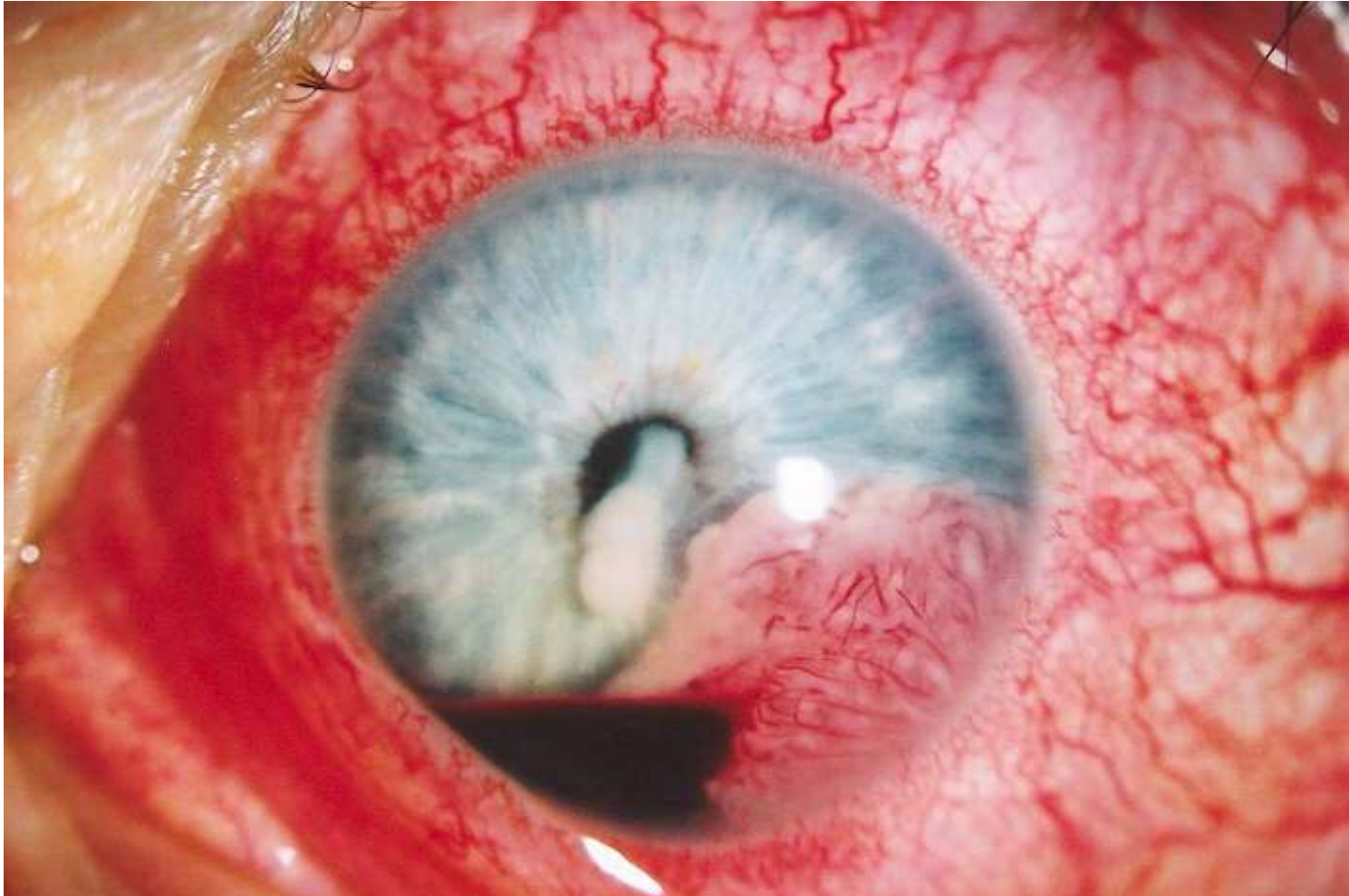
Kontaktní alergie



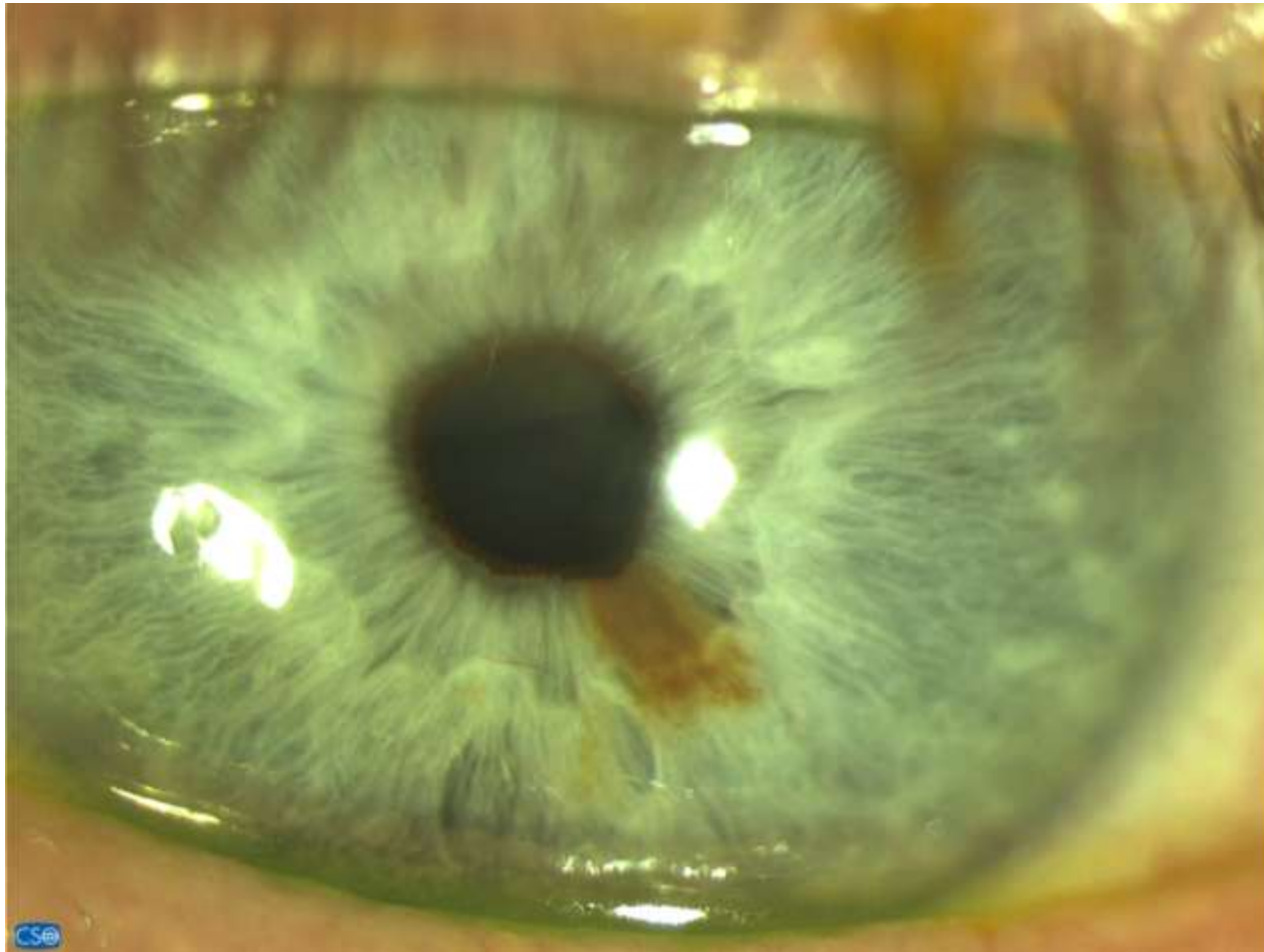
Makula rohovky



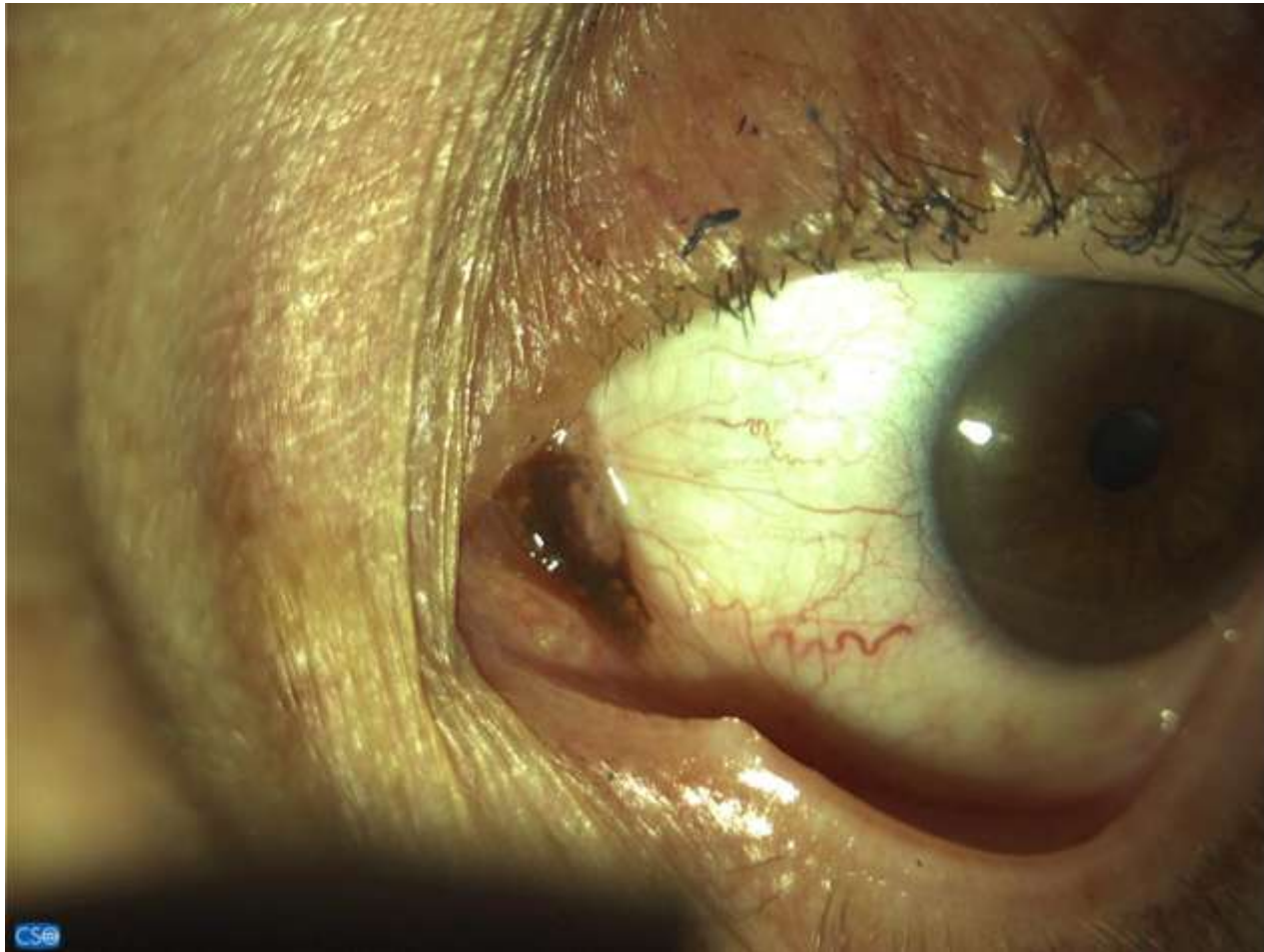Metastáza duhovky



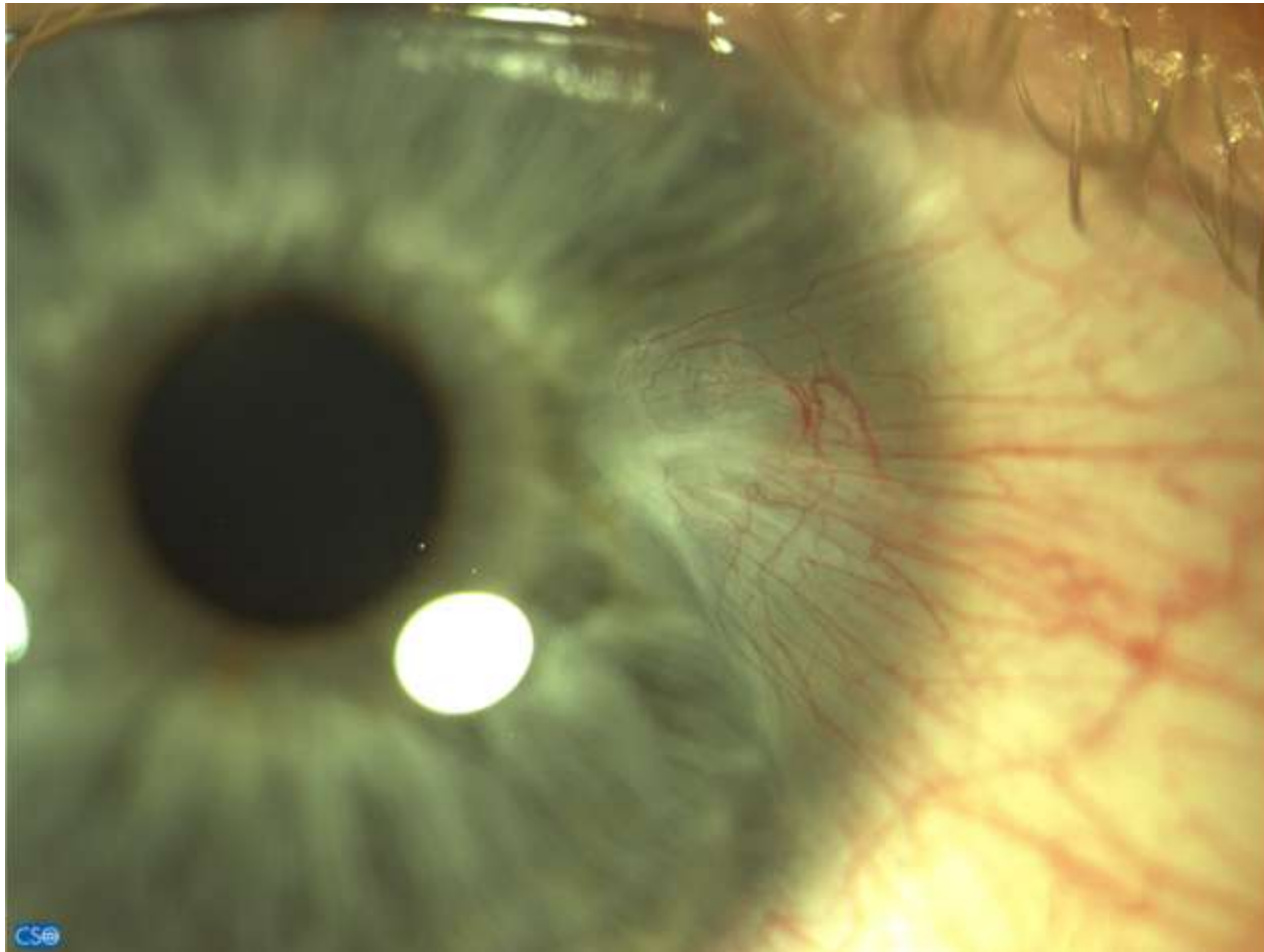
Duhovkový nevus



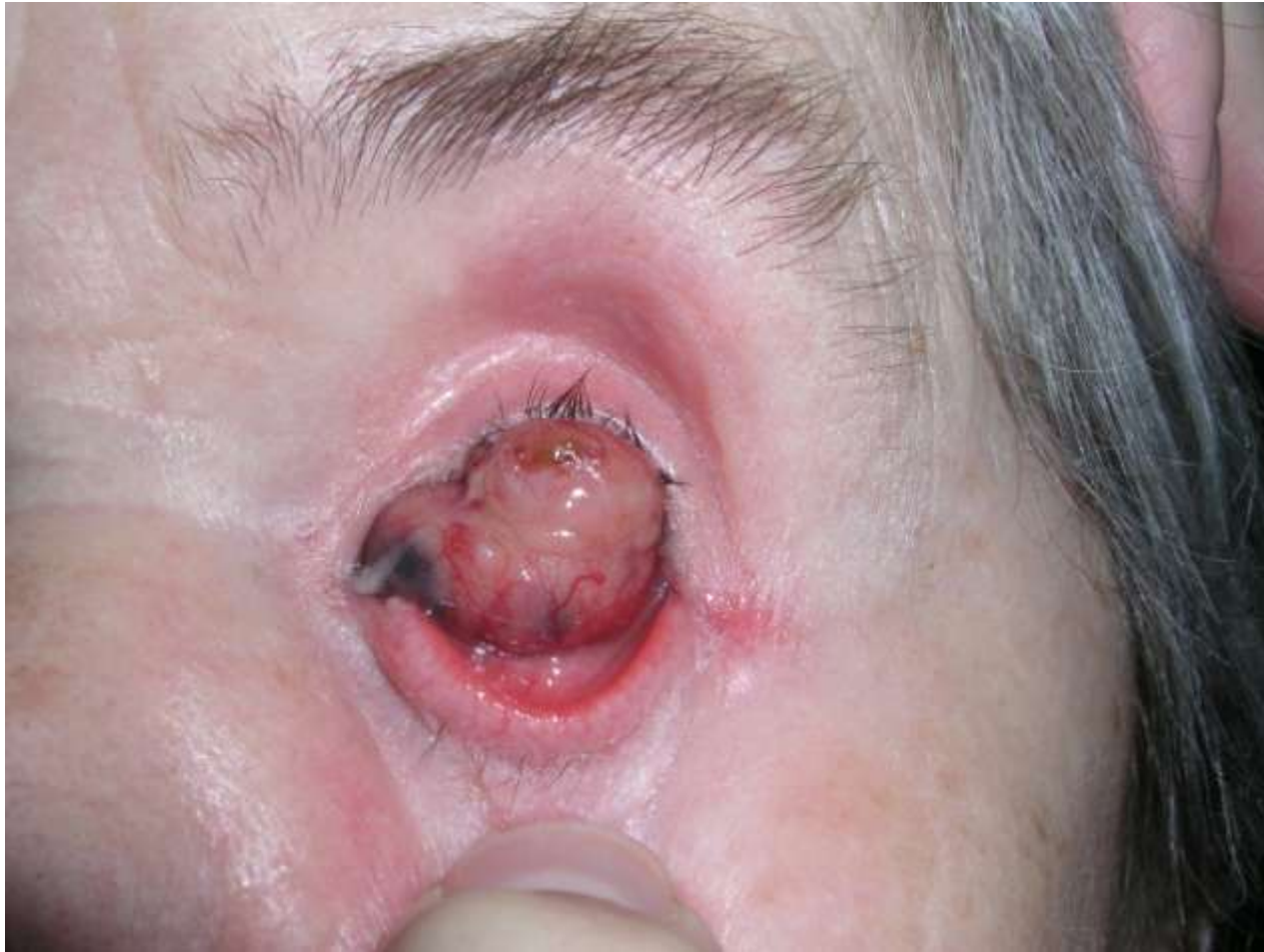Pigmentový nevus carunculy



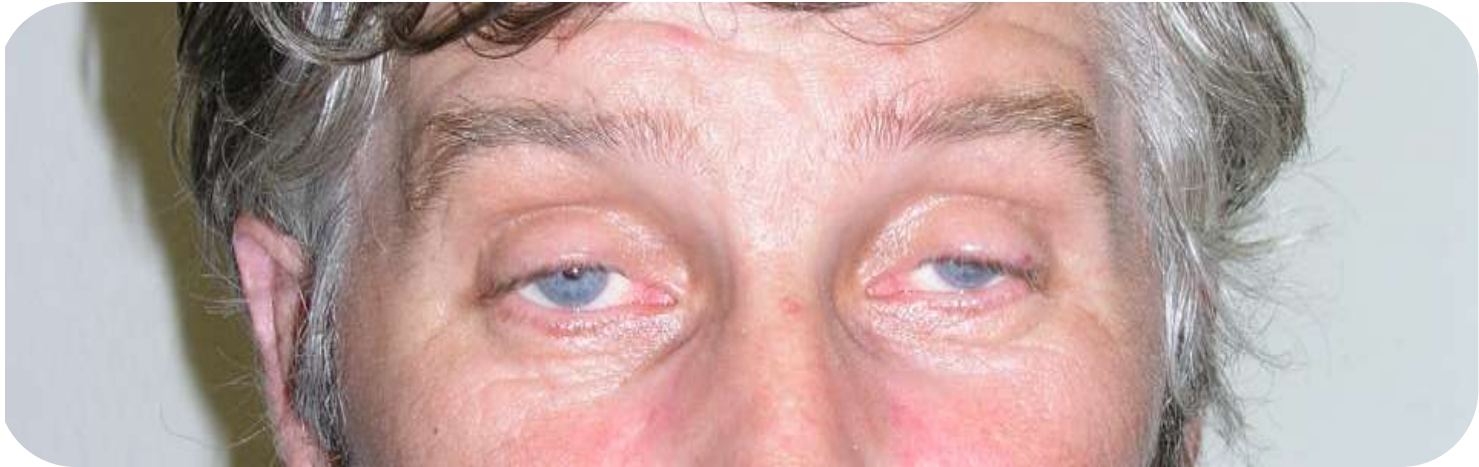Pterygium internum



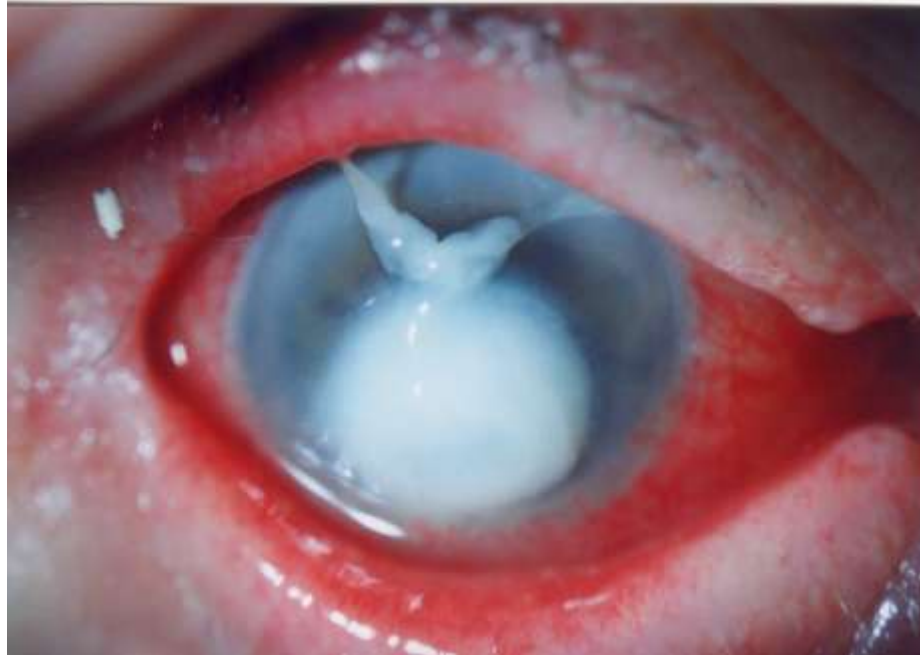Extrabulbární prorůstání melanomu uvey



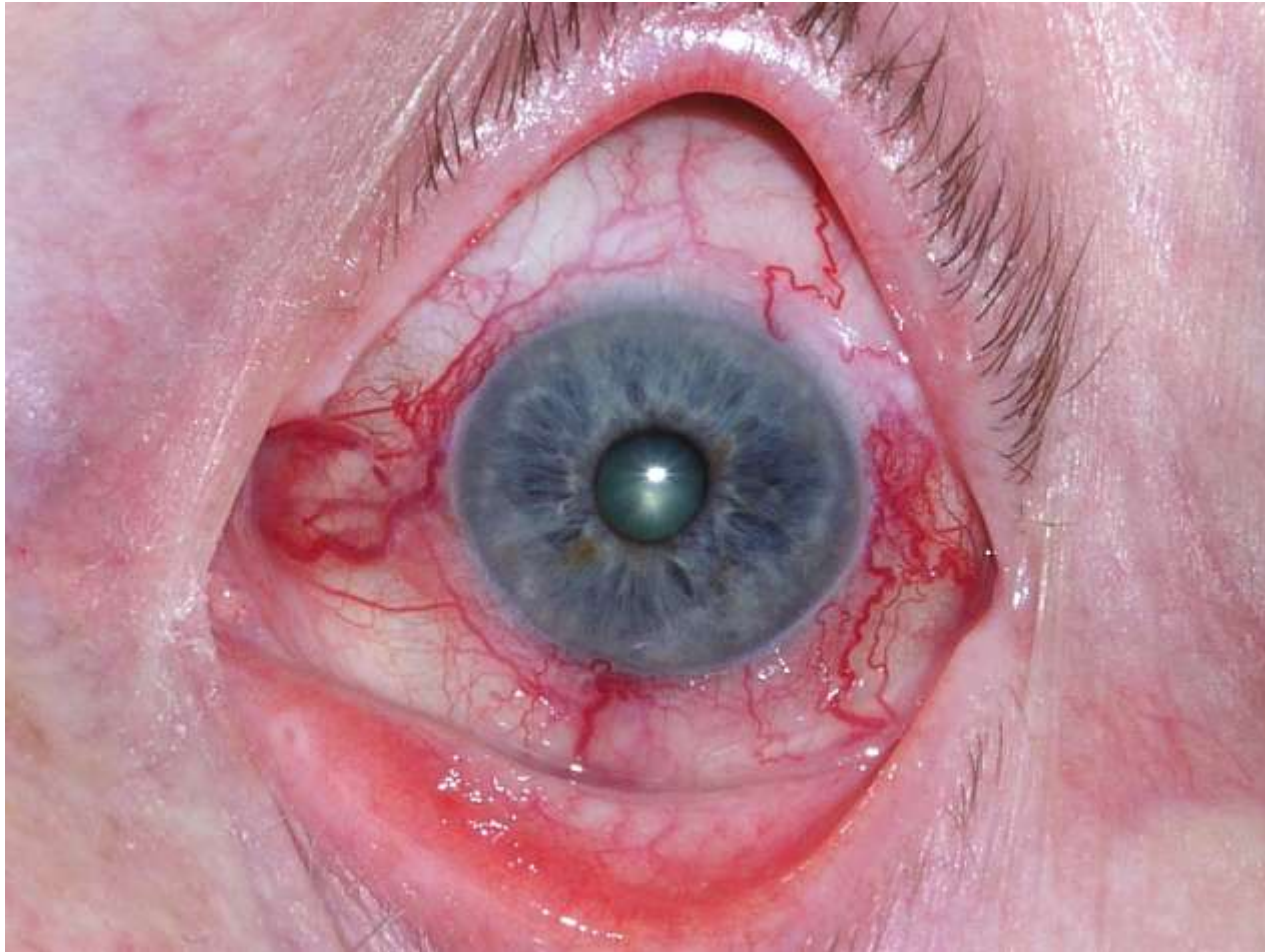Ptosis



Ulcus corneae serpens



Capus medusae



Seroplastická iridocyclitis

