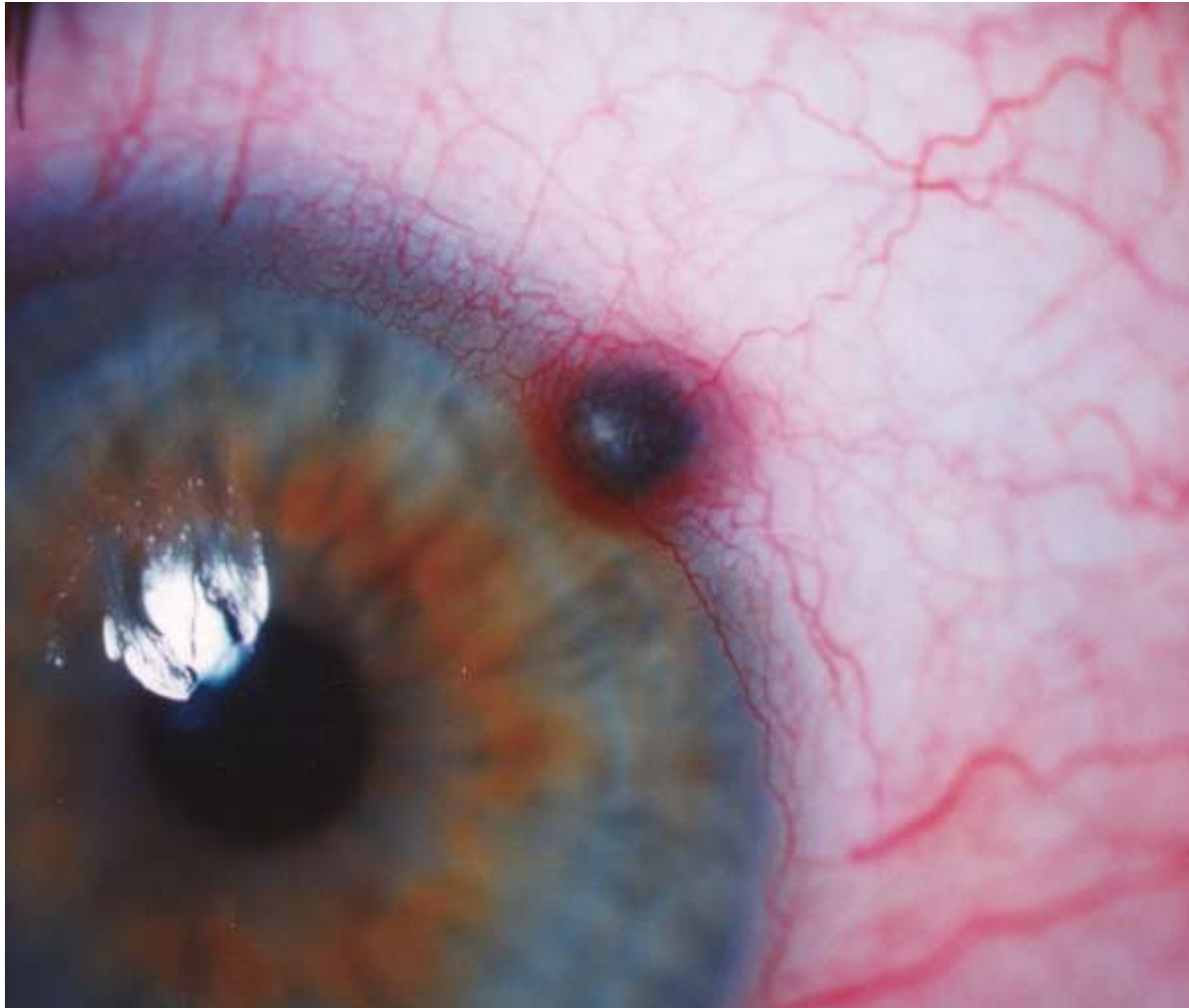


# Úrazy oka

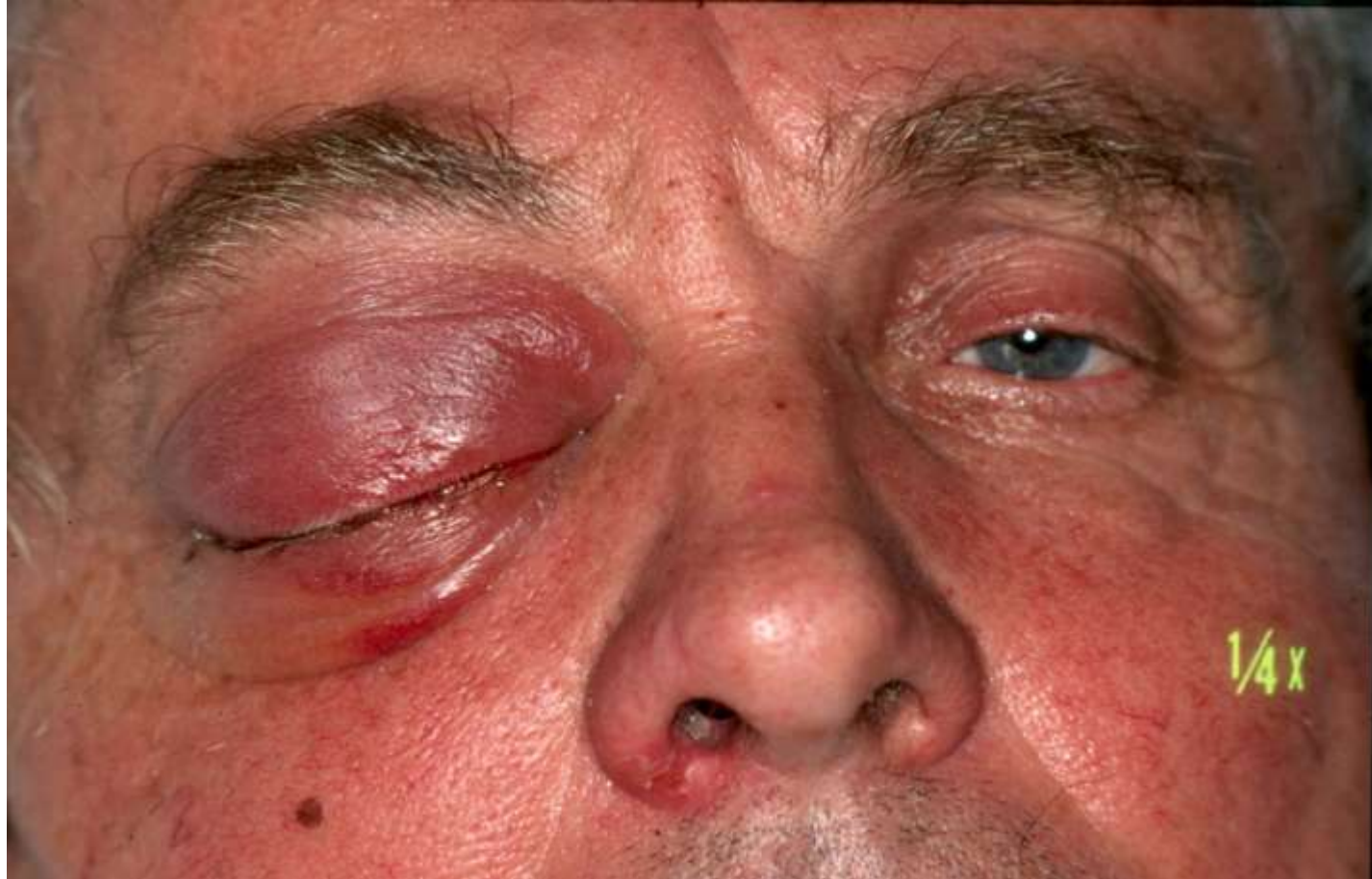Klinika nemocí očních a optometrie

Doc. Synek. As. Jurečka

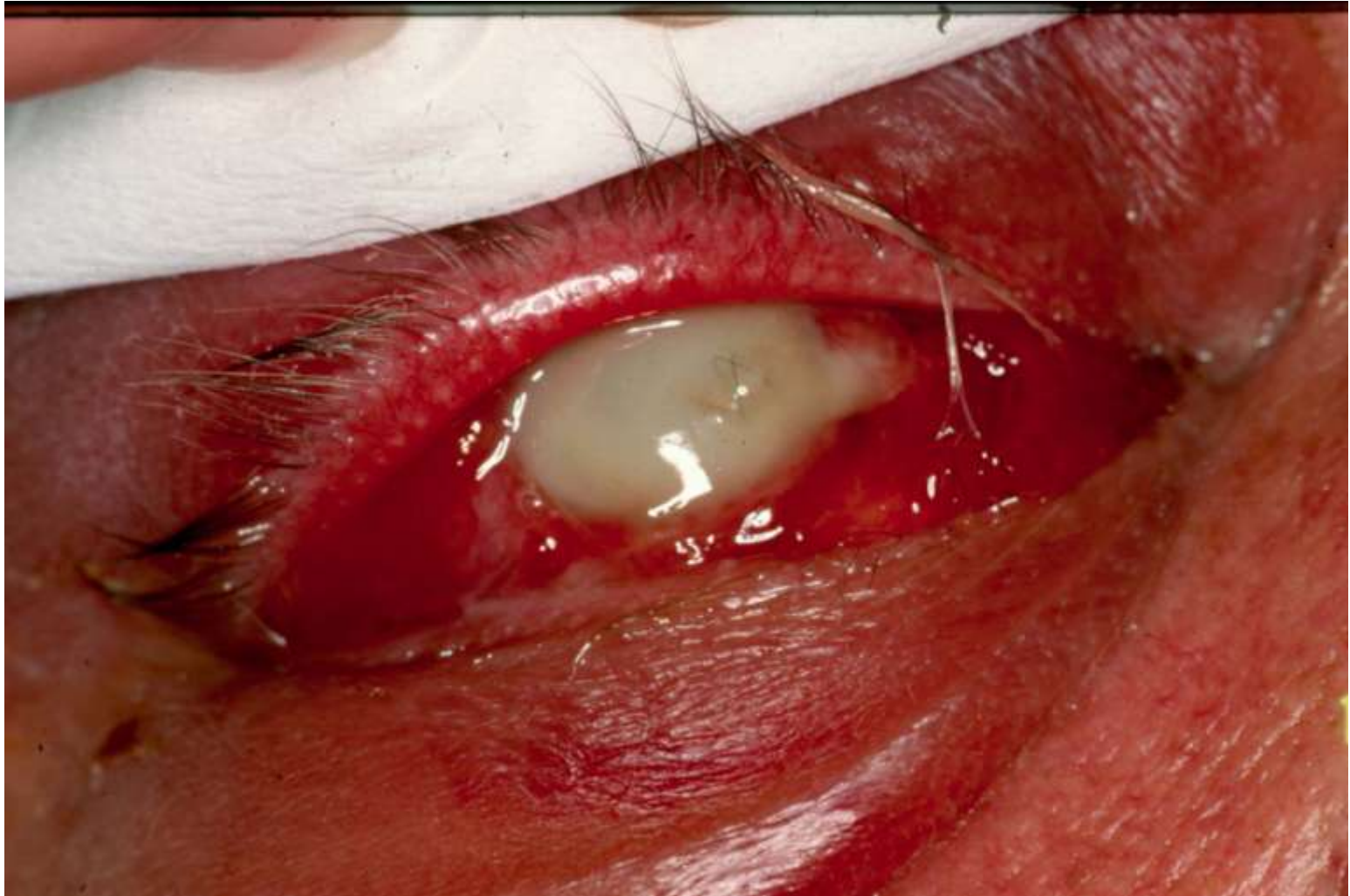# Cizí tělíčko v limbu rohovky



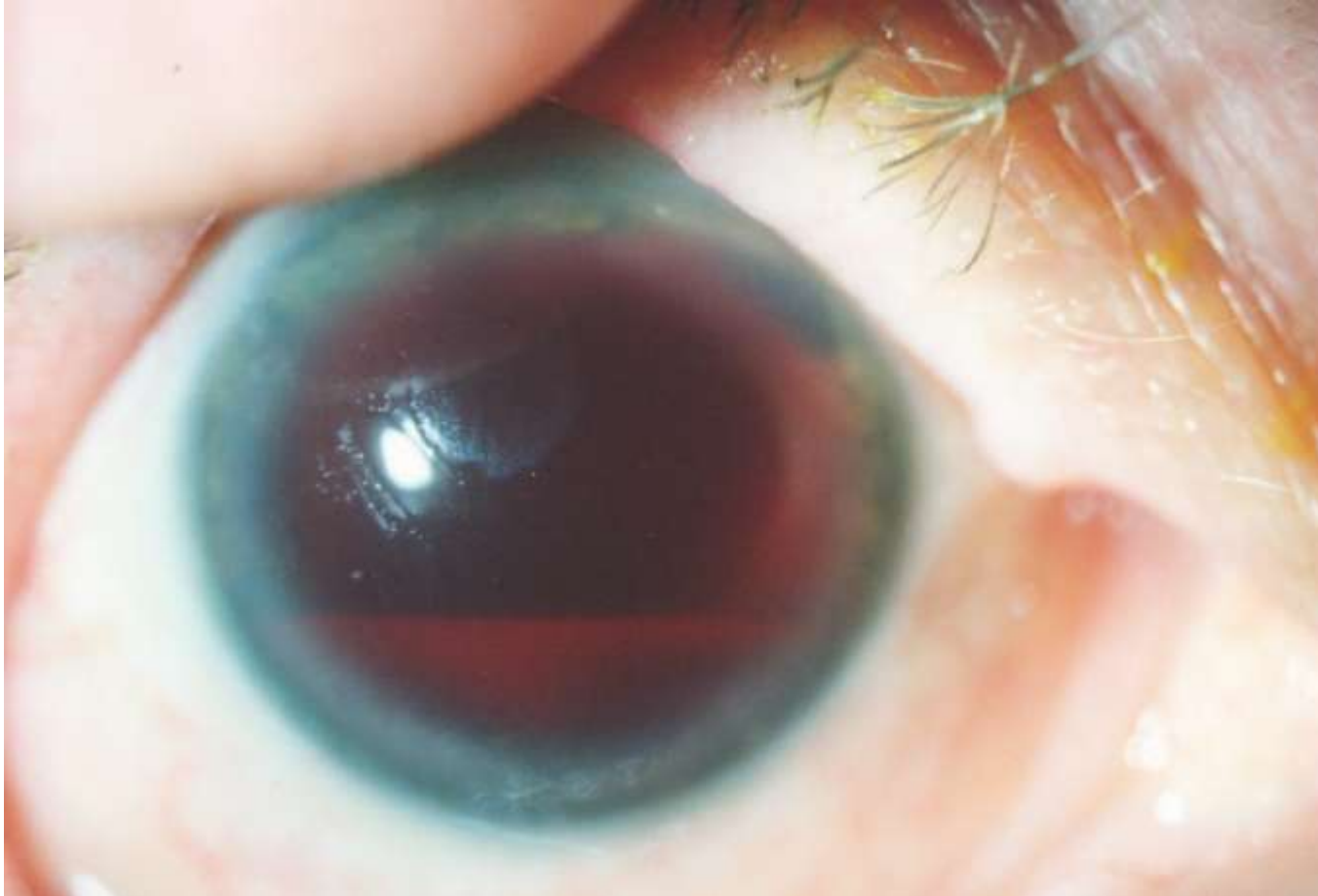# Endoftalmitis po perforačním poranění oka



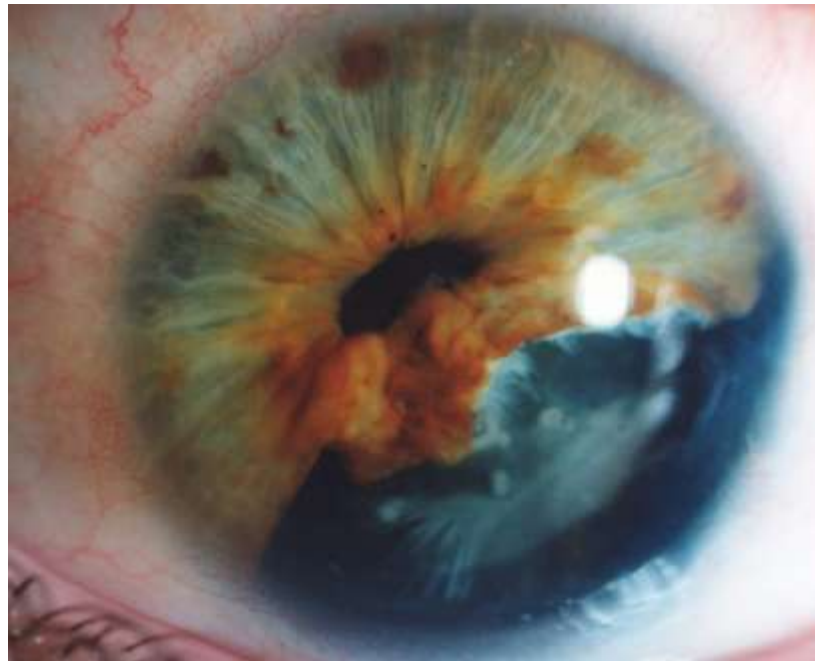
# Endoftalmitis



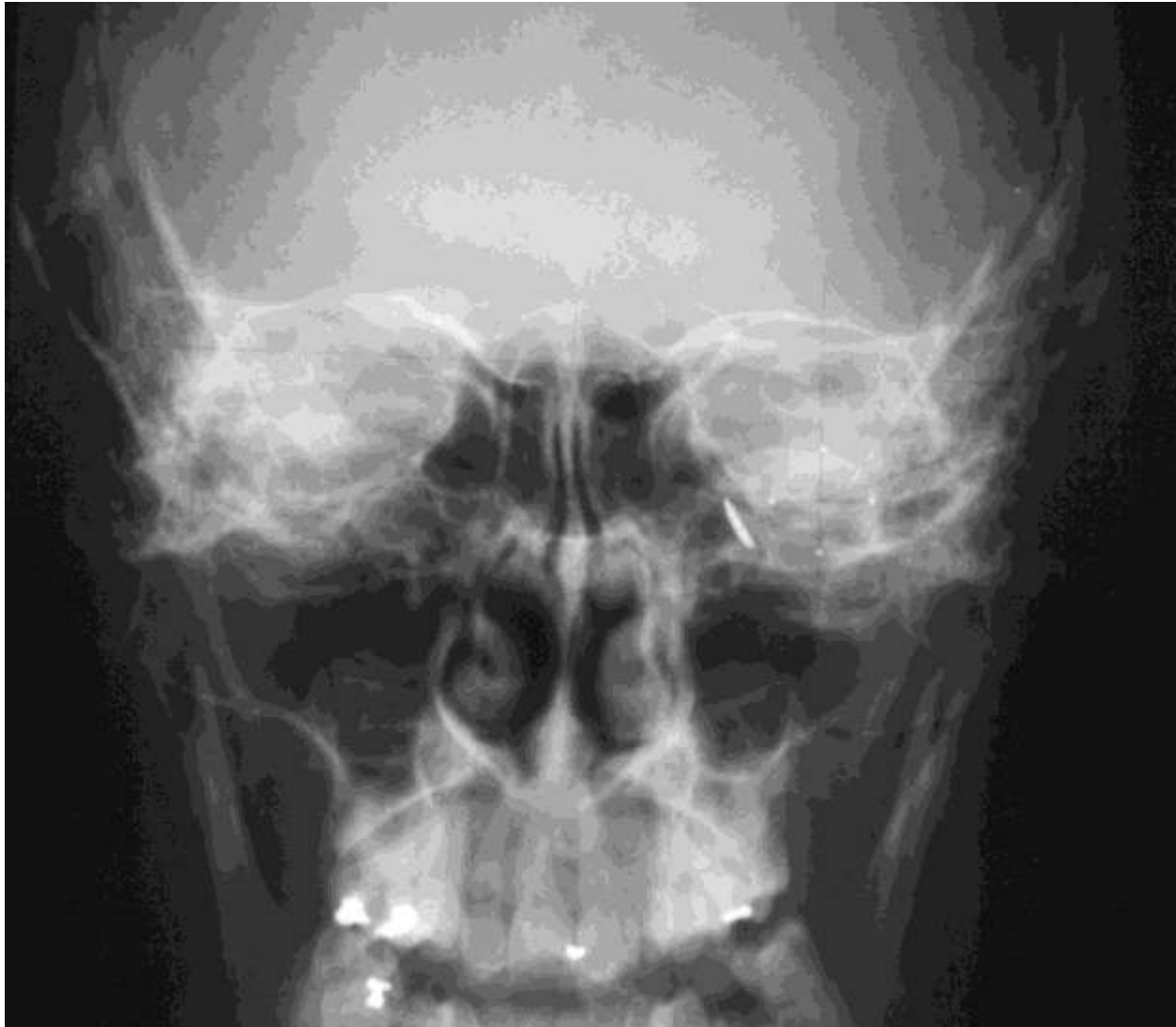# Hyphaema po kontusi



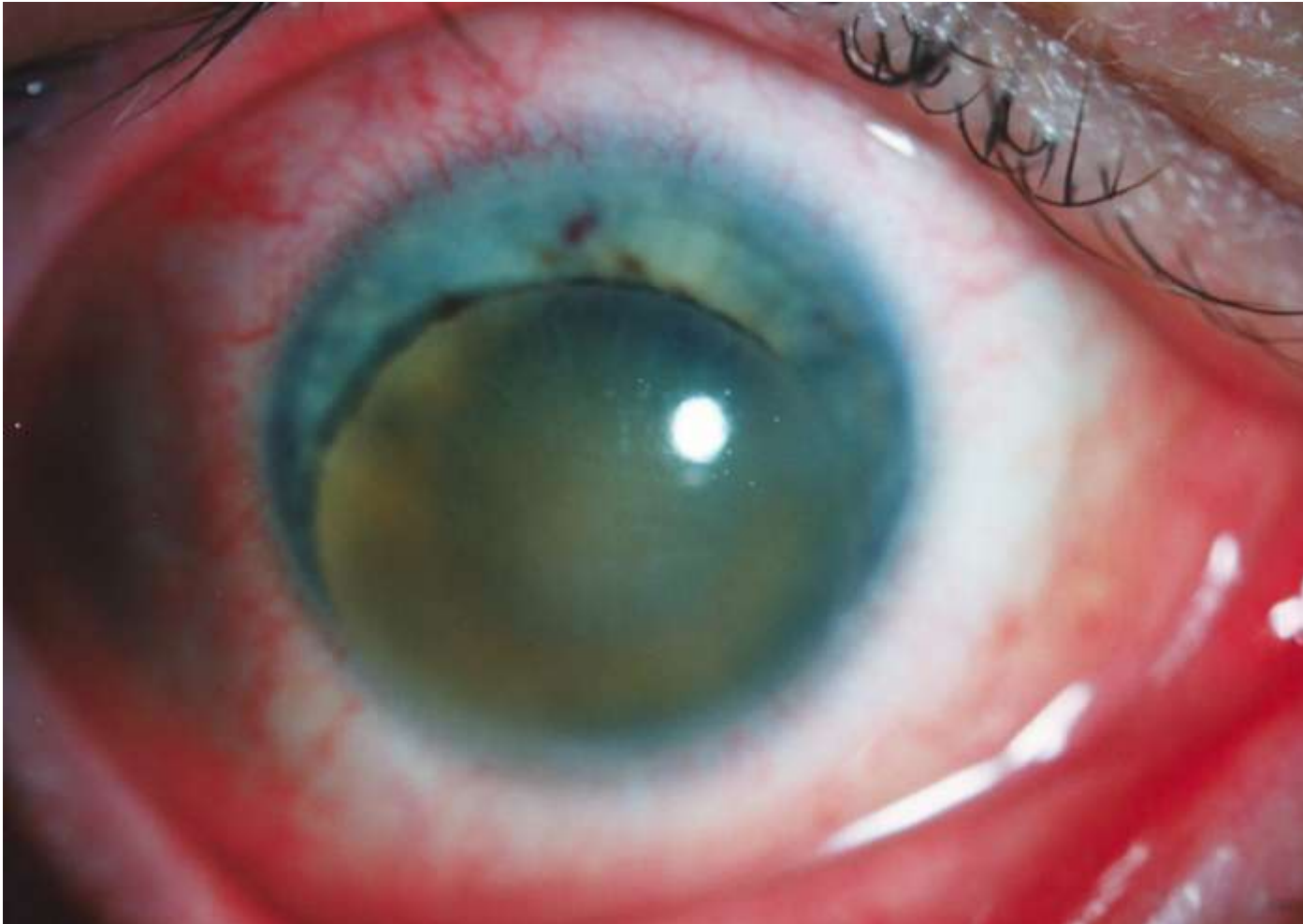# Iridodialýza



# Lokalizace cizího tělíska RTG metodou




# Přední luxace čočky po kontuzi

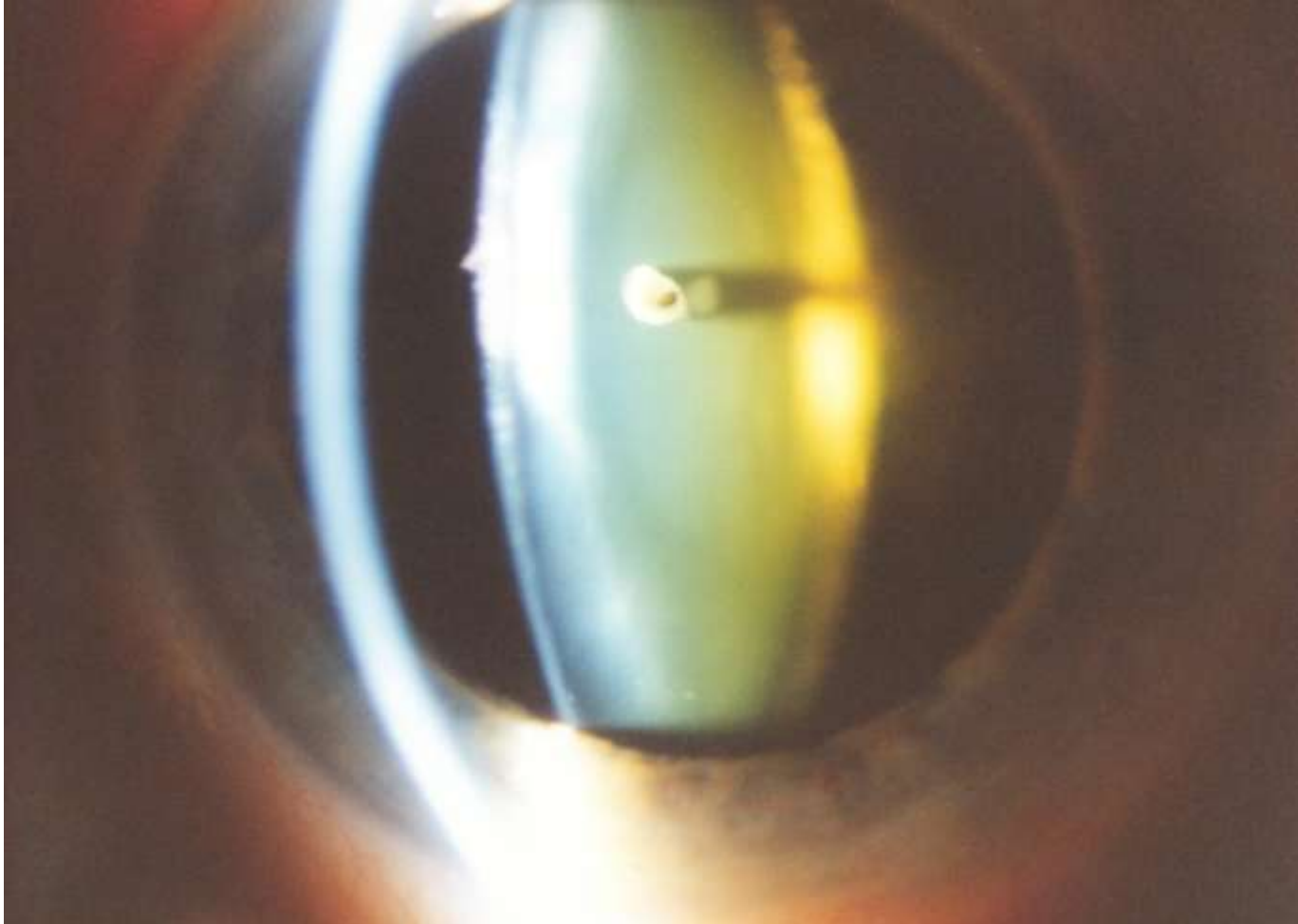




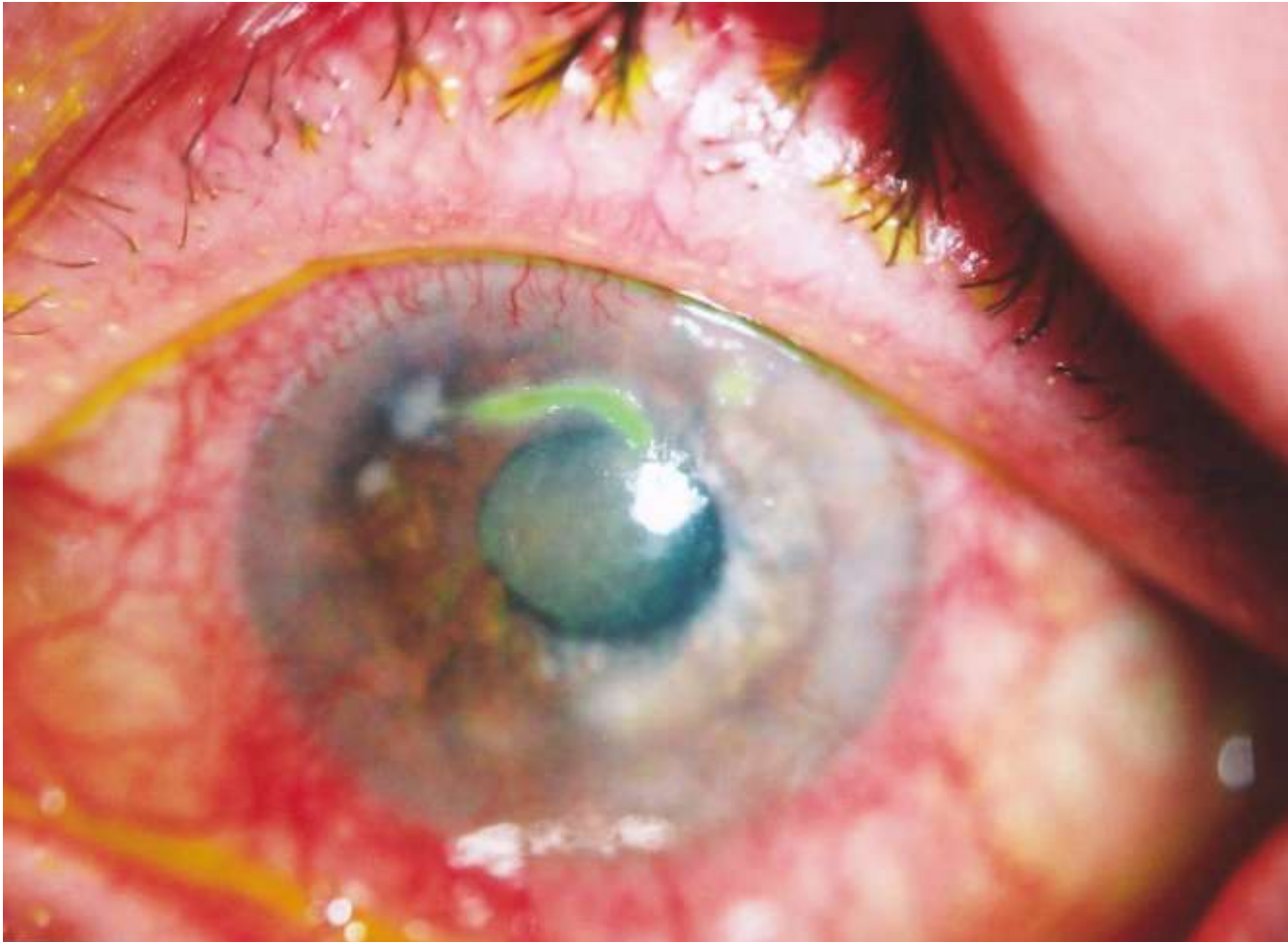# Subluxace čočky



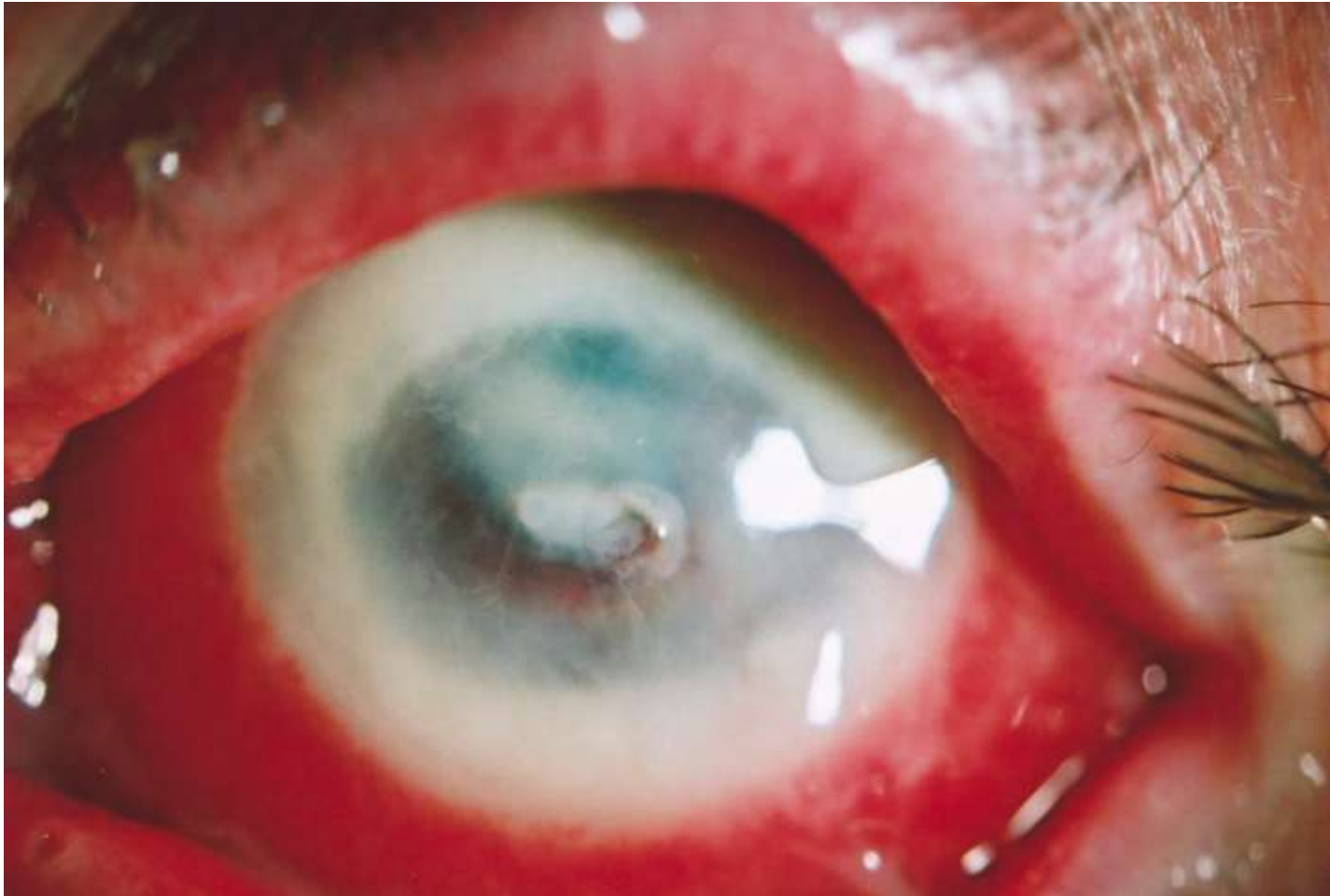
# Cizí tělíčko v čočce



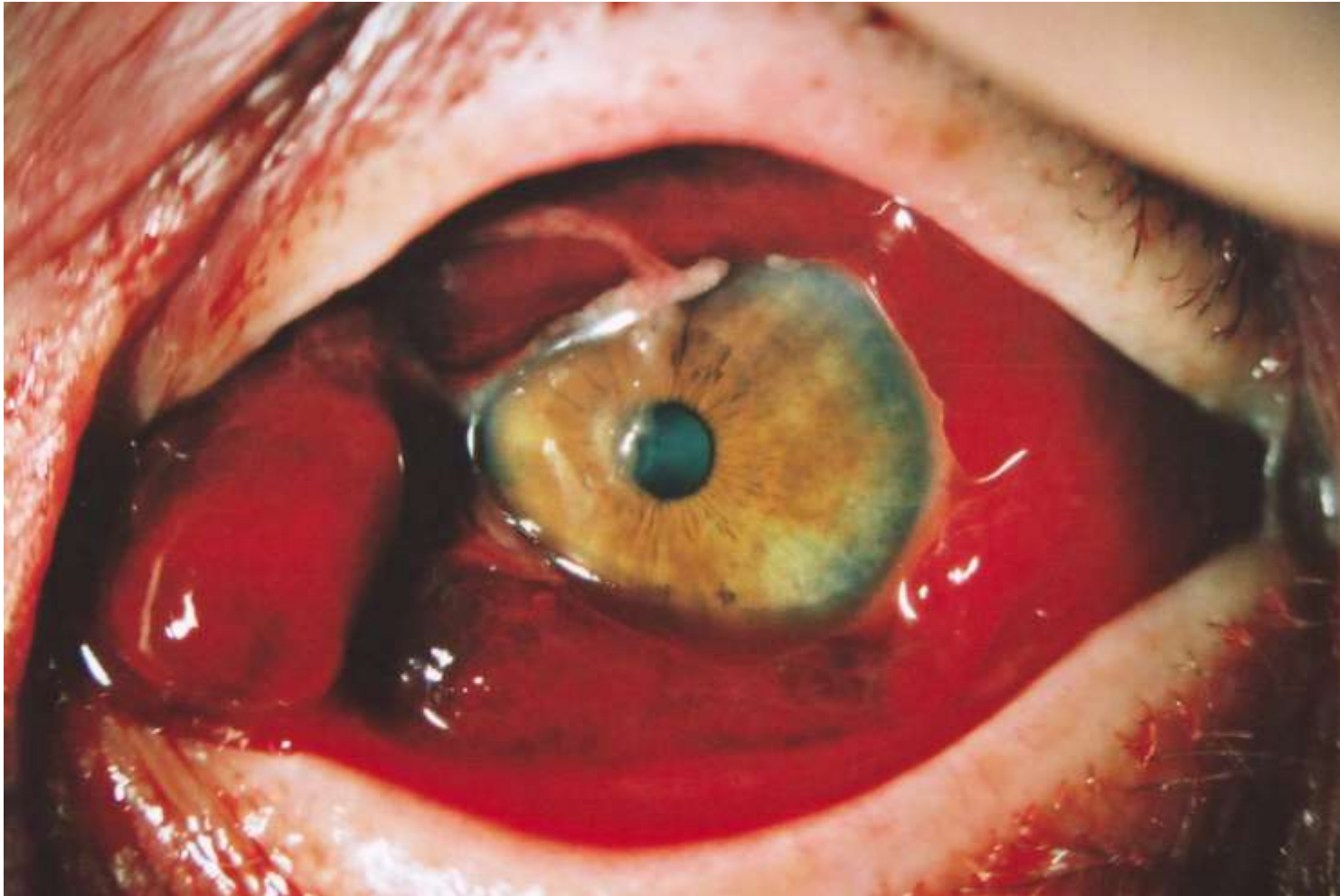
# Eroze rohovky



# Perforace rohovky



# Suffuse spojivky



# Symblefaron po poleptání

