


Zásady použití antivirotik, antimykotik a antiparazitárních látek u různých infekcí



Základy antimikrobiální terapie – VSAT081

Týden 10 Ondřej Zahradníček

Antivirotika

Antivirotika (virostatika)

- Používají se jen u **závažných virových infekcí**, běžné se léčí symptomaticky
- U velkého množství virů ani **neexistuje adekvátní antivirotická léčba**
- V praxi se zatím **nepoužívá in vitro testování citlivosti virů na antivirotika**
- Léčba se proto opírá spíše o zkušenosti ze **změn účinnosti jednotlivých preparátů**
- Zpravidla mají smysl jen **je-li infekce zachycena v inkubační době nebo ve fázi prodromů**, ne již u rozvinuté infekce (např. herpesvirové)

Přehled antivirotik (kromě antiretrovirotik)

HSV (1 a 2), VZV	aciklovir	p. o., i. v., lokálně
HSV, VZV, EBV	valaciklovir	p. o.
CMV	valaganciklovir	p. o.
HSV1, HSV2	trifuridin	p. o.
CMV, HBV, HSV	ganciklovir	i. v.
RSV, chřipka a jiné	foskarnet	i. v.
chřipka A	ribavirin	i. v., p. o., aerosol
hepatitida B	adefovir dipivoxil	p. o.
HPV	podofylotoxin	lokálně
HPV, VZV, HBV	interferony	i. v.
chřipka	amantadin, zanamivir, oseltamivir	p. o.

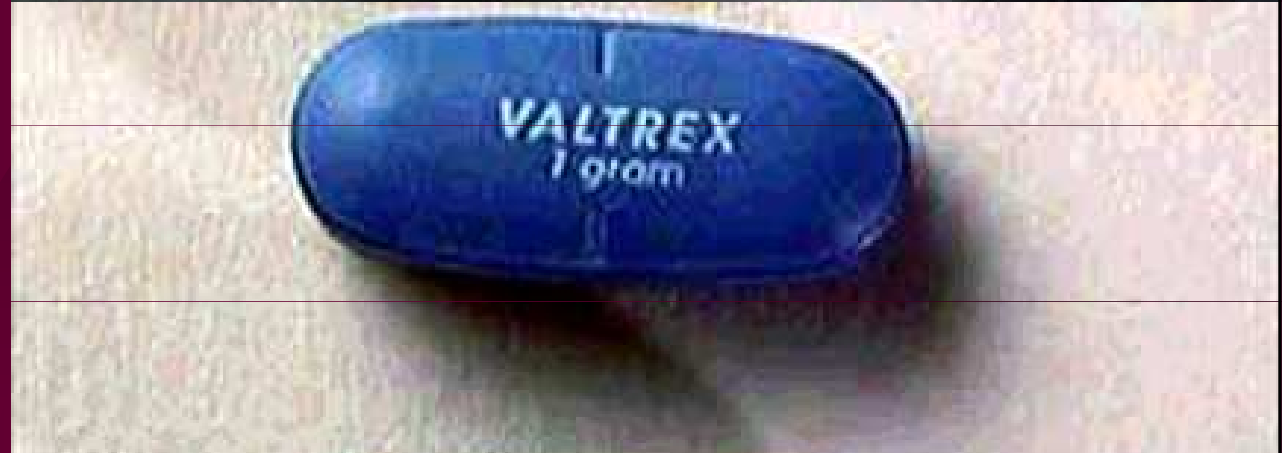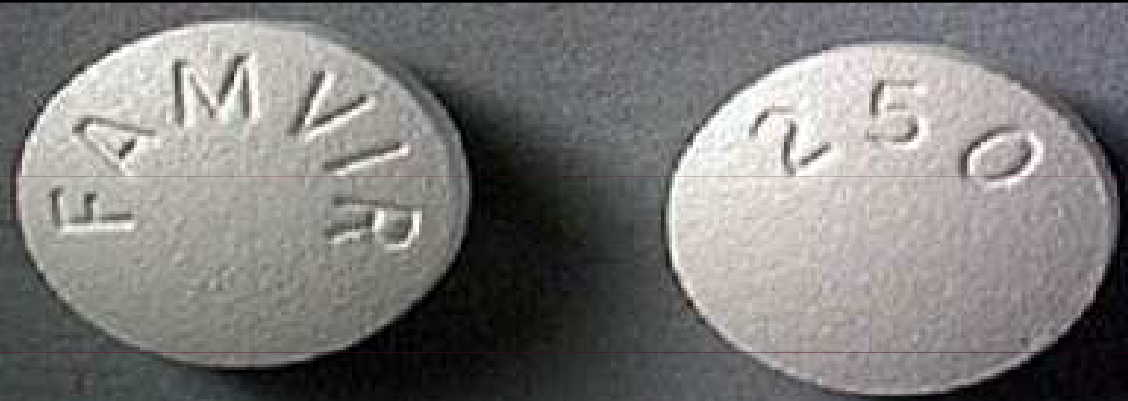Léky účinné proti herpesvirům

- Používají se **lokálně i celkově**
- Působí **proti replikaci virů**
- Dávkuje se **po osmi až dvanácti hodinách**
- Pro léčbu pásového oparu je u acikloviru **doporučeno použít parenterální formu**
- Pro léčbu infekcí CMV se užívá **ganciklovir, valaganciklovir, cidofovir a foskarnet**. Jsou účinnější, ale bohužel i toxičtější.

Při oparu lokalizovaném na rtu lze údajně též použít extrakt z meduňky (*Mellisa officinalis*), který obsahuje např. kyselinu rozmarýnovou. Extrakt má být účinný především v počátečních stádiích onemocnění. (Nalezeno na internetu, bez záruky)

Herpes simplex: léčba

*Shora: famciklovir,
valaciklovir,
acyklovir*

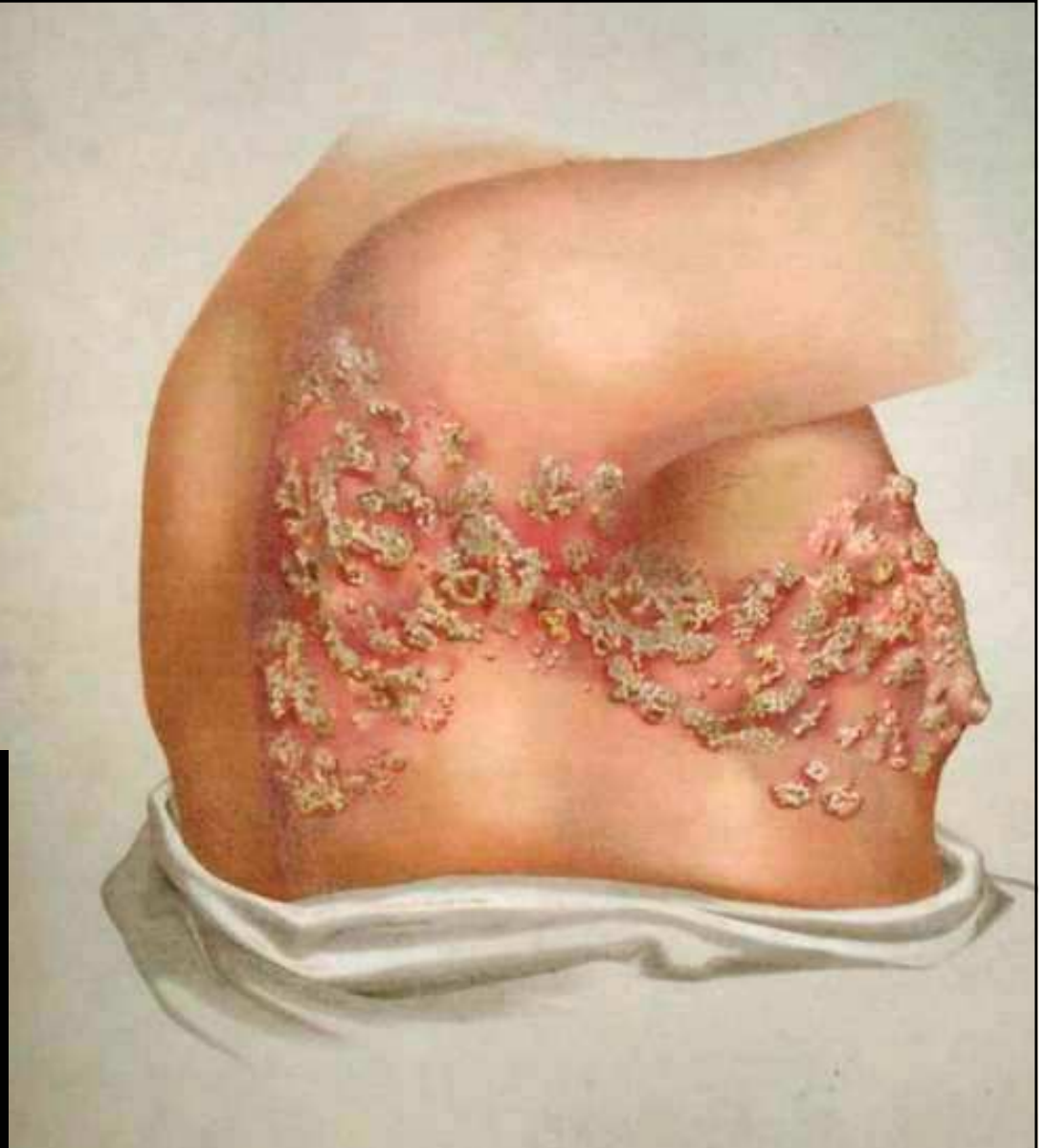
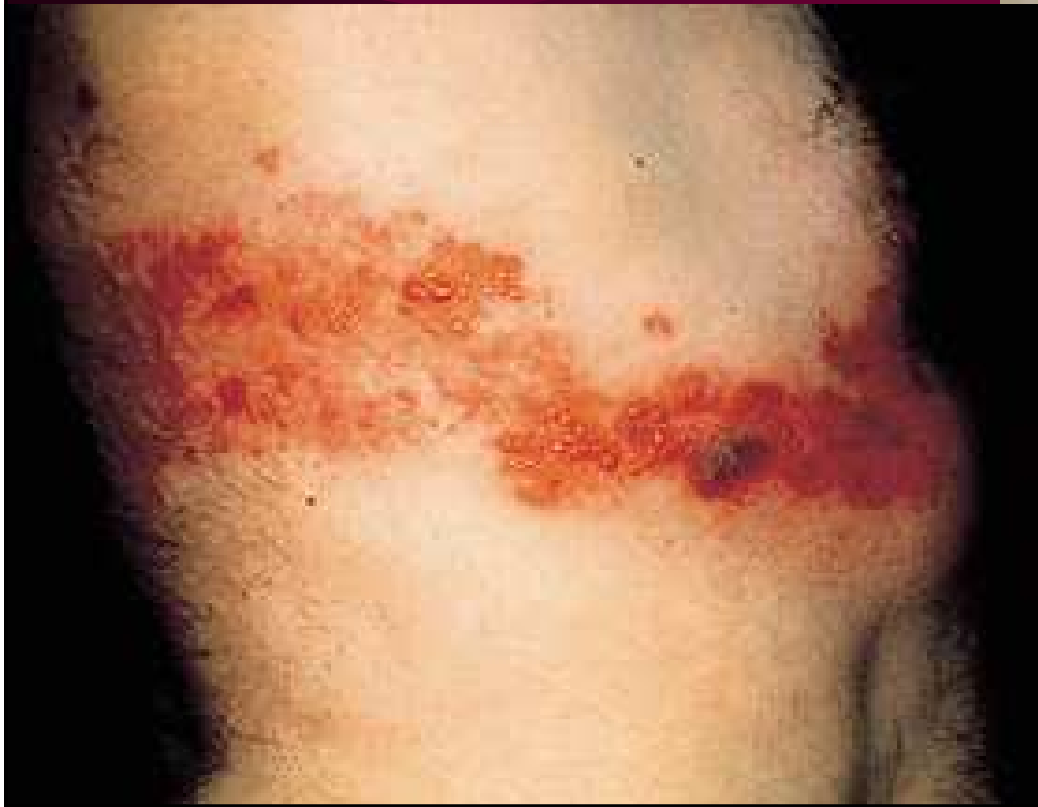

opt.pacificu.edu/ce/catalog/14382-AS/Herpes.html




Pásový opar

www.aafp.org/afp/20000415/2437.html.

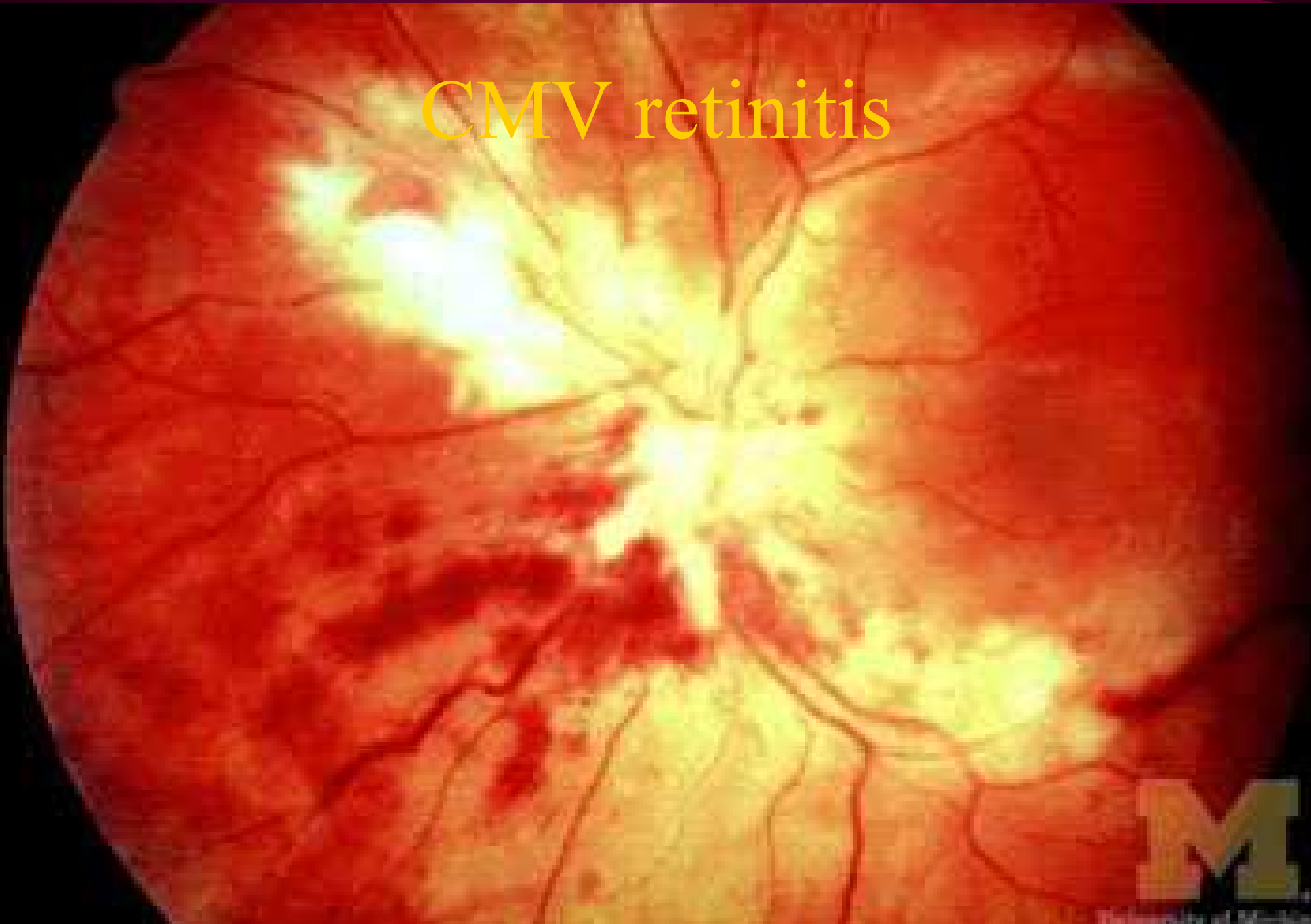


hebra.dermis.net/content/e404/e456/index_ger.html

Cytomegalovirus



CMV retinitis



University of Michigan
Kellogg Eye Center

Léky účinné proti chřipce

- Používají se u oslabených osob
- Na rozdíl od očkování je nelze použít k primární prevenci, některé však lze použít k profylaxi
- Starší: amantadin a rimantadin, ztrácejí účinnost (proti klasické chřipce). Brání průniku a začlenění viru do buňky
- Oseltamivir a zanamivir jsou modernější a účinnější preparáty, k použití i proti H5N1. Jsou to inhibitory neuraminidázy
- Dávkuje se po 12 – 24 hodinách. Léčbu je třeba zahájit co nejdříve

Virus chřipky

<http://www.bio-pro.de/en/region/rhein/magazin/01112/index.html>

Slovní hříčka: „Otevřel jsem okno, a dovnitř vletěl Enza“. Dovnitř vletěl Enza – „in flew Enza“ se čte stejně jako „influenza“ = chřipka

Z knihy „A practical guide to clinical bacteriology“,
Pattison JR et al.,
Wiley, London 1995

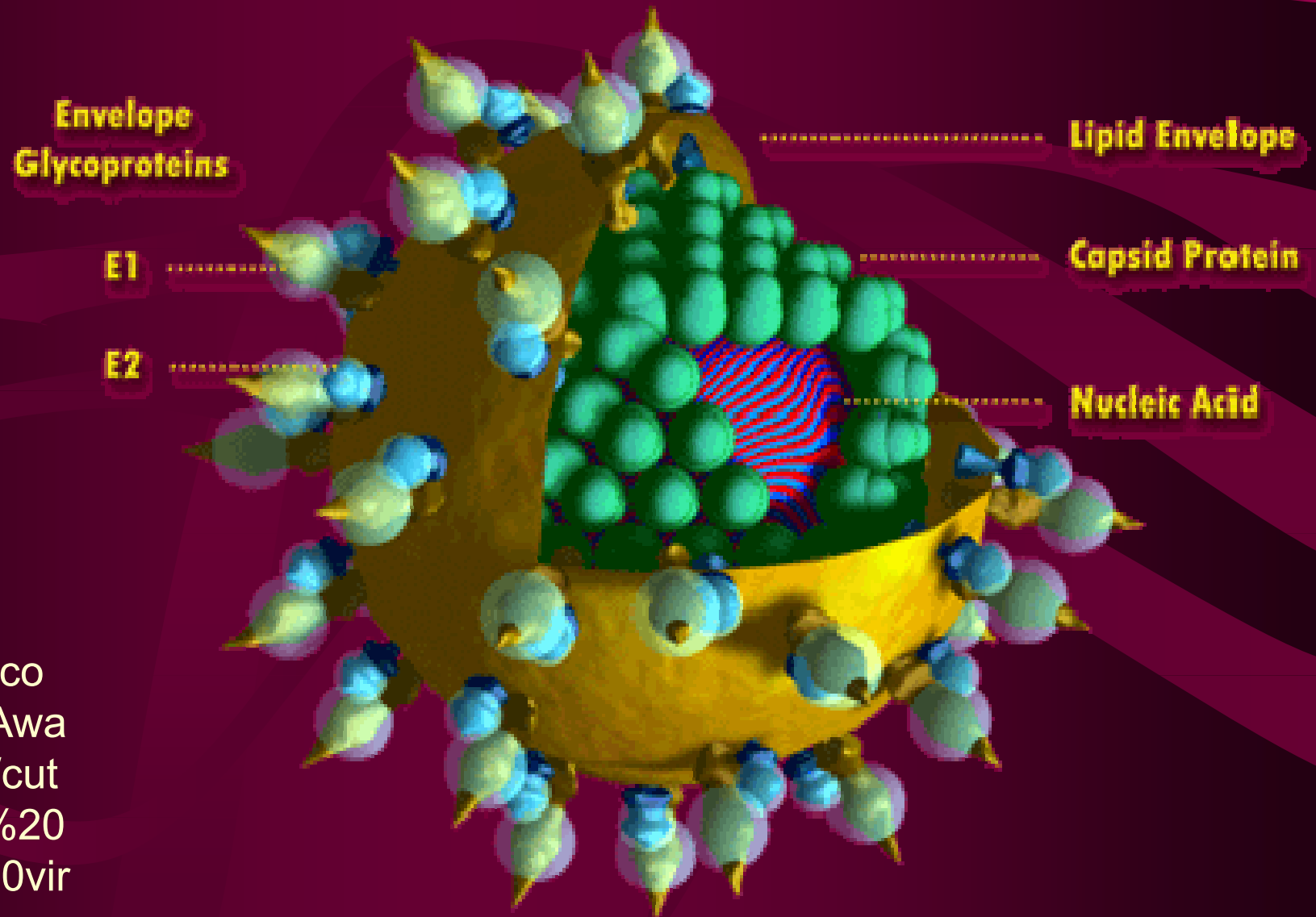


Ribavirin: Širokospektré antivirotikum

- Ribavirin je **nukleosidový analog**, účinkující na DNA i RNA viry.
- Podává se pouze perorálně. Používá se **k léčbě hepatitidy C v kombinaci s interferony**
- Další možností je použití proti **RS virům, virům chřipky, hantavirům** a jiným
- Může se vyskytnout **řada významných nežádoucích reakcí** (poruchy krvetvorby, teratogenita, hepatotoxicita)

Virus hepatitidy C

Cut-a-Way Model of Human Hepatitis C Virus



<http://www.pcswn.com/Hep%20C%20Awareness%20Month/cut%20model%20of%20Hepatitis%20C%20virus.gif>

Antiretrovirotika

- Dosud nenalezeno 100% účinné antivirotikum
- Na vývoji se podílí i známý český vědec dr. Holý
- Neustále přibývají nové a nové preparáty
- Problémem je ovšem také dostat vhodnou léčbu do oblastí, které jsou HIV infekcí nejvíce zasažené (tropická Afrika). Pokud se dodají do těchto oblastí léky pod cenou, hrozí jejich nelegální reexport
- Samozřejmě podstatné je i řešení přidružených oportunních infekcí apod.

Přehled antiretrovirotik

Inhibitory proteáz	sakinavir, indinavir, ritonavir, nelfinavir
Nukleosidové a nukleotidové inhibitory RT	zidovudin, didanosin, stavudin, zalcitabin, lamivudin, abakavir, tenofovir, emtricitabin
Kombinace předchozích	tamivudin + zidovudin tenofovir + emtricitabin
Nenukleosidové inhibitory RT	nevirapin, efavirenz

Virus HIV

env
Surface Glycoprotein SU
gp120

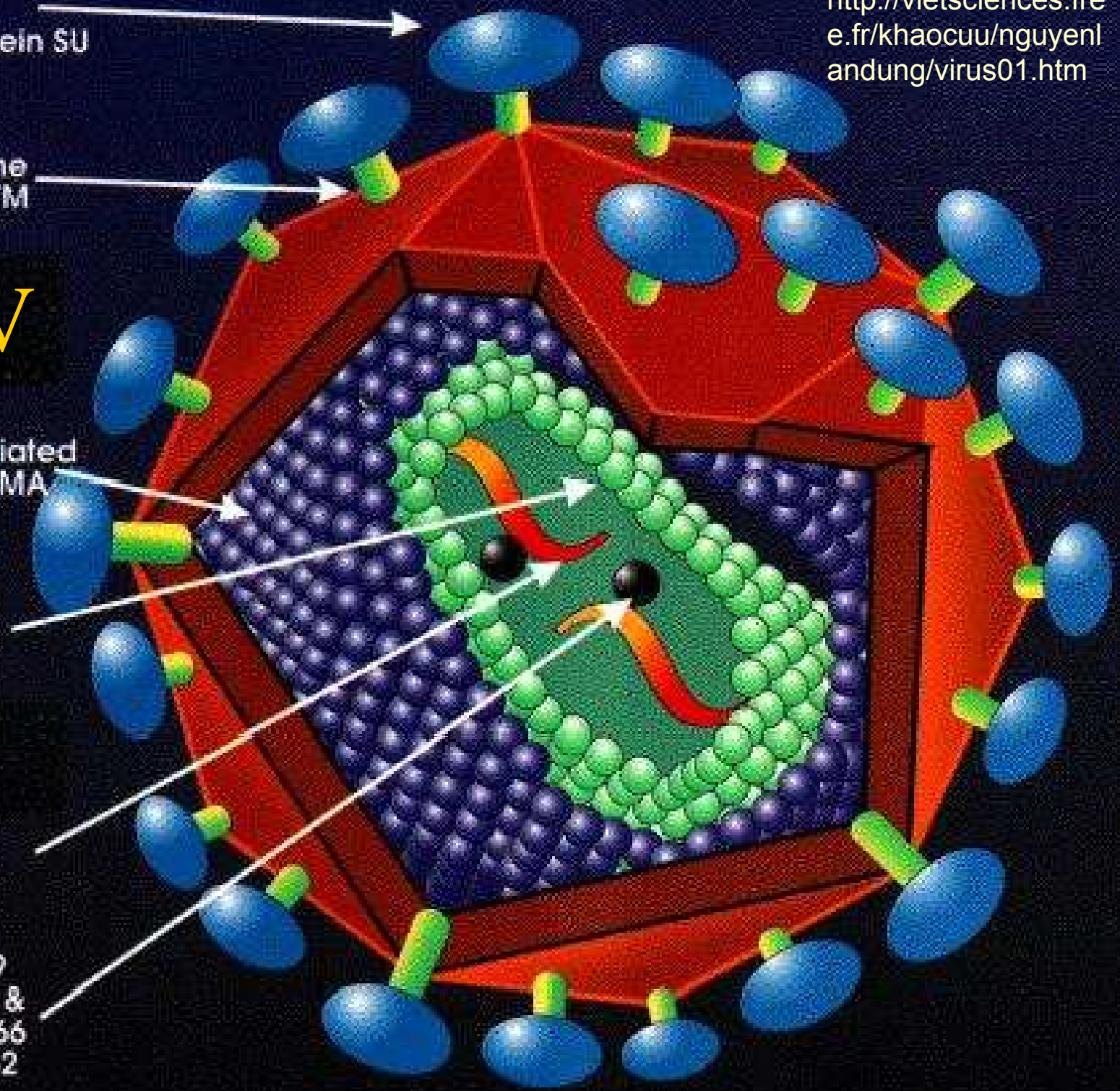
env
Transmembrane
Glycoprotein TM
gp41

gag
Membrane Associated
(Matrix) Protein MA
p17

gag
Capsid CA
(Core Shell)
p24

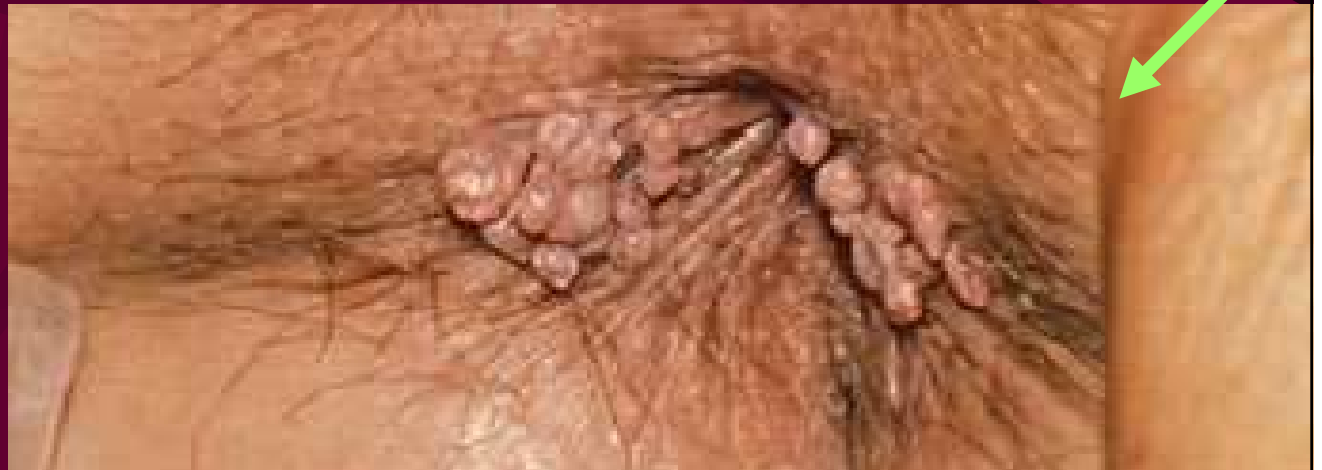RNA
(2 molecules)

pol
Protease PR p9
Polymersase RT &
RNAse H RNH p66
Integrase IN p32



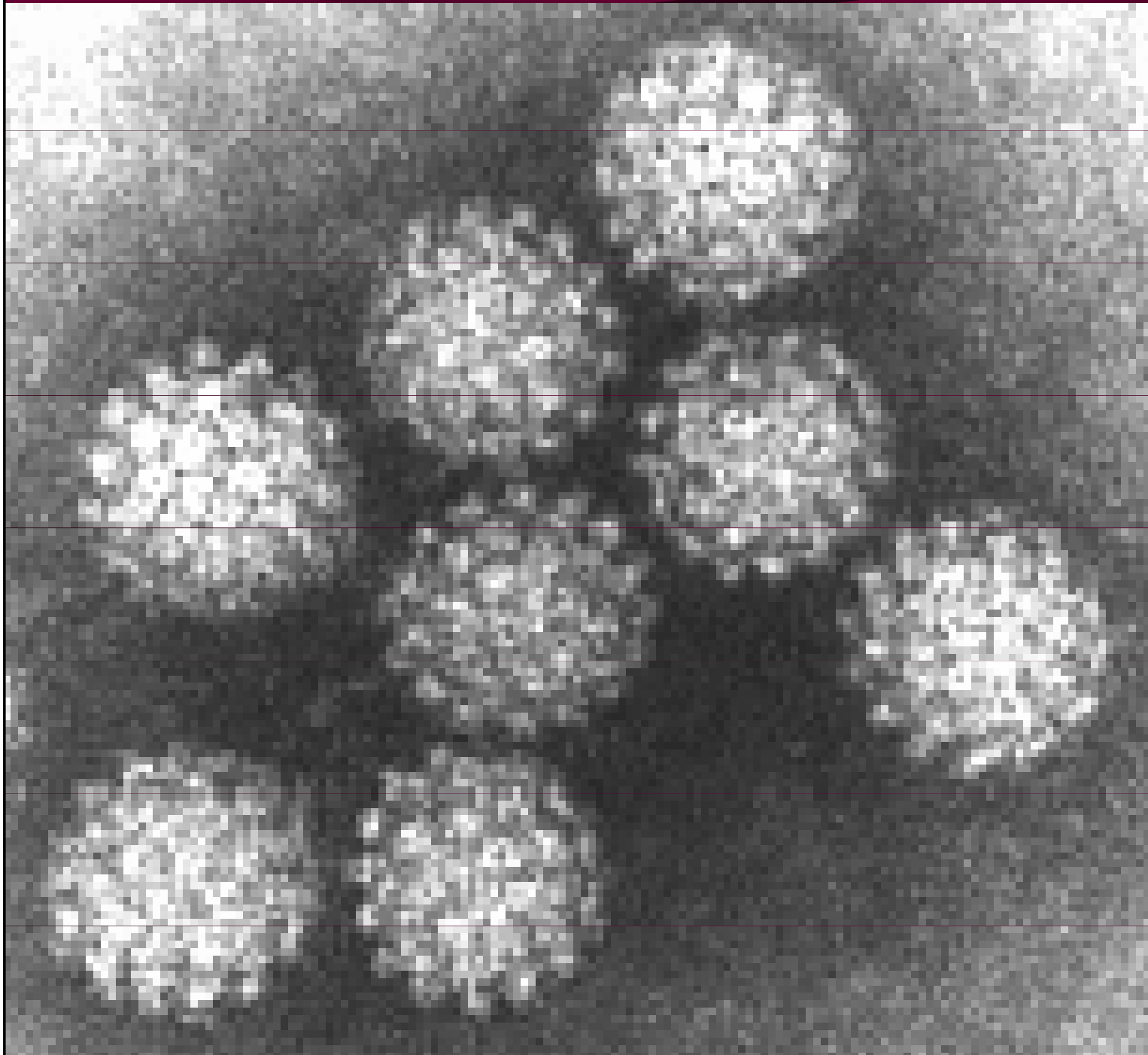
Další antivirotika

- **Interferony** se používají v léčbě papilomavirových infekcí, hepatitid, VZV aj. Účinek je komplexní.ů
- **Podofylotoxin** se používá lokálně proti papilomavirovým condylomata acuminata
- **Z dalších** se používá vidarabin, iododeoxyuridin a mnoho dalších
- **Rozvoj antivirotik** je očekáván



http://depts.washington.edu/nnptc/online_training/std_handbook/gallery/pages/rectalcondyloma.html

Papillomavirus



<http://web.uct.ac.za/depts/mmi/stannard/emimages.html>

Antimykotika



[bdadafoto.webzdarma.
cz/rostliny_houby.htm](http://bdadafoto.webzdarma.cz/rostliny_houby.htm)

Místo

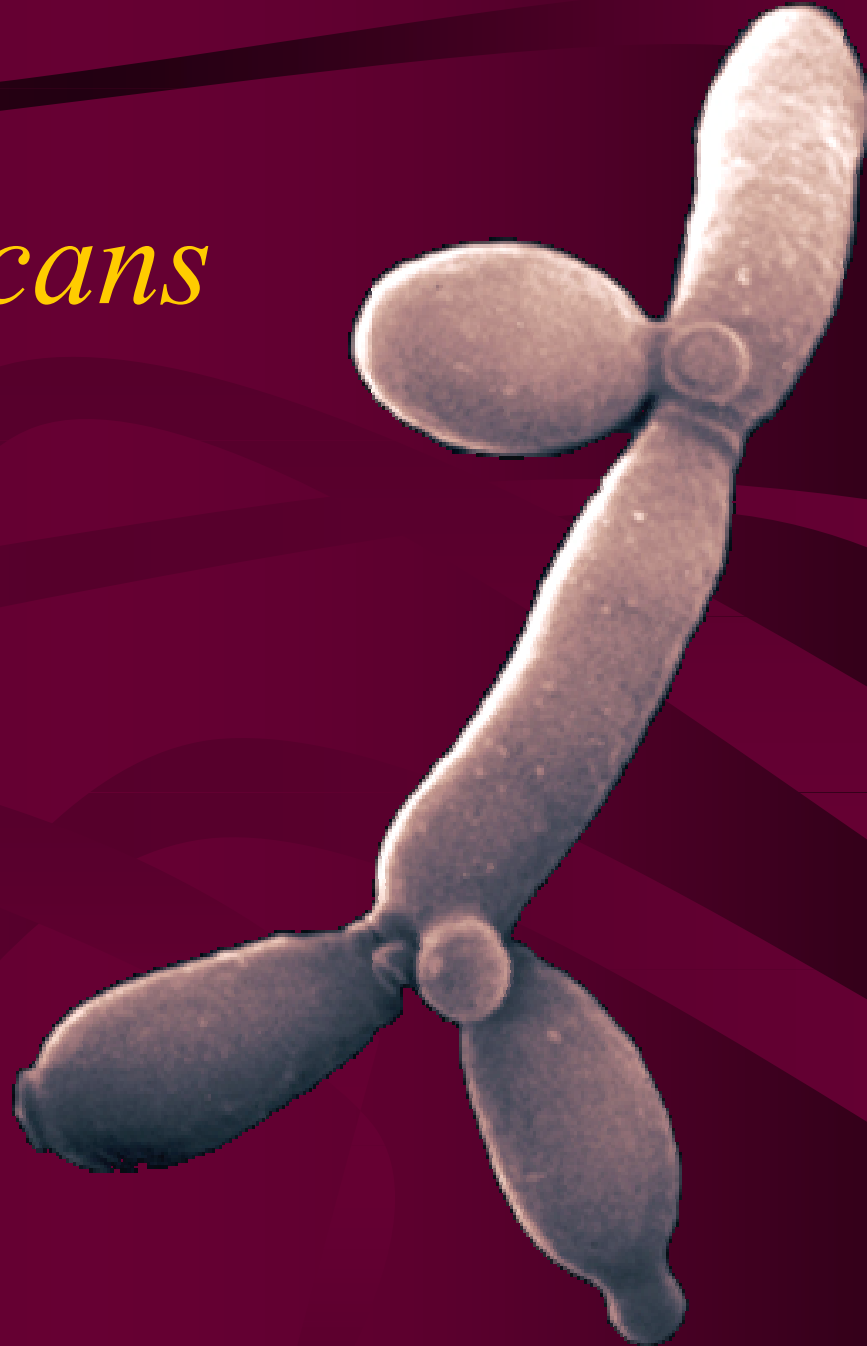úvodu

Antimykotika

- Antimykotika jsou **léky na houby**.
- **Lokální antimykotika** se používají u nekomplikovaných kožních a slizničních mykotických infekcí
- **Celková léčba** je však často nutná i v těchto případech s ohledem na střevní resevoir
- Vždy je potřeba brát v úvahu **ekologické faktory** – kdy je houba patogenem, kdy pouhou kontaminantou
- Velmi důležité je zjistit, **PROČ k mykóze došlo** (imunodeficit? Léčba atb? Diabetes?)

Candida albicans

- Zdaleka nejběžnějším původcem mykóz je *Candida albicans*



Polyenová antimykotika: amfotericin B

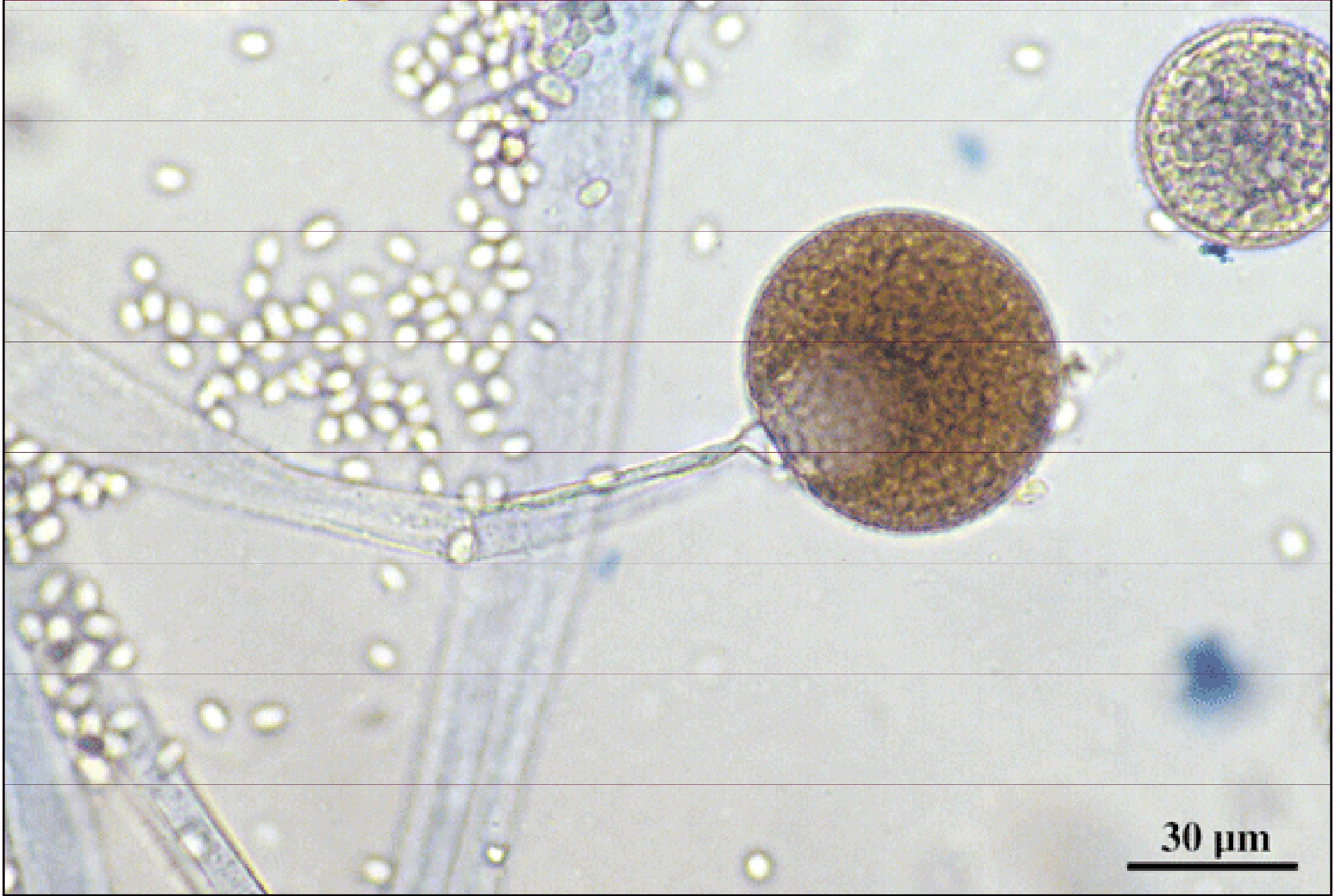
- Amfotericin B je účinné, ale velmi toxické (nefrotoxické) antimykotikum.
- Ovlivňuje permeabilitu buněčné membrány
- In vitro fungicidní, ale in vivo jen -statický
- Nepůsobí příliš na dermatofyty, ale na kvasinky má dobrou účinnost i při rezistenci na azolová antimykotika. Působí i na aspergily a mucory. Navzdory toxicitě zůstává lékem volby u závažných infekcí
- Není vhodná kombinace s azoly, naopak se doporučuje synergická kombinace s flucytosinem

Polyenová antimykotika: ambisom

- **Ambisom** je liposomální derivát amfotericinu B
- Spektrum účinnosti je zachováno, přičemž výskyt nežádoucích projevů je nižší (asi pětinasobně nižší toxicita)
- Z klinického pohledu: aplikace nevyžaduje několikahodinové infúze, ale jen asi 40 min
- Jde ovšem bohužel o velmi nákladný preparát

Mucor sp.

<http://www.mycology.adelaide.edu.au/gallery>

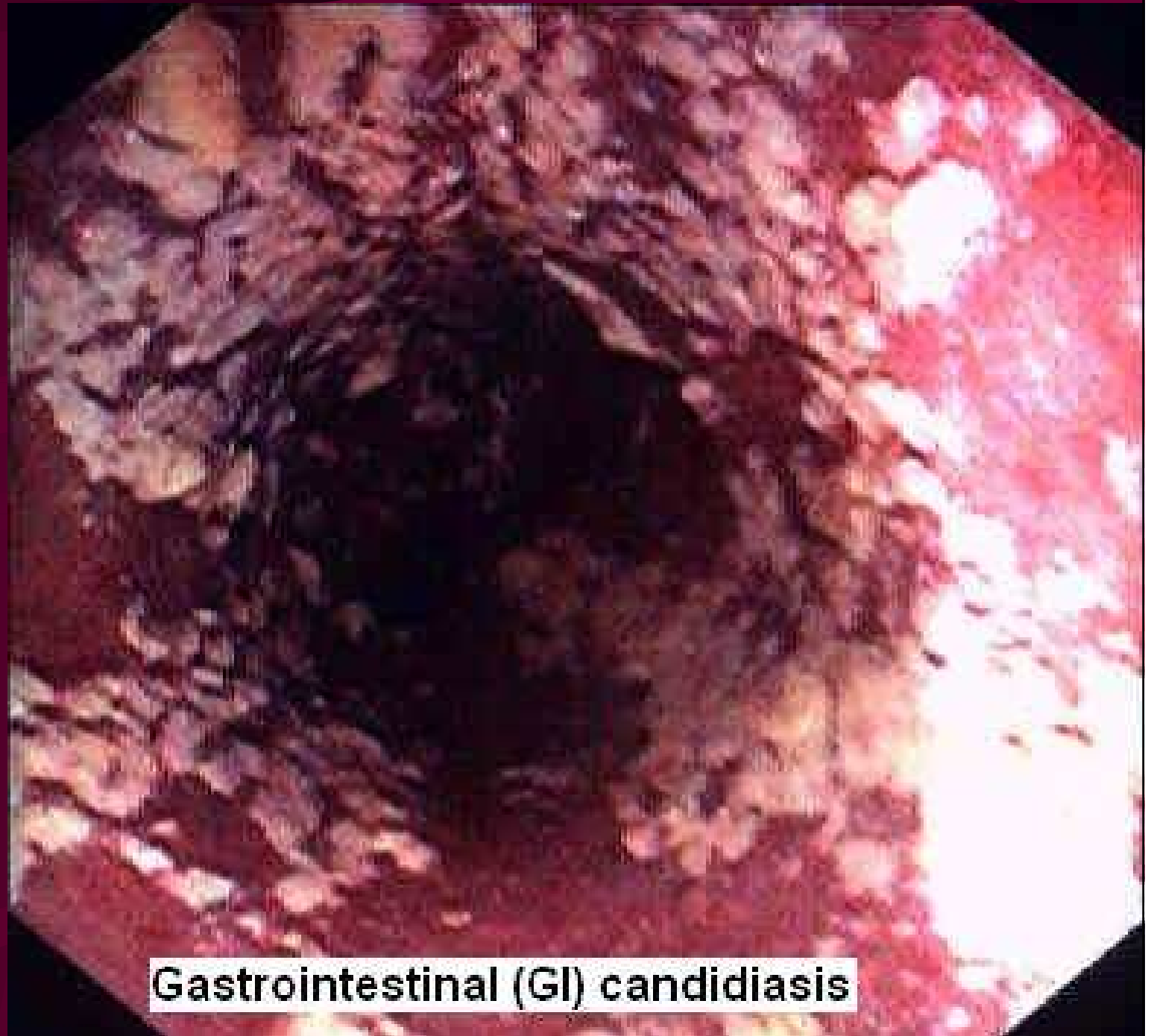

30 μ m

Polyenová antimykotika: ostatní

- **Nystatin** účinkuje zejména na kandidy a používá se s výhodou k eliminaci střevního rezervoáru kandidové infekce
- **Natamycin** má podobné zaměření. Při použití vaginálních globulí se projevuje jeho současný antitrichomonádový efekt
- Ani tyto preparáty neúčinkují na dermatofyty

Kandidóza střeva



<http://george-eby-research.com/html/depression-anxiety.html>

Gastrointestinal (GI) candidiasis

Imidazolová antimykotika

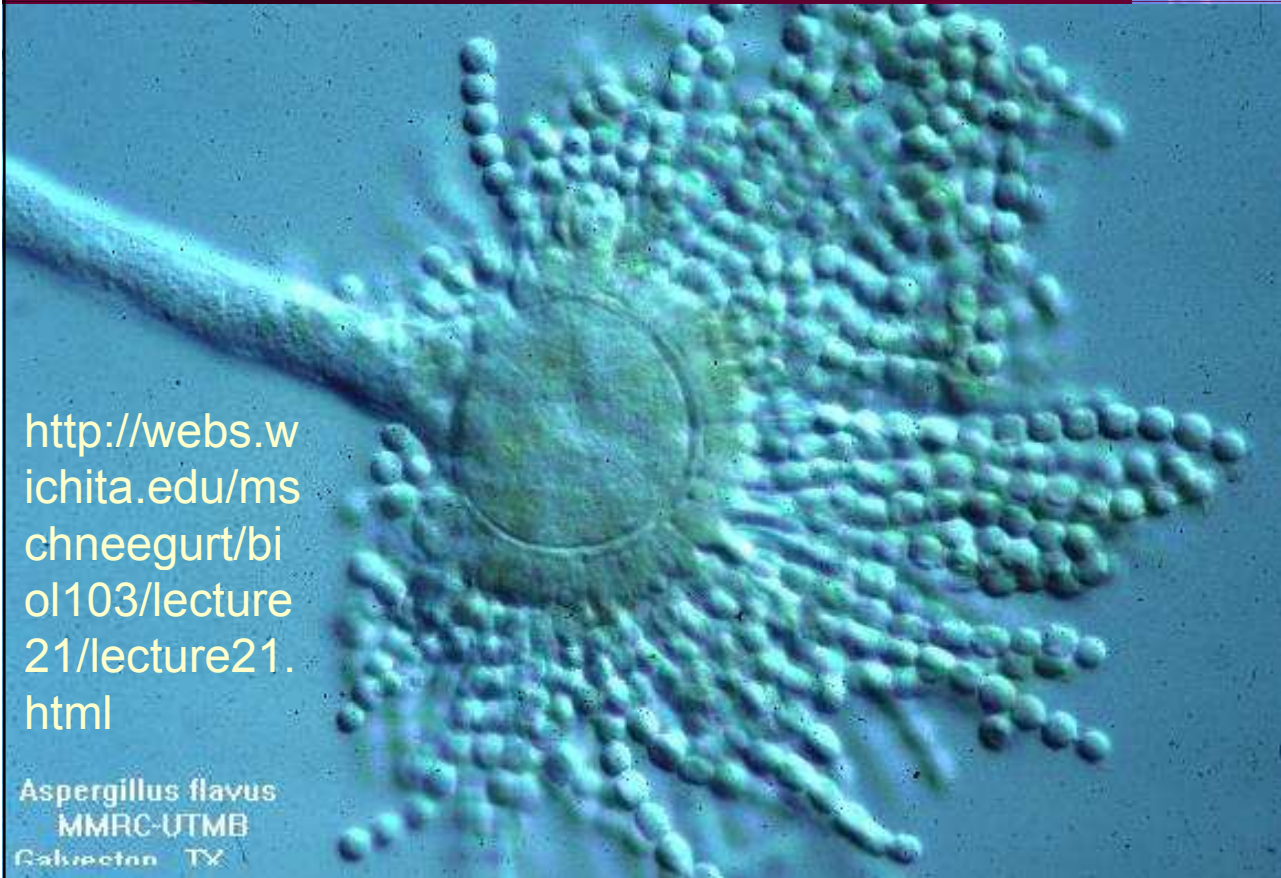
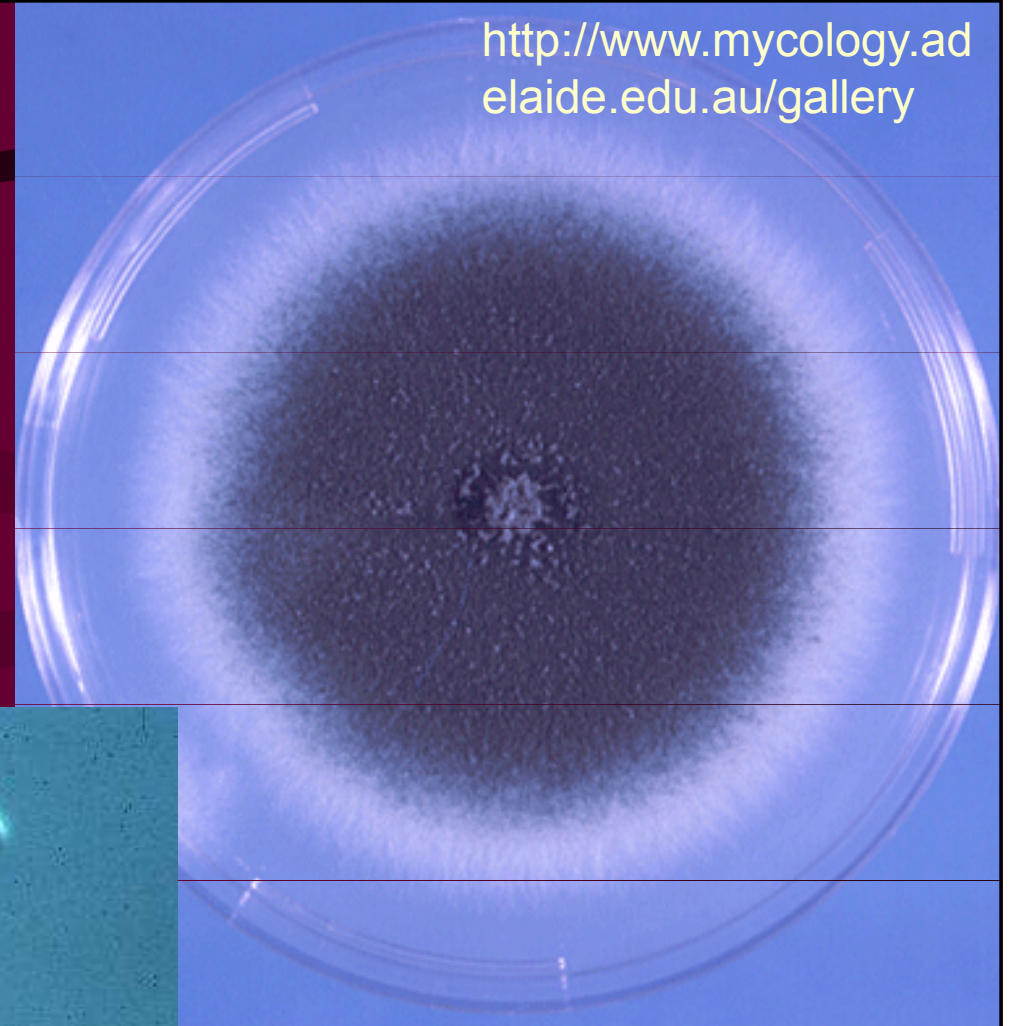
- Lokálně i celkově podávané preparáty, na rozdíl od většiny jiných se používají i perorálně
- Inhibice syntézy ergosterolu v membráně
- Minimální nežádoucí účinky
- Hodí se k léčbě kožních a slizničních, nikoli však systémových mykóz
- Patří sem mikonazol a ketokonazol, a dále pouze lokální klotrimazol, ekonazol, bifonazol, oxikonazol a fentikonazol

Triazolová antimykotika

- Jsou účinnější než imidazoly, ani ne tak spektrem účinku, ale spíše biologickým poločasem, dávkováním apod.
- Lze je použít i k léčbě systémových mykóz
- Patří sem itrakonazol, flukonazol a nový vorikonazol
- Flukonazol je dobře snášen a je účinný, avšak *Candida crusei* je primárně rezistentní
- Itrakonazol je lékem volby u bronchopulmonární aspergilózy. Používá se perorálně.

<http://www.mycology.adelaide.edu.au/gallery>

Aspergillus fumigatus

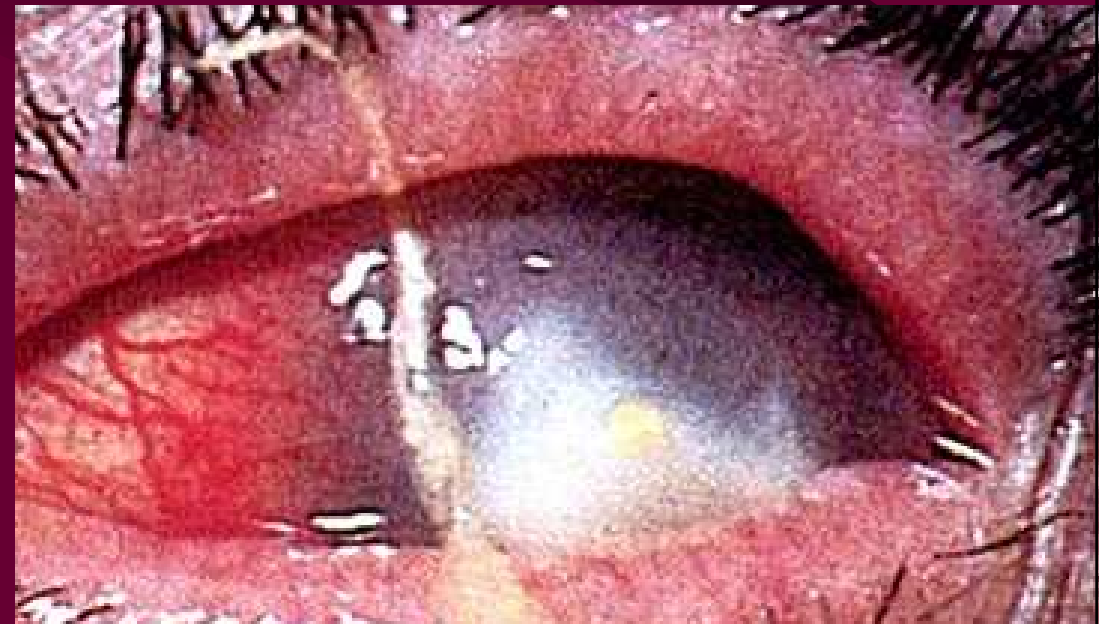
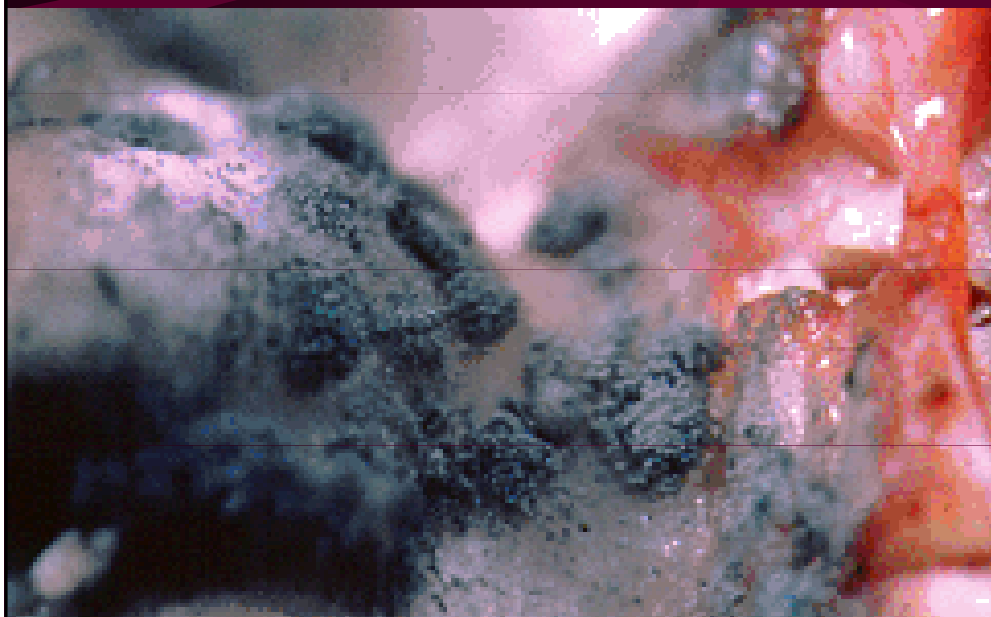
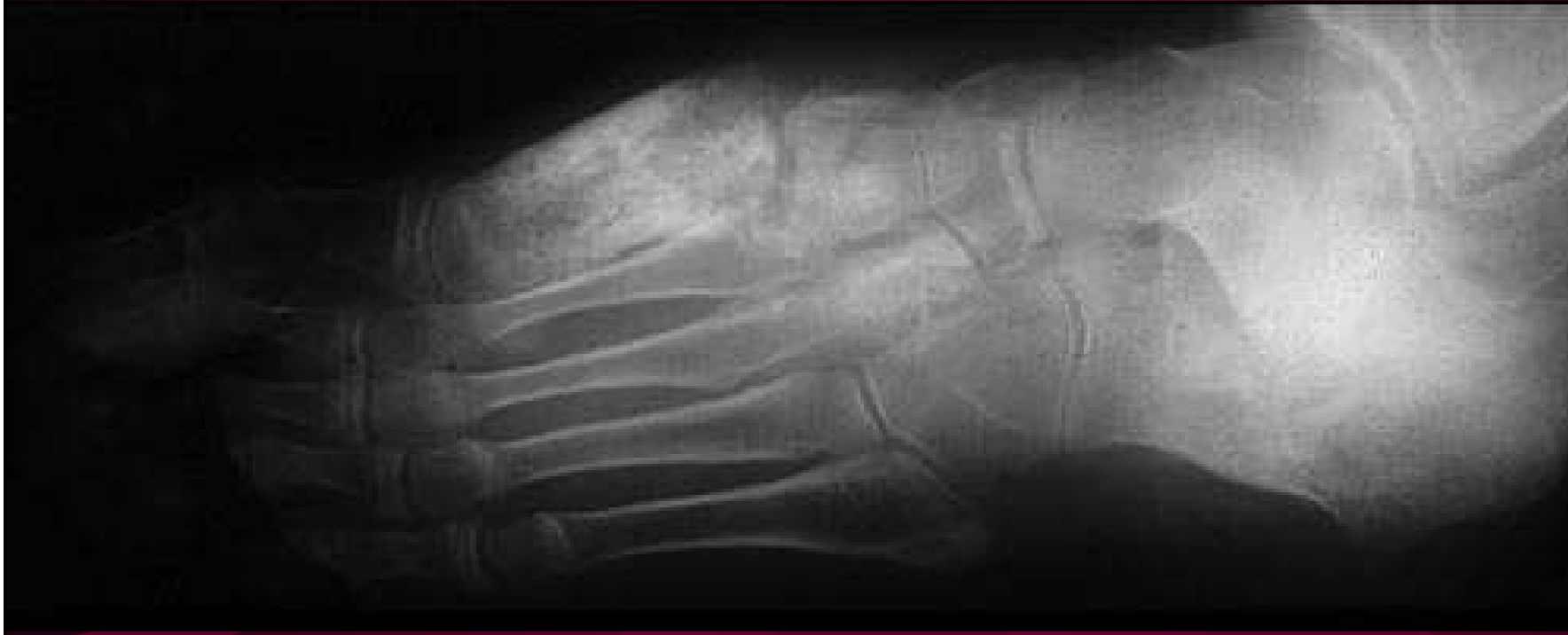

<http://webs.wichita.edu/mschneegurt/biol103/lecture21/lecture21.html>

Aspergillus flavus
MMRC-UTMB
Galveston TX

Aspergilové infekce

<http://webs.wichita.edu/mschneegurt/biol103/lecture21/lecture21.html>



Analoga nukleotidů

- Flucytosin (5-fluorocytosin) se v buňce houby mění na cytostatikum, kdežto člověk ho příliš nemetabolisuje
- Nedoporučuje se podání v monoterapii, spíše v kombinaci s amfotericinem B.
- U dětí lze monoterapii použít u kandidózy močových cest.

Capsofungin (CANCIDAS)

- Capsofungin je echinokandidové antimykotikum k léčbě **invazivní kandidózy a aspergilózy**
- Je inhibíto**rem buněčné stěny hub (β -glukanu)**
- Jako jediný je **fungicidní u kandid.** U vláknitých hub je fungistatický
- Nebývají na něj rezistence

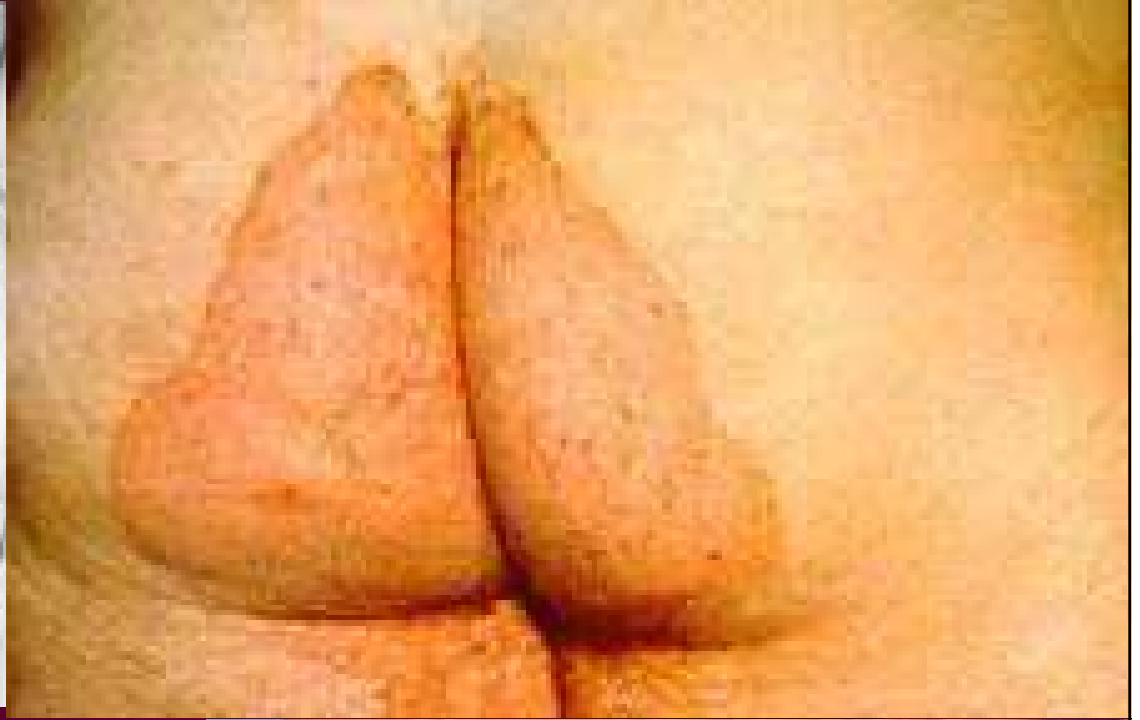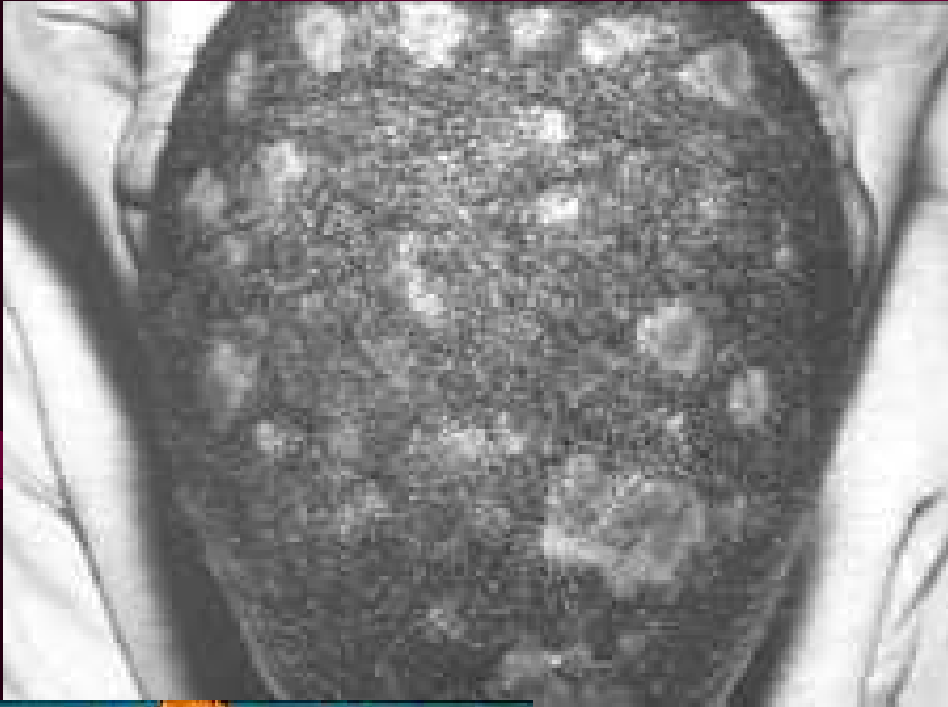Terbinafin a naftifin

- Alylaminy jsou novější látky k léčbě dermatomykóz

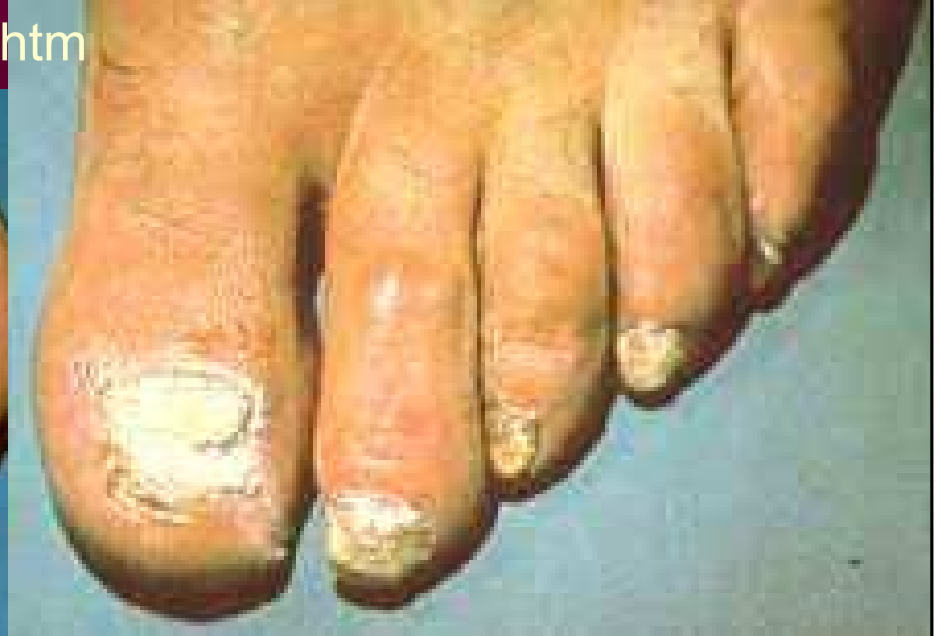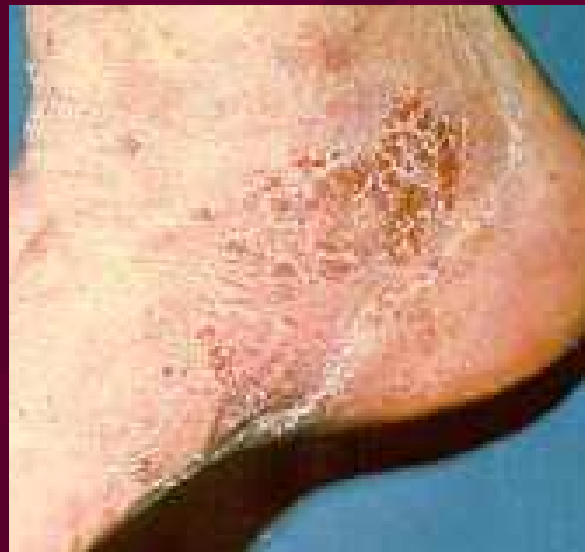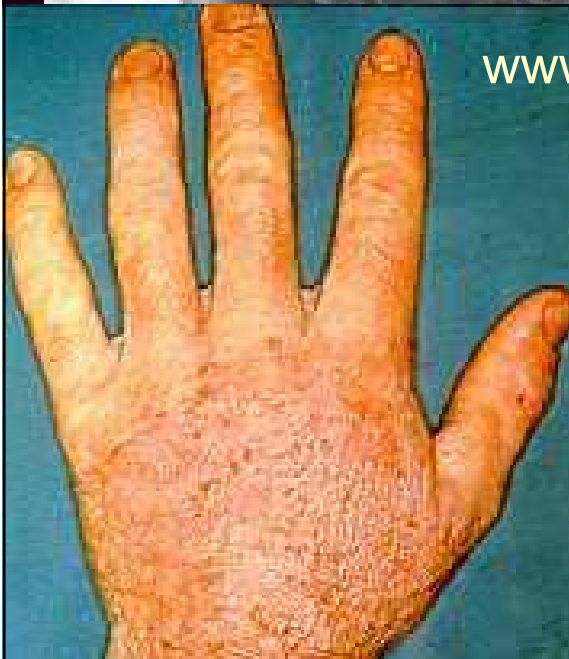Jodid draselný

- Opomíjená lokální terapie některých kandidóz

Dermatomykózy různých částí těla



www.mycolog.com/chapter23.htm



Přehled použití antimykotik

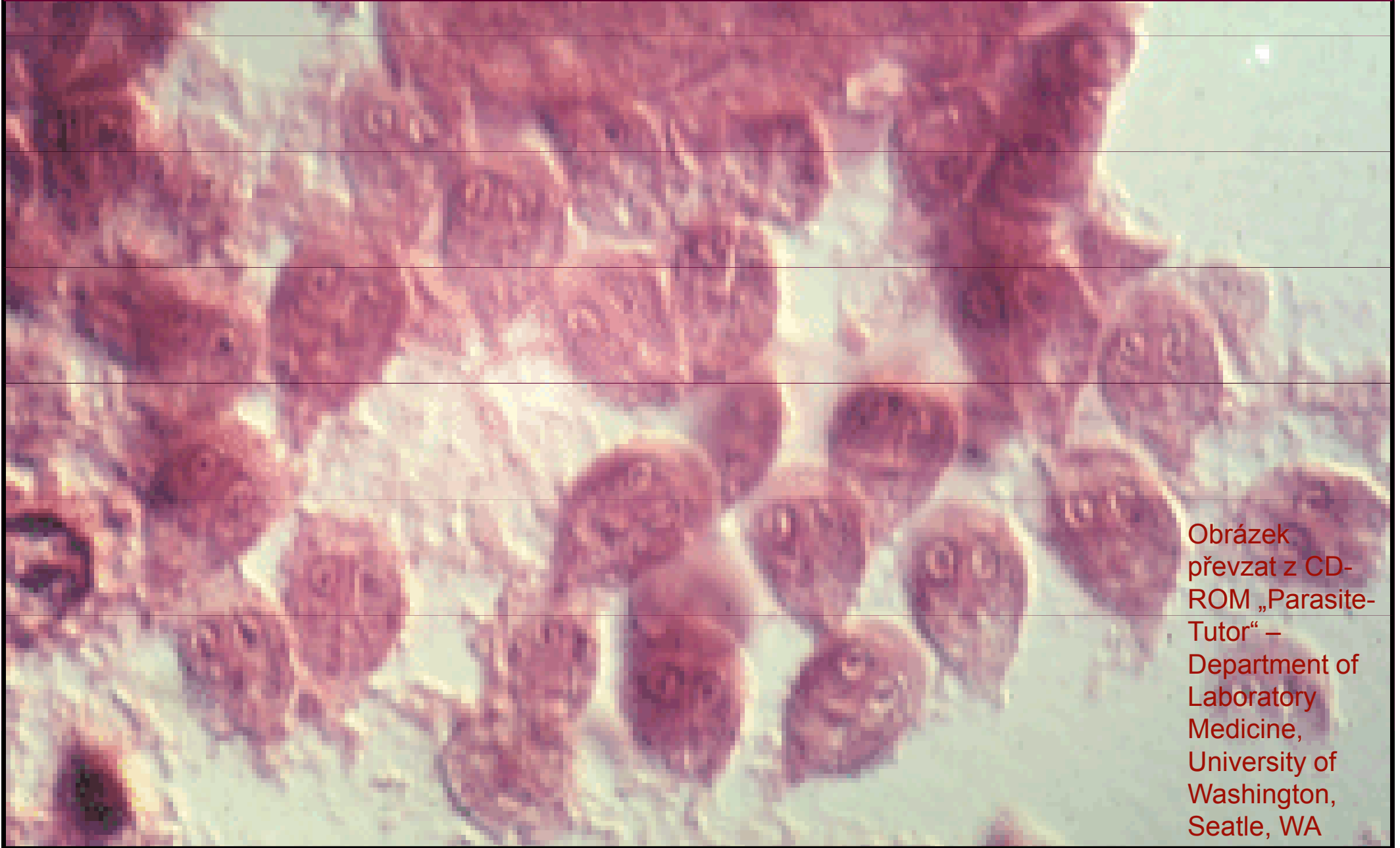Aspergilóza, aspergilom	Itrakonazol (amfotericin B, capsofungin) + chirurgické řešení
Kandidóza – septický stav	Amfotericin B, flukonazol (capsofungin, itrakonazol)
Kandidóza kožní a slizniční	Flukonazol + lokální léčba
Kryptokokóza	Amfotericin B + flucytosin
Mukormykóza	Amfotericin B
Dermatomykózy	Ketokonazol

A microscopic image of Candida yeast cells. The image shows numerous small, round, pinkish cells, many of which are budding. Some cells are arranged in short chains. The background is a light, grainy texture. A dark purple rectangular box is overlaid on the left side of the image, containing the word 'Candida' in a yellow, italicized serif font.

Candida

Antiparazitární látky

Giardia intestinalis (Lamblie) (trofozoiti)



Obrázek
převzat z CD-
ROM „Parasite-
Tutor“ –
Department of
Laboratory
Medicine,
University of
Washington,
Seattle, WA

Antiparazitární látky

- Antiparazitární látky je **souhrnný název** pro látky působící proti parazitům
- **Ve skutečnosti je tato skupina různorodá** tak, jako jsou různorodí paraziti sami
- In vitro citlivost se u parazitů netestuje
- Chemoprophylaxe malárie – snad jediný případ, kdy se antimikrobiální látka používá **dlouhodobě k profylaxi**
- Dělí se na antiprotozoika, anthelmintika a látky proti vnějším parazitům

Anopheles sp., přenašeč malárie



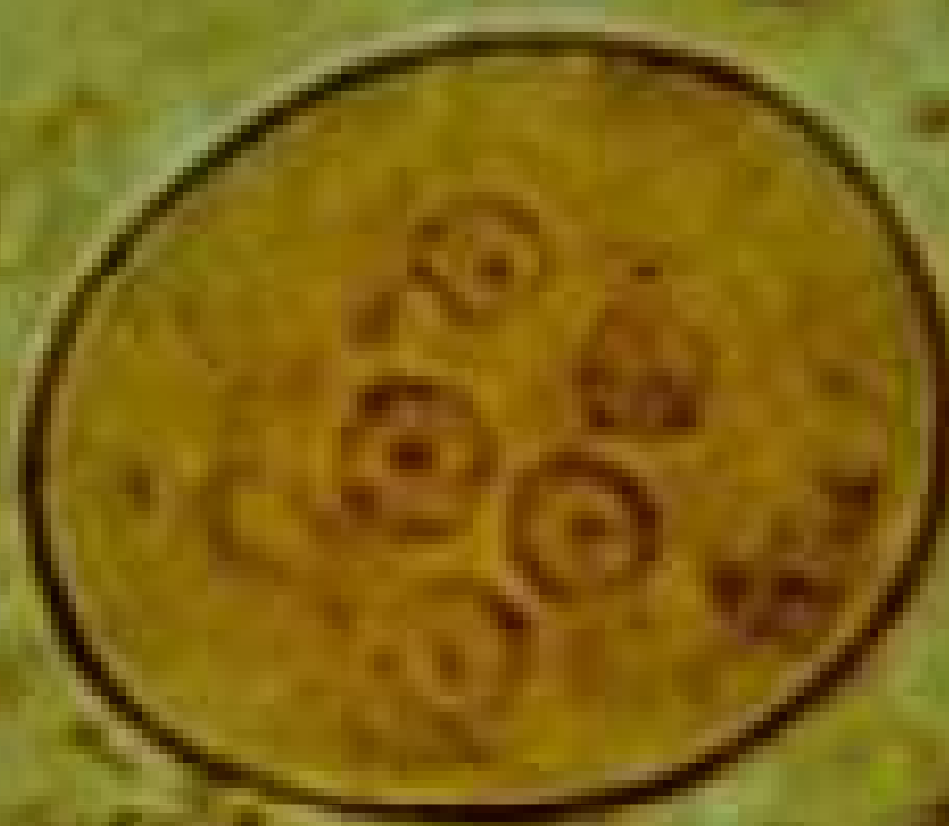Anopheles mosquito (female)

Obrázek převzat z CD-ROM „Parasite-Tutor“ – Department of Laboratory Medicine, University of Washington, Seattle, WA

Mechanismus účinku antiparazitik

- **Antiprotozoika** většinou interferují s enzymovými systémy infekčních agens
- **Anthelmintika** mohou být vermifugní či vermucidní
- Anthelmintika mohou paralyzovat muskulaturu (piperazin), blokovat respiraci (pyrvinium), ovlivňovat neuromuskulární aparát (levamisol – tentýž, který slouží i jako imunomodulans), ovlivňovat metabolismus glukózy (mebendazol) či působit tetanické kontrakce svaloviny (prazikvantel)
- **Antiektoparazitika** mohou mít různé mechanismy

Entamoeba coli (cysta)



www.msu.edu/course/zol/316/ameba.htm.

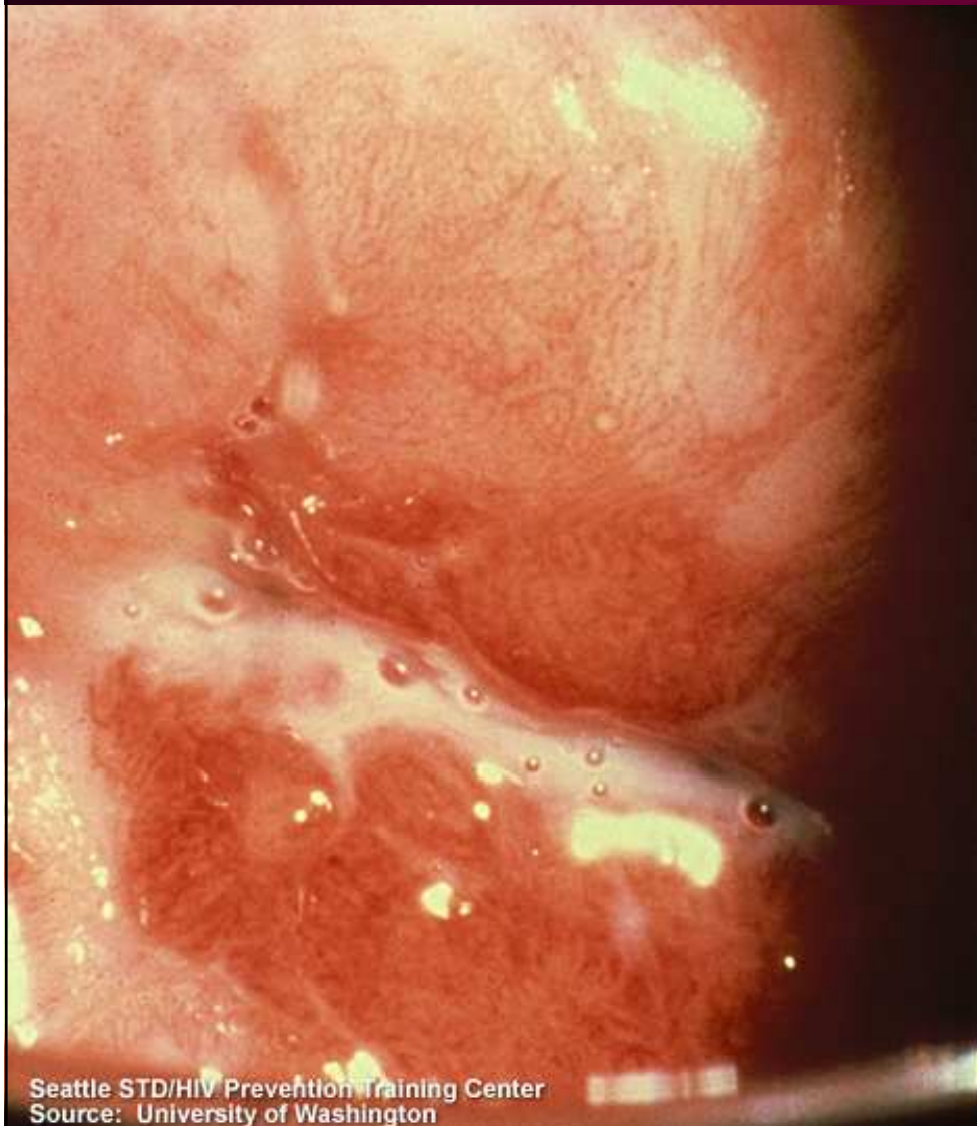Image from DPDx, the CDC Parasitology Website

Protozoární onemocnění 1

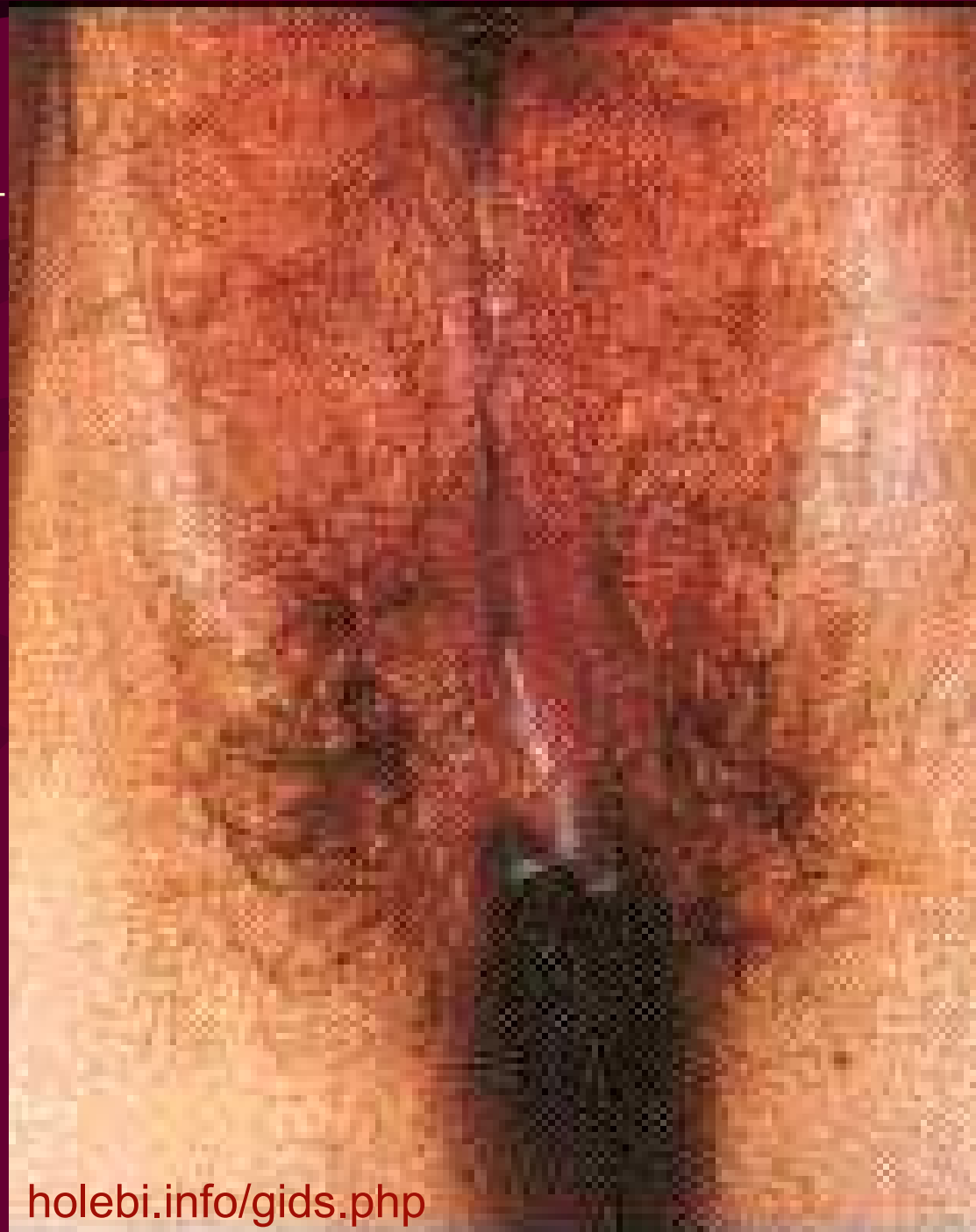- Je potřeba mít na paměti, že **nález nepatogenních améb** (*Entamoeba coli*, *Entamoeba hartmanni*, *Entamoeba dispar*, *Iodamoeba buetschlii*, *Endolimax nana*) **nevyžaduje léčbu**
- U **patogenních střevních protozoí** se používá zpravidla metronidazol, u kryptosporidií spiramycin
- U *Naegleria fowleri* se používá amfotericin
- Na oční akantamébozu je lokální dibrompropamid
- U **trichomonózy** metronidazol či natamycin
- U **pneumocystózy** kontrimoxazol, pentamidin a jiné

Trichomonádový výtok

http://depts.washington.edu/nnptc/online_training/std_handbook/gallery/images/trichomonasDschg.JPG

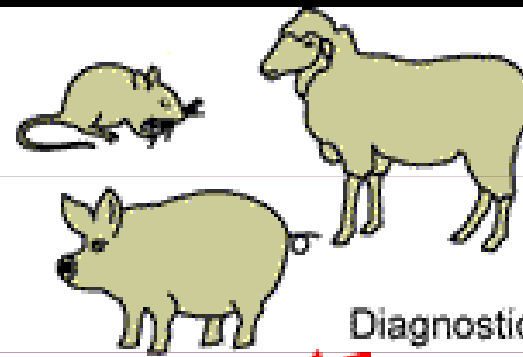


Seattle STD/HIV Prevention Training Center
Source: University of Washington




holebi.info/gids.php

Definitive Host

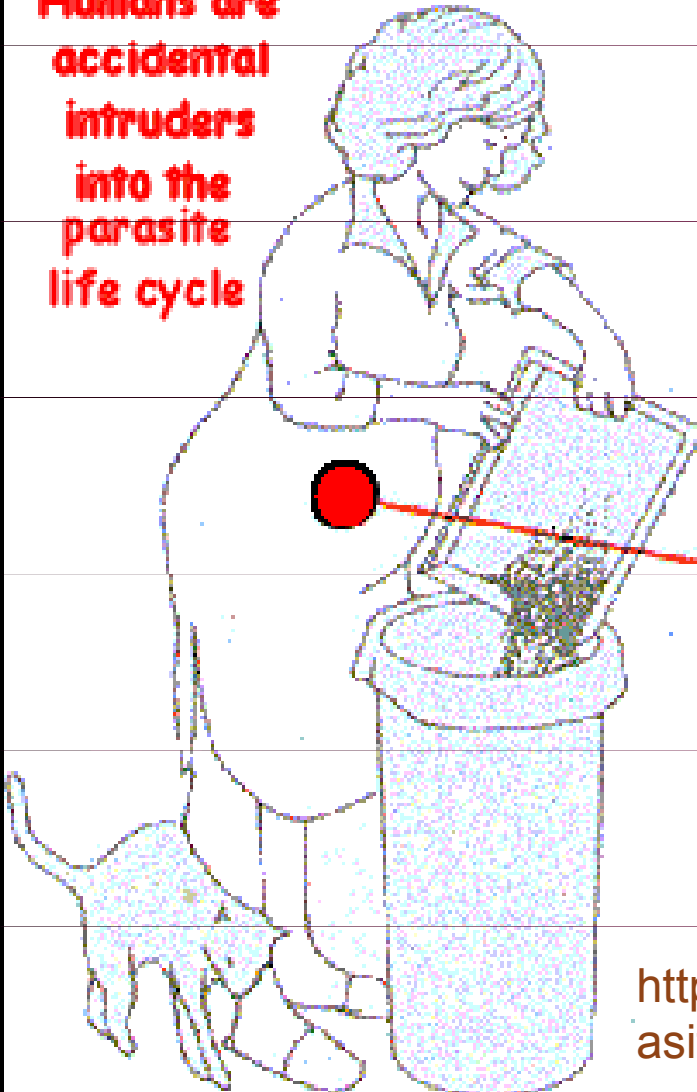


Diagnostic Stage

Tissue Cysts

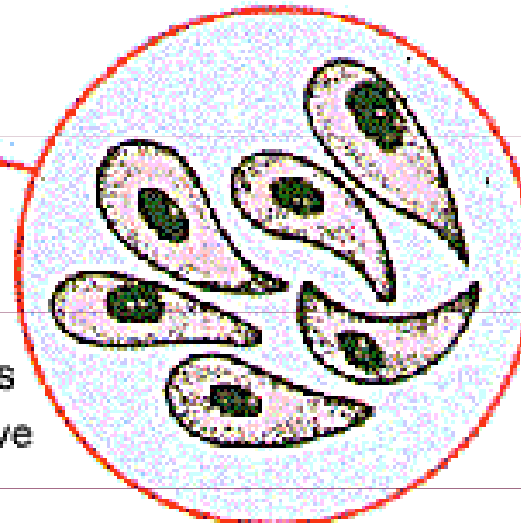


Humans are accidental intruders into the parasite life cycle



Both oocysts and tissue cysts transform into tachyzoites shortly after ingestion. Tachyzoites localize in neural and muscle tissue and develop into tissue cyst bradyzoites. If a pregnant woman becomes infected, tachyzoites can infect the fetus via the bloodstream.

Fecal Oocysts = Infective Stage

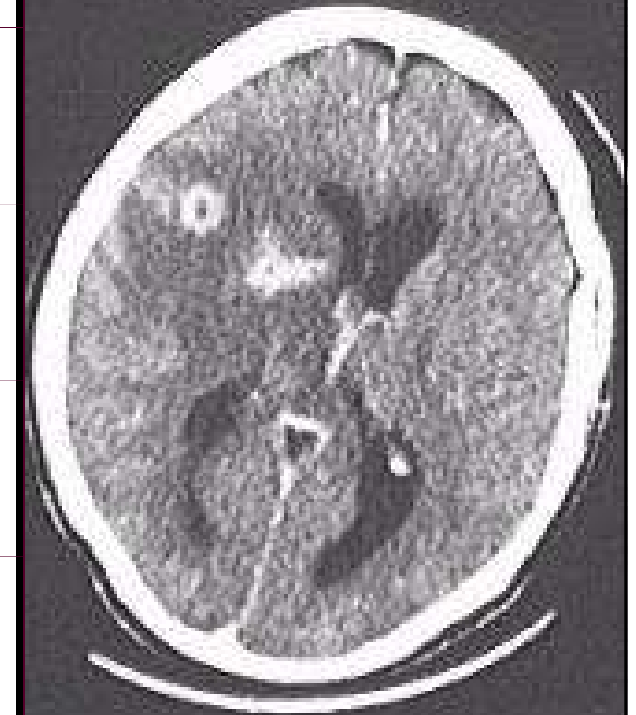

<http://web.indstate.edu/thcme/micro/parasitology>

Životní cyklus toxoplasem

Dole: toxoplasmová cista v mozku

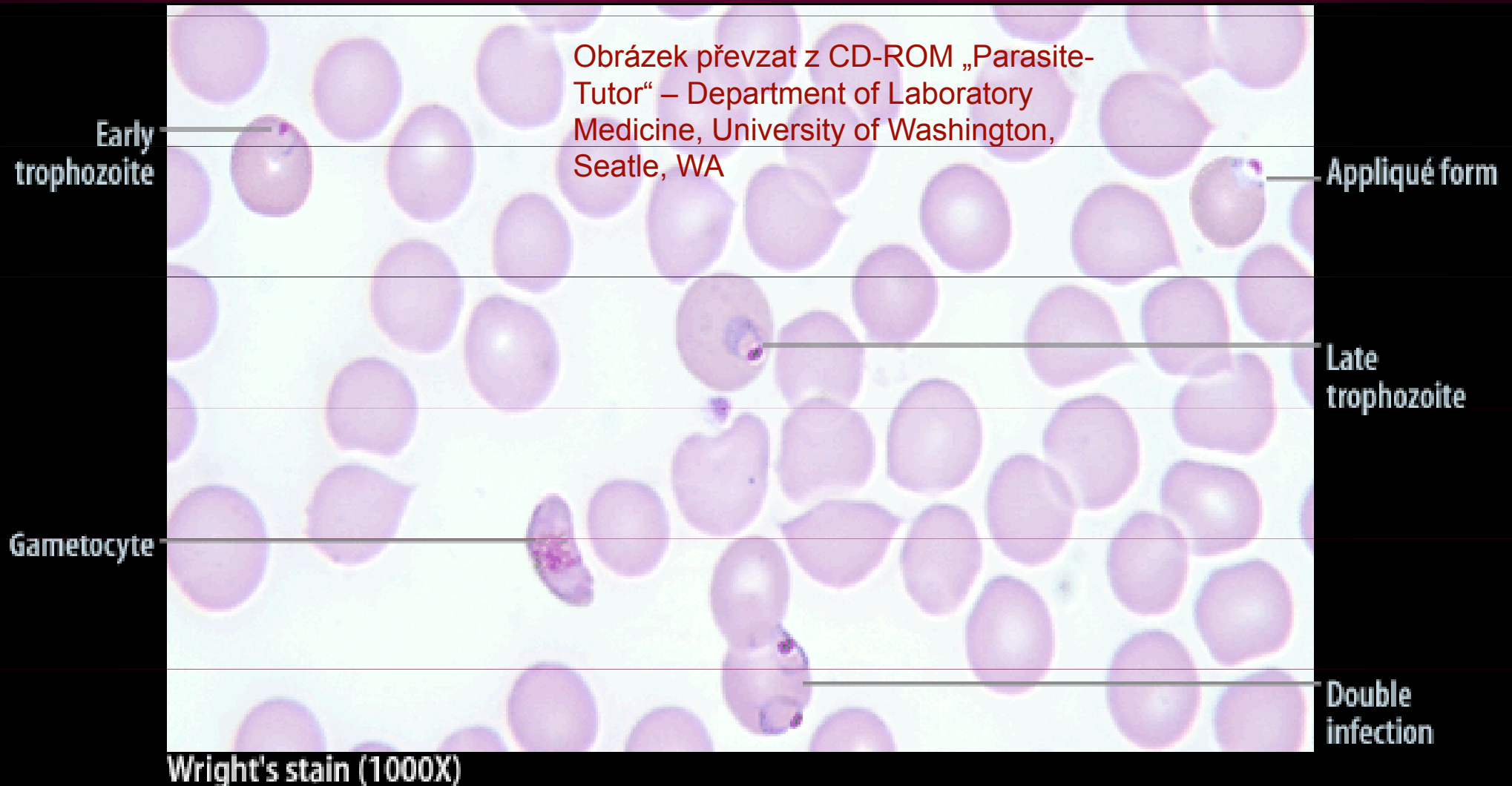
http://www.antoranz.net/CURIO/SA/ZBIOR3/C0311/03-QZC08043-3_Toxoplasma.jpg



Protozoární onemocnění 2

- Léčbu **malárie** je vhodné konzultovat s odborníky, důležitý je nejen druh plasmodia, ale i jeho geografický původ
- Chlorochin a primachin stačí u některých případů
- Občas (zejména u tropiky) se vracíme k chininu
- Léčba **toxoplasmosy** zahrnuje pyrimetamin, sulfonamidy aj.
- **Leishmaniosa** se léčí preparáty antimonu

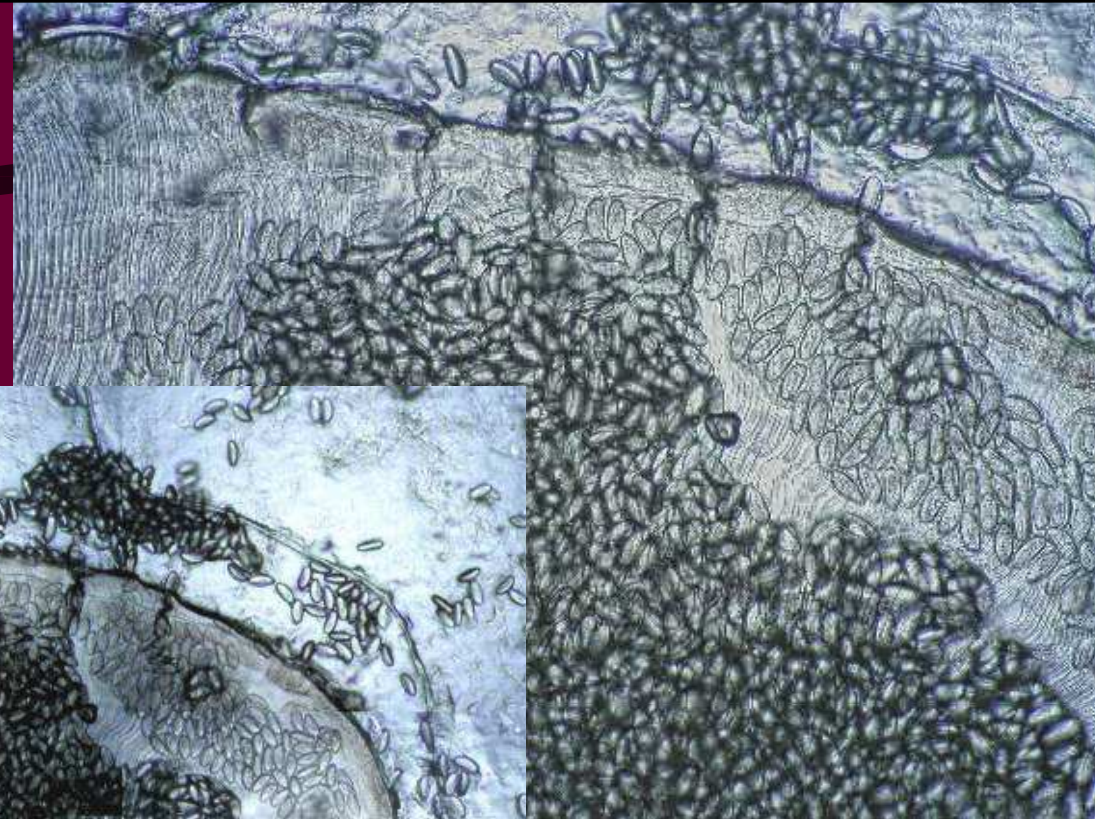

Plasmodium falciparum – „prstýnky“ (trofozoity) a gametocyt



Onemocnění hlísticemi

- Máte-li **roupy** (*skutečné, nikoli spojené s tím, že na vás jde jaro ☺*), užíjte **pyrvinium** či **pyrantel**
- Na **škrkavky**, ale i řadu jiných červů (**tenkohlavce**, **měchovce**) je **mebendazol**
- Na **filárie** je **diethylkarbamazin**
- Na **svalovce stočené** (z divočáčího masa), **psí škrkavky** (larva migrans) a **hád'átka střevní** by měl být účinný **thiabendazol**
- Na **vlasovce medinské** je kupodivu **metronidazol**

Roup s vajíčky

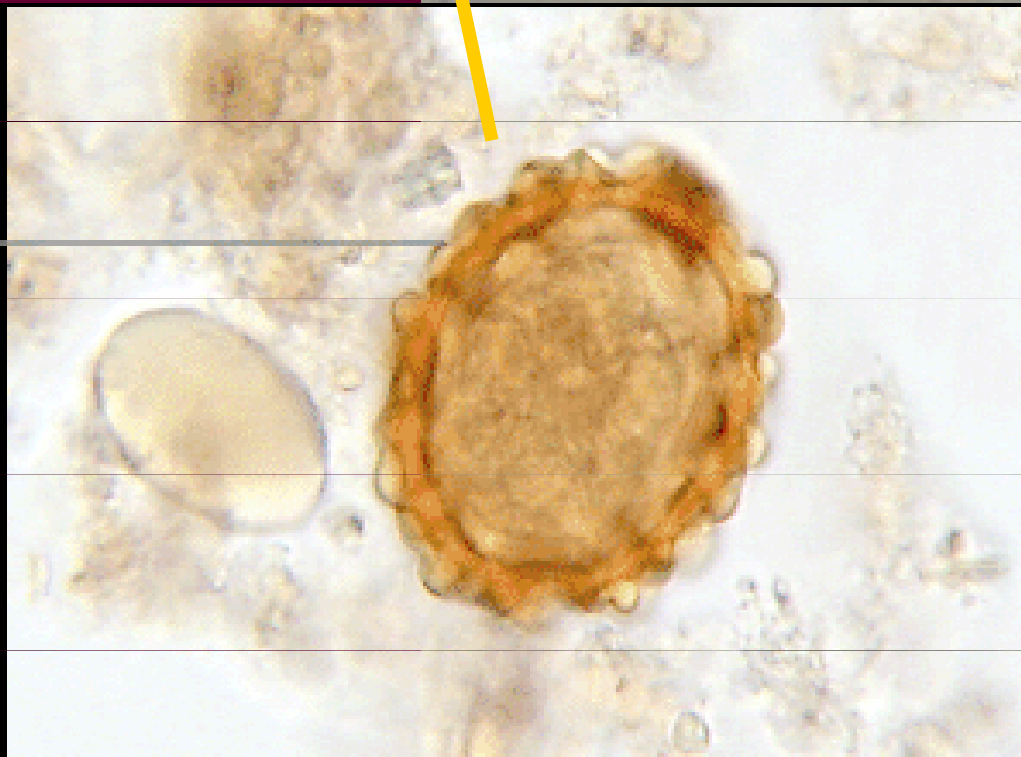


Obrázky: Milada
Dvořáčková a Ondřej
Zahradníček


Střevní paraziti II

Vajíčko škrkavky

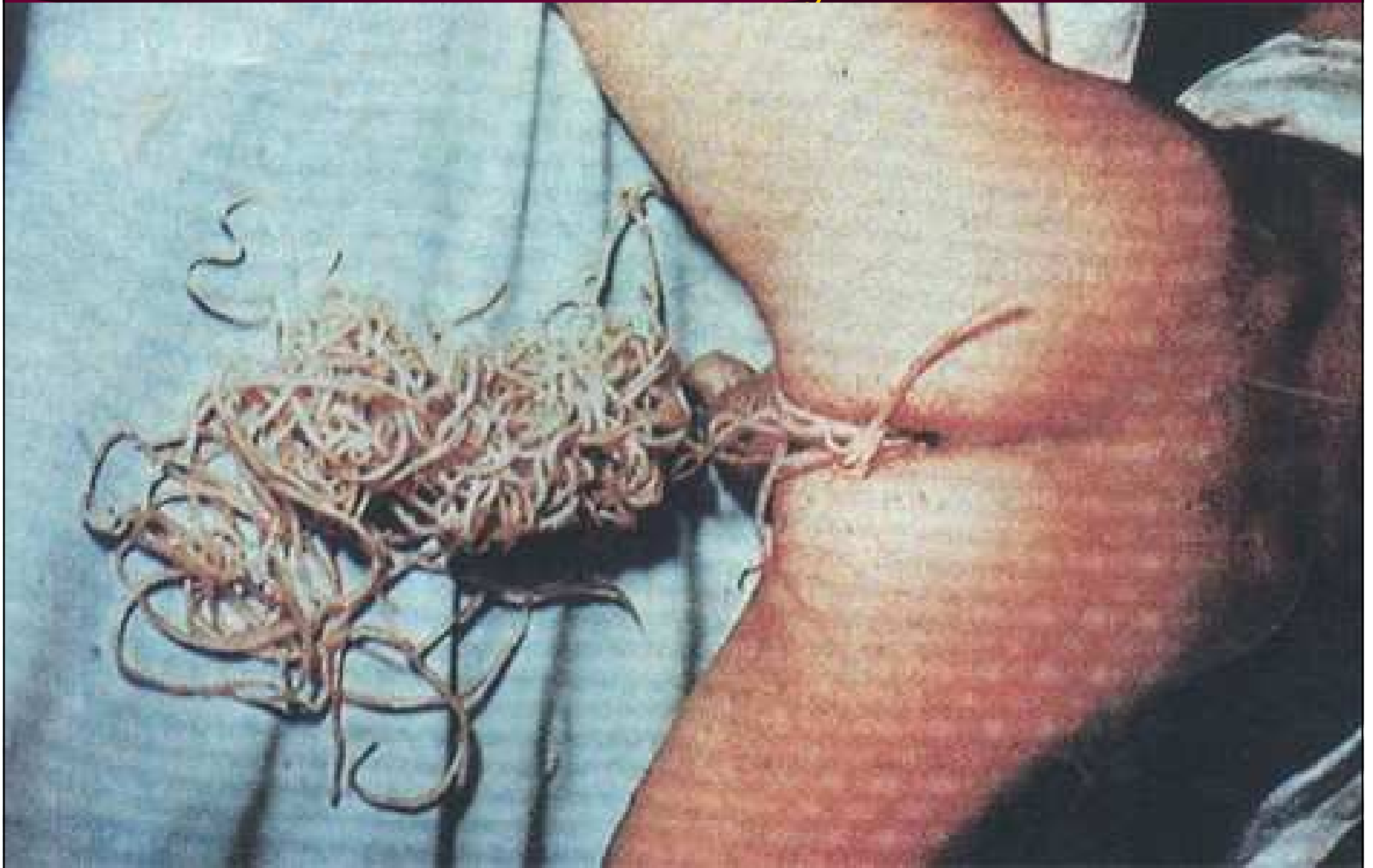Obrázky převzaty z CD-ROM
„Parasite-Tutor“ – Department of
Laboratory Medicine, University of
Washington, Seattle, WA (vlevo) a
www.medmicro.info (vpravo)



Fertile egg (wet mount 400X)



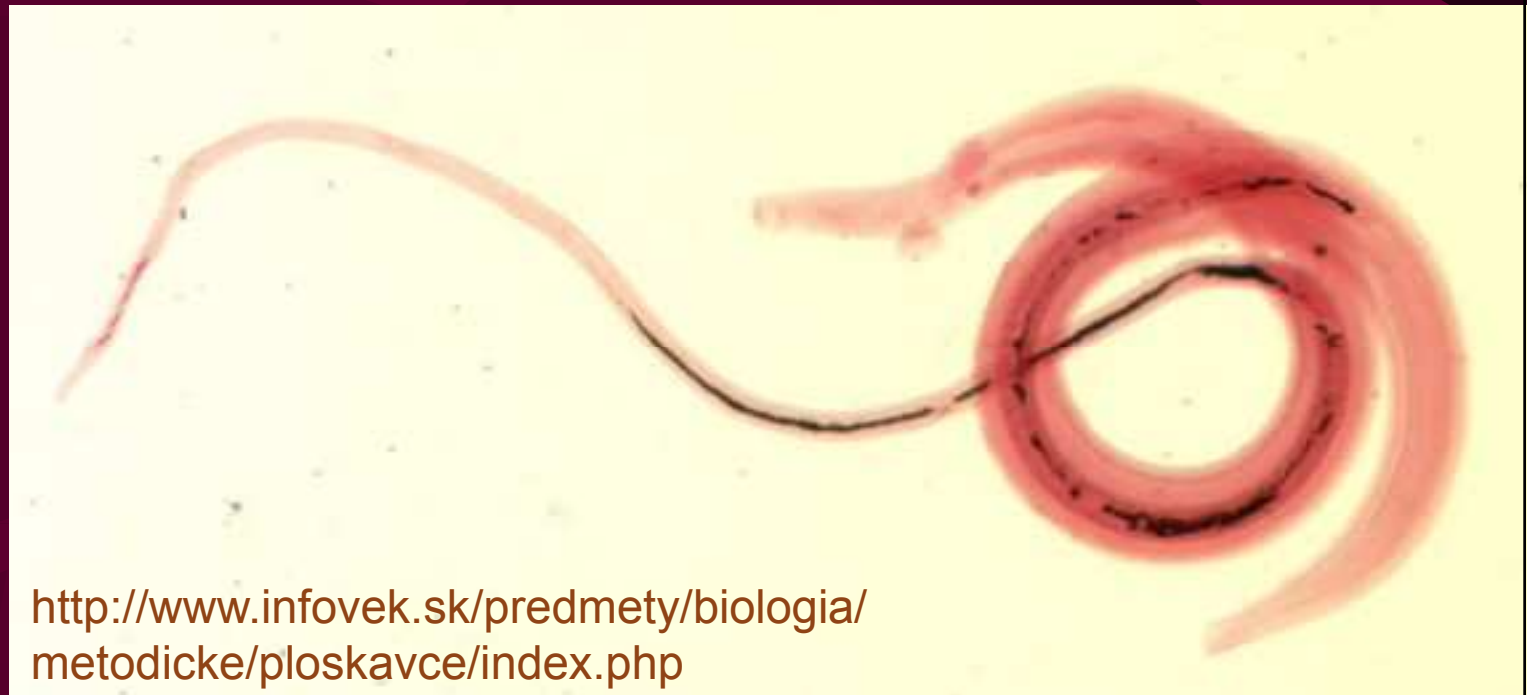Škrkavky



Onemocnění motolicemi a tasemnicemi

- Na **motolice** všeho druhu (schistozomy, fascioly aj.) lze doporučit praziquantel
- Na **tasemnice** rodu *Taenia*, *Diphyllobothrium* a *Hymenolepis* niklosaid či praziquantel
- Na **měchožila** albendazol + chirurgická interference

*Schistosoma
haematobium*



<http://www.infovek.sk/predmety/biologia/metodicke/ploskavce/index.php>

*Taenia
saginata*



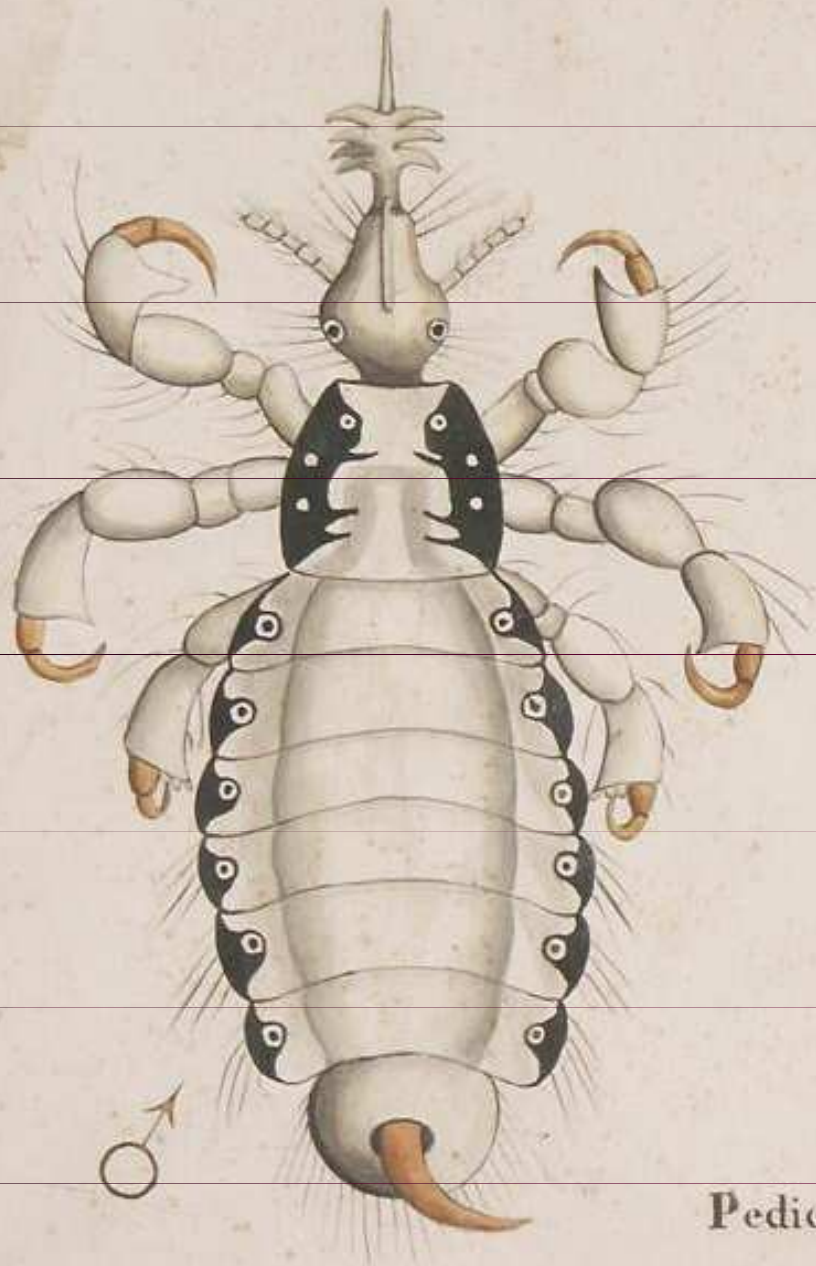
[http://www.infovek.sk/predmety/
biologia/metodicke/ploskavce/in
dex.php](http://www.infovek.sk/predmety/biologia/metodicke/ploskavce/index.php)

Ektoparazitární onemocnění

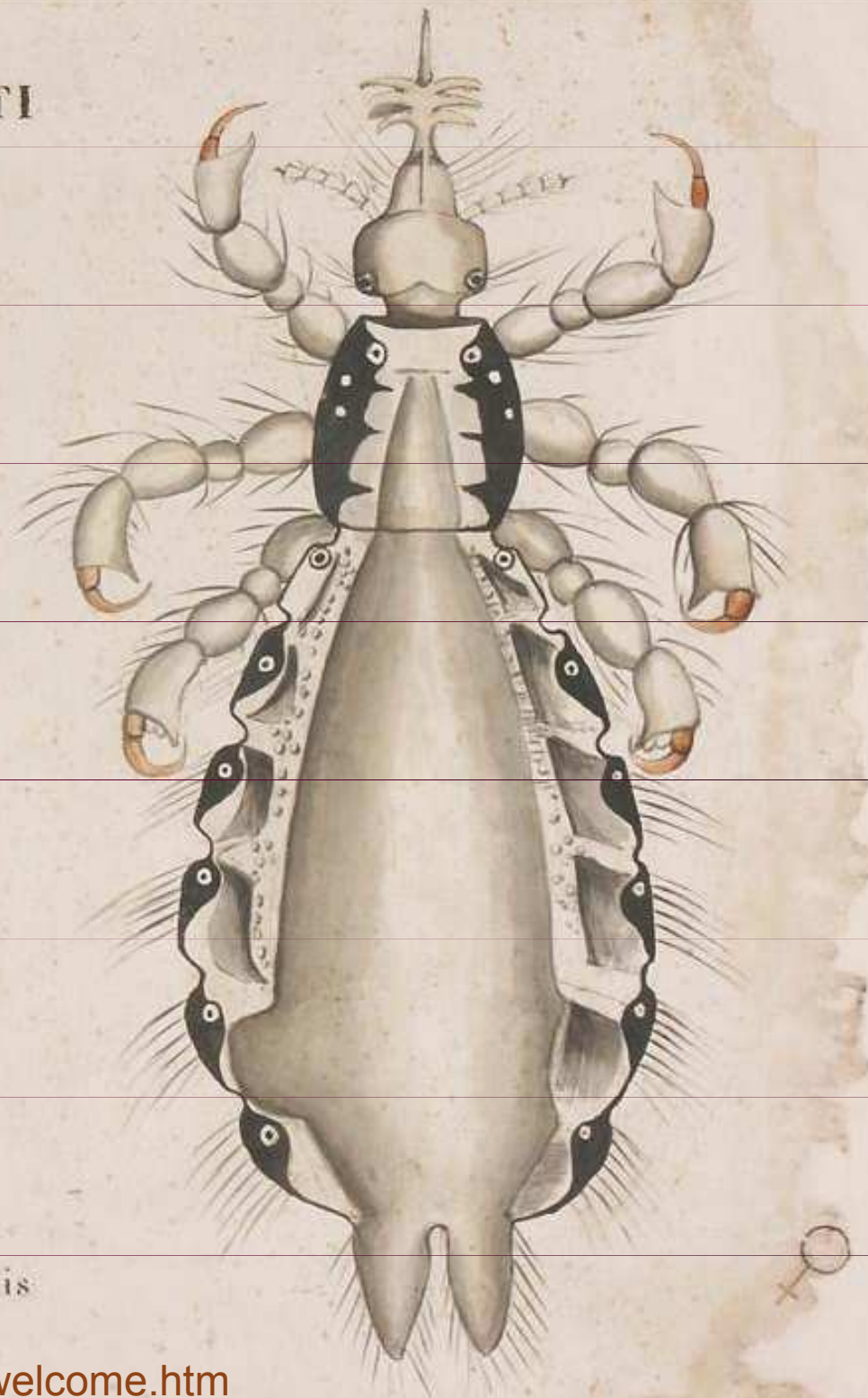
- U **vší** je nejlépe ověřit momentální citlivost. Problém je, že ne vždy je momentálně účinný přípravek schválený k použití a dostupný
- Totéž se týká v podstatě i **zákožek** a dalších parazitů
- Používá se např. hexachlorcyklohexan, lindan, permethrin a jejich kombinace
- U **krevsajícího hmyzu** je zapotřebí kromě chemické ochrany (repelentů) nepodceňovat ani mechanická opatření (např. dostatečně hustá síťovina kolem lůžka v tropech)

Veš hlavová v historickém hávu

INSETTI



Pediculus capitis



Odvšivení

Detail obrazu Jana
Siberechtse „Dvůr na
statku“ 1662.
Muzeum umění,
Brusel.



Odkazy

- **Výzkumné centrum Nová antivirotika a antineoplastika**

<http://www.faf.cuni.cz/Centrum/>

- **Dávkování antivirotik, antimykotik a antiparazitárních látek**

<http://www1.lf1.cuni.cz/~hrozs/atb1.htm#Davyamyk>

- **Používání antimykotik**

<http://kmil.trios.cz/antimyk03.htm>

Vzpomínka na as. Ondrovčíka

www.medmicro.info



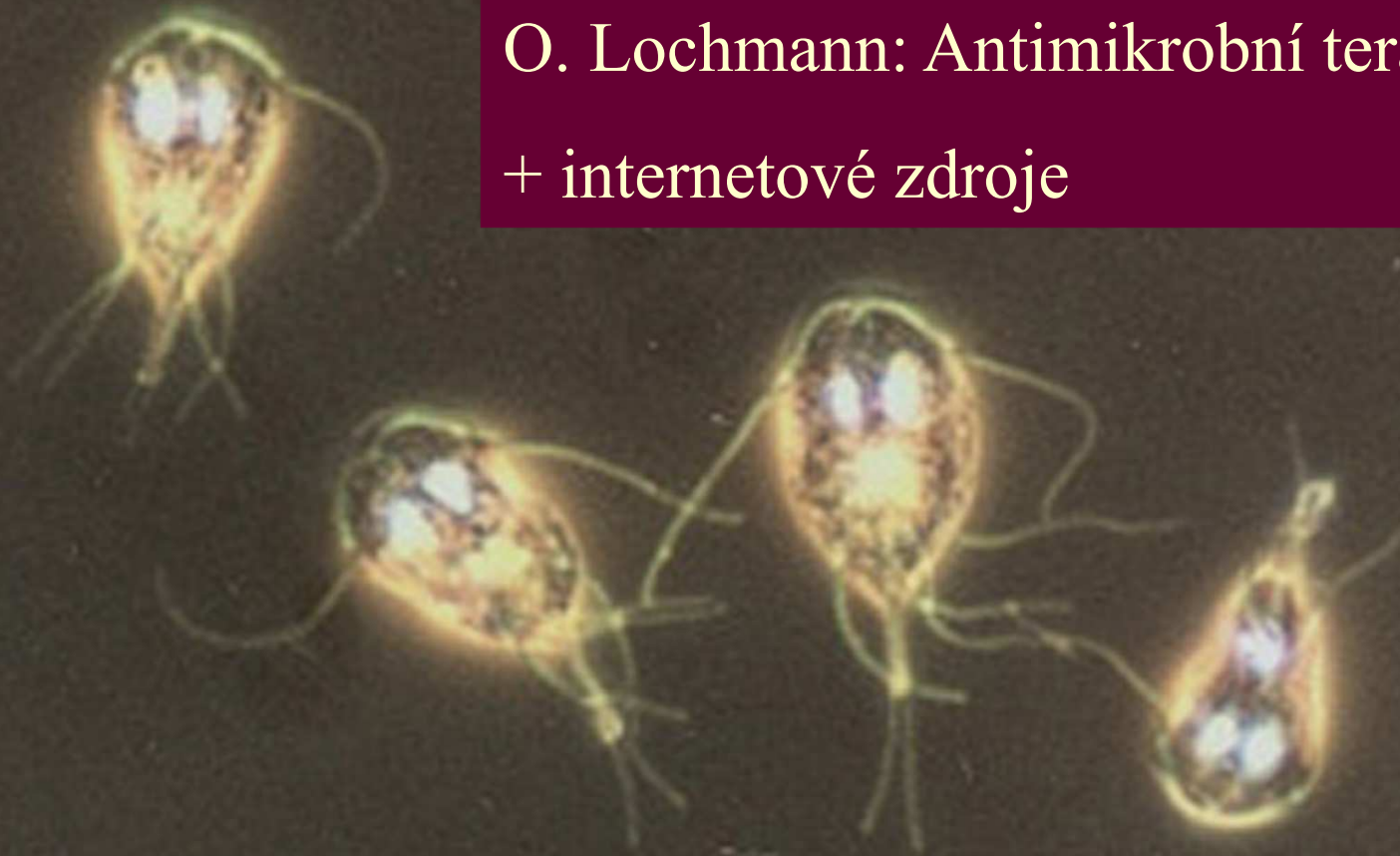„Ty si opravdu myslíš, že tvůj nový kelon obří štěnice naplňuje moje představy o skvělém dárku k životnímu jubileu?!“

Děkuji za pozornost

Použitá literatura:

O. Lochmann: Antimikrobní terapie v praxi

+ internetové zdroje



Giardia intestinalis – trofozoiti

<http://www.smittskyddsinstitutet.se/presstjanst/pressbilder/parasiter/>