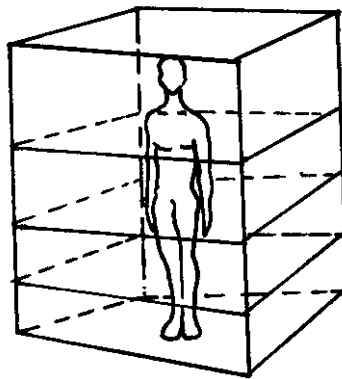


TERMÍNY OZNAČUJÍCÍ ROVINY LIDSKÉHO TĚLA

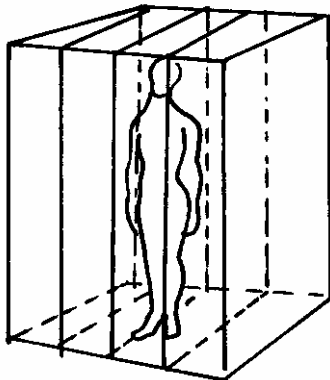
/1/ Roviny příčné, transverzální **plana transversalia**

rozdělují tělo na část horní a dolní, probíhají horizontálně v různých výškách těla.



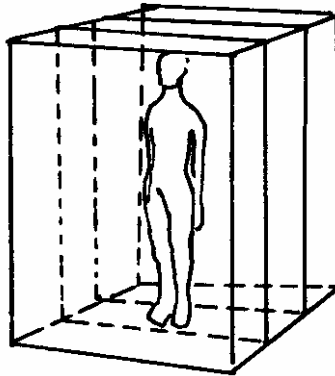
/2/ Roviny šípové, sagitální **plana sagittalia**

rozdělují tělo na dvě části, pravou a levou, jsou svislé a předozadní, rovnoběžné se **sutura sagittalis** (šípový šev).



/3/ Roviny čelní, frontální **plana frontalia**

rozdělují tělo na část přední a zadní, jsou svislé, rovnoběžné s čelem.



/4/ Rovina středová **planum medianum**

je šipová rovina rozdělující tělo na dvě stejně velké, symetrické poloviny, pravou a levou.

