

Prolongace (prodlužování) končetin

J. Poul

KDCHOT, FN Brno

Prolongaci dlouhých kostí
končetin nelze oddělit od
zkracování končetin, obojí slouží
k vyrovnání nestejně délky
končetin

U každého případů s klinicky
signifikantním rozdílem délky
dolních nebo horních končetin
musí být velmi pečlivě a
individuálně zváženo, které
metodě dát přednost.

Běžně se vyskytuje
diskrepance délky dolních
končetin v rozmezí 5-20 mm až
u 20% populace)

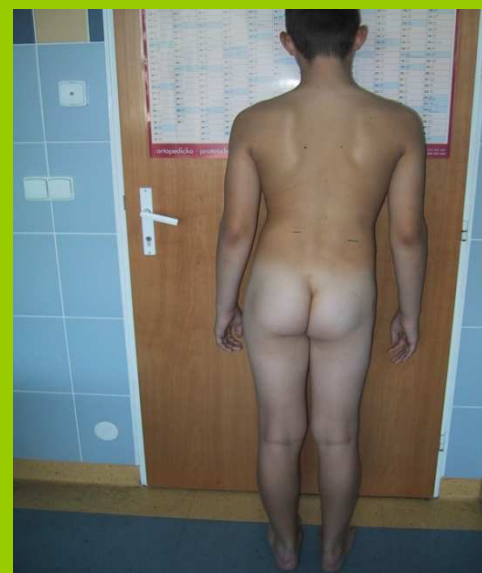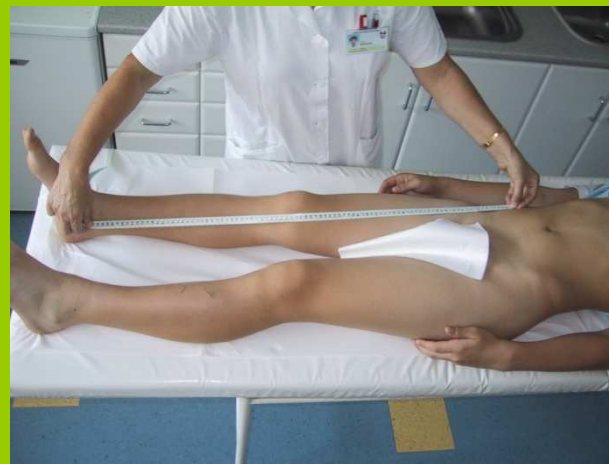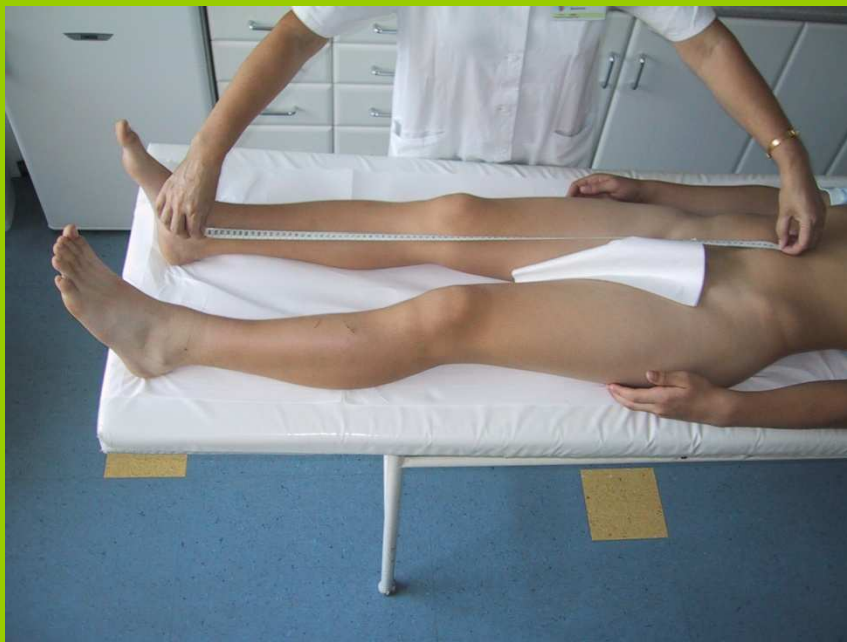Dle příčiny rozlišujeme zkratky končetin :

- 1. Vada vrozená (Proximální femorální deficiencie)
- 2. Vada získaná (polio, úrazy, záněty apod.

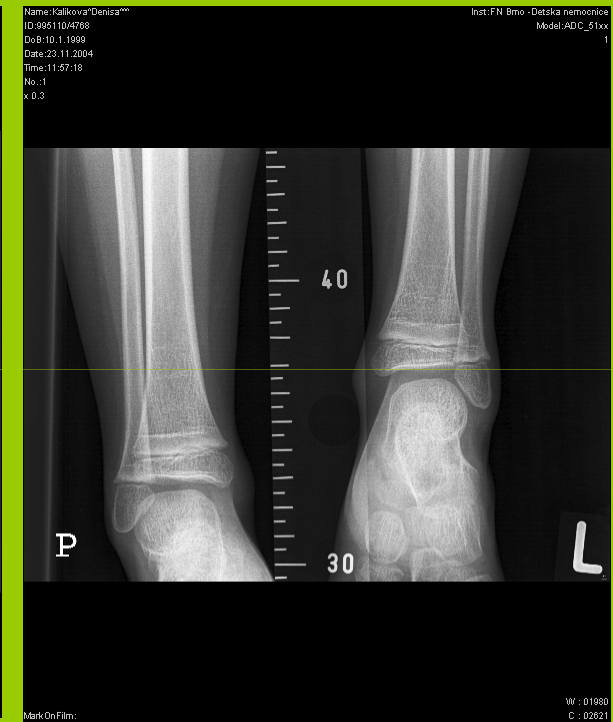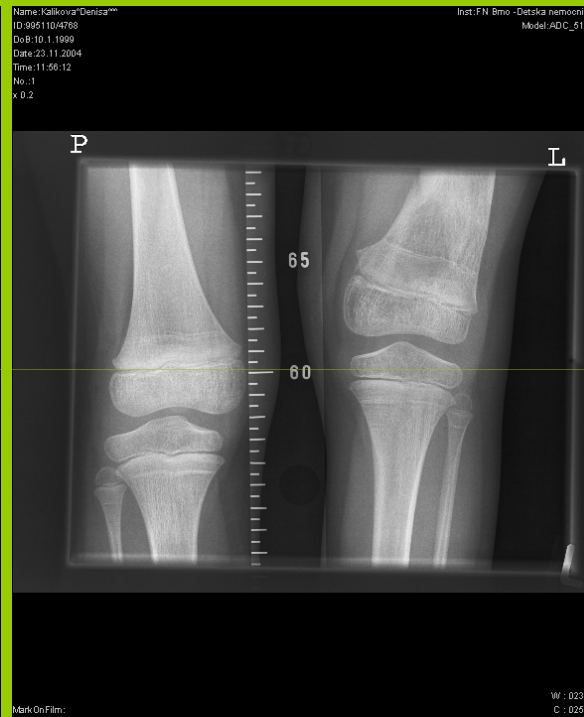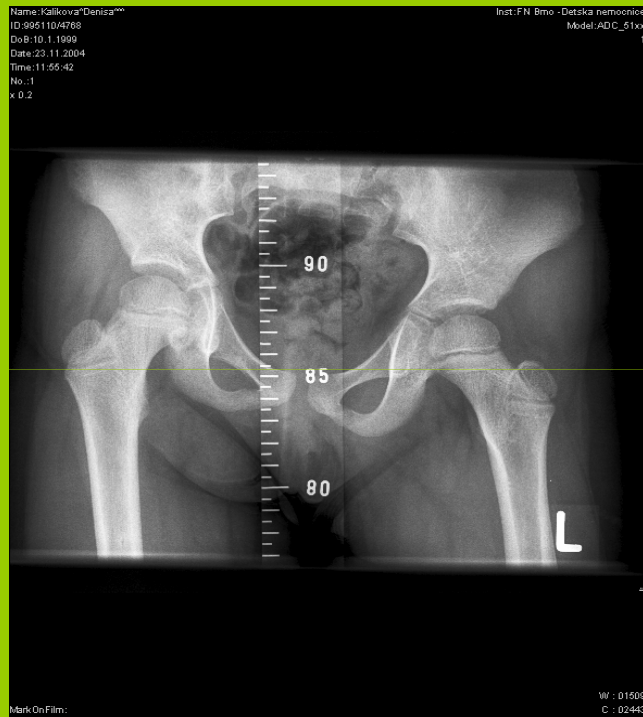Indikace k operaci musí být postavena na pevných základech

- Systematické sledování pacienta po dobu minimálně 2-3 let
- Pečlivé klinické vyšetření včetně měření délky dolních končetin
- Perfektní rtg dokumentace
- (ortorentgenografie nebo skenografie) v půlročních intervalech

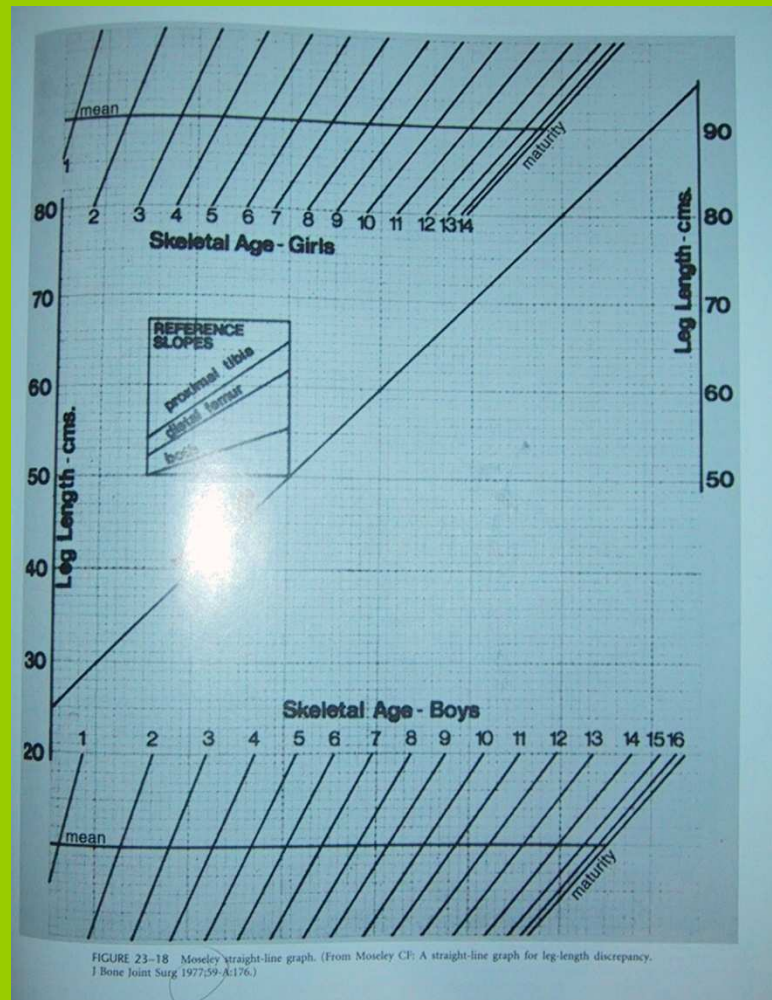
Klinické měření délky dolních končetin



Orto Rentgenografie dle Taillarda



Predikce rozdílu délky dolních končetin (Moseleyho straight line graph)



Dle predikce rozdílu délky končetin při dosažení kostní zralosti je pak možno vybrat vhodnou metodu

- **Zkrácení kosti –**

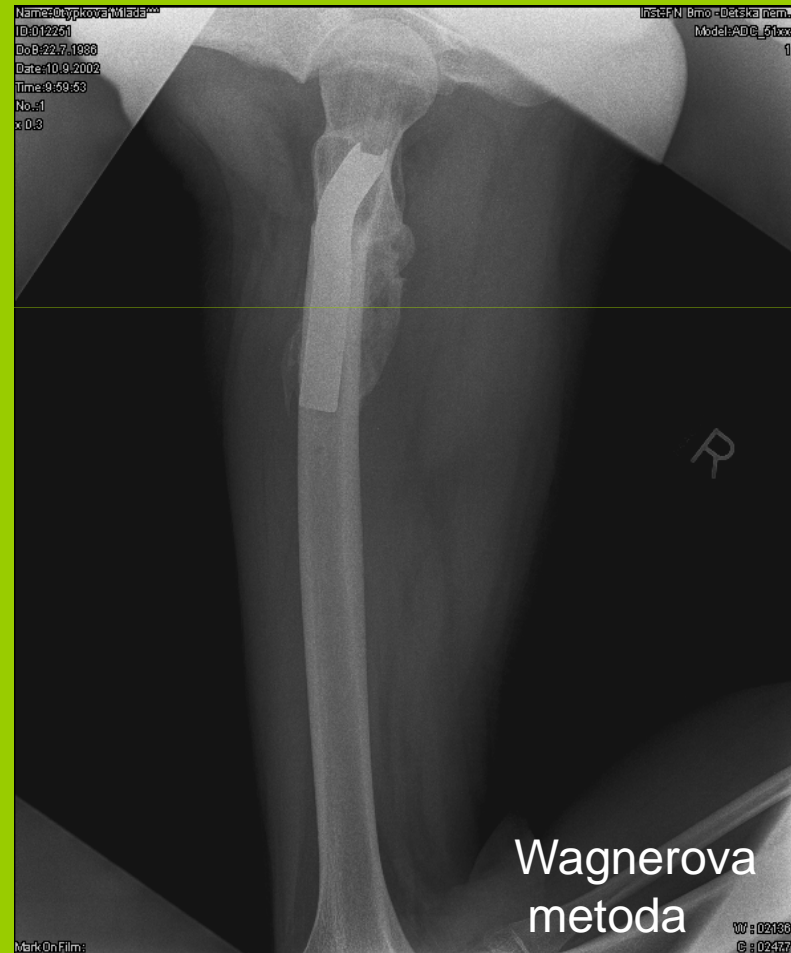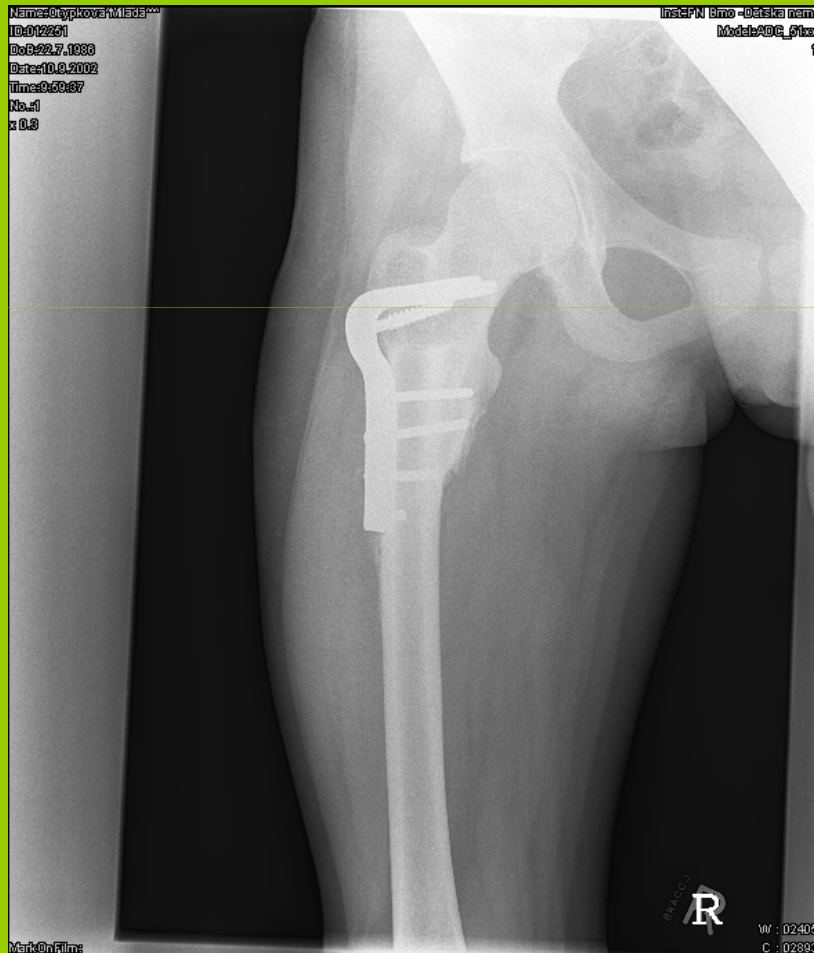
- a/okamžité
- b/epifyzeodéza

- **Prodloužení kosti**

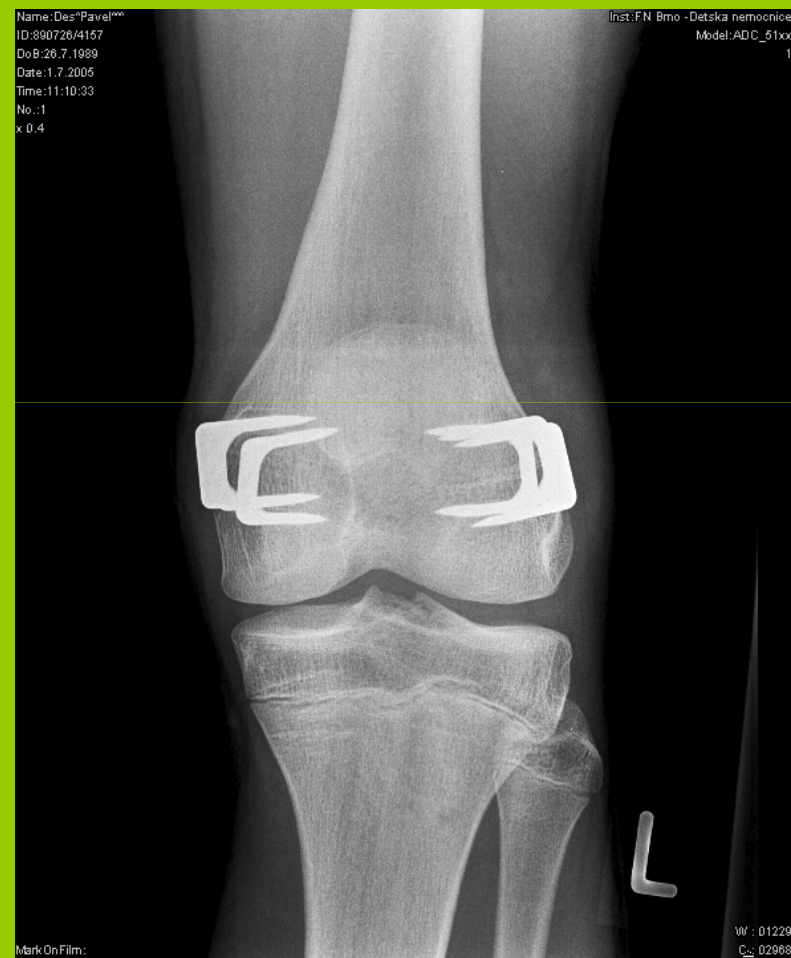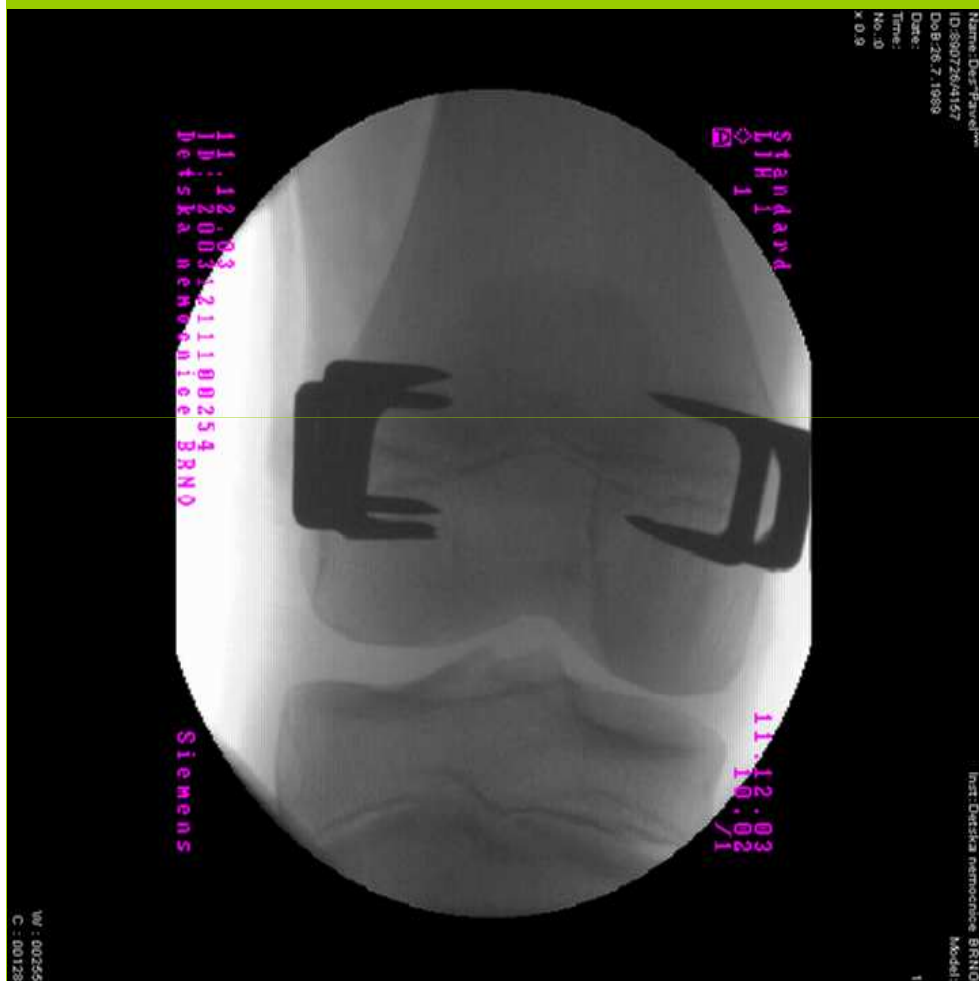
- a/ okamžité
- b/ kontinuální

Okamžité zkrácení dlouhé kosti:

1. Zkrácení femoru dle Wagnera
2. Zkrácení bérce Z - osteotomií

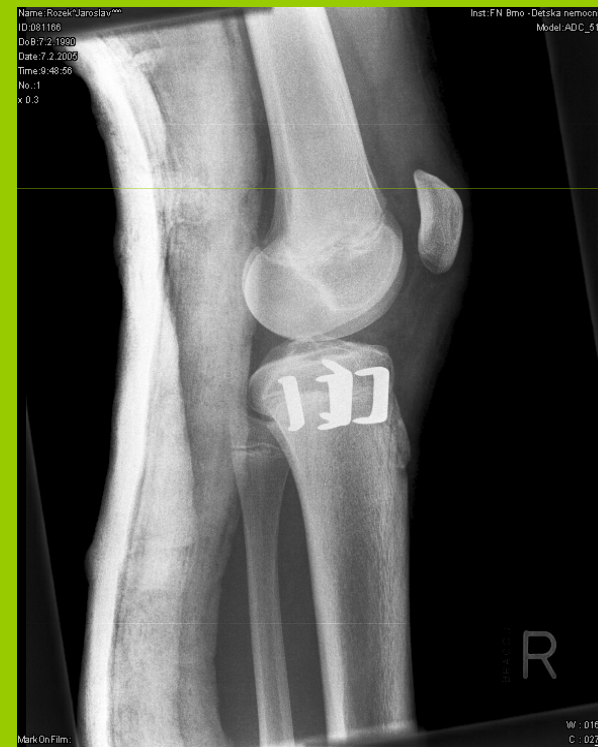
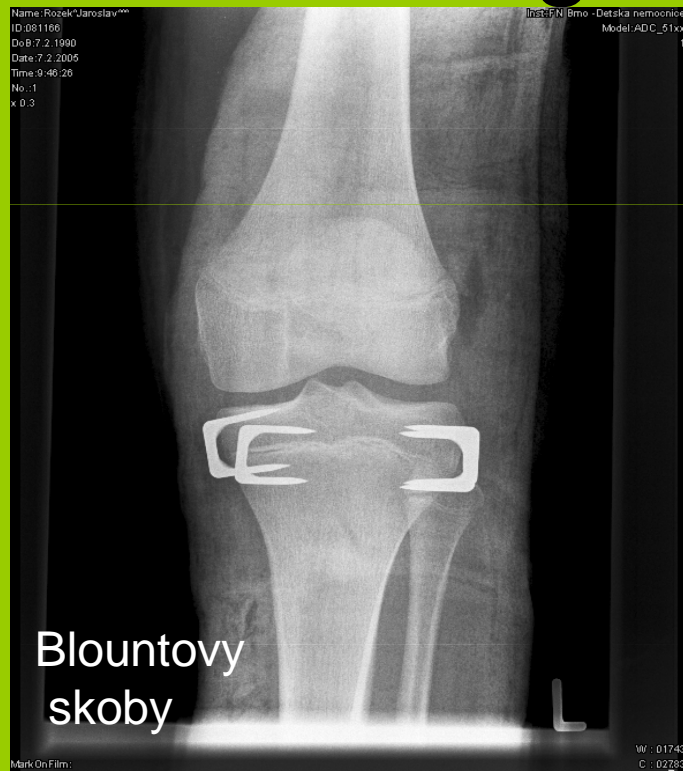
Skoby dle Blounta k zástavě růstu z dist. růst. ploténky femoru

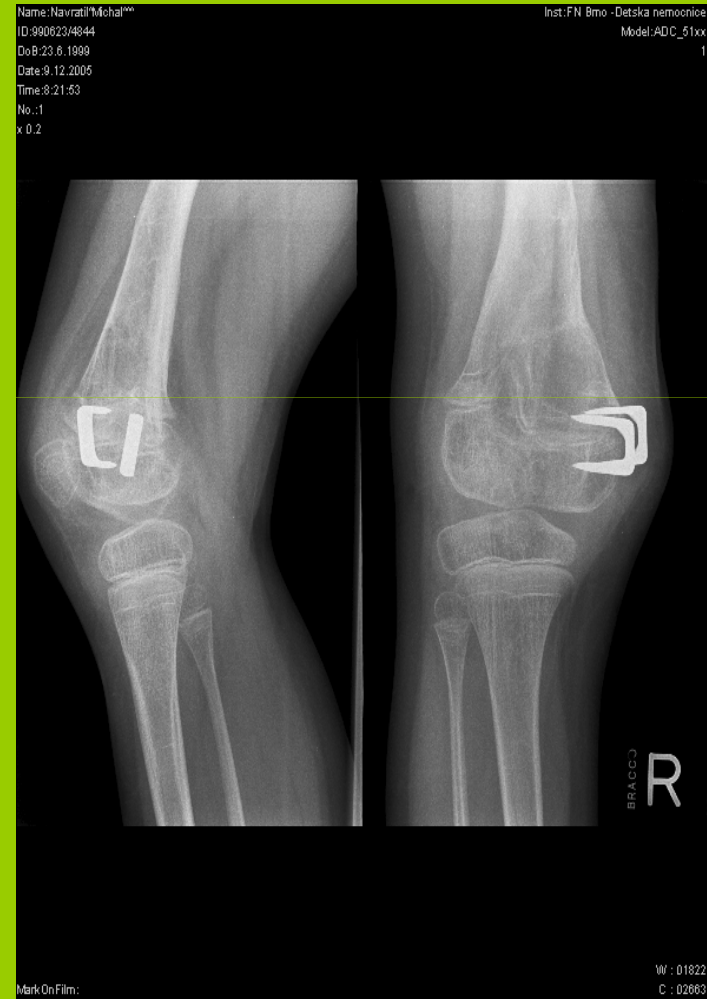
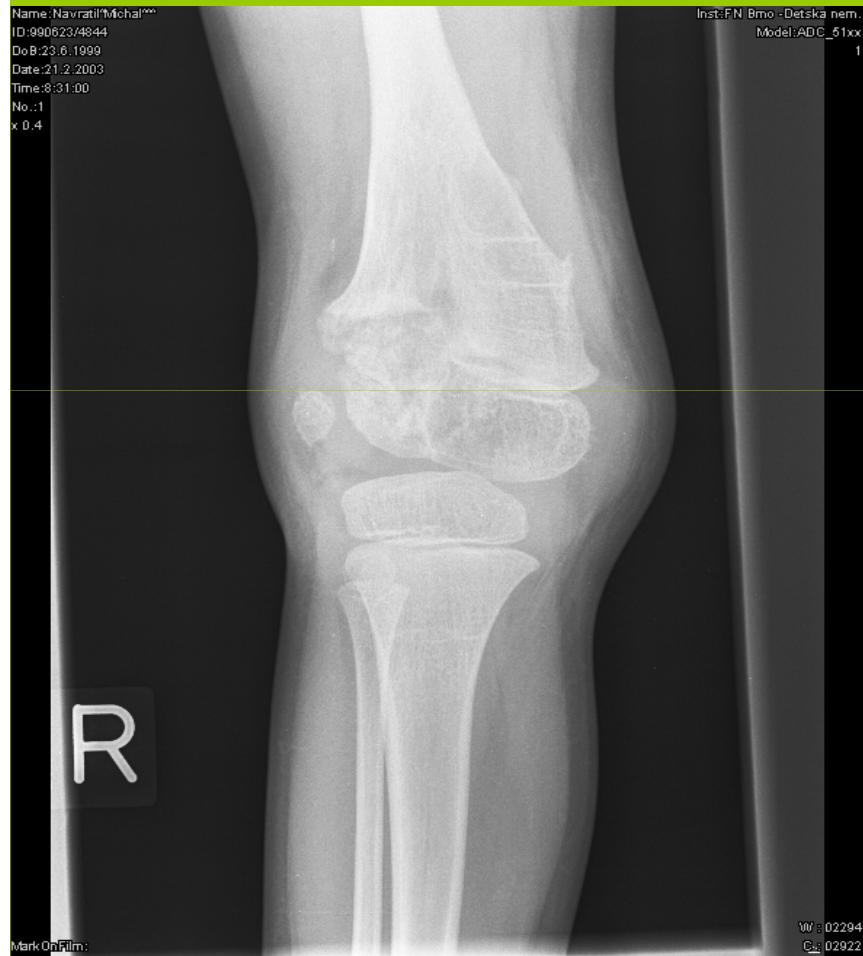


Epifyzeodéza

1. Dle Phemistera
2. Blountovy skoby
3. Drilling epifyzeodéza



Asymetrické zablokování růstu



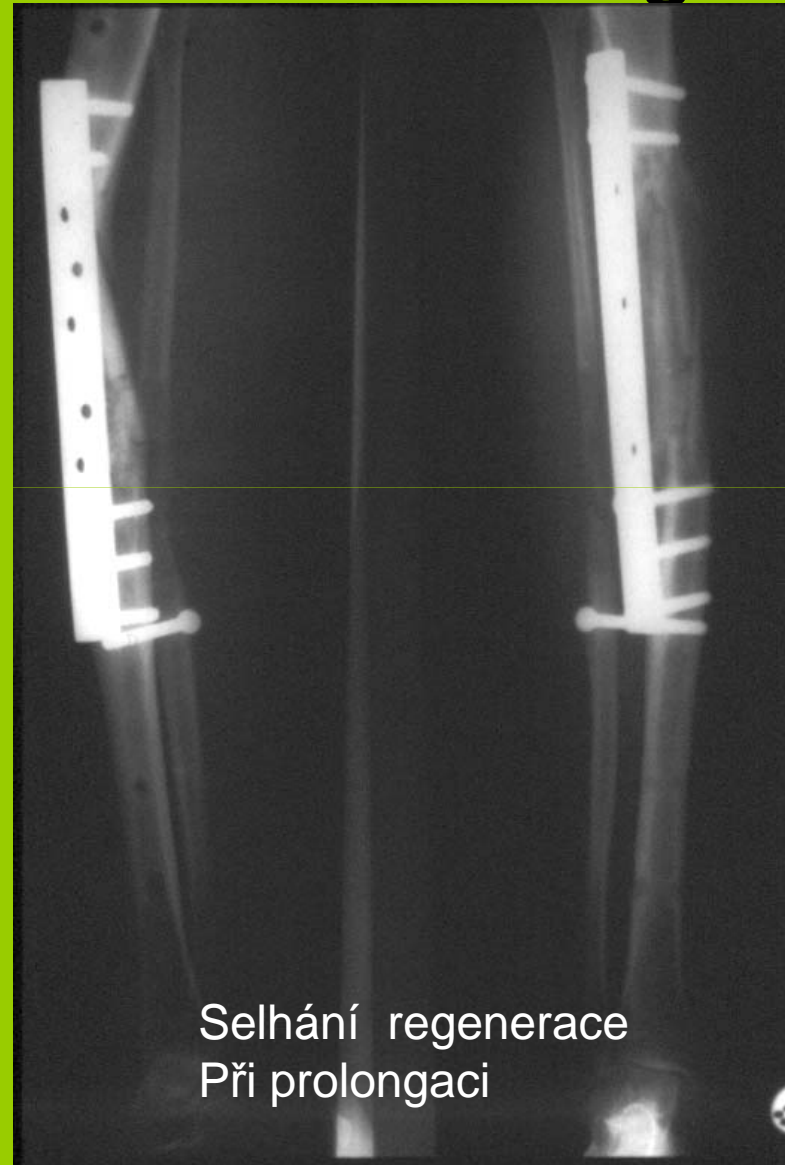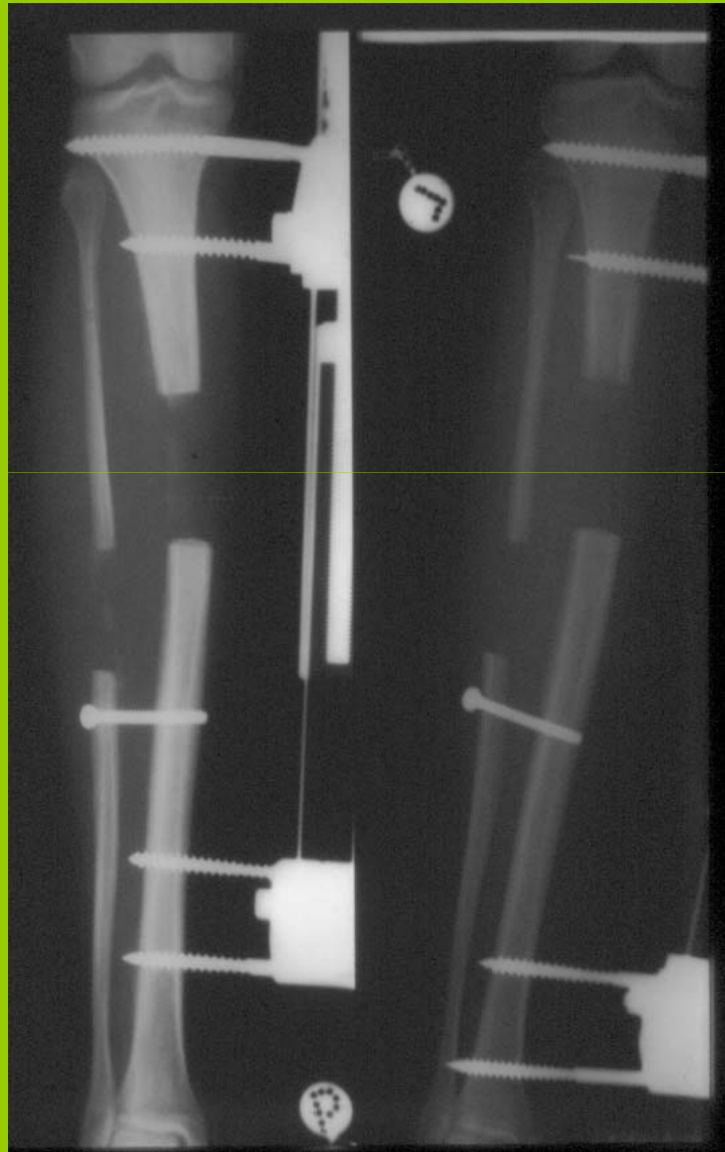
Prodlužování dlouhých kostí - historie

- Prodlužování bérce Abbot-Andersenovým přístrojem (distrakční rám se Steinmannovými hřeby)
- Prodlužování dle Wagnera

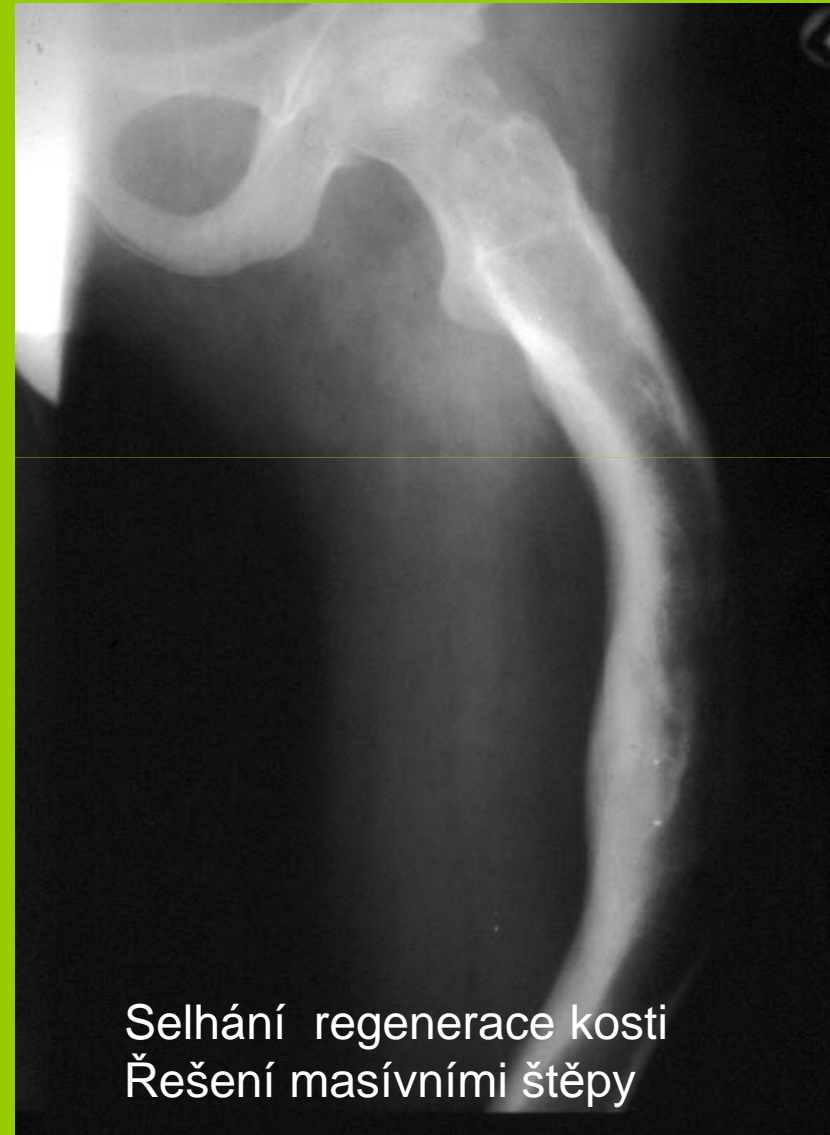
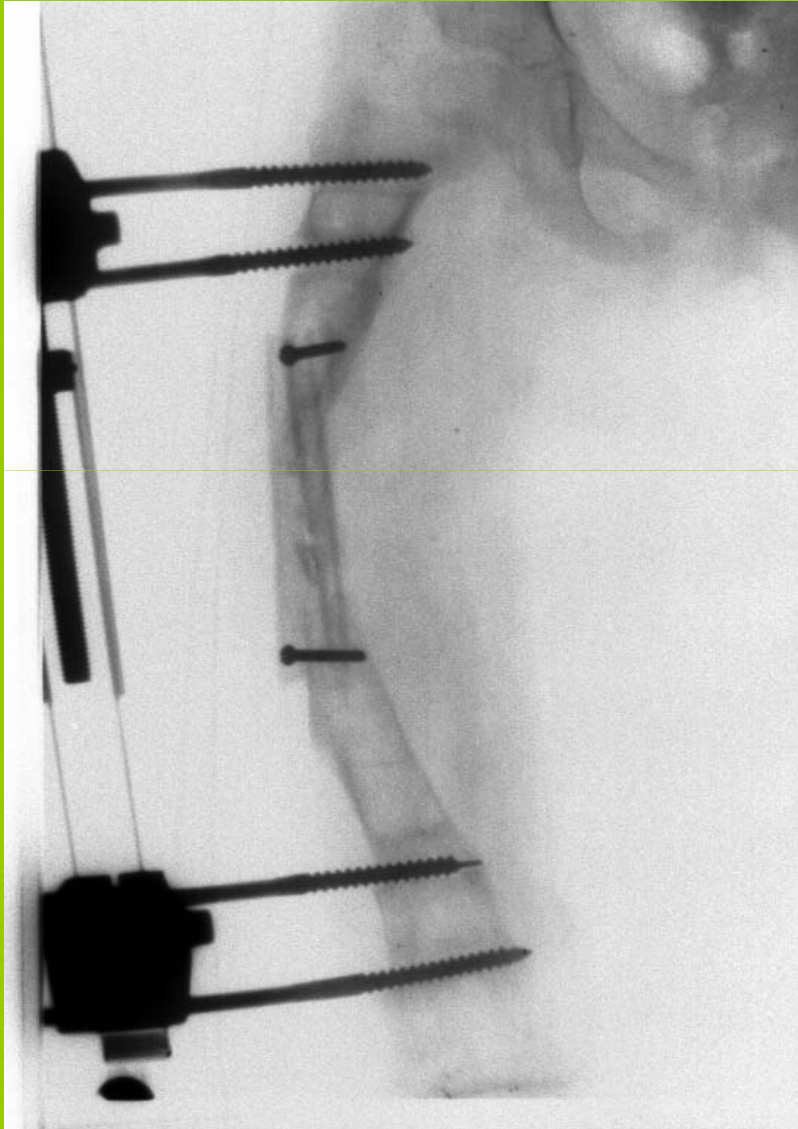
Wagnerův aparát

Historie-prodlužování dle Wagnera



Historie-prodlužování dle Wagnera

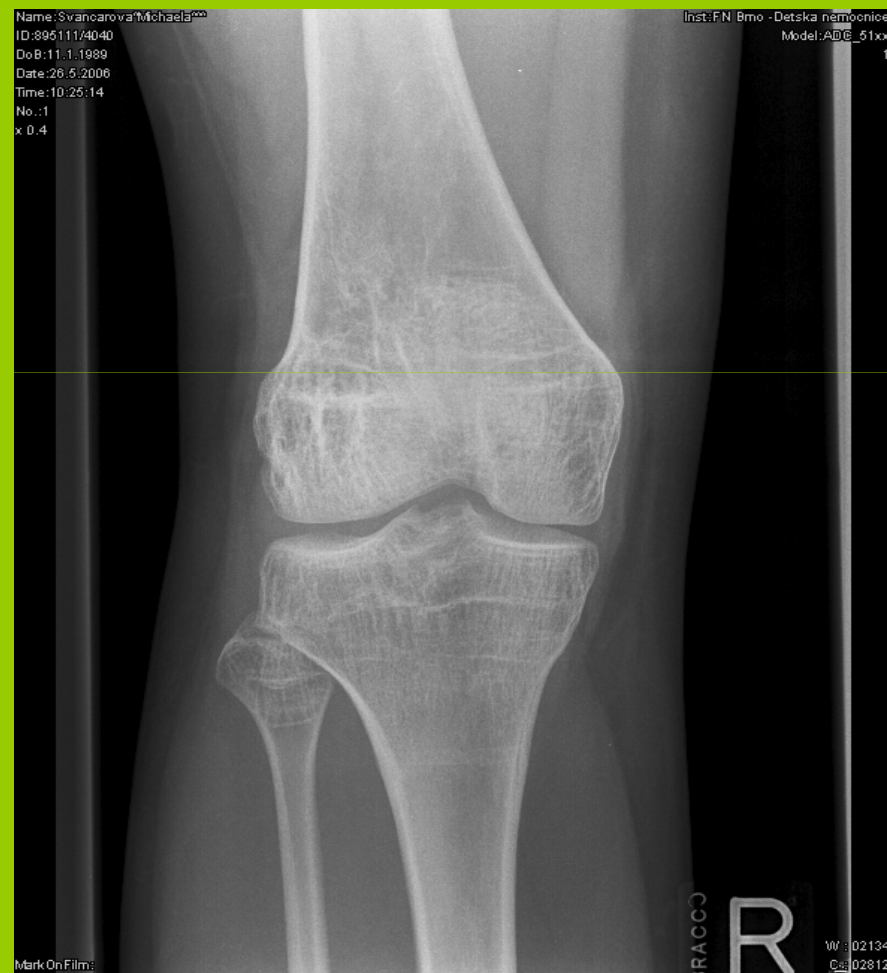
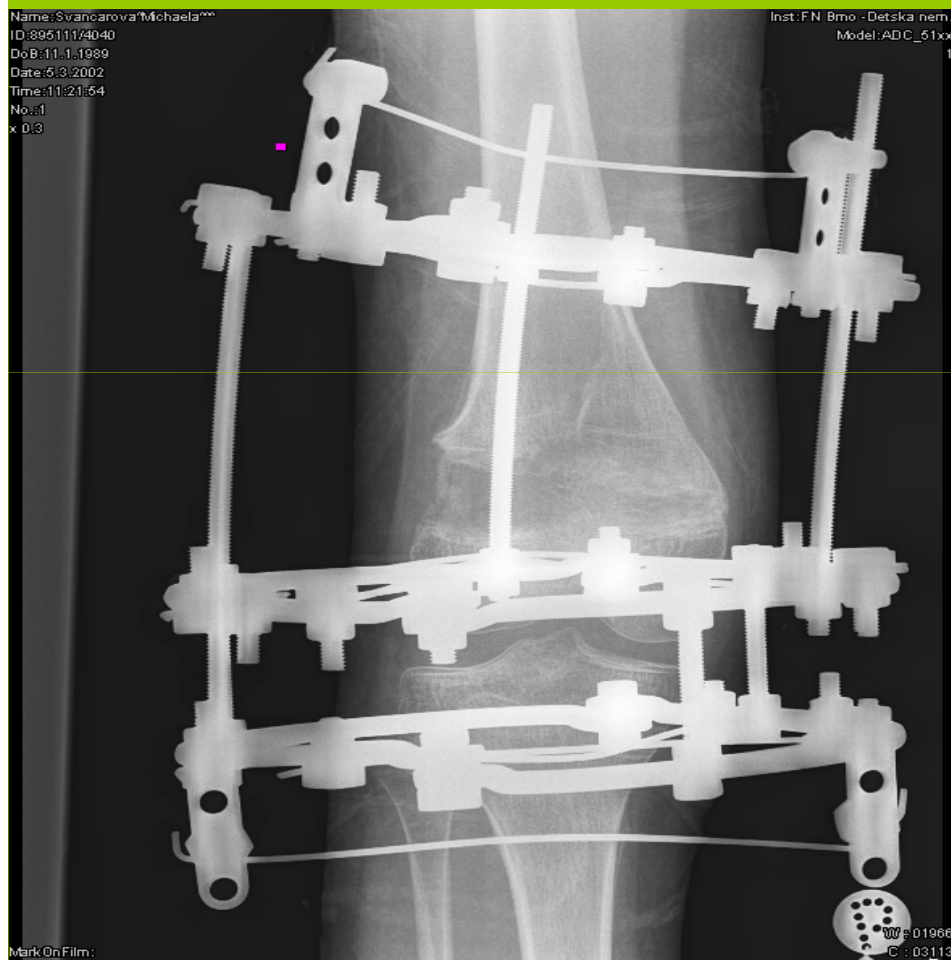

Selhání regenerace kosti
Řešení masívními štěpy

Prodlužování dlouhé kosti dnes:

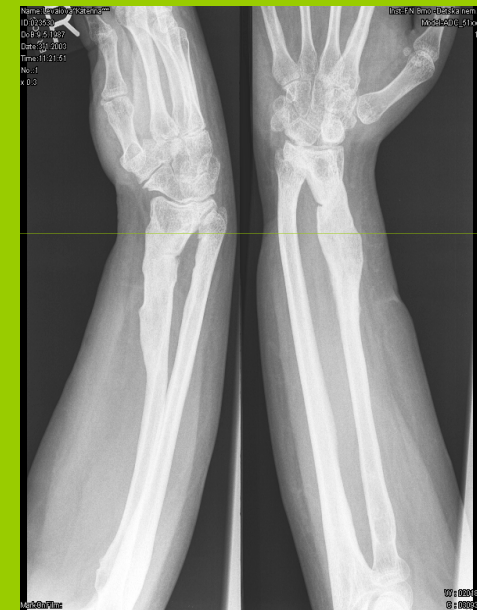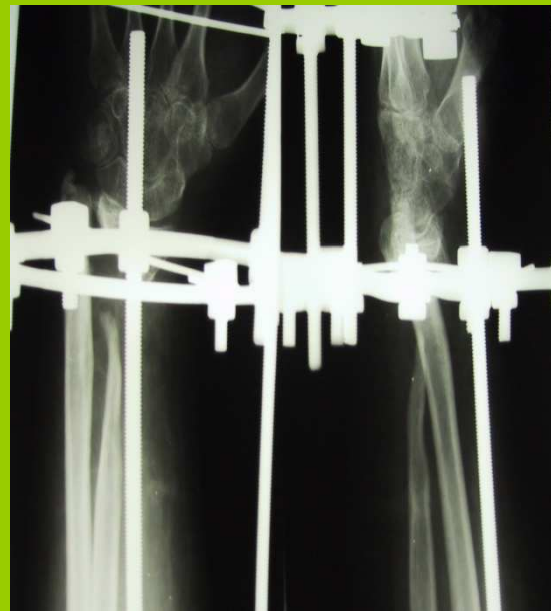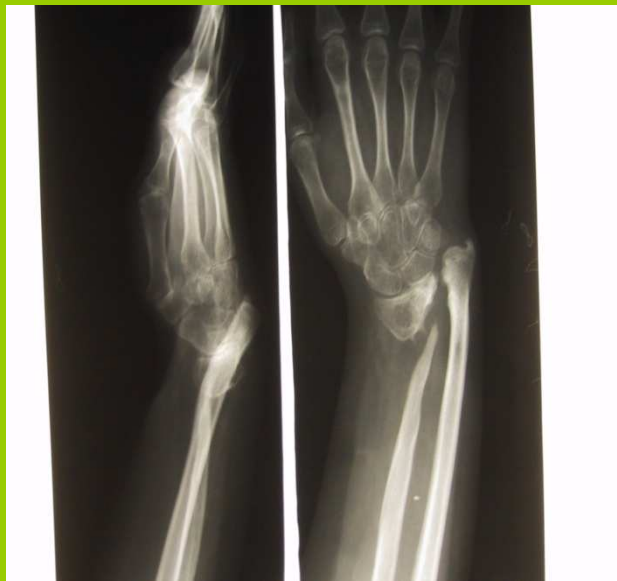- **A. V epifyzární ploténce –**
 - Distrakční epifyzeolýza
 - Chondrodiatáza
- **B. Z osteotomie (callotasis dle Bastianiho)**

Asymetrická distrakční epifyzeolýza

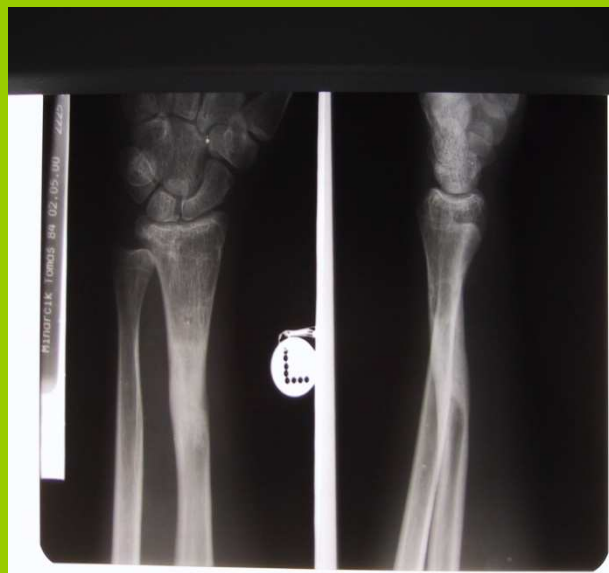
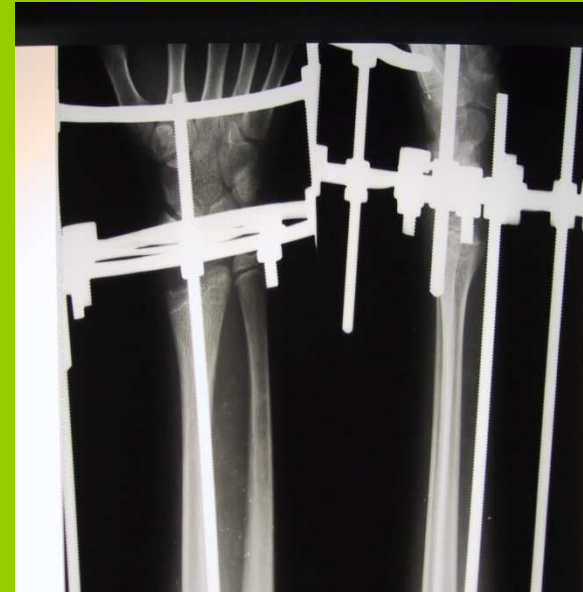
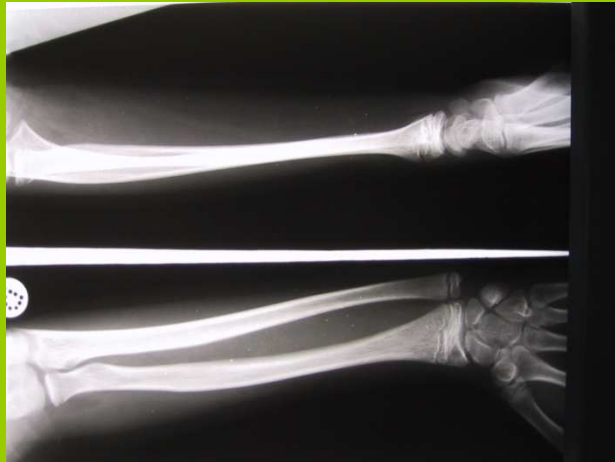Distrakce p urazov eho r stov eho m stku

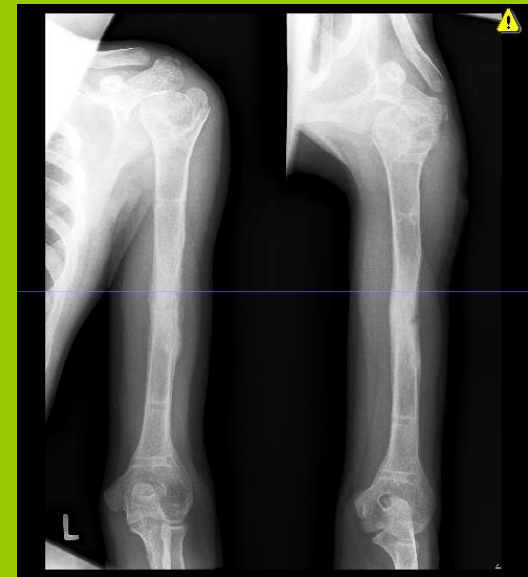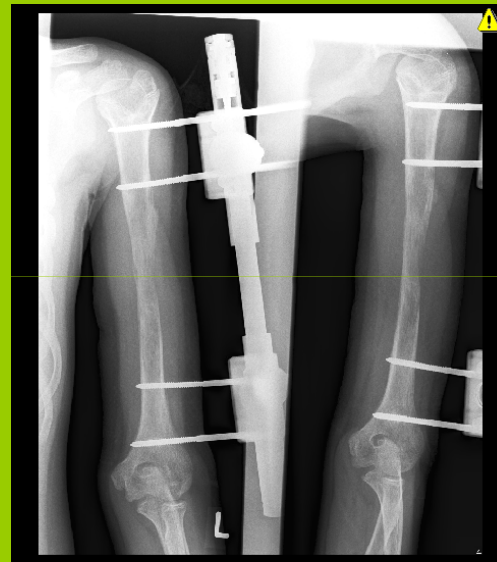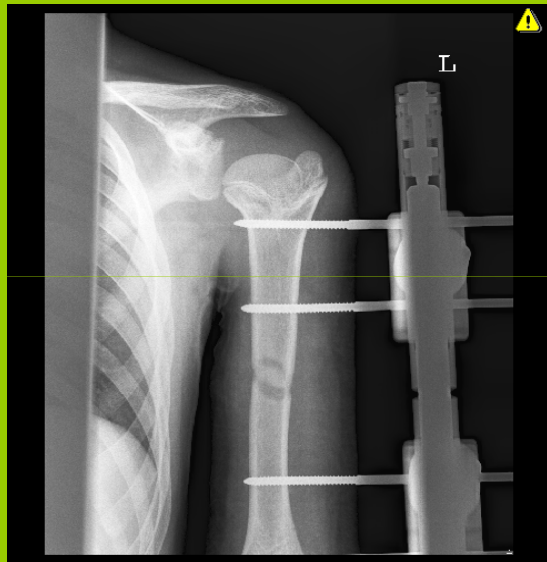
Distrakční postup u atrofického a infikovaného pakloubu s následnou spongioplastikou



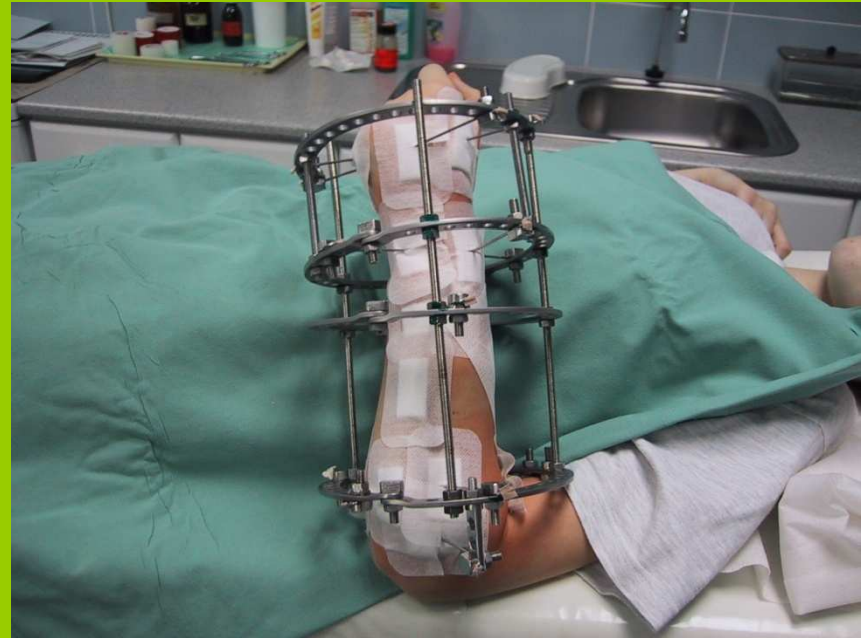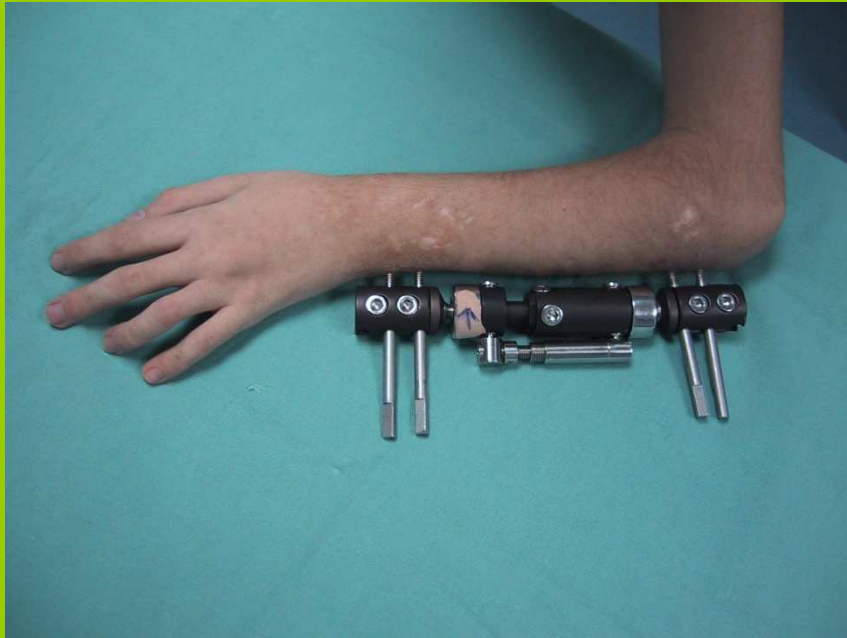
Distrakční epifyzeolýza distálního radia



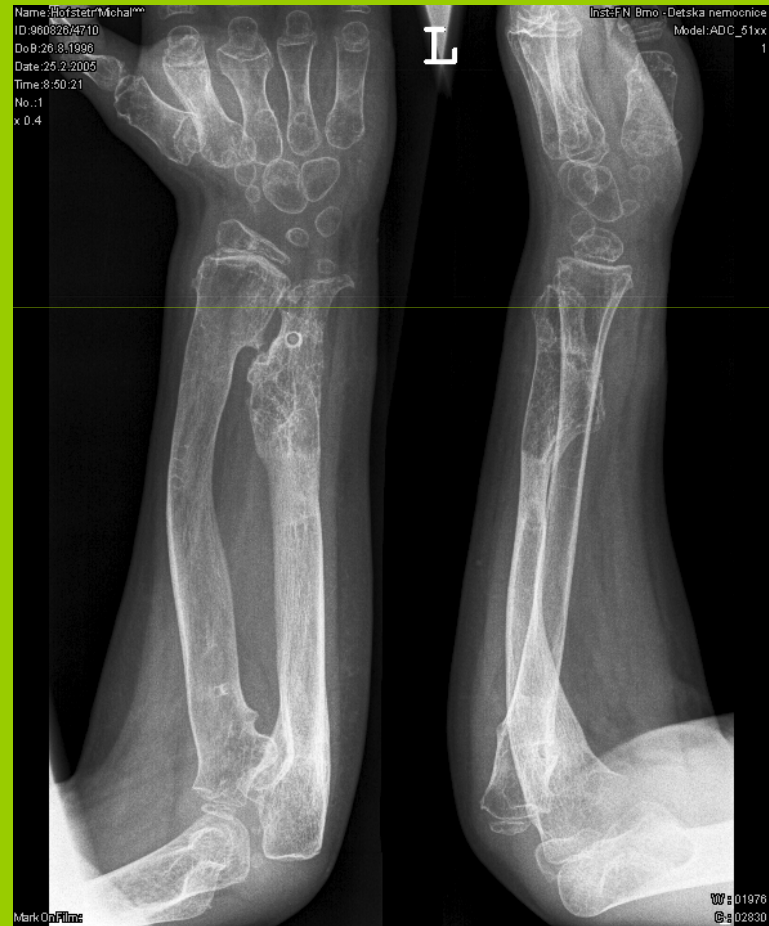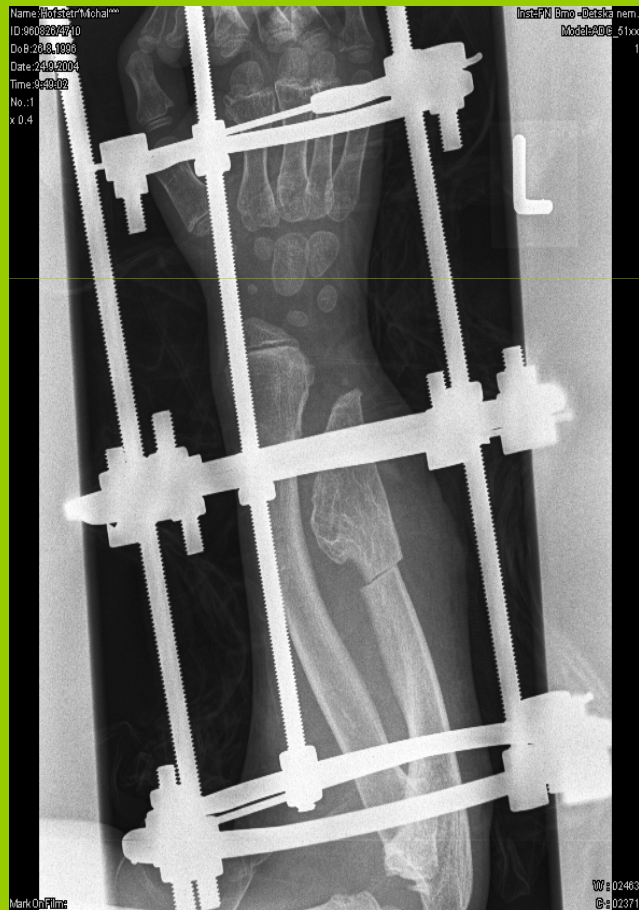Callotasis humeru



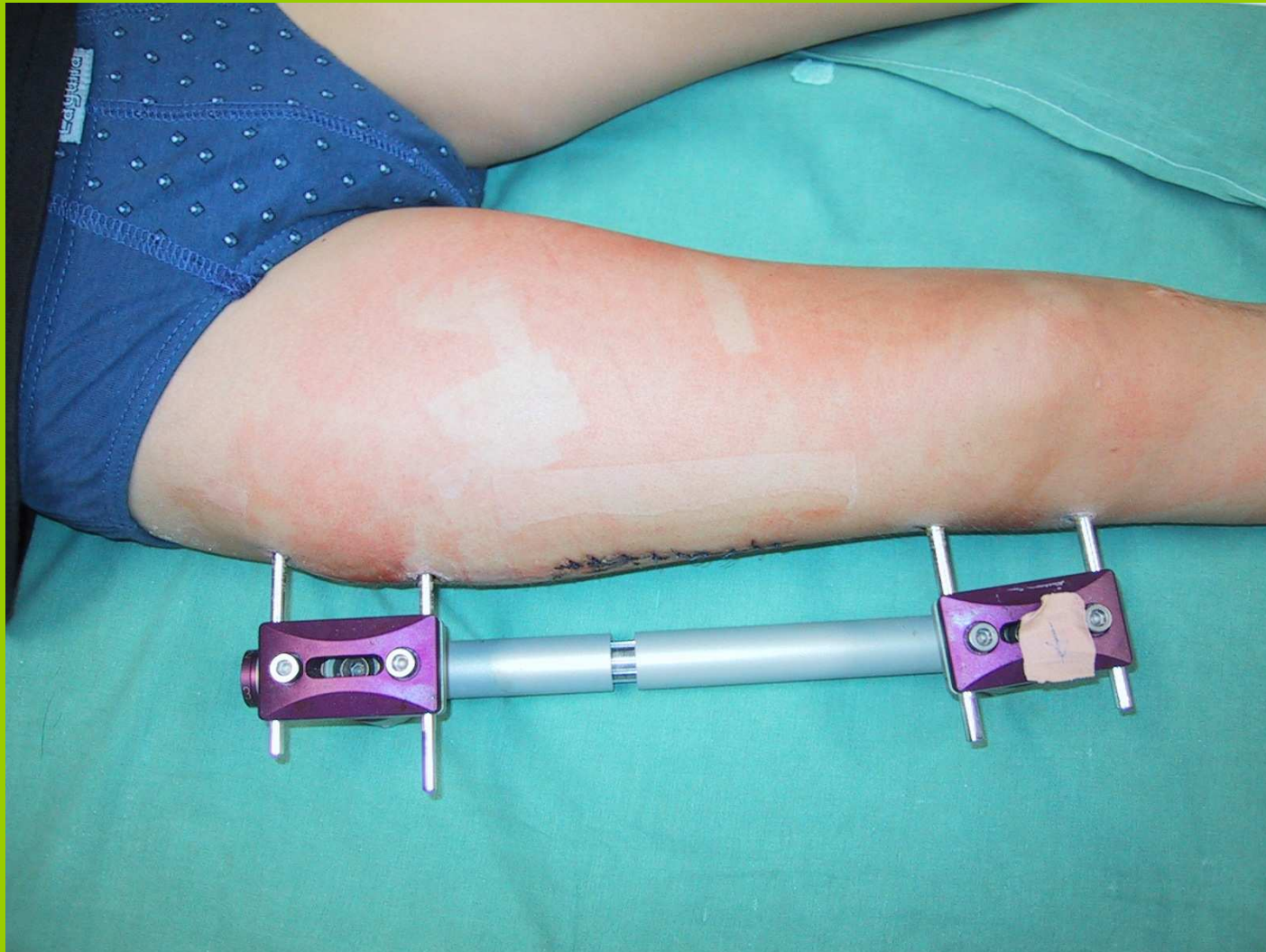
Callotasis předloktí



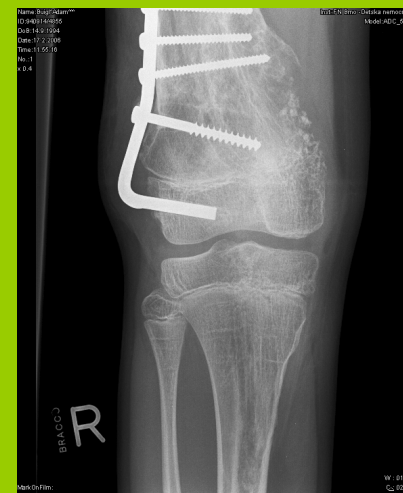
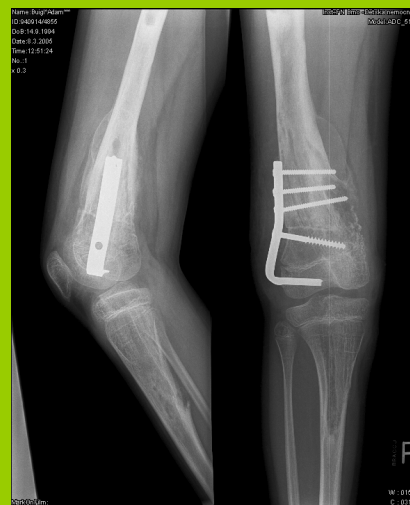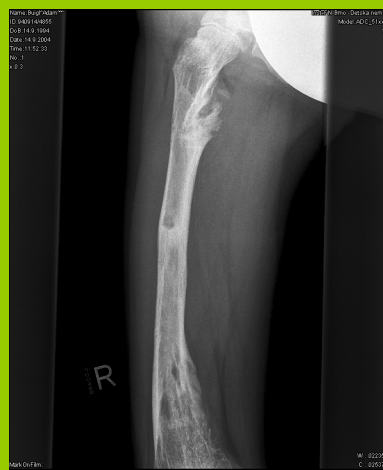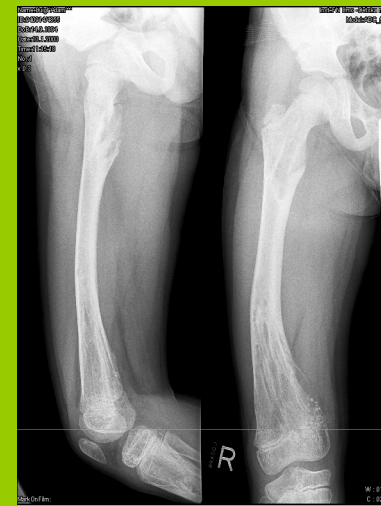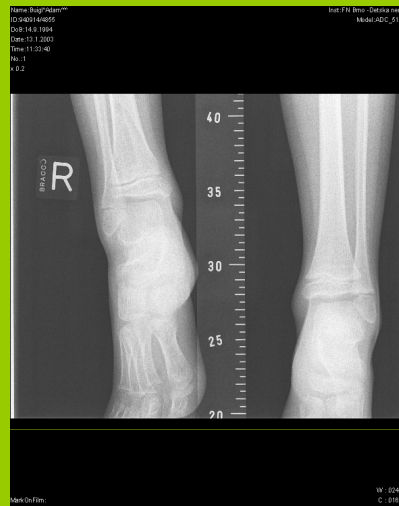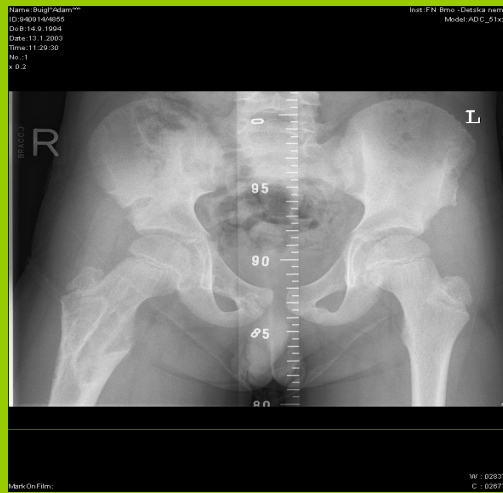Callotasis předloktí



Callotasis femoru



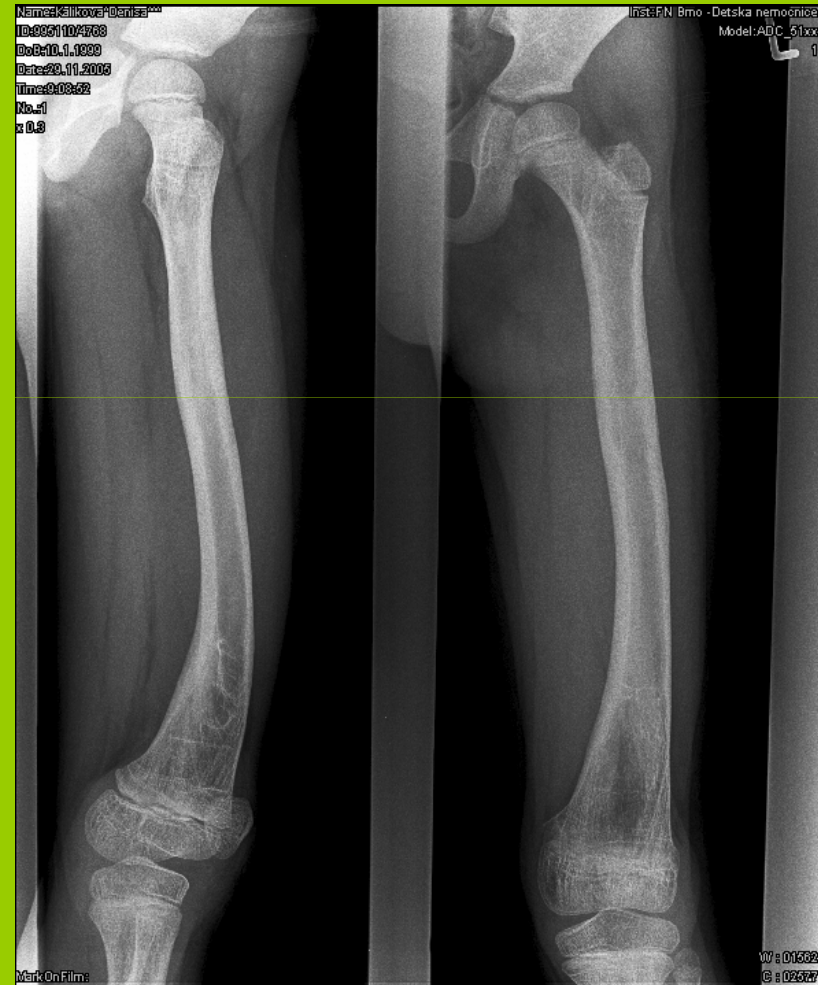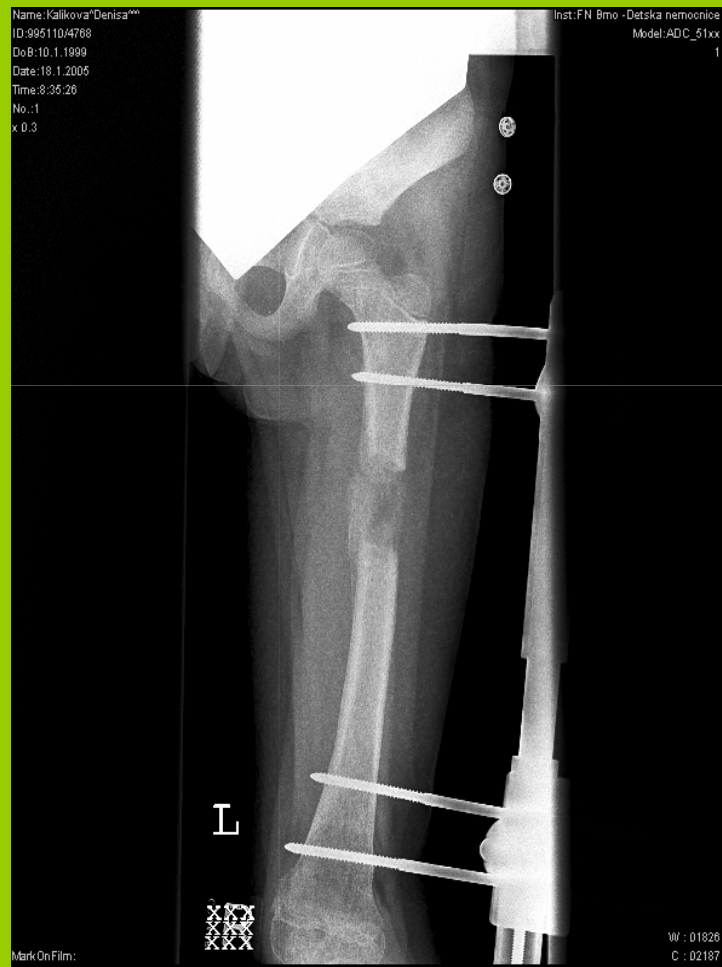
Callotasis femoru



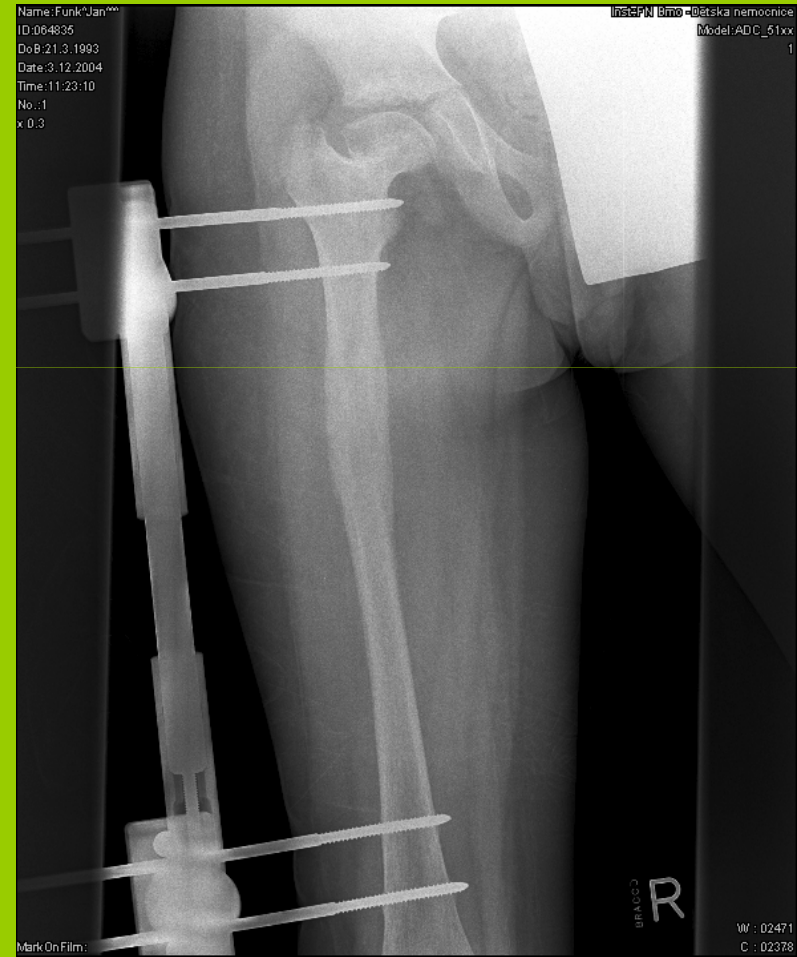
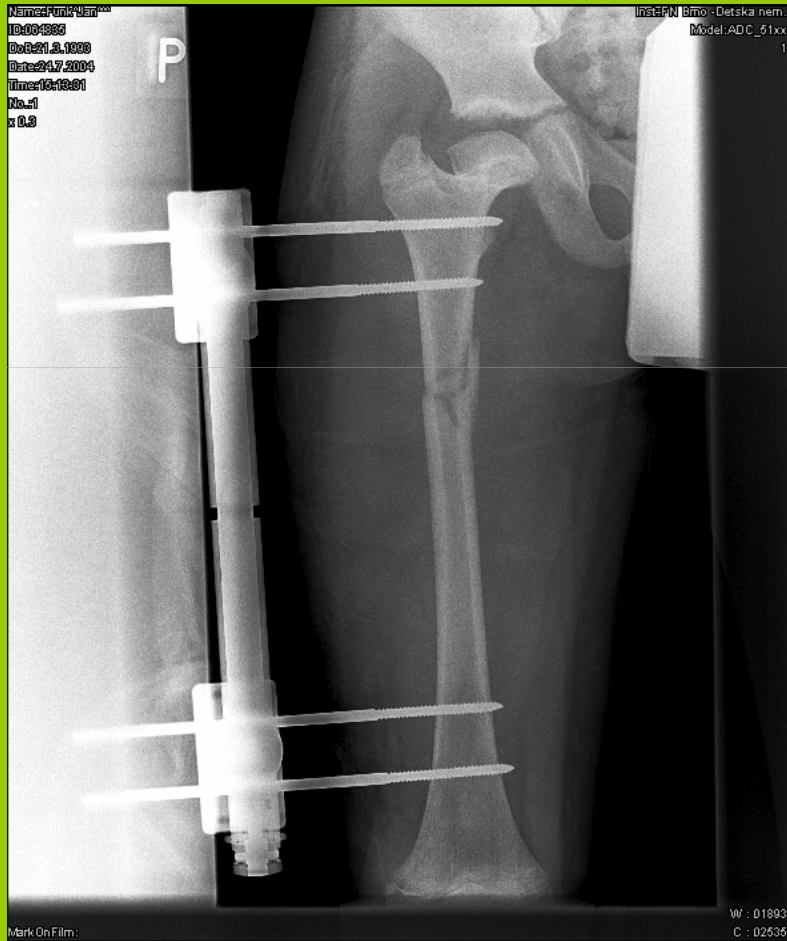
Po calotaxi

Dodatečně korekce deformity dist. femoru

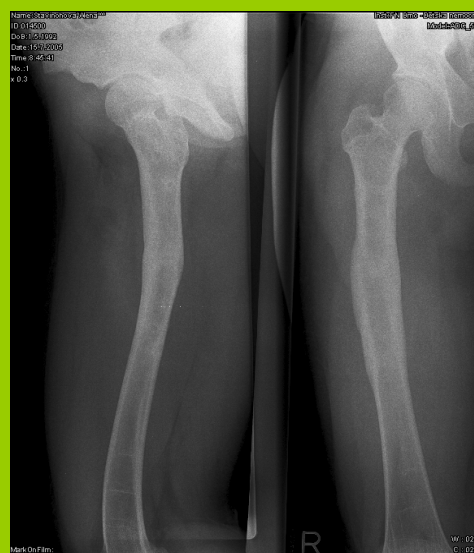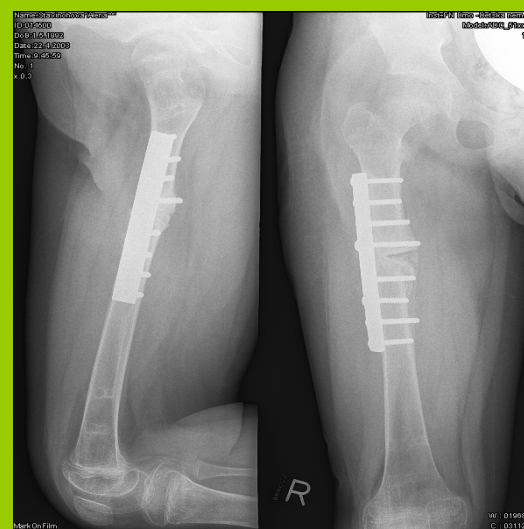
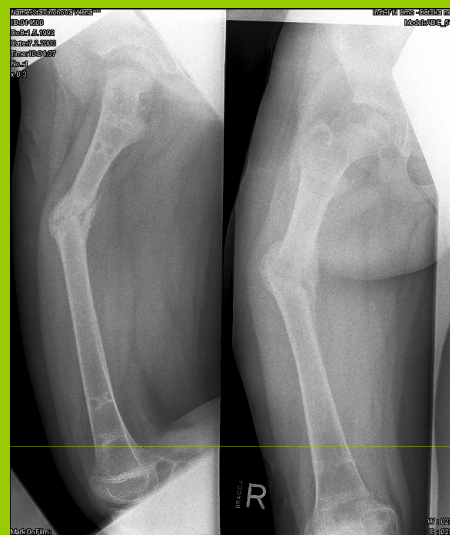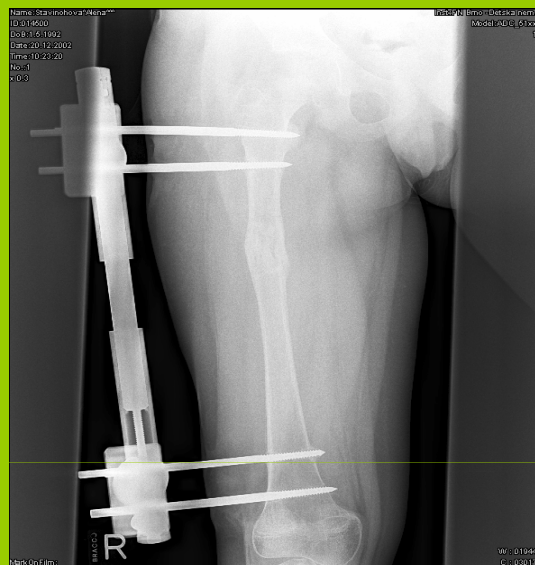
Callotasis femoru



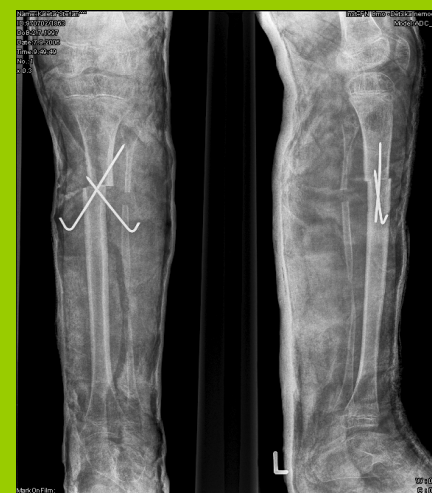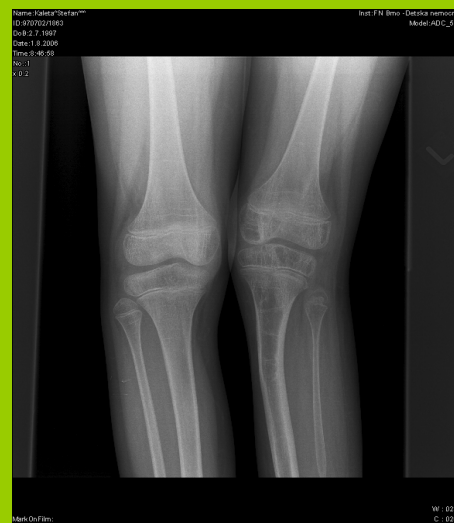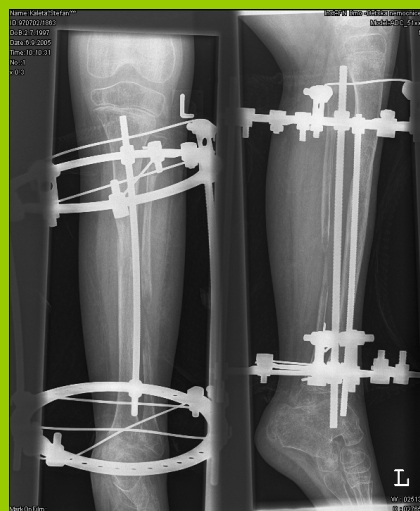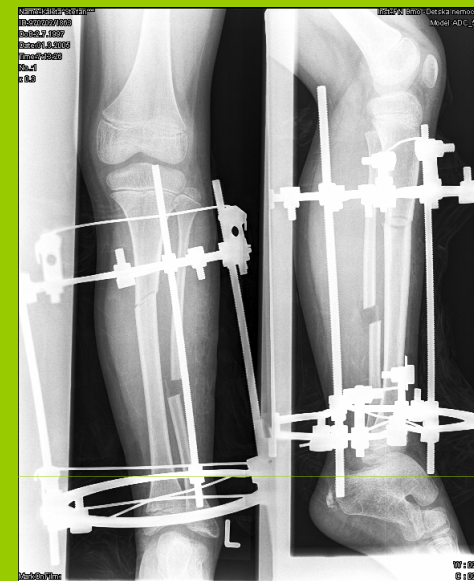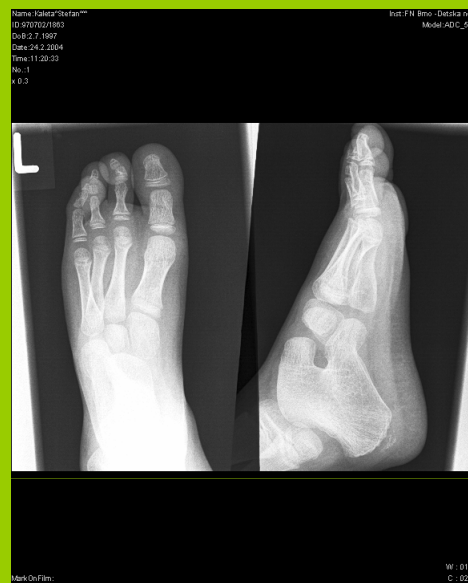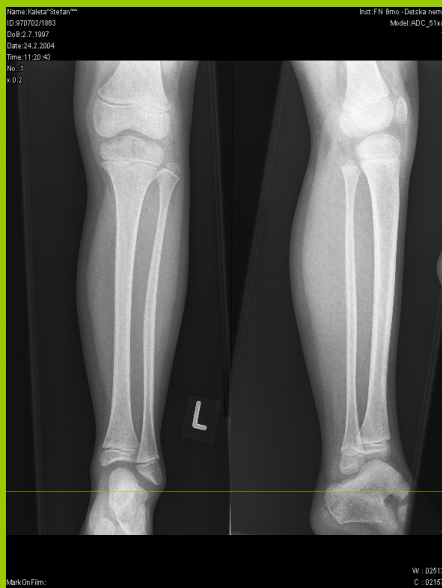
Callotasis femoru



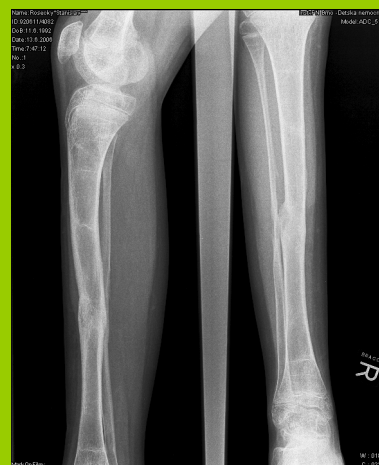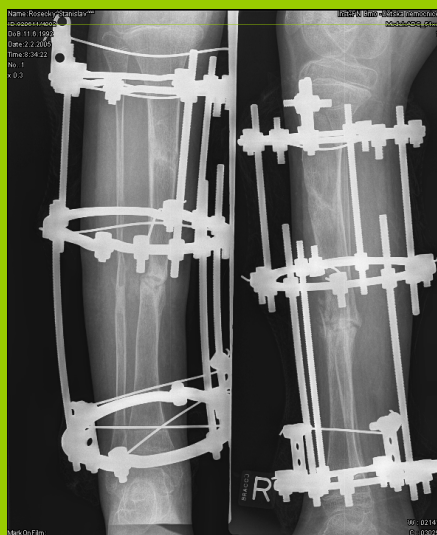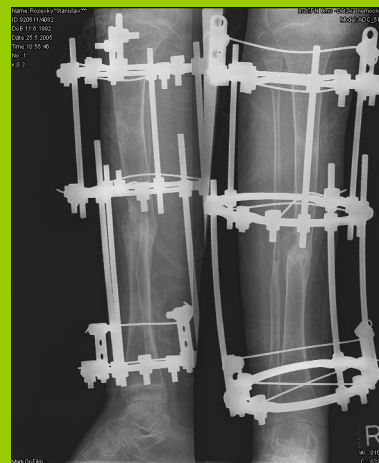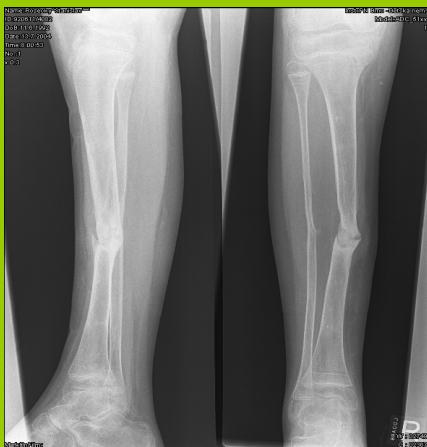Callotasis femoru, komplikováno plastickou deformitou regenerátu po sejmutí ZF.. Stav si vyžádal osteotomii a osteosyntézu



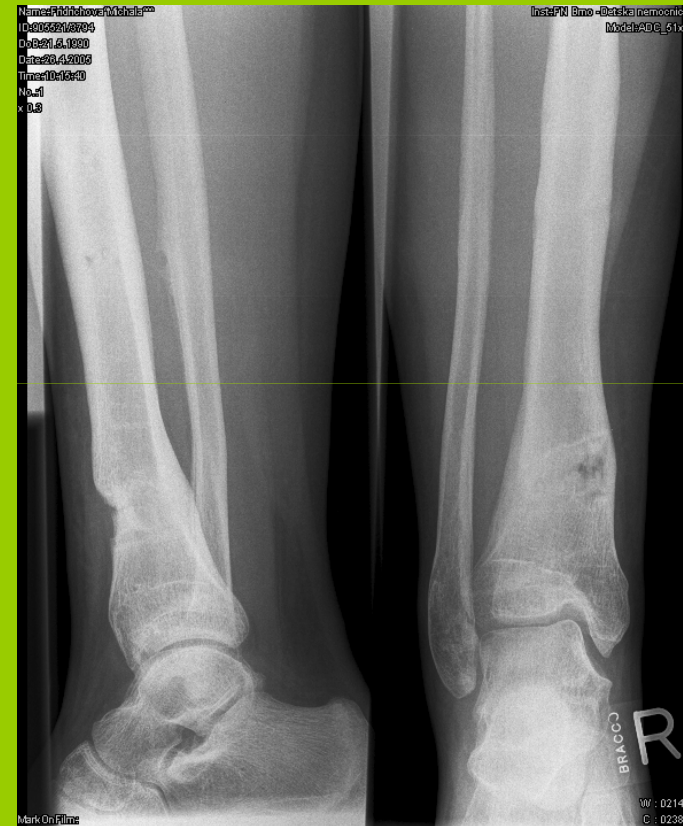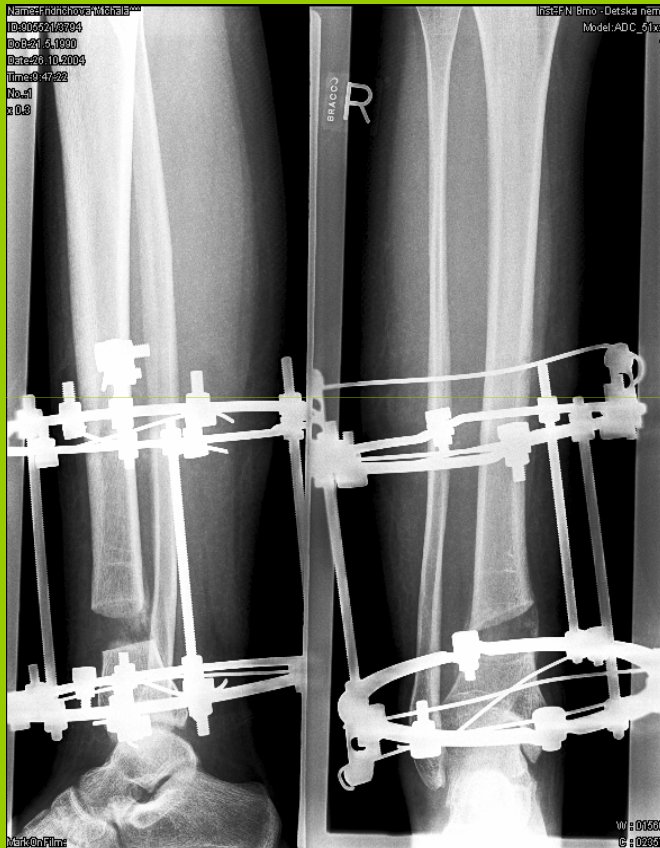Callotasis bérce se vznikem následné angulace po sejmutí ZF a potřeby další operace



Callotasis bérce u infikovaného atrofického pakuľouby, zhojeno



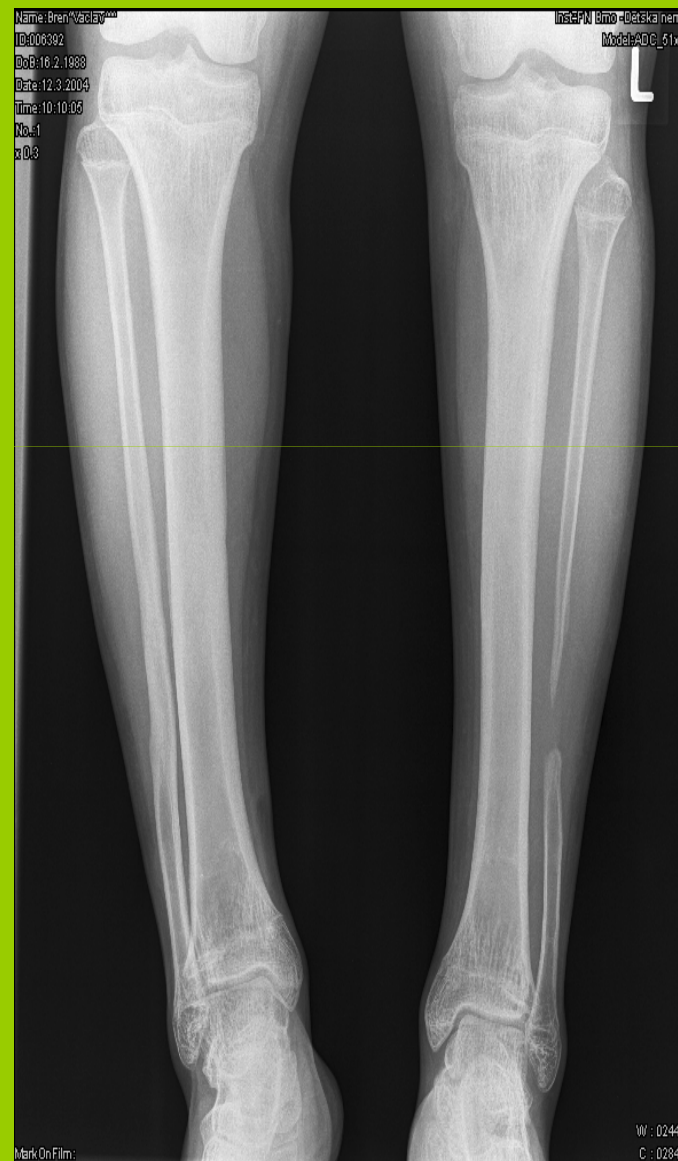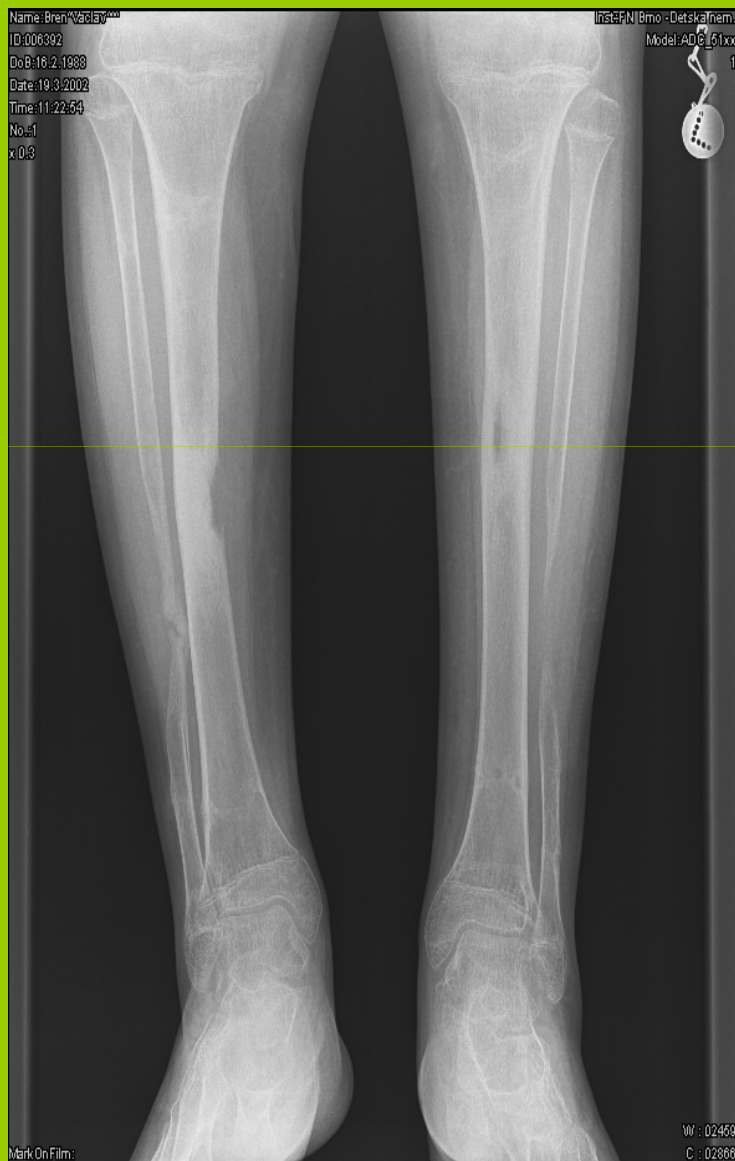Callotasis bérce pro posttraumatickou poruchu růstu distální tibie



Callotasis bérce u pac. s Ellis-van Creveldovým syndromem



Výsledek u stejného pacienta po prolongaci



Závěr :

Délku končetin vyrovnávající operační postupy dnes patří k rutinním výkonům. Je ale hodně problémů (infekce kolem šroubů, resp. drátů, postfixační angulace a zlomeniny. Dlouhá je i doba léčení. Na bérce si 1 cm prodloužení vyžádá cca 36 dnů léčby, na femoru více než 40 dnů. Takže prodloužení femoru o 8 cm představuje dobu léčení minimálně $8 \times 40 = 320$ dnů!!!