

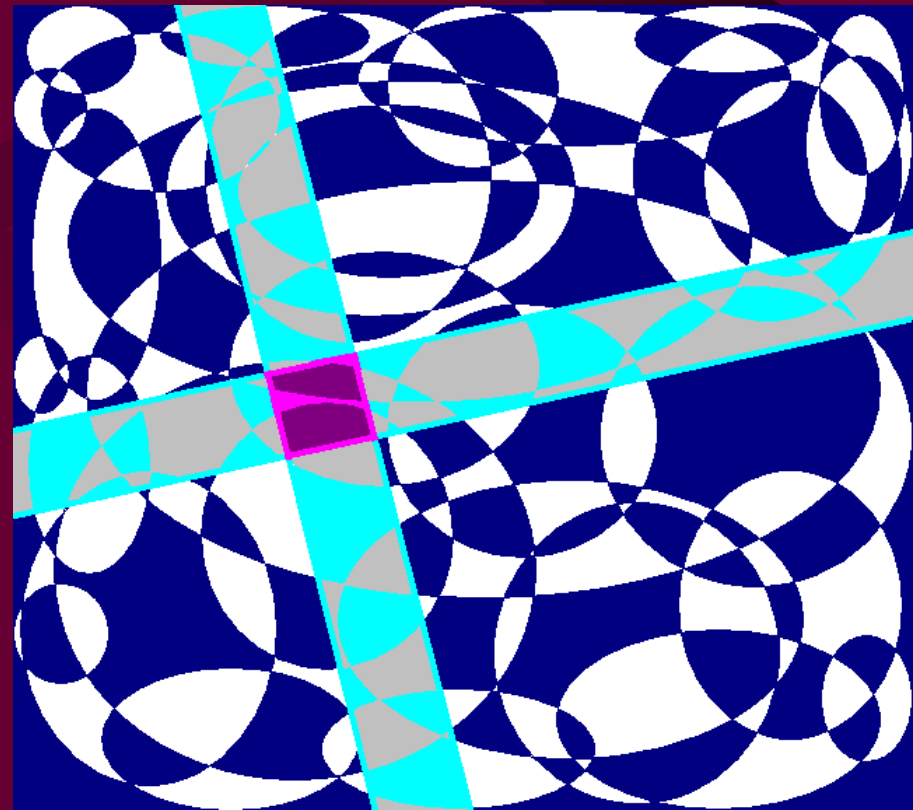
# Infekce pohybového a nervového systému

Zásady léčby infekcí pohybového systému, hnisavých a anaerobních infekcí. Průnik jednotlivých skupin antibiotik do tkání. Zásady antibiotické léčby infekcí nervového systému a oka.

Základy antimikrobiální  
terapie – VSAT081

Týden 7

Ondřej Zahradníček



# Průnik antibiotik do různých tkání

- Pro antibiotika platí farmakokinetické poučky stejně jako pro jiná farmaka. Musíme tedy zvažovat **lokalizaci infekce a příslušným způsobem upravit dávkování, případně volbu antibiotika**
- Mnohá antibiotika, která jsou jinak velice účinná a jsou považována za lék volby, **nejsou doporučena za situace, kdy je u daného antibiotika horší průnik do tkáně, kde je infekce předpokládána**
- V takových případech často ani neplatí pravidlo přednosti baktericidních antibiotik před bakteriostatickými

# Infekce pohybového systému

- **Infekce kostí** nejsou běžné, avšak často život ohrožující a obtížně léčitelné
- **Infekce kloubů** se také vyskytují zřídka, je však nutno s nimi počítat
- **Infekce svalů a fascií** mohou ohrožovat i samotný život pacienta, pokud mají fulminantní průběh a povahu flegmóny, která se ze svalů může rozšířit i na životně důležité orgány („masožravé streptokoky“)

# Průnik antibiotik do kostí, svalů, kloubů a hnisavých procesů

- Antibiotika **pronikají** do těchto tkání různou měrou. Tento průnik je pro výběr léčby rozhodující – významnější než požadavek na výběr baktericidního antibiotika
- V případě **hnisavých procesů** je podstatné, zda proces opouzdřený je (absces, typicky stafylokoky) či není (flegmóna, typicky streptokoky)

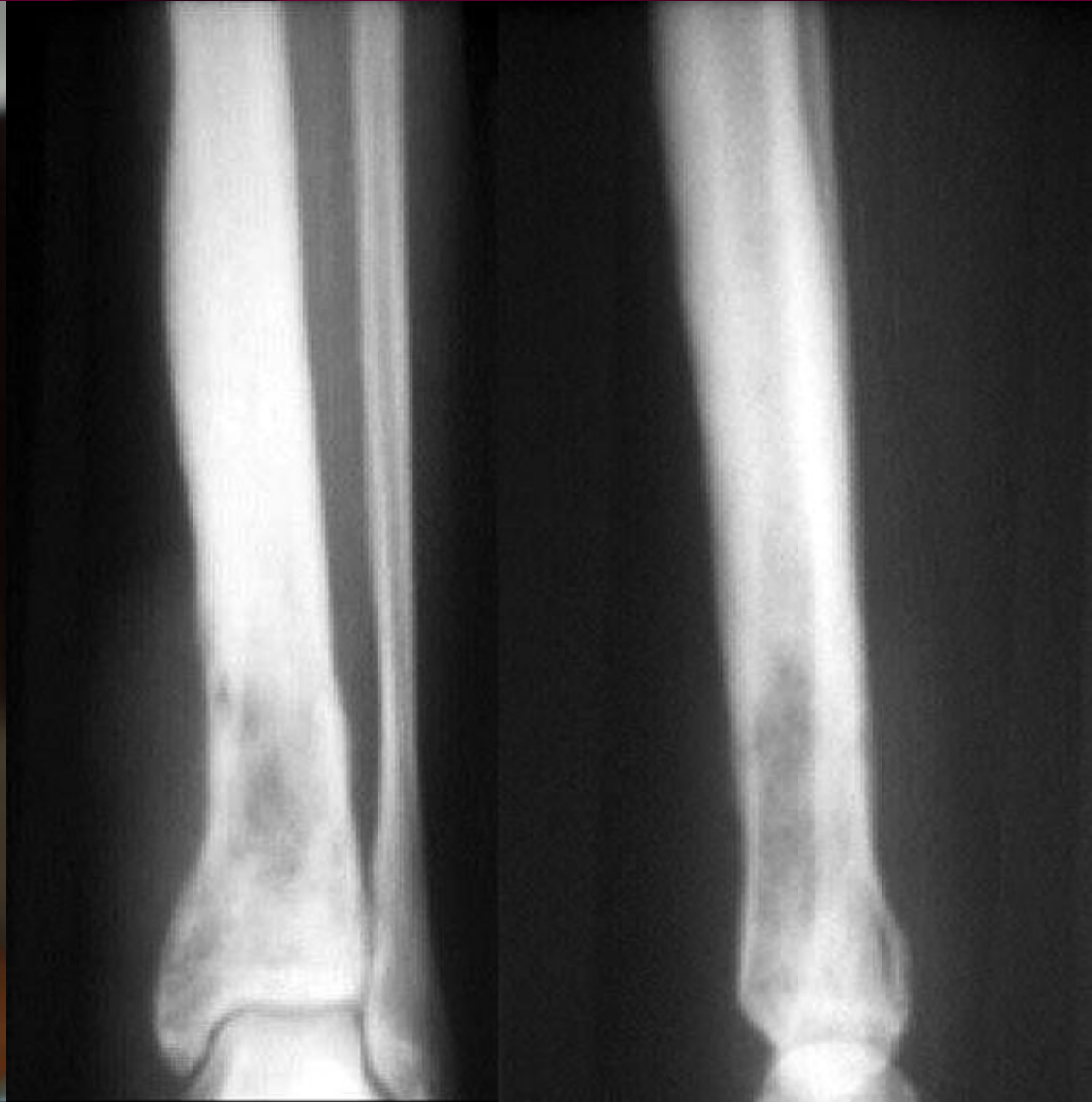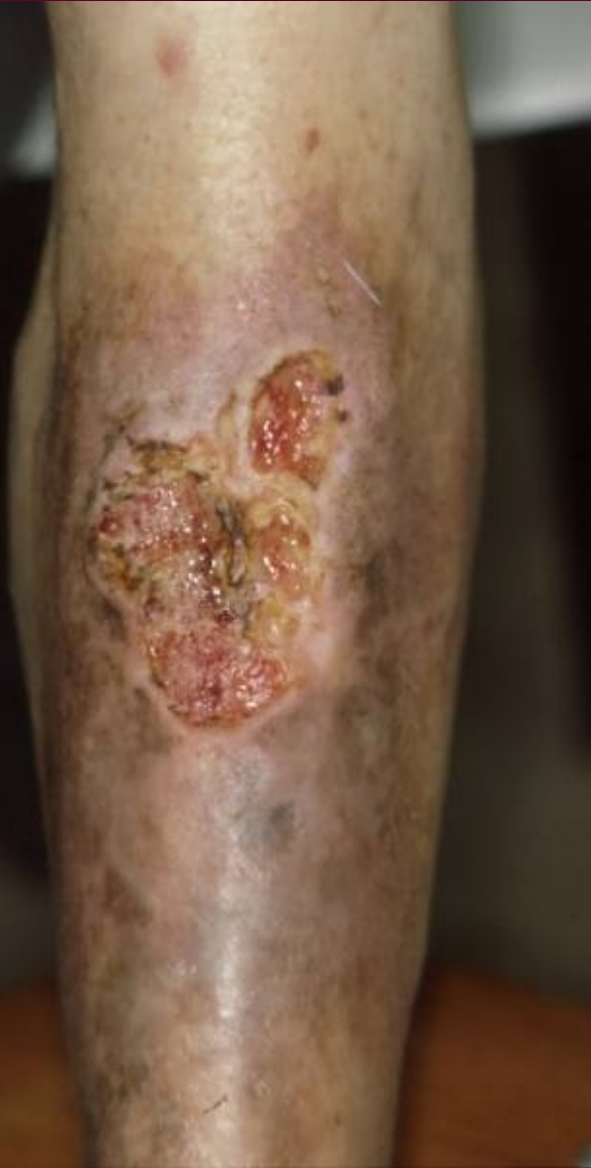# Průnik atb do kostí (Lochmann)

- Nad 30 %
  - Cefalosporiny 3. generace, tetracykliny, makrolidy, linkosamidy, rifampicin, fluorchinolony, nitroimidazoly, azoly, flucytosin (antimykotika)
- Mezi 10 a 30 %
  - Oxacilin, cefalosporiny 1, 2. a 4. generace, monobaktamy, karbapenemy, chloramfenikol, glykopeptidy
- Pod 10 %
  - Přirozené i širokospektré peniciliny

# Infekce kostí

- **Osteomyelitidy** bývají nejčastěji hematogenní
- **Původcem** bývají nejčastěji zlaté stafylokoky, u diabetiků též anaeroby
- **K léčbě** se používají zejména linkosamidy pro dobrý průnik.
- U **novorozenců** se volí kombinace oxacilin + gentamicin, u **dětí** cefuroxim (více možných původců, lepší pokrytí než linkosamidem, účinným jen na G+)

# Osteomyelitis purulenta

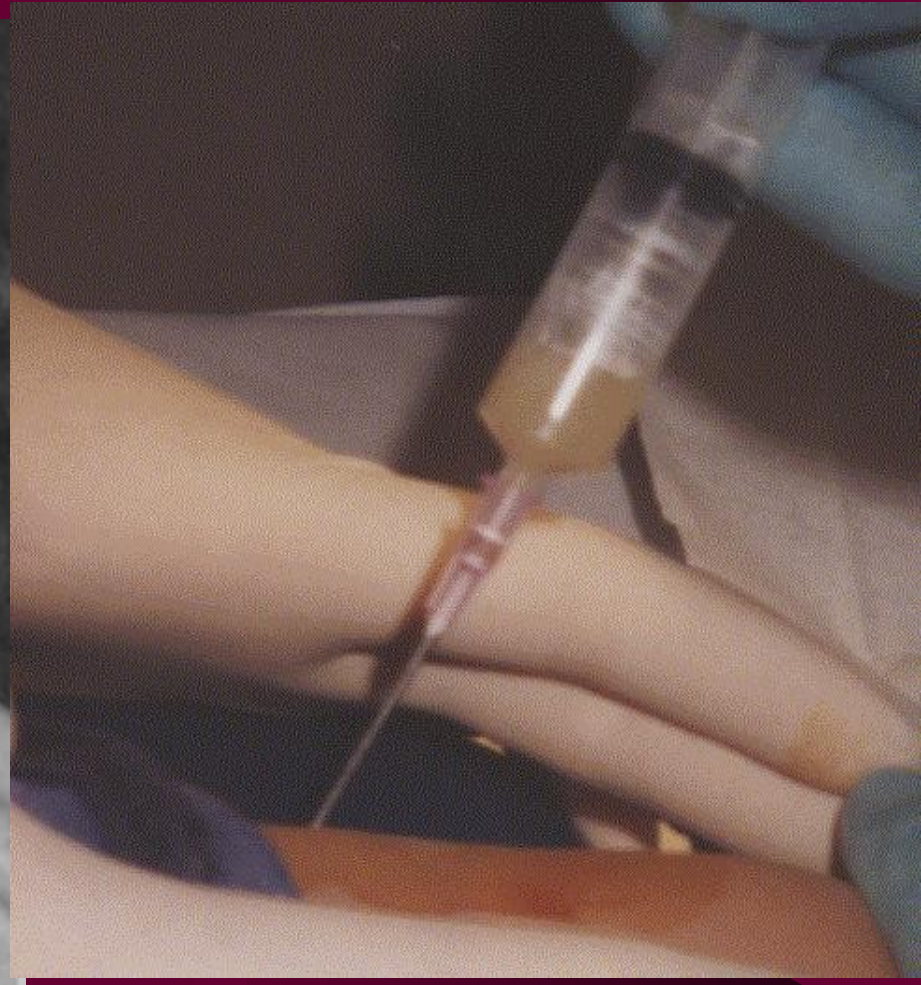
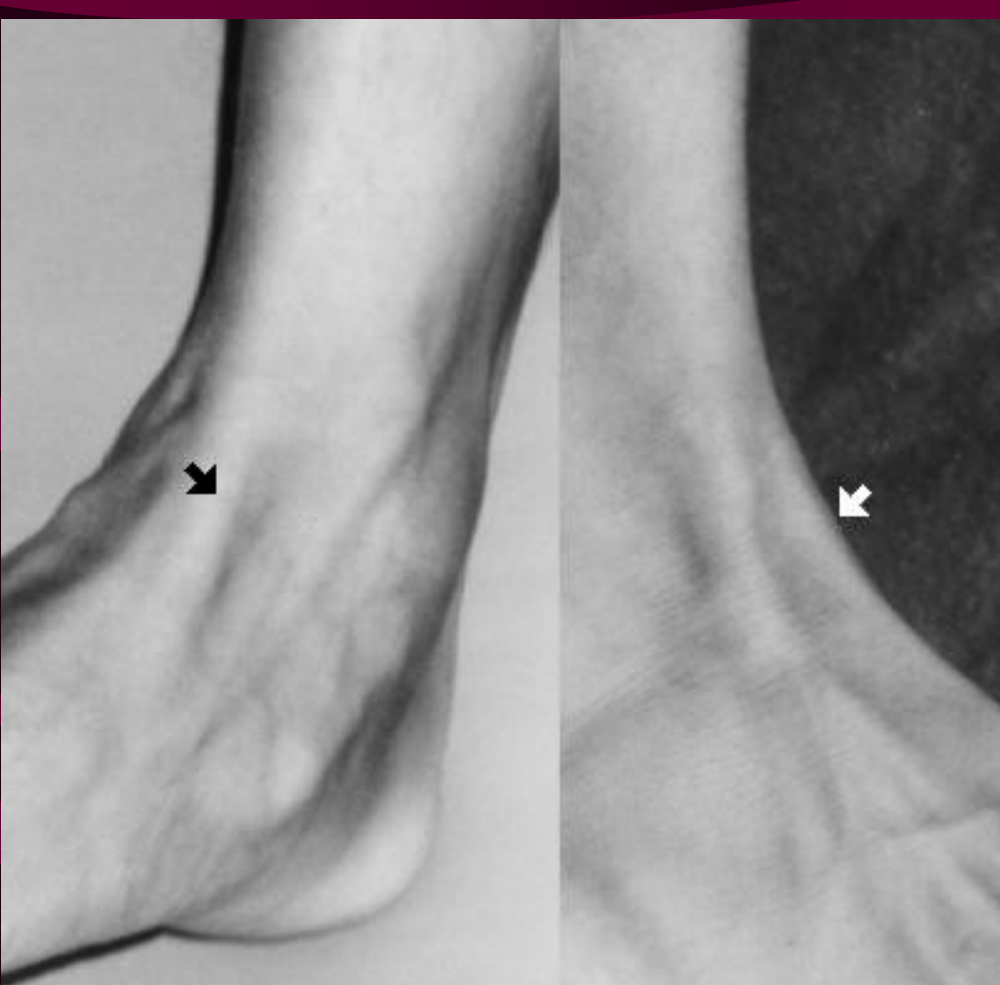


# Infekce kloubů

- Klouby mohou být postiženy infekcemi různé etiologie, mezi níž je nutno nezapomenout ani na etiologii **gonokokovou** (velké klouby). Nejčastější jsou však opět **zlaté stafylokoky**
- **Léčba** je obdobná jako u osteomyelitid
- Zvláštním případem je **spondylodiscitida**, léčba je však stejná

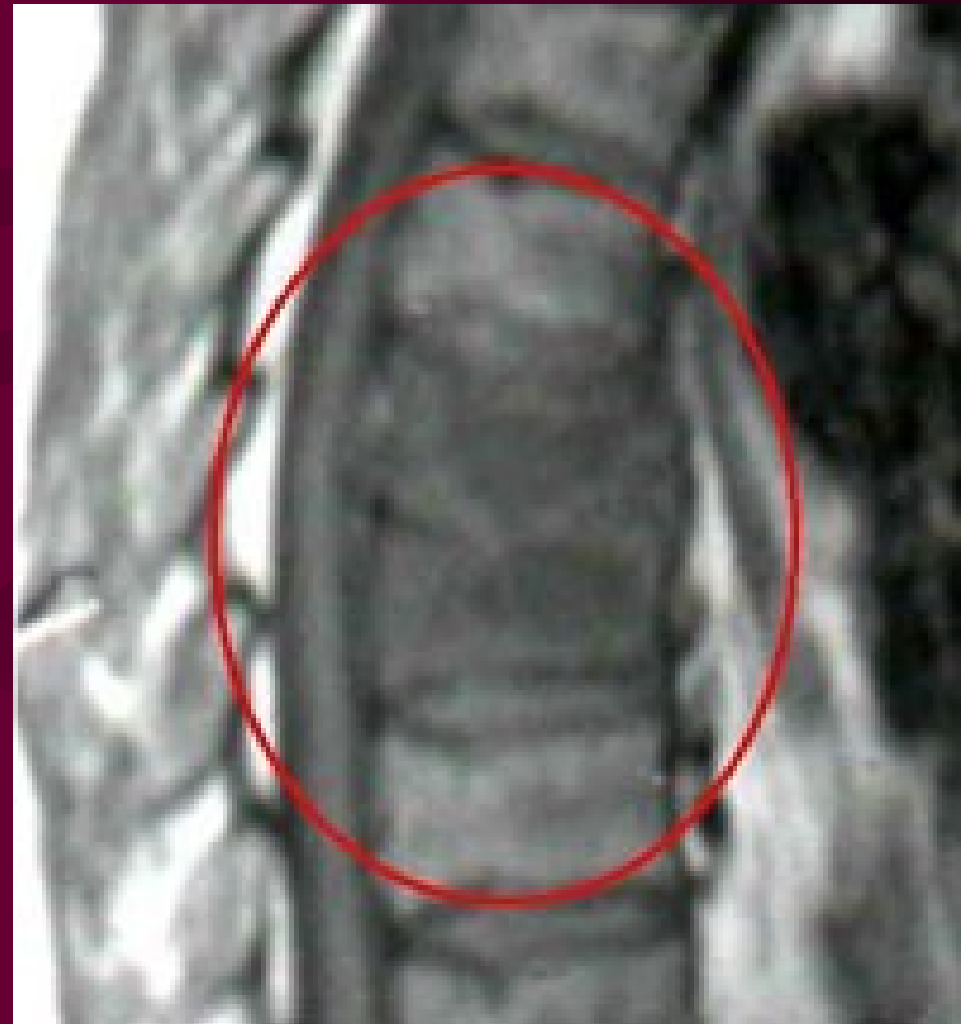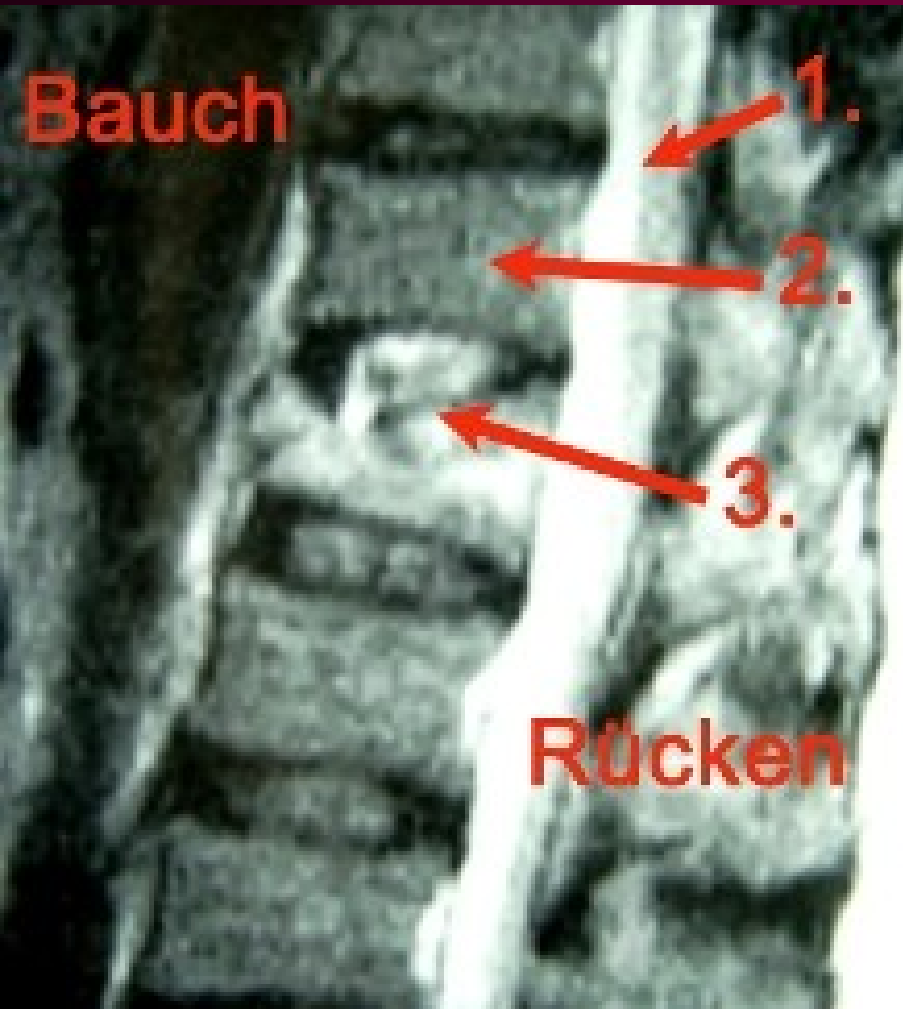


# Purulentní arthritís

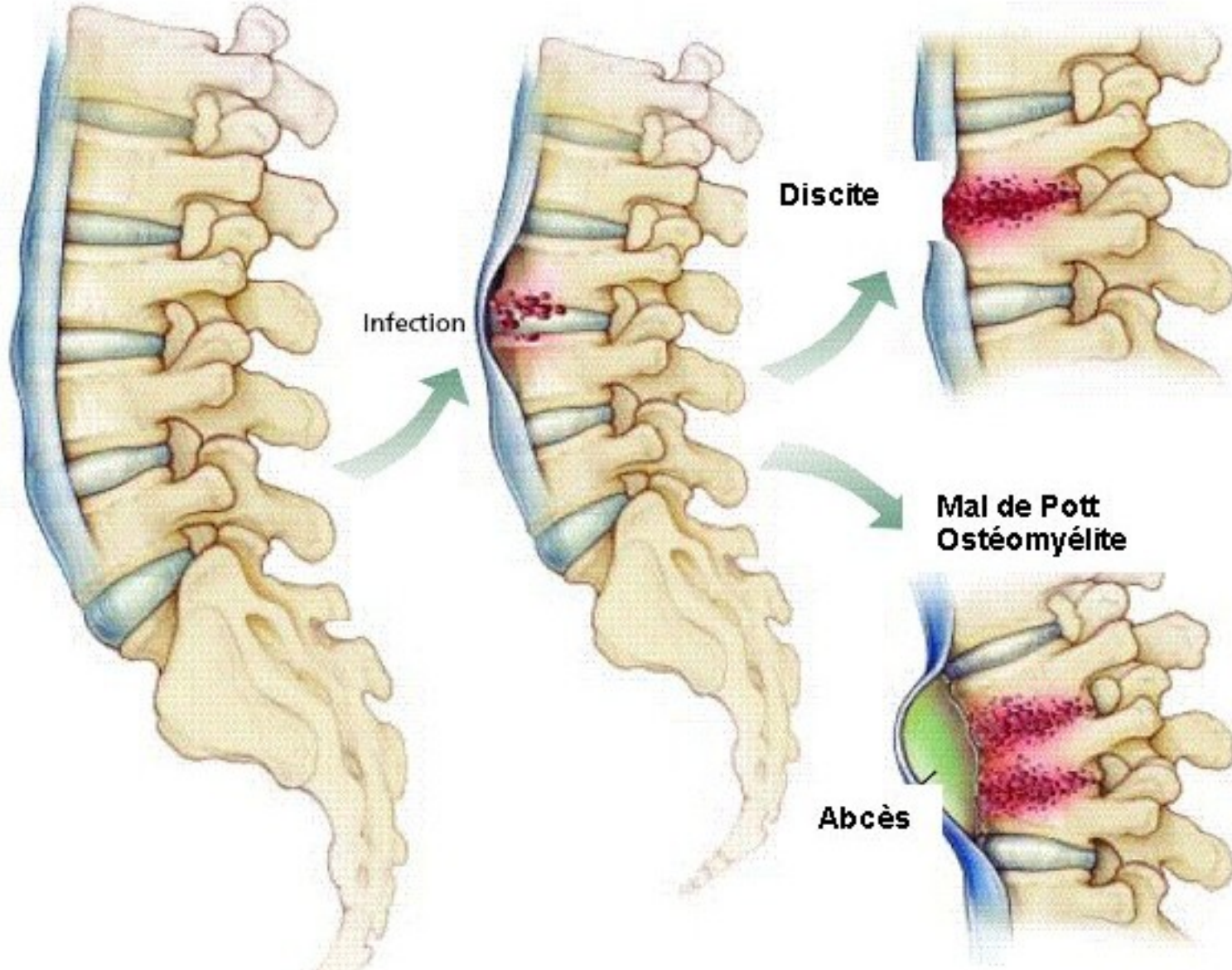


<http://www.hawaii.edu/medicine/pediatrics/pemxray/v3c06.html>

# Spondylodiscitis



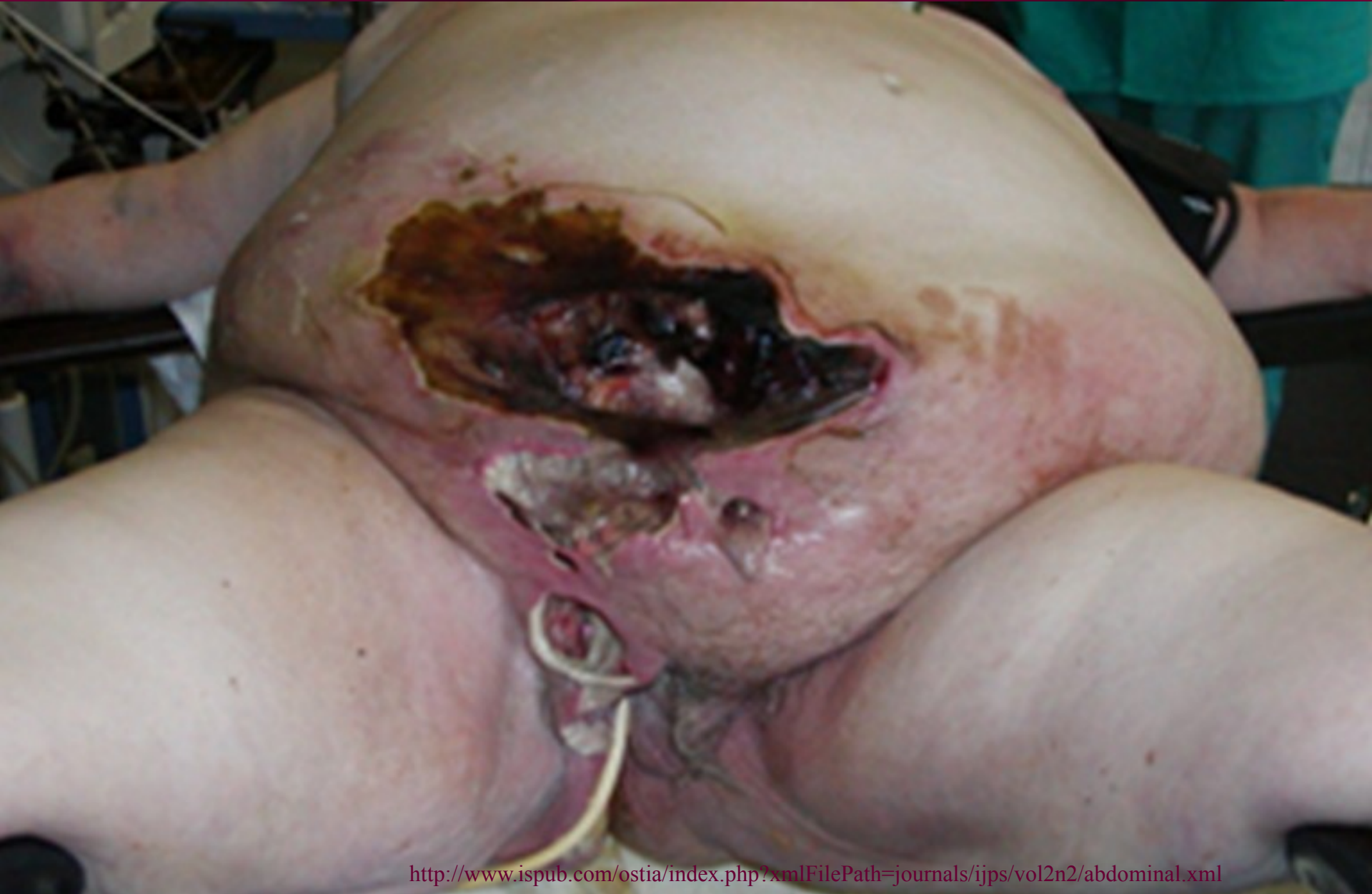# Vývoj hnisavých onemocnění páteře



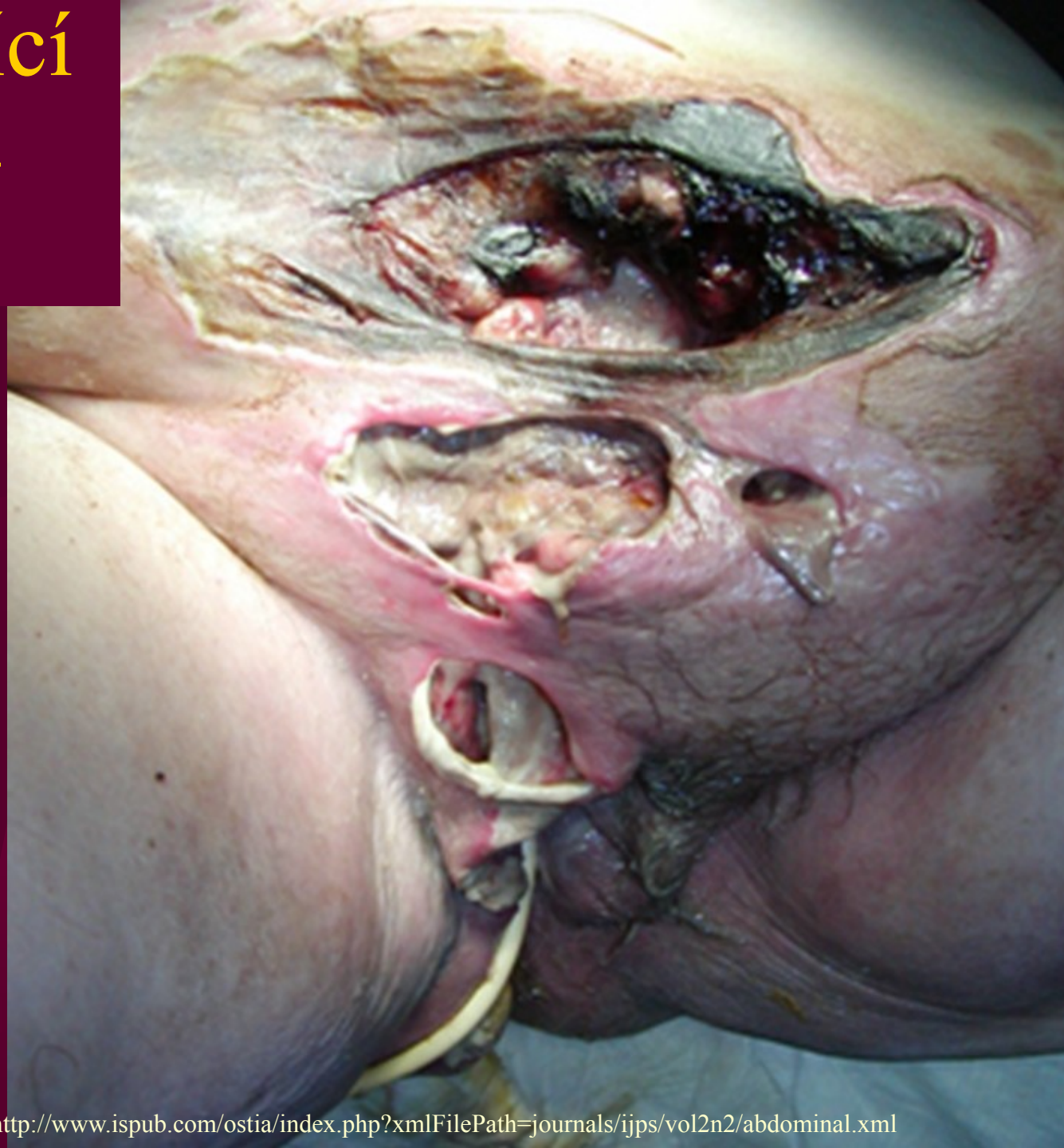# Infekce svalů a fascií

- Infekce svalů (**myositidy**) jsou vzácné a nemají společného jmenovatele
- Častější jsou záněty svalových obalů – **fasciitidy**. Obávaná je zejména tzv. nekrotizující fasciitida. Může být vyvolána klostridii, případě *Streptococcus pyogenes*, který je infikován fágem (tzv. „masožravý streptokok“ bulvárních médií)
- **Léčba** dle citlivosti, obvykle vysoké dávky penicilinu, 2. volba cefoxitin, linkomycin

# Nekrotizující infekce (nejen) svalů



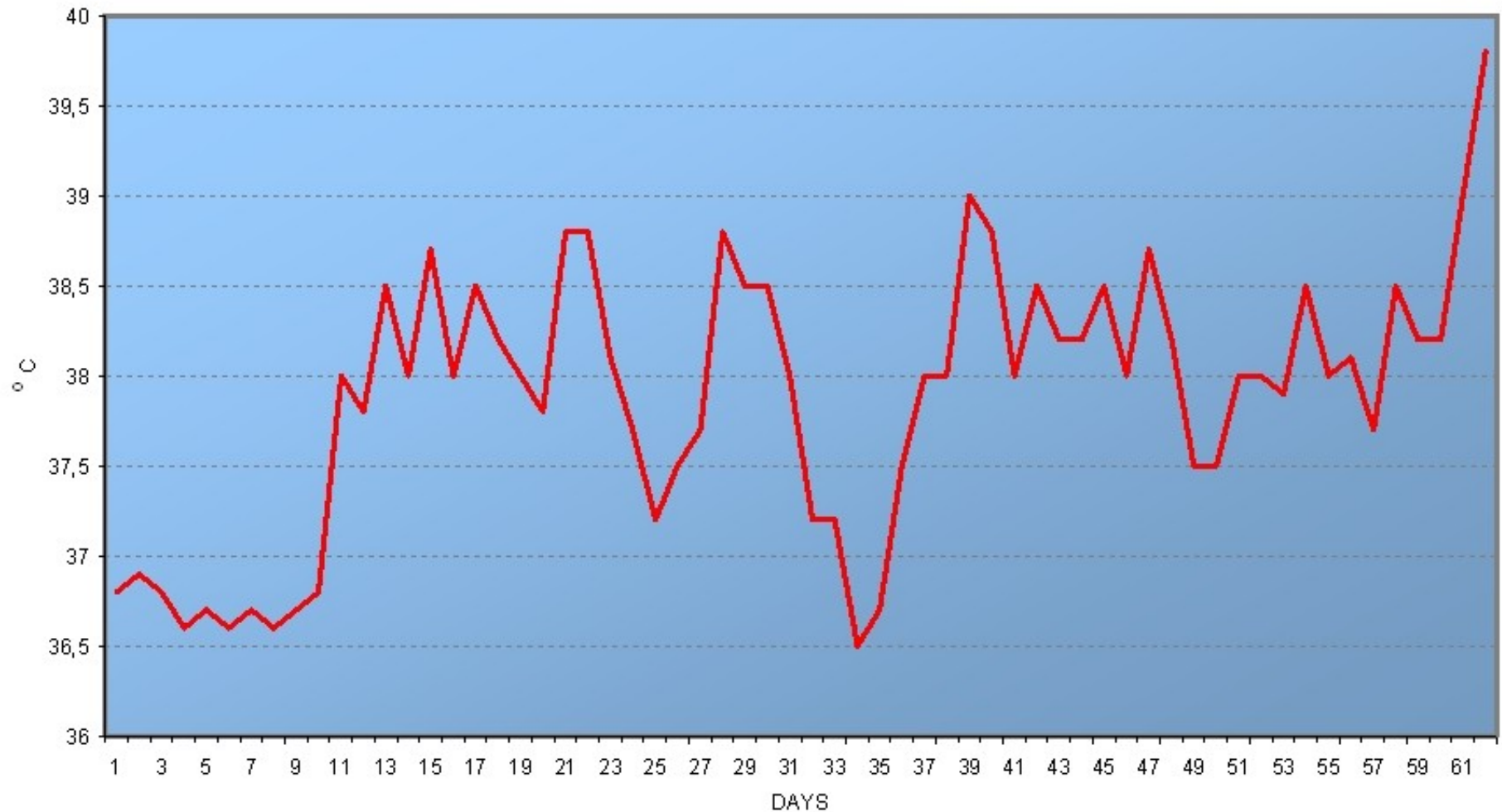
# Nekrotizující infekce – detail



# Vývoj teploty při takové infekci

<http://www.ispub.com/ostia/index.php?xmlFilePath=journals/ijps/vol2n2/abdominal.xml>

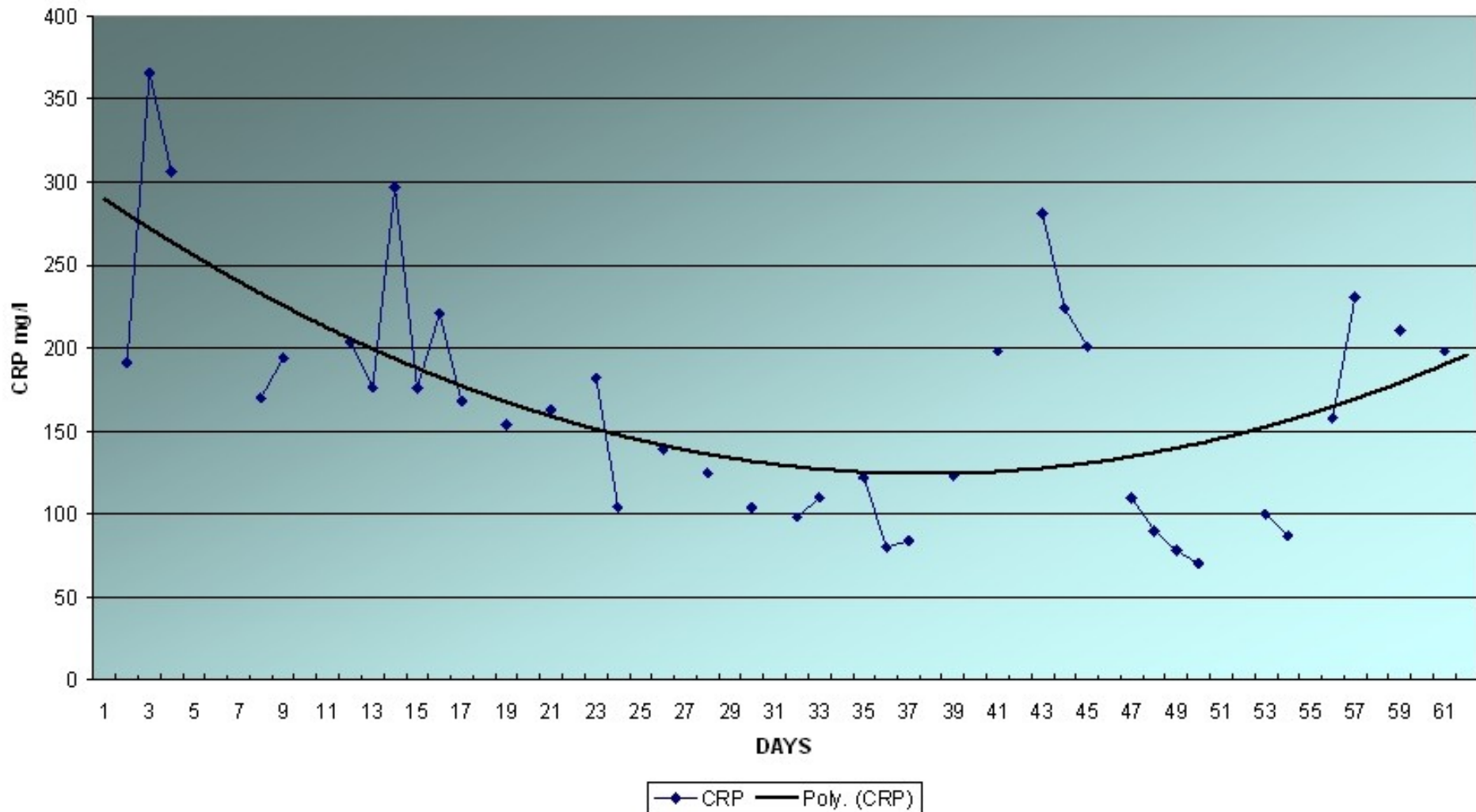
TEMPERATURE



# Vývoj CRP

<http://www.ispub.com/ostia/index.php?xmlFilePath=journals/ijps/vol2n2/abdominal.xml>

CRP VALUES

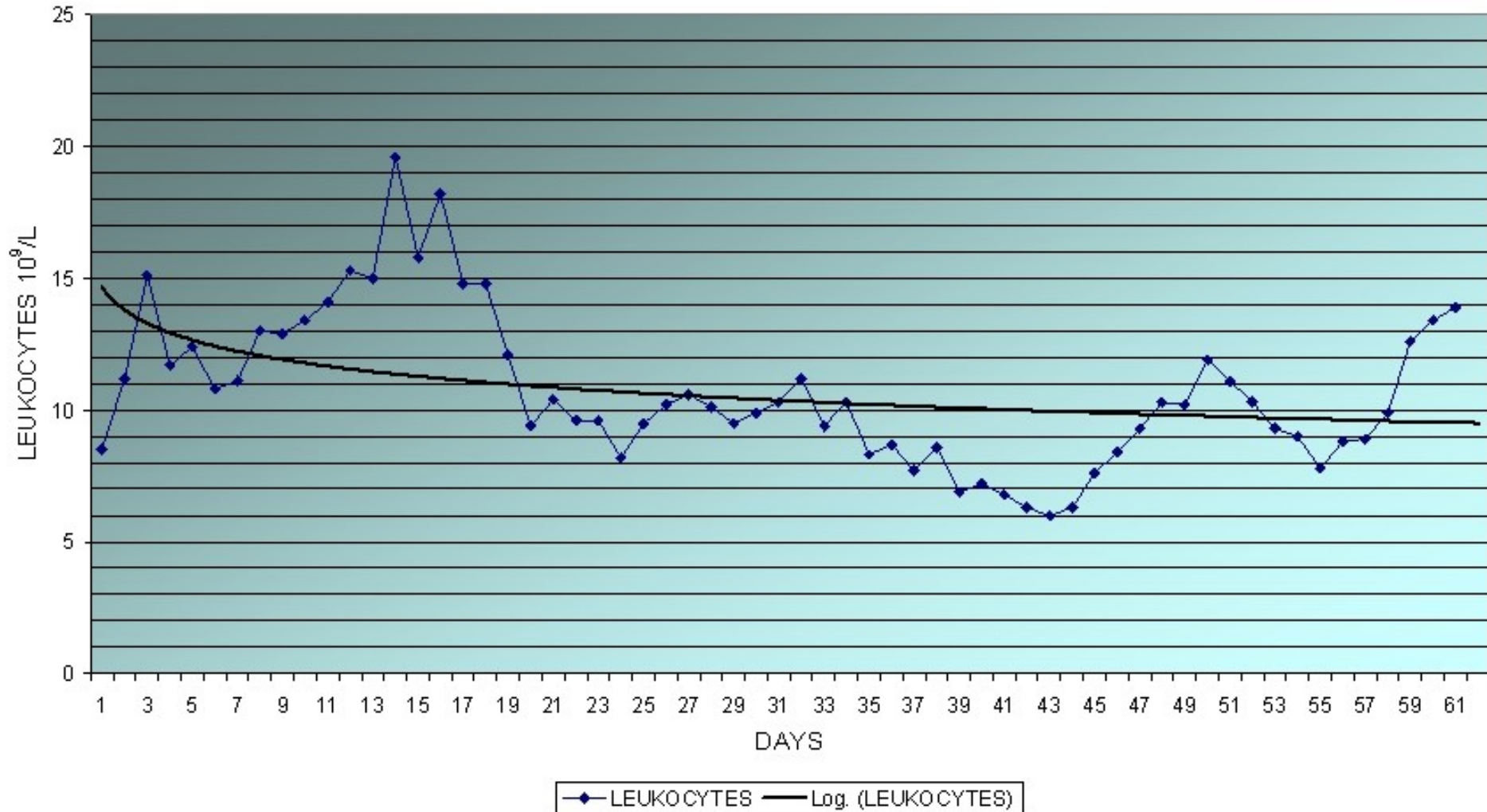




# Vývoj počtu leukocytů

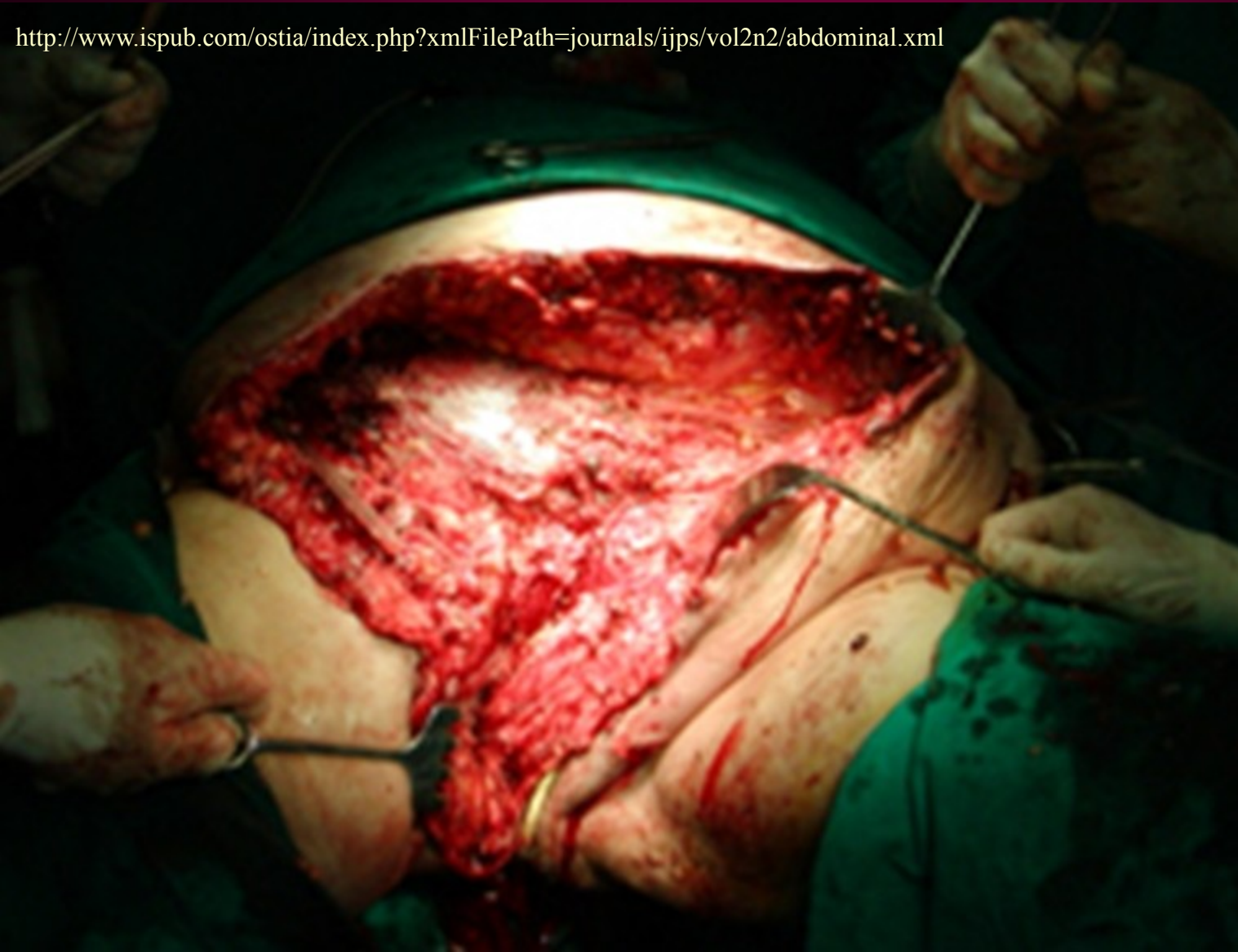<http://www.ispub.com/ostia/index.php?xmlFilePath=journals/ijps/vol2n2/abdominal.xml>

## LEUKOCYTES



# Chirurgické řešení

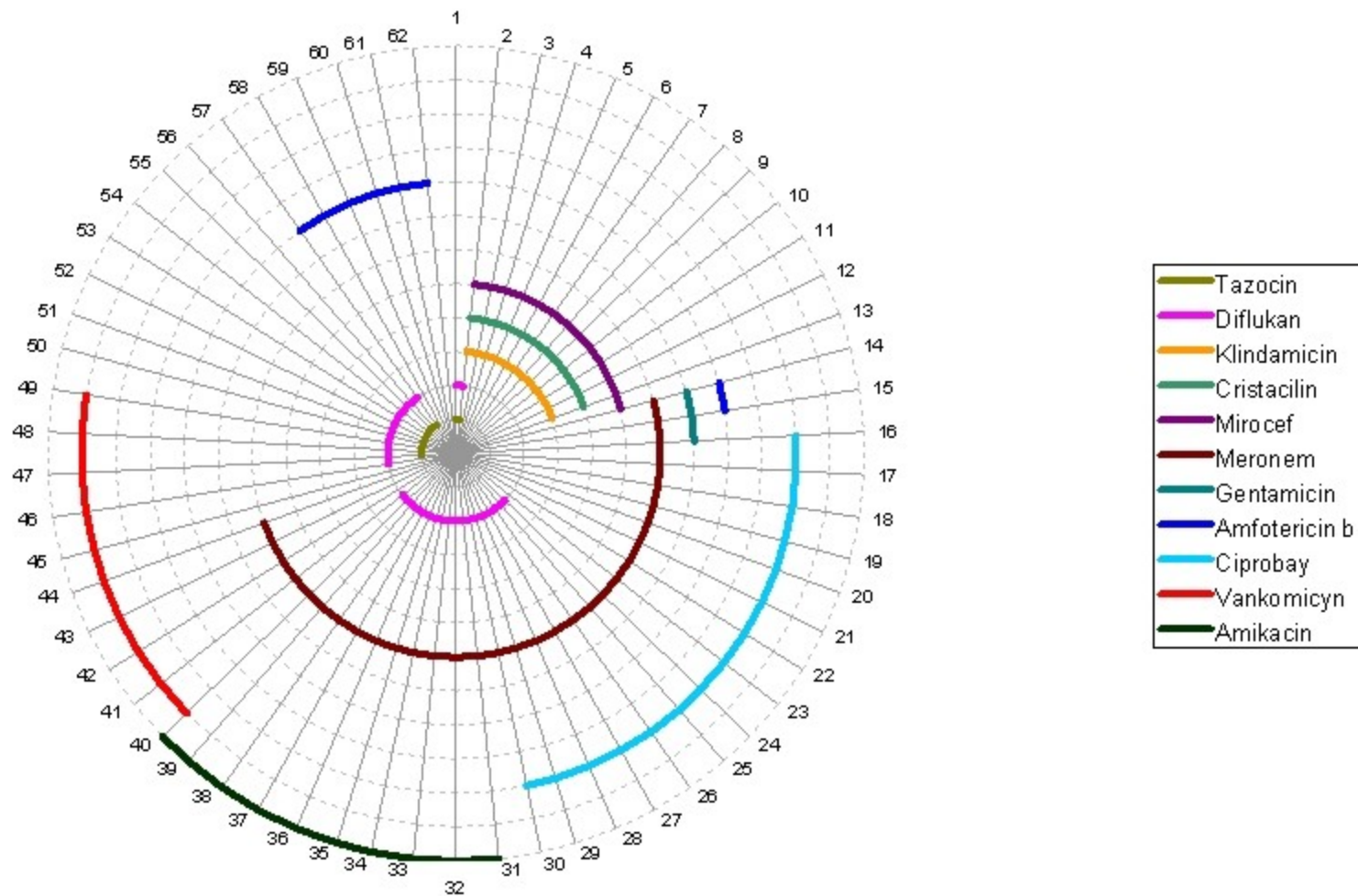
<http://www.ispub.com/ostia/index.php?xmlFilePath=journals/ijps/vol2n2/abdominal.xml>



# Použitá antibiotika: příliš mnoho?

<http://www.ispub.com/ostia/index.php?xmlFilePath=journals/ijps/vol2n2/abdominal.xml>

THE ADMINISTERED ANTIBIOTICS DURING HOSPITALIZATION



# Jiní než bakteriální původci


- Pokud obraz neodpovídá klasické bakteriální purulentní infekci, je nutno počítat i s možností např. **virové infekce**
- Může jít také o **parazitózu** – v případě **bolestí svalů** např. **trichinelózu**. Klíčem, vedoucím k diagnostickému úspěchu a pacientově prospěchu je zejména kvalitní anamnéza (např. **jezení masa z divočáka**)

# Hnisavé infekce a infekce ran

- Hnisavé infekce mohou být **různého původu**: infikovaná rána, perforace střeva, pokousání, hnisavé infekce kůže při oděrkách aj.
- Specifickou situací je **hnisavý zánět operační rány**. Původcem zde mohou být nemocniční kmeny enterobakterií, pseudomonád apod.

# Pokousání – zajímavá kasuistika

Zdroj: řetězový mail, kolující po internetu

 **NEMOCNICE  
HOŘOVICE**  
E-mail: [nemhoro@nemhoro.cz](mailto:nemhoro@nemhoro.cz)  
<http://www.nemhoro.cz>

NEMOCNICE HOŘOVICE  
K Nemocnici 1106  
268 31 Hořovice  
Tel.: 311 542 111  
Fax: 311 513 444

## Lékařská zpráva Chirurgická ambulance

Pacient: **2940019 Martin**  
Bydliště: **[redacted]**  
Zákl Dg: S519 - Vulnus morsum antebrachii l sin.  
Druhá Dg:

Poj: 111 Ošetřen: 27.08.2005 09:07

Dnes ráno si chtěl pohladit medvěda na hradě Točnick, ten ho poranil tlamou na levém předloktí, včera "trochu popíjel", nyní přichází k ošetření.

St. localis: na dorsomed. straně předloktí cca 1/2 lacerovaná rána 8 cm, okraje zhmožděné, vitální, rána proniká až k facii, která je však intaktní., hybnost prstů bez omezení, periferie bez alterace.

Operace: dr. Frajer- v klidné LA mesokain 1 % sine A provedena revize rány, výplach H<sub>2</sub>O<sub>2</sub>, excize zhmožděných okrajů, sutura adaptačně, vložen setový drain pod suturu, Betadine, krytí., TAT 0,5 ml i.m., Forcid 500 mg tbl a 8 hod.

Dop: Klidový režim, ATB dle RP, zítra bezpodmínečně převaz na spádové chir, za převzetí pac. děkuji.

Frajer

V Hořovicích 27.08.2005 09:22

  
**MUDR. Lukáš Frajer**  
NEMOCNICE HOŘOVICE  
268 31 HOŘOVICE, K Nemocnici 1106  
Tel. 0316/542111  
CHIRURGICKÁ AMBULANCE  
PŘIJMOVA

# Původci hnisavých infekcí

- V oblasti **kolem dutin** osídlených anaerobní flórou (břišní dutina, malá pánev, tvář, měkké tkáně krku) se často uplatňuje smíšená aerobně anaerobní flóra
- U hnisavých afekcí na **kůži** a kožních adnexách jsou nejčastější zlaté stafylokoky, možné streptokoky aj.
- U ran **po pokousání** zvířetem různé mikroby dle druhu zvířete (třeba pasteurelly)

# Autokasuistika

Při povrchových infekcích se sekundárně uplatňují i pseudomonády

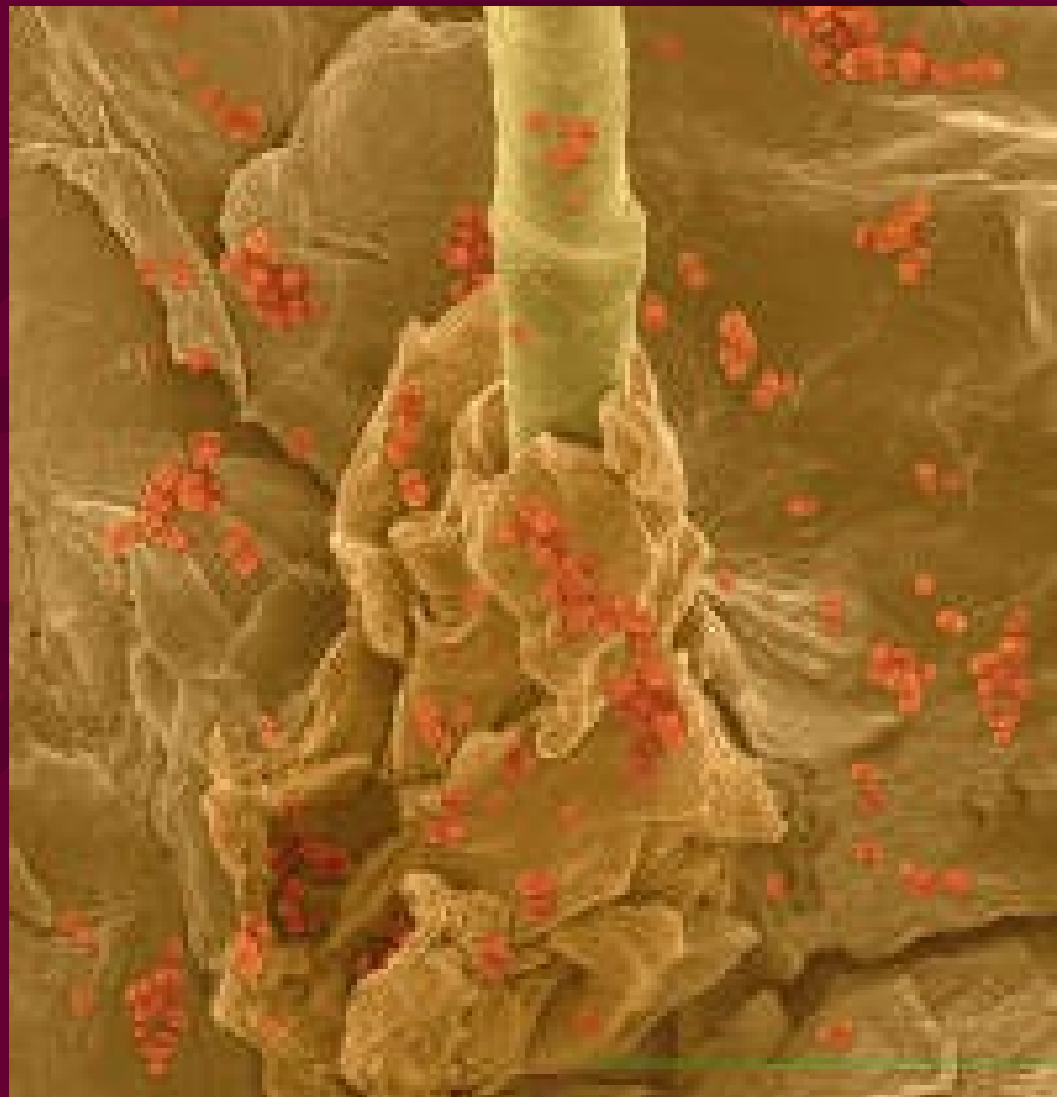
- 13. 1. 2006, pátek, Padang, Západní Sumatra, Indonésie: as. Zahradníček **padá do nezakryté dešťové kanalizace** s následkem poměrně velké **rány** sahající na tibiální okostici
- **O několik týdnů později:** rána je intenzivně cítit pseudomonádou, která je následně z rány i vykultivována. Naštěstí je dobře citlivá
- Terapie: lokální – ušní kapky otosporin (**gentamicin + polymyxin B**, obě složky účinné)
- Terapie úspěšná



Padang

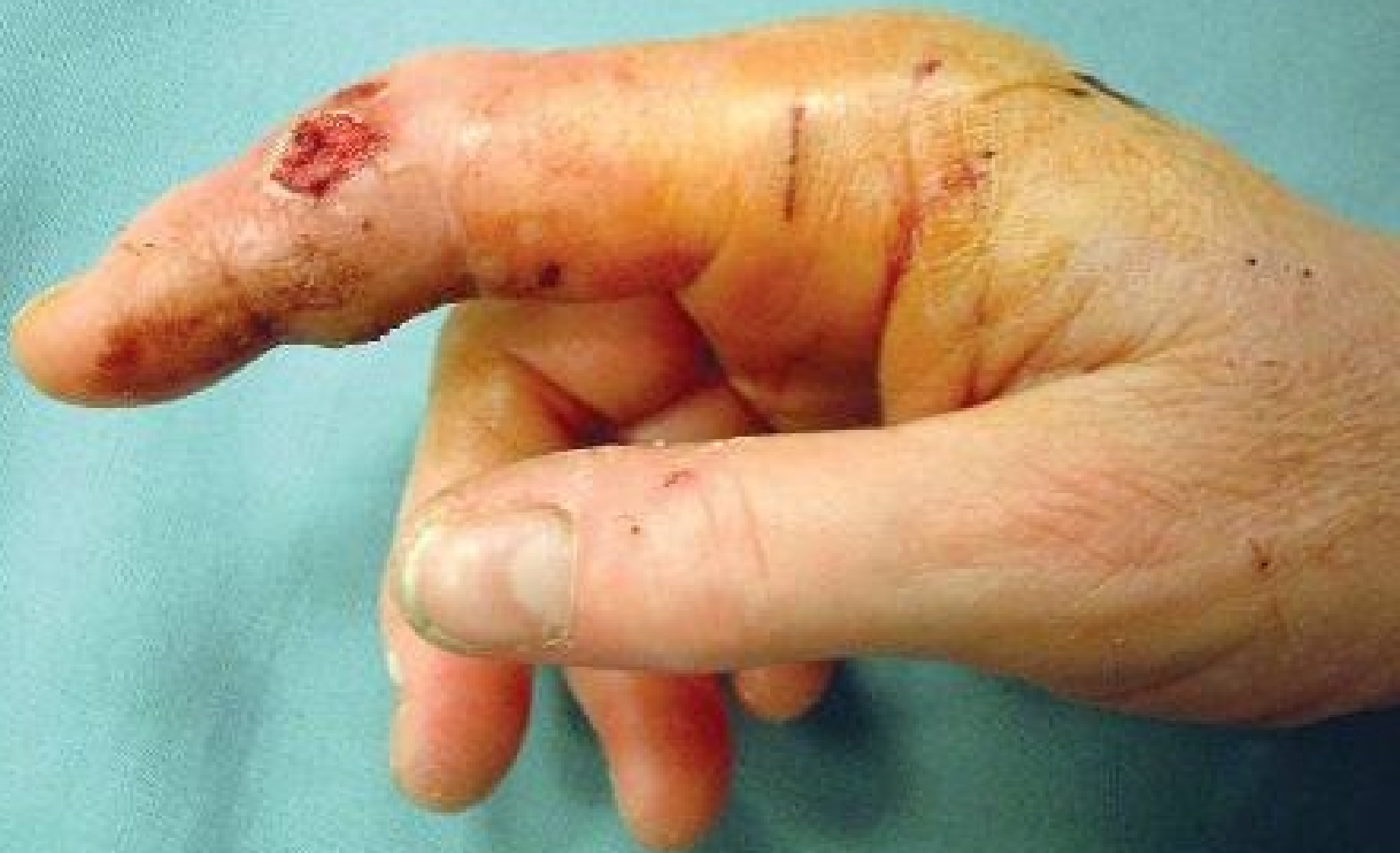

# Infekce rány



© 2004 Dennis Kunkel Microscopy, Inc.

# Rána po pokousání



# Poznámka k diagnostice

- Jak vidíte, **pojem „rána“ je velice široký**: od rozsáhlého bércového vředu či popáleniny přes zhnisanou operační ránu až po ránu způsobenou sociálně nepřizpůsobivým spoluobčanem či nepřátelsky naladěným spoluživočichem.
- Z hlediska mikrobiologické diagnostiky (→ umožnění nalezení patogena → cílené terapie) je naprosto **nezbytná specifikace na průvodce**:
  - o jakou ránu jde (operační, řezná, kousnutí)
  - kde je lokalizovaná
  - další důležité údaje (způsobená v tropech apod.)

# Léčba hnisavých infekcí

- Nepředpokládáme-li anaeroby, je nejvhodnější léčbou oxacilin, u těžších stavů v kombinaci s gentamicinem
- Je-li pravděpodobný **streptokokový původce**, je lékem volby G-penicilin ve vysokých dávkách.
- U **nemocničních nákaz** nutná cílená léčba

*Lingvistická poznámka: infekce jsou **ranné**; **rané** mohou být např. brambory (ale i sepse ve významu „časné“)*

# Léčba anaerobních infekcí ran

- Infekce působené anaeroby se vyskytují zejména v určitých lokalizacích

Zdroj	Místo infekce
Střevo	Břišní dutina (při perforaci střeva)
Vagina	Oblast malé pánve
Dutina ústní	Měkké tkáně tváře a krku

# Léčba anaerobních infekcí

- V léčbě anaerobních infekcí je zpravidla důležitý chirurgický zákrok s okysličením místa zánětu
- Penicilin je u nesporulujících anaerobů s výjimkou rodu *Bacteroides* lékem volby; platí i pro aktinomykózu
- Z dalších antibiotik pomáhají linkosamidy, ampicilin + sulbaktam (lépe než amoxicilin + klavulanát), metronidazol, cefoxitin
- U tetanu a plynaté sněti je podstatné podání antiséra

# Diagnostika pro cílenou léčbu

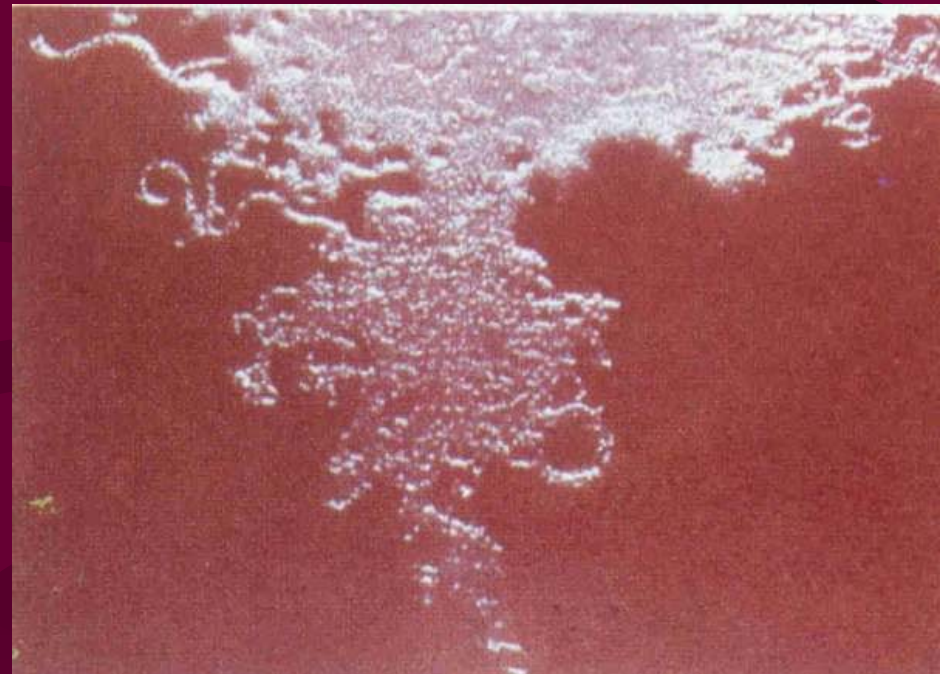
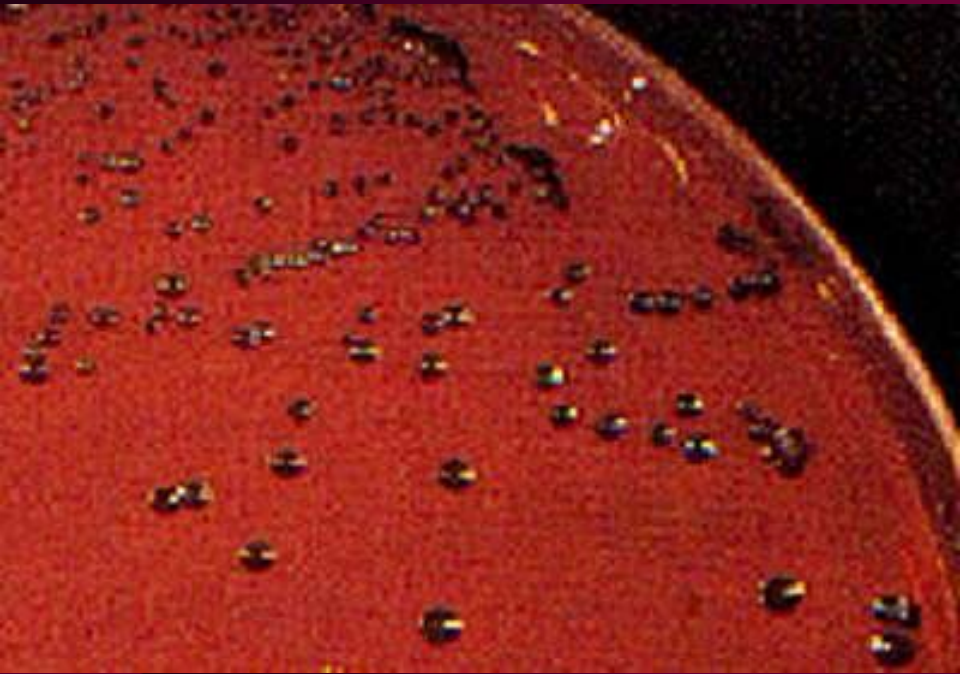- Tekutý vzorek (hnis) má jednoznačně přednost před výtěrem z ložiska
- Nemáme-li k dispozici speciální zkumavky s CO<sub>2</sub>, doporučuje se **stříkačka s jehlou** zabodnutou do sterilní gumové zátky (vyčerpat vzduch)
- U **výtěrů** stačí normální Amiesova půda
- Lze také **dohodnout s mikrobiologem**, že přijde na operační sál a vzorek přímo naočkuje na půdu a uzavře do anaerostatu
- Vždy důležitý je **nátěr na sklíčko**



# Diagnostika pro léčbu 2

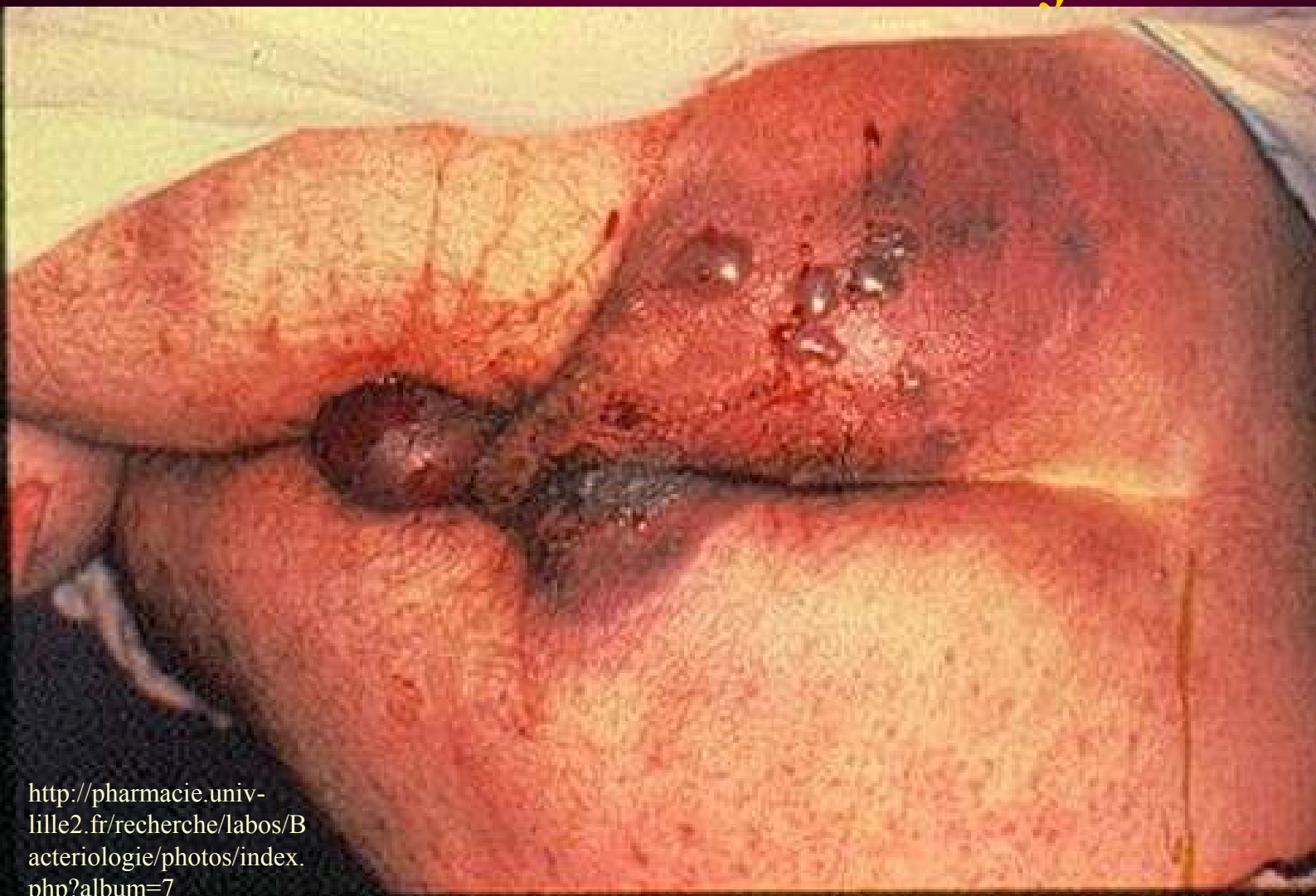
- Na průvodce **označit požadavek anaerobní kultivace** a napsat, o jaký vzorek jde a kde je zánět lokalizován
- Počítat s tím, že **diagnostika trvá déle** než u aerobních infekcí – kultivace trvá nejméně 48 hodin, v některých případech (aktinomykóza) i déle (týden)
- Počítat s tím, že **zpravidla není vykultivován jeden původce** – většinou jde o směs mikrobů („Veillonova flóra“)

# Anaerobní bakterie



<http://pharmacie.univ-lille2.fr/recherche/labos/Bacteriologie/photos/index.php?album=7>

Plynatá sněť se příliš nevidí, jiné anaerobní infekce však nejsou vzácné



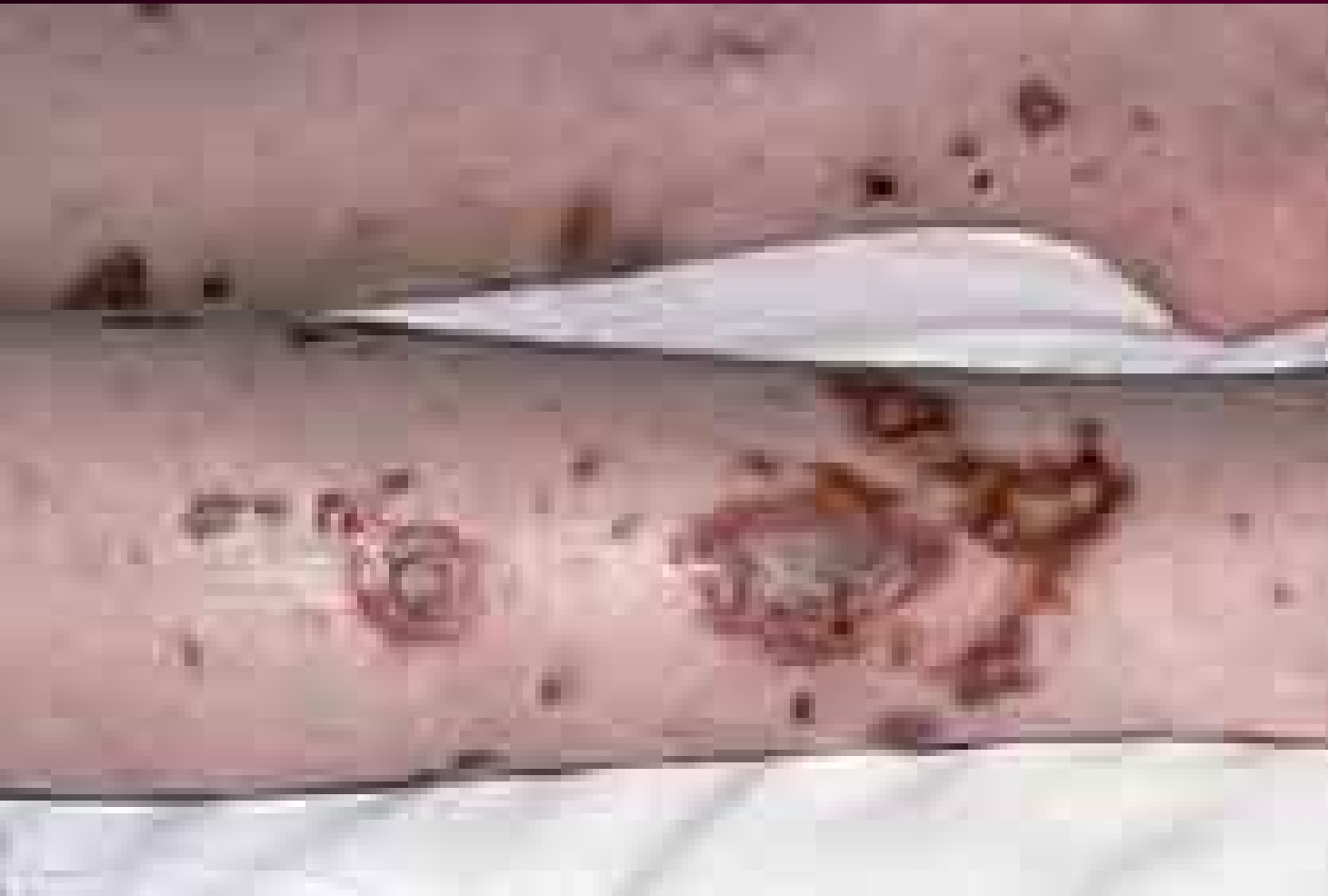# Neuroinfekce a jejich léčba

- Infekce nervového systému lze rozdělit na postižení **periferních nervů** (týká se některých herpesvirů) a **infekce CNS**
- **V rámci infekcí CNS** se zpravidla z praktických důvodů hovoří o všech infekcích neurokrania, včetně např. epidurálního abscesu, subdurálního empyému apod. – u všech je konec konců větší či menší riziko skutečného napadení nervové tkáně, a všechny spadají do neurochirurgie

# Druhy infekcí CNS

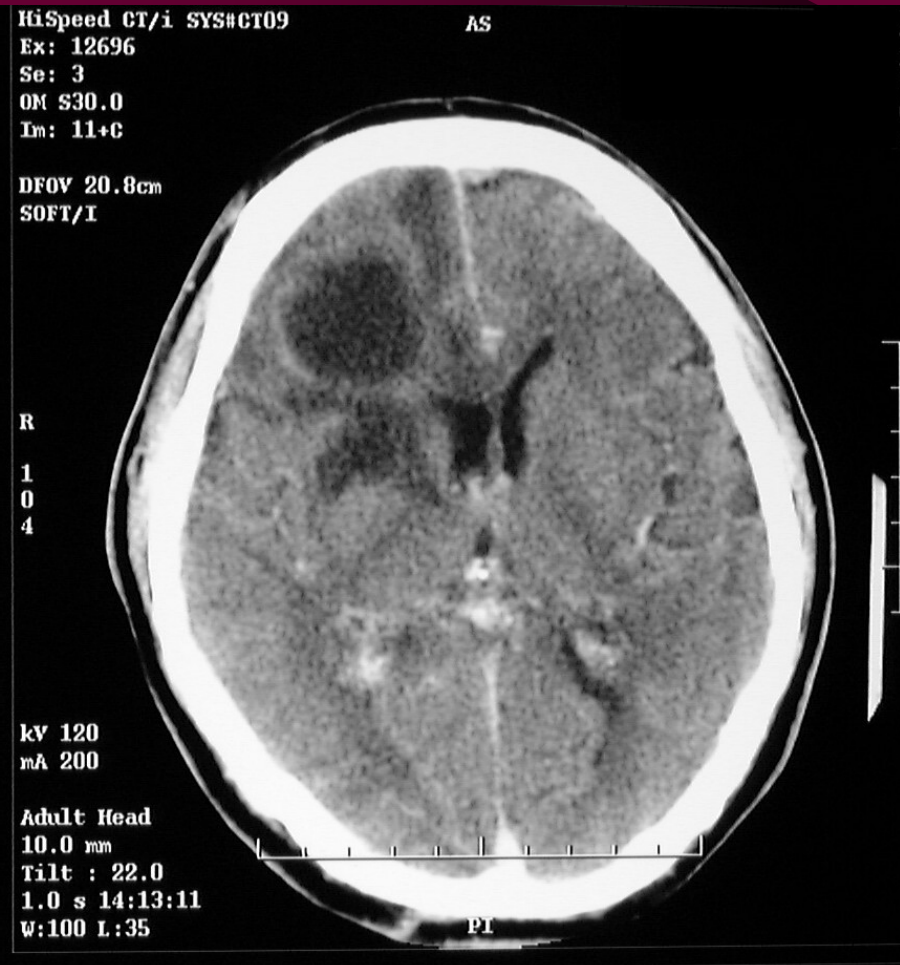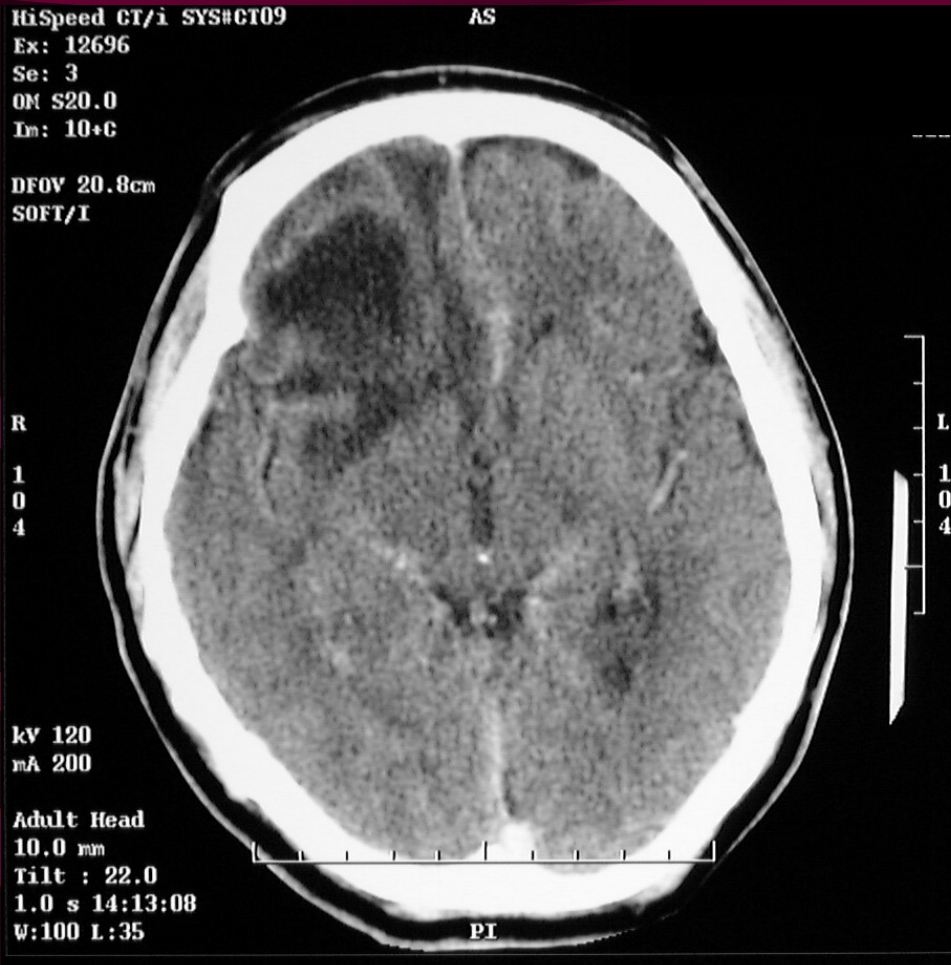- Purulentní meningitidy akutní a chronické
- Mozkové abscesy
- Basilární meningitida (tuberkulózní původ)
- „Aseptické“, většinou virové meningitidy
- Encefalitidy
- Subdurální a epidurální abscesy, empyémy apod.

Typická vyrážka u meningokokové meningitidy: nemusí být přítomna, ale může být i výrazně hemorhagická

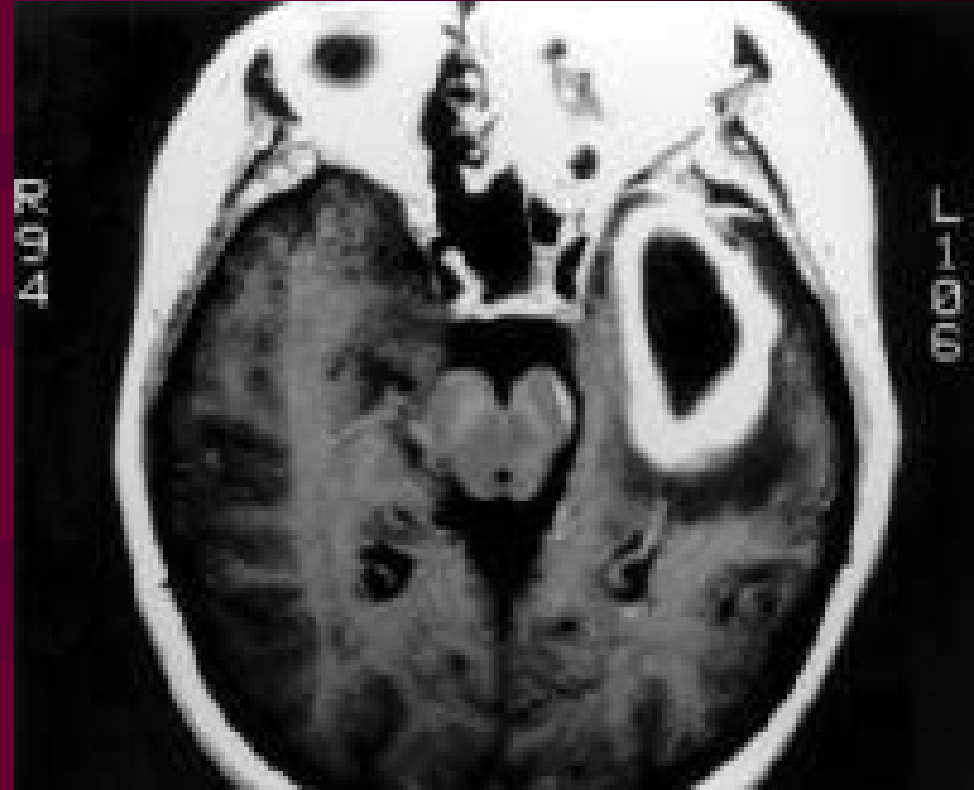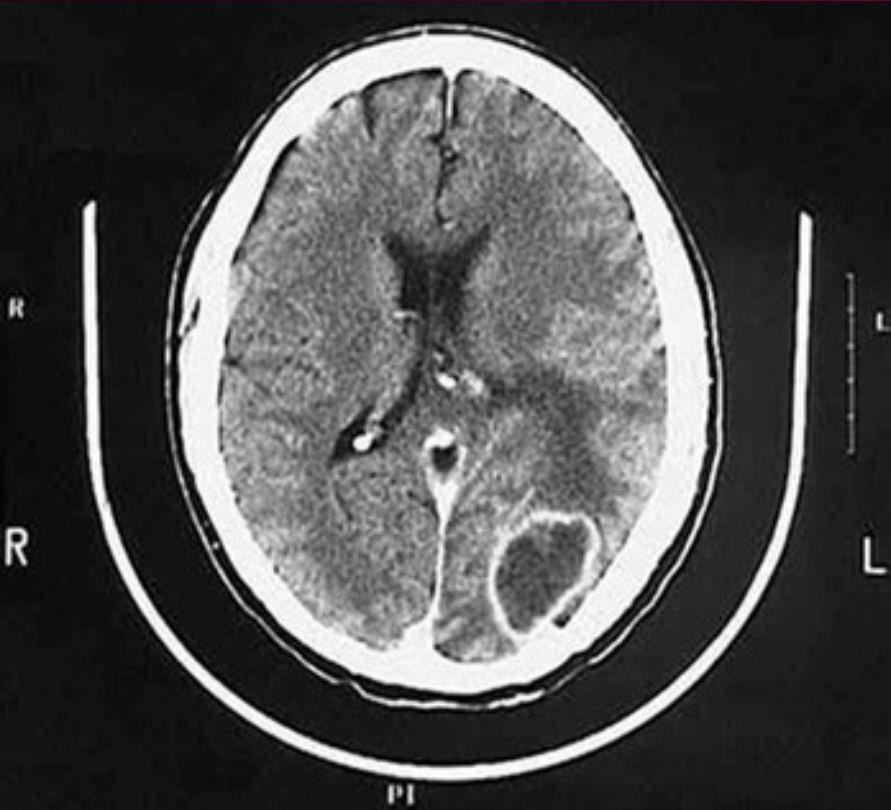


<http://www.infektionsbiologie.ch/seiten/modellparasiten/seiten/neisseria/fotos/kultur.jpg>

# Mozkový absces 1



# Mozkový absces 2

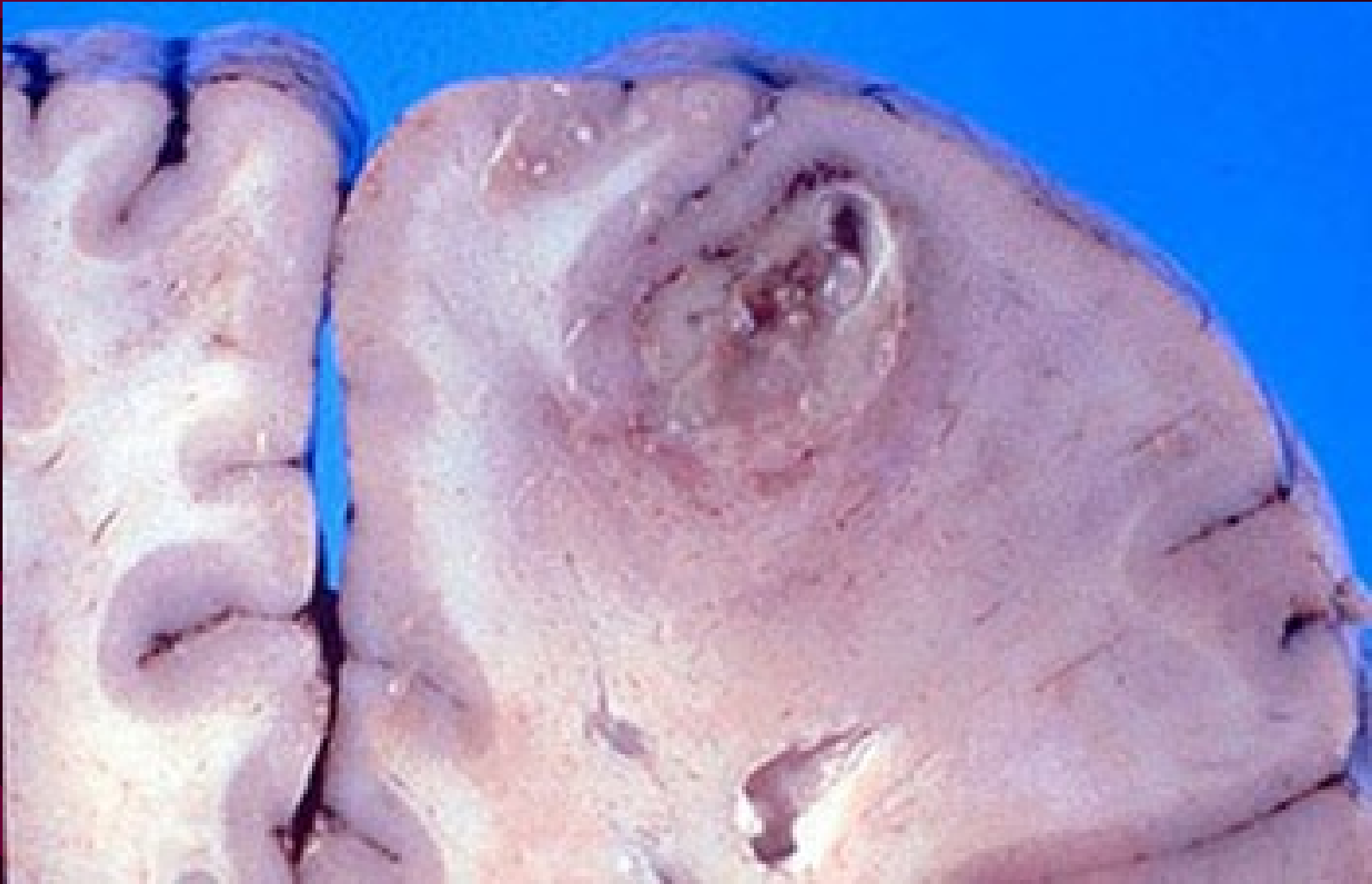

<http://www.smbs.buffalo.edu/pth600/IMC-Path/y1case/y1ans07.htm>

[www.emedicine.com/med/topic200.htm](http://www.emedicine.com/med/topic200.htm)



# Mozkový absces 3



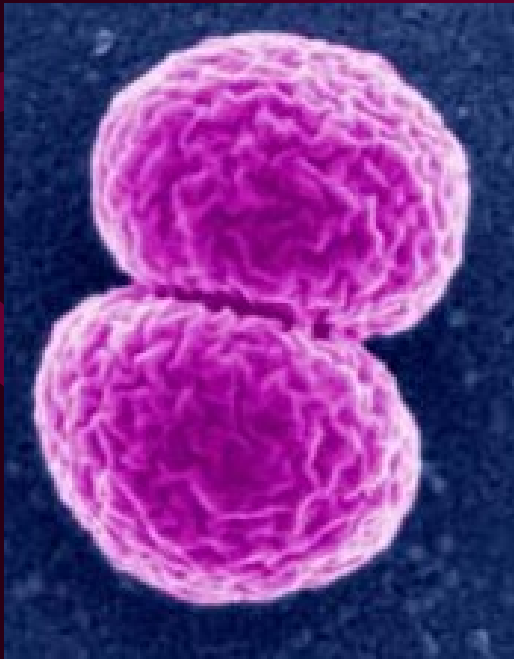
<http://www.smbs.buffalo.edu/pth600/IMC-Path/y1case/y1ans07.htm>

# Průnik atb do CNS (Lochmann)

- Dobrý průnik před bariéru i v případě, že není poškozená zánětem: karbapenemy, chloramfenikol, kotrimoxazol, nitroimidazoly, monobaktamy, flukonazol, flucytozin
- Dobrý průnik jen při postižených plenách: peniciliny, cefuroxim, cefalosporiny třetí generace, tetracykliny, amikacin, glykopeptidy, fluorochinolony, acyklovir

# Průnik atb do CNS (II)

- Špatně pronikají: cefalosporiny 1., 2. a 4. generace, aminoglykosidy, makrolidy, amfotericin, mikonazol
- Vůbec nepronikají: polypeptidy, linkosamidy, ketokonazol, itrakonazol



*Meningokok*

<http://www.waterscan.co.yu/images/virusi-bakterije/Neisseria%2520meningitidis.jpg>

# Léčba purulentních meningitid (podle Lochmanna)

Věk	Původci	Léčba	mg/kg/den
Do 3 měs.	ESCO, SRAG, LIMO	AMP + GEN, event. CTR	AMP: 200-300 GEN: 5 – 8
Do 5 let	HEIN*, SRPN, NEME	CTR, CTX, AMP, CHL	CTR: 100 (2 dávky / d)
5 – 18 let	NEME	CTR, CTX, AMP, CHL	CTX: 200 (2-3 dávky / d)
18 – 50 let	různí	CTR, CTX, AMP, CHL	AMP: 400 (4-6 dávek / d)
Nad 50 let	SRPN, NEME, STREP	CTR, CTX, AMP, CHL	CHL: 200 (4 dávky / d)
Nozokom.	Enterobakterie, <i>Pseudomonas</i>	Dle citlivosti	

ESCO  
 Escherichia coli  
 SRAG  
 Streptococcus  
 agalactiae  
 LIMO  
 Listeria  
 monocytogenes  
 HEIN  
 Haemophilus  
 influenzae  
 NEME  
 Neisseria  
 meningitidis  
 SRPN  
 Streptococcus  
 pneumoniae  
 CTR ceftriaxon  
 CTX cefotaxim  
 AMP ampicilin  
 CHL  
 chloramfenikol  
 GEN gentamicin

\*do zavedení očkování, pozn. O. Z.

# Léčba dalších neuroinfekcí

- U **chronických bakteriálních meningitid** je nezbytná léčba dle citlivosti (zpravidla nemocniční kmeny)
- U **neuroborreliózy** je lékem volby G-penicilin, alternativně ceftriaxon
- U **bazilární meningitidy** kombinace antituberkulotik
- Nutno vždy myslet také na virové infekce (zejména u tzv. „aseptických“ meningitid a meningoencefalitid, dále na mykotické a parazitární původce (parazitární cysty)

# Infekce oka

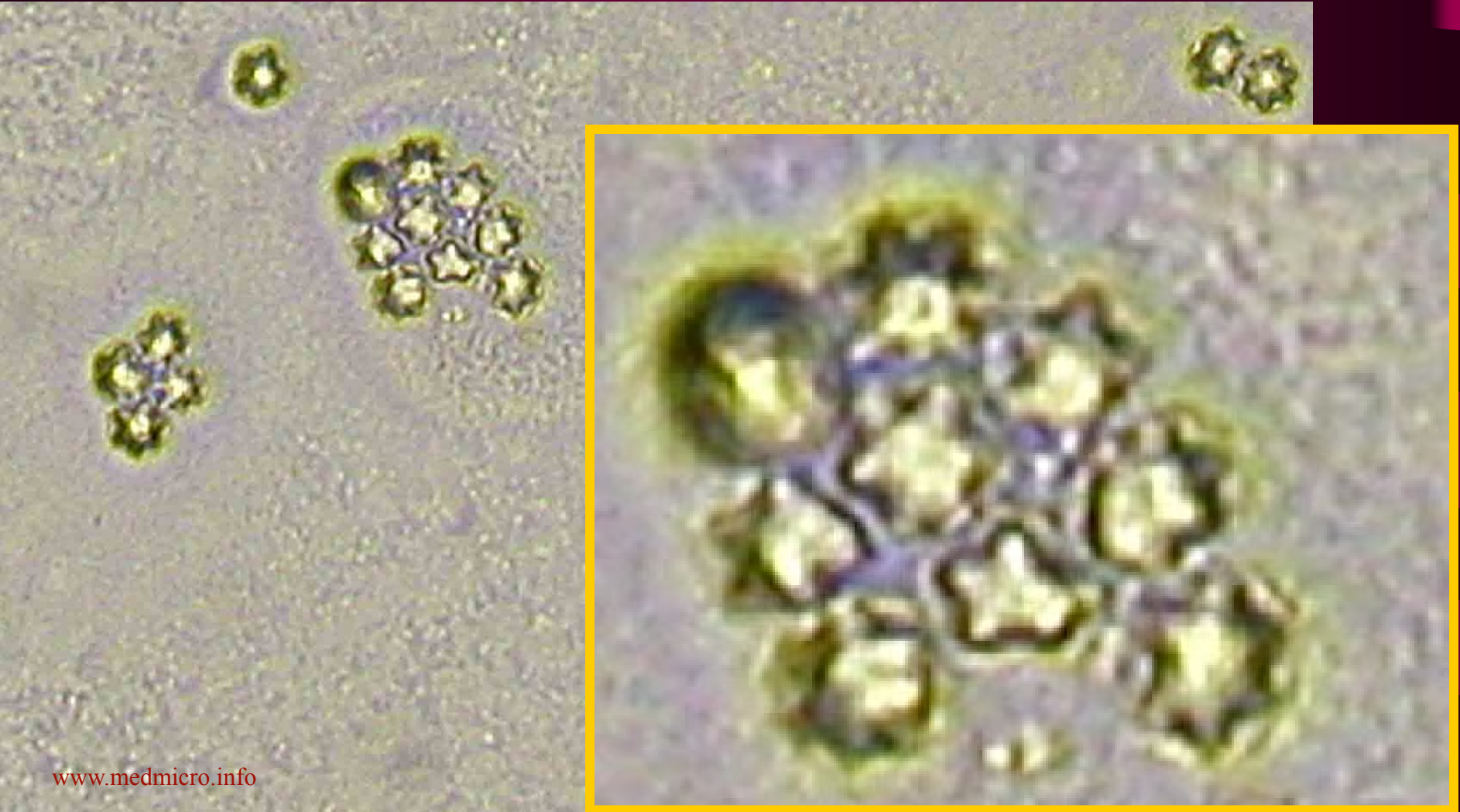- **Infekce oka** jsou poměrně zřídka, což souvisí s tím, že řada tkání oka nemá přímé cévní zásobení, takže není možný přímý hematogenní vznik infekce
- Pokud však nastanou, jsou **o to závažnější**
- U **konjunktivitid, hordeola** apod. lokálně framykoin
- U **závažnějších infekcí** gentamicin + klindamycin, gentamicin + cefalotin aj., pokud možno dle citlivosti. U **herpetických virů** acyklovir

# Akantaméby a rohovka

- U rohovkových infekcí (pacienti s kontaktními čočkami) musíme počítat i s **akantamébami**.
- Zpravidla to však **nebývá u infekcí rychle probíhajících** (v hodinách či málo dnech), tak rychle se měňavky neumějí množit
- V těchto případech **nestačí výtěr**. Je nutno zaslat kontaktní čočky v jejich tekutině, anebo provést seškrab z rohovky. Průvodku je nutno označit, o jaké vyšetření jde.
- **Výsledek je za 48 h předběžně, za 7 dní definitivně** (améby se kultivují na kultuře escherichie či enterobaktera, která se zase pěstuje na agaru)

# *Acantamoeba* sp.

Foto archiv Mikrobiologického ústavu (jde o foto kmene, který je laboratoří neustále přeočkováván jako pozitivní kontrola)





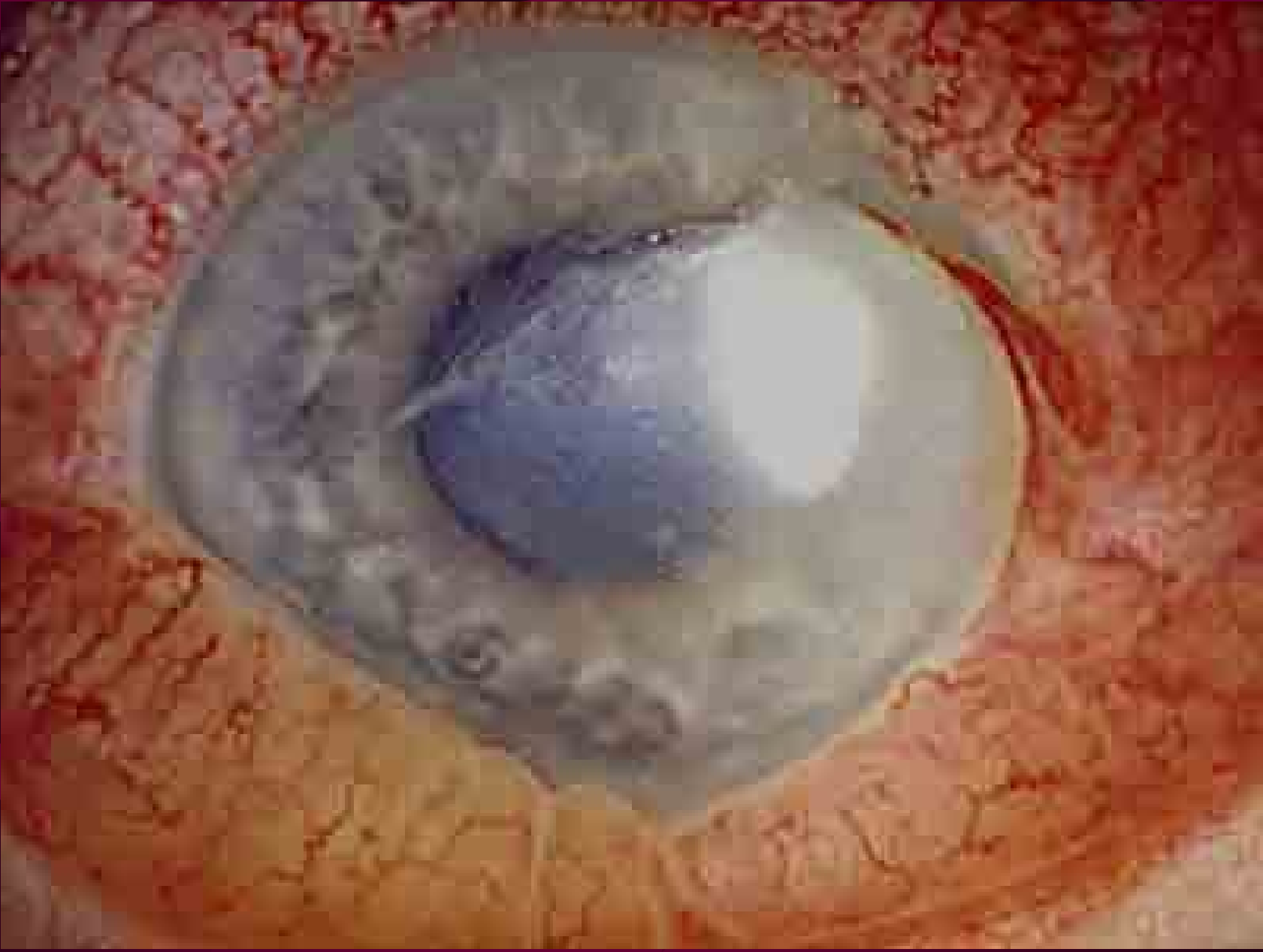
# Terapie akantamébových keratitid

- Oční masti obsahující dibrompropamid
- Kapky obsahující propamid isethionát
- Neomycin
- Itrakonazol

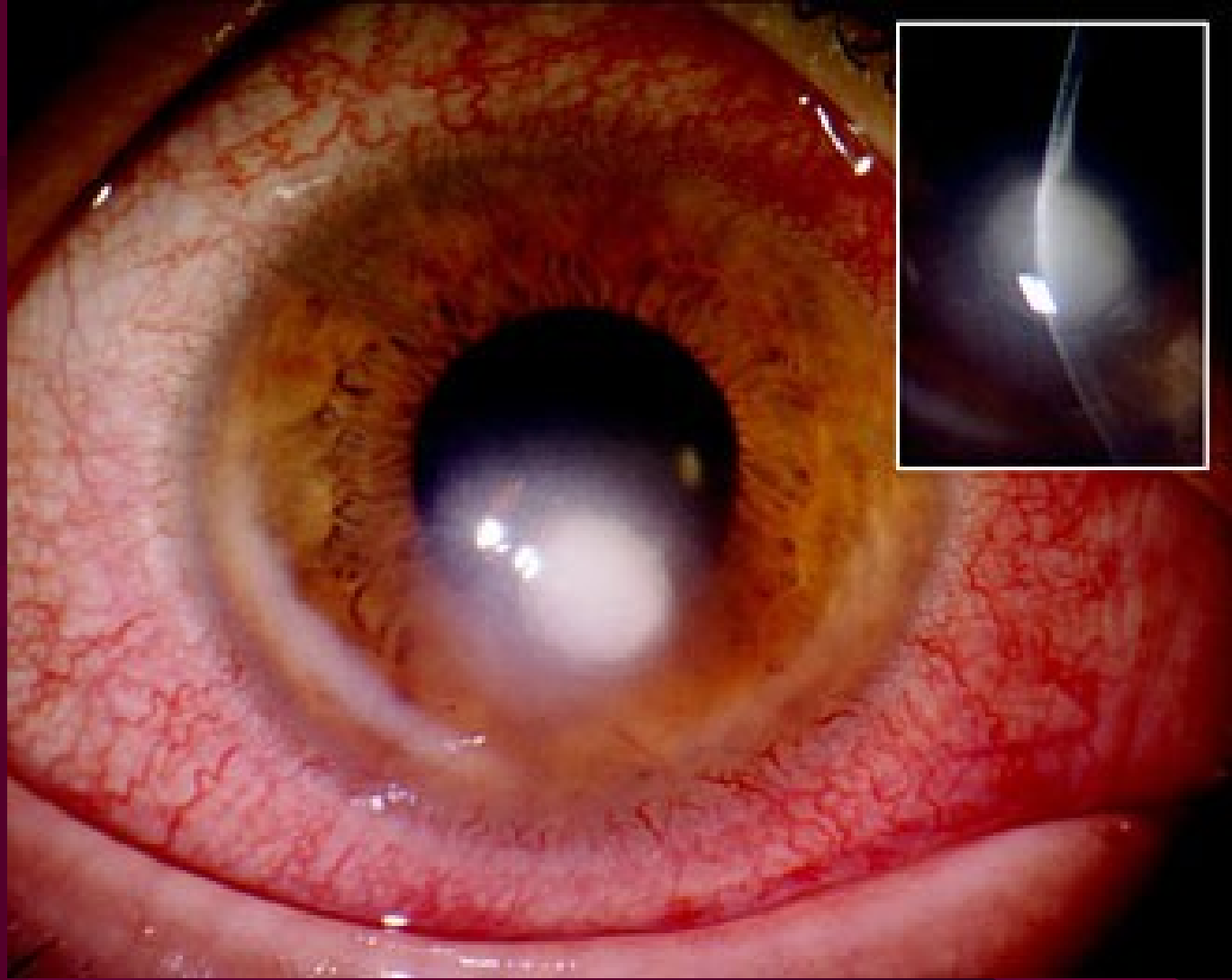
*Neexistuje však účinná terapie akantamébové encefalitidy – i z toho důvodu je vhodná včasná diagnostika a terapie*

# Rohovkový vřed

[http://www.meduni-graz.at/augenheilkunde/ahk\\_site/diaschau/dia\\_hh/dia\\_hh\\_ulcus/dia\\_hh\\_ulcus\\_8/dia\\_hh\\_ulcus\\_8\\_diag.html](http://www.meduni-graz.at/augenheilkunde/ahk_site/diaschau/dia_hh/dia_hh_ulcus/dia_hh_ulcus_8/dia_hh_ulcus_8_diag.html)



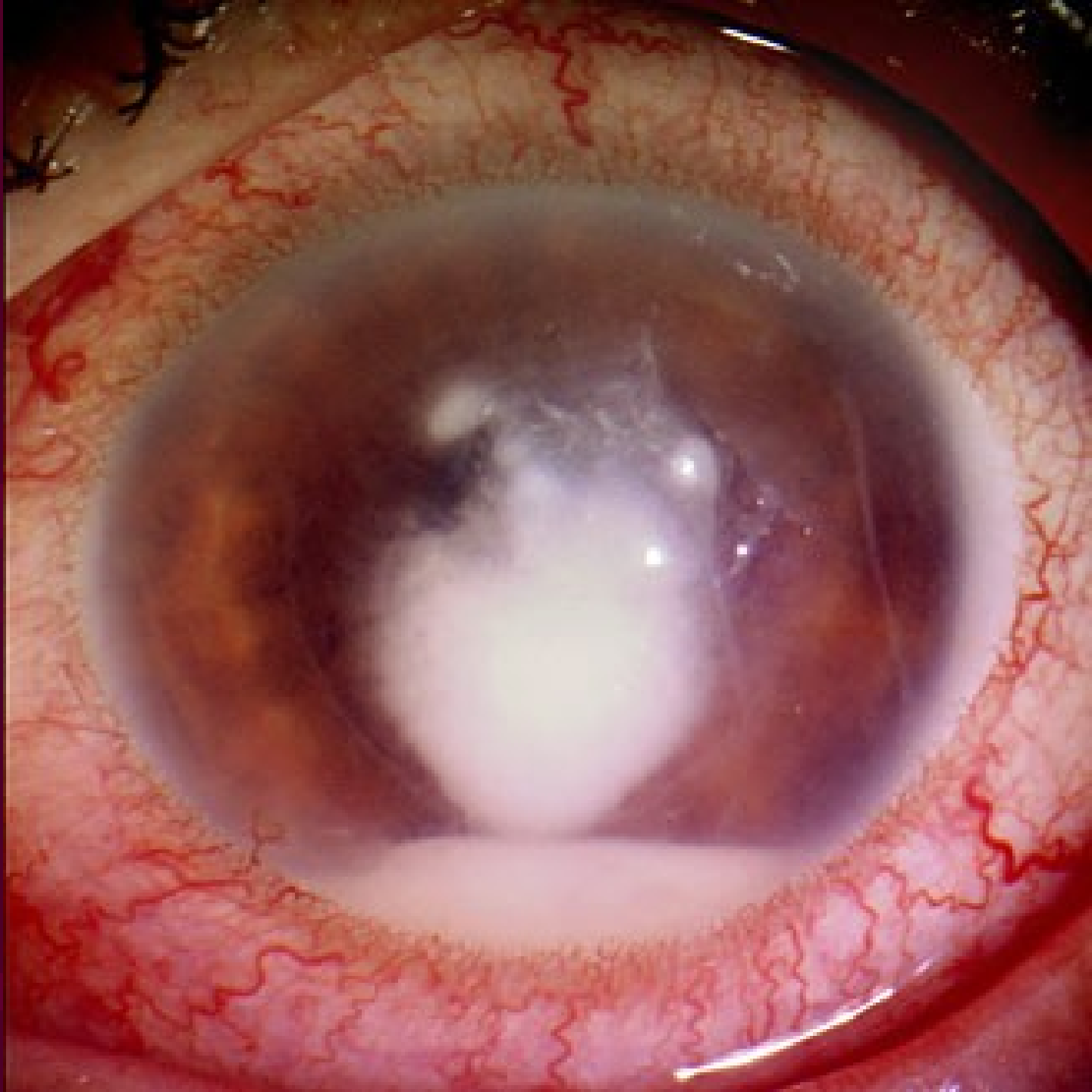
# Další rohovkový vřed



[http://e-learning.studmed.unibe.ch/augenheilkunde/systematik/hornhaut/keratitis\\_ulcus\\_cornae.html](http://e-learning.studmed.unibe.ch/augenheilkunde/systematik/hornhaut/keratitis_ulcus_cornae.html)

# A ještě jeden

[http://e-learning.studmed.unibe.ch/augenheilkunde/systematik/hornhaut/keratitis\\_ulcus\\_cornae.html](http://e-learning.studmed.unibe.ch/augenheilkunde/systematik/hornhaut/keratitis_ulcus_cornae.html)



# Na závěr několik kasuistik

- Kasuistiky **nemusí nutně souviset s dnešními tématy**, i když u všech se diferenciálně diagnosticky uvažovalo i o onemocněních dnes diskutovaných (zejména spondylodiscitidě).
- Kasuistiky mimo jiné ukazují, jak reálná situace není „lehce zaškatulkovatelná“, ale je komplexní
- Kasuistiky jsou převzaty ze sdělení prim. Jindráka z Nemocnice na Homolce v Praze

# Kasuistika 1

- Muž 59 let, diabetik, přijat na interní JIP pro kruté bolesti v bedrech, leu 18 000, febrilie do 38,5 °C, později afebrilní
- Má infekci? Ano. Diferenciální diagnostika? Pyelonefritis? Spondylodiscitis? Pankreatitis?
- **Nálezy:** Urologie: cysta v ledvině, jinak norma  
Neurologie: spondylodiscitis nepravděpodobná  
Normální hodnoty pankreatických enzymů
- Odebrány hemokultury a provedeno CT břicha
- Je důvod k antibiotické léčbě? Ano.

# Kasuistika 1 – pokračování

- Zvolen širokospektrý imipenem
- V hemokultuře G – tyčinky, na CT podezřelý útvar v okolí aorty – dle cévního chirurga nikoli aneurysma, nýbrž endarteritida
- Další den v hemokultuře *Salmonella enterica*
- Změna – cefotaxim + ciprofloxacin (CIP má dobrý průnik do cévní stěny)
- Přidán metronidazol, kdyby se přidal anaerob
- Hodnoceno jako neoperovatelné
- Komplikace – septické emboly, exitus

# Kasuistika 2

- Muž 67 let, léčen v okresní nemocnici pro absces hýždě aminopenicilinem s inhibitorem
- 24. 11. 2000 přijat na internu, zaléčen CIP
- Odebrány hemokultury, zde G – tyčinky
- Změna na ko-amoxicilin + gentamicin
- Prokázán *Proteus mirabilis*, producent TEM
- Lokalita abscesu klidná, močová infekce není
- Po 10 dnech propuštěn
- Po čtyřech týdnech opět febrilní stav a prudké bolesti v bederní krajině. Hemokultury



# Kasuistika č. 2 – pokračování

- Provedena různá vyšetření se závěrem: **spondylodiscitis**
  - **Antibiotická terapie:** cefotaxim 2 g po 8 hodinách, gentamicin 400 mg 1× denně
- V daném případě nejde o využití klasické synergie, využití aminoglykosidu je krátkodobé*
- V hemokultuře **tentýž kmen protea**
  - Po dvou dnech stav zlepšen, léčen nyní cefotaximem + ciprofloxacinem
  - **Atb léčba šest týdnů** (ciprofloxacin ukončen dříve pro zvýšené transaminázy)

Děkuji za  
pozornost

Použitá literatura:

V. Jindrák: ústní  
sdělení při školení  
pořádaném IPVZ

O. Lochmann: Stručný  
průvodce léčbou  
antibiotiky a  
chemoterapeutiky

