

MALIGNÍ NÁDORY KOSTÍ

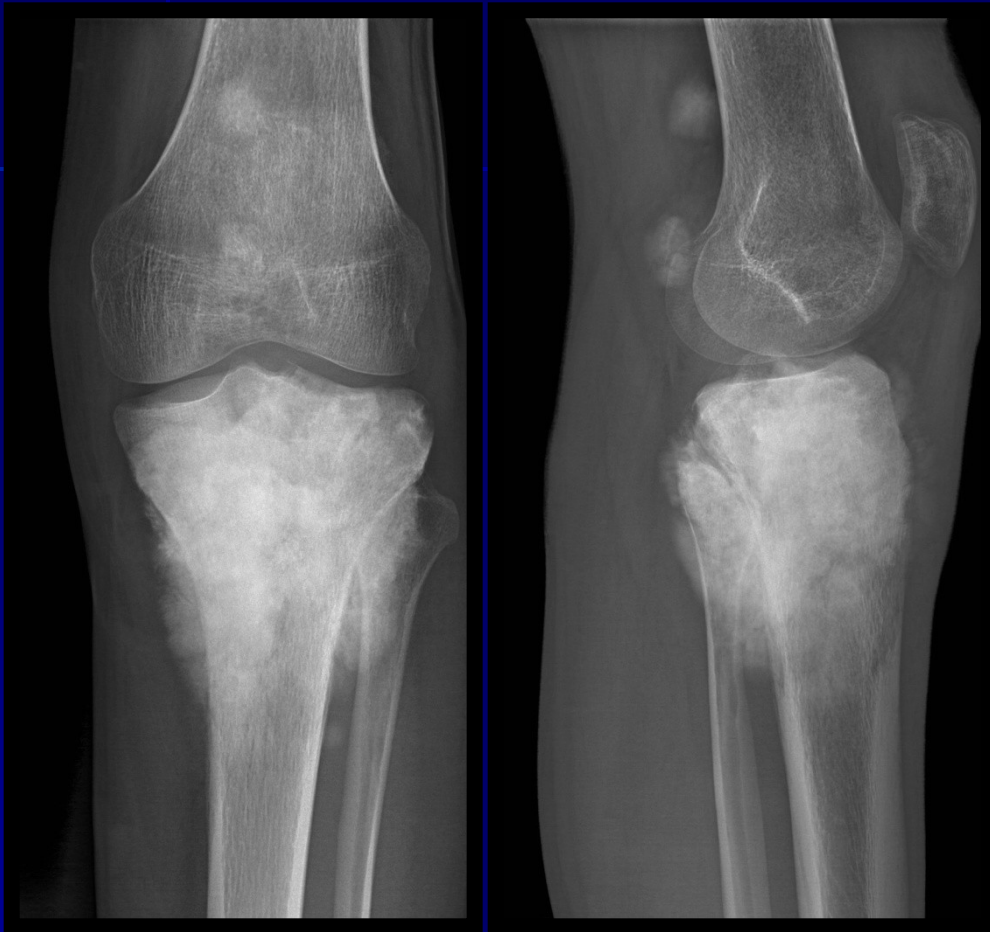
Pazourek L., Ondrůšek Š.

1. KOSTNÍ SARKOMY

OSTEOSARKOM (OSA)

Po mnohočetném myelomu nejčastější
primární maligní kostní nádor
charakterizovaný tvorbou osteoidu

Kasuistika – muž r.1985



- Sportovec, fotbalista
- **Bolesti L kolena**
- Léčen více než 1/2 roku u PL lok. NSA
- **Nebylo ani RTG ani ortopedické vyšetření**
- Nakonec při stanovení dg. již disseminace do skeletu a plic
- **Prognóza infaustní, jen paliativní terapie**

Základem je včasná diagnostika

tj. mít onkologický reflex

Epidemiologie :

- 2 – 3 nové případy za rok na 1 mil. obyv.
- nejčastěji v 2. dekádě věku
- menší druhý peak výskytu u starších pac. - sekundárně (na podkladě ozáření, Pagetovy choroby, atd.)
- M : Ž = 1,4 : 1
- nejčastěji v metafýzách dlouhých kostí (více než 1/2 případů v oblasti kolena)
- Nejčastěji:
 - 1.) dist.femur
 - 2.) proxim.tibie
 - 3.) proxim.humerus

Etiologie:

- **růstový spurt**
- **genetické abnormality**
 - germ. mutace RB1 genu (heredit. retinoblastom)
 - germ. mutace p53 genu (Li-Fraumeni sy.)
 - další sy. (Rothmund-Thomson sy., Bloom sy., Werner sy.)
- **ozáření**, alkylační činidla
- **M. Paget**
- další kostní choroby a léze

Klasifikace:

- **Primární**
 - **Centrální (medulární)**
 - High-Grade
 - **Konvenční high-grade (80 – 90%)**
 - Osteoblastický
 - Chondroblastický
 - Fibroblastický
 - **Telangiektatický (high-grade)**
 - **Malobuněčný (high-grade)**
 - Low-Grade
 - **Centrální low-grade**
 - **Periferní (povrchový)**
 - Low-Grade
 - **Parostální/juxtakortikální (low-grade)**
 - **Periostální (low/intermediate-grade)**
 - High-grade
 - **Povrchový high-grade**
- **Sekundární (postiradiační, při M.Paget, ...)**

Symptomy:

- **bolest**
 - typicky klidová a noční
 - často anamnesticky spojována s traumatem či fyzickou aktivitou !!!
- **zduření** (nemusí být palp. bolestivé)
- patologická fraktura (vzácně u 1% pac.)
- metastázy v době stanovení dg.
 - 10-25% pac.
 - plíce a kosti

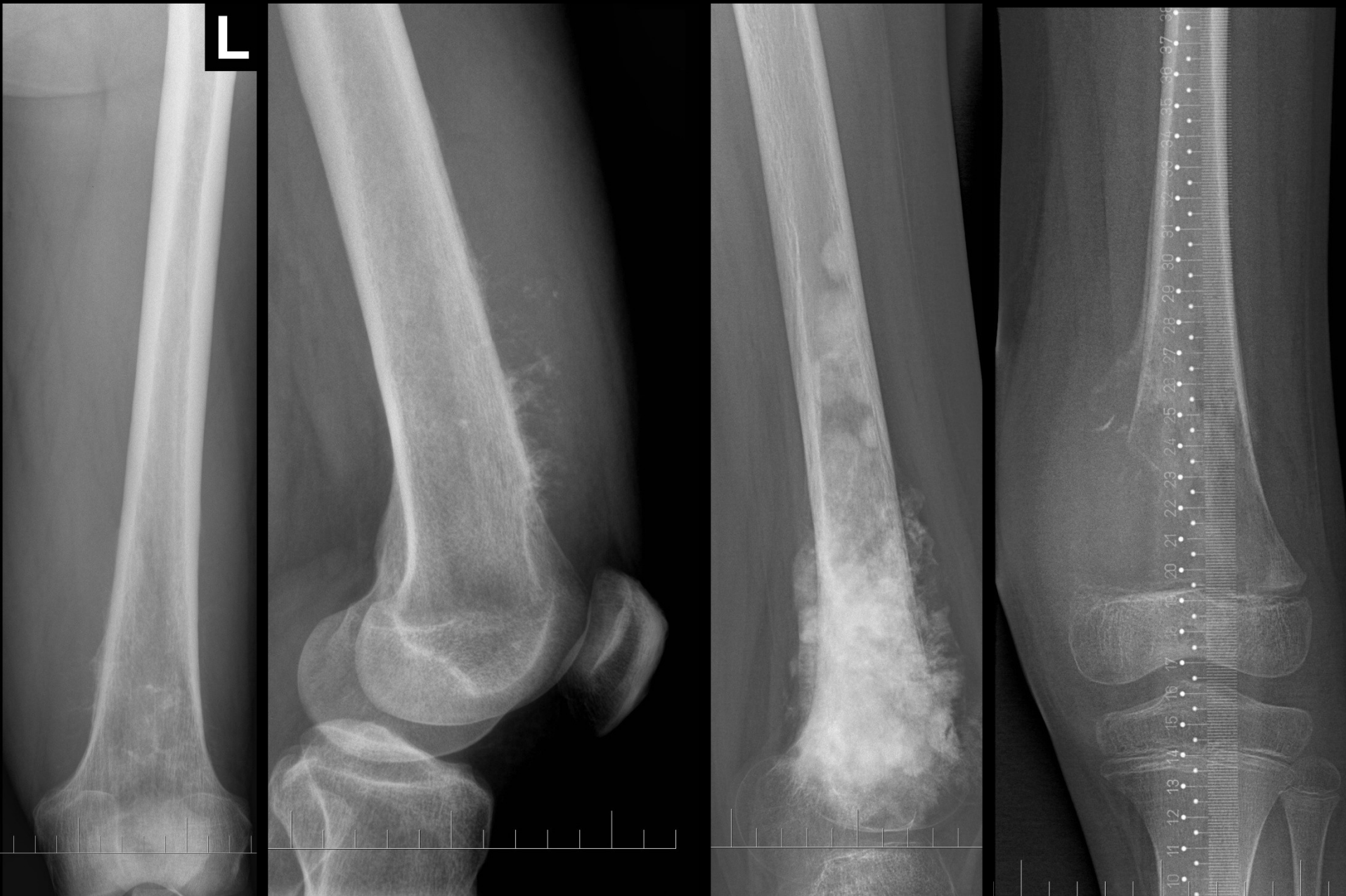Diagnostika:

- RTG
- CT / MRI
- Scintigrafie skeletu
- RTG a CT plic
- Sono břicha
- Biopsie

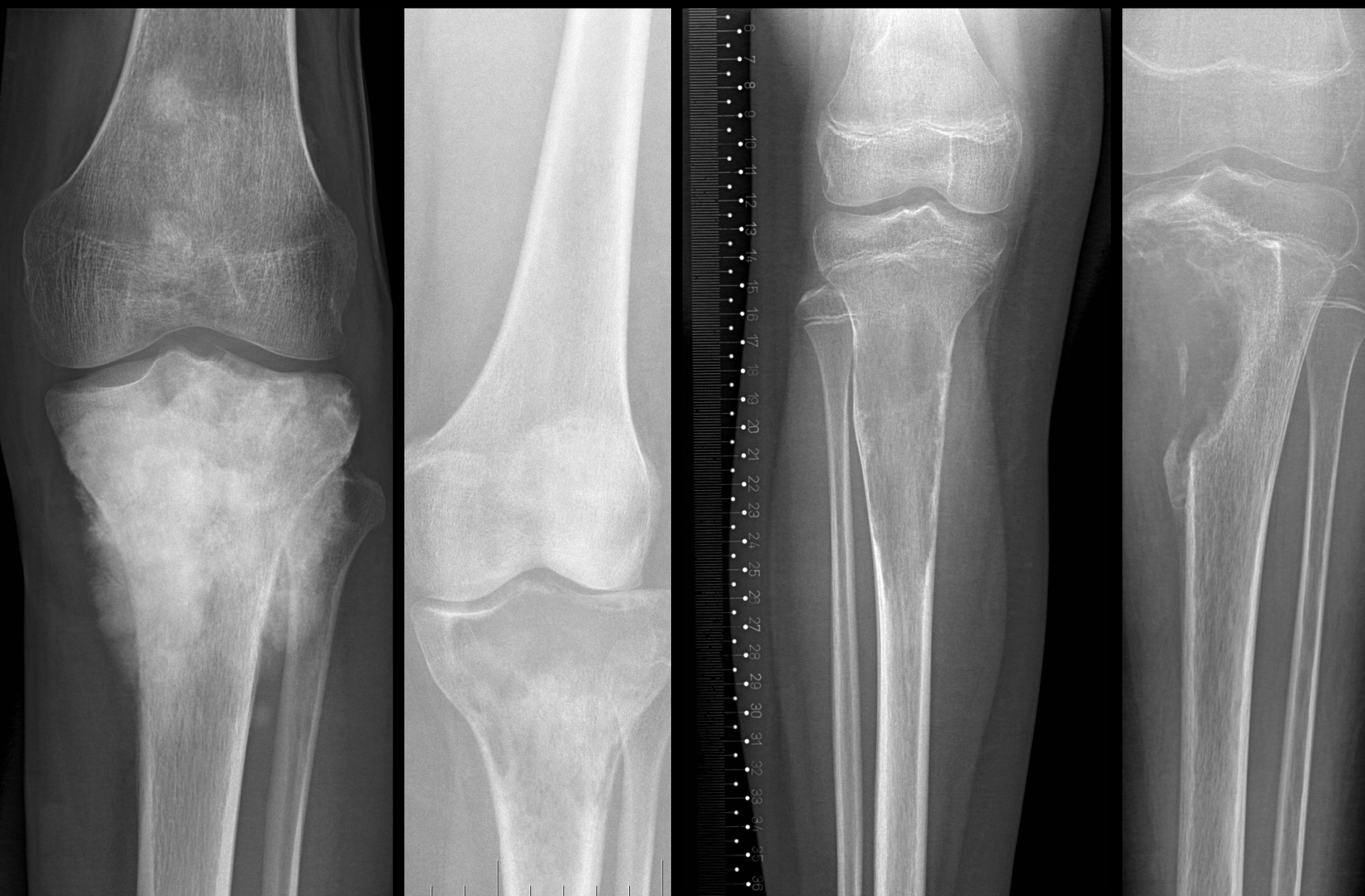Typický RTG obraz konvenčního OSA:

- ložisko změněné struktury kosti
 - sklerotické
 - lytické
 - smíšené
- neohraničenost
- periostální reakce
 - Codmannův trojúhelník
 - spikuly
 - hořící prerie (sunburst)
- lokalizace – metafýzy dlouhých kostí

RTG obraz konvenčního high-grade osteosarkomu – distální femur



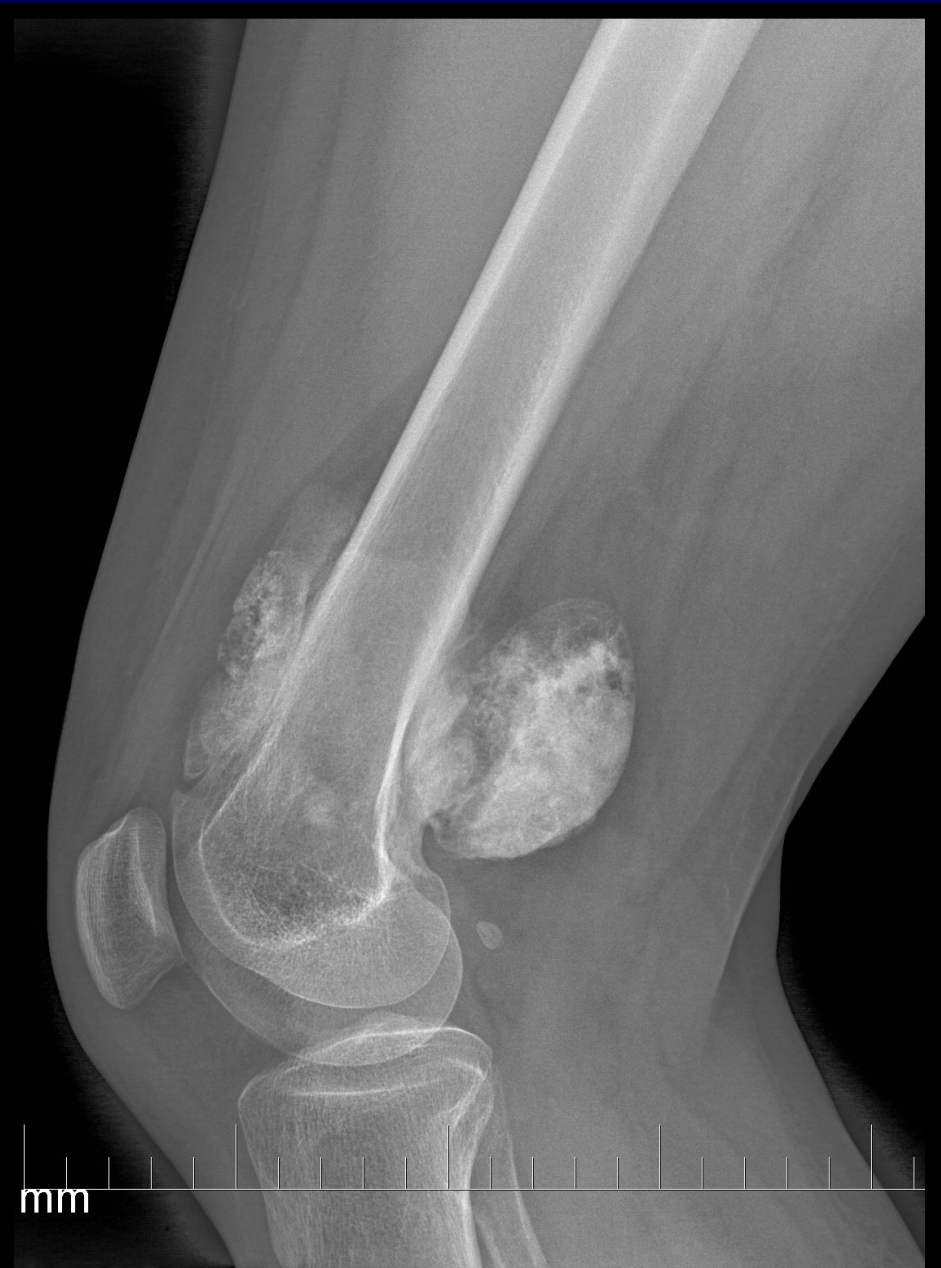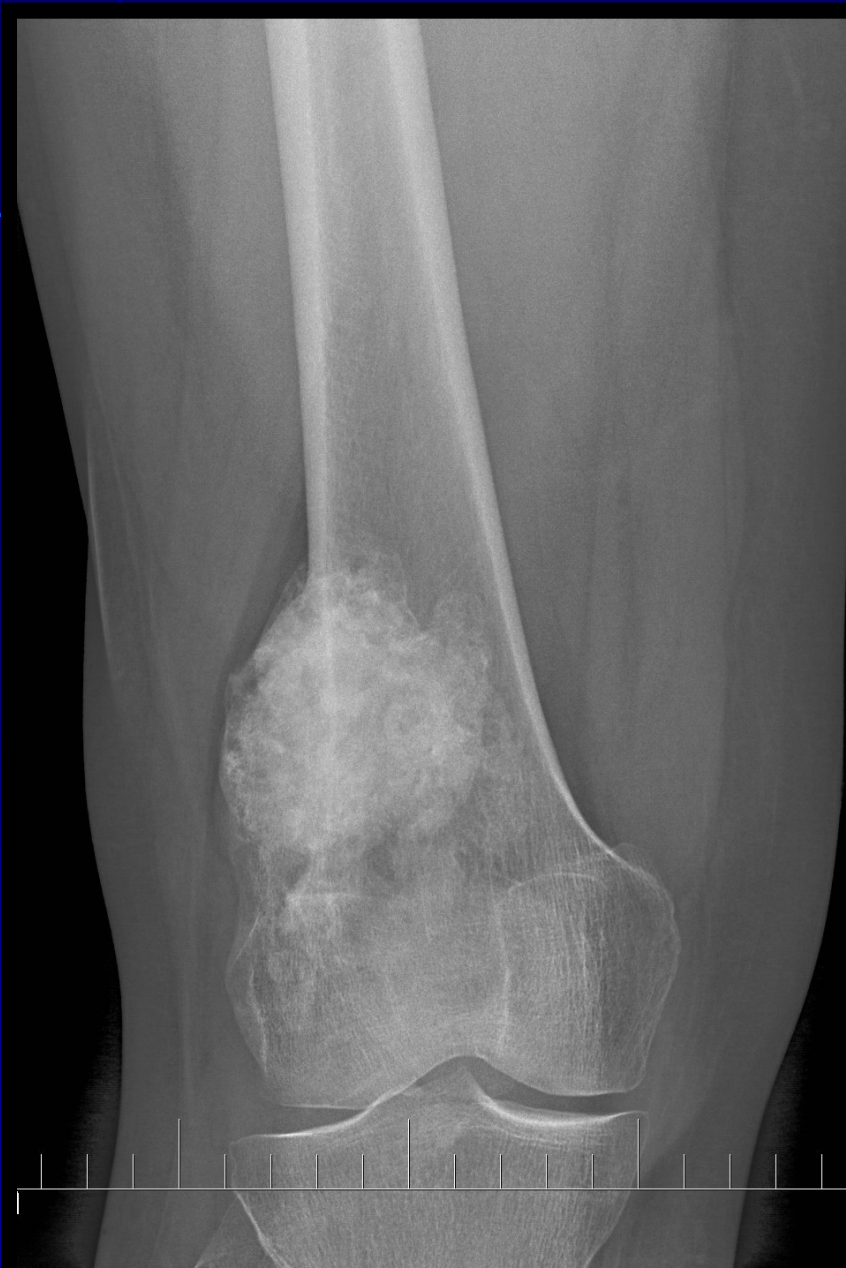RTG obraz konvenčního high-grade osteosarkomu – proximální tibie



Typický RTG obraz parostálního OSA:

- Osifikovaný laločnatý útvar vycházející z povrchu kosti
- Bez souvislosti se dřevnou dutinou (diff.dg.rozdíl od osteochondromu) - invaze do dřevné dutiny až v pozdních stádiích
- Centrum léze je nejvíce ossifikované (diff.dg.rozdíl od myositis ossificans)
- lokalizace – dorzální strana distálního femoru a proximální tibie

RTG obraz parostálního osteosarkomu distálního femoru



Terapie:

- neodjuvantní chemoterapie
- operace - radikální (široká) resekce / amputace
- adjuvantní chemoterapie
- event. plicní metastazektomie

- chemoterapie podle protokolu EURAMOS
 - užívaná cytostatika: (metotrexat, doxorubicin, adriamycin, cisplatina, ifosfamid, etoposid)
- u low-grade OSA většinou pouze chirurgická terapie

- radiorezistentní nádor

Prognostické faktory:

- přítomnost metastáz
- velikost nádoru
- axiální lokalizace
- některé histolog. typy OSA mají výrazně lepší prognózu (parostální, periostální a centrální low-grade)

- radikalita chir. výkonu
- odpověď na chemoterapii

- zkoumají se některé genetické markery (např. Her2neu mutace má horší prog.)

Prognóza (5-leté přežití):

- 70% - konvenční high-grade OSA bez makroskop. zn. disseminace (meta) po adekvátní op. s dobrou odpovědí na CHT (do 10% vitálních nádorových b.)
- Podstatně horší je však prognóza u pac. s metastázami, špatnou odpovědí na chemoterapii a tam, kde není možné kompletní chir. odstranění
- 90% - u low-grade typů OSA po adekvátní op.

CHONDROSARKOM (CHoSA)

Primární maligní kostní nádor vycházející
z chrupavky

Epidemiologie :

- Tvoří asi **10%** primárních malign. kostních nádorů
- Nejčastěji ve věku:
 - u primárních CHoSA: 40 – 60 let
 - u sekundárních CHoSA: 25 – 45 let
- **Lokalizace – nejčastěji proximálně** (pánev, proximální femur, lopatka, proximální humerus)
- (nejčastější malign. nádor ruky, i když zde jen vzácně)

Etiologie:

- **Primární** – neznámá
- **Sekundární** – malignizace preexistujících benigních chrupavčitých lézí:
 - **Mnohočetné enchondromy** (M.Ollier, Maffucci sy (+hemangiomy měkkých tkání), **vzácněji u solit. enchondromů**)
 - **Exostózová choroba**, **vzácněji u solit. osteochondromů** (chrupavčitá čepička nad 1 resp. 2cm.)
 - Další (**chondroblastom**, chondromyxoidní fibrom,..)

Klasifikace:

- **Konvenční (80%)**
 - Primární
 - Sekundární
- **Další histologické subtypy (20%)**
 - Dediferencovaný (high-grade)
 - Mesenchymální (high-grade)
 - Světlobuněčný (low-grade, typicky v epifýzách)
- Důležitý je Grading (GI-GIII)

Symptomy:

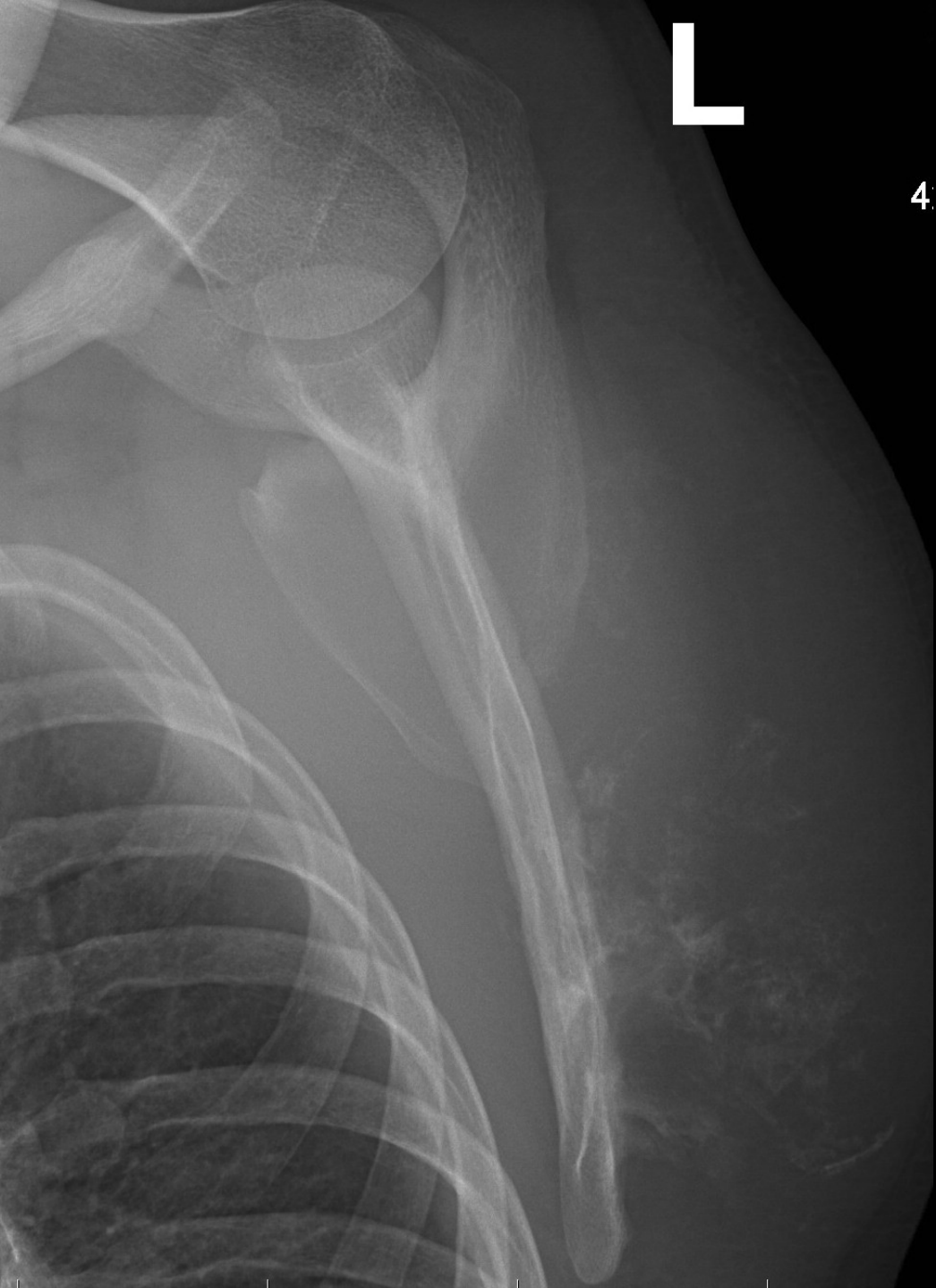- Palpačně zjištěné zduření
- Narůstající bolest
- vzhledem k pomalému růstu typickému u konvenčních low-grade CHoSA, se příznaky mohou rozvíjet velmi pomalu
- Bolest bez patolog.fr. je důležitým diff.dg. znakem mezi enchondromem a low-grade CHoSA
- Metatazuje relativně později (hl. do plic)

Diagnostika:

- RTG
- Sono (chrupavčitá čepička osteochondromů nad 1 event. 2cm)
- CT / MRI
- Scintigrafie skeletu
- RTG a CT plic
- Sono břicha
- Biopsie (obtížné odlišení konvenčního low-grade CHoSA a enchondromu – velký vzorek, radiolog. obraz (kostní destrukce, eroze kortiky, periostální reakce, méně měkkotkáňová složka), klin. obraz (bolesti), lokalizace)

Typický RTG obraz CHoSA:

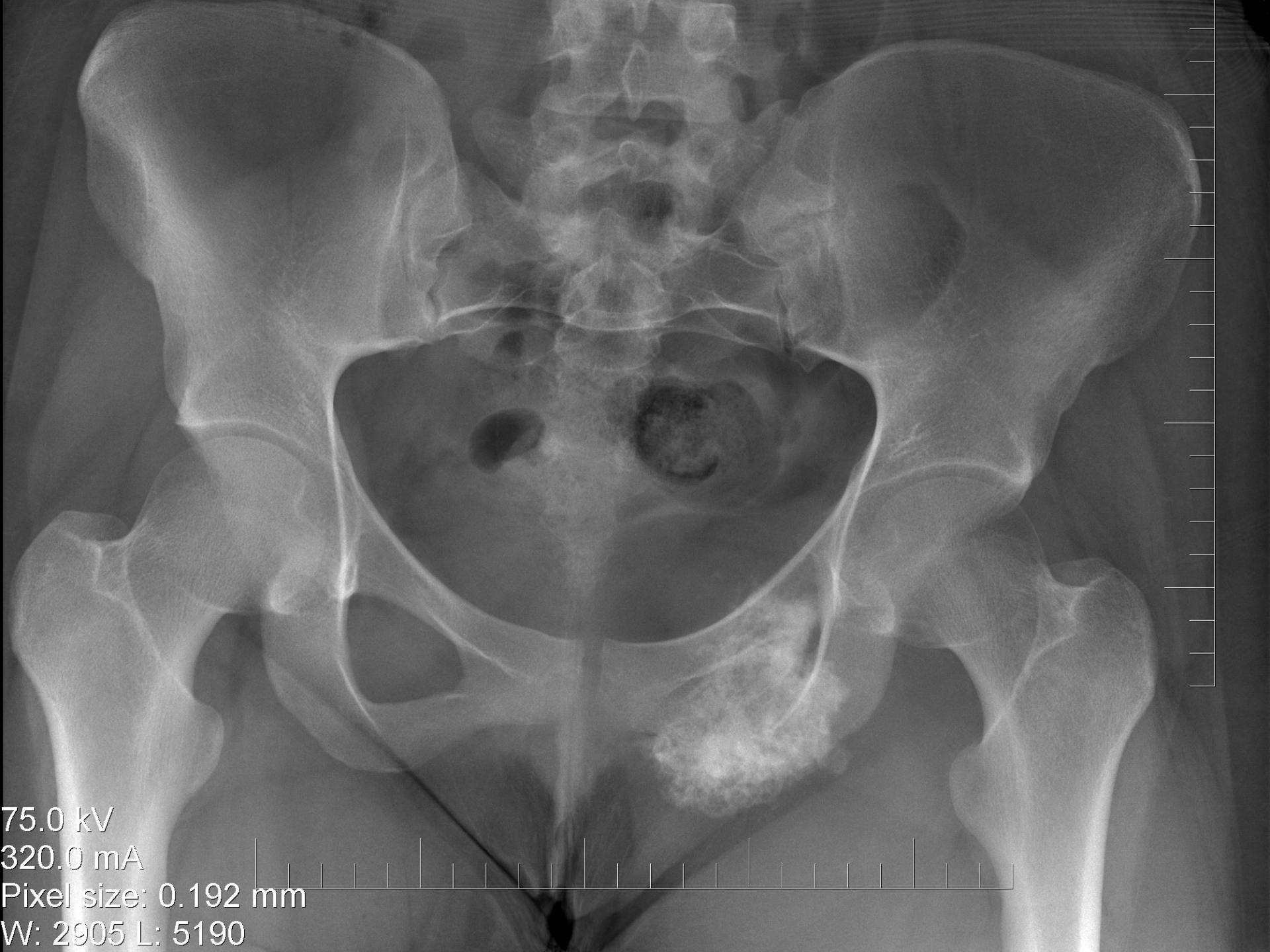- **Obecné známky agresivity nádoru** (destrukce kosti, eroze kortiky, periost. reakce, měkkotkáňová složka)
- **Nepravidelné kalcifikace**
(popcorn, moruše) asi v 65%
- **Subperiostální kostní novotvorba** – 55%
- **Velká cystická expanze s vroubkovaným endoostem a destrukcí kortikalis**
- **Známky preexistující chrupavčité léze**
– (osteochondrom, enchondrom, ...)
- **Lokalizace** (proximálně)
 - ploché kosti (pánev, lopatka)
 - proximální femur a humerus



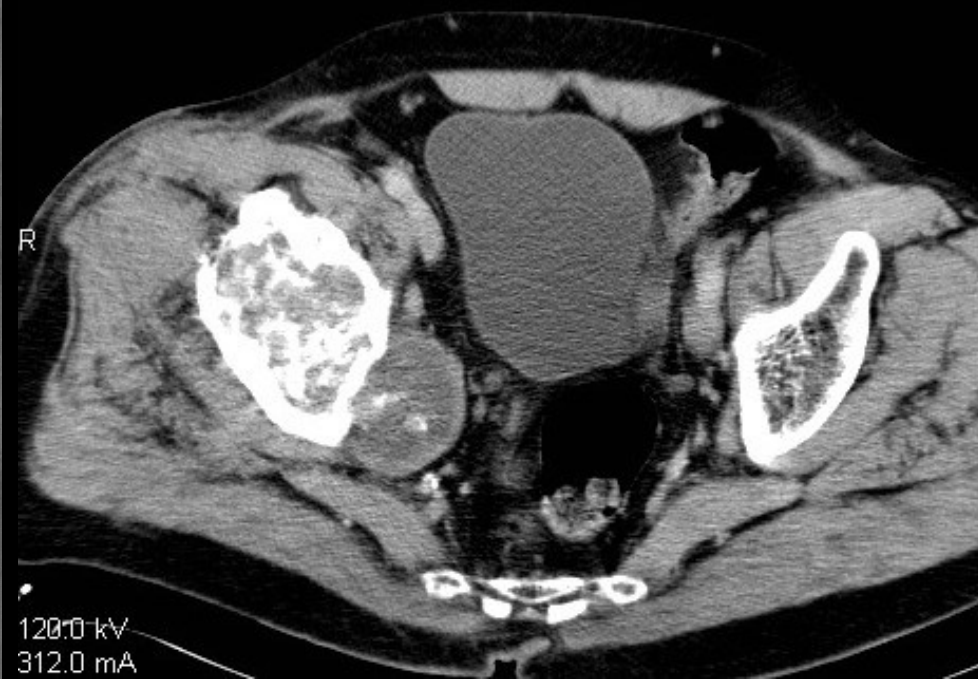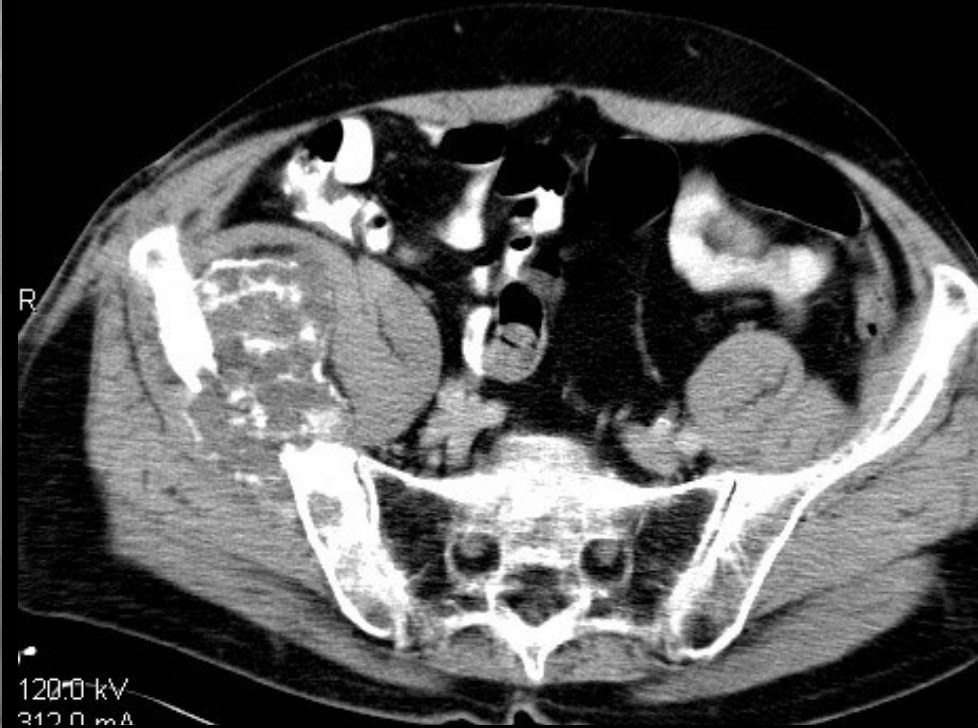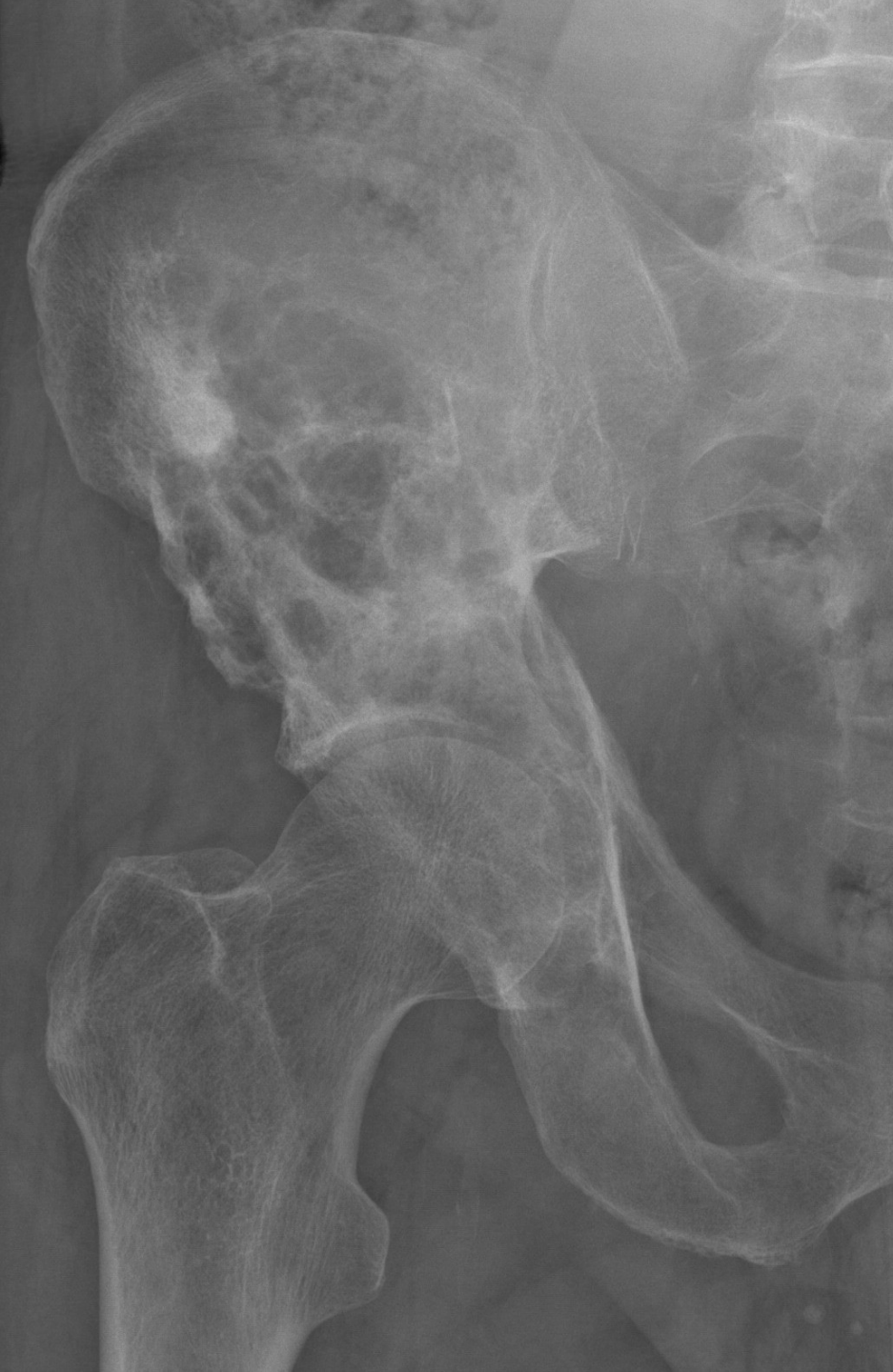L

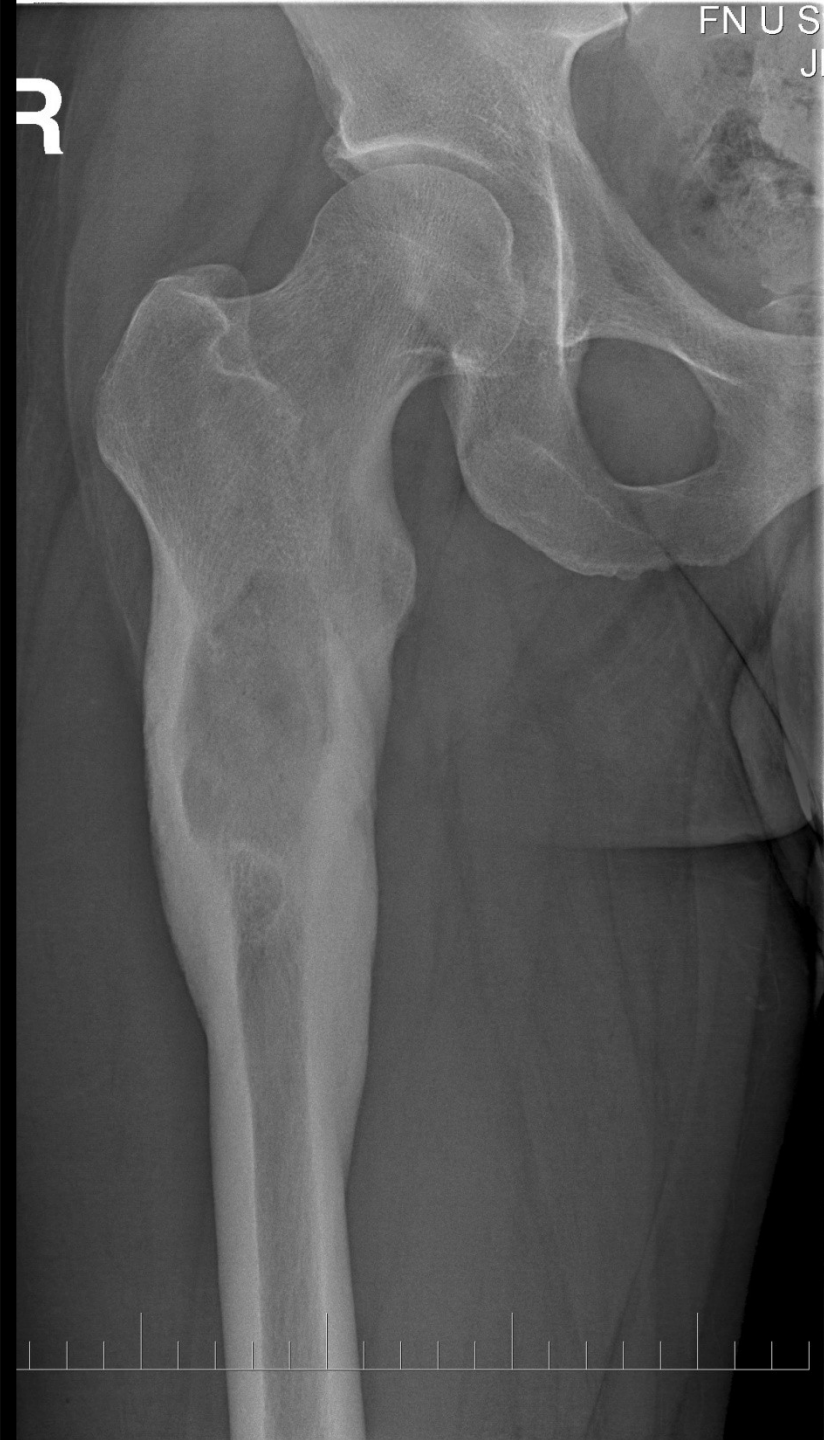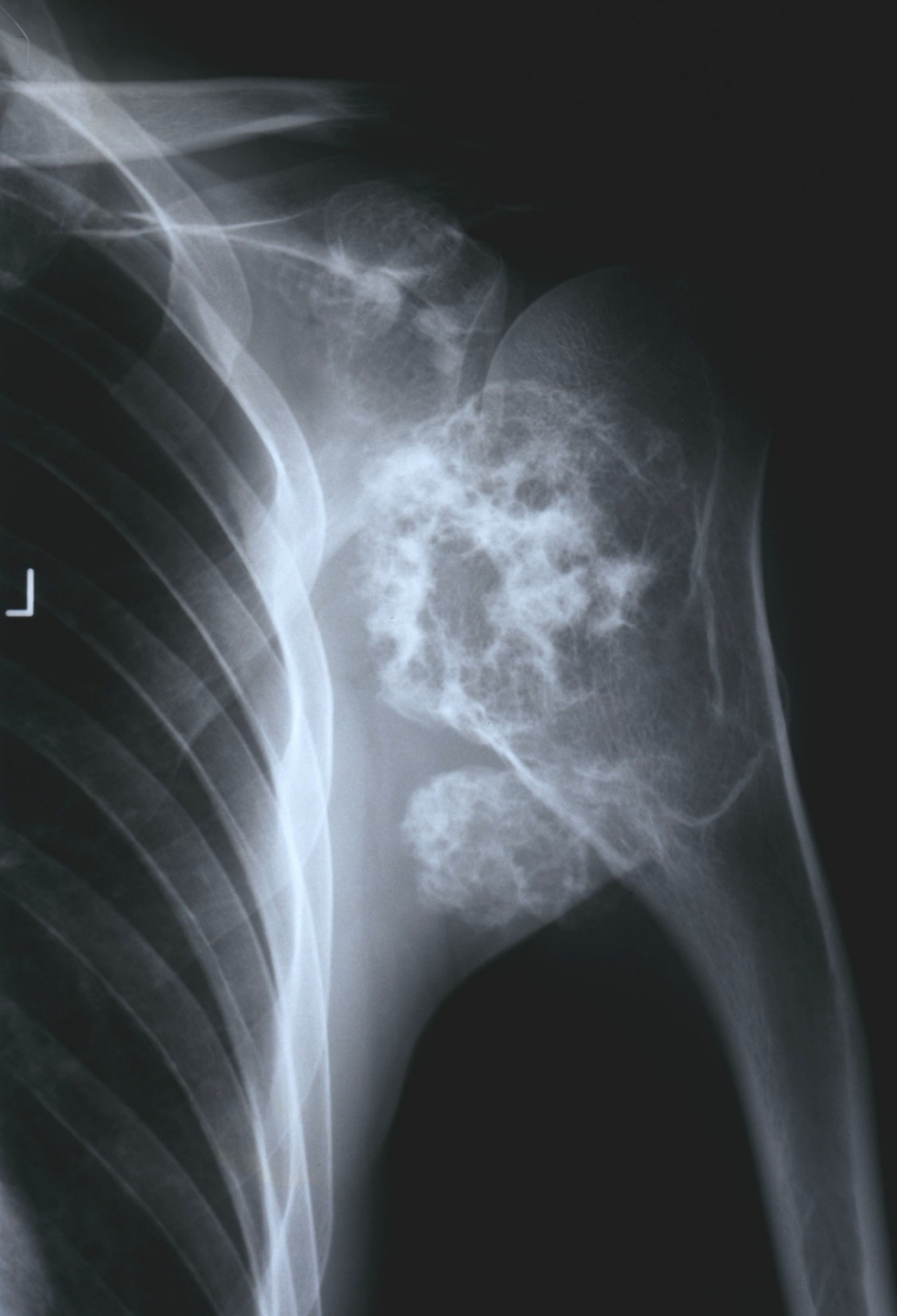
4

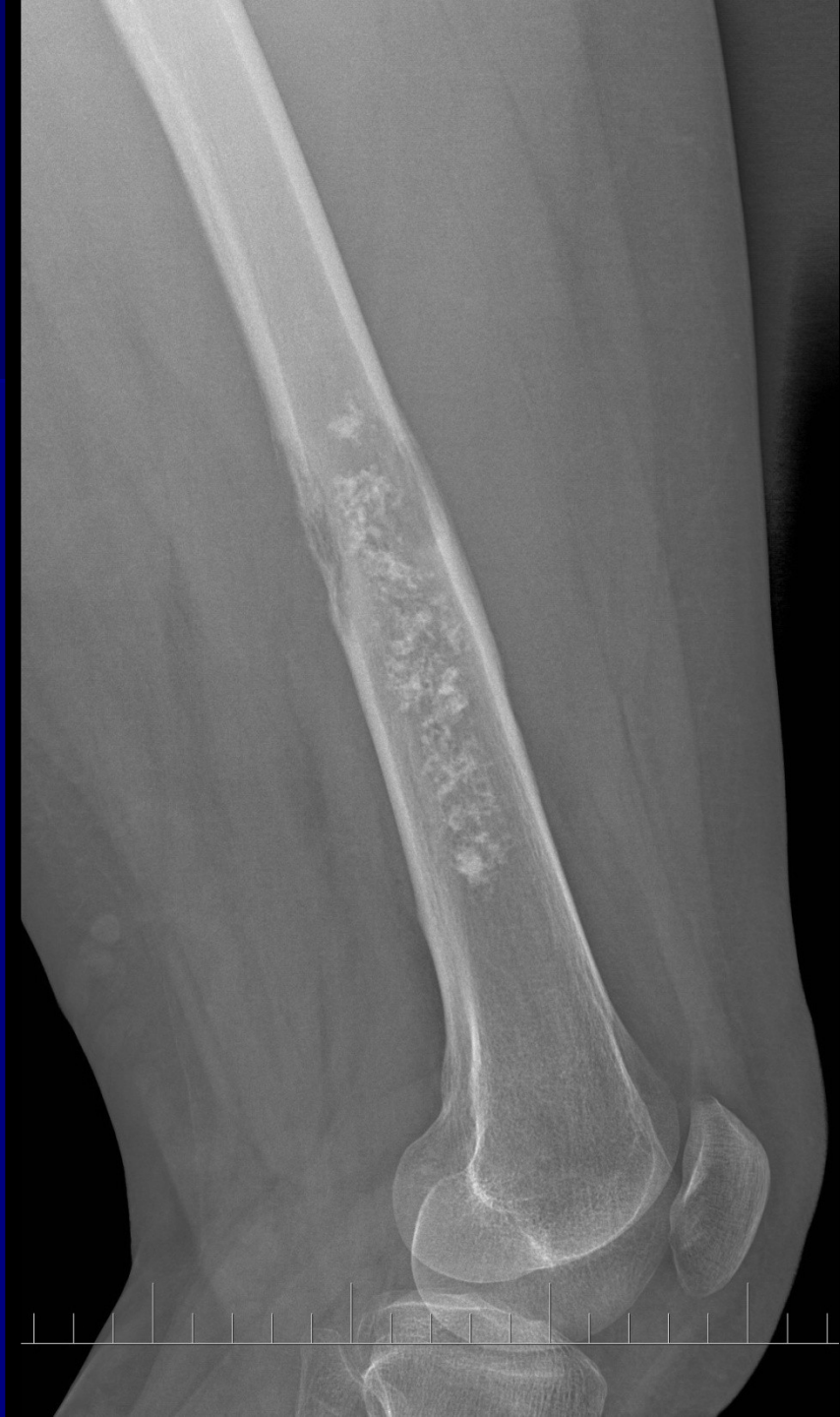
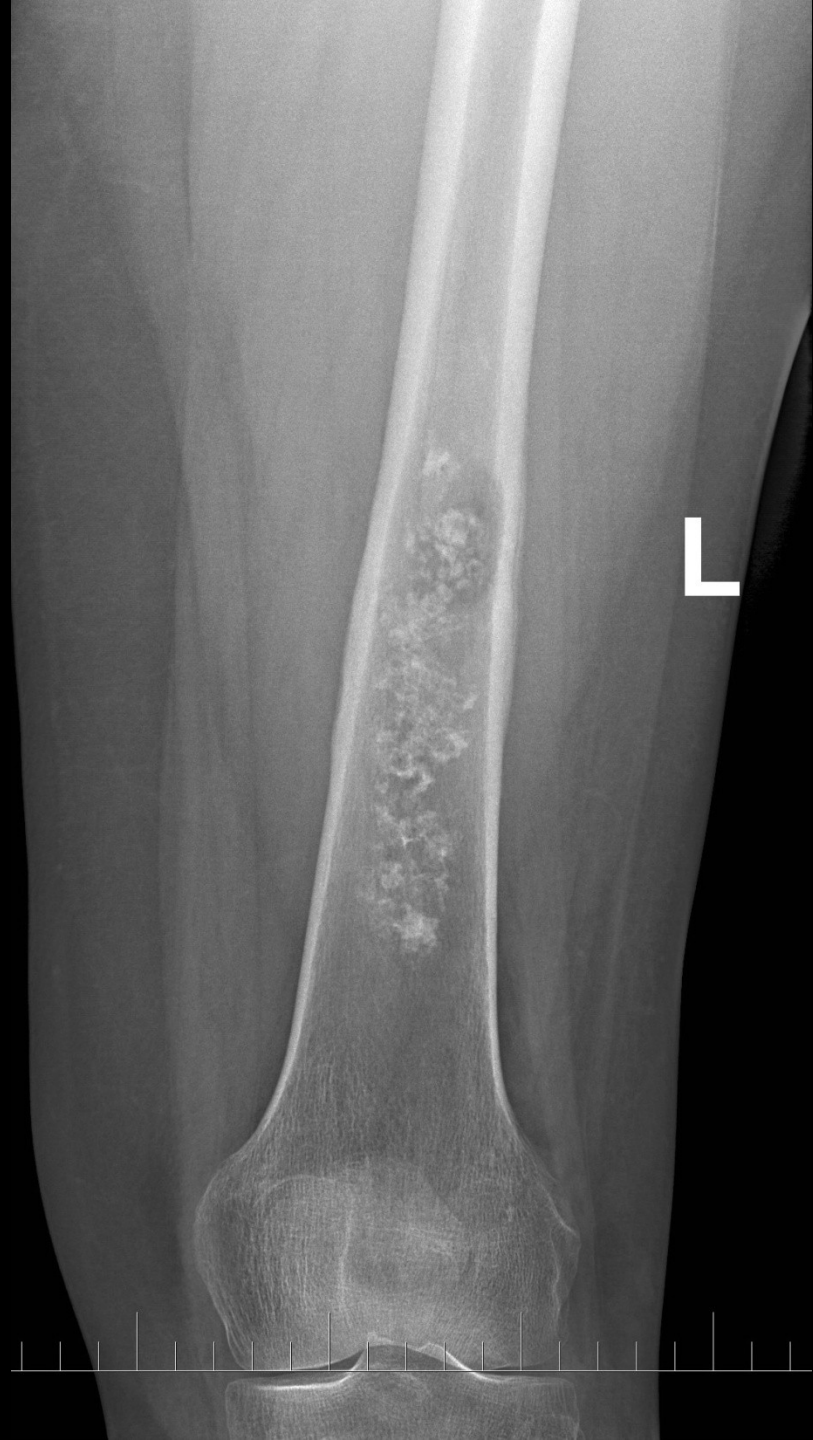


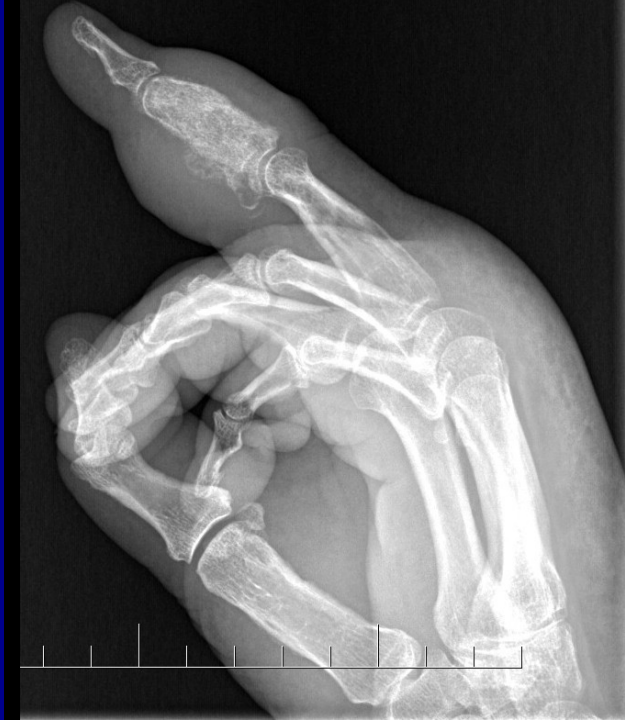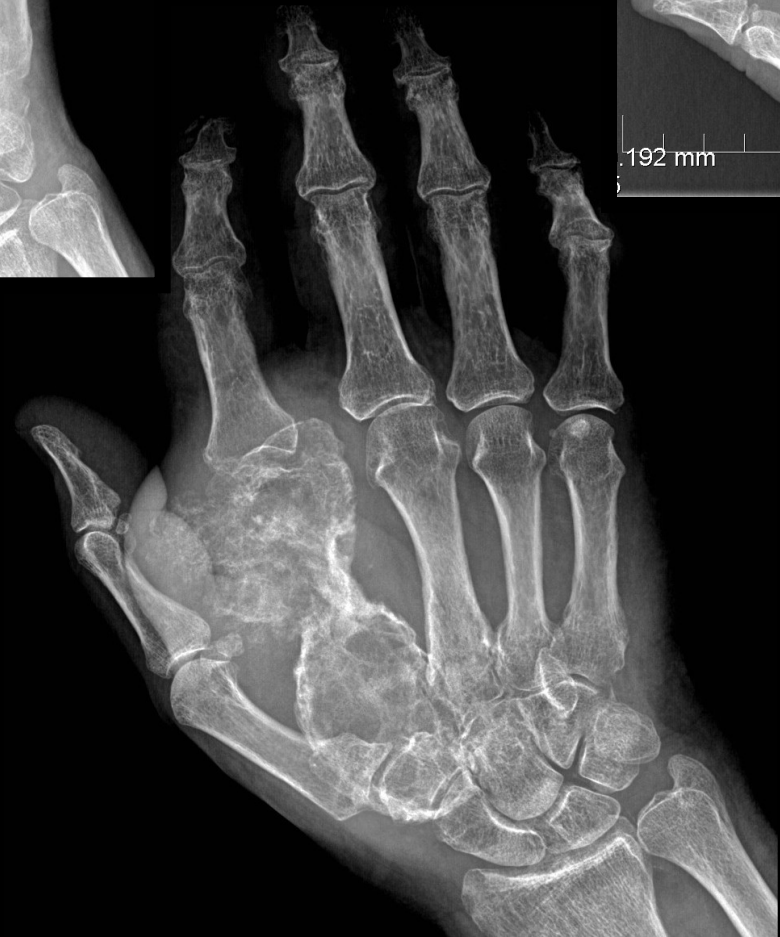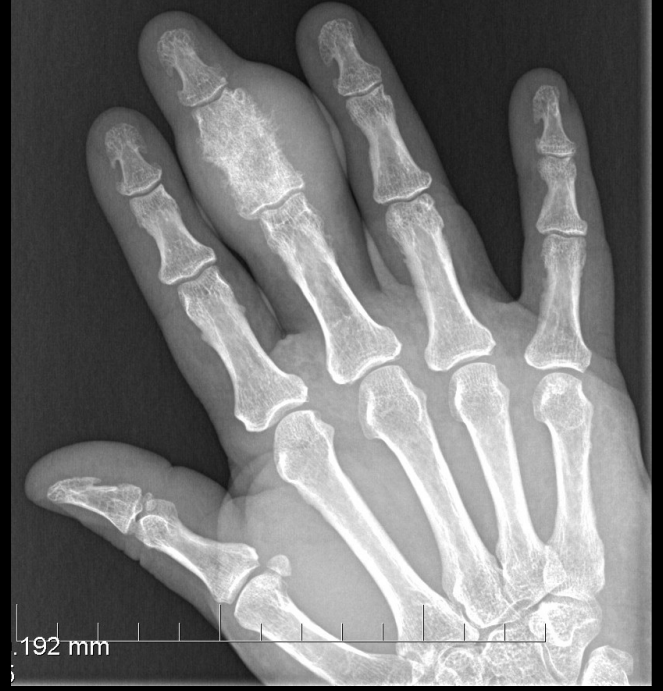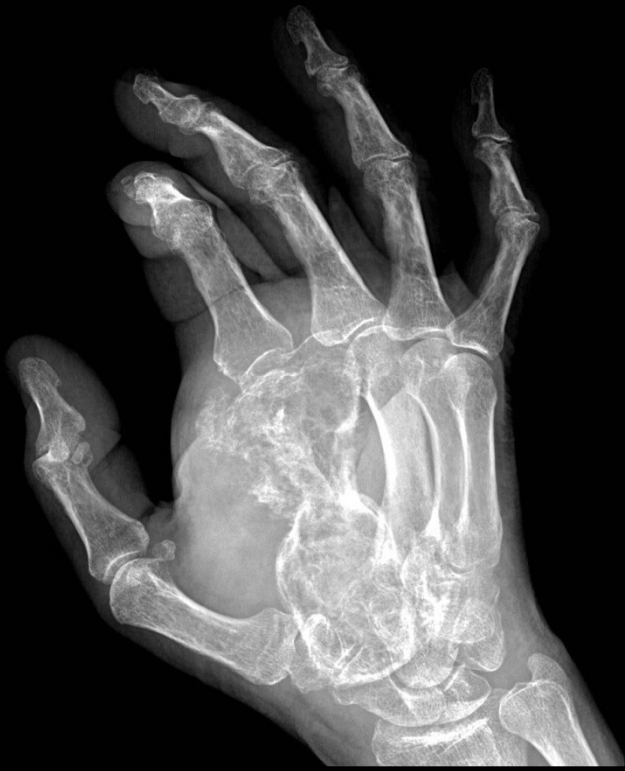75.0 kV
320.0 mA
Pixel size: 0.192 mm
W: 2905 L: 5190









Terapie:

- **Operace** - radikální (široká) resekce / amputace
 - Základ terapie
 - Neotevřít nádor (schopnost tvorby implantačních metastáz)
 - Při plicních meta event. plicní metastazektomie
- **Chemorezistentní nádor** (jen u high-grade CHoSA – tj. konvenčních G3, dediferencovaných a mezenchymálních CHoSA)
- **Radiorezistentní nádor** (jen paliativně)

Prognóza:

- prognostické faktory:
 - možnost radikální či široké resekce (tj. lokalizace a velikost)
 - histologický grade
- Pokud je výkon intratumorózní je riziko lokální recidivy až 90% - recidivy mají často vyšší grade a riziko plicních meta
- Prognóza:
 - Konvenční low-grade CHoSA 90% 10 let
 - Konvenční High-grade CHoSA 20-40% 10 let
 - Dediferenciovaný CHoSA 15% 5let

EWINGŮV SARKOM (EwingSA)

Skupina vysoce maligních kulatobuněčných sarkomů s neuroektodermální diferenciací a specifickou genovou translokací, do které patří:

- Ewingův sarkom
- PNET (periferní neuroektodermální nádor)
- Askinův nádor hrudní stěny
- Neuroblastom dospělých

Epidemiologie :

- 4. nejčastější prim.malig.kostní TU
- 2. nejčastější prim.malig.kostní TU do 30 let věku
- Nejčastější prim.malig.kostní TU do 10 let věku

- cca 1 nový případ na 1 mil. obyv. / 1 rok

- Nejčastěji ve věku 15 -25 let
- Nejčastěji v oblasti metafýz dlouhých kostí (často s extenzí do diafýzy) a dále v plochých kostech (pánev a lopatka)

- Etiologie neznámá

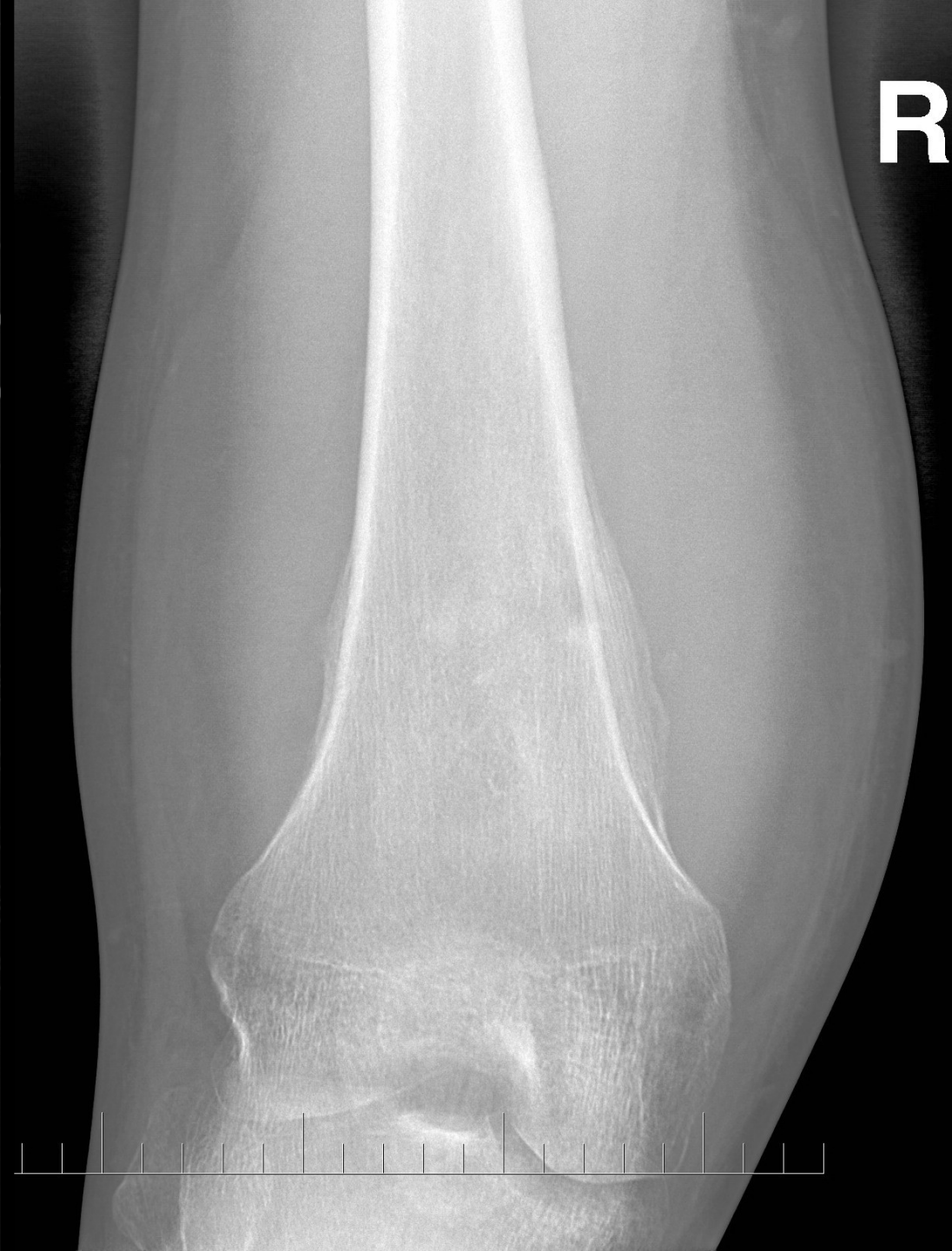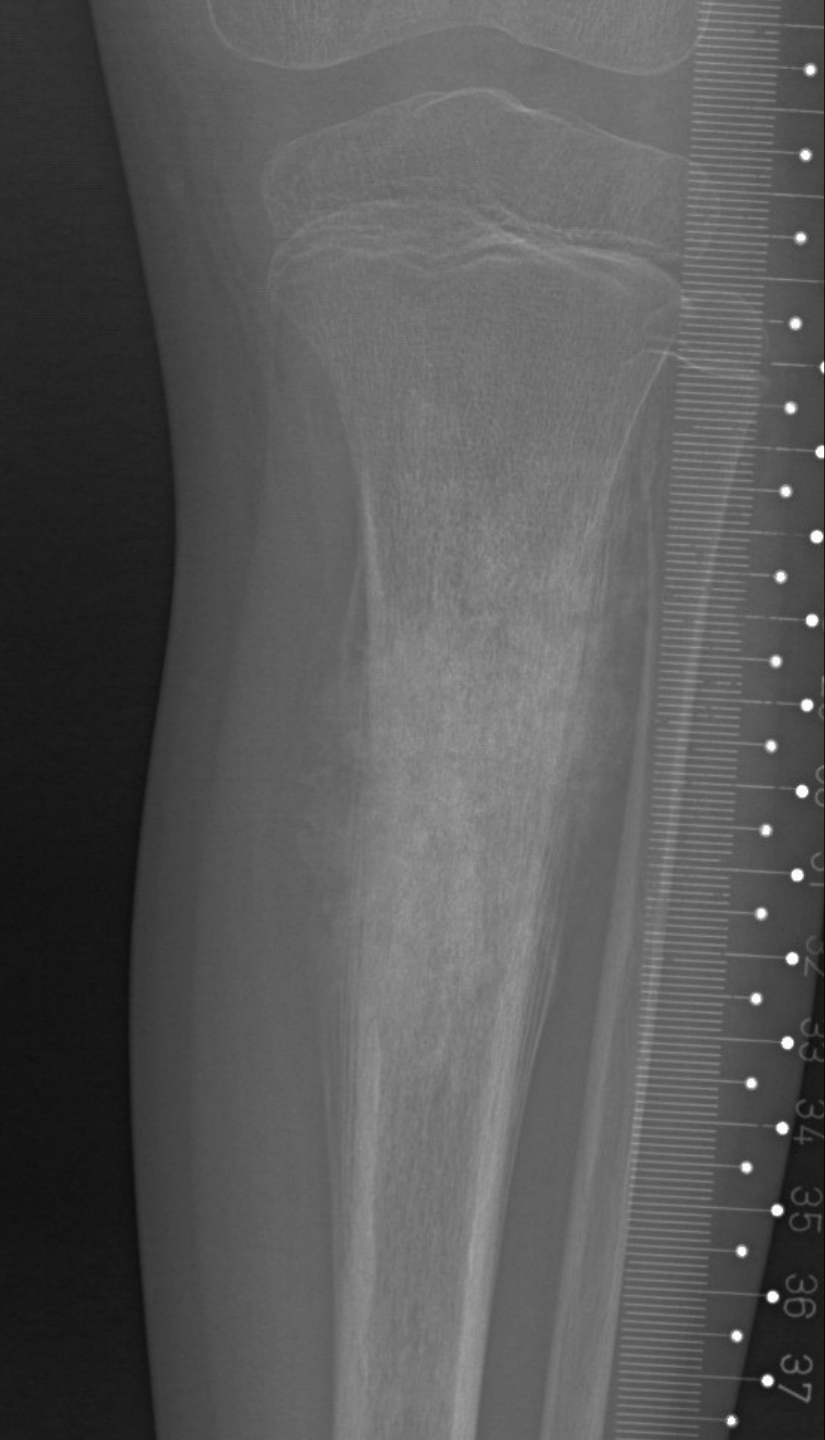Symptomy a diagnostika:

- Bolest
- Zduření
- Horečka, zarudnutí, otok
- Lab.: zvýšení Leu, FW a CRP

- Dg tak jako u jiných kostních nádorů:
 - Lokálně: RTG, MRI, CT
 - Celkově: Scinti skeletu, RTG a CT plic, sono břicha a navíc i vyšetření kostní dřeně
 - Biopsie v.č. identifikce specifické genové translokace t(11,22)q(24,12)

Typický RTG obraz EwingSA:

- „klasicky“: destruktivní léze v diafýze dlouhé kosti s cibulovitou (onion-like) periostální reakcí
- Reálně však nejčastěji vychází z metafýzy odkud se často šíří do diafýzy a může postihnout i celou kost
- V plochých kostech necharakteristický obraz destruktivní léze
- Velká měkkotkáňová složka



KNEE_T02_S01.rt
APPLIED

2006/6/15
16:07:17

R

L

ET: 1
TR: 720.0
TE: 26.0
Velikost pixelu: 0.352 mm
Pozice: 35.8 mm
W: 2248 L: 1085

F DFOV: 18 00 x 18 00cm

Ex 17572|1380|2006
Se: 779 RFMT
Im: 21
K. Ax S36.9 (∞)

M18Y/Jan 40 I
8801205
May 12
08:57:47

VOJENSKA NEMOCHICE, BRNO
M 18
May 11 2006

BONE

R
1
5
8

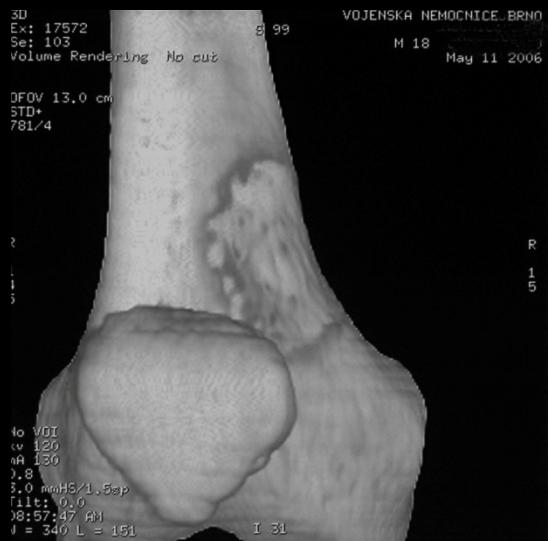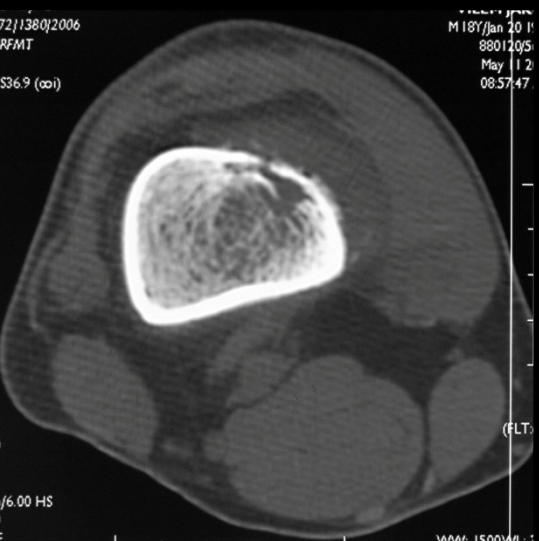
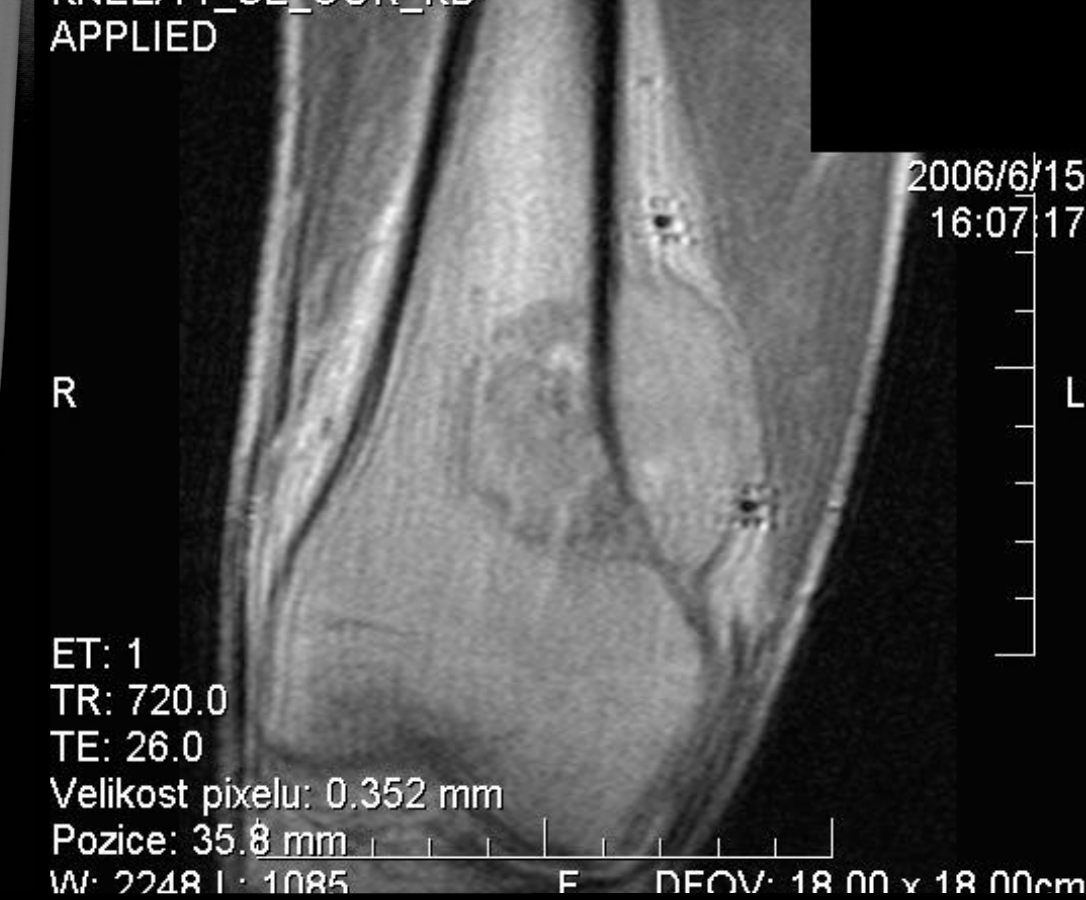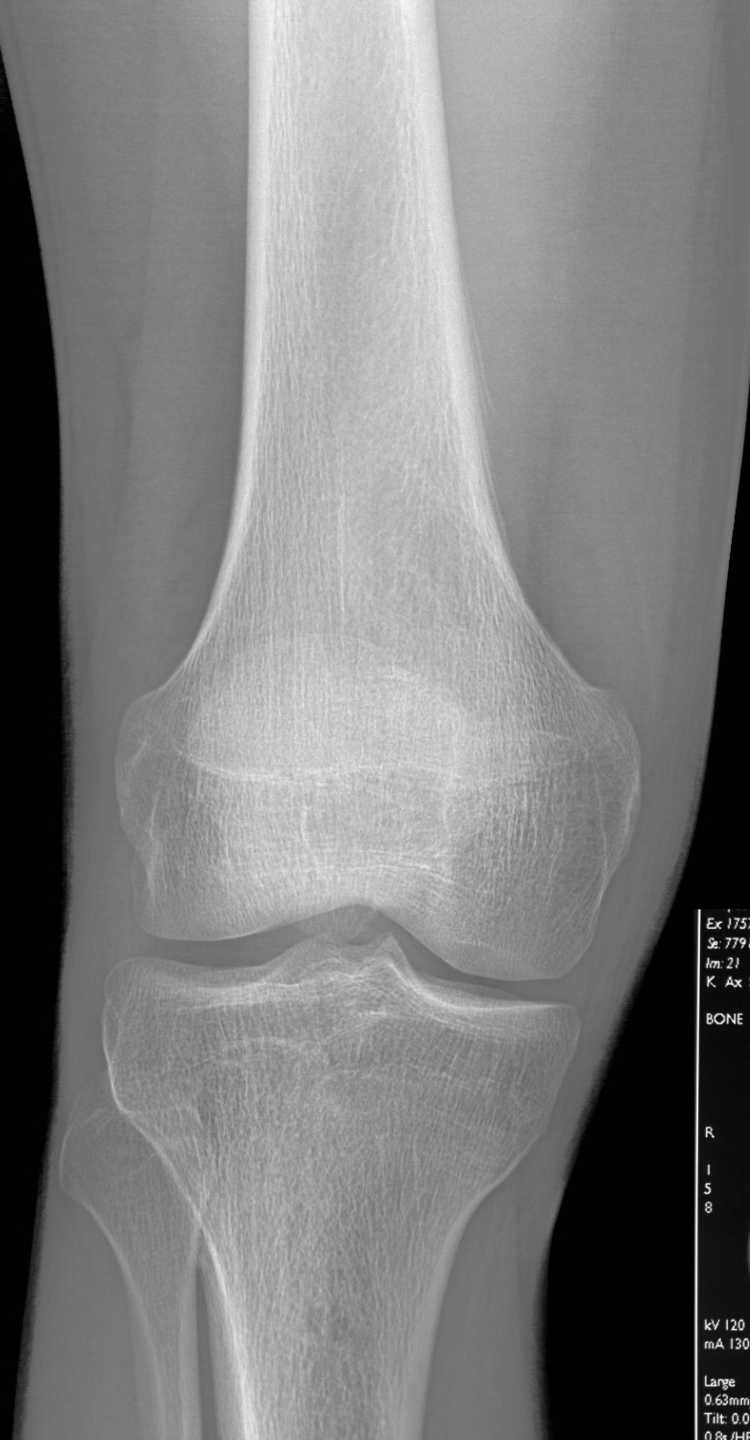kV 120
mA 130

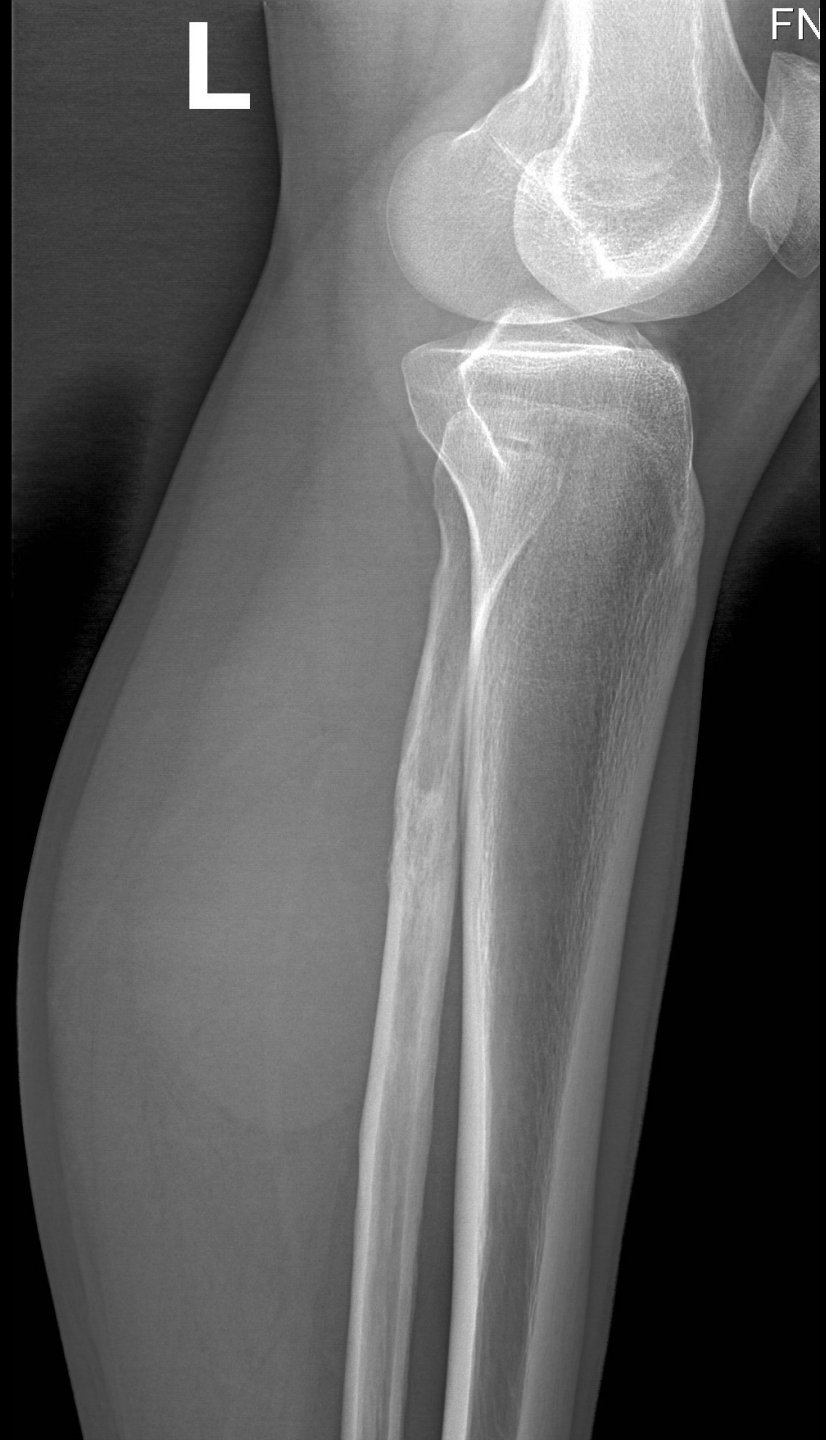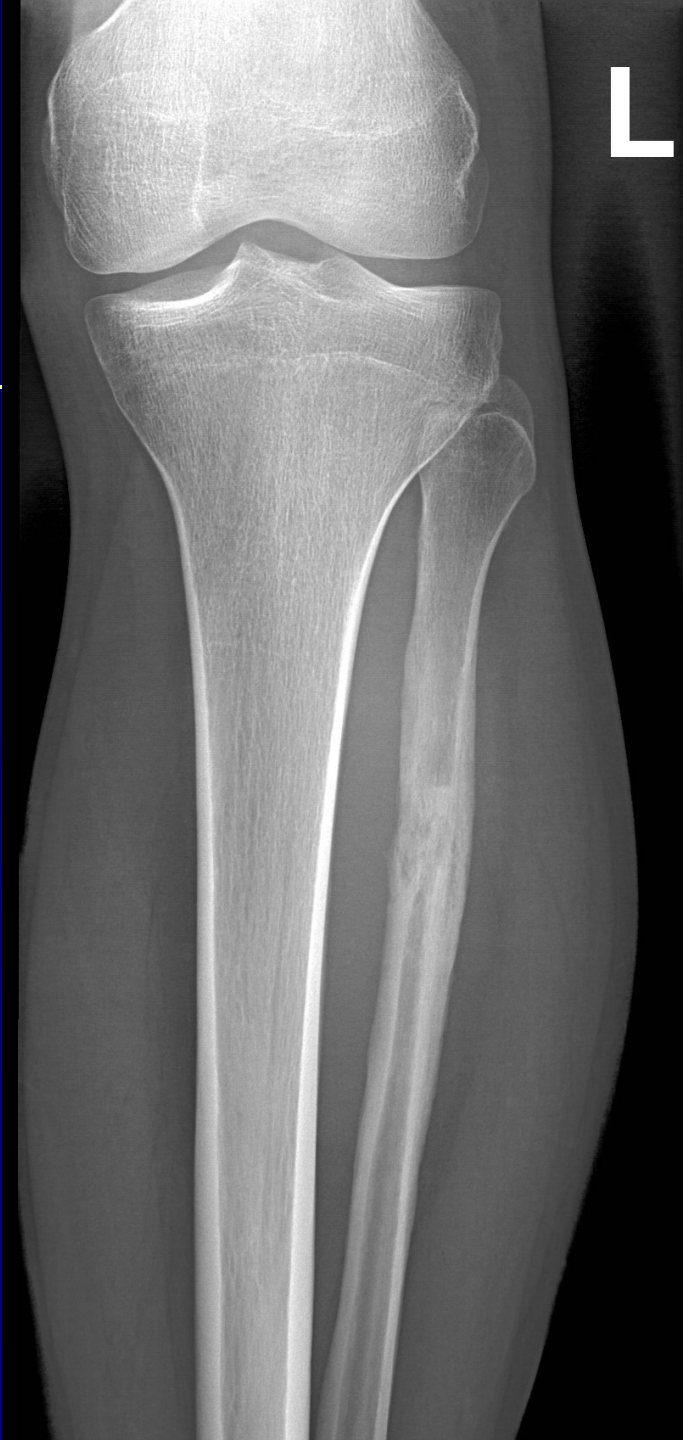Large
0.63mm/6.00 HS
Tilt: 0.0
0 Re /HF

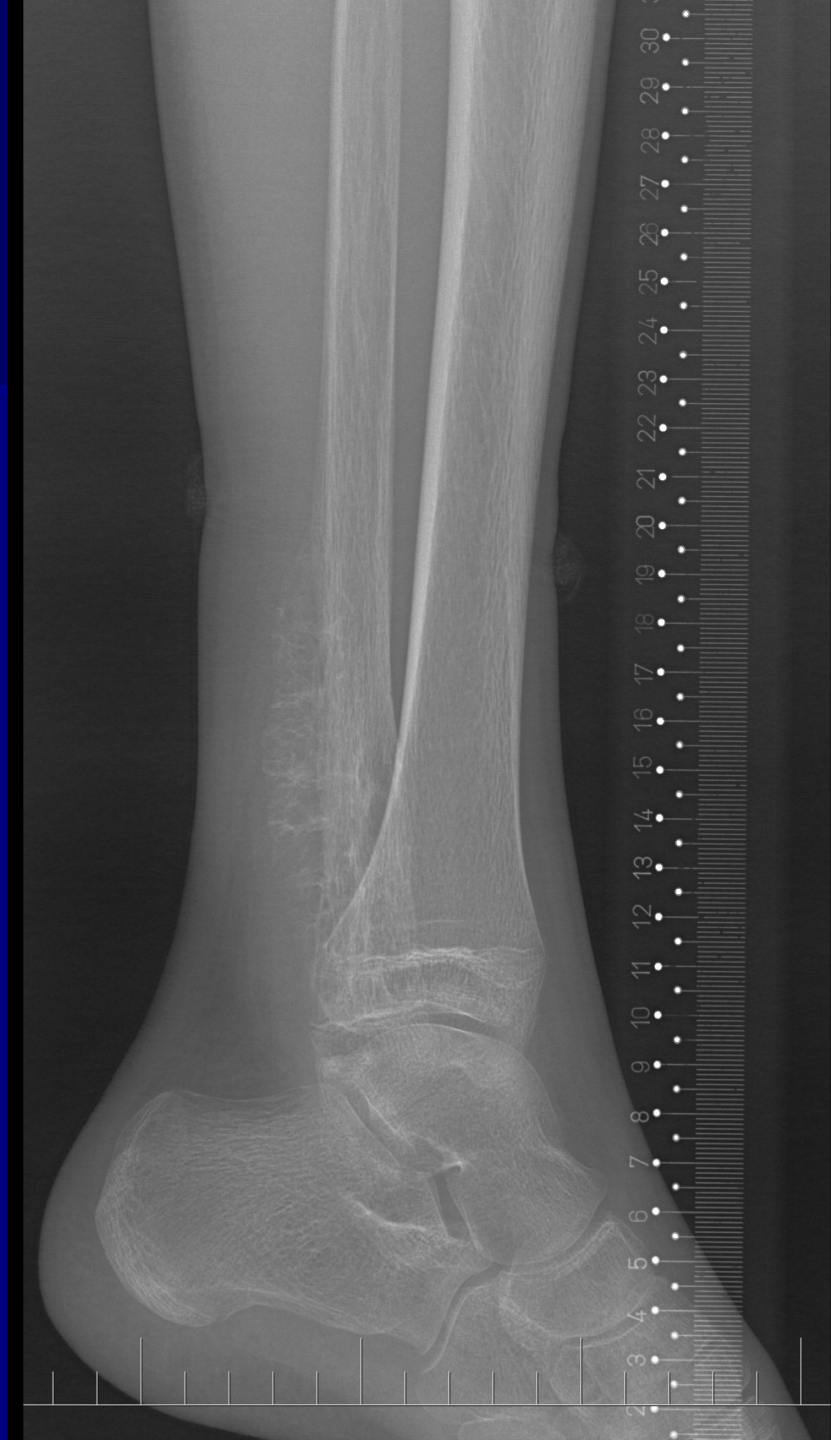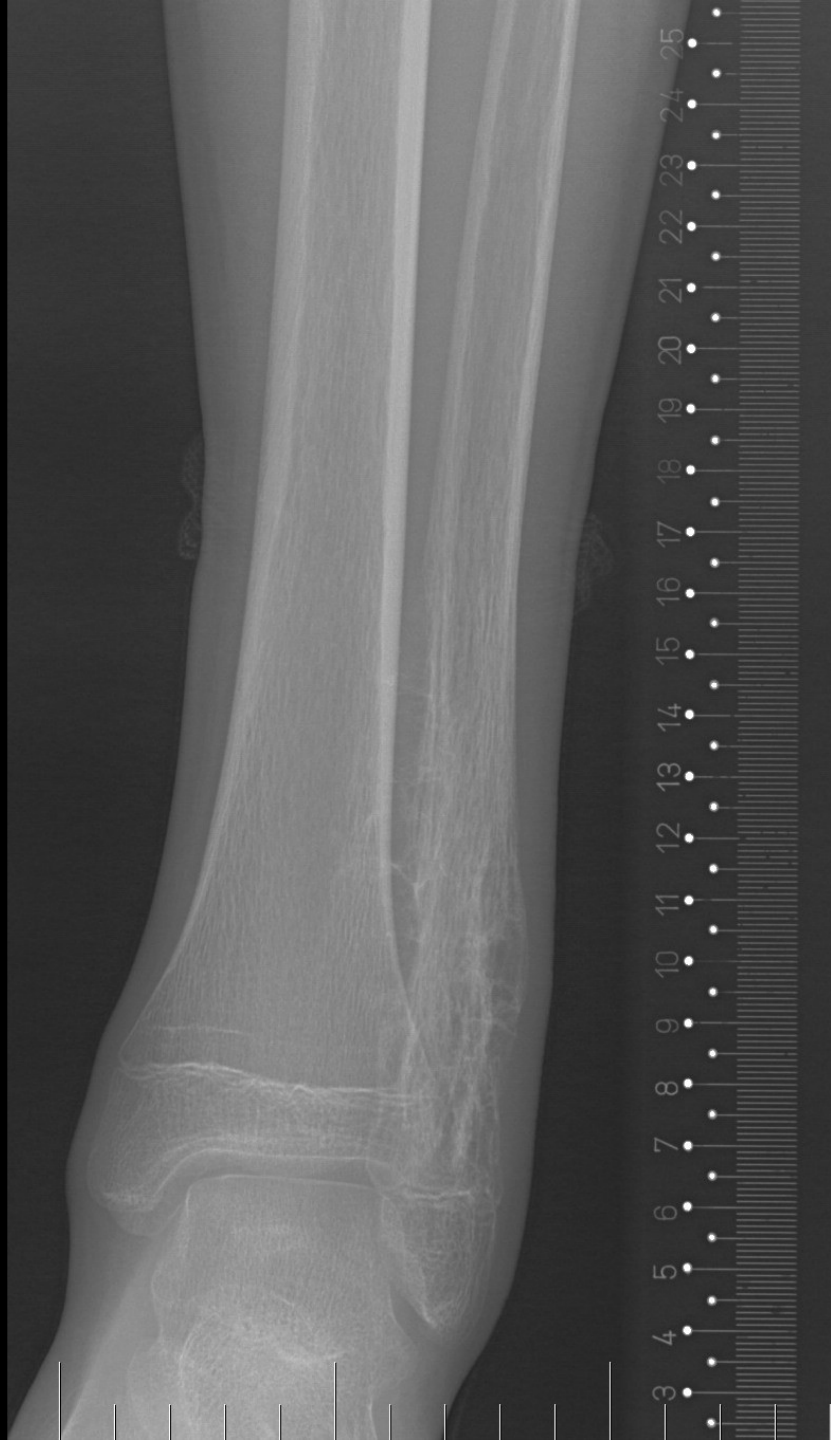DFOV 13.0 cm
STD+
781/4

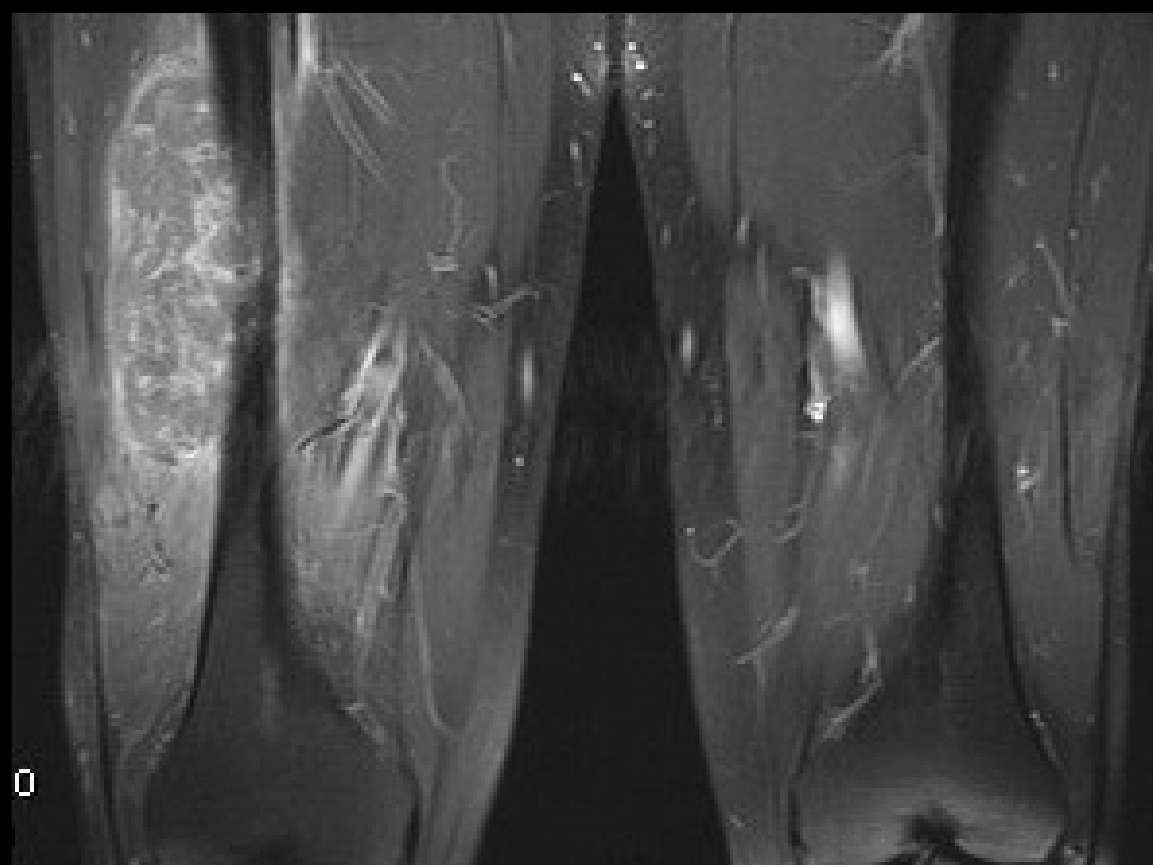
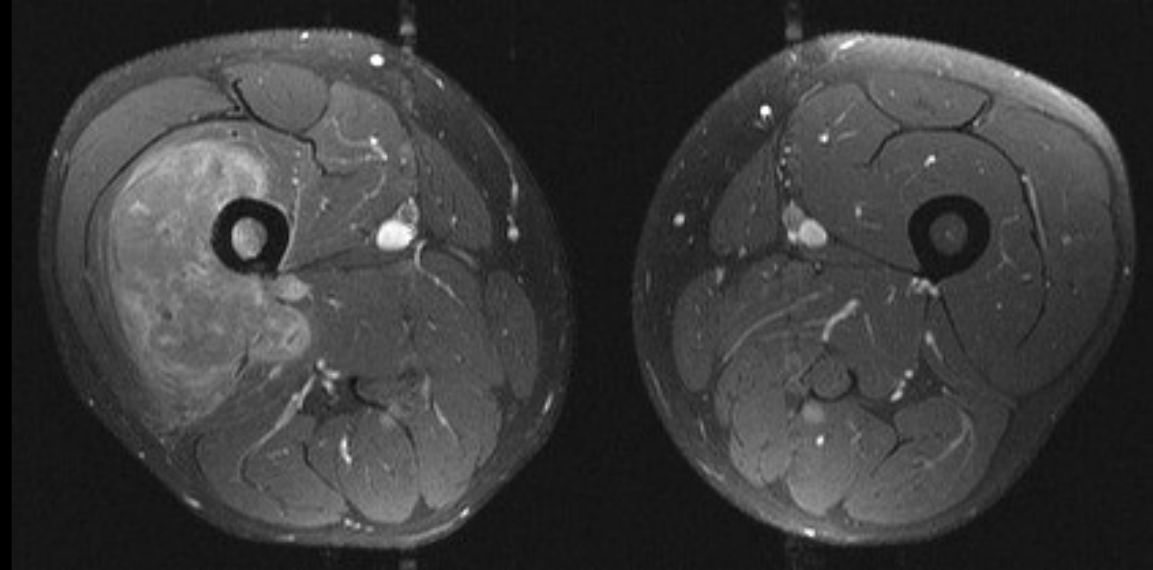
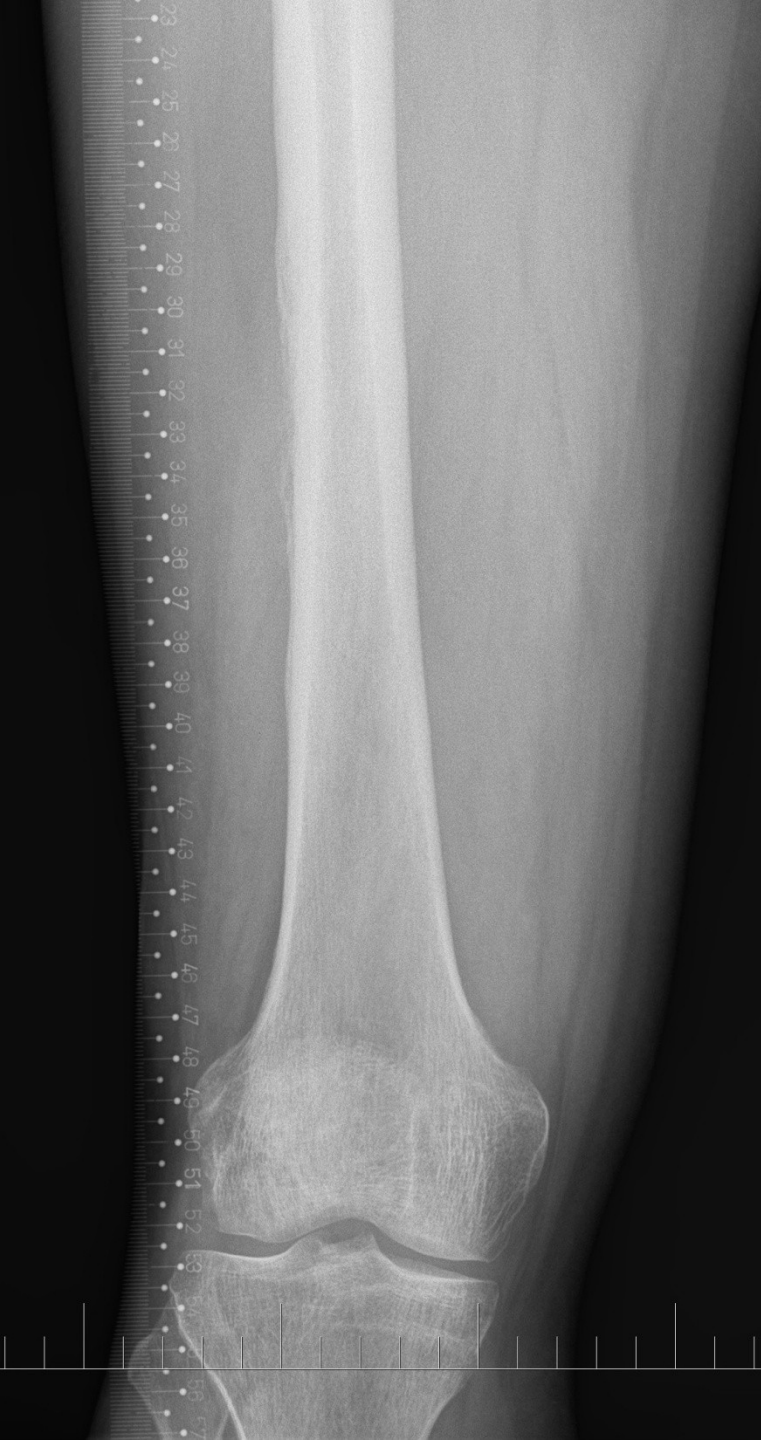
(FLT) No VOI
w 120
h 150
) 8
3.0 mmHS/1.5sp
Tilt: 0.0
08:57:47 AM
J = 346 L = 151

I 31









0

Terapie:

- Výrazně chemo- i radiosenzitivní nádor
- Neoadjuvantní chemoterapie
- Lokoregionální terapie:
 - Operace t.j. radikální či široká resekce / amputace
 - Radioterapie u radikálně inoperabilních nádorů
 - Operace + radioterapie (při neadekvátní operaci – marginální, či kontaminovaná široká resekce)
- Adjuvantní chemoterapie
 - U rizikových pac. myeloablace s autologní transplantací kostní dřeně
- +event. plicní metastazektomie

Prognóza:

- Základním prognostickým faktorem při stanovení dg. je **pokročilost onemocnění**, tj. velikost primárního nádoru, přítomnost metastáz event. postižení kostní dřeně
- Před zavedením chemoterapie i přes adekvátní operaci přežívalo jen 10% pac., proto je nyní onemocnění považováno za systémové a v léčbě a prognóze pac. je tedy zásadní **chemoterapie a odpověď na ni**
- **5-tiletého přežití je dosaženo u 60-70% pac.**
- **Špatná prognóza:**
 - **meta postižení** (horší u kostních meta než u plicních)
 - **velký primární nádor** (nad 100cm³)
 - **inoperabilního nádor**
 - **axiální lokalizace**
 - **špatná odpověď na chemoterapii**
 - **lokální recidiva**
 - **některé genetické varianty** (lepší u klasické translokace t(11,22)q(24,12)), vyšší hladina LDH

OSTATNÍ KOSTNÍ
SARKOMY
A
MALIGNÍ NÁDORY
NEJISTÉ HISTOGENEZE

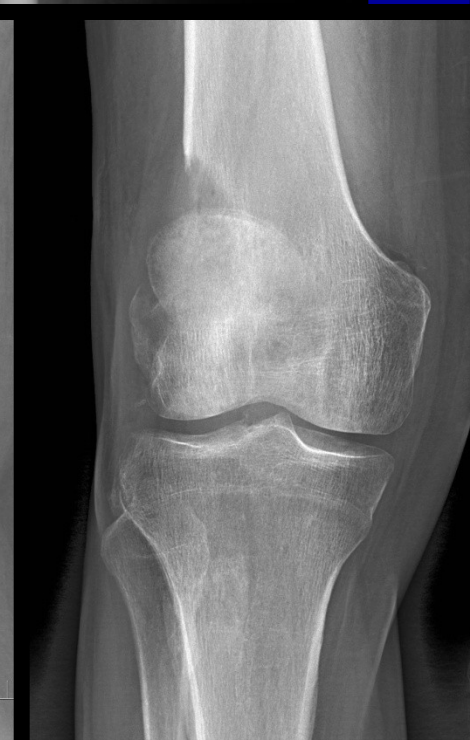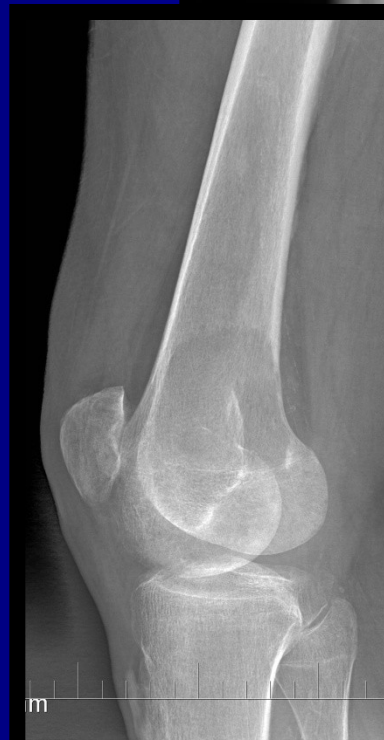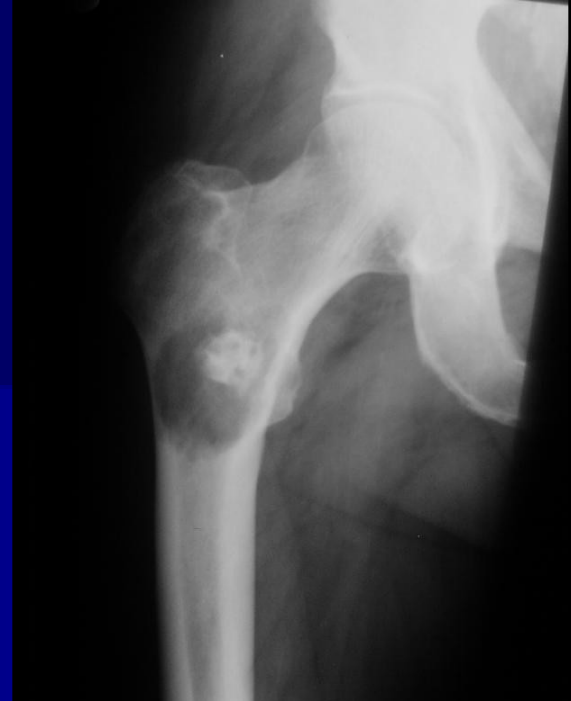Fibrosarkom

- **Maligní nádor tvořený nádorovými fibroblasty a proplétajícími se kolagenními vlákny**, nesmí být přítomny známky MFH, tvorba osteoidu či chrupavky (obtížná histol.diff.dg.)
- Typy: **primární** (centrální a periostální) a **sekundární** (postiradiačně či malignizace M.Paget, fibrózní dysplázie, OBN, ..)
- Cca **2%** prim.malig.kost.TU
- Max. mezi **20-45 roky**
- Lokalizace – **metafýzy dlouhých kostí** (50%)
- **Symptomy- bolest, později zduření, poměrně často patol. fraktura**
- RTG obraz- **osteolytická léze podobná osteolytickým formám OSA**
- Terapie: **především operační** (široká resekce či amputace), radiorezistence, chemoterapie?
- **Prognóza: 5-leté přežití 35-45 %, s výrazně lepším přežitím u low-grade**

Kostní MFH

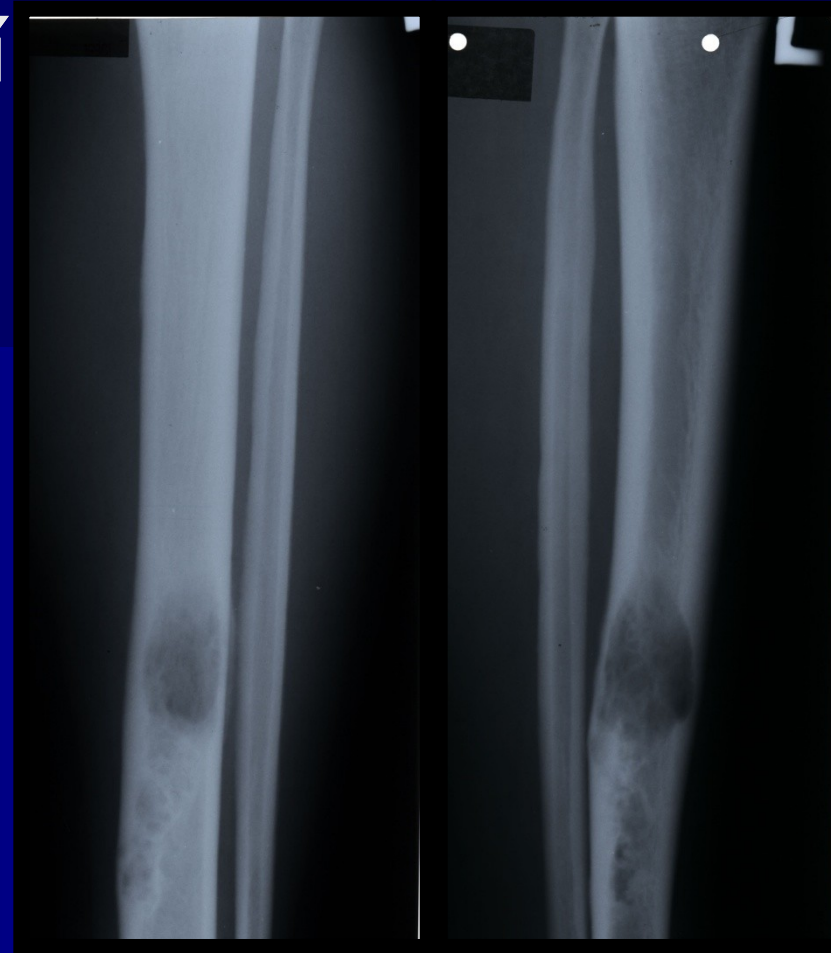(maligní fibrózní hystiocytom)

- **MFH je nejčastější sarkom měkkých tkání**, pod tuto dg. je řazena většina nediferencovaných pleomorfních sarkomů nejisté etiologie
- Primární kostní MFH je vzácný (méně než 1% malig.kost.TU)
- Nejčastější výskyt v **5.dekádě, v dlouhých kostech, nejčastěji v blízkosti kolenního kloubu**
- **Symptomy – bolest, otok trvající delší dobu (i 6 a více měs.), časté patol.fraktury**
- **RTG obraz – čistě osteolytická agresivní léze s destrukcí kortikalis a často měkkotkáňovou extraosseální složkou**
- **Terapie: neoadjuvantní chemoterapie + široká resekce/amputace + adjuvantní chemoterapie**
- **Radiorezistentní nádor**
- **Prognóza: pětileté přežití 35-65%** v závislosti na radikalitě op. výkonu a chemoterapii



Adamantinom dlouhých kostí

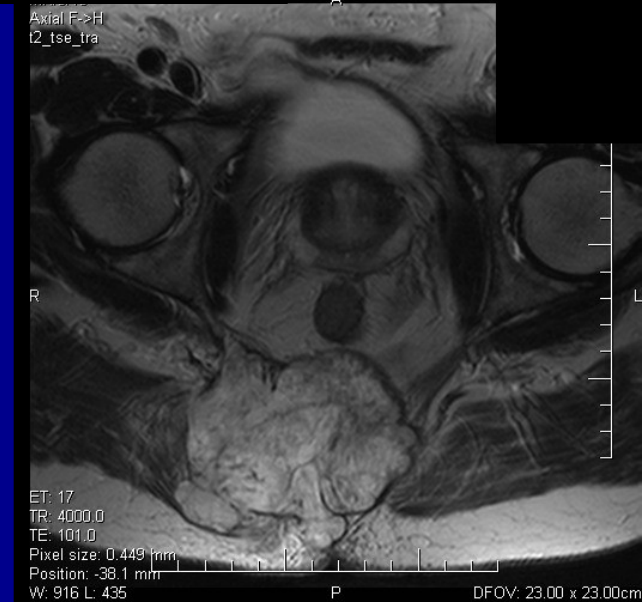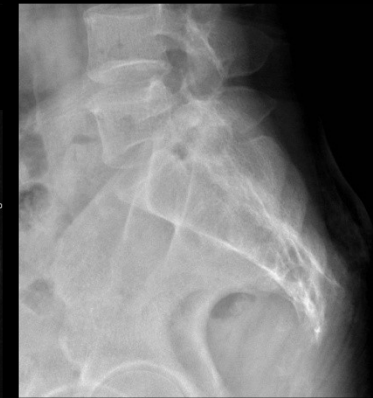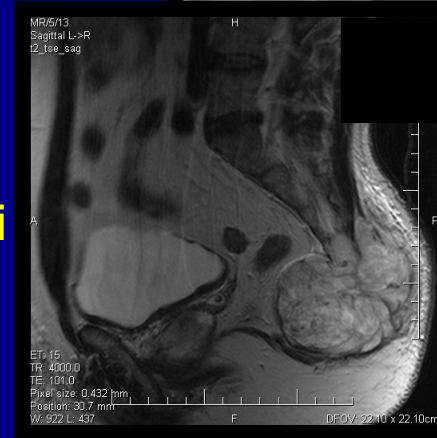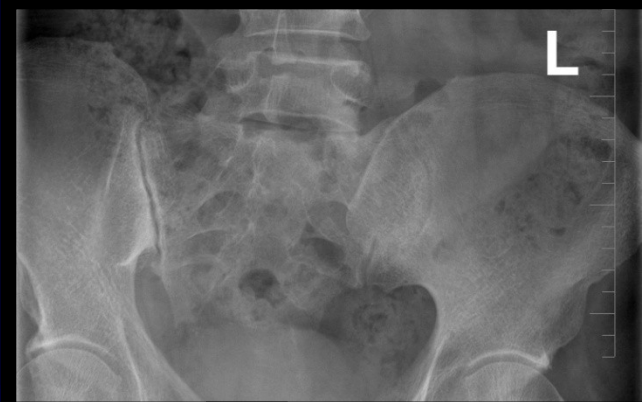- **Maligní nádor charakterizovaný ložisky epiteliálních buněk obklopených vřetenobuněčnou tkání** který získal název na základě histol. podobnosti se stejnojmenným nádorem postihujícím čelisti
- **Vzácný nádor** (méně než 0,5% všech malig.kost. TU)
- **Lokalizace v 90% v diafýze tibie**
- **Nejčastěji ve 2. – 3. dekádě**
- **Dlouhodobá anam. neurčitých obtíží, plošné zduření, s progresí velikosti – bolesti**
- **Terapie – radikální resekce s náhradou homo- či autoštěpem, event. amputace/exartikulace (rozsáhlý TU, recidiva)**
- **Chemoradiorezistentní nádor**
- **Prognóza nejistá**, sklon k lokálním recidivám, v 30% meta (plíce, kosti, uzliny)



RTG obraz: multikamerální ostře ohraničená osteolytická léze, připomínající osteofibrózní dysplazii, místy i rozrušující kortikalis

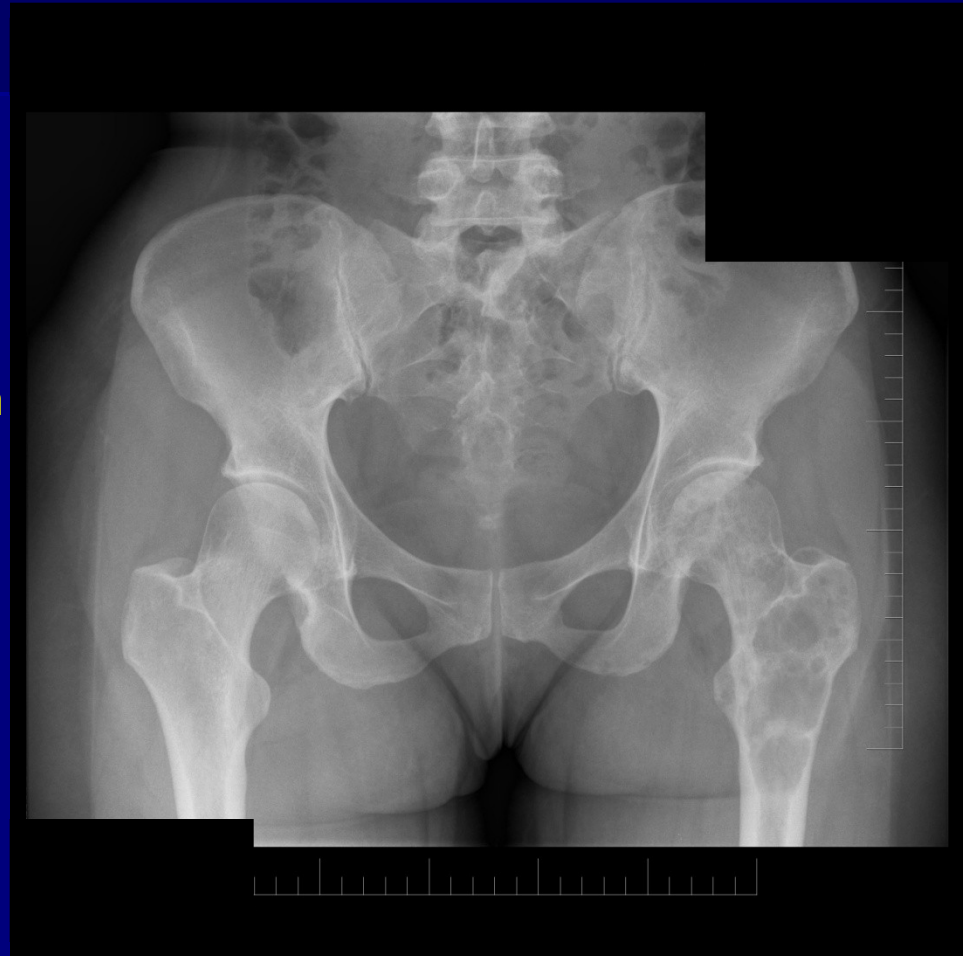
Chordom

- **Nádor vznikající ze zbytků embryonální notochordy v axiální lokalizaci** (z chorda dorsalis vznikají norm. nucleu pulposi)
- **Méně častý nádor** (méně než 5% malig.kost.TU)
- **Lokalizace:** cca 50% v oblasti sakrokokcygeální, cca 40% oblast sfenookcipitální, zbylých 10% zbytek páteře (často více než jeden obratel)
- **Většinou po 30. roce věku** – mladší pacienti mívají spíše chordomy ve sfenookcipitální oblasti
- **Symptomy se rozvíjí pozvolna roky až měsíce**
 - **Sakrálně** – až při velké velikosti, bolesti, zácpa a jiné projevy útlaku orgánů malé pánve
 - **Kraniálně** – dřívější dg., bolesti hlavy, komprese mozkových nervů, zrakové poruchy, nitrolební hypertenze
- RTG obraz (sakrálně): **osteolýza s bublinovitou expanzí měkkých tkání na ventrální str. sakra** (lépe na bočním snímku, CT a MRI)
- **Terapie: co nejradikálnější odstranění, pokud neradik.op. či inop.TU tak radioterapie**
- **Prognóza: velmi pomalá progresse, pozdní meta, na druhé straně obtížná op. therap.**



Maligní vaskulární nádory

- **Velmi vzácné nádory tvořící méně než 1% všech maligních kostních nádorů**
- **Klasifikace:**
 - **Semimaligní / Low-grade:**
 - **Hemangioendoteliom**
 - **Hmeangiopericytom**
 - **Maligní high-grade**
 - **Angiosarkom**
- **Klinika: bolest, poměrně často patologická fraktura**
- **RTG obraz – čistě osteolytická léze, jejíž ohraničení odpovídá malignitě nádoru (gradingu), často multicentrický výskyt (většinou v rámci jedné kosti či v rámci jedné končetiny)**
- **Terapie:**
 - **Operační** (široká resekce či amputace)
 - Chemoterapie (u high grade)
 - Radioterapie (u inoperabilních nádorů)
- **Prognóza: závisí na gradingu**



2. HEMOBLASTÓZY VE SKELETU

- **Primární kostní nádory**
 - Mnohočetný myelom (plasmocytom)
 - Solitární plasmocytom (myelom)
 - Primární kostní lymfom

- **Sekundární postižení skeletu u systémových hemoblastóz**
 - Hodgkinův lymfom
 - Non-Hodgkinský lymfom (NHL)
 - Leukémie

Jak primární tak sekundární hemoblastózy ve skeletu spadají do **kompetence hematonekologie, základem jejich terapie je chemo- a radioterapie.**

Ortoped se podílí jen na řešení komplikací (již přítomná, či hrozící patologická fraktura) a na diagnostice

Mnohočetný myelom (plasmocytom)

- Nejčastější primární maligní kostní nádor (cca 40%), cca 1% všech malignit
- **Definice:** Maligní prolyferace B-lymfocyту na úrovni jeho diferenciacе v plazmatickou buňku, vzniká tak klon buněk produkujících imunoglobulin stejných fyz., chem. a imun. vlastností tzv. monoklonální protein (M-komponenta, paraprotein)
- **Výskyt:** převážně ve vyšším věku (max. 5.-6. dekáda), více u mužů
- **Klinická symptomatologie:**
 - **bolest** (v zádech, žebrech, event. v jiných lokalitách dle skelálního postižení, typicky po zátěži, navození progresivní osteoporózy hl. při imobilizaci)
 - **patologická fraktura** (v případě fraktury v obl. paterě event. neurologický deficit)
 - **malátnost, dušnost** (při anémii)
 - **deprese, letargie, slabost** (při hyperkalcémii)
 - **vysoká incidence infekcí, často závažných** (při nedostatku funkčních Ig)
 - **postiž. ledvin až urémie** (nefrotox. λ řetězce, hyperkalcémie, hyperurikémie)
 - **bolesti hlavy, poruchy vidění** (hyperviskózní syndrom)

■ **RTG diagnostika:**

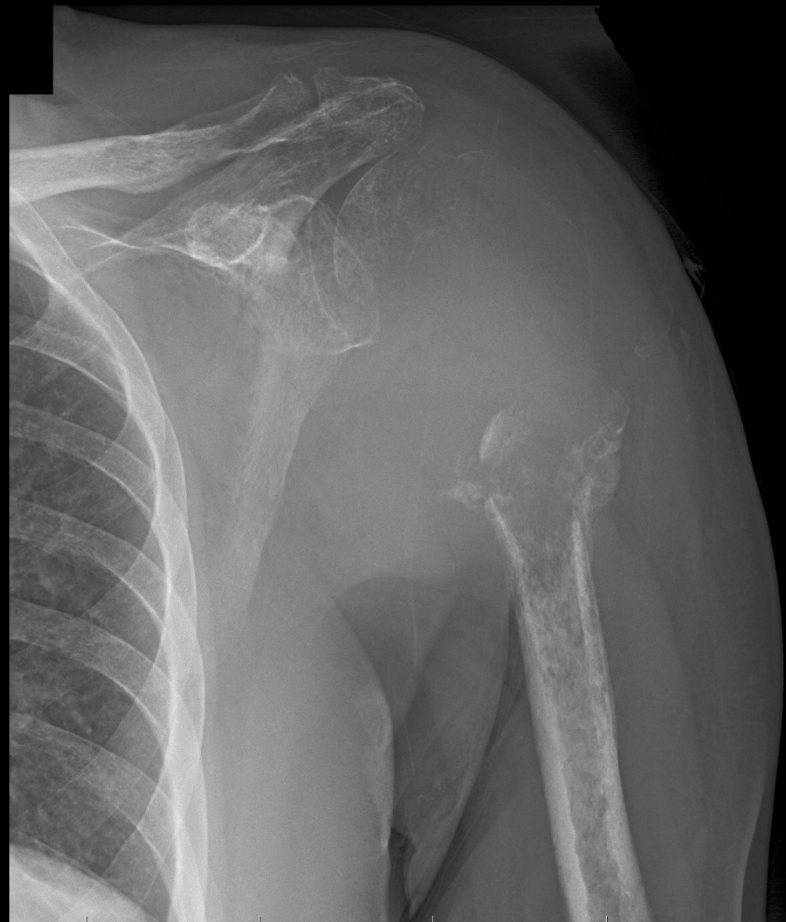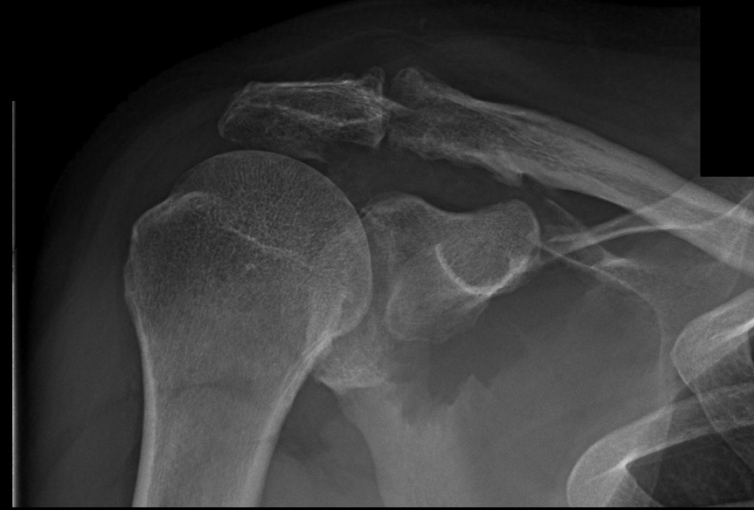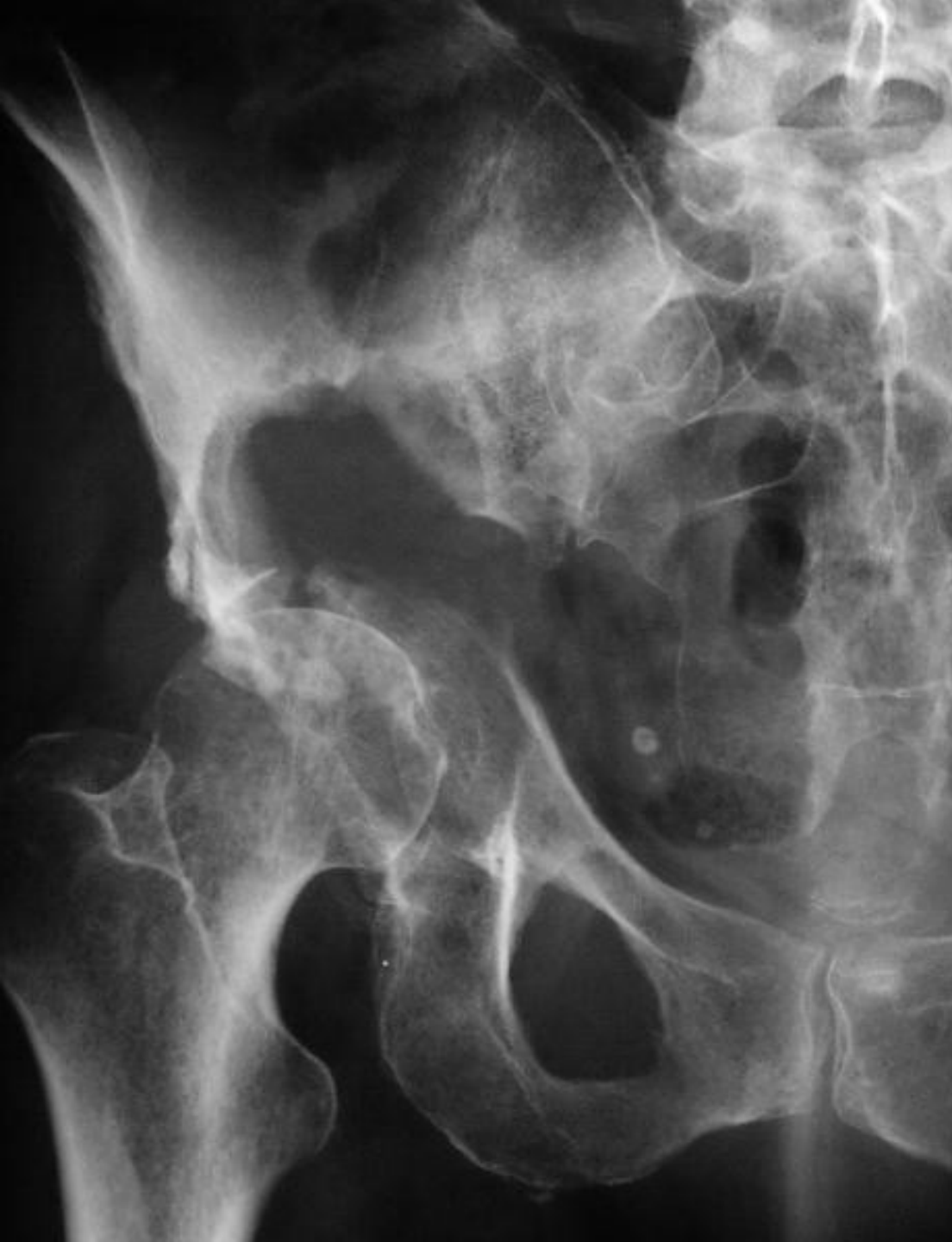- **klasicky osteolytická ložiska** vzhledu vyražených defektů v kosti, které mohou postupně splývat
- **častá je i difuzní myelomatóza** s infiltrací dřeně budící dojem celkové osteoporózy postihující hl. axiální skelet
- **Nejvíce je postižena** páteř, lebka, žebra, pánev a lopatka
- **Scintigraficky často negativní**

■ **Laboratorní diagnostika:**

- **vysoká FW**
- **normochromní anémie a mírná leukopenie evet. trombocytopenie**
- **více než 10% atypických plasmocytů ve sternální punkci**
- **imunoelfo séra a moči** (průkaz a kvant. stanovení paraproteinu)
- **Bence Jonesova bílkovina v moči**
- **hyperkalcémie, hyperurikémie, porucha renálních funkcí**

■ **Prognóza:**

- **průměrná doba přežití 2 – 3 roky**
- **asi 20% pac. přežívá 5 a více let**
- **vlastní příčinou úmrtí bývá** progrese nemoci či infekce
- **mnohem lepší prog. má vzácná varianta – solitární plasmocytom**

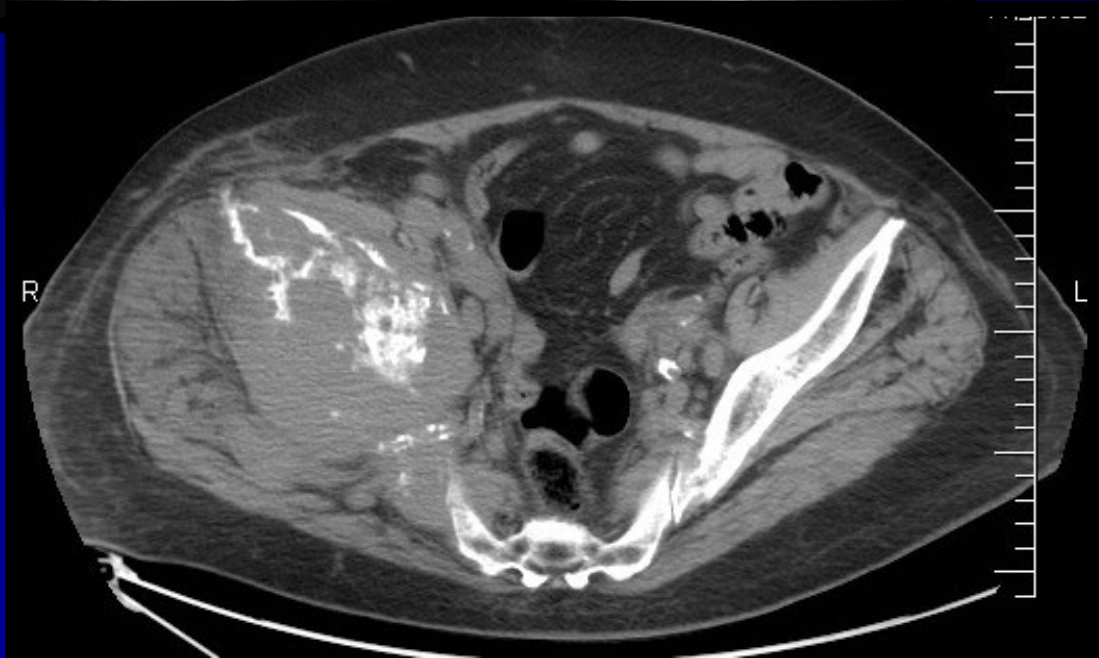
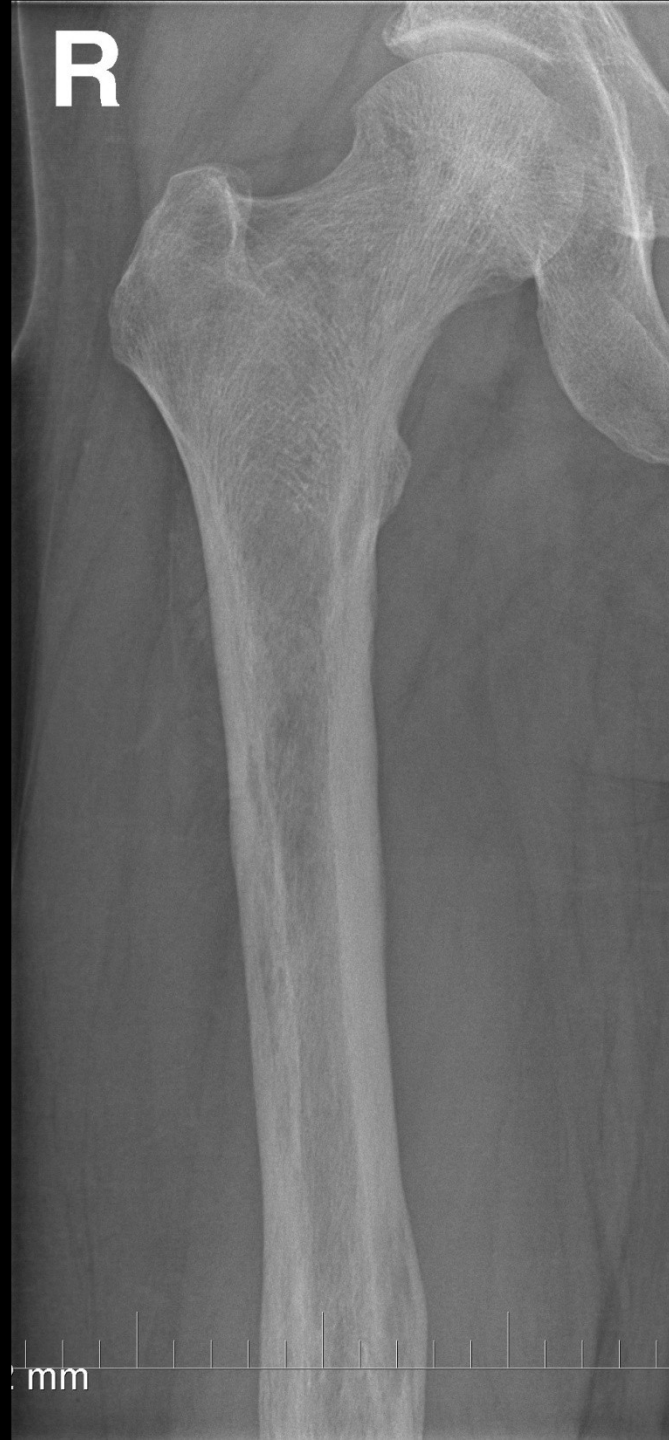
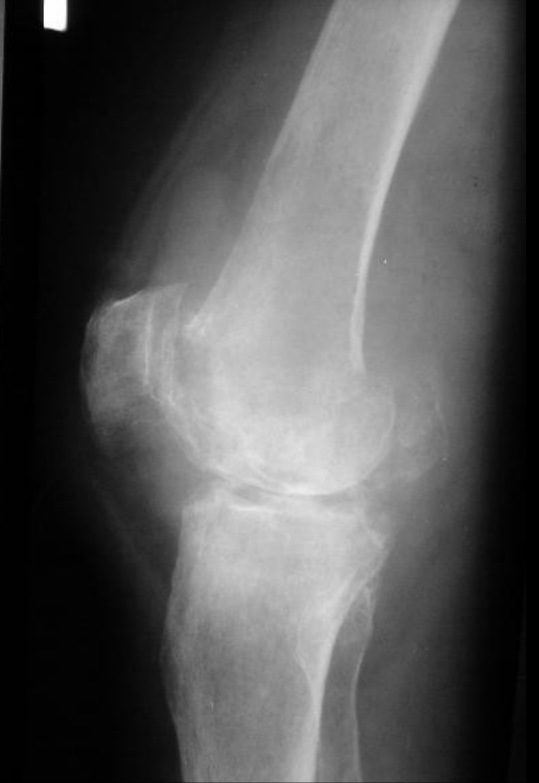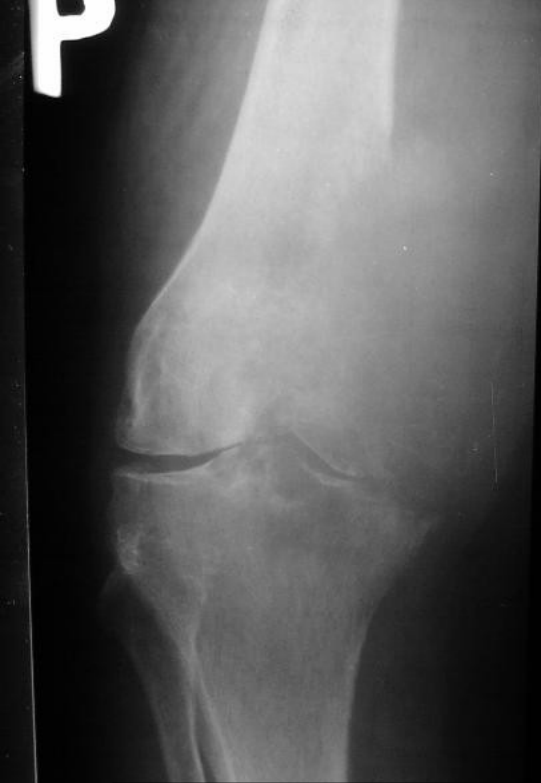Solitární plasmocytom

- **Vzácná solitární varianta myelomu**
- **Projevy spíše jako u klasických kostních nádorů** (bolest, zduření, omezení fce, patologická fr.)
- **Laboratorní markery často negat.**, ke stanovení dg. nutná histologie
- **RTG obraz – solitární osteolytické ložisko**
- **Terapie – operační** (resekce s náhradou či bez ní) **+ chemoterapie**
- **Prognóza – mnohem lepší než u mnohočetného myelomu**
 - část pac. se plně vyléčí
 - část dosáhne dlouhodobé remise, ale časem přejde do klasického mnohočetného myelomu

Primární kostní lymfom

- Cca 4% všech primárních kostních nádorů
- Vzácně do 20 let věku, poději poměrně rovnoměrně s mírnou převahou v 6. a 7. dekádě života, častěji u mužů
- Nejčastěji postihuje femur, následuje pánev, pateř a žebra
- **Klinická symptomatologie:**
 - lokální bolestivost a zduření, častěji i patologická fraktura
 - **dobrý celkový stav pacientů**, bez celkových příznaků (na rozdíl od myelomu a sekundárních hemoblastóz generalizovaných do skeletu)
 - někteří pacienti mohou mít anamnézu i několik let před stanovením dg.
- **RTG obraz:**
 - **Smíšené osteolyticko-produktivní změny zpočátku ve dřeni** (ložiska osteolýzy mezi nimiž mohou být kondenzace trabekulárního charakteru)
 - **Kortikalis ztenčená až destruovaná, bez periostální reakce**
 - **Často velká měkkotkáňová složka**
 - RTG obraz může být často větší než klin. Obtíže
 - RTG obraz bývá na druhé straně podstatně decentnější než nález na MRI
- Diagnostika: KO+diff. (+ event. i nátěr), scintigrafie skeletu, CT hrudníu, břicha a pánve, vyšetření kostní dřeně
- Prognóza: lepší (55% přeživa 5 let) než u systémových hemoblastóz (25%)



3. Skeletální metastázy

Nádory nejčastěji metastazující do skeletu a možnosti jejich záchytu při onkoscreeningu

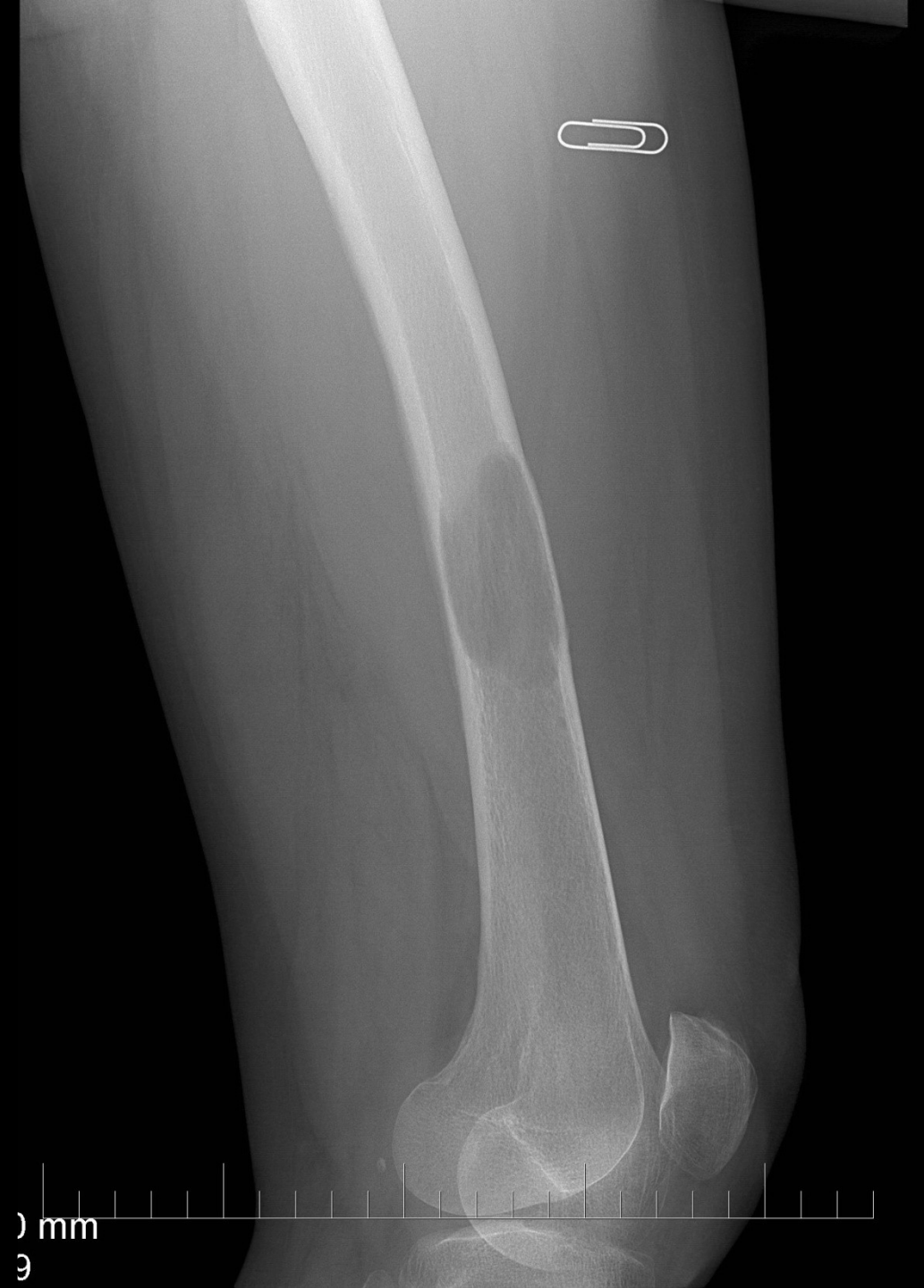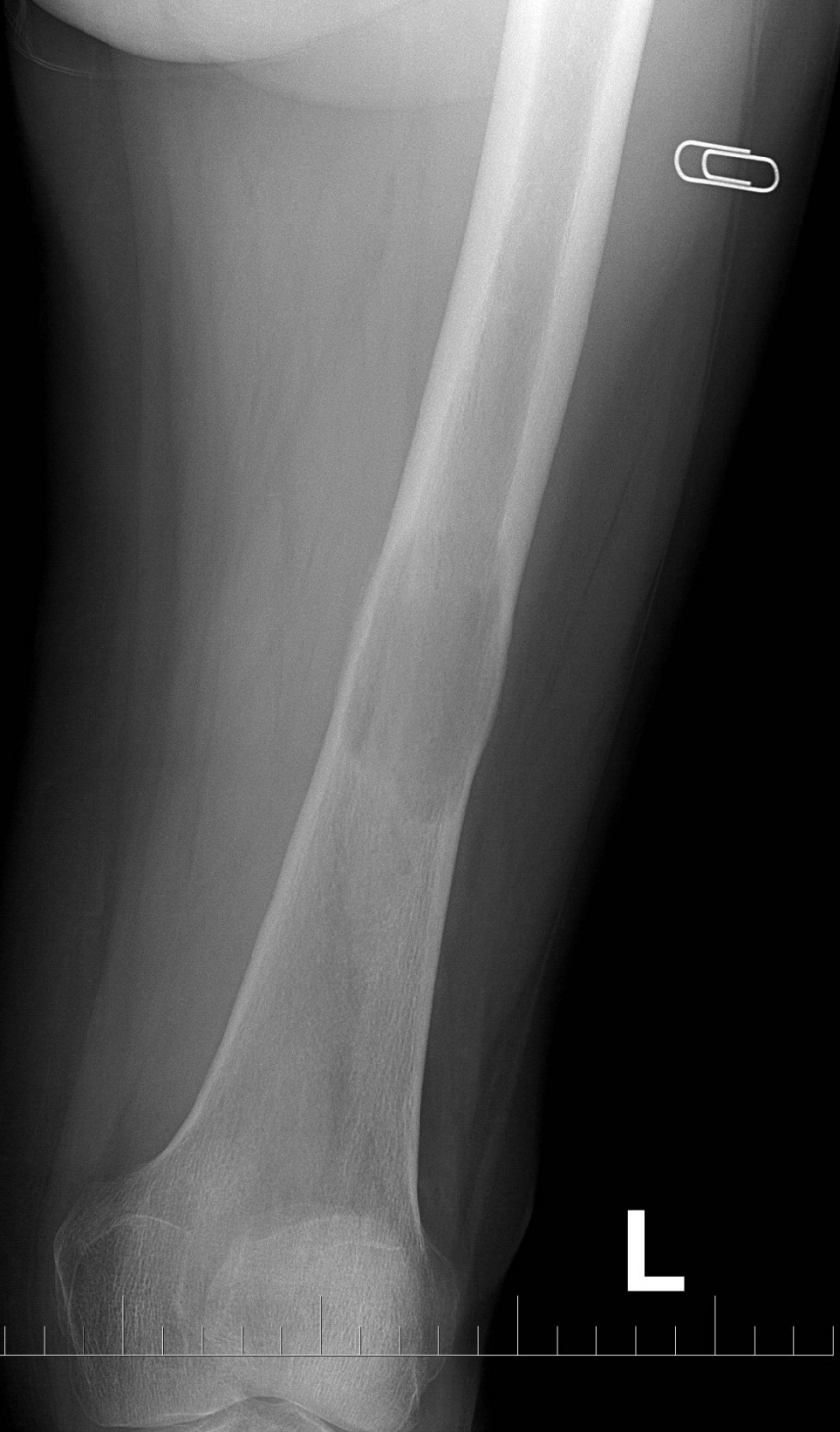- Ca prsu (klinické vyšetření prsů, USG, mamografie)
- Ca prostaty (vyšetření per rectum, PSA)
- Ca plic (RTG S+P)
- Ca ledviny (sono břicha)
- Ca štítnice (sono štítnice)

Lokalizace kostních metastáz

- Nejčastěji oblasti skeletu s hojnou krvevornou dřeví – t.j. axiální skelet (páteř, pánev, žebra, sternum a lebka)
- Z končetinového skeletu je nejčastěji postižen proximální femur a humerus

RTG obraz kostních metastáz

- Osteolýza, osteoskleróza, periostální reakce , skvrnitá struktura kosti
- Typy metastáz: osteolytické x osteosklerotické x smíšené
- 30% kostních metastáz je RTG němých



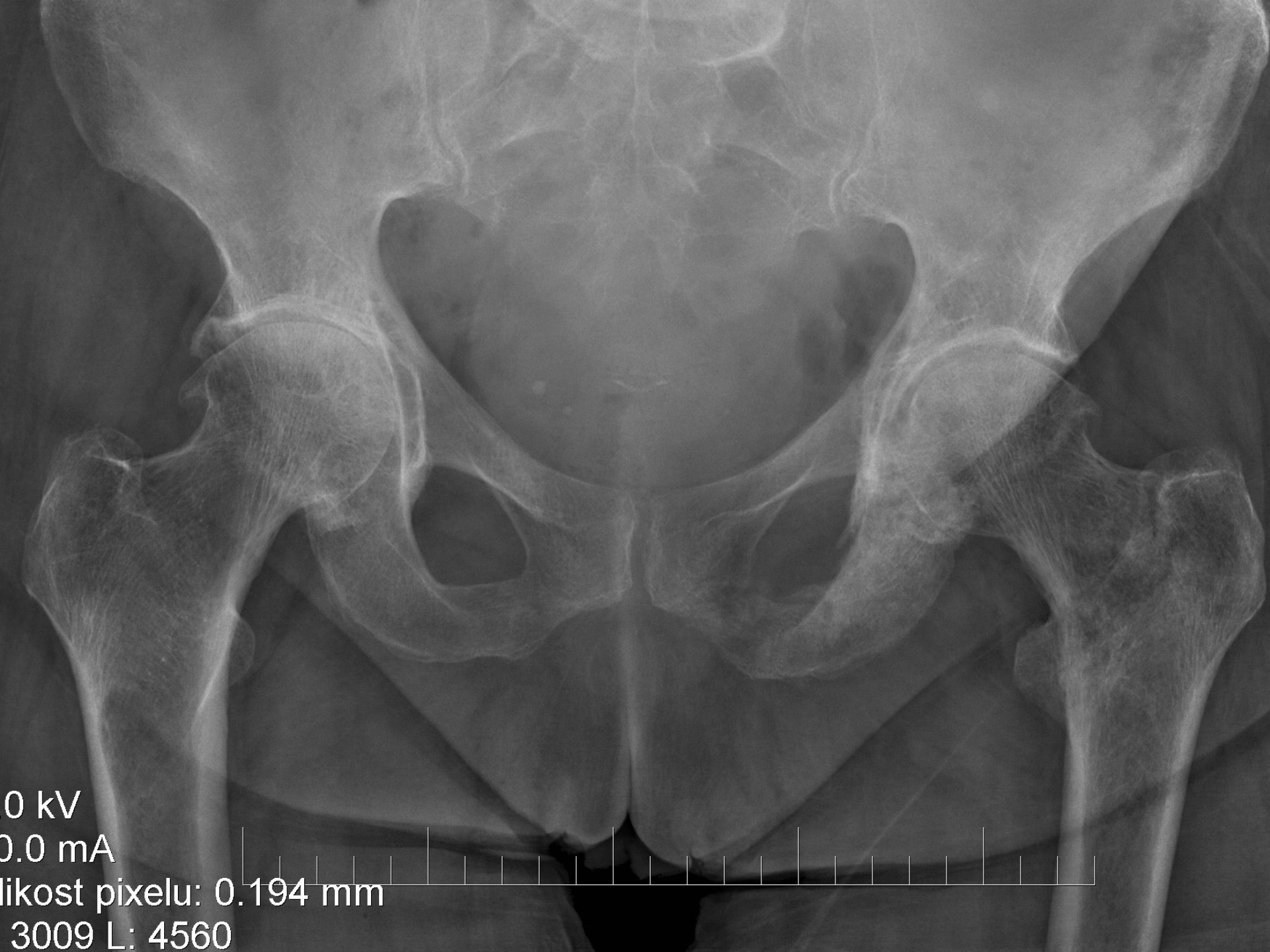) mm
9

0 kV

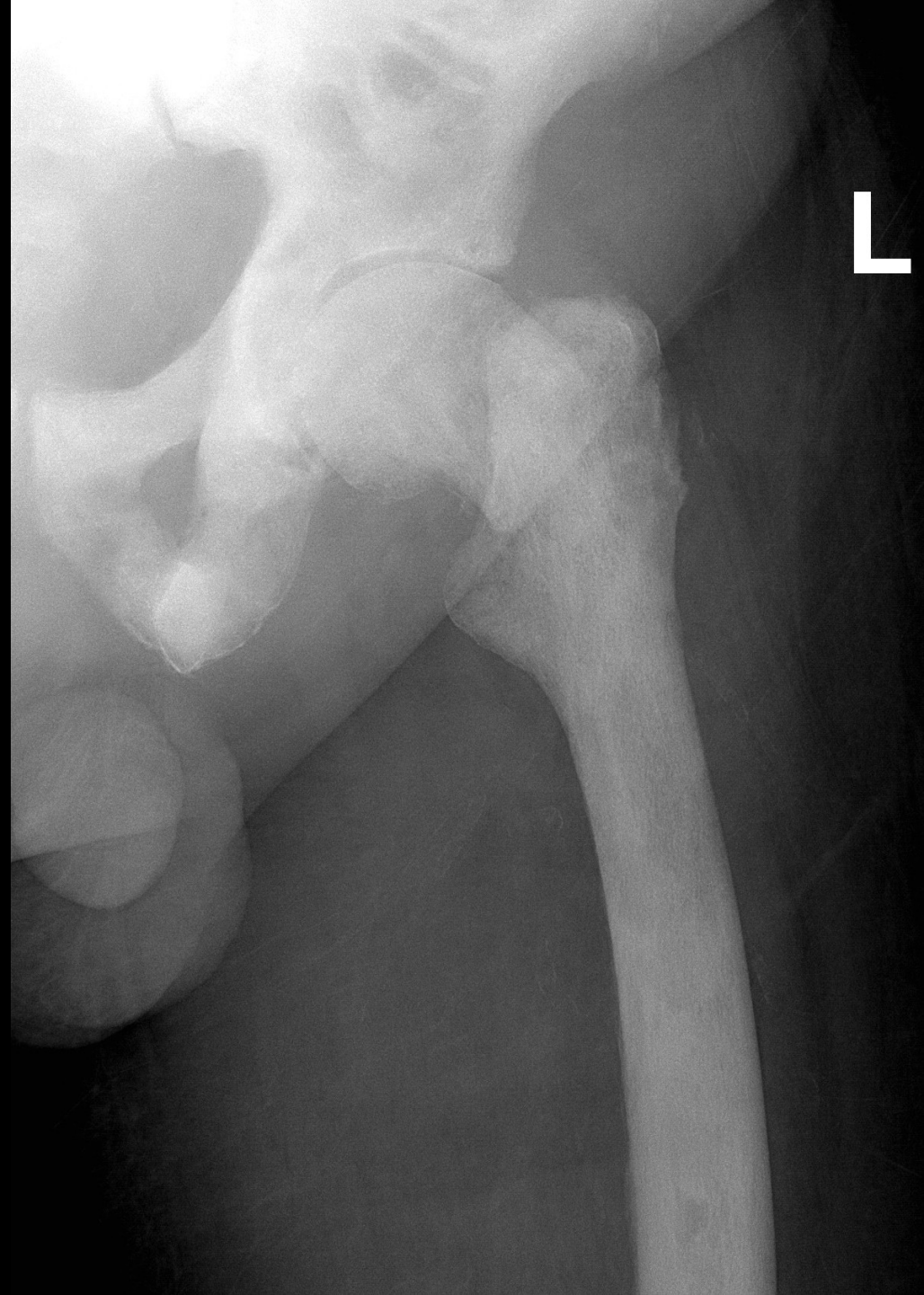
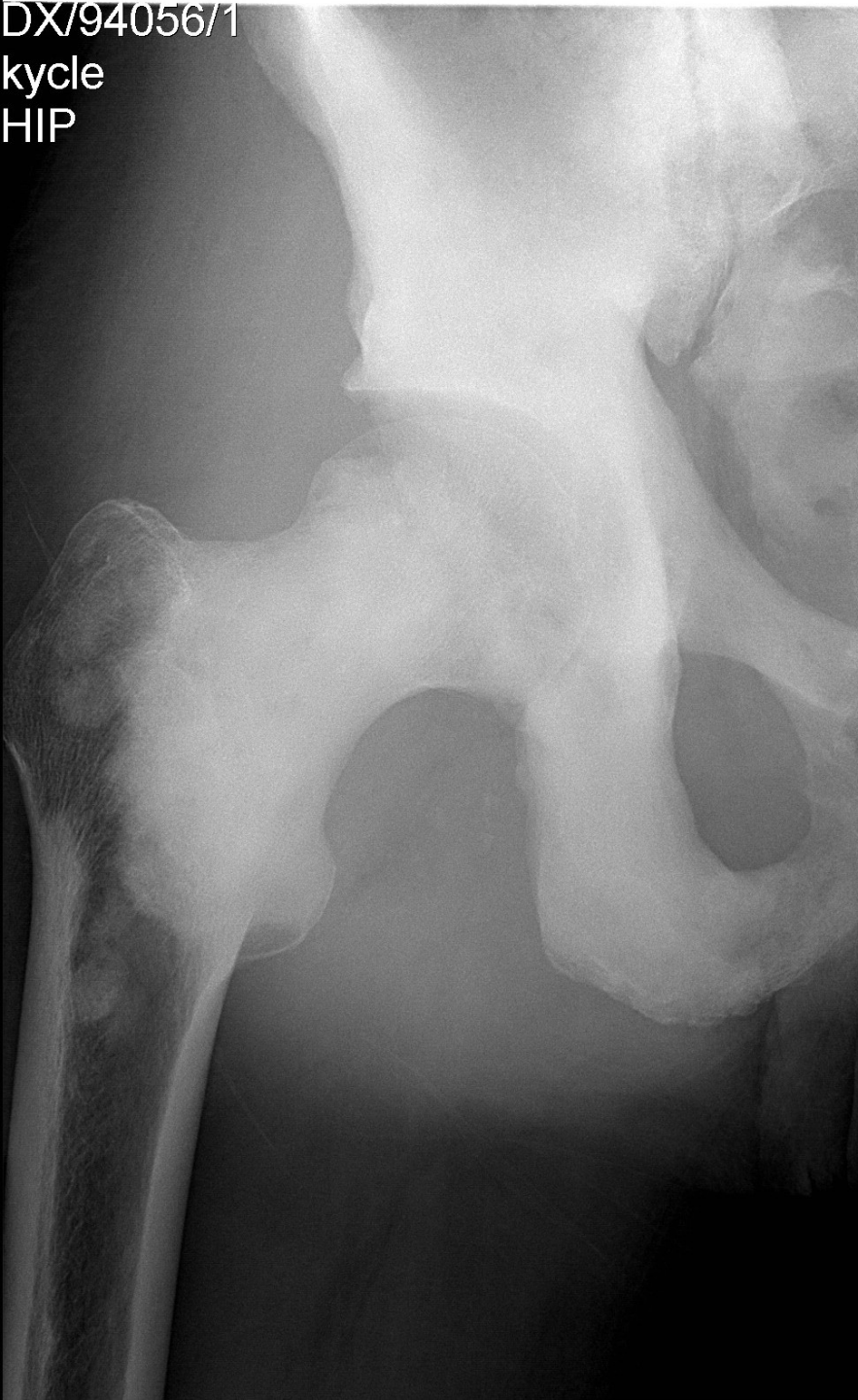0.0 mA

Velikost pixelu: 0.194 mm

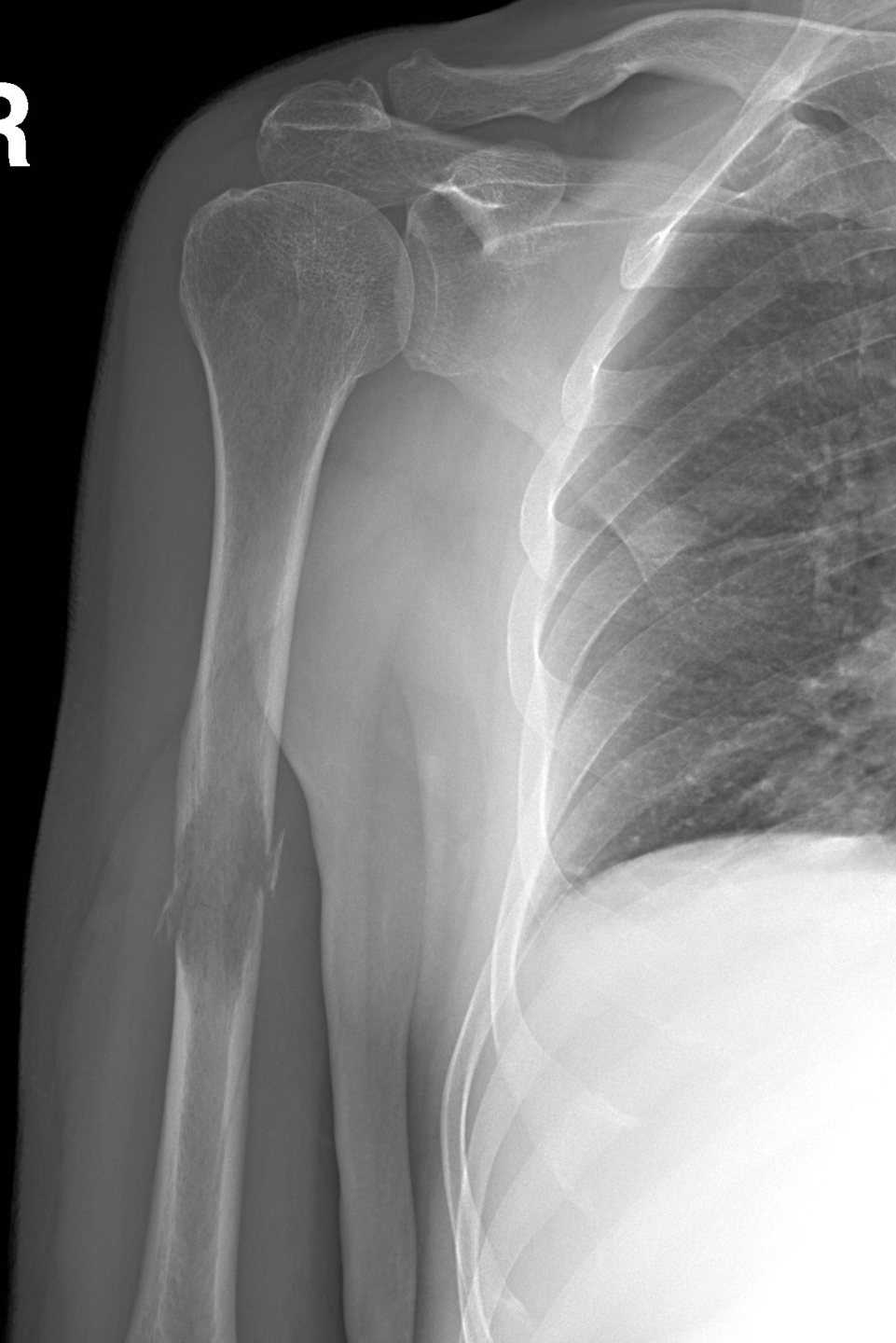3009 L: 4560



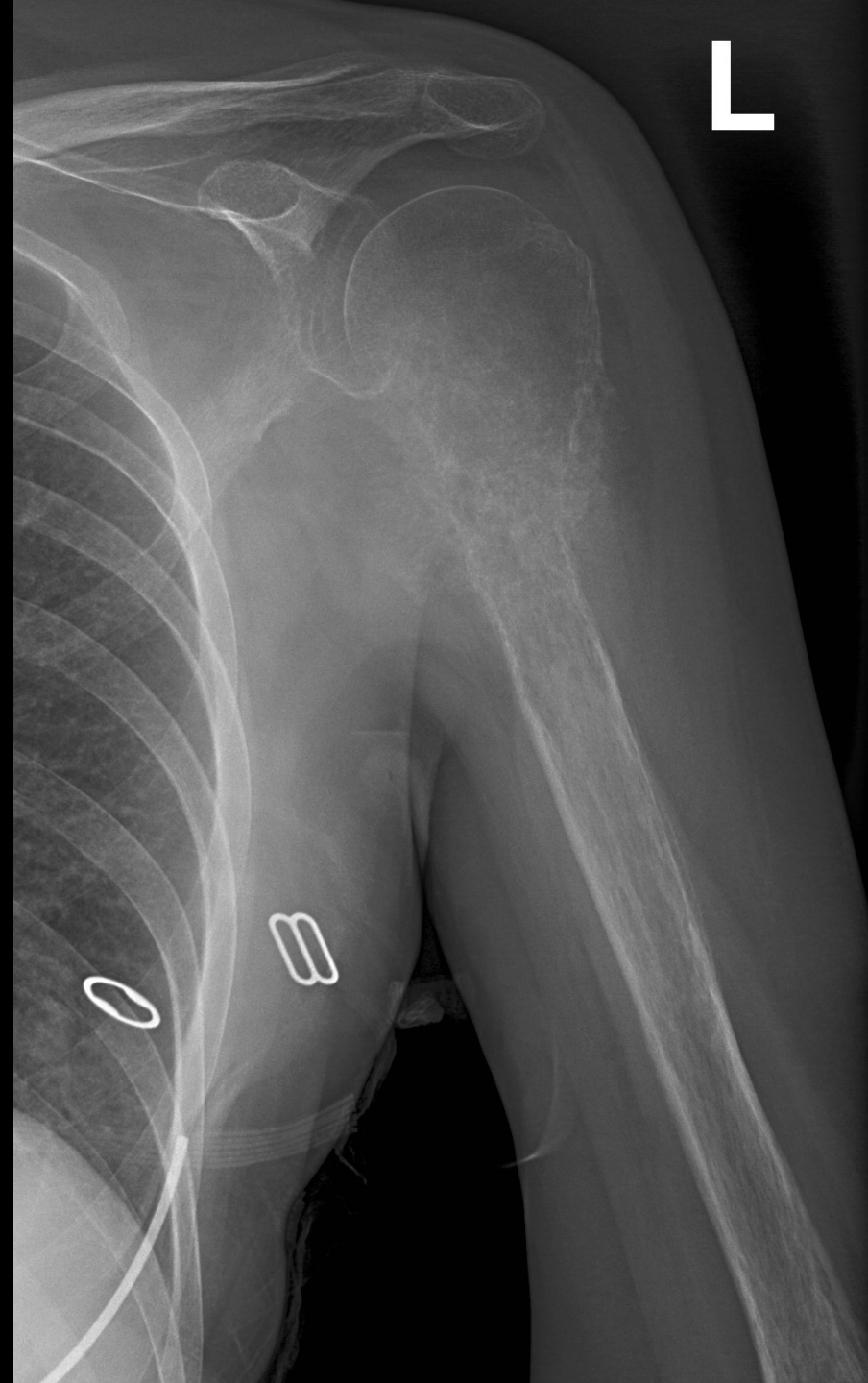
DX/94056/1
kycle
HIP



R



L



Specifika kostních metastáz některých nádorů

- Osteosklerotické meta (ca prostaty)
- Výrazně vaskularizované meta (ca ledviny a štítnice) – na zvažení angiografie s event. embolizací
- Akrální lokalizace meta (ca plic)

Diagnostika - obecně

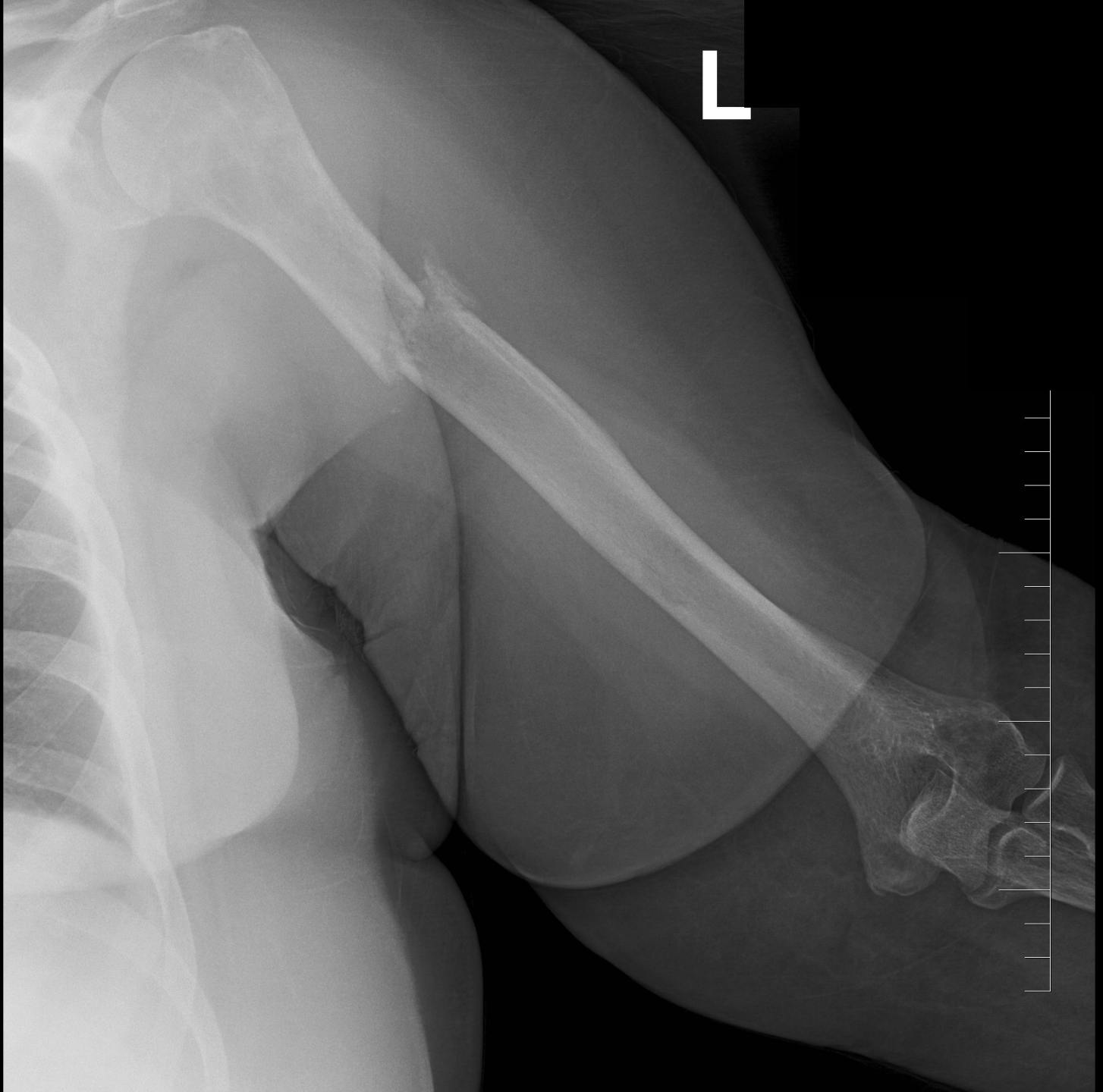
- U pacientů středního a staršího věku s ložiskovým postižením skeletu je vždy třeba myslet na možnost skeletálních metastáz, které jsou v tomto věku mnohem častější než primární nádory
- Metastáza může mít prakticky jakýkoliv RTG obraz
- Kostní metastáza event. její komplikace (patol.fr.) může být prvním projevem nádorového onemocnění
- U pacientů s onkologickou anamnézou a ložiskovým postižením skeletu je metastatická etiologie ještě pravděpodobnější, ovšem nádorovou multiplicitu nemůžeme nikdy vyloučit

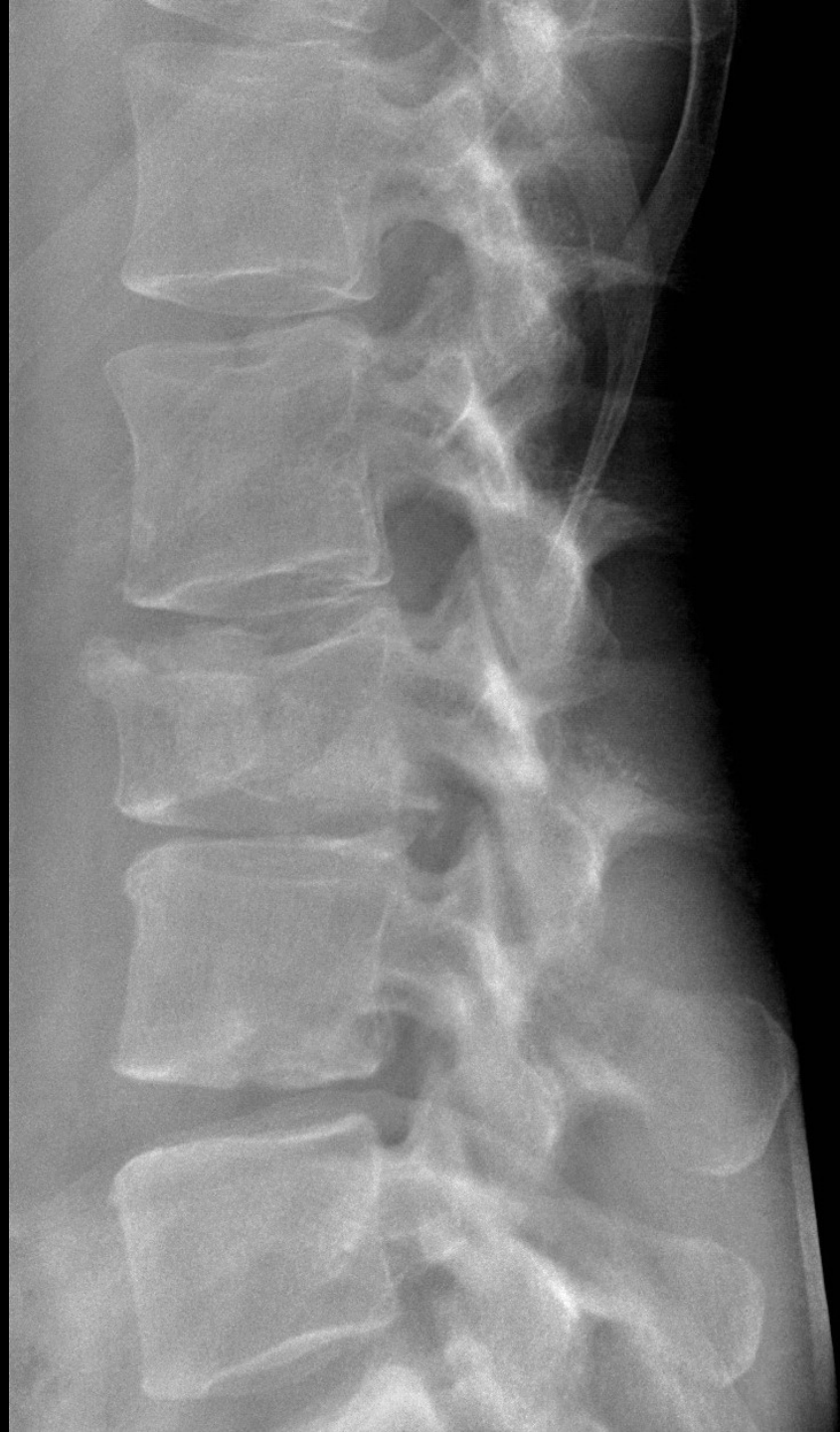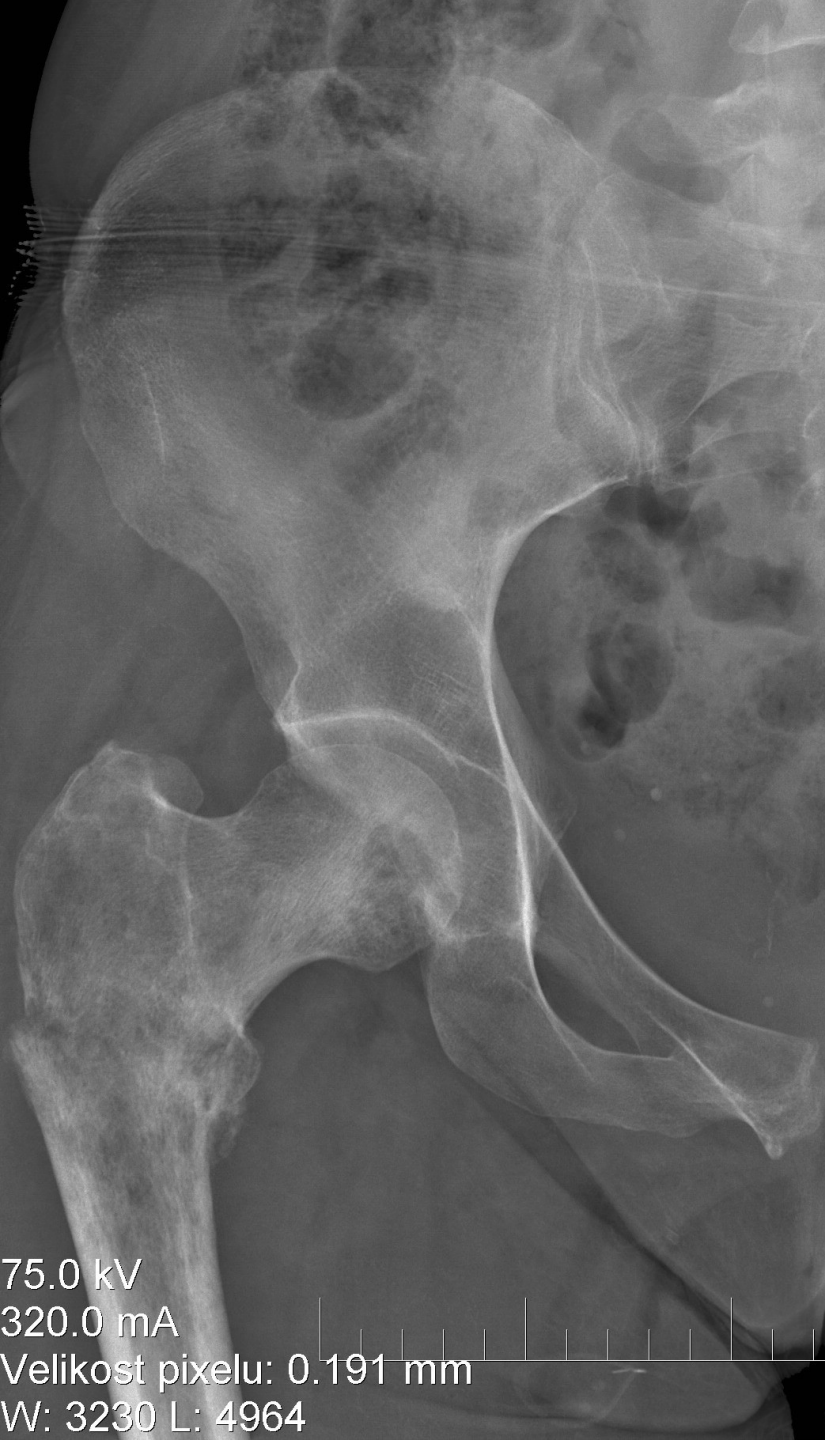Diagnostika - konkrétně

- Anamnéza: věk a onkologická anamnéza
- Vyšetření vlastní kostní léze (RTG, CT, MRI)
- Celotělová Tc scintigrafie skeletu (posouzení lokální akumulace radiofarmaka, rozlišení solitární meta a mnohočetné disseminace)
- Onkoscreening (RTG S+P, sono břicha, vyšetření prsů u žen, (klinicky, mamografie, sono), odběr PSA u mužů, sono štítnice)
- Pokud je i tak etiologie nejistá (origo), tak:
 - Další pátrání po origu zdlouhavé a nákladné
 - Přímé bioptické ověření s výhodou

Komplikace

- Patologická fraktura
- Hyperkalcémie
- Míšní komprese
- Anémie

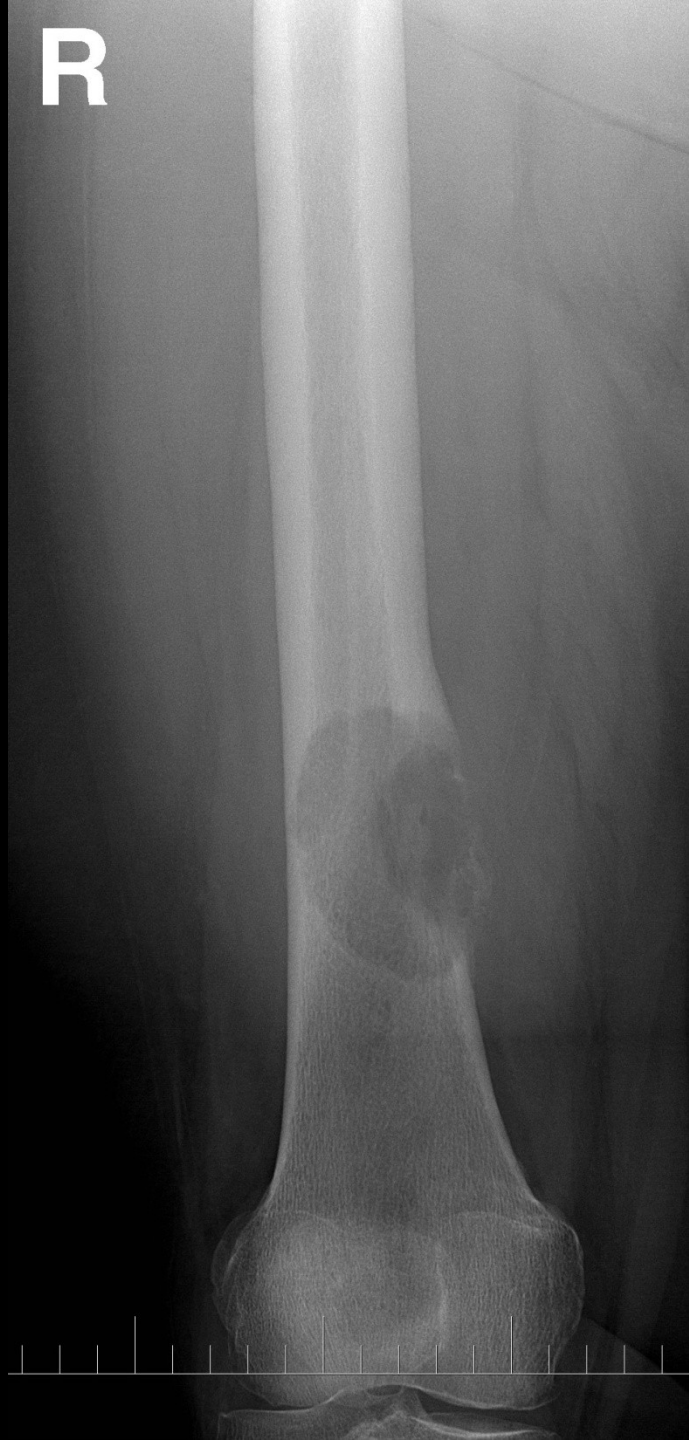



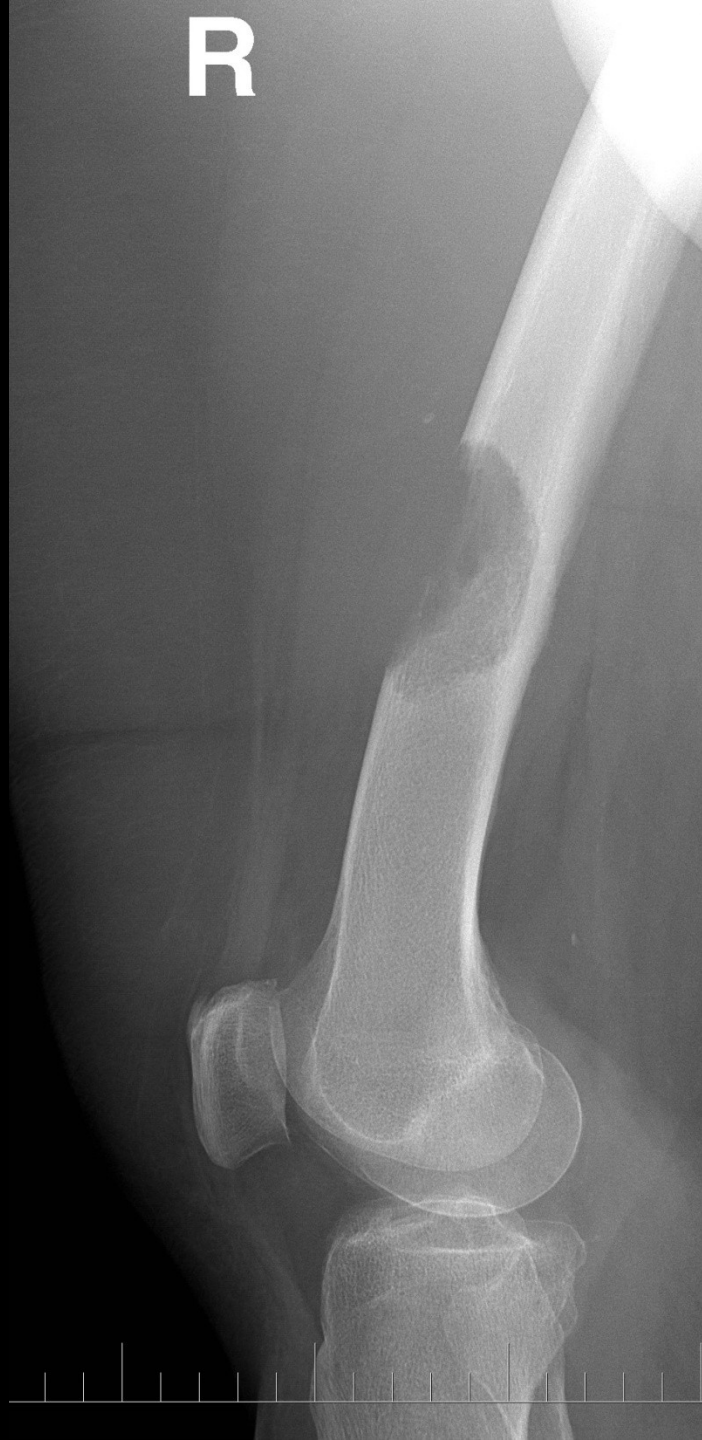Stanovení rizika patologické fraktury- Mirelsovo skóre

Body	1	2	3
Lokalizace	HK	DK	Pertrochanterická oblast
Bolest	Mírná	Střední	Velká
Typ	Osteoplastická	Smíšená	Osteolytická
Velikost	<1/3 šířky kosti	1/3 – 2/3 šířky kosti	>2/3 šířky kosti
≤ 7 bodů	Riziko 4%		Preventivní OS není indikována
8 bodů	Riziko 15%		Hraniční indikace
≥ 9 bodů	Riziko 33% a více		Indikace preventivní OS

R



R



Posouzení prognózy pacienta

■ Rozsah onemocnění

- Primární nádor
- Postižení uzlin
- Vzdálené metastázy
 - Kostní i viscerální metastázy
 - Mnohočetné kostní metastázy
 - Solitární kostní metastáza

- Rychlost progresu nádorového onemocnění
- Možnosti terapie nádorového onemocnění a odpověď na ni
- Velikost metastázy, riziko patologické fraktury event. její přítomnost
- Subjektivní obtíže, věk, individuální stav (Karnofsky index), interní stav

Přehled možností terapie

- **Systemová terapie základního onemocnění**
 - Chemoterapie
 - Hormonální terapie
 - Imunoterapie, biologická terapie, ...
- **Terapie kostních metastáz**
 - Bisfosfonáty
 - Radioterapie
 - Ortopedická léčba
 - Chirurgická
 - Radikální
 - Paliativní
 - Konzervativní
 - Další invazivní postupy (RFA, angiografie s embolizací,..)
- **Paliativní a podpůrná léčba**

Radioterapie

Postavení v terapii kostních metastáz:

- Eventualita chirurgické terapie
- Doplnění chirurgické terapie

Význam:

- Analgezie
- Zabránění progresu metastázy
- Prevence patologické fraktury

Chirurgická terapie kostních metastáz

Radikalita

X

Co nejjednodušší
výkon s časnou
mobilizací



- Solitární metastázy
- Dobrá prognóza



- Mnohočetné metastázy
- Horší prognóza

Typy operačních výkonů při řešení kostních metastáz

ODSTRANĚNÍ NÁDORU	NÁHRADA / STABILIZACE
žádné	nitrodřeňové hřebování
exkochleace	cementoplastika + event. OS
resekce	CKP, TEP, TU-TEP, interkalární spacer, náhrada celé kosti
Amputace/exartikulace	Žádná
Laminektomie a dekomprese míchy	ventrální, dorzální či kombinovaná fúze

Děkuji Vám za pozornost