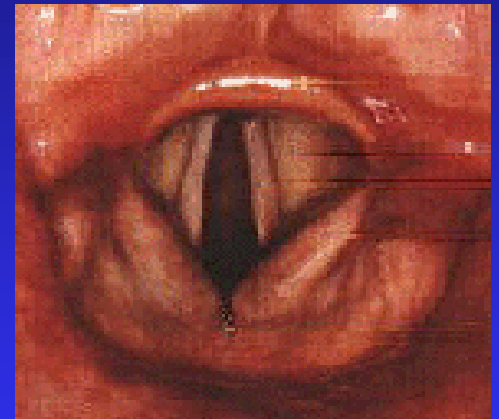


Zajištění dýchacích cest

L. Dadák
ARK FNUSA


Zajištění dýchacích cest

- ventilační maska
- vzduchovod
- laryngeální maska
- laryngeální tubus
- kombirourka
- OTI, NTI
- koniotomie, koniopunkce
- tracheostomie



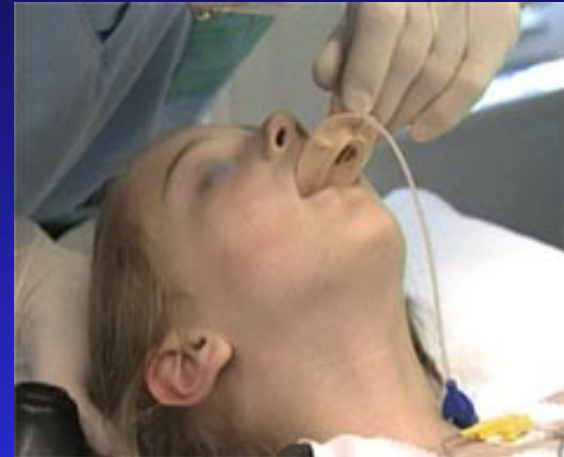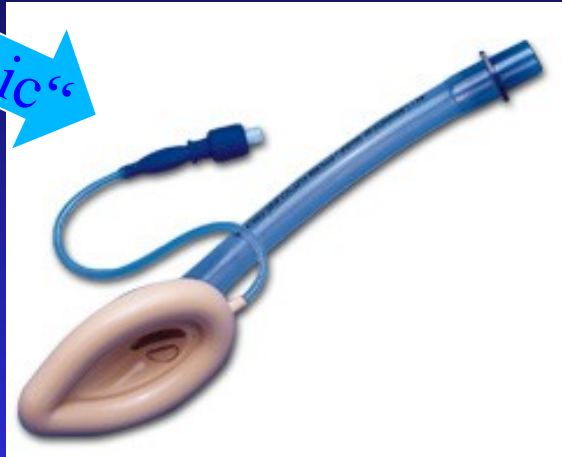Ventilace maskou

- krátké plánované výkony (gyn., urol., kov ex...)
- lačný pacient!!!
- možná kombinace se vzduchovodem

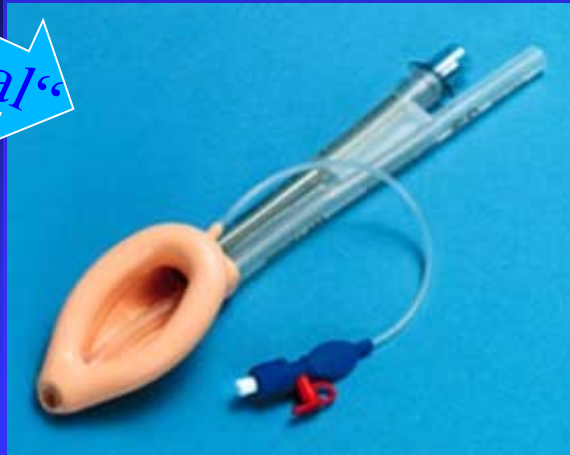


Laryngeální maska

„classic“



„ProSeal“



LM

naléhá proti hlasivkám

(kořen j., recessus piriformis, horní jícnový svěrač)

Indikace:

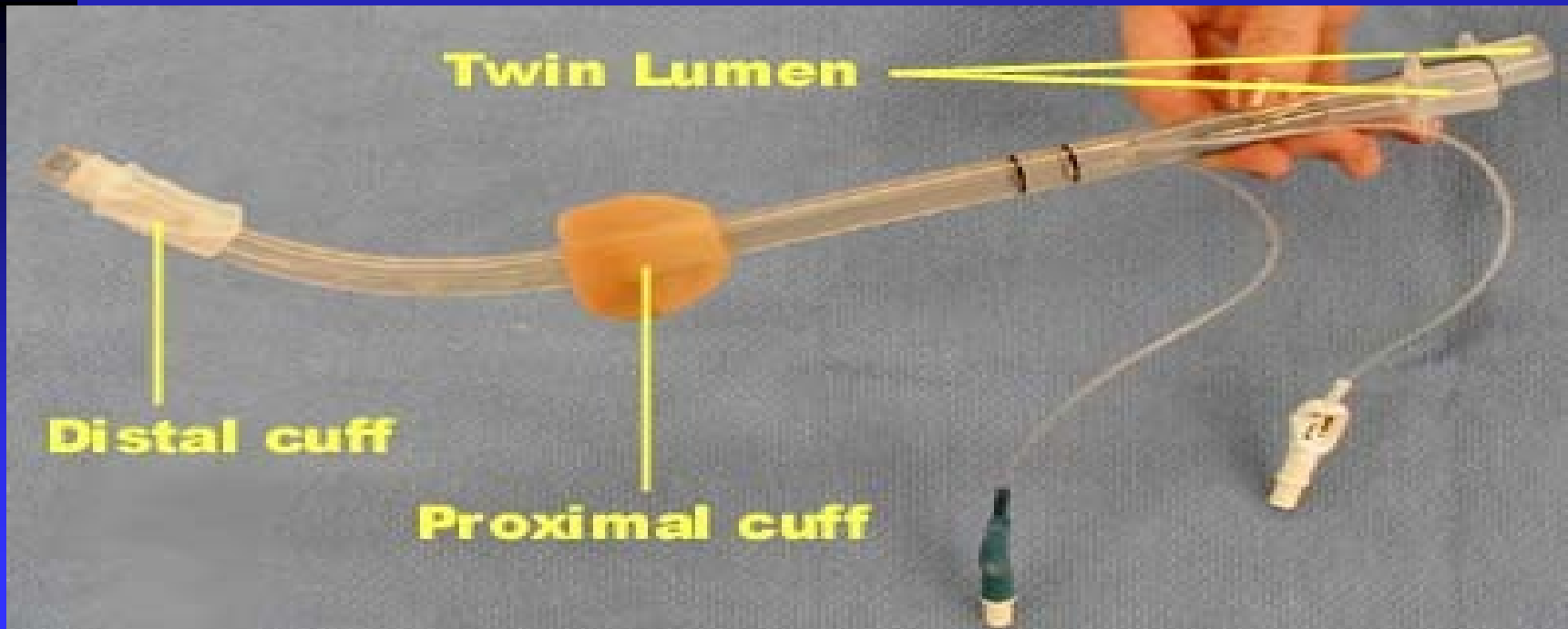- místo obličejové masky, místo OTI, v tísní.

KI:

- plný žaludek
- hiátová hernie,
- potřeba vysokých inspiračních tlaků
- delší operace

Kombirourka

- nouzová pomůcka místo OTI
- I: difficult airway
- KI: stenozující procesy laryngu a trachey



Tracheální intubace

Def: Zavedení rourky ústy / nosem hrtanem do trachey.

I:

- ochrana DC před aspirací (GCS < 8)
- toaleta DC
- zajištění ventilace při dechové nedostatečnosti

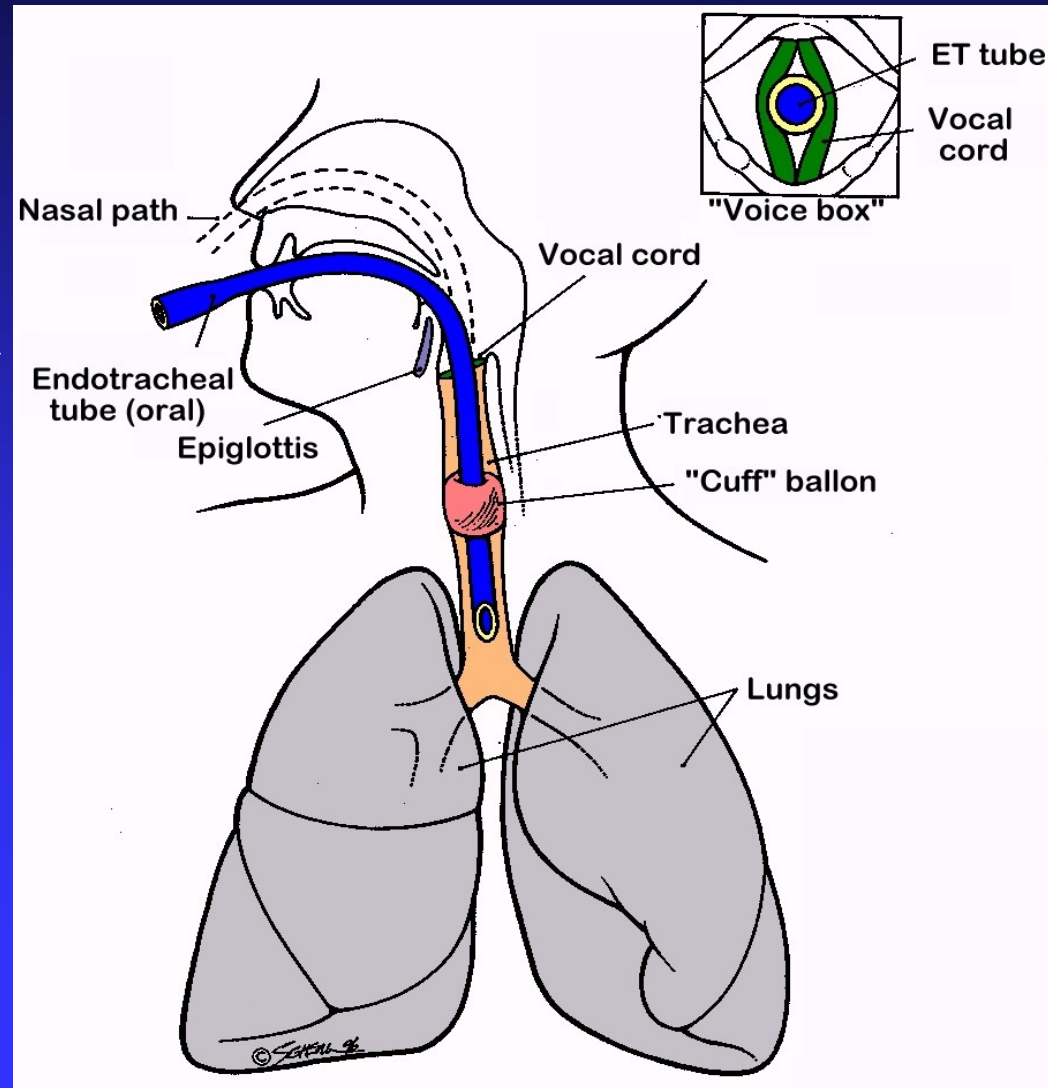
nejužší místo DC – hlasivky

– subglotický prostor (<8let)

OTI, NTI - pomůcky:

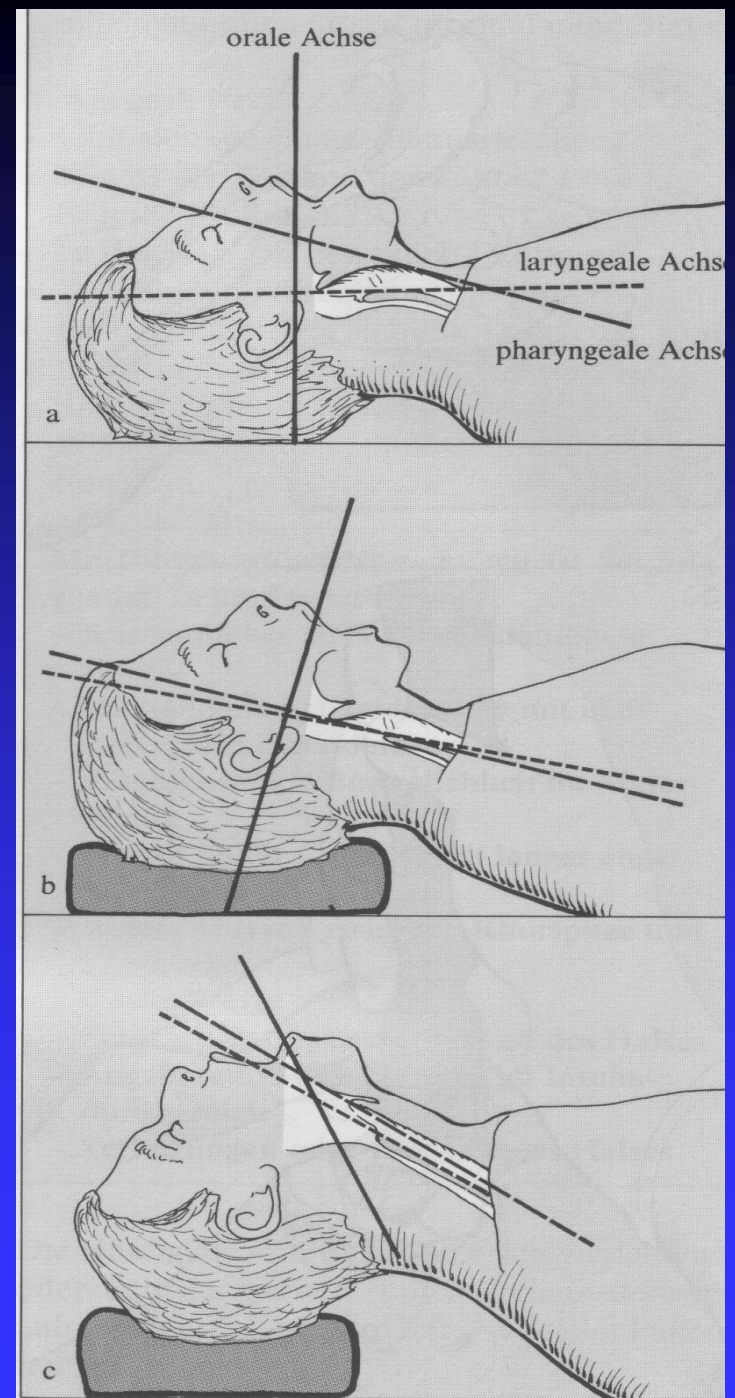
- laryngoskop
- Magillovy kleště
- tracheální rourky
- zavaděč
- inj. stříkačka

- broncho-
fibroskop
- bužie

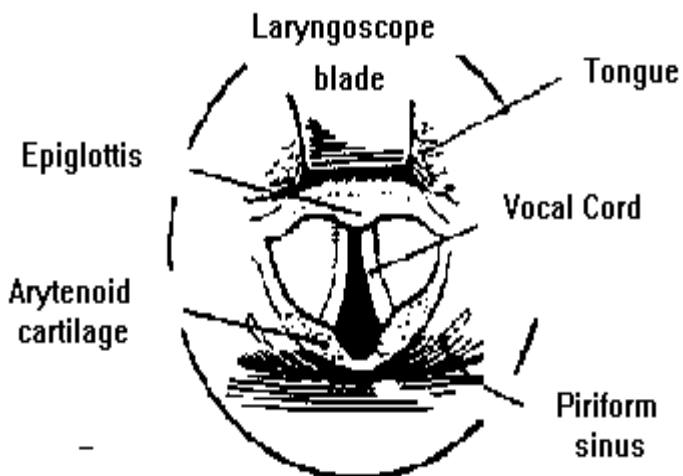
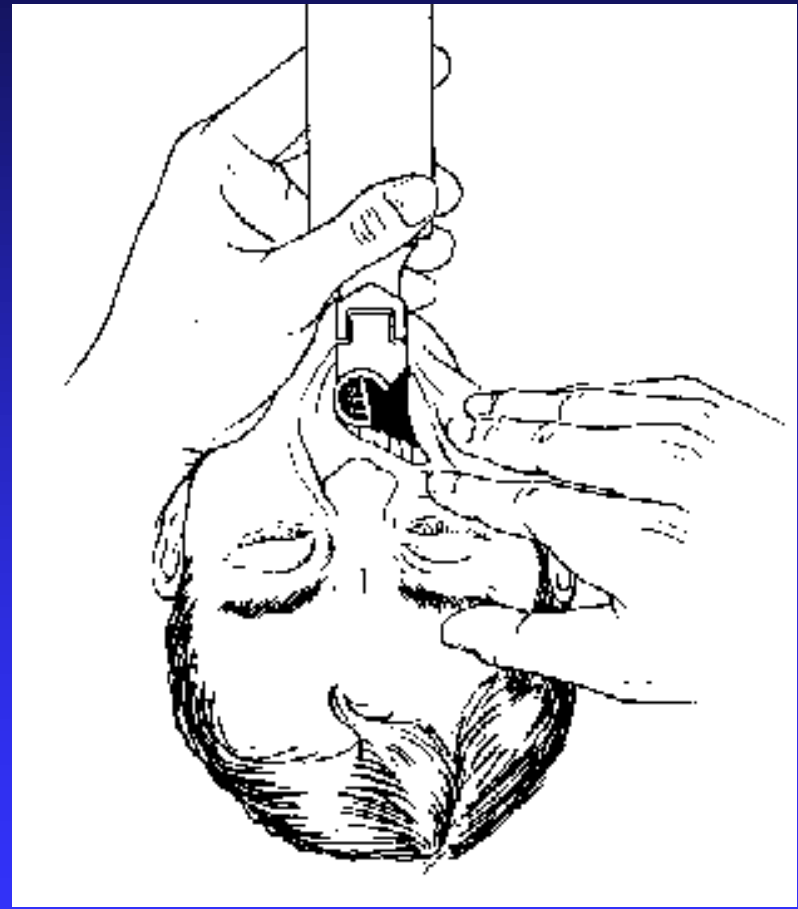
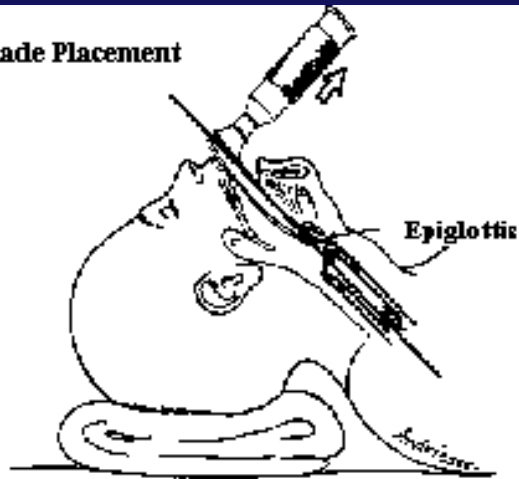


Provedení OTI:

- příprav pomůcky, (ventiluj)
- poloha pacienta
- anestezie / bezvědomí
- přímá laryngoskopie
- zavedení TR
- těsnící manžeta
- ověření polohy
- fixace náplastí

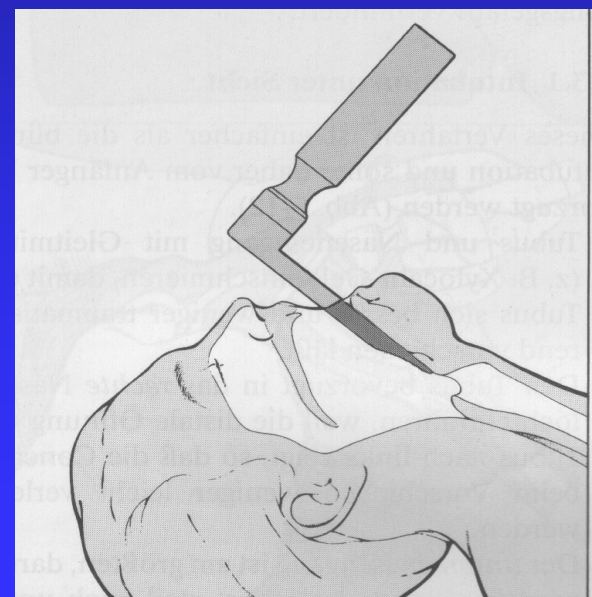
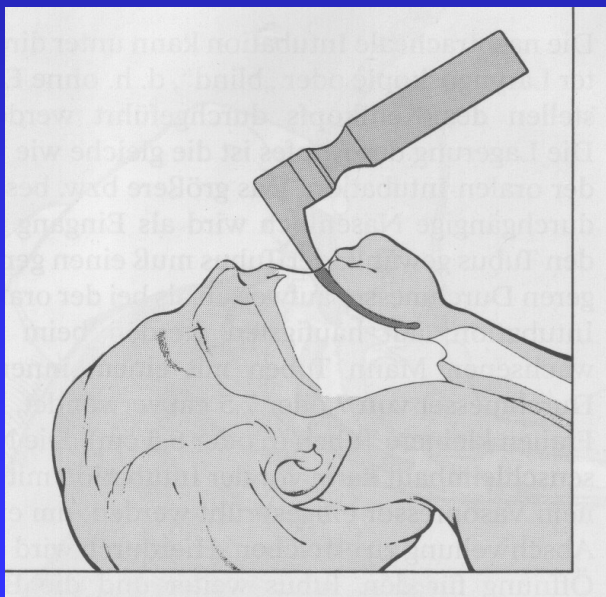
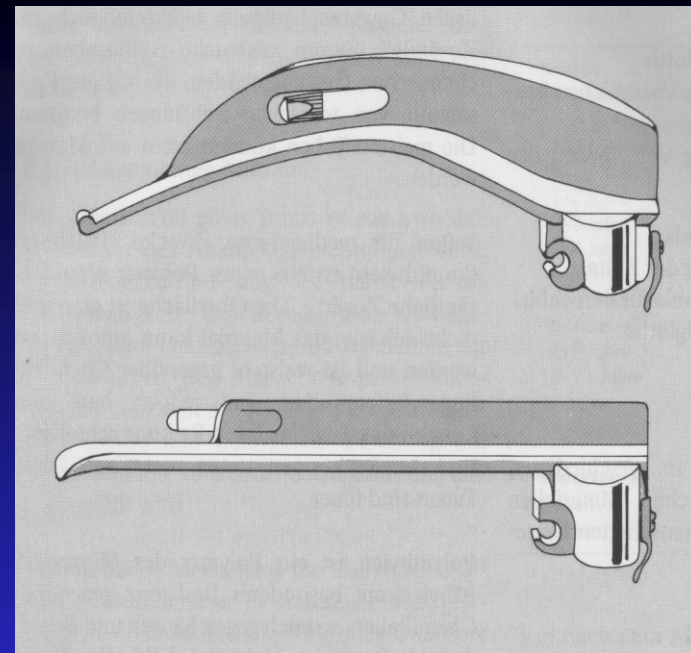


Straight Blade Placement

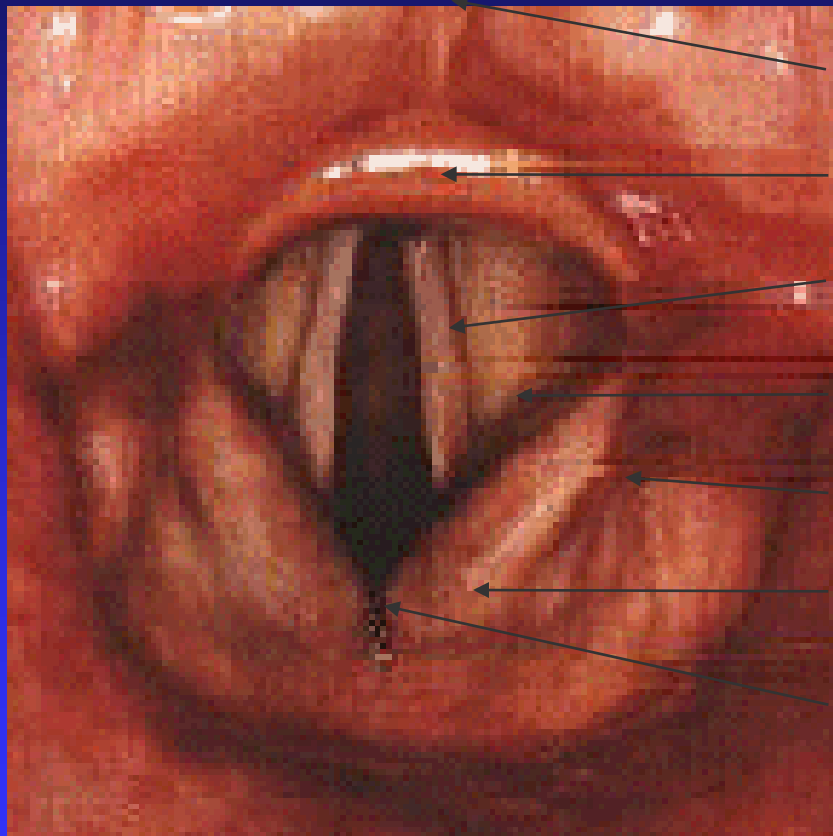


Laryngoskop:

- zahnutá lžíce - Macintosh
- rovná lžíce - Miller



Laryngoskopický obraz:



jazyk

epiglottis

hlasivky

recessus piriformis

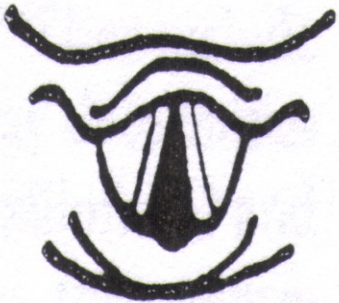plica aryepigottica

tuberculum corniculatum

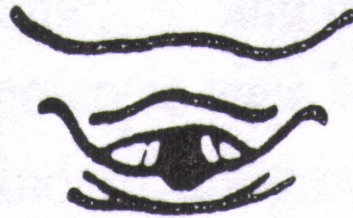zadní komisura

... každý krk je jiný (Cormac & Lehane)


Grade I



Grade II



Grade III



Grade IV

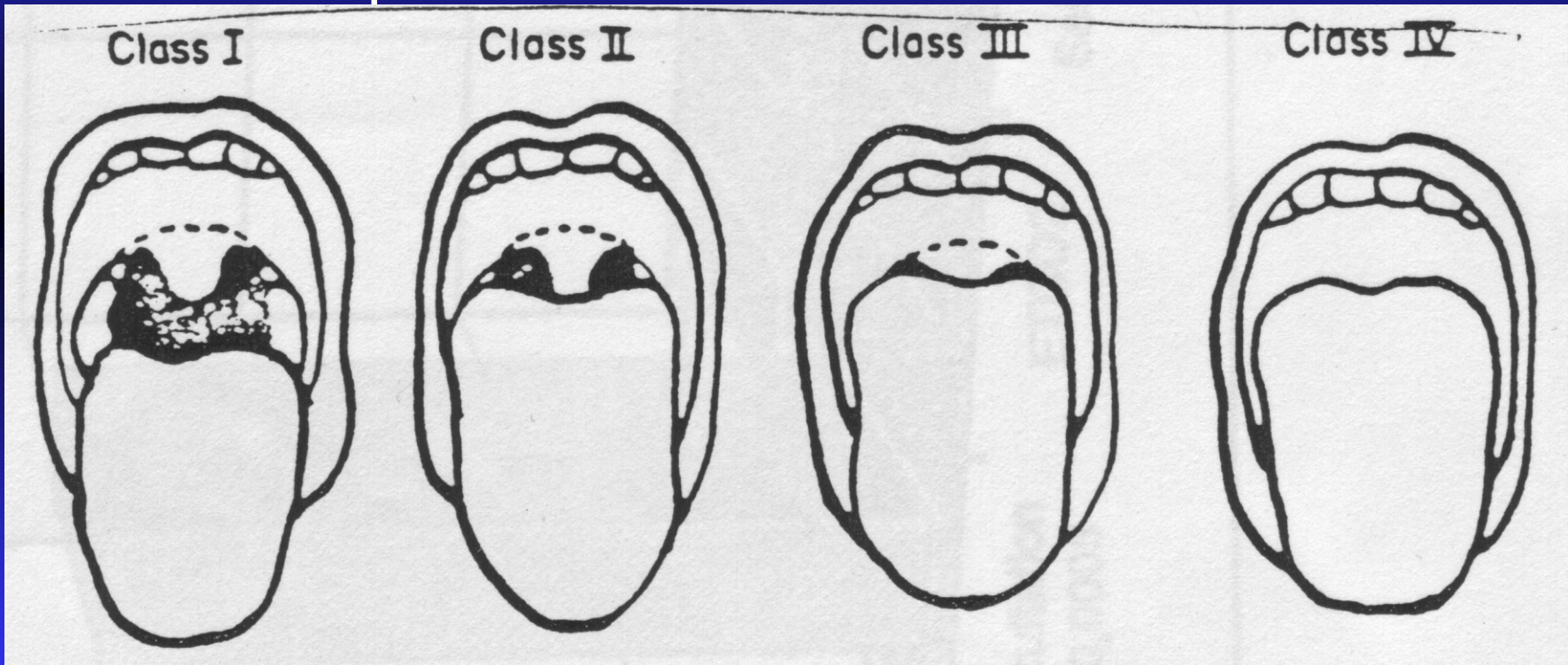


Ověření polohy rourky:

- poslechem
- fibroskopicky
- EtCO₂

Kdo je připraven ... není zaskočen:

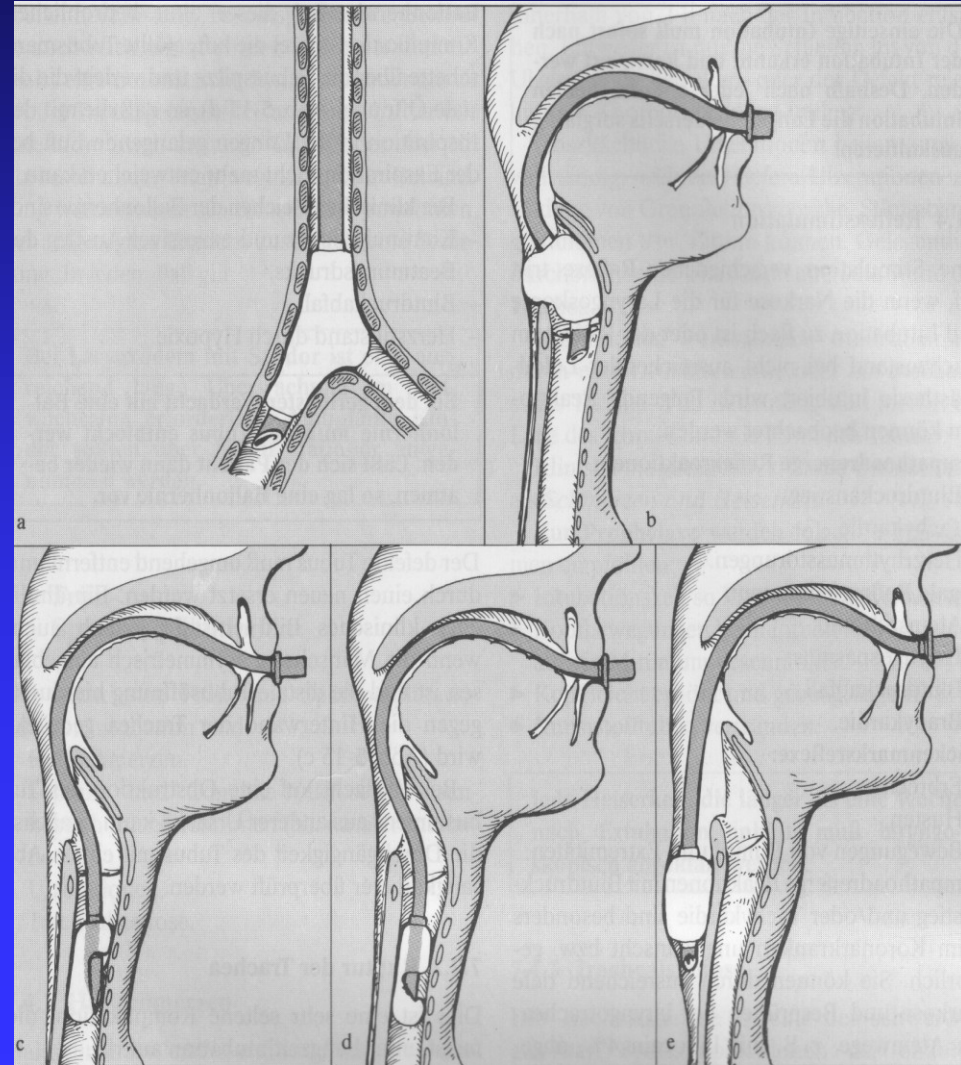
- Mallanpati



- 3-3-2

Komplikace TI - časné:

- poranění zubů, měkkých tkání
- chybná intubace do jícnu / endobronchiálně
- aspirace
- kardiovaskulární -
■ K, ■ arytmie
- ■ CP
- laryngospasmus, bronchospasmus



Komplikace TI

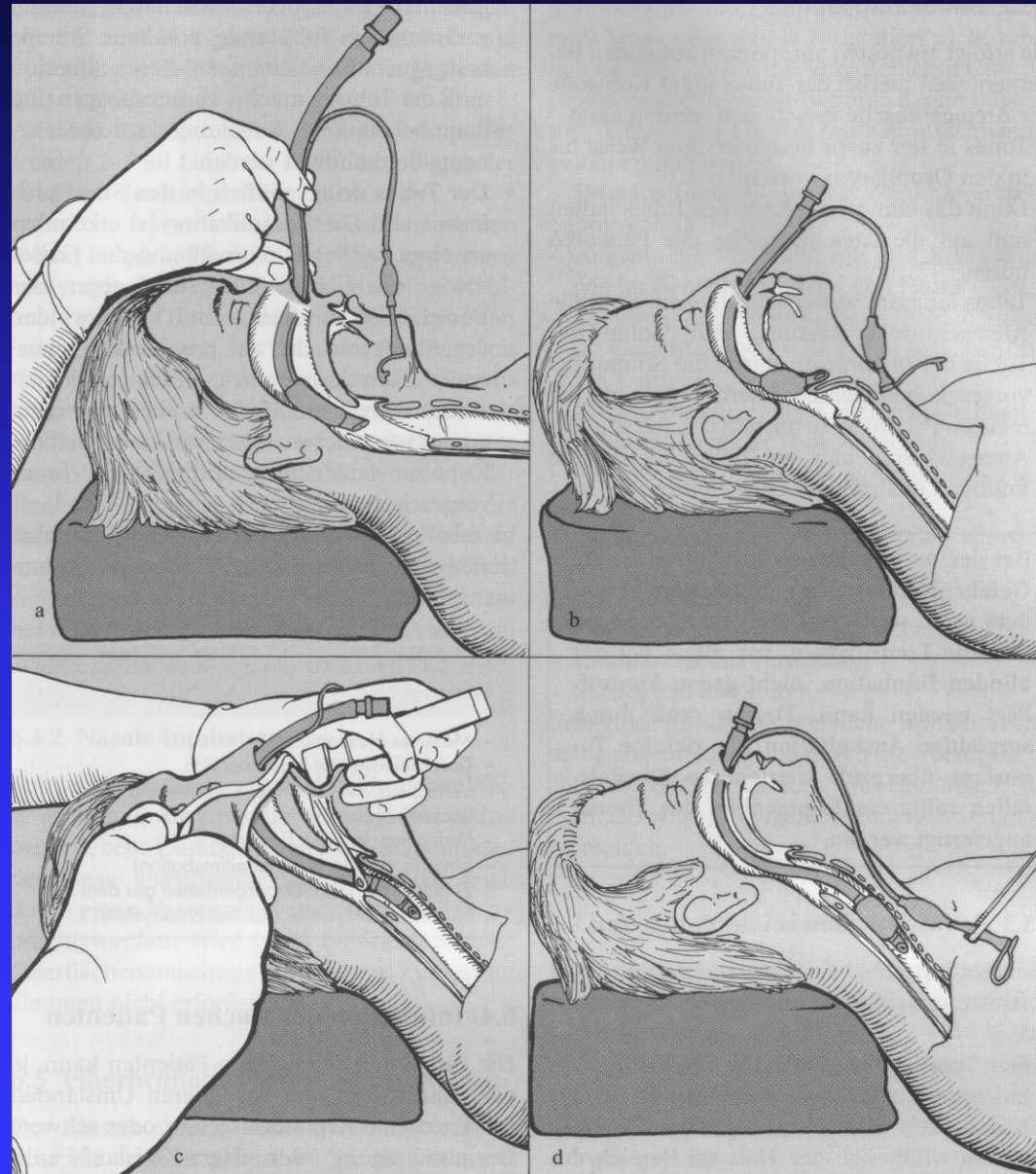
Pozdní:

- poškození hlasivek, trachey
- sinusitida, otitida,
- dekubity – rty, nos
- ucpání trach. rourky sekretem, krví

Provedení NTI:

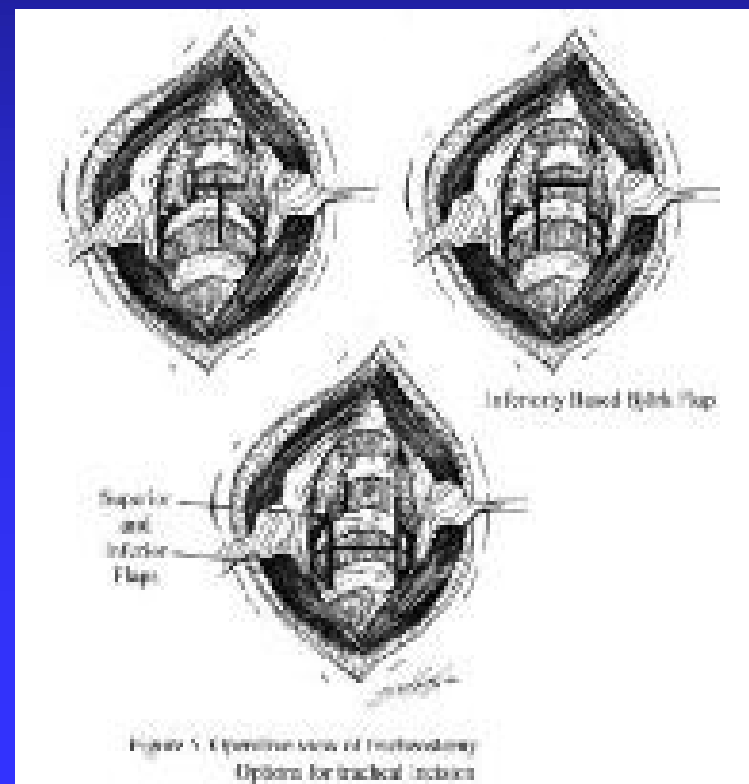
1. anestezie,
anemizace nosu
2. zavedení naslepo
3. usazení pod
kontrolou
zraku

CAVE:
deviace septa



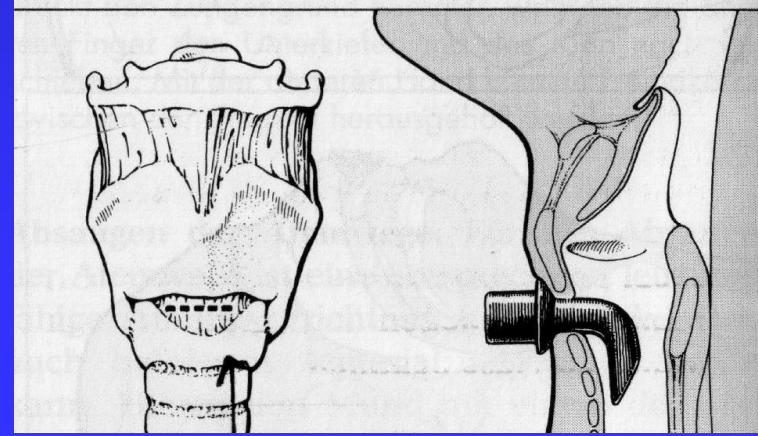
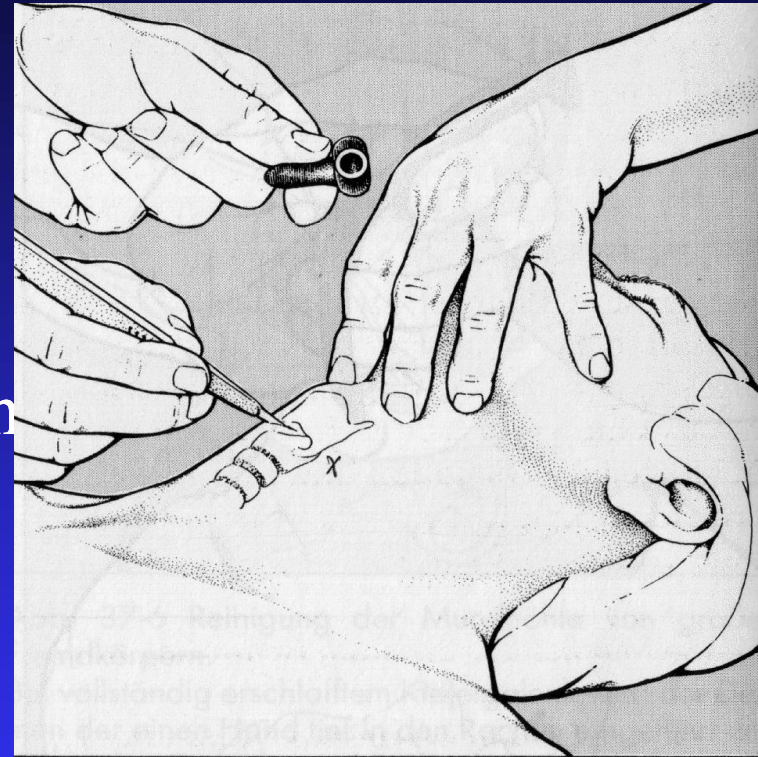
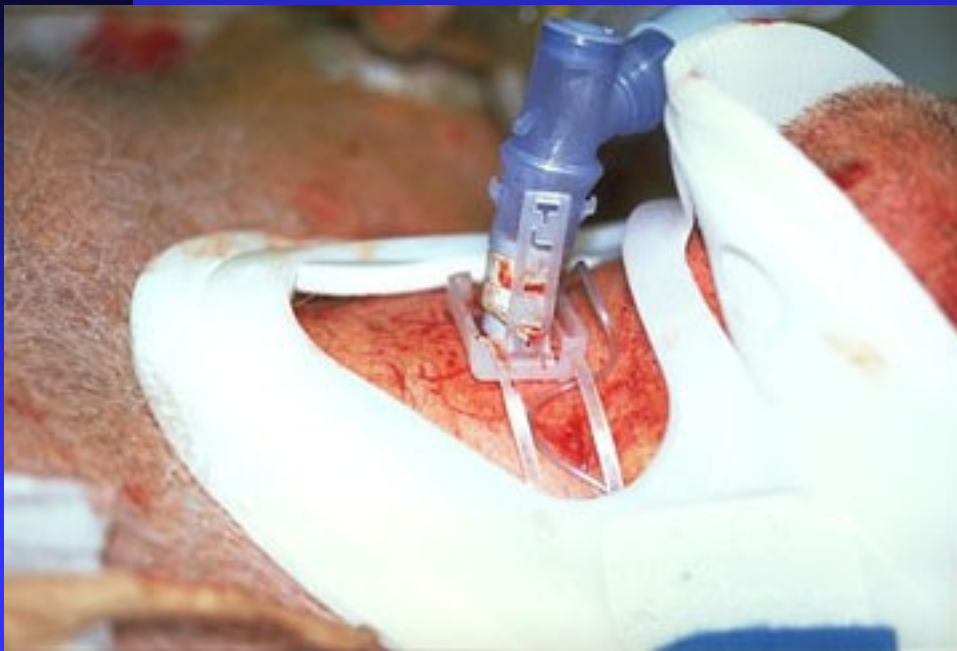Tracheostomie – zabezpečení přístupu do trachey na přední straně krku

- operační
- punkční TS



Koniotomie

- urgentní výkon k zajištění průchodnosti DC
- protěť lig. cricothyreoideum (lig. conicum)



... to je pro dnešek vše