

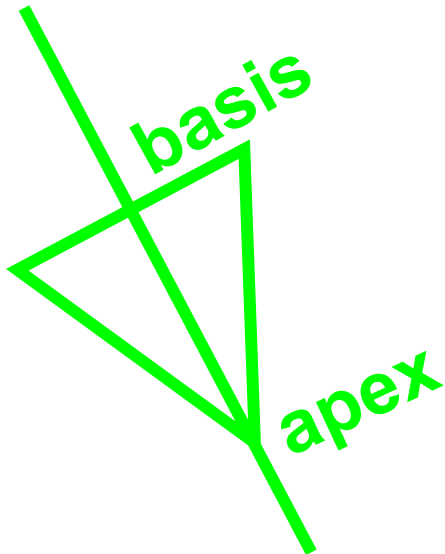
SRDCE

ZEVNÍ TVAR SRDCE

- **Nepárový dutý svalnatý orgán tuhé konzistence, červenohnědé barvy**
- **4,5% hmotnosti těla (velikost pěsti)**
- **nad bránicí (centrum tendineum) v dolním středním mediastinu**
- **2/3 vlevo, 1/3 vpravo**
- **tvár kužele**

ZEVNÍ POPIS

- Základna - **basis cordis** - směřuje doprava, nahoru, dozadu
- Hrot- **apex cordis** – směřuje dopředu, doleva, dolů
- Facies anterior (sternocostalis)
- Facies posterior (diaphragmatica)
- Margo dexter (acutus)
- Margo sinister (obtusus)



VNITŘNÍ STAVBA

- **Atrium dextra**
- **Atrium sinistra**
- **Ventriculus dexter**
- **Ventriculus sinister**

Septum cordis: dělí srdeční dutinu na pravou a levou část

Atria (předsíně): při **basis cordis**

- povrchovou hranicí mezi předsíněmi a komorami je příčně orientovaná rýha – **sulcus coronarius**
- **auricula dextra et auricula sinistra**
- **septum interatriale**

Ventriculi (komory): při apex cordis

- hranicí mezi oběma komorami je sulcus interventricularis anterior et posterior, odpovídající uložení septum interventriculare
- pravá komora: truncus pulmonalis
- levá komora: aorta

aorta

**truncus
pulmonalis**

Atrium dextrum - krychle se šesti stěnami


Vyústění: *vena cava superior et vena cava inferior* (horní a dolní dutá žíla)

sinus coronarius (srdeční žilní splav)


1) horní stěna - *ostium venae cavae superioris*

2) dolní stěna - *ostium venae cavae inferioris*, *ostium sinus coronarii* a *ostia venae cordis anteriores*


*Ostium
venae cavae
superioris*



*Ostium sinus
coronarii*

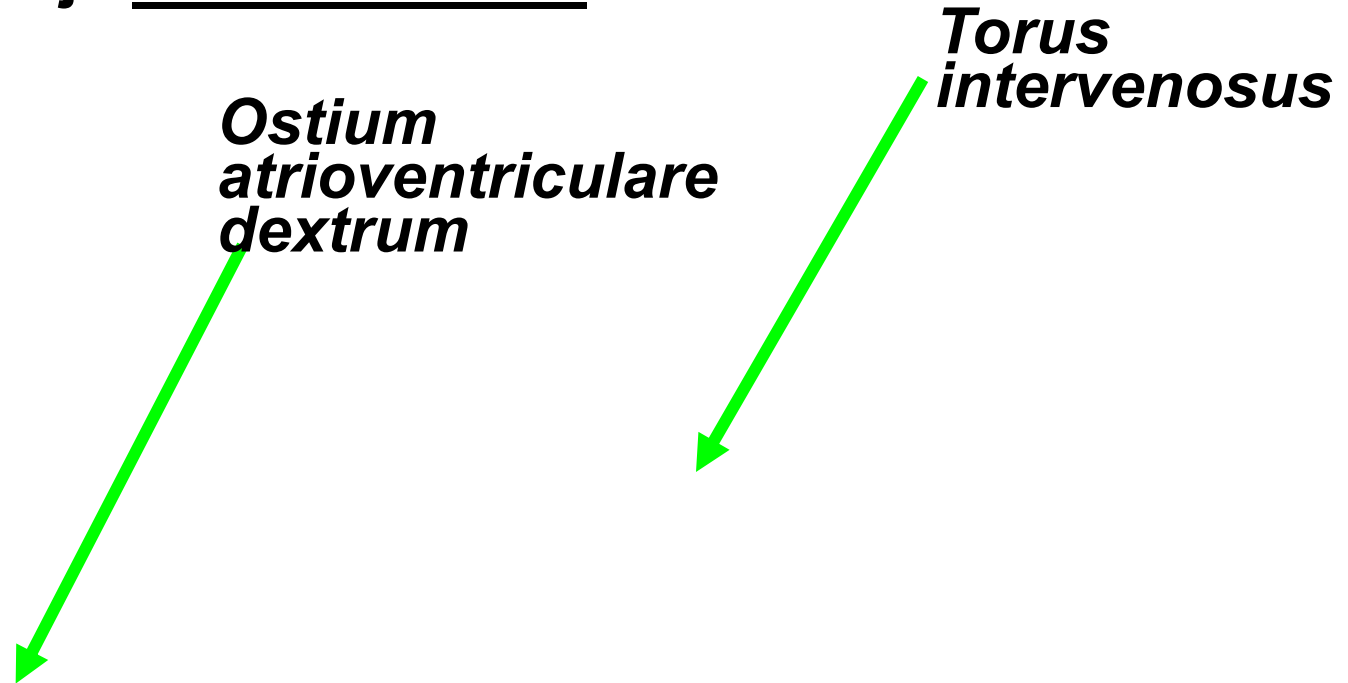


*Ostium venae
cavae inferioris*



3) zadní stěna - mezi vyústěním obou dutých žil se vyklenuje dorzálně jako *torus intervenosus*.

6) přední stěna odpovídá atrioventrikulárnímu septu s *ostium atrioventriculare dextrum (valva tricuspidalis)*, vpravo od otvoru je *auricula dextra*



Atrium sinistrum - venae pulmonales (4 plicní žíly)

Septální stěna: fossa ovalis lemovaná z dorzální strany řasou (falx septi), dorzokraniálně venae pulmonales

Přední stěna: ostium atrioventriculare sinistrum (valva bicuspidalis), auricula sinistra

- hladká stěna, vyvinula se z plicních žil
- ouško (*auricula*) původní předsíň (trabekulizované)

Ventriculus dexter

Tvar trojbokého jehlanu:

Rozšířená horní část obsahuje:

ostium atrioventriculare dextrum

ostium trunci pulmonalis

Ostium atrioventriculare dextrum

(valva tricuspidalis)

cuspid anterior, posterior, septalis

Musculi papillares

*ostium trunci
pulmonalis* 

 *ostium aortae*

*ostium
atrioventriculare
dextrum* 

 *ostium
atrioventriculare
dextrum*

posterior

Ostium trunci pulmonalis

- **valva trunci pulmonalis**
- ***valvula semilunaris anterior, dextra et sinistra***
- **řasy vytvářejí spolu se stěnou *truncus pulmonalis* tři poloměsíčitě kapsy (*sinus trunci pulmonalis*)**

Mediální stěnu vytváří septum interventriculare

Dutinu pravé komory je možno rozdělit na vtokovou a výtokovou část.

Vtoková část (pars trabecularis) s trabeculae carnae, od ostium atrioventriculare dextrum k hrotu srdečnímu.

Výtoková část (pars glabra) hladké stěny, od srdečního hrotu nahoru a dopředu směrem k truncus pulmonalis, hranici mezi oběma oddíly představuje příčně orientovaná svalová hrana (crista supraventricularis).

vtoková část

výtoková část

Ventriculus sinister

- tvar kužele
- ostium atrioventriculare sinistrum: *valva bicuspidalis (mitralis), cuspis anterior a posterior*
- ostium aortae
- *musculus papillaris anterior et posterior (papilární svaly)*

Ostium aortae

- valva aortae
- valvula semilunaris dextra, sinistra et posterior vytvářejí tři poloměsíčné kapsy (sinus aortae), na povrchu tepny vyklenují jako bulbus aortae
- ze *sinus aortae* odstupují věnčité tepny

Dutina levé komory:

- Vtoková část má *trabeculae carnea* a leží mezi *ostium atrioventriculare sinistrum* a hrotem srdečním
- výtoková část komory směřuje od hrotu do aorty a má stěnu hladkou

Srdeční chlopně

Cípaté chlopně (*valvae atrioventriculares*)

- *valva tricuspidalis* (vpravo)
- *valva bicuspidalis* (vlevo)

vrcholy jednotlivých cípů směřují do dutiny komory a jsou pomocí šlašinek (*chordae tendineae*) upevněny k *musculi papillares*

Poloměsíčné chlopně (*valvae semilunares*)

- *valva trunci pulmonis*
- *valva aortae*

Stavba srdeční stěny

1. Endokard
2. Myokard
 - A. Pracovní
 - B. Vodivý
3. Perikard

1. Endokard
 - tenká, hladká a lesklá vazivová blána
 - vystýlá všechny dutiny srdeční a pokrývá také povrch všech srdečních chlopní

2. Myokard

- hlavní složku srdeční stěny
pracovní myokard (kontrakce srdečních oddílů)
vodivý myokard (převodní systém srdeční)

A) Pracovní myokard:

a) myokard předsíní – 2 vrstvy, povrchová vrstva -
společná oběma předsíním, hluboká vrstva -
samostatná

b) myokard komor (silnější)

3 vrstvy:

- Povrchová vrstva: společná, uspořádaná do
levotočivé spirály, vytváří vír (*vortex cordis*)
- Prostřední vrstva je samostatná, orientována
cirkulárně
- Hluboká vrstva je síťovitá a je podkladem *musculi
papillares* a trabekulárního systému stěny komor

Myokard předsíní a komor oddělen srdečním skeletem

Srdeční skelet

- tvořen vazivovou fibrózní tkání, leží na rozhraní mezi předsíněmi a komorami
 - *anulus fibrosus dexter*
 - *anulus fibrosus sinister*
 - *anulus aorticus*
 - *anulus trunci pulmonalis*
-
- připojení *laminae fibrosae* jednotlivých cípů chlopní *Trigonum fibrosum dextrum et sinistrum*

B) Vodivý myokard (převodní systém srdeční)

- tvořen zvláštním typem myokardu, buňky mají schopnost vytvářet a převádět rytmické vzruchy, které jsou podnětem ke svalovým stahům

Skládá se z:

- a) *Nodus sinuatrialis* – v pravé předsíni – sinusový rytmus**
- b) *Nodus atrioventricularis* - v pravé předsíni pod endokardem septa**
- c) *Fasciculus atrioventricularis* prostupuje otvorem v *trigonum fibrosum dextrum* do mezikomorového septa a dělí se na dvě raménka**
- d) *Crus dextrum et crus sinistrum* – směřují k myokardu pravé a levé komory**
- e) *Purkyňova vlákna* tvoří rozsáhlou subendokardiální síť**

3. Perikard

Srdce je uloženo v pevném vazivovém obalu, skládá se:

zevní vrstva – pericardium fibrosum

vnitřní vrstva – pericardium serosum

1) Pericardium fibrosum

- základna-facies diaphragmatica-basis pericardii
- vrchol- cupula pericardii

2) Pericardium serosum

- zevní list (lamina parietalis)
- vnitřní list (lamina visceralis) neboli epikard (epicardium)
- cavum serosum pericardii: dutina mezi oběma listy, listy do sebe plynule přecházejí na dvou místech:

porta arteriarum

porta venarum- tvar příčně položeného písmene T

Mezi porta arteriarum a porta venarum příčně orientovaná štěrbiná – sinus transversus pericardii. Pod příčným ramenem porta venarum se rozkládá sinus obliquus pericardii.

Arteriae coronariae cordis

Srdce vyživují dvě věnčité tepny
(subepikardiálně):

arteria coronaria cordis sinistra

arteria coronaria cordis dextra

Arteria coronaria cordis sinistra

a) ramus interventricularis anterior

b) ramus circumflexus

- zásobuje převážnou část levé předsíně a komory (včetně jejích papilárních svalů), přední část stěny pravé komory (včetně *musculus papillaris anterior*) a přední část mezikomorového septa

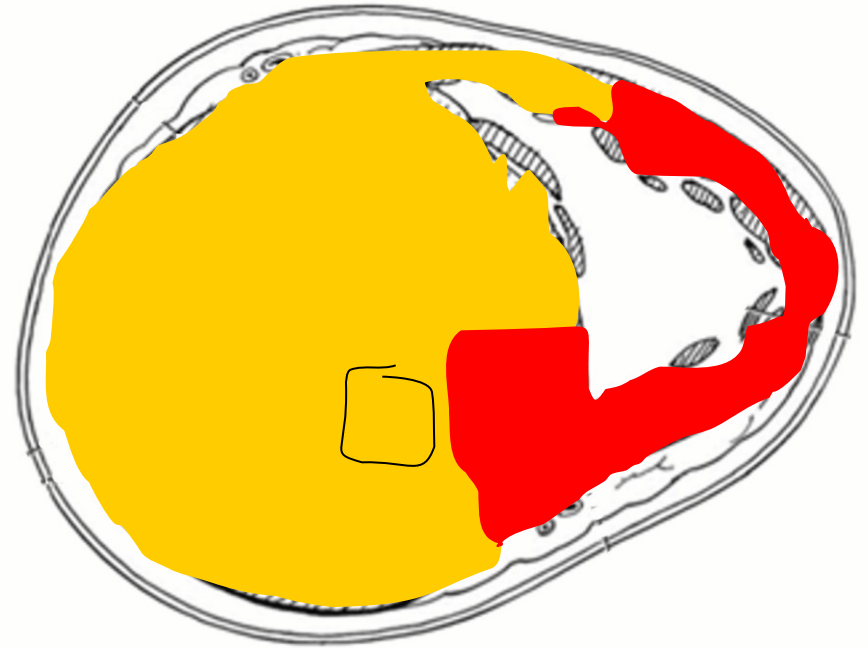
Arteria coronaria cordis dextra

a) ramus interventricularis posterior

- zásobuje převážnou část pravé předsíně a pravé komory (včetně jejích papilárních svalů), část zadní stěny levé komory (včetně *musculus papillaris posterior*) a zadní část mezikomorového septa

A.c.c. dextra

A.c.c. sinistra



Venae cordis

1) sinus coronarius cordis (60% krve), soutok:

a) vena cordis magna

b) vena cordis media

c) vena cordis parva

2) venae cordis anteriores – jsou 2 až 4 žíly, které sbírají krev z přední stěny pravé komory

3) venae cordis minimae - ústí samostatnými drobnými otvůrkami (foramina venarum minimarum) do všech srdečních dutin

Venae cordis anteriores at minimae (40% krve).

Mízní cévy

vytvářejí v srdeční stěně tři lymfatické sítě:

- subendokardiální
- myokardiální
- subepikardiální

Mízu odvádějí dva hlavní mízní kmeney (podél koronárních cév):

1) *Truncus lymphaticus cordis dexter* – *nodus lymphaticus praeaoorticus - nodi mediastinales anteriores*

2) *Truncus lymphaticus cordis sinister*- *nodus lymphaticus retroaorticus - nodi lymphatici tracheobronchiales*

Srdeční inervace


- autonomní nervový systém (sympatická a parasympatická nervová vlákna), který ovlivňuje převodní systém srdeční (změny srdeční frekvence) a průsvit věnčitých tepen

Sympatická vlákna (*truncus sympaticus*): *nn. cardiaci cervicales (superior, medius, inferior)* a *nn. cardiaci thoracici*

sympaticus - *nervi accelerantes* (zrychlení srdeční frekvence + vasodilatace koronárních tepen)

Parasympatická vlákna (*nn. vagi*): *rami cardiaci superiores, medii, inferiores*

parasympaticus - *nervi retardantes* (zpomalení srdeční frekvence + vasokonstrikci koronárních tepen)



Sympatická a parasympatická vlákna se spojují ve smíšené pleteně

- 1) *Plexus cardiacus superficialis: ganglion cardiacum*
- 2) *Plexus cardiacus profundus*
- 3) *Plexus coronarius sinister et dexter*

Projekce srdce

Srdce je uloženo v dolním předním mediastinu.
Průmět srdce na přední stěnu hrudníku – čtyři auskultační body– srdeční pole.

- 1) Bod A - druhé mezižebří vpravo, asi 1 cm od okraje sterny - ozvy aortální chlopně.
- 2) Bod B - páté mezižebří vpravo, těsně u okraje sterny - ozvy trojcípé chlopně.
- 3) Bod C - páté mezižebří vlevo, mediálně od čáry medioklavikulární- ozvy dvojcípé chlopně. V tomto místě se také vyšetřuje pohmatem úder srdečního hrotu.
- 4) Bod D - druhé mezižebří vlevo, asi 2 cm od okraje sterny - ozvy chlopně pulmonální.

Erbův bod (3. mezižebří vpravo u sterny) – šelesty (centrální auskultační bod srdce)

Vyšetření

- fyzikální vyšetření (poslech, pohed, poklep, pohmat)
- EKG, Holter
- echokardiografie, jícnová echok.
- (rtg srdce a plic)
- koronarografie
- nukleární medicína
- biochemie: troponiny, CK MB, myoglobin

- **Obrázky:**
- **Atlas der Anatomie des Menschen/Sobotta.**
- **Putz,R., und Pabst,R. 20. Auflage. München: Urban & Schwarzenberg, 1993**
- **Netter: Interactive Atlas of Human Anatomy.**
- **Naňka, Elišková: Přehled anatomie. Galén, Praha 2009.**
- **Čihák: Anatomie I, II, III.**
- **Drake et al: Gray's Anatomy for Students. 2010**