




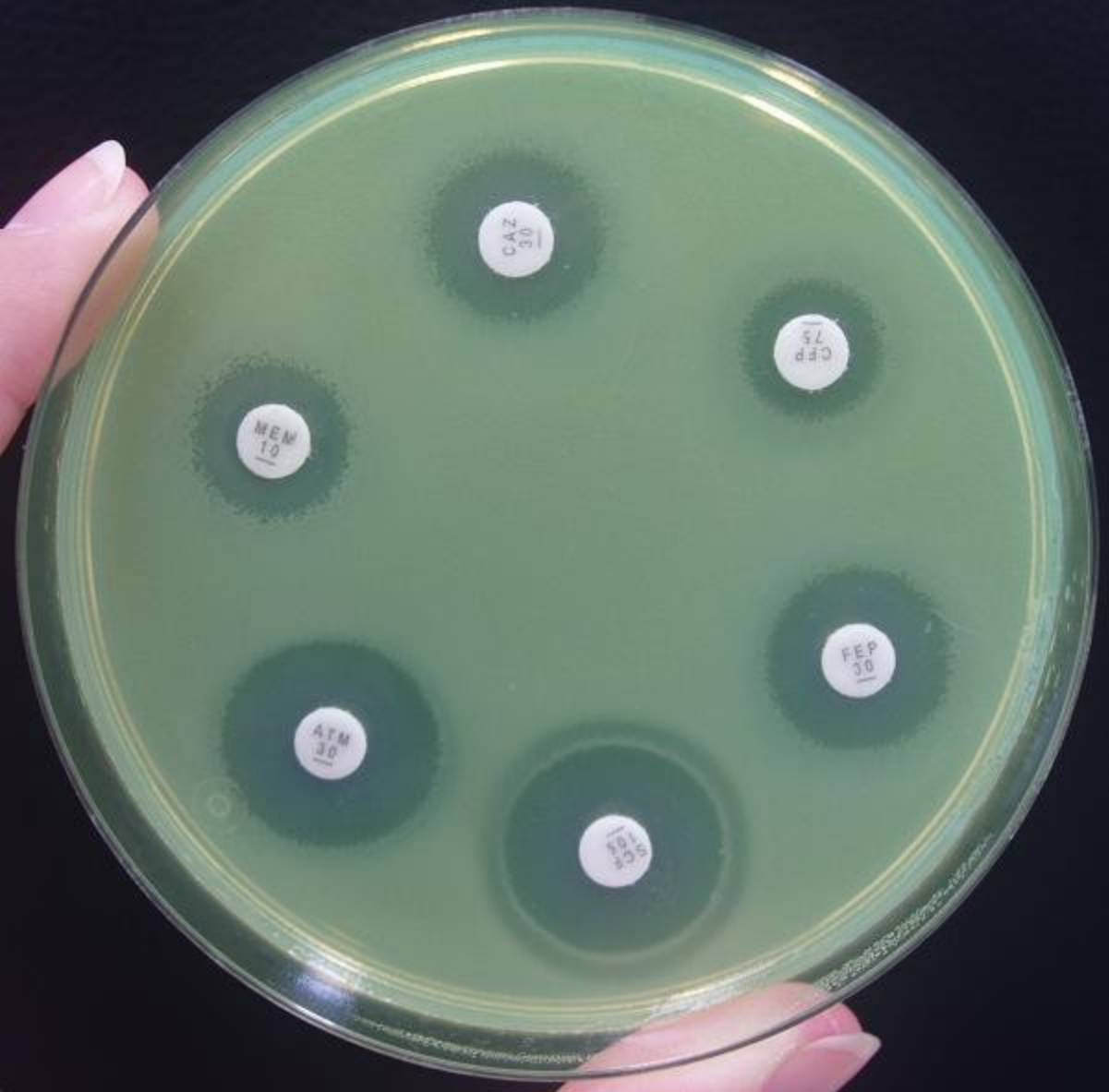
Gramnegativní nefermentující tyčky

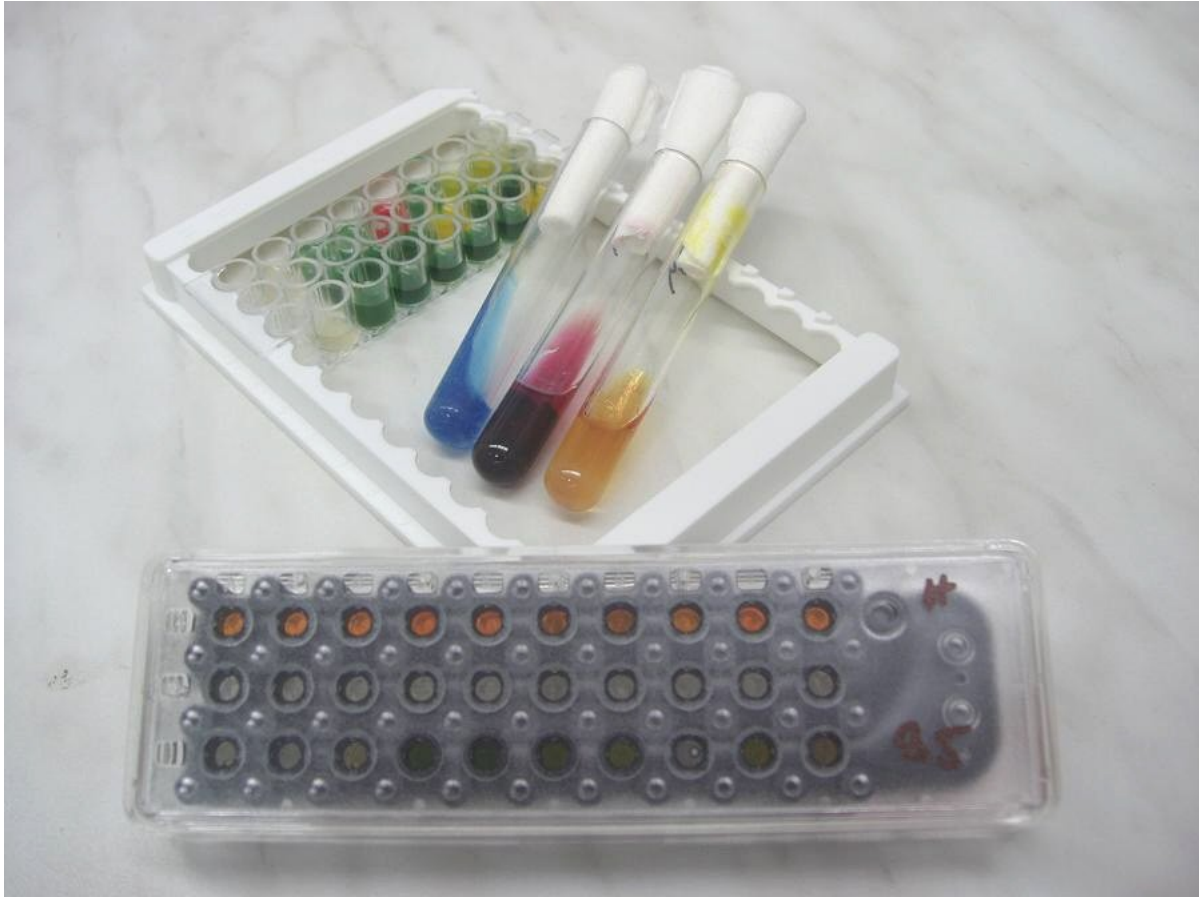M.Hanslianová
OKM FN Brno


- 
- = velká skupina rodů gramnegativních tyček neschopných fermentovat glukózu
 - Nesourodá skupina mikrobů, běžně přítomné v půdě, vodě, na rostlinách
 - Zařazení do čeledí je spíše formální
 - Počet rodů gramnegativních nefermentujících tyček se mění v souvislosti s podrobnějšími studii genotypu


- 
- Kultivačně nenáročné
 - Dobře rostou na běžných půdách- krevní agar, Endova půda
 - Výhodnější kultivační teplota 30 stC
 - Mnohdy prodloužená kultivace na 48 hodin
 - Dostatečná vlhkost prostředí (zdravotnická zařízení- nebulizace, gely, roztoky)

- 
- Kolonie na půdách nejsou většinou nijak typické (výjimky- *Pseudomonas aeruginosa*, *Chryseobacterium meningosepticum*)
 - Identifikace podle biochemické aktivity





- 
- Patogenita pro člověka je u této skupiny mikrobů obecně velmi nízká
 - Oportunní patogeny- infekce prakticky vždy u oslabených osob (primární imunodeficiency, pac. s hematologickou malignitou, transplantovaní, popálení), u těch pak mohou mít těžký průběh s fatálním koncem

- 
- Zdrojem infekce je místo kolonizované nefermentující tyčkou- tracheální kanyly, flexily, močové katetry...)
 - Často jsou původci nozokomiálních nákaz
 - Polyrezistentní vůči antibiotikům i dezinfekčním látkám
 - Antibigram se nedá odhadnout!




Rozdělení gramnegativních nefermentujících tyček podle abecedy


- Agrobacterium
- Alcaligenes
- Bordetella
- Brevundimonas
- Comamonas
- Eikenella
- Flavimonas
- Chryseobacterium
- Kingella
- Methylobacterium
- Moraxella
- Ochrobacterium
- Oligella
- Psychrobacter
- Ralstonia
- Shewanella
- Sphingobacterium
- Stenotrophomonas
- Suttonella
- Weeksella
- Xanthomonas



Bordetella pertussis

- Gramnegativní nefermentující tyčka, **ale** kultivačně náročná
- Neroste na běžných kultivačních půdách, některé součásti agarů jsou pro ni toxické, vyžaduje suplementy
- Kultivace trvá 3-5 dní, roste v drobných koloniích, mohou mít zónu hemolýzy

- 
- Původce pertuse= dávivý kašel
 - Kapénkový přenos, 7-10 denní inkubace
 - 3 stadia onemocnění:
 - 1) Katarální
 - 2) Paroxysmální
 - 3) Rekonvalescentní

- 
- V katarálním stadiu lze bordetely vypěstovat a lze ovlivnit průběh onemocnění antibiotiky
 - Paroxysmální stadium- toxin, průkaz onemocnění sérologickými metodami
 - Léky volby- makrolidová antibiotika




- Klinicky nejvýznamnější pro člověka jsou rody

- 1) Acinetobacter
- 2) Pseudomonas
- 3) Stenotrophomonas
- 4) Burkholderia

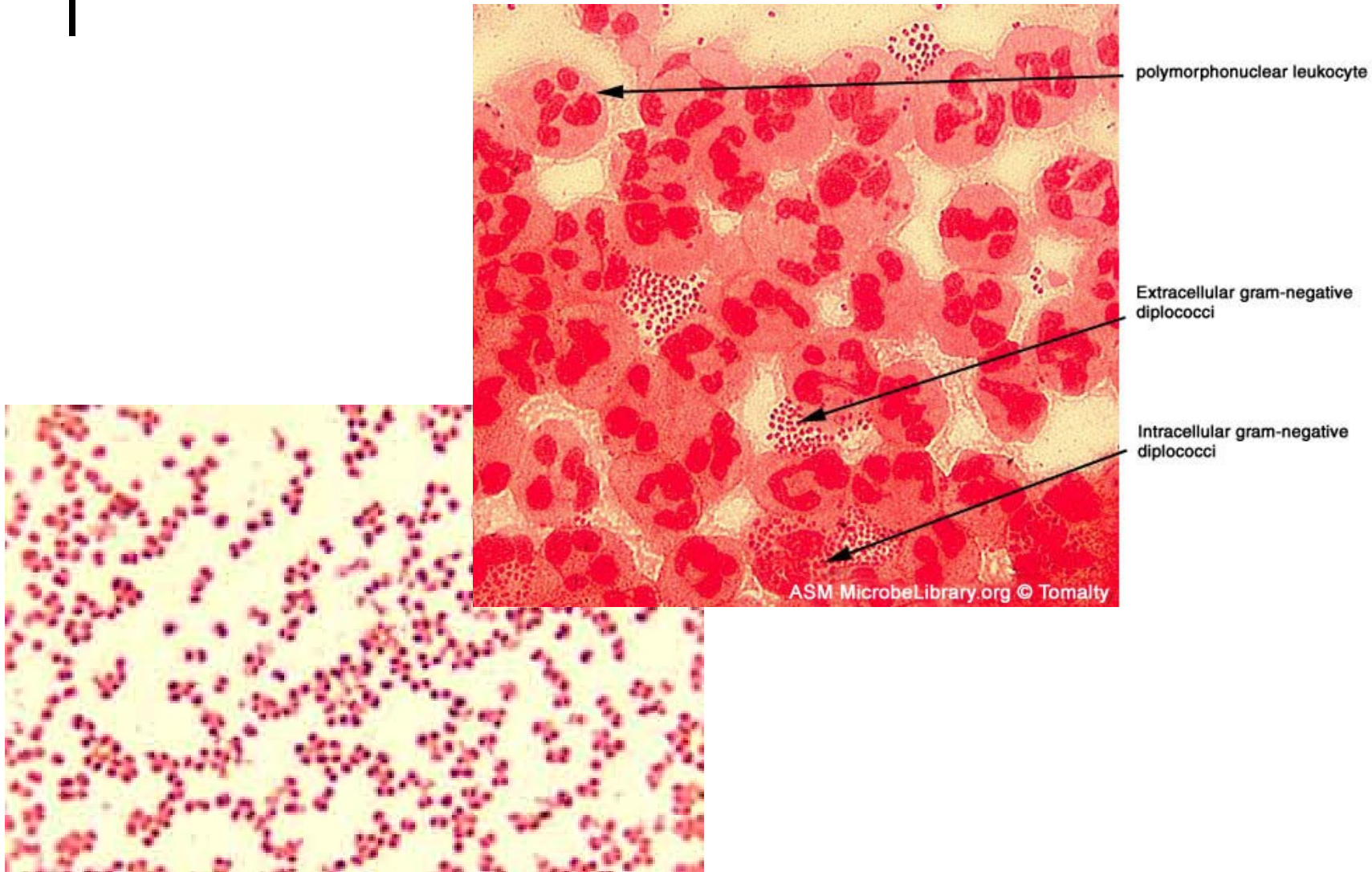



1) Acinetobacter


- První kmen izolovaný z půdy v roce 1911- *Micrococcus calcoaceticus*
- Několikrát znovuobjeven a přejmenován
- V roce 1954 vytvořili Brisou a Prévot rod *Acinetobacter*, do kterého spadaly gramnegativní nefermentující tyčky netvořící pigment a nepohyblivé

- 
- Zahrnuty i baktérie, které dle dnešní nomenklatury s rodem *Acinetobacter* nesouvisí (kmeny oxidáza- pozitivní)
 - V roce 1968 Baumann prokázal odlišnost oxidáza- negativních kmenů od oxidáza- pozitivních
 - V rodu *Acinetobacter* zůstaly oxidáza- negativní diplokoky

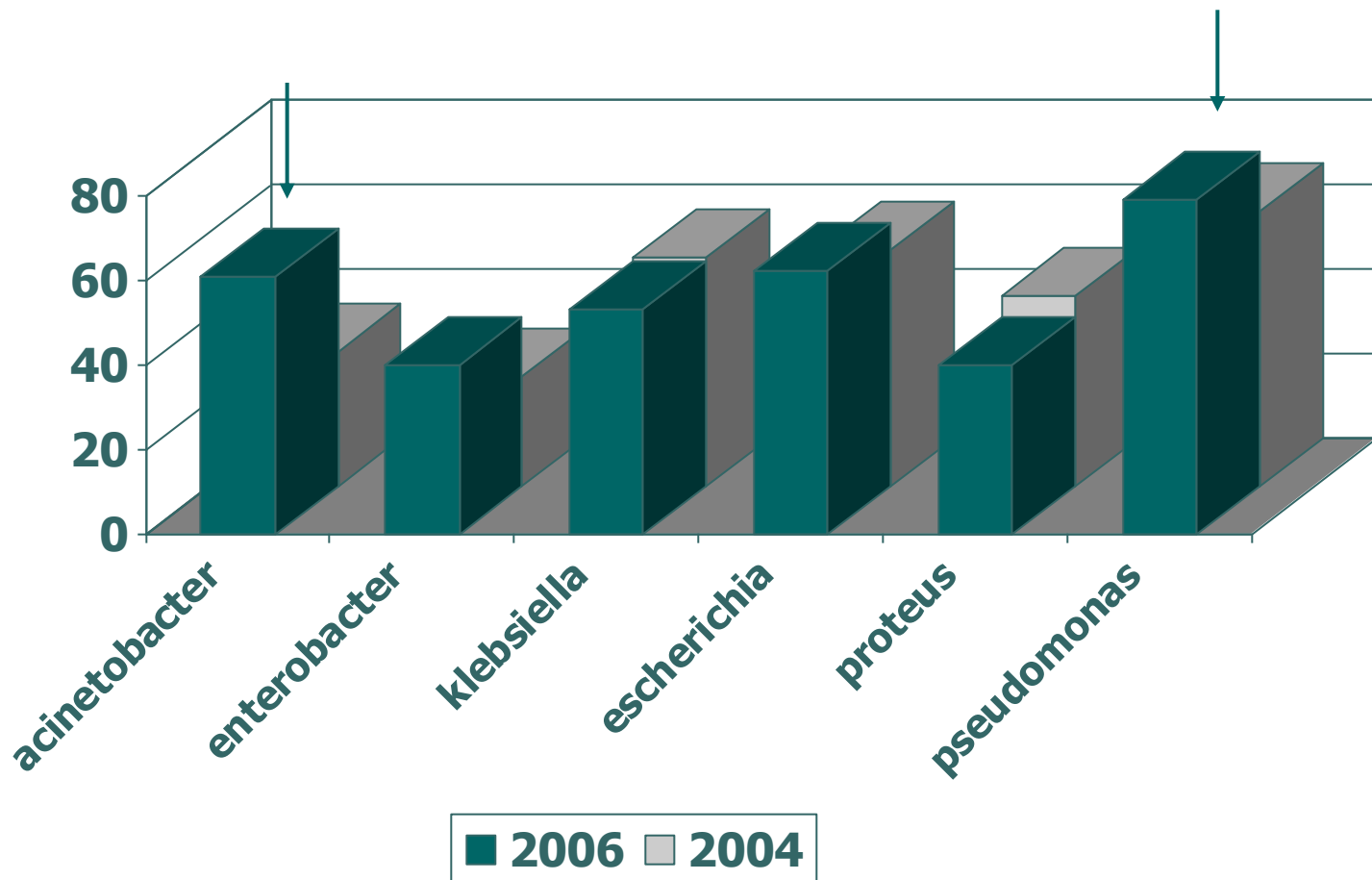
Gramnegativní diplokoky



- 
- Většina kmenů izolovaných z klinického materiálu patří do rodu *A.baumannii*
 - Fenotypově v podstatě neodlišitelný od *A.calcoaceticus*

 - *A.calcoaceticus-baumannii* komplex

- 
- Zástupci rodu *Acinetobacter* bývají izolováni z materiálu od oslabených pacientů
 - Ve FN Brno výskyt zejména na Klinice popálenin, v menší míře na JIP jiných klinik a oddělení

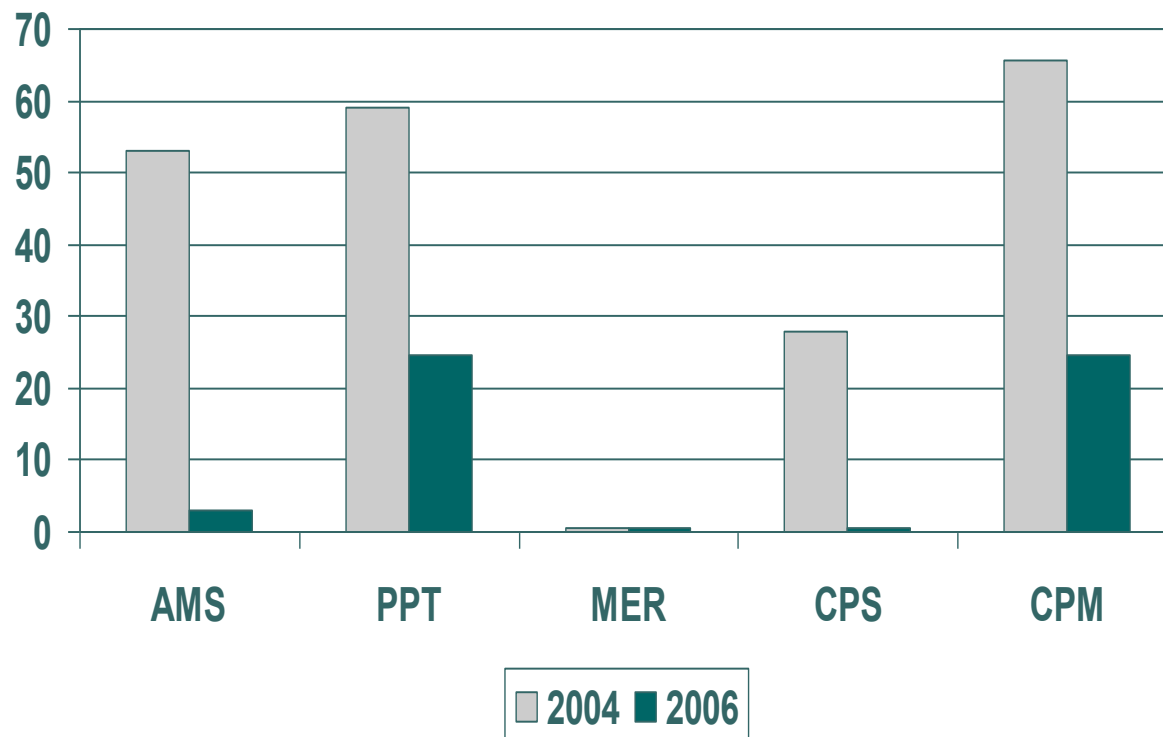
Gramnegativní bakterie, stěry z ran a otisky, počet kmenů, KPRCH FN Brno





Acinetobacter sp.

% rezistence k vybraným antibiotikům
KPRCH FN Brno




Legenda: AMS=ampicilin/sulbactam (Unasyn), PPT=piperacilin/tazobactam (Tazocin), MER=meropenem, CPS=cefoperazon/sulbactam (Sulperazon), CPM=cefepim



2) Pseudomonas


- Gramnegativní tyčinka řazená do čeledi Pseudomonadaceae
- Nejčastěji izolovaný a klinicky nejvýznamnější druh= *Pseudomonas aeruginosa*
- Výrazný pigment a vůně, hemolýza na krevním agaru, oxidáza- pozitivní, pohyblivé


- 
- Infekce u oslabených lidí
 - Jeden z nejčastějších původců nozokomiálních nákaz (ventilátorové pneumonie, infekce u popálených, osteomyelitidy, otitidy, endoftalmitidy...)
 - Svízelná terapie infekcí vyvolaných pseudomonádami- omezená škála antibiotik k užití i u citlivých kmenů





Kasuistika 1


- Pacient LV, nar.1930, **4.6.2008** přeložen na Neurologickou kliniku FN Brno z FNuSA, kde provedena prostatektomie pro benigní hypertrofii
- Průběh hospitalizace ve FNuSA komplikován urosepsí vyvolanou citlivým kmenem *Pseudomonas aeruginosa* (PSAE), zaléčen kombinací antibiotik ceftazidim+ gentamicin


- 
- Na NK přijat pro lumbalgie, zjištěn opět uroinfekt vyvolaný PSAE rezistentní k chinolonům, febrilní, CRP 205
 - Indikováno CT páteře, doporučena kombinace antibiotik- opět ceftazidim+gentamicin- ten, vzhledem k horší funkci ledvin v redukované dávce


- 
- Dle CT a NMR zjištěna spondylodiscitis L3-4, předpokládané agens PSAE (hemokultivace negativní), navýšena dávka ceftazidimu na 12g/den+ ponechán gentamicin- monitorovány hladiny antibiotika v séru a následně zvednuty i dávky gentamicinu


- 
- **9.6.2008**- CRP pokles na 20, pacient zlepšený, afebrilní, s úlevou bolestí
 - **13.6.2008**- CRP 8, dobrý, atb 10 dní, vysazen gentamicin, ponechána terapie ceftazidimem
 - **23.6.2008**- CRP 1, dobrý, 20 den na ceftazidimu, snížení dávky, na domů?

- 
- Překlad pacienta z oddělení na oddělení- nutnost dlouhodobé terapie u PSAE vyvolané spondylodiscitidy, ale není k dispozici p.o. antibiotikum- parenterální terapie při hospitalizaci pacienta s nízkým CRP a v klinicky dobrém stavu

- 
- **14.7.2008**- 42 dní i.v. terapie ceftazidimem, CRP nízké, klinicky dobrý, propuštěn bez antibiotik domů
 - **21.7.2008**- opět přijat, ortopedie, CRP 150, febrilní, opět úporné bolesti zad, febrilie, dle CT opět progresse nálezů

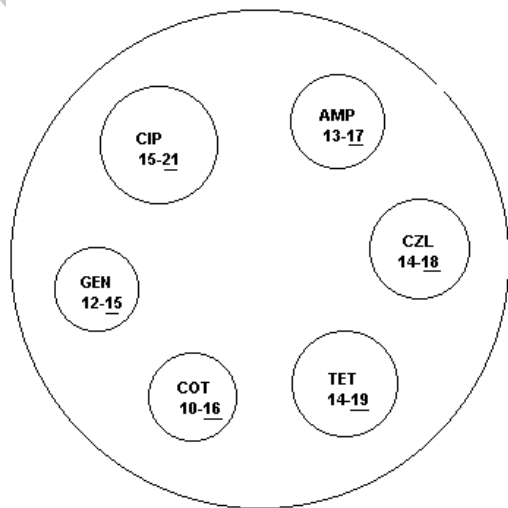
- 
- Opět hospitalizace na různých odděleních FN Brno i FNuSA- nutnost i.v. terapie ceftazidimem ve vyšších dávkách
 - Jednání se ZP ohledně případné i.v. ambulantní aplikace a úhrady léků
 - Nakonec pacient léčen za hospitalizace, celková doba terapie se blíží 6 měsícům

- 
- Hrozbou jsou polyrezistentní kmeny pseudomonád
 - Ve FN Brno rozšířený kmen polyrezistentní *Pseudomonas aeruginosa* citlivý pouze ke kolistinu a amikacinu (variabilně)
 - Zavlečen do nemocnice v roce 2006-transport kolonizovaného pacienta

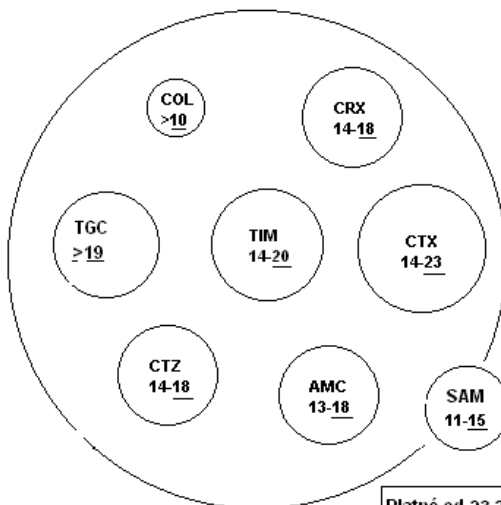
- 
- V současné době rozšířen po celé nemocnici
 - Nejvýrazněji JIP a ARO (KARIM)-vysoké procento ventilovaných pacientů
 - Odolává snahám o eradikaci



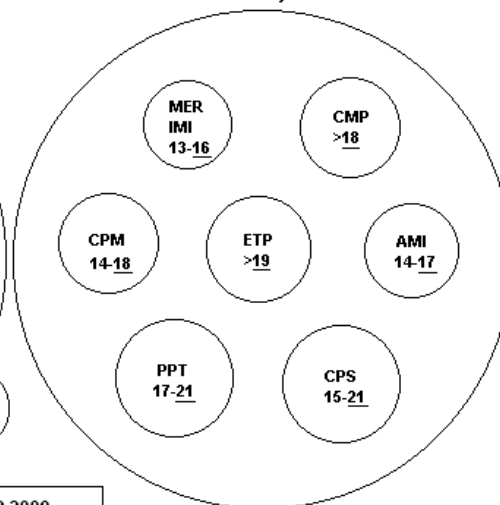
G-1V



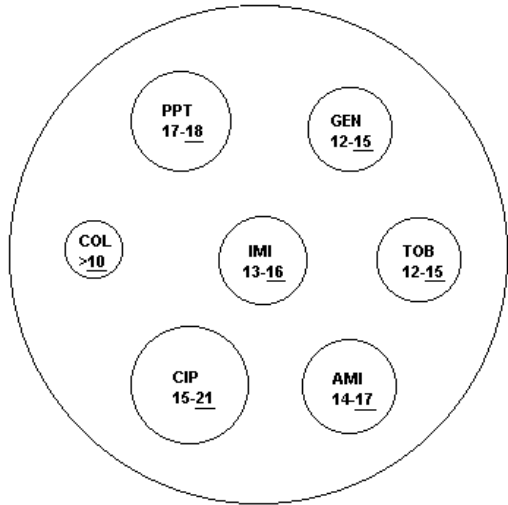
G-2 V



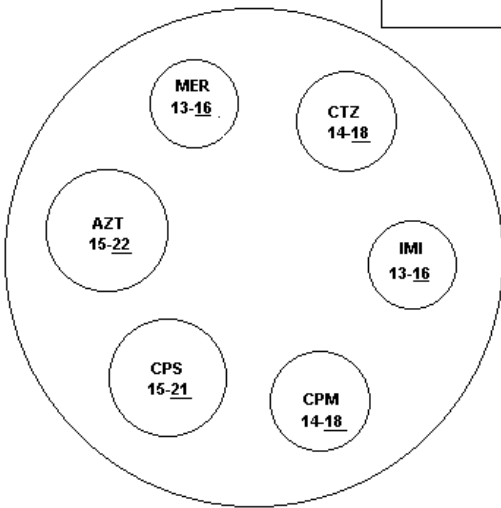
G-3 V, M



PS 1



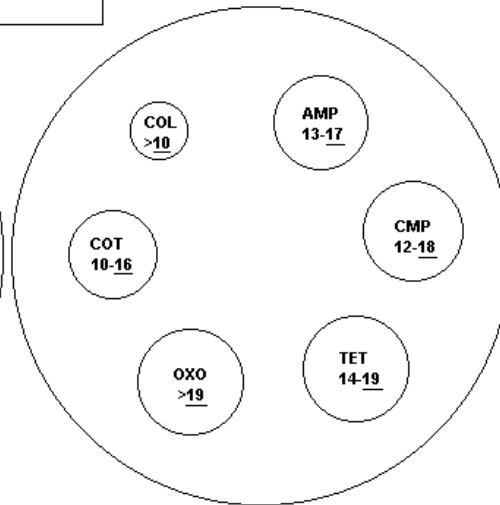
PS 2



Platné od 23.2.2009

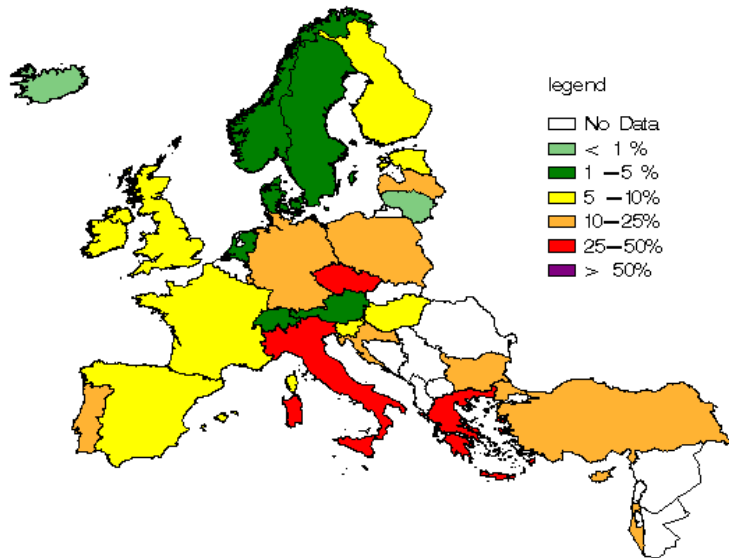
SCHVÁLIL:

SALM.T.

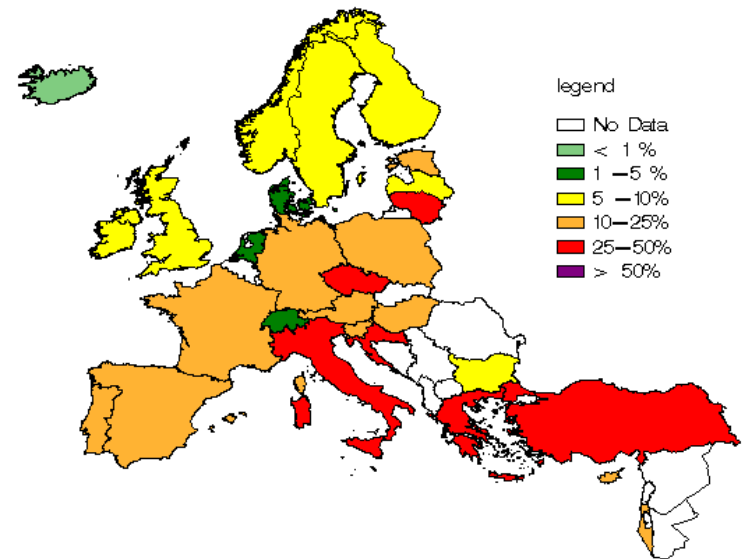


Rezistence *P.aeruginosa* k ceftazidimu a karbapenemùm, EARSS 2007

Proportion of Ceftazidime resistant *P. aeruginosa* isolates in participating countries in 2007
(c) EARSS




Proportion of Carbapenems resistant *P. aeruginosa* isolates in participating countries in 2007
(c) EARSS








Kasuistika 2


- Pacient JV, nar.1959, **14.6.2007** pád z kola, bez přilby, rozsáhlé kraniofaciální poranění, likvorea, po krátké hospitalizaci v nemocnici Havlíčkův Brod překlád na neurochirurgii FN Brno


- 
- Při přijetí nasazen cefotaxim vzhledem k charakteru zranění; medikace do **20.6.2007**
 - Postupně operován- NCH a KUČOCH, 2x plastika baze pro úpornou nasální likvoreu

- 
- Pacient postupně kolonizován kmenem *Pseudomonas aeruginosa* (PSAE)
 - vzhledem k nutnosti atb terapie a vysokému % polyrezistentních pseudomonád na KARIM, kde pacient po operačních výkonech hospitalizován nasazena empiricky kombinace piperacilin/tazobaktam (Tazocin)+ kolistin

- 
- Stanovením citlivosti zjištěno, že se jedná skutečně o polyrezistentní kmen PSAE, ponechána terapie kolistinem, piperacilin/tazobaktam (Tazocin) vysazený
 - Kultivace nefermentujících tyčinek- *Stenotrophomonas maltophilia*- přidán kotrimoxazol

- 
- Na terapii kolistin+kotrimoxazol zlepšený, odpojený od ventilátoru, rehabilitace, zlepšení neurologického nálezu
 - **9.7.2007** překlád na neurologii Havlíčkův Brod

- 
- **29.7.2007** opět překlád na KARIM FN Brno pro zhoršení stavu- po otisku dutiny ústní pro píštěl mezi dutinou nosní a ústní, opět zhoršení vědomí, oběhově nestabilní, febrilní
 - Meningitis purulenta – původce polyrezistentní PSAE

- 
- Již při přijetí na základě mikroskopické positivity likvoru (G-tyčinky) nasazen kotrimoxazol a kolistin (polyrezistentní PSAE v anamnéze)
 - Na základě kultivací ponechán kolistin, dávky zvýšeny na 3 mil.jednotek á 8 hodin

- 
- Postupně přidána i dávka antibiotika podaná intratékálně


??

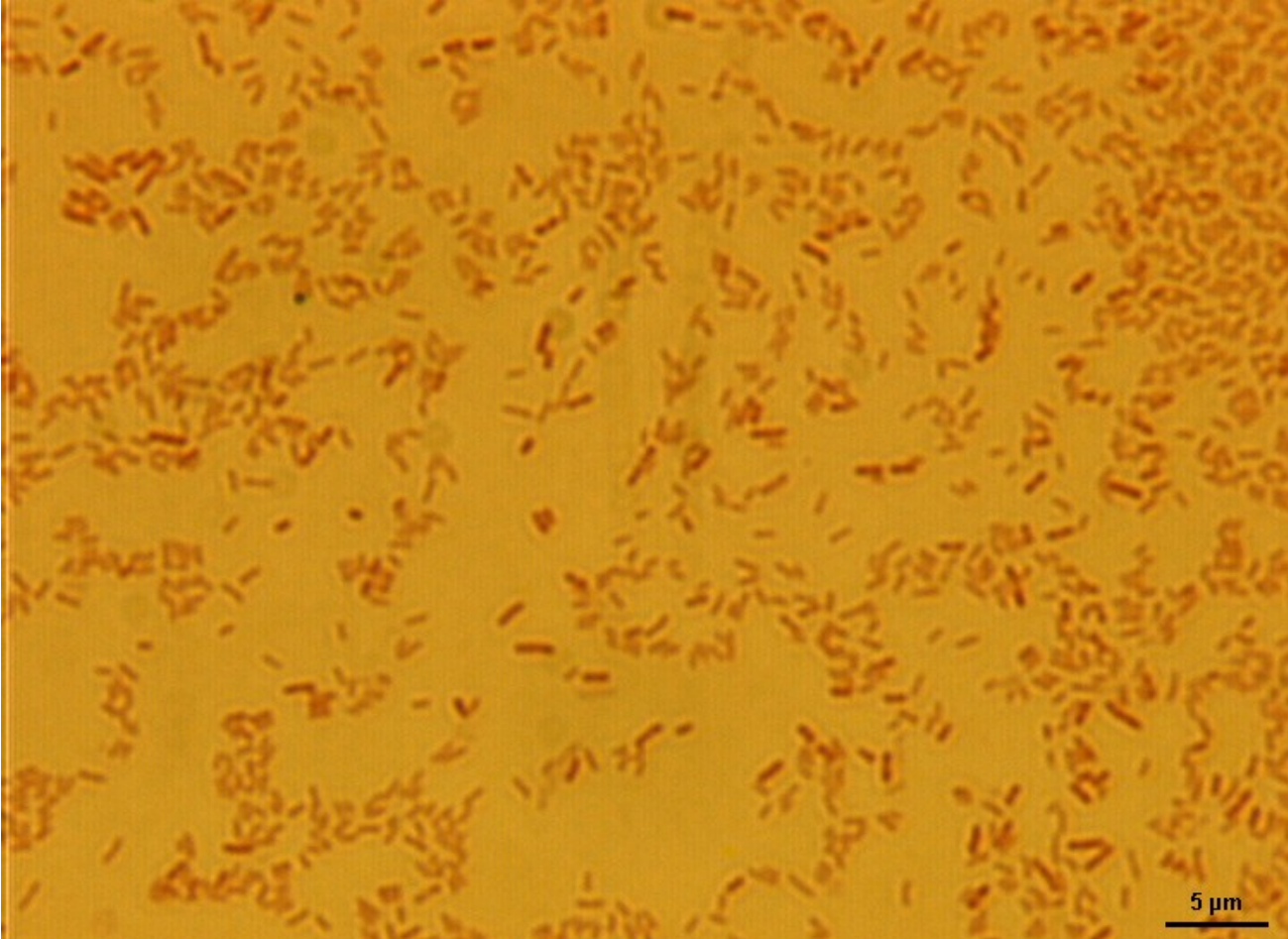
- 13.8.2007 pacient po 14-denní terapii vysokými dávkami kolistinu překládán ve stabilizovaném stavu opět do Havlíčkova Brodu



3) Stenotrophomonas

- Gramnegativní tyčinka, pohyblivá, aerobní, oxidáza negativní (opožďená)
- Čeleď Pseudomonadaceae
- Stenotrophomonas maltophilia
- Pseudomonas- Xanthomonas- Stenotrophomonas
- Přirozená rezistence k meropenemu


- 
- Původce nozokomiálních infekcí:
 - bakteriémie
 - pneumonie
 - meningitidy
 - rané infekce
 - močového traktu







4) Burkholderia

- Gramnegativní tyčinka, pohyblivá, oxidáza- pozitivní
- Čeleď Pseudomonadaceae
- V roce 1949 popsaná Walterem Burkholderem jako původce onemocnění cibule (cepa= cibule)

- 
- Oportunní patogen
 - Původce nozokomiálních infekcí
 - Nejvíce infekcí vyvolaných burkholderiemi u
 1. nemocných s chlopenními náhradami a cévními implantáty
 2. nemocných s cystickou fibrózou

- 
- Ve FN Brno se nejčastěji setkáváme s infekcí *Burkholderia cepacia* u pacientů s cystickou fibrózou (centrum pro léčbu CF)
 - CF- onemocnění s poruchou metabolismu minerálů a tvorby hlenu- v dýchacích cestách se tvoří hustý, viskózní hlen, který je blokuje a je živnou půdou pro mikroorganismy

- 
- Opakované infekce dýchacích cest vyvolané polyrezistentními kmeny- *Burkholderia cepacia*, *Pseudomonas aeruginosa*
 - Kmeny *B.cepacia* u pacientů s CF jsou nezářídka rezistentní ke **všem dostupným antibiotikům**

Odes.:FN Brno
Oddělení klinické mikrobiologie
Prim. MUDr. Alena Ševčíková
Jihlavská 20
62500 Brno - Bohunice

KNPT FN Brno
Oddělení: KNPT-amb.přijm.,2565
Jihlavská 20
625 00 Brno

Pro jednotku: KNPT-amb.přijm.,2565

Pacient :
Vyžádal :
Diagnóza :
Komentář :
Vyšetření: Kultivační vyšetření - Sputum

Odebrán: 5.1.2009; 00:00
Přijat: 5.1.2009; 12:37
Odeslán: 10.1.2009; 11:52
Číslo: 44/ANAK 1
Kdohradí: VZP

Aerobní kultivace:

Nález: Pědění sputa 10 na -7 *Burkholderia cepacia*

Stanovení kvalitativní citlivosti na antibiotika:

ampicilin.....R	Cefoper/sulb.(Sulperazon)..R
Augmentin, Unasyn.....R	cefepim (Maxipim).....R
piper./tazobact.(Tazocin)..R	ciprofloxacin (Ciprobay)...R
chloramfenikol.....R	kolistin.....R
tetracyklin.....R	gentamicin.....R
cotrimoxazol(Septrin).....R	amikacin.....R
cefazolin(Kefzol),cefalot..R	tobramycin (Brulamycin)...R
cefuroxim(Zinacef,Zinnat)..R	meropenem.....R
ceftazidim (Fortum).....R	aztreonam (Azactam).....R
cefotaxim (Claforan).....R	

Nález: Pědění sputa 10 na -5 *Candida albicans*


Stanovení kvalitativní citlivosti na antimykotika:

Flukonazol (Mycamax).....C

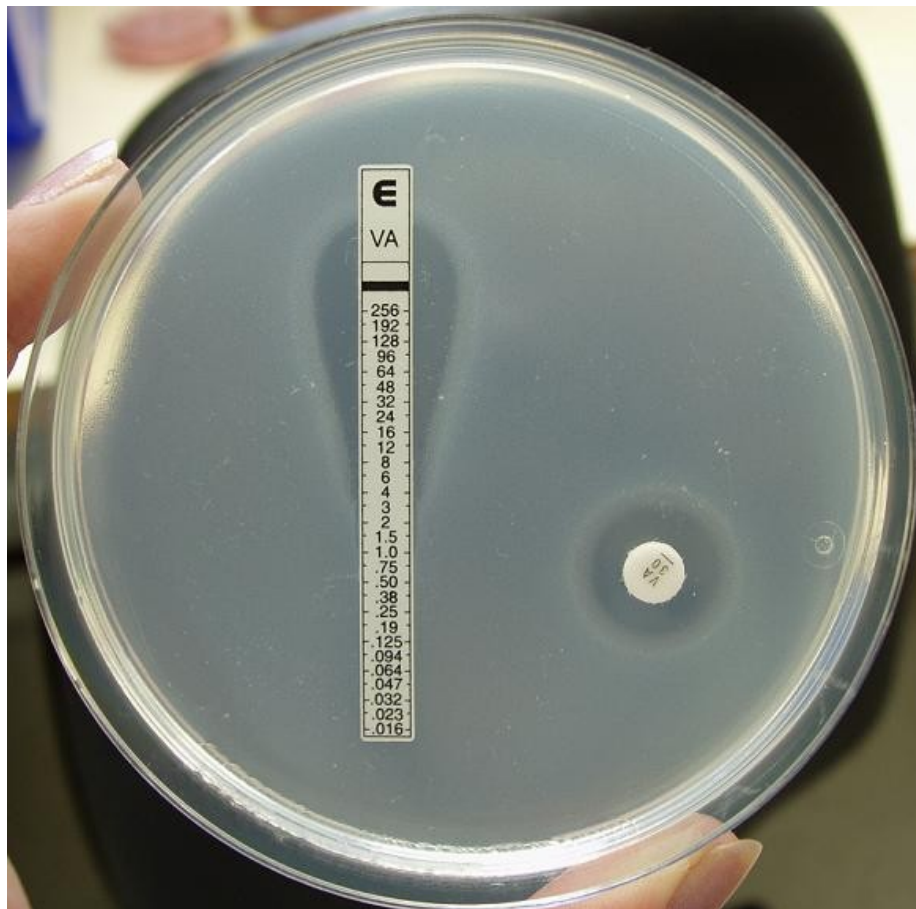
Mikroskopické vyšetření materiálů:

Epitelie.....	ořediněle
Leukocyty.....	++
G+ koky ve dvojicích.....	ořediněle
G+ koky v řetězcích.....	ořediněle
G- diplokoky.....	ořediněle
G- tyčinky.....	++
Kvasinky.....	ořediněle

Vysvětlivka ke kvantitativnímu zpracování sputa:
nález v Pědění 10 na -3: pravděp. neide o inf. DCD
nález v Pědění 10 na -5: pravděp. neide o inf. DCD

- 
- Terapie těchto infekcí je velmi složitá
 - V mikrobiologické laboratoři se zkoušejí „synergie antibiotik“ = pokud nefunguje ani jedno antibiotikum samotné, zda nefunguje některá z kombinací
 - Účinnost in vivo nejistá

● ● ● | E test



Děkuji za pozornost