

Zobrazovací metody

Rozdělení, principy a využití

Petr Nádeníček

Radiologická klinika, FN Brno

Obsah

➤ RTG

- ✓ skiografie

- ✓ skiaskopie

- ✓ *angiografie a intervenční výkony*

➤ UZ

➤ CT

➤ MR

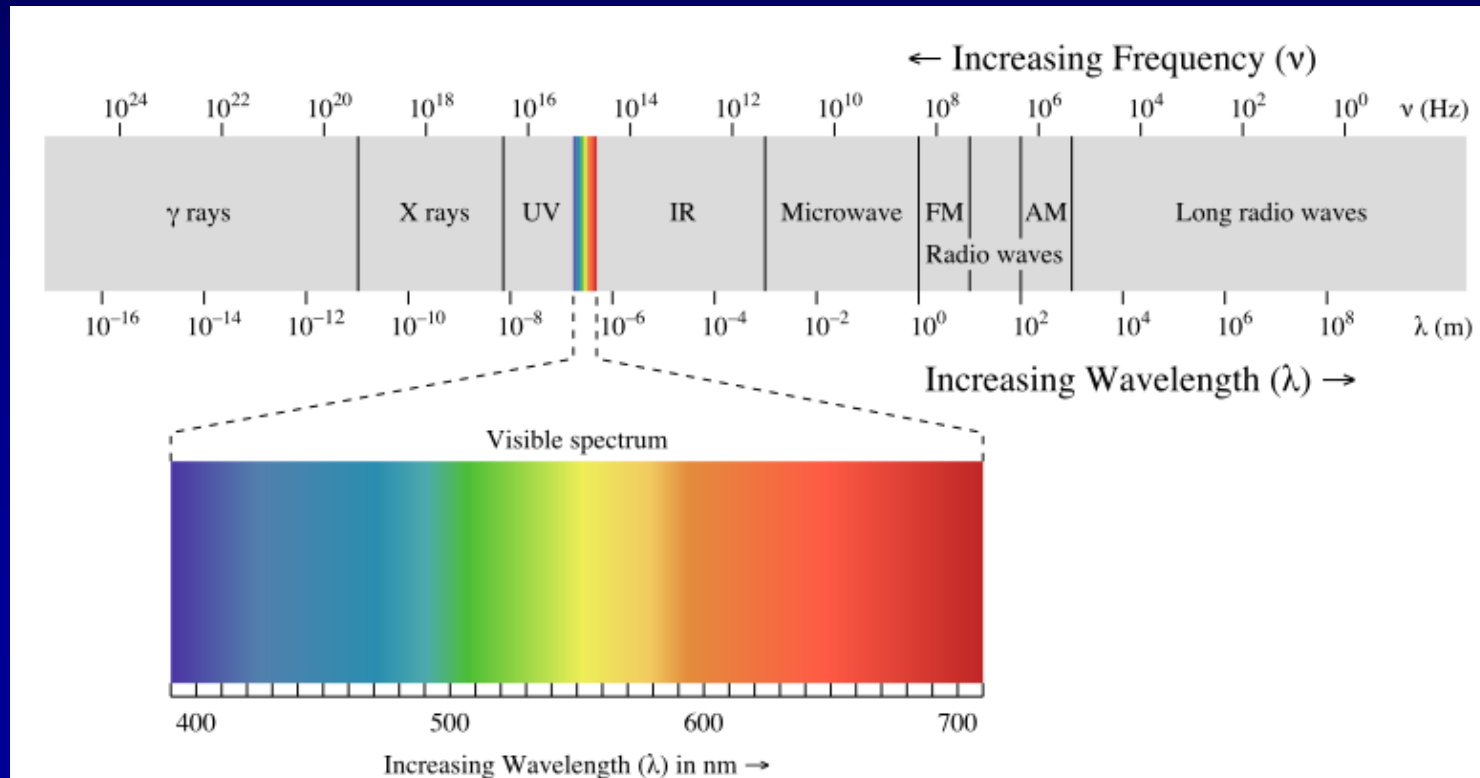
➤ *Nukleární medicína*

RTG



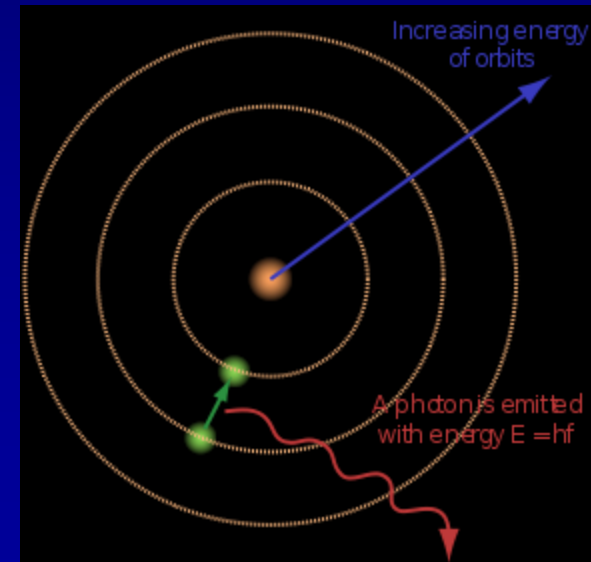
Rtg záření

- **elektromagnetické** záření - **fotony**, krátké až velmi krátké vlnové délky
- **10 – 0,001 nm**



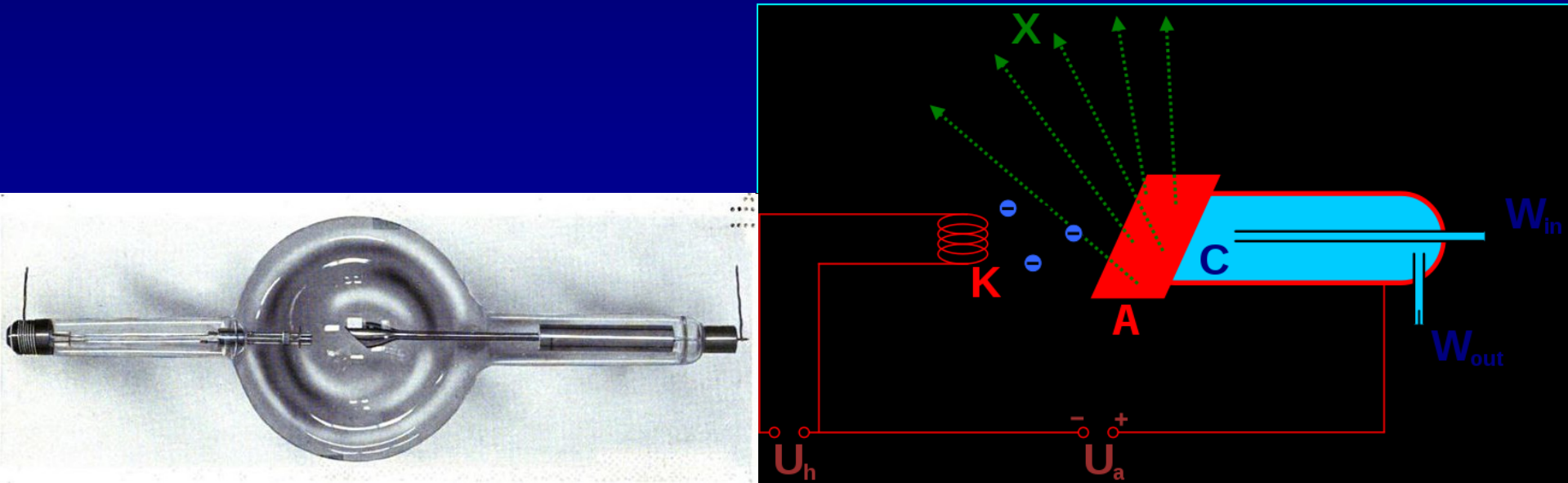
Rtg záření

- vzniká v elektronových **obalech** atomů
- **energie** závisí na vlnové délce – čím kratší vln. délka tím větší energie
- ionizuje **nepřímo**, prostřednictvím sekundárních el.
- záření - charakteristické, brzdné



Rentgenka

- katoda – **wolframové** vlákno, žhavicí proud, T až **2000 °C**
- katoda **emituje** e^- , el. pole mezi k. a a. urychluje e^- .

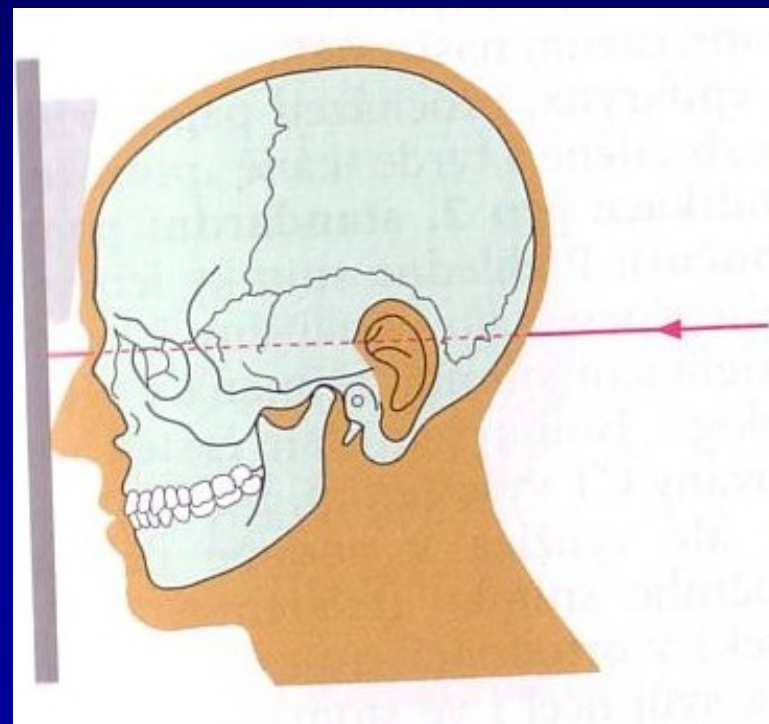
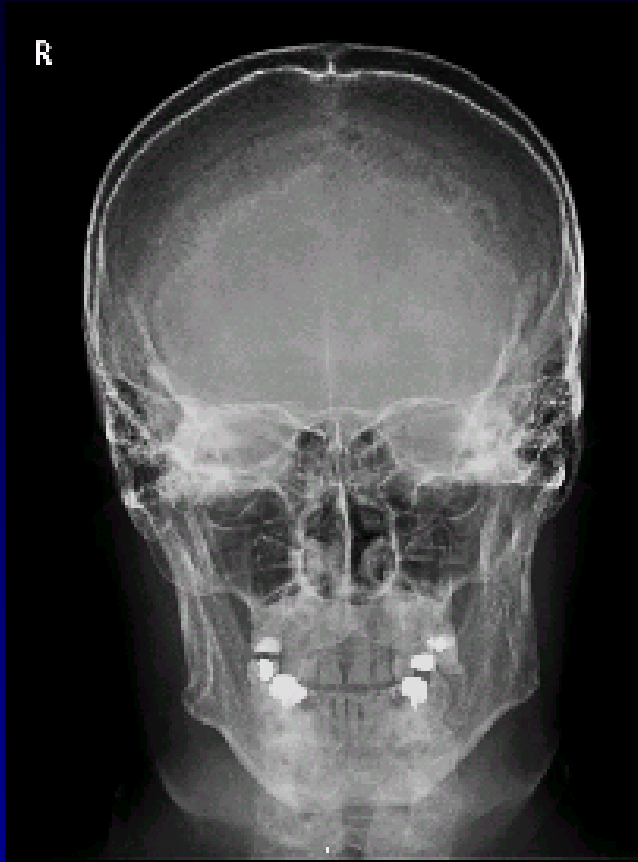

Rentgenka

- stejnosměrné napětí 10 – 500 kV
- anoda – studená, měděný blok, terčík (Wofram, Molybden)
- emise fotonů
- nízkenergetické záření – měkká složka
- vysokenergetické záření – tvrdá složka

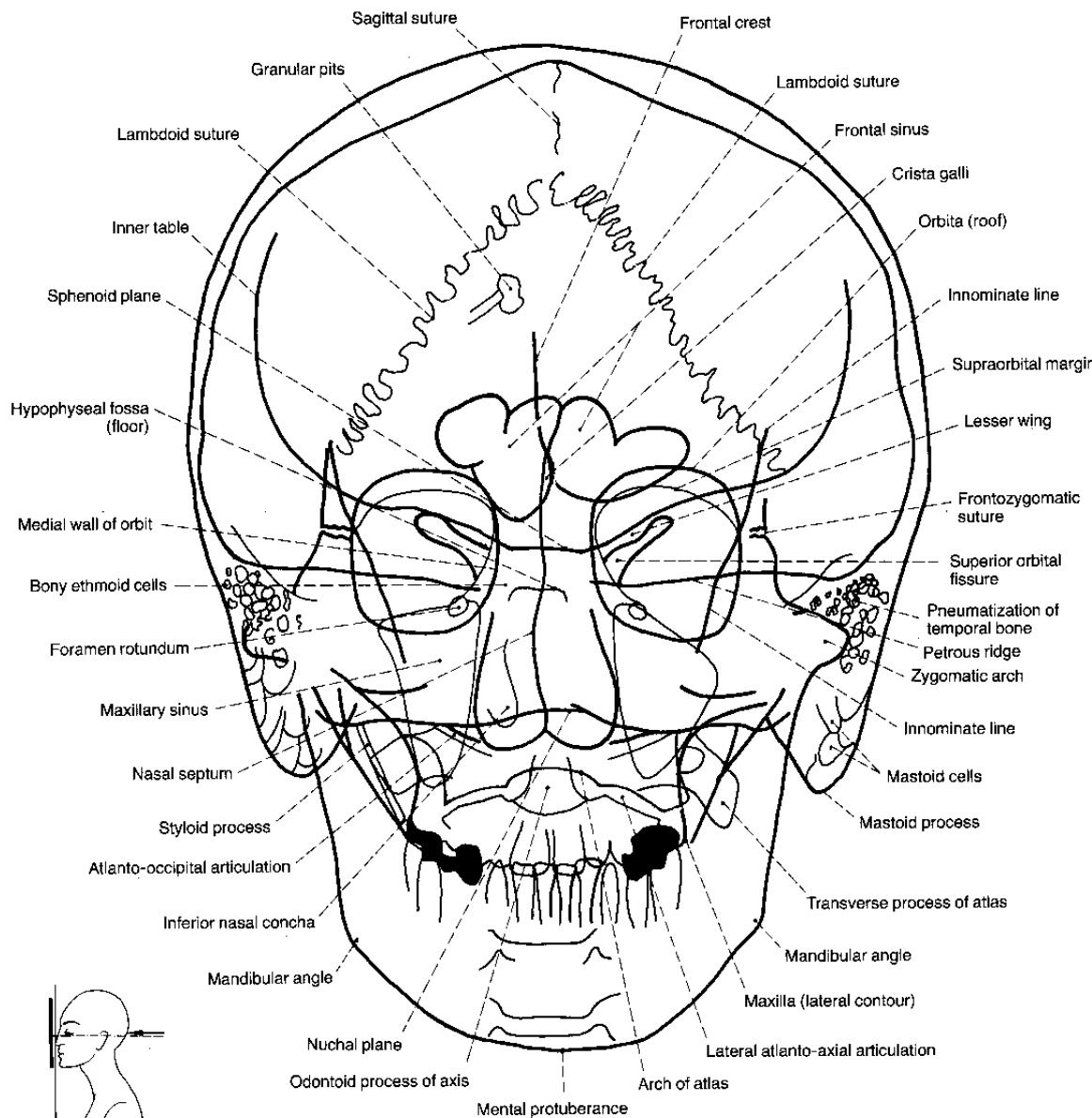
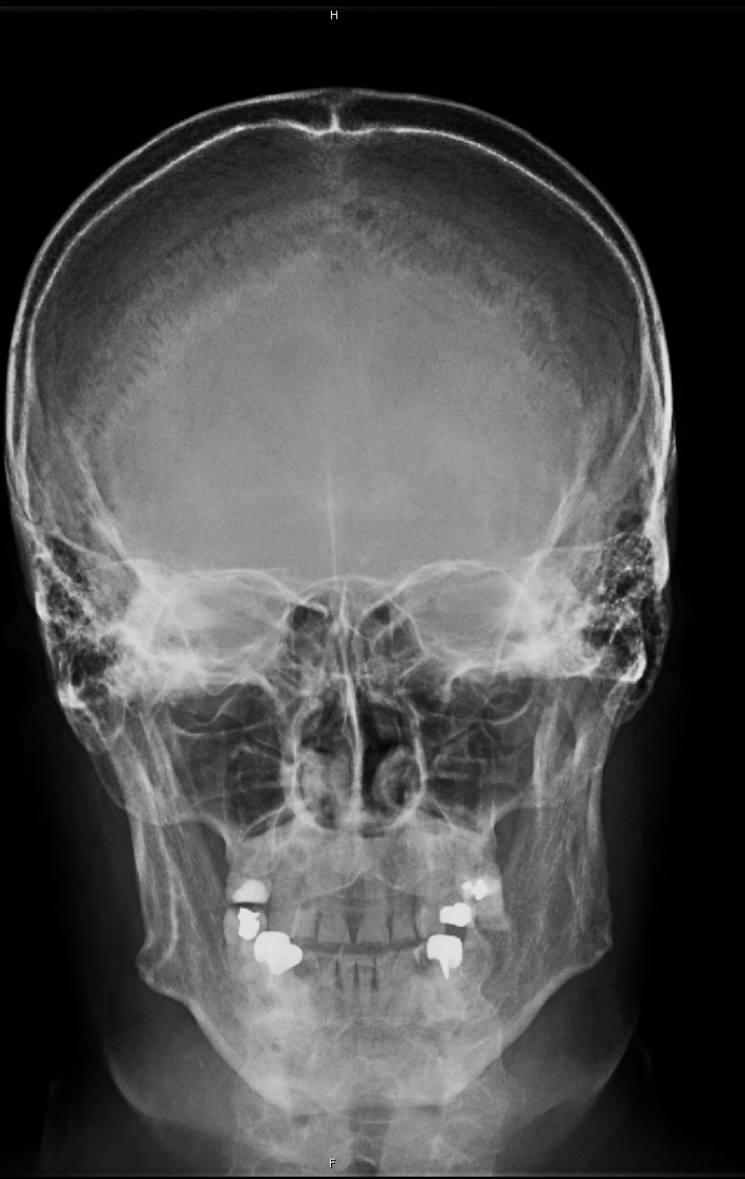

Lebka – zadopřední a boční

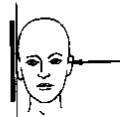
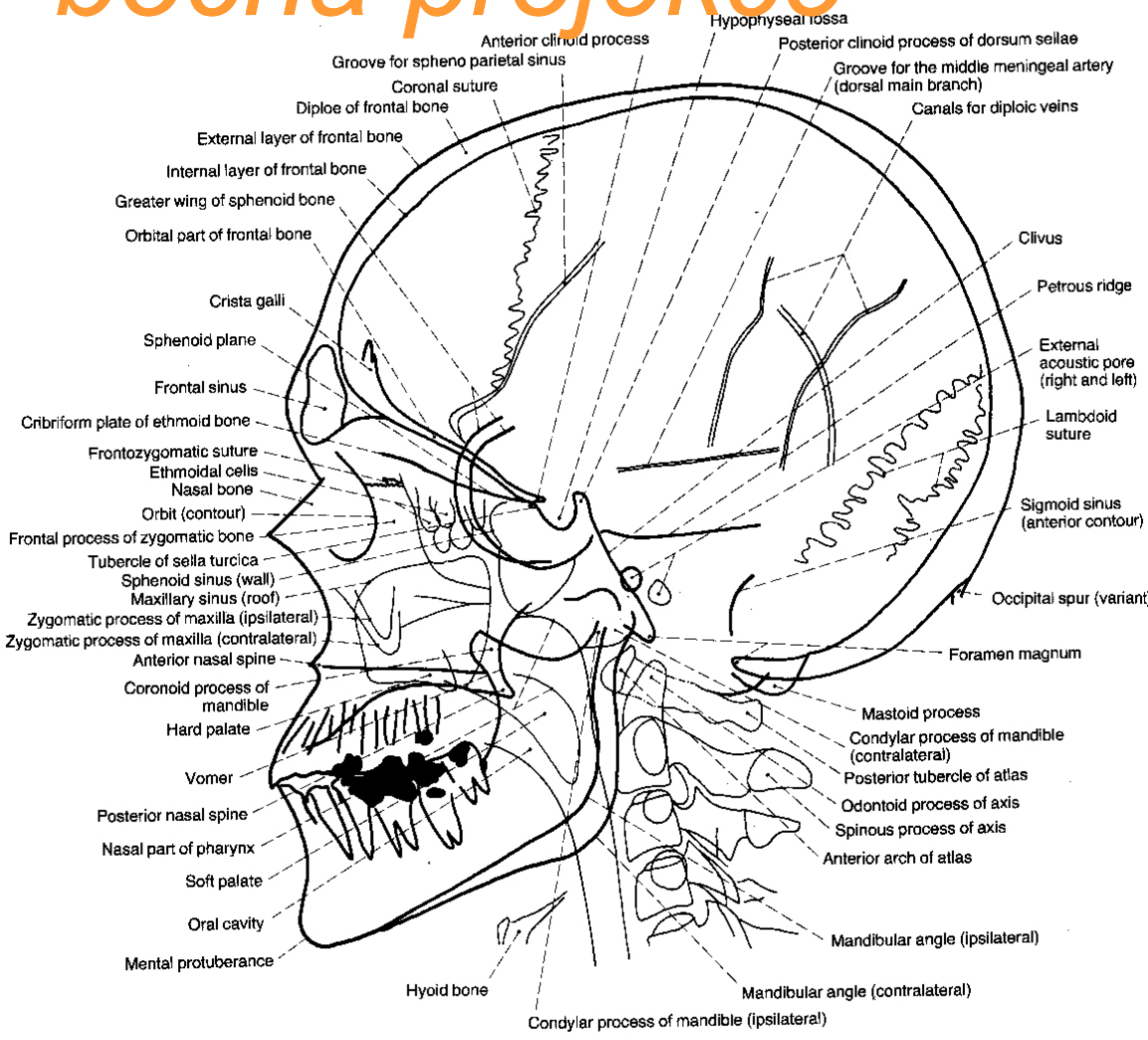
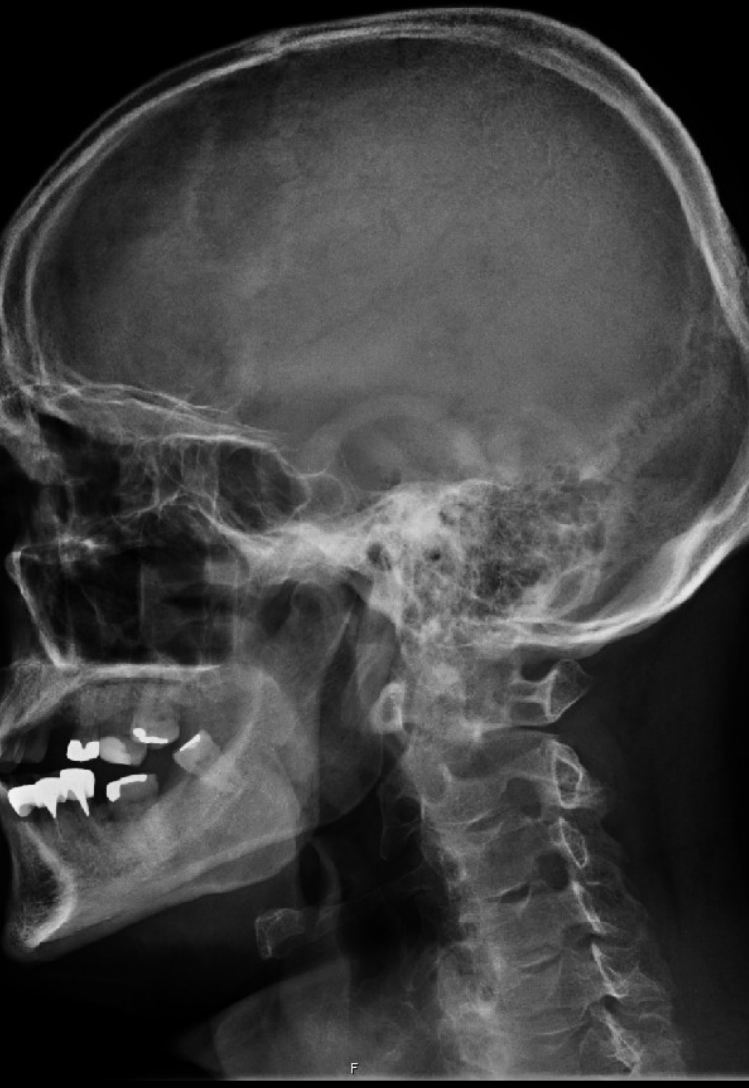

- nos a čelo se dotýká kazety
- paprsek prochází protuber. occipitalis kolmo ke kazetě.

Lebka – zadopřední projekce

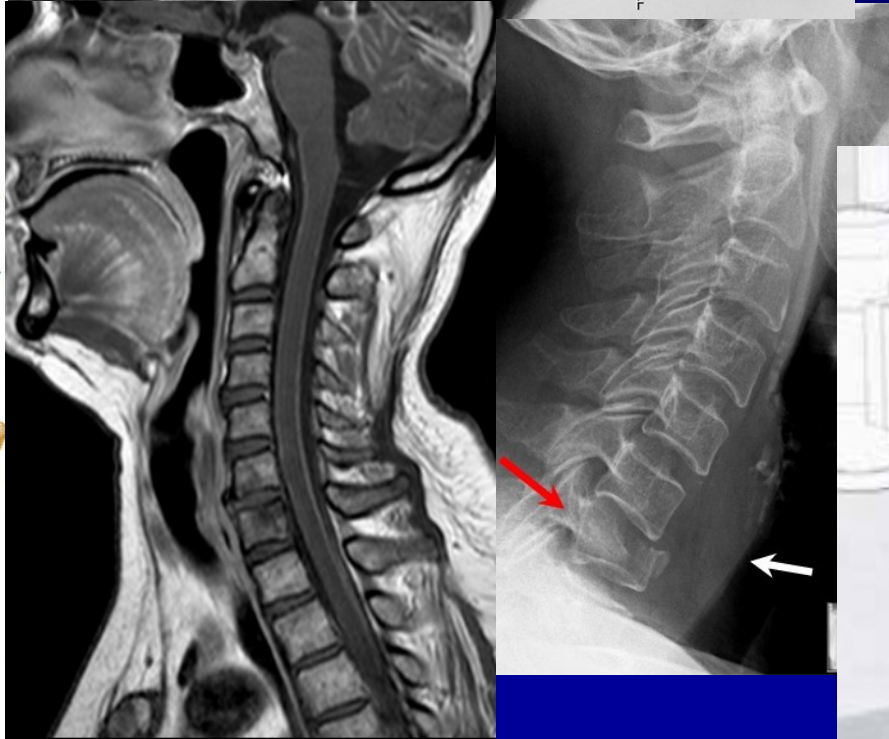
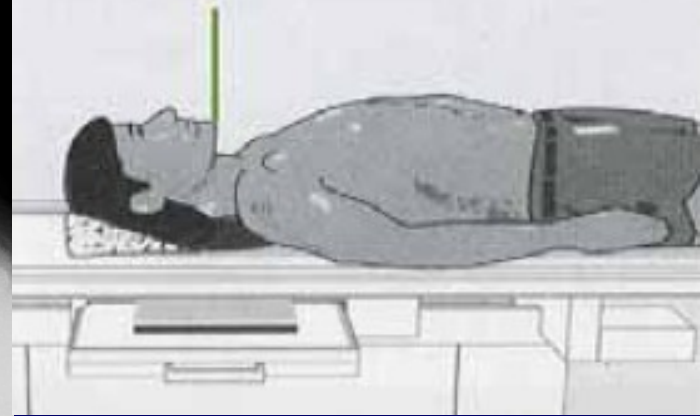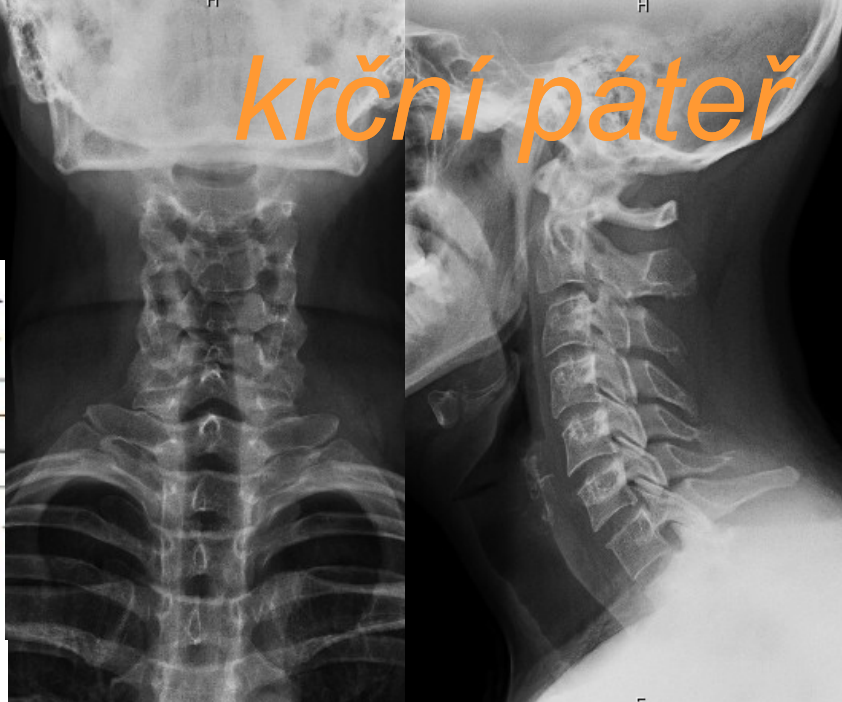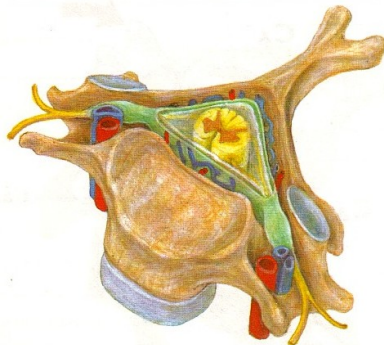
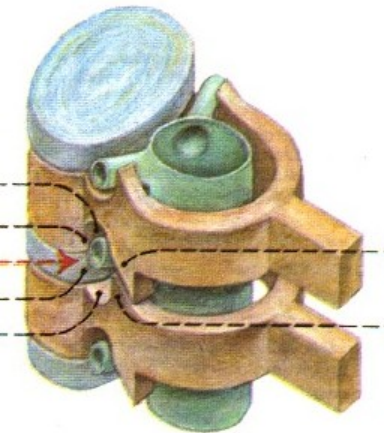
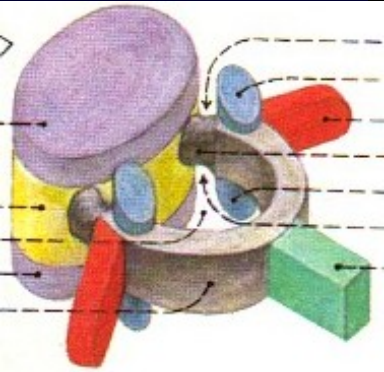


Lebka – bočná projekce

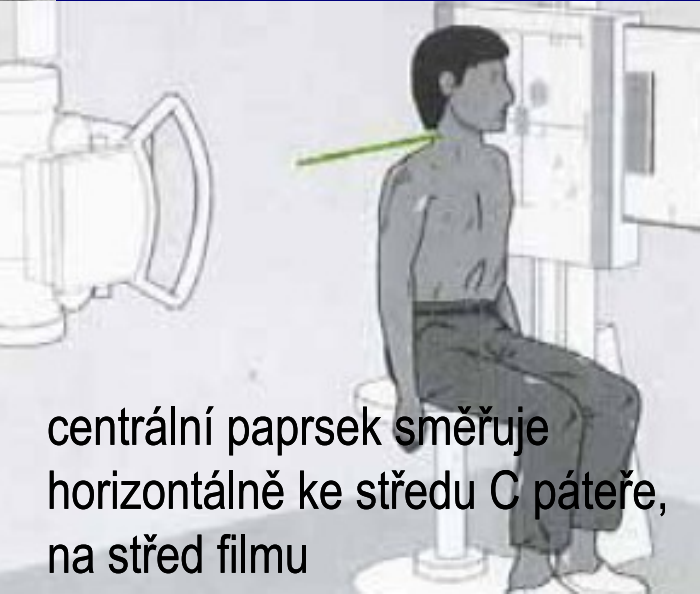

krční páteř

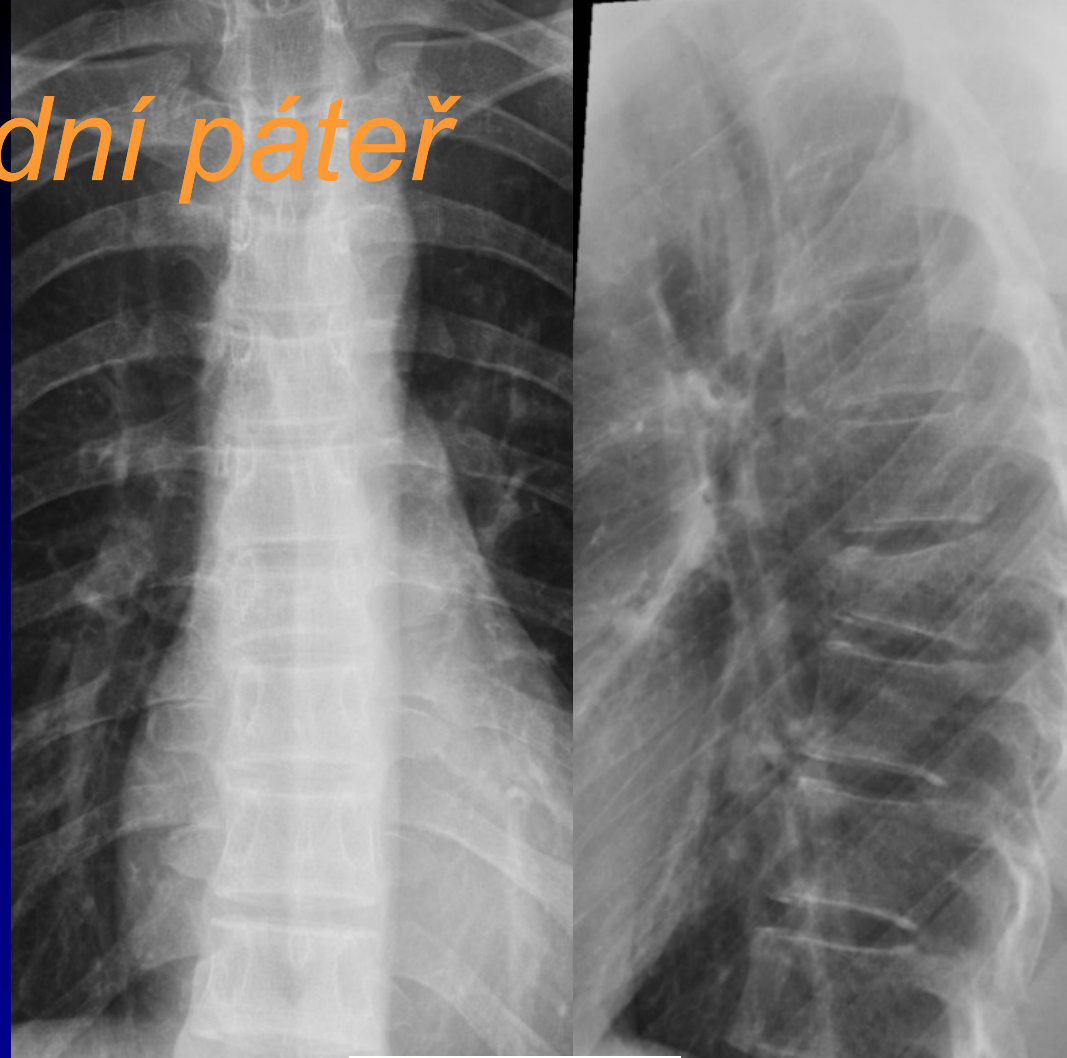centrální paprsek směřuje vertikálně ve střední rovině do středu C páteře



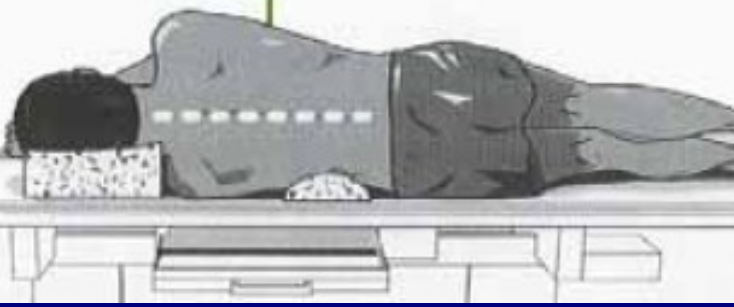
centrální paprsek směřuje horizontálně ke středu C páteře, na střed filmu



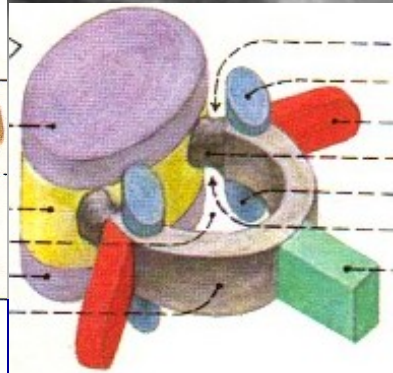
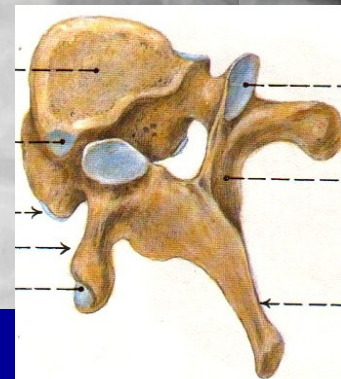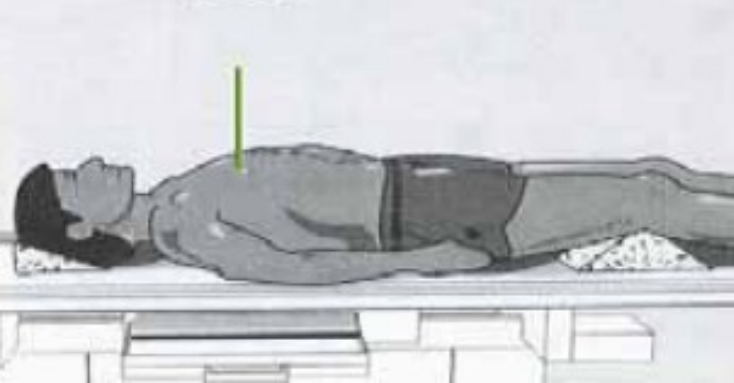
hrudní páteř



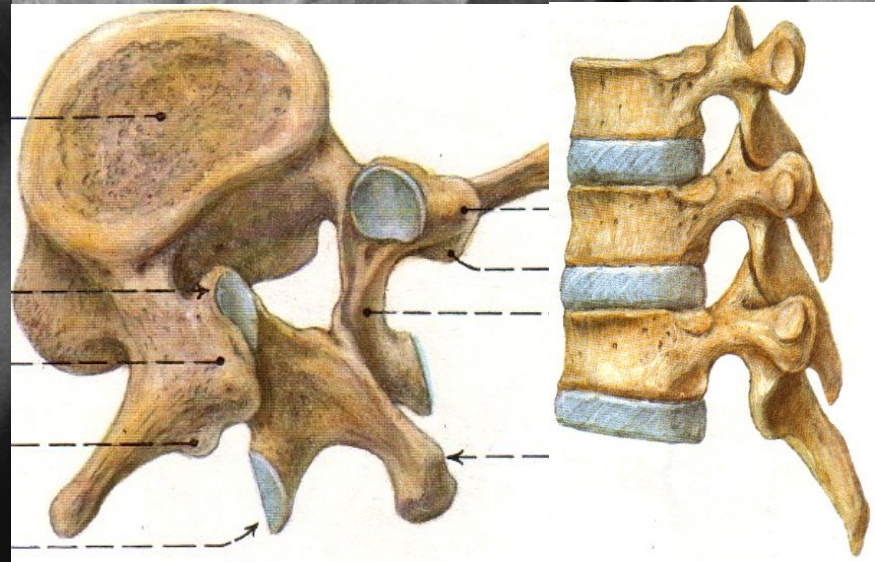
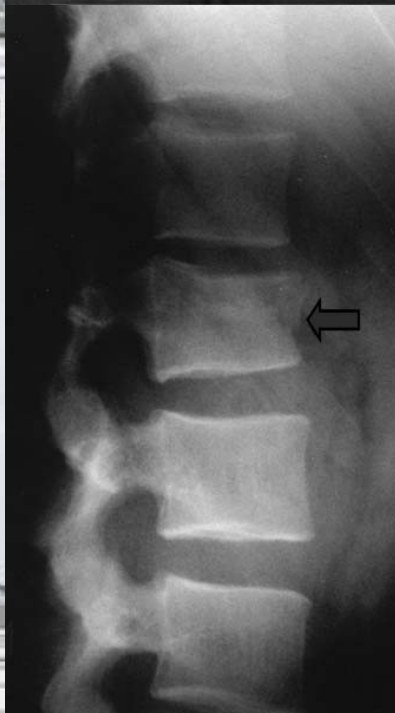
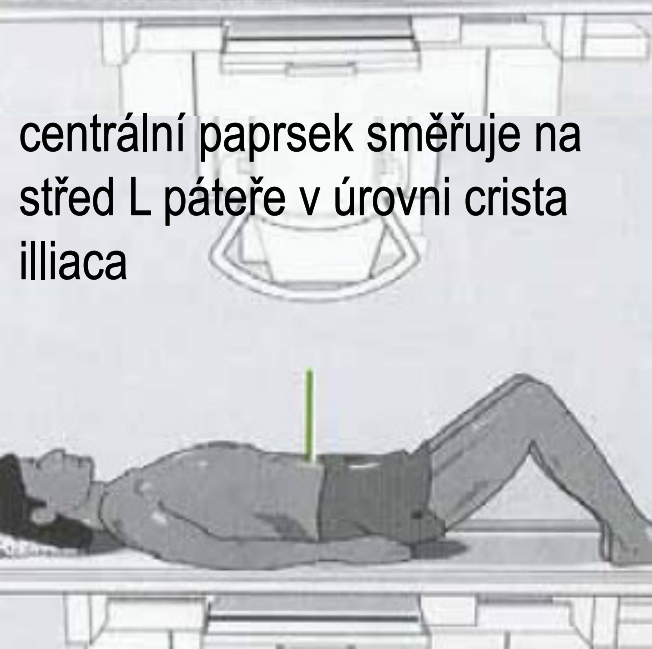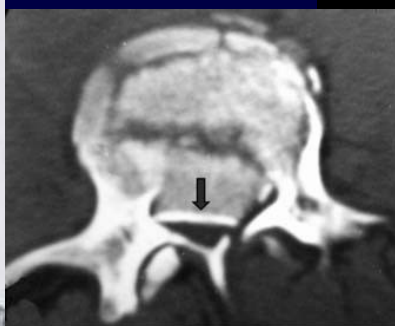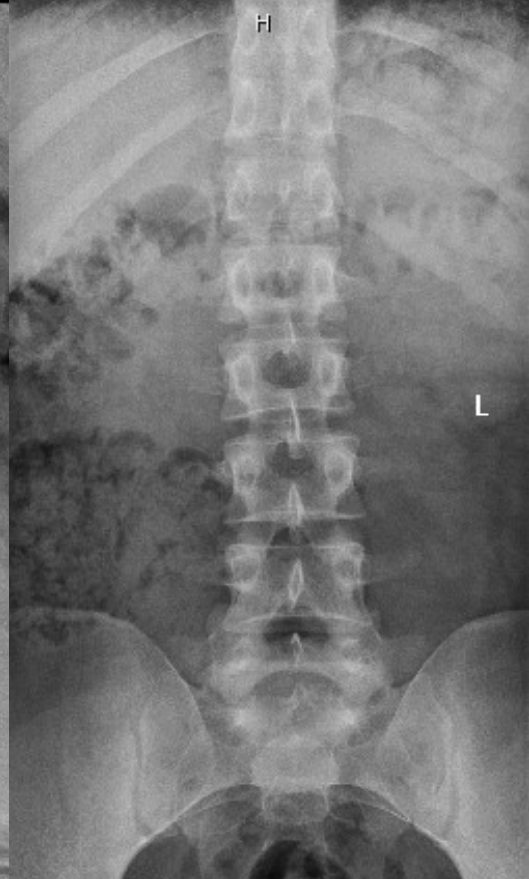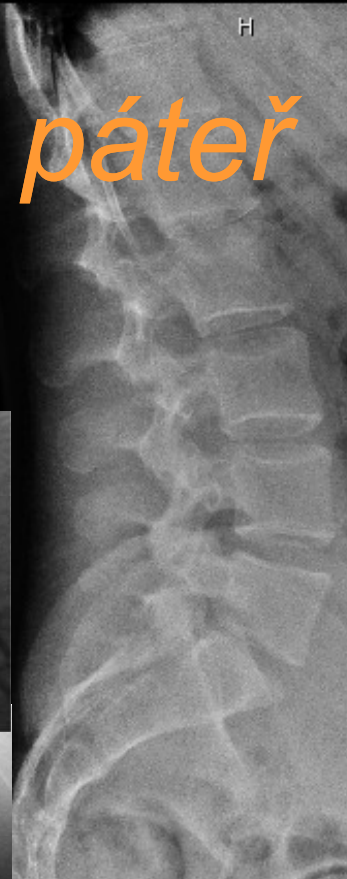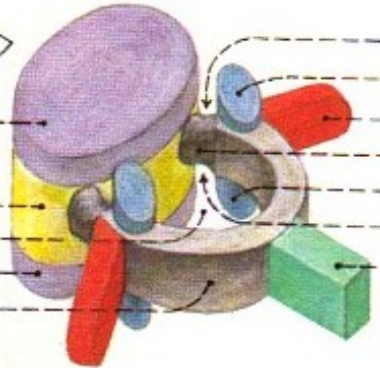
centrální paprsek směřuje kolmo do středu Th páteře v úrovni lopatek



centrální paprsek směřuje vertikálně do středu hrudní kosti

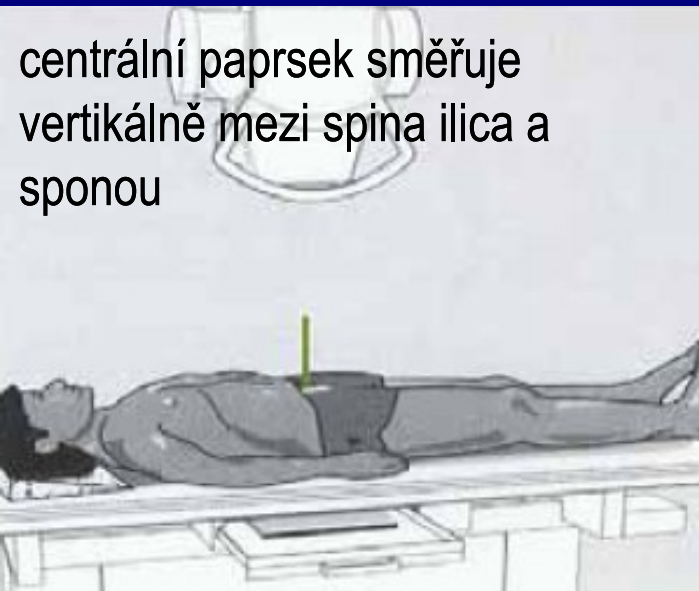
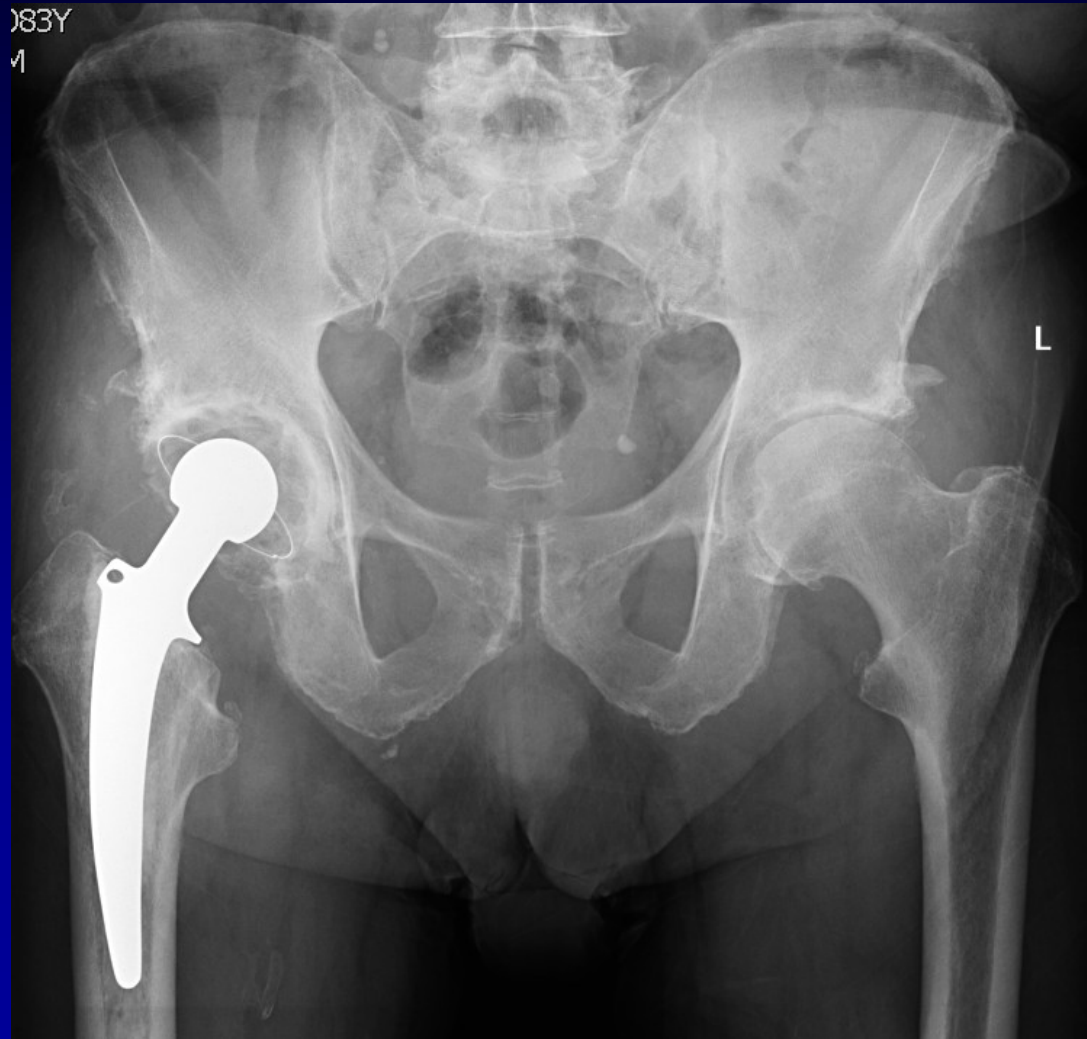
bederní páteř



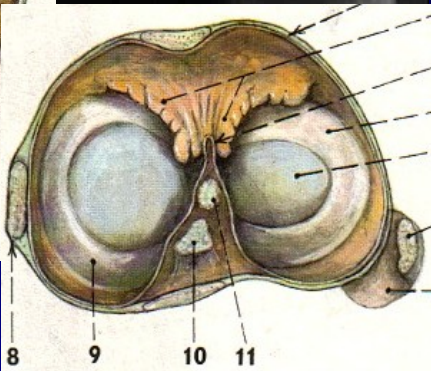
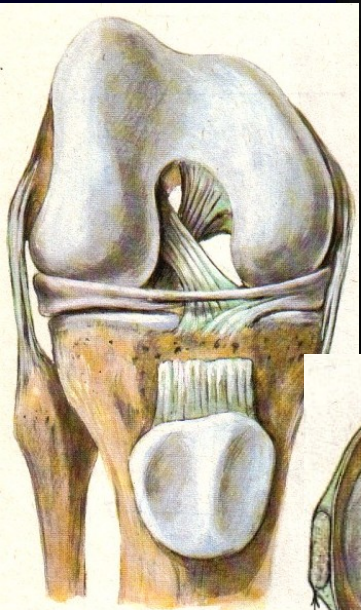
pánev

083Y
4

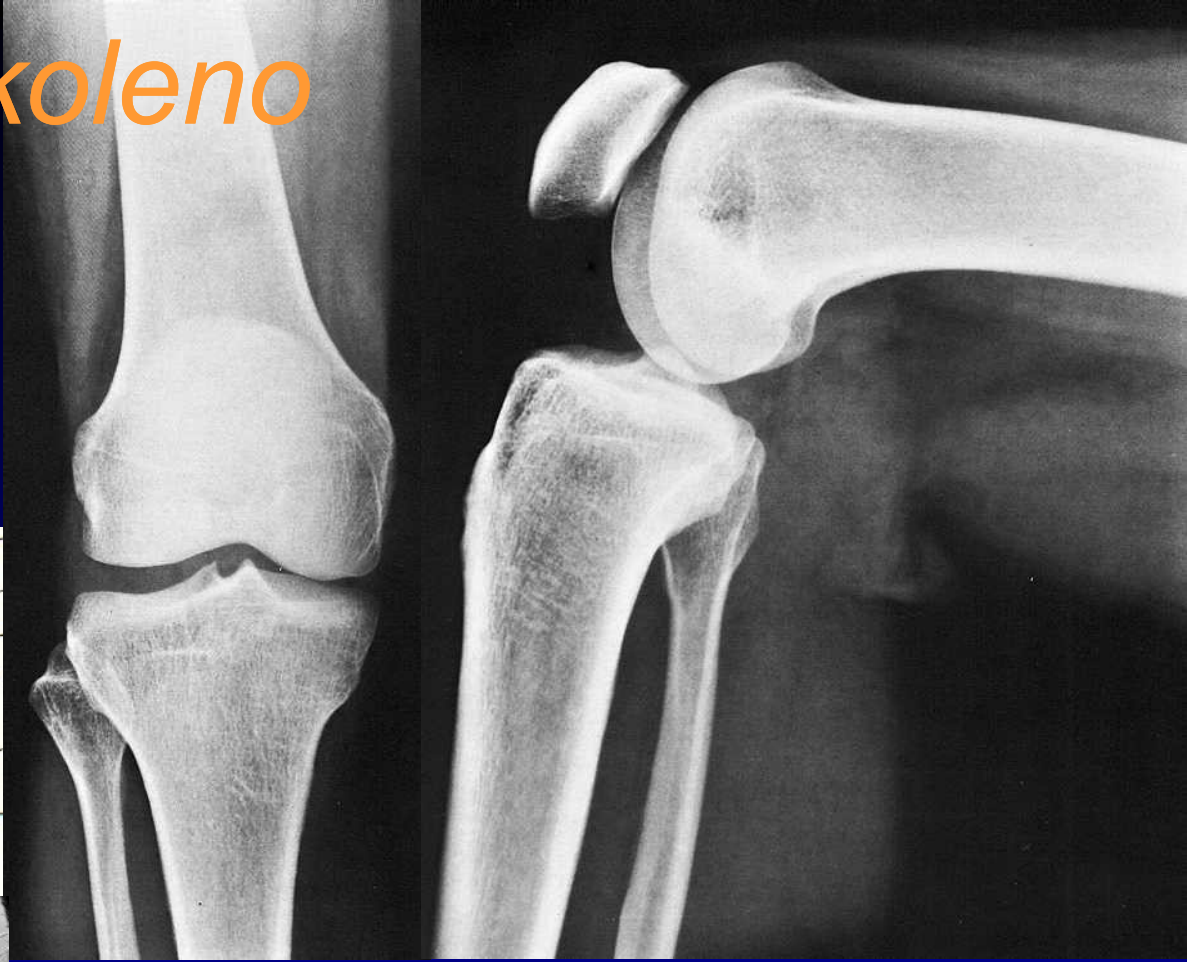
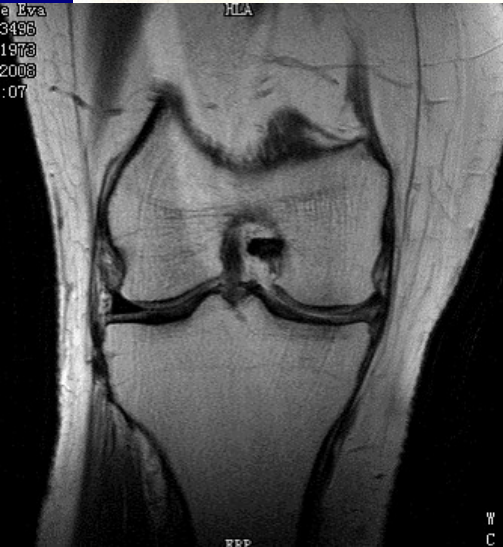

centrální paprsek směřuje
vertikálně mezi spina ilica a
sponou

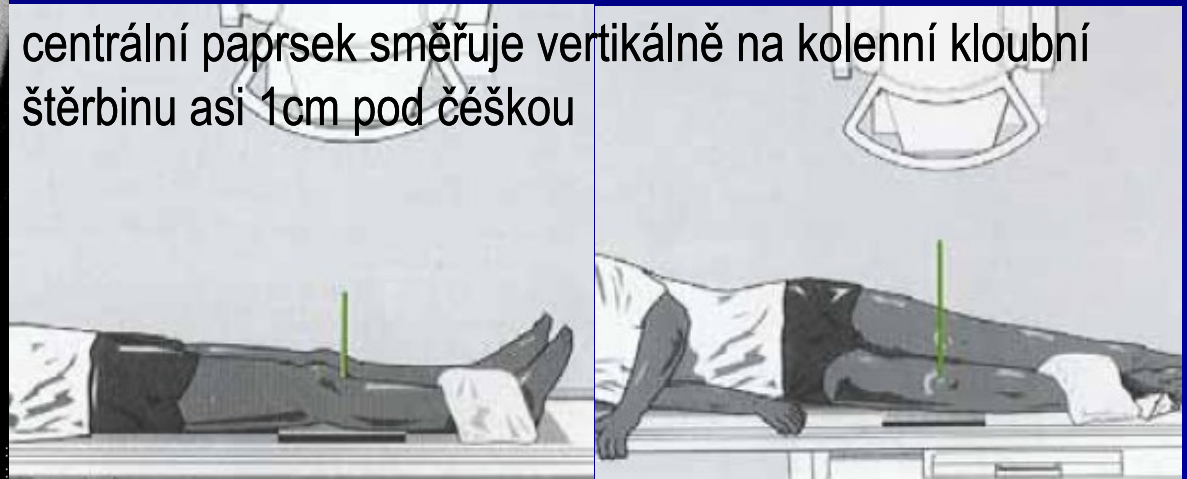koleno



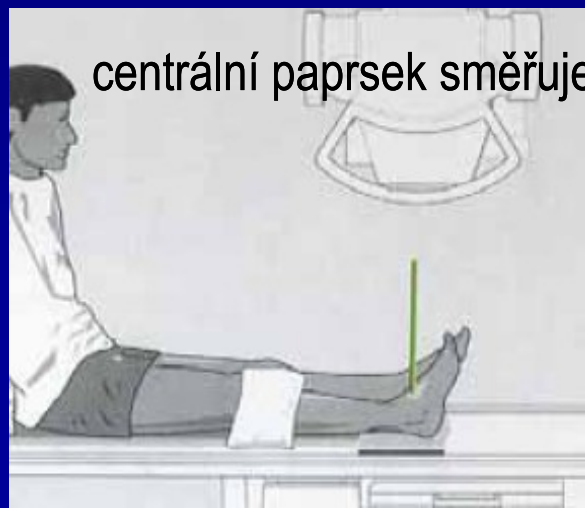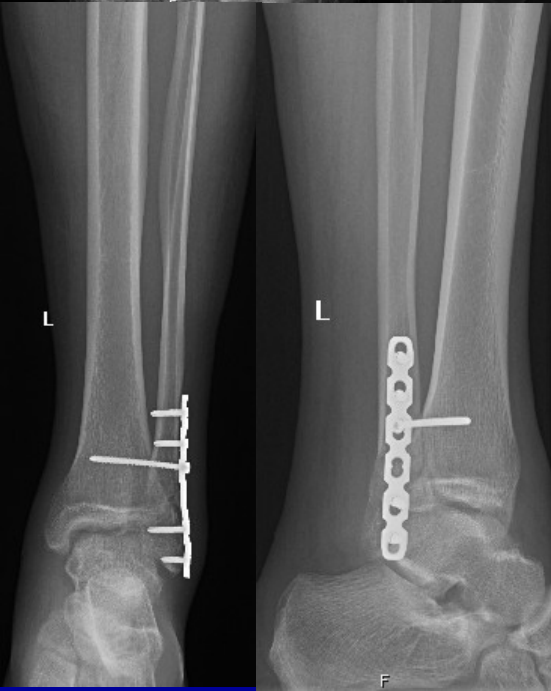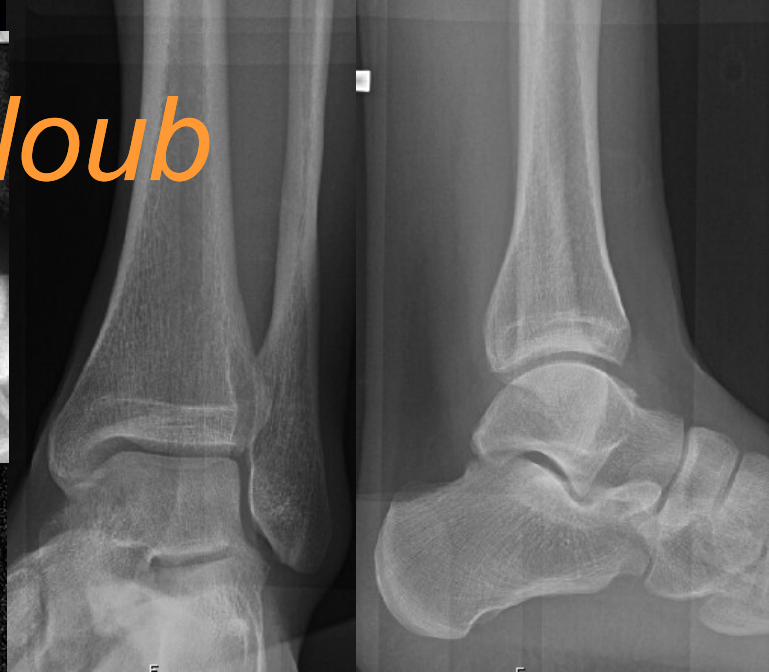
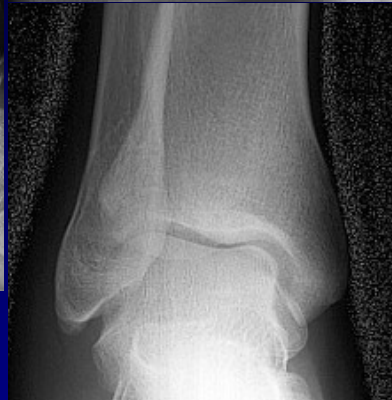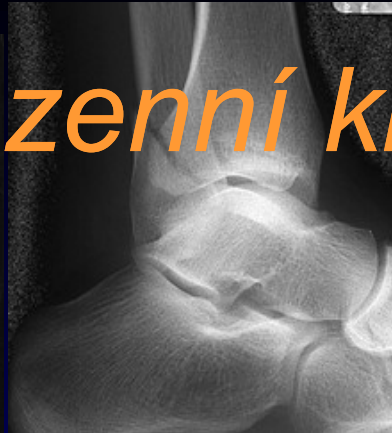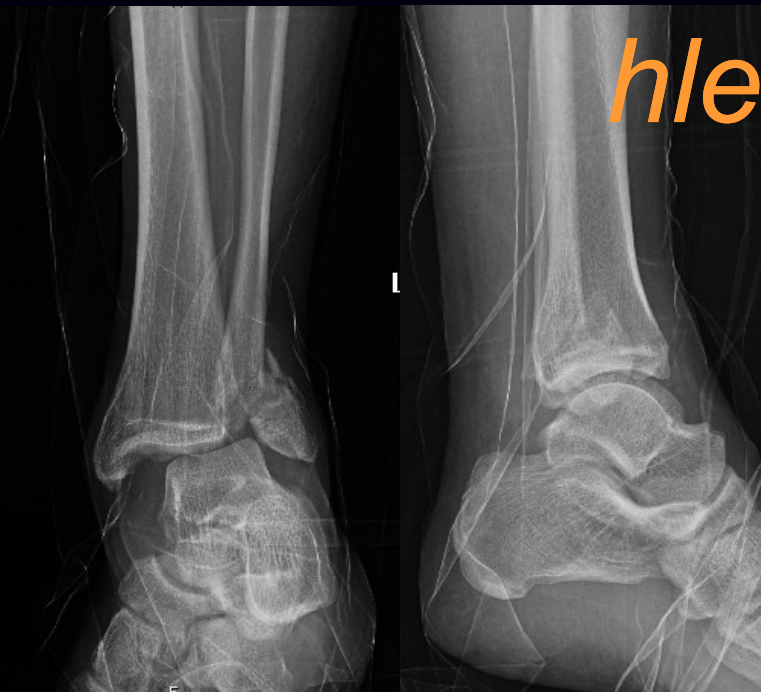a Eva
3496
1973
2008
:07



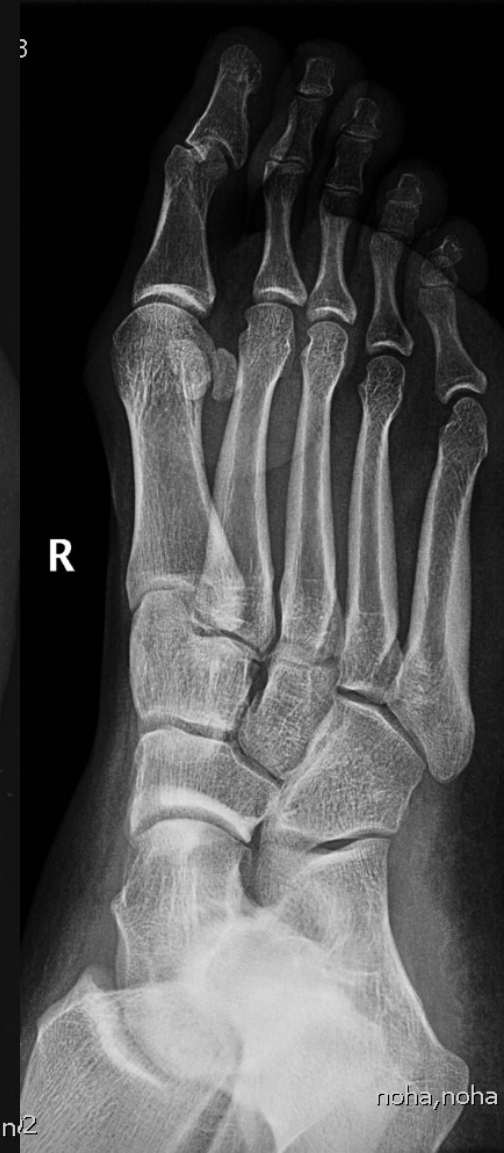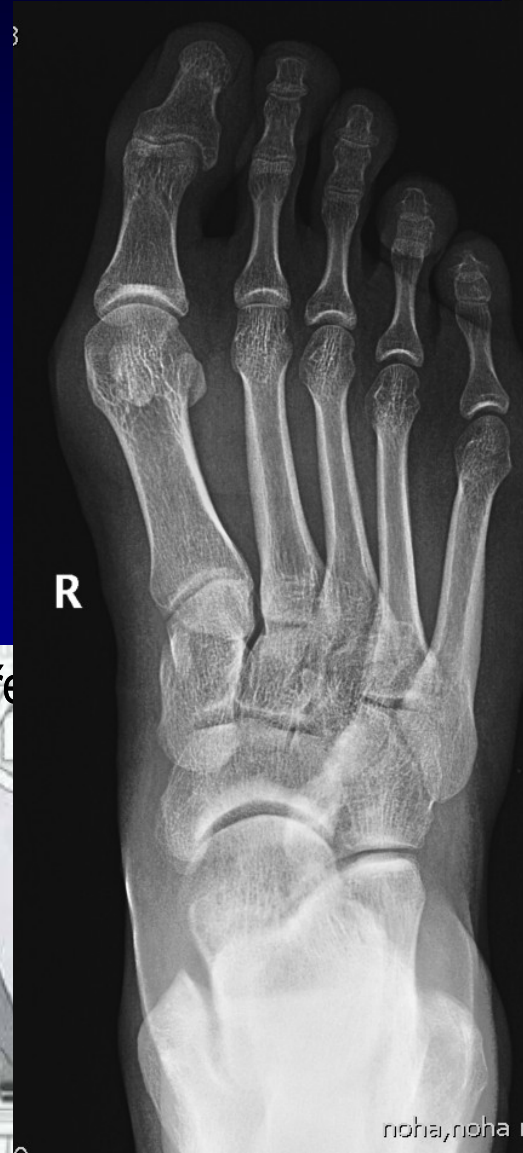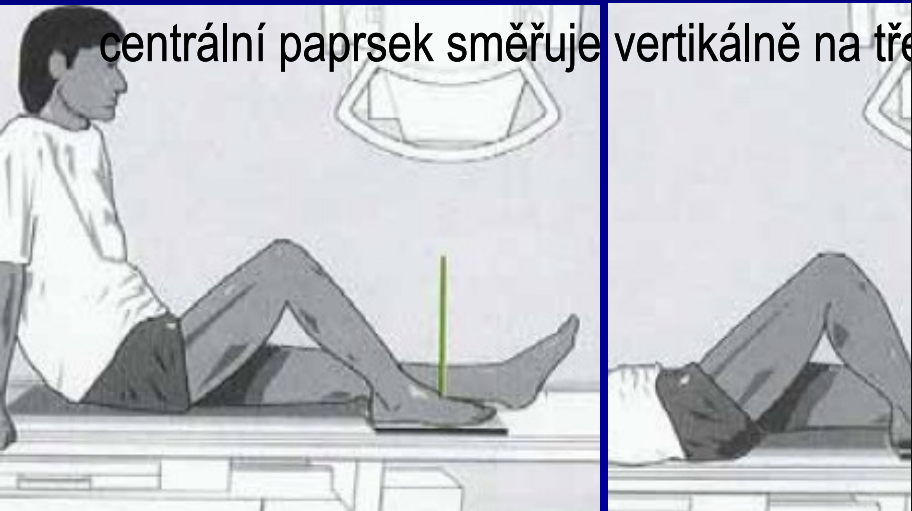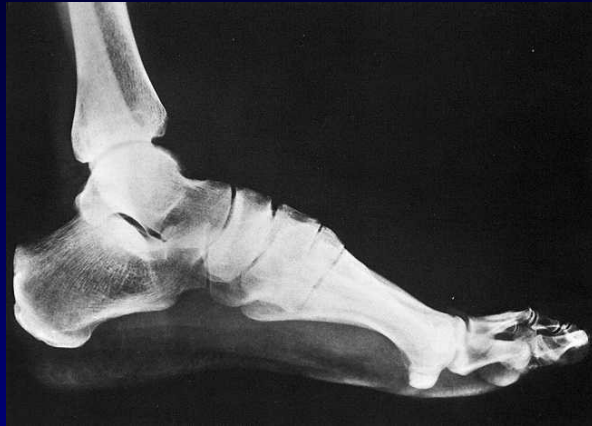centrální paprsek směřuje vertikálně na kolenní kloubní štěrbinu asi 1cm pod čěškou



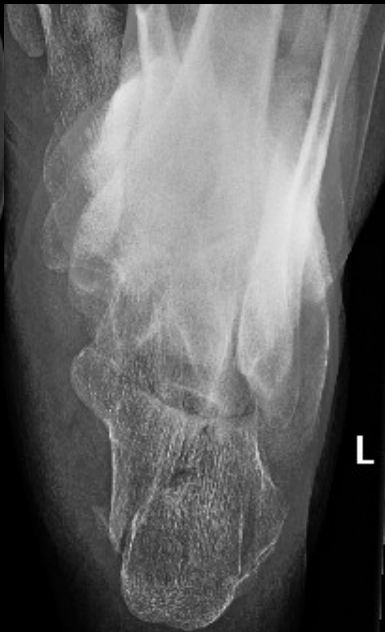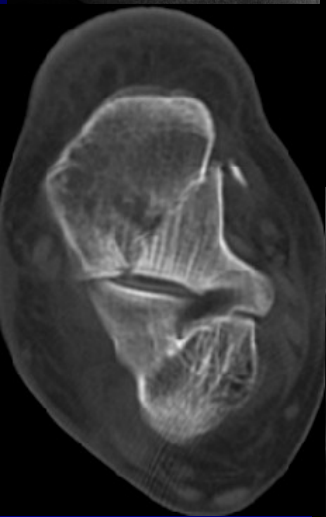
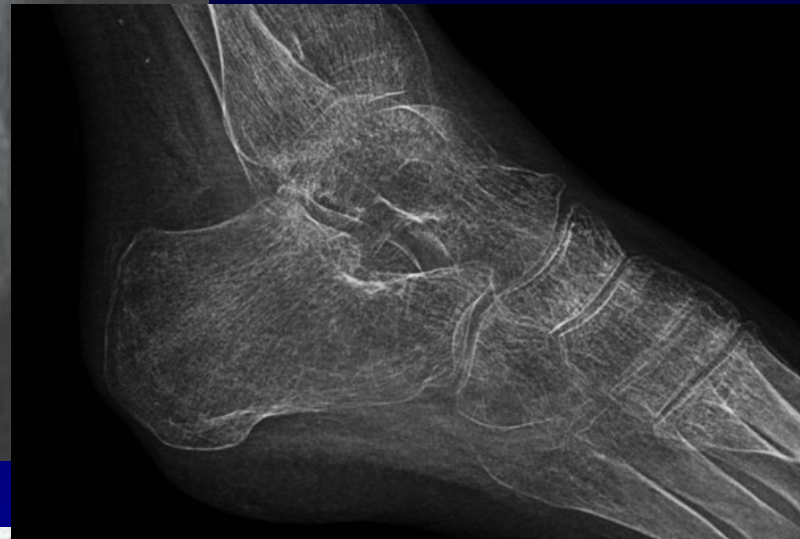
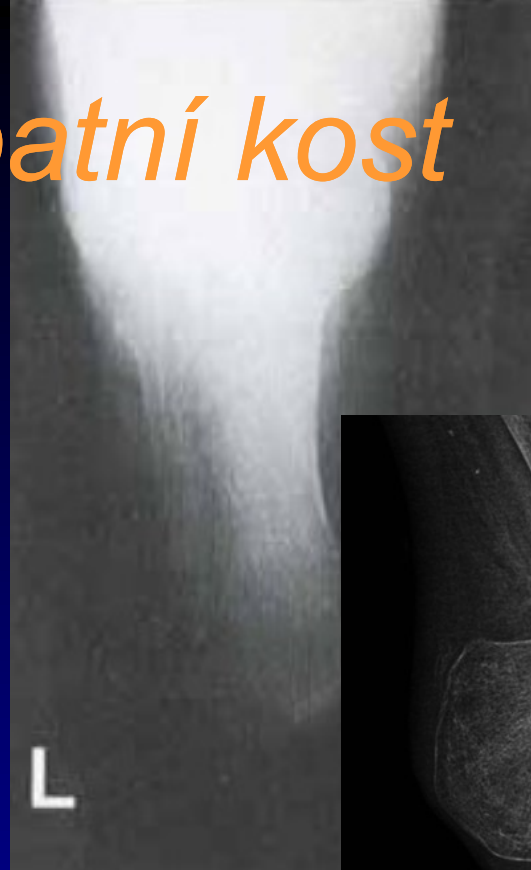
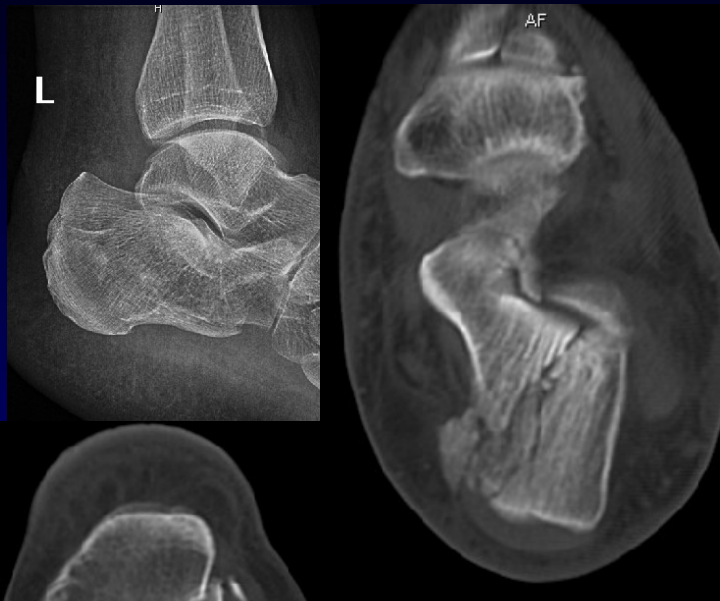hlezenní kloub



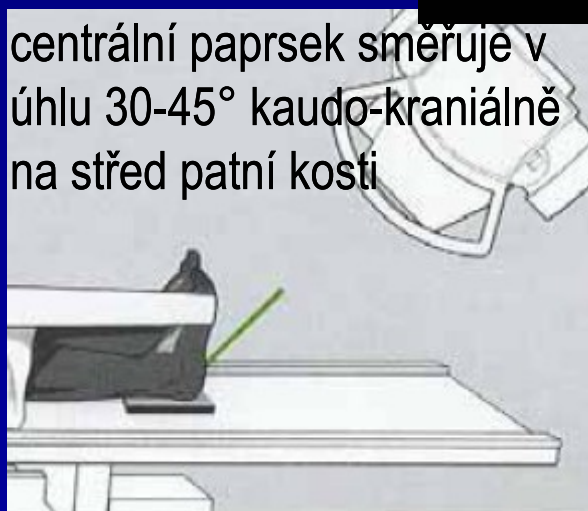noha



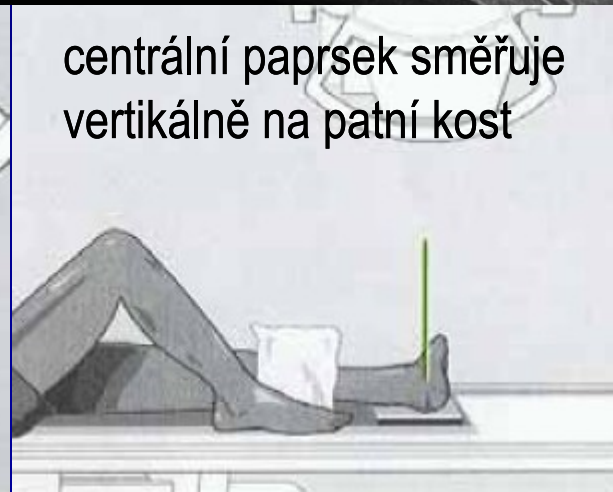patní kost



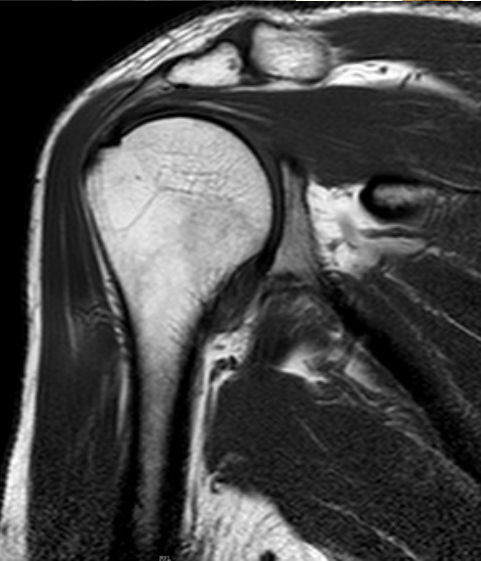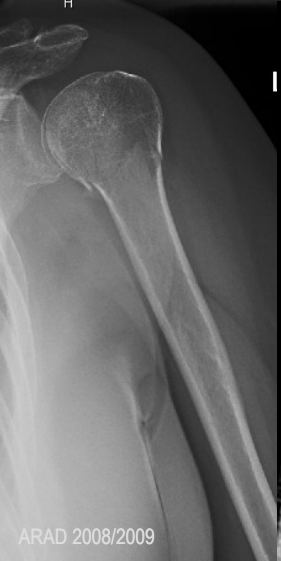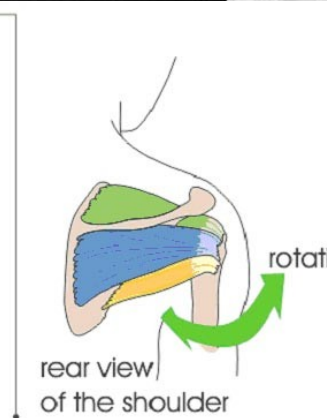
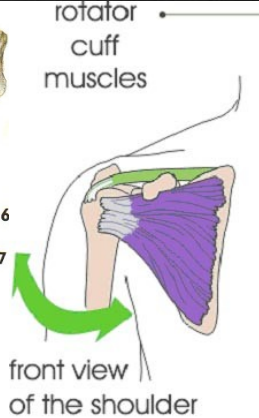
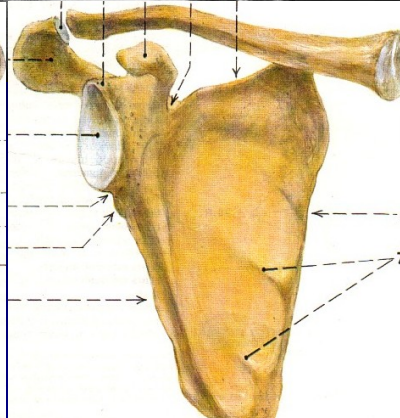
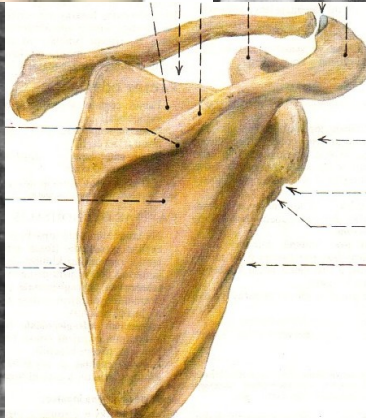
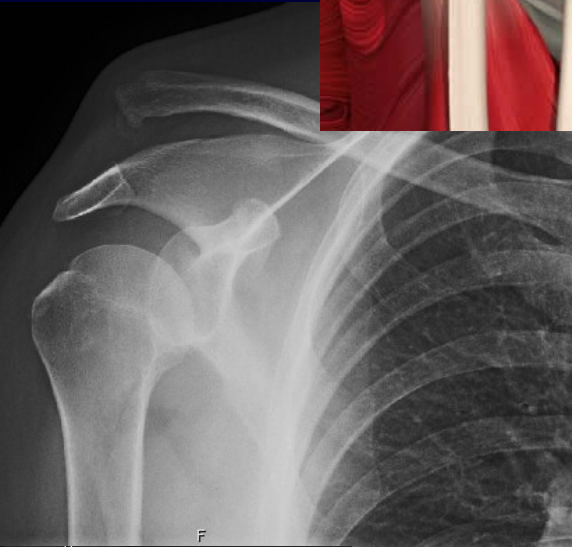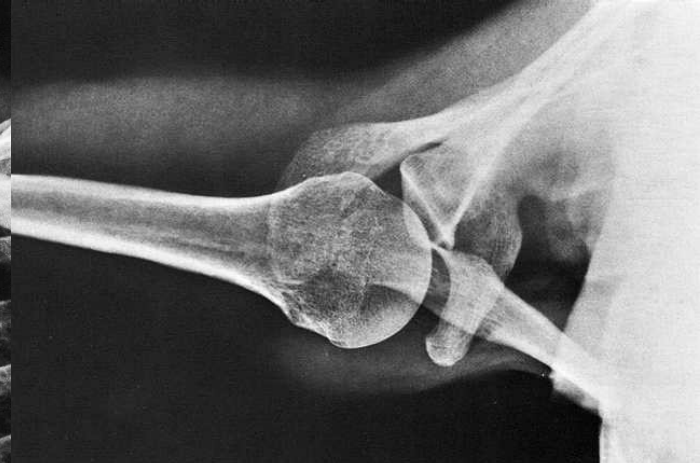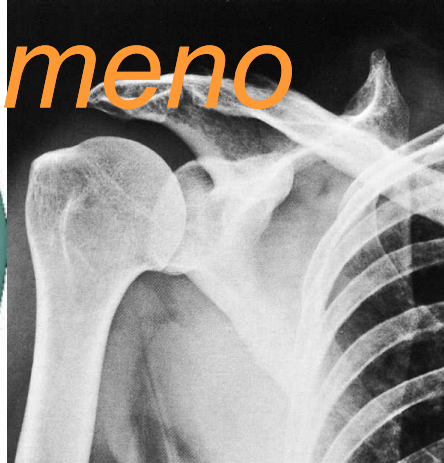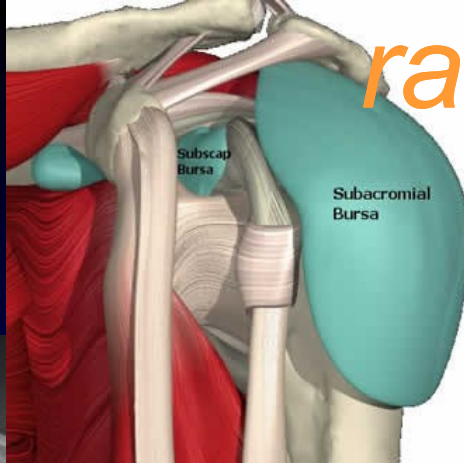
centrální paprsek směřuje v
úhlu 30-45° kaudo-kraniálně
na střed patní kosti



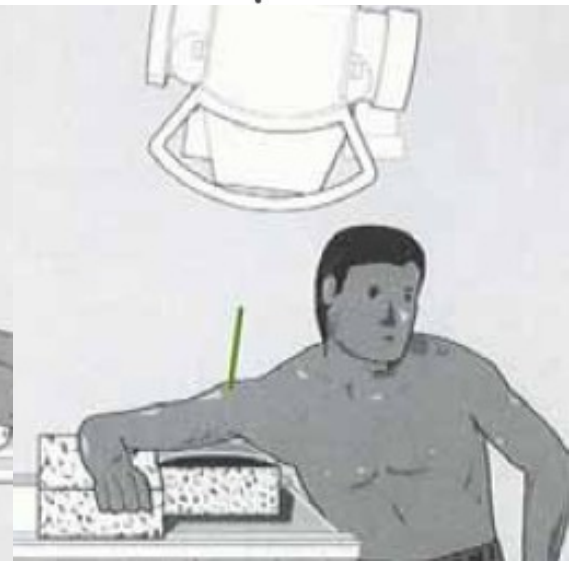
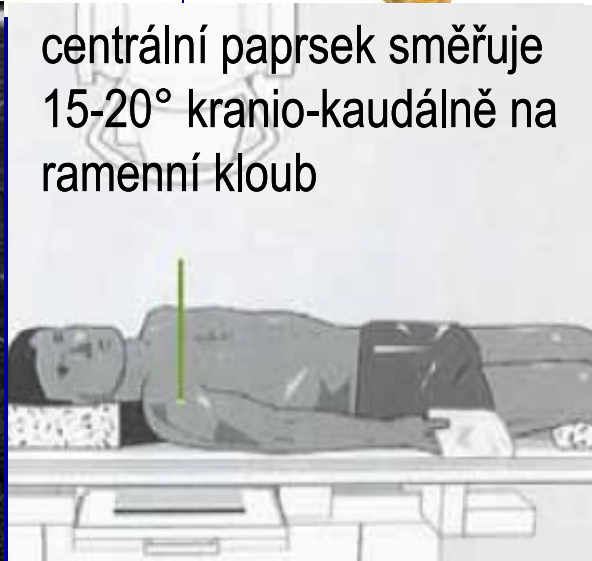centrální paprsek směřuje
vertikálně na patní kost

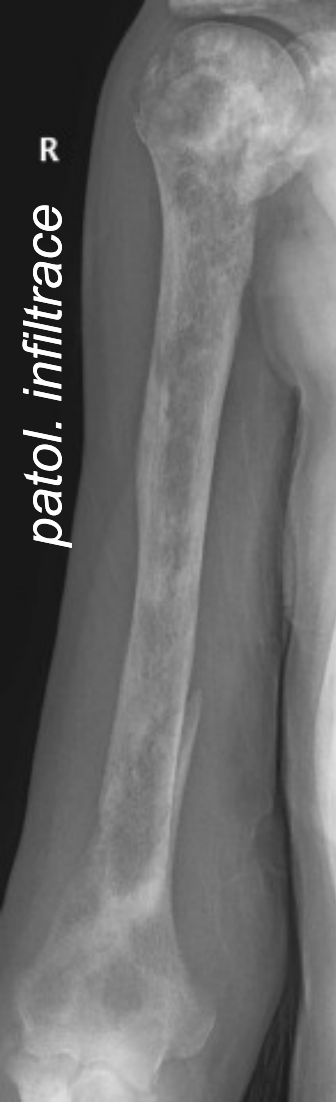

rameno

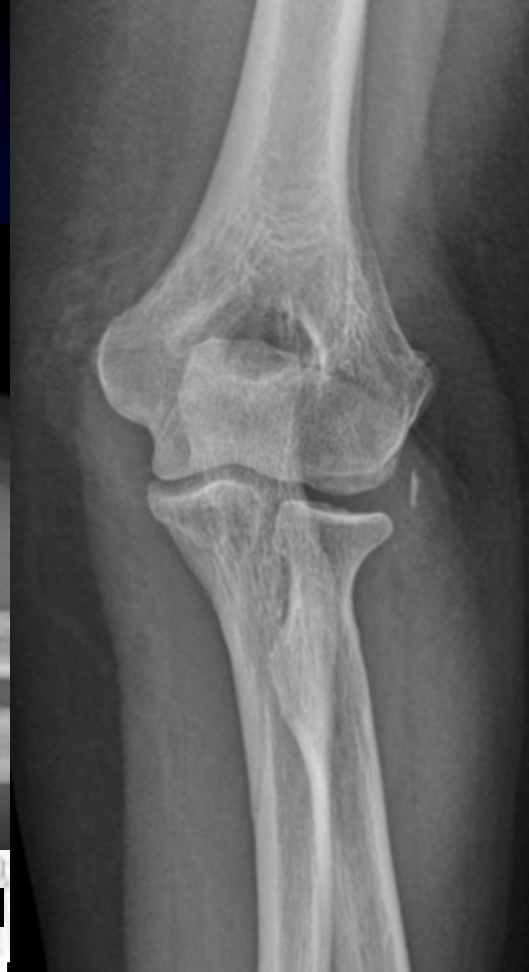
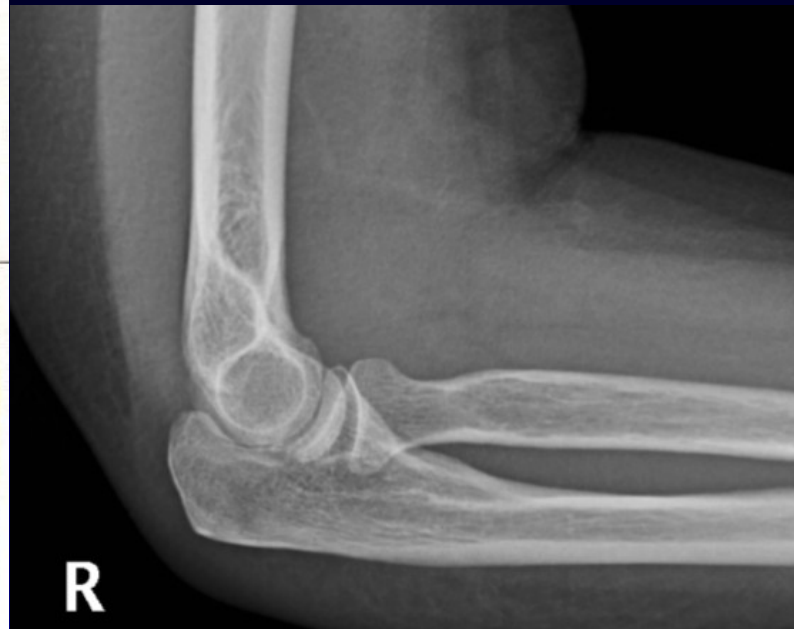
centrální paprsek směřuje 15-20° kranio-kaudálně na ramenní kloub



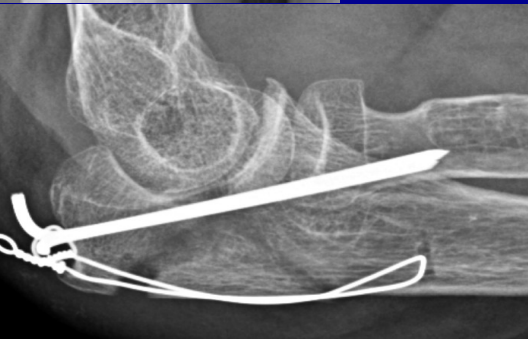

loket

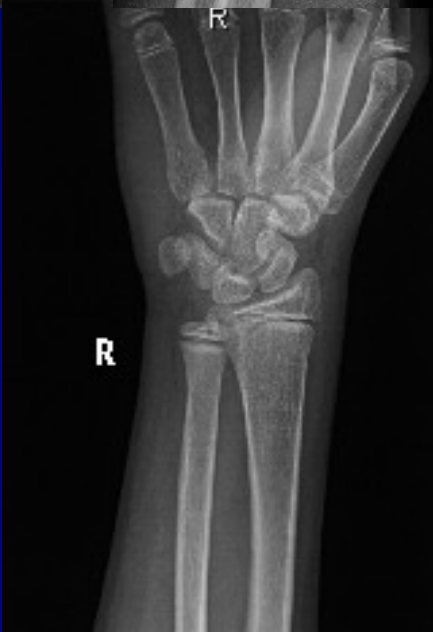
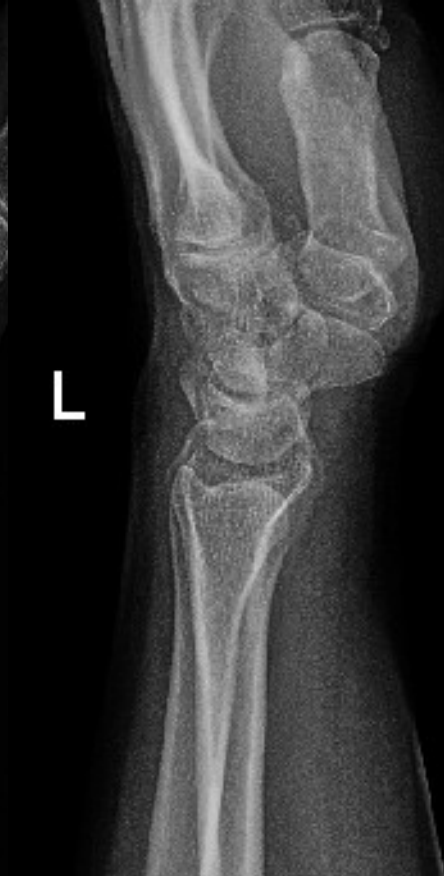
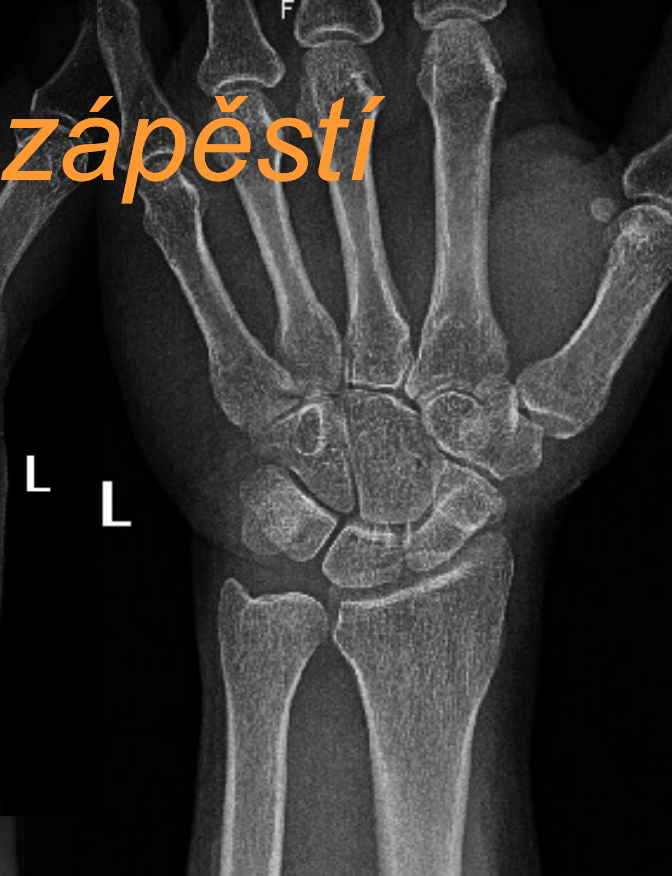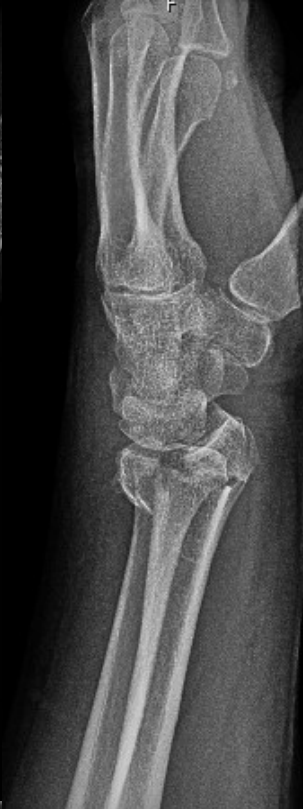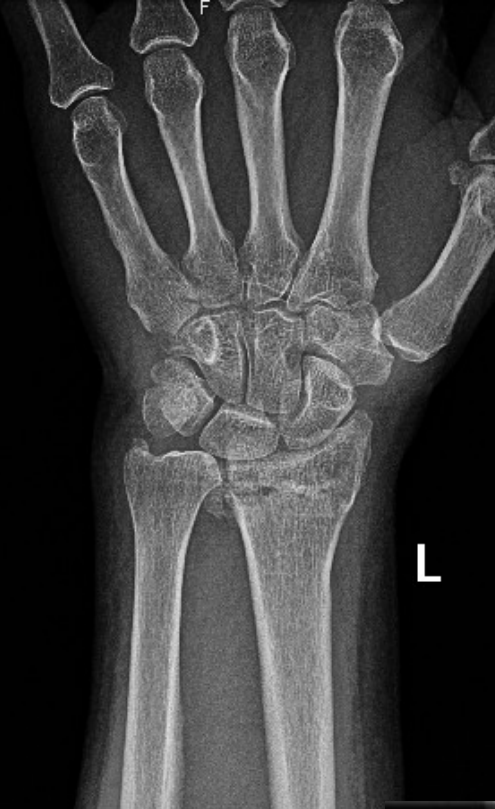centrální paprsek směřuje
perpendikulárně na střed kloubu

centrální
ke kloubu

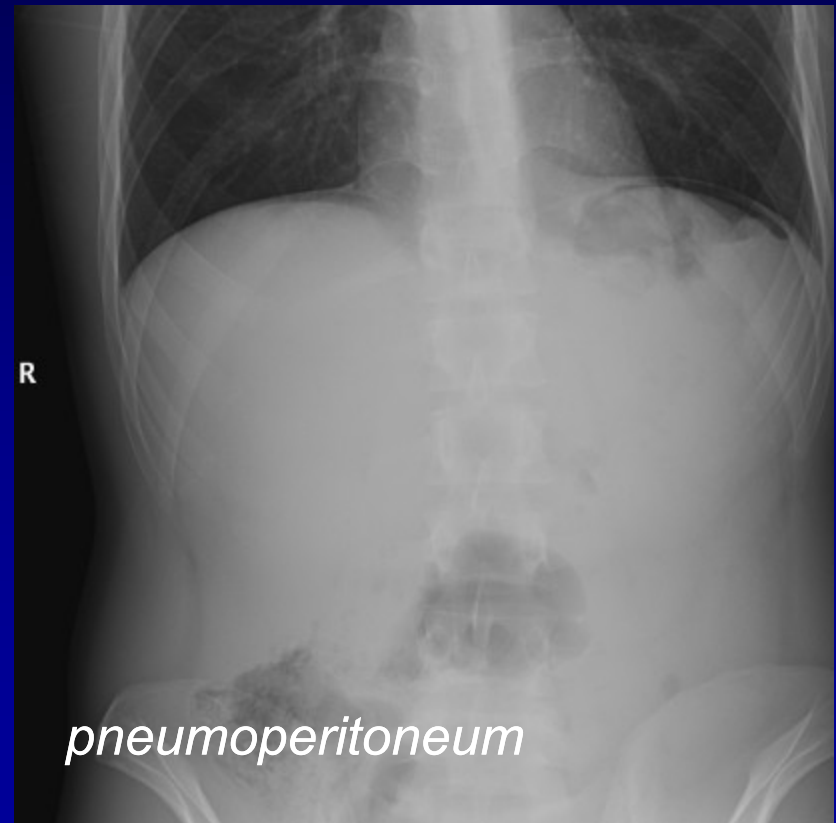
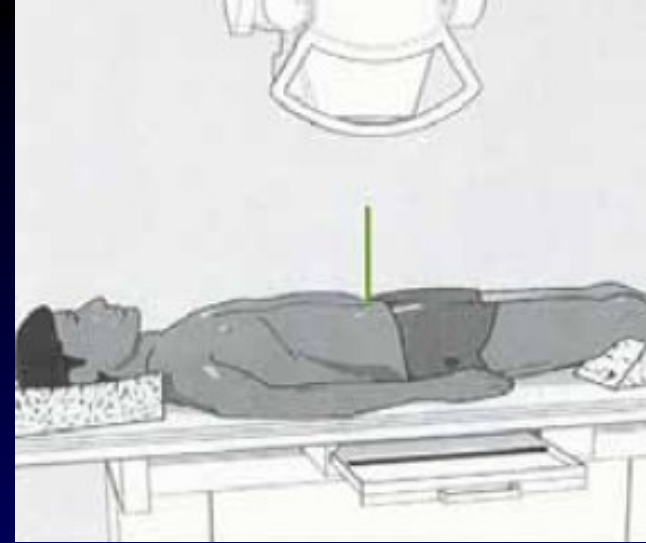
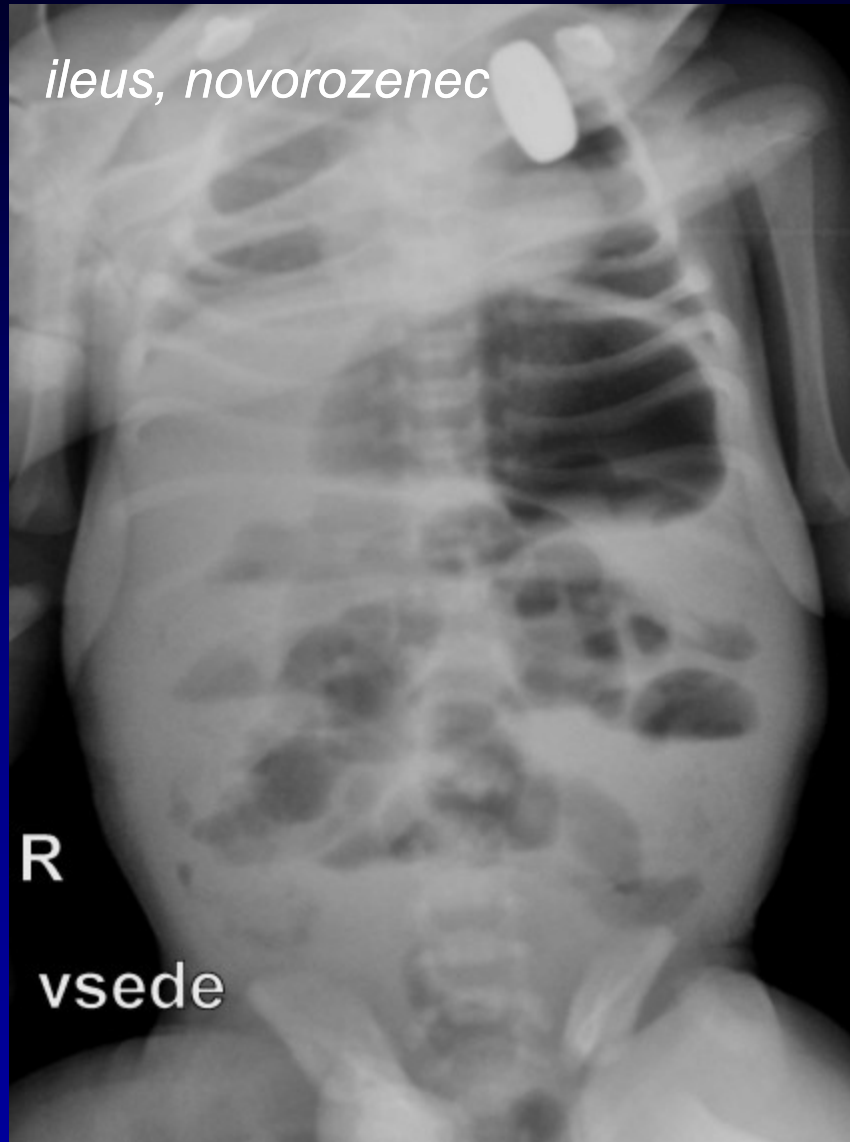
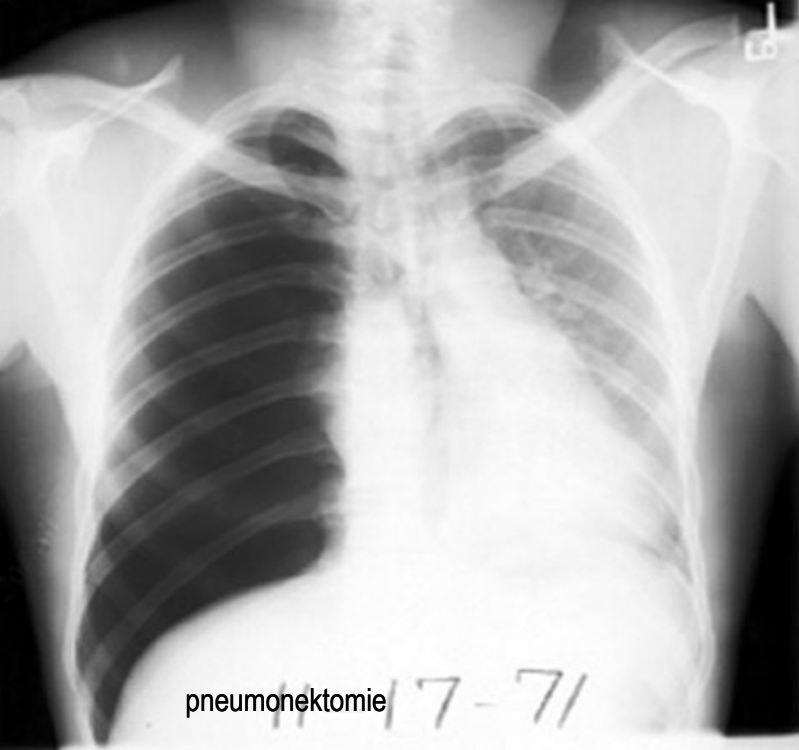zápěstí



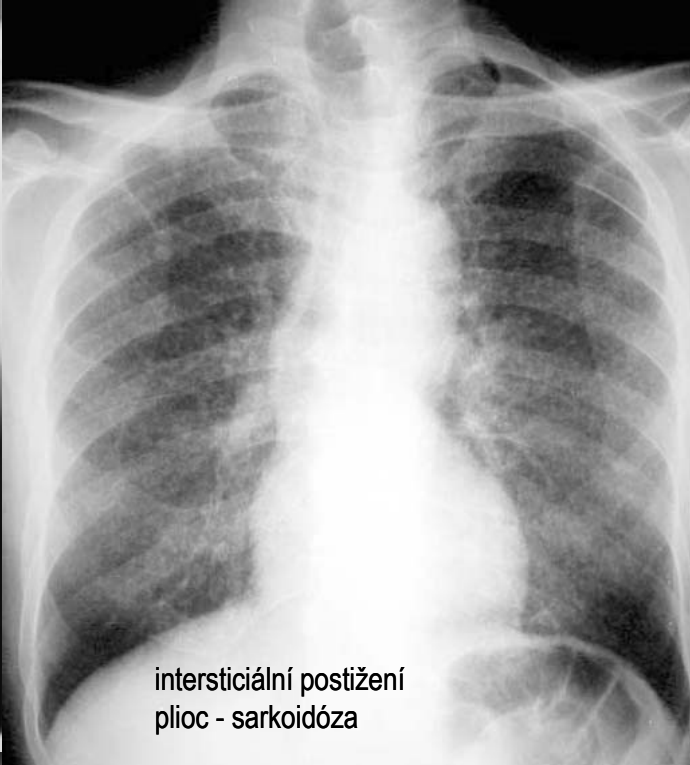
centrální paprsek směřuje na střed zápěstí

břicho

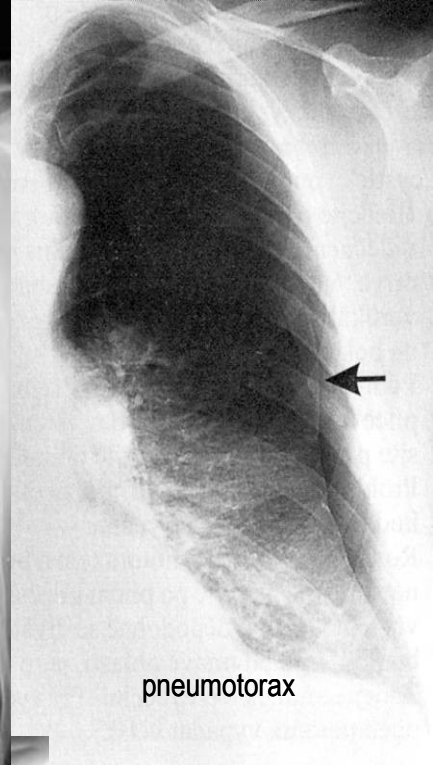




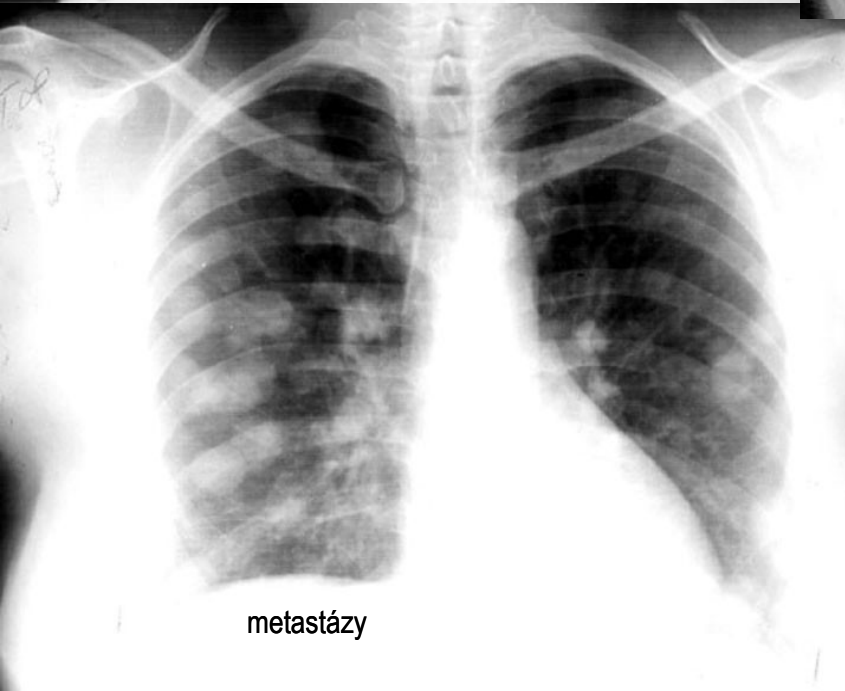
pneumonektomie 17-71



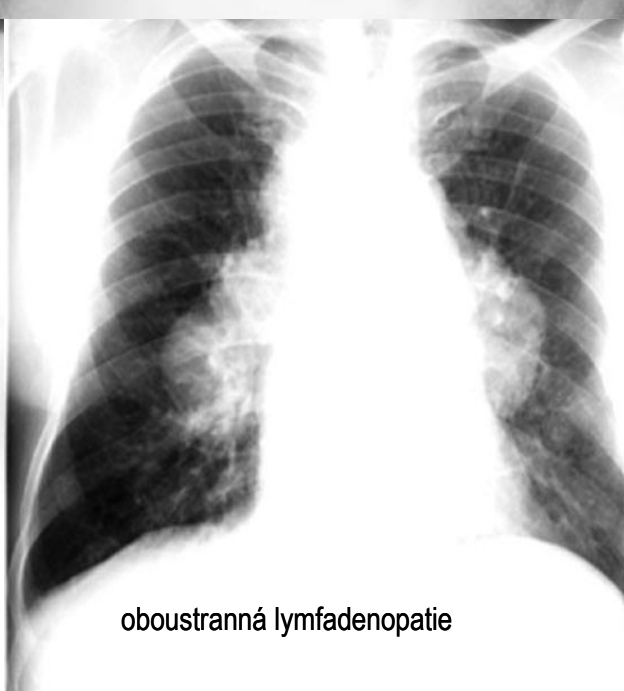interstiální postižení plic - sarkoidóza



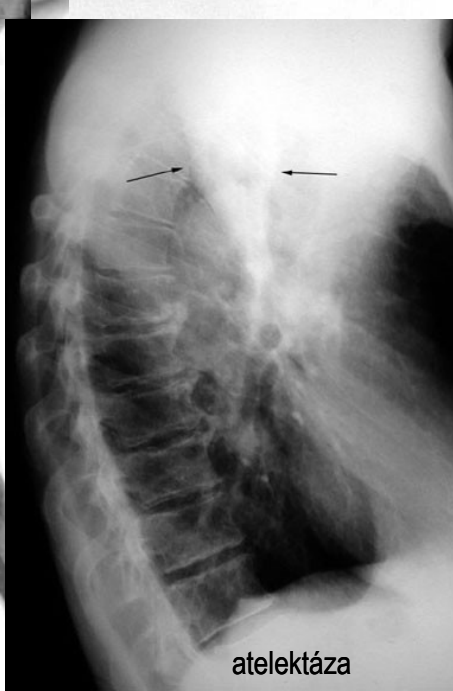
pneumotorax



metastázy

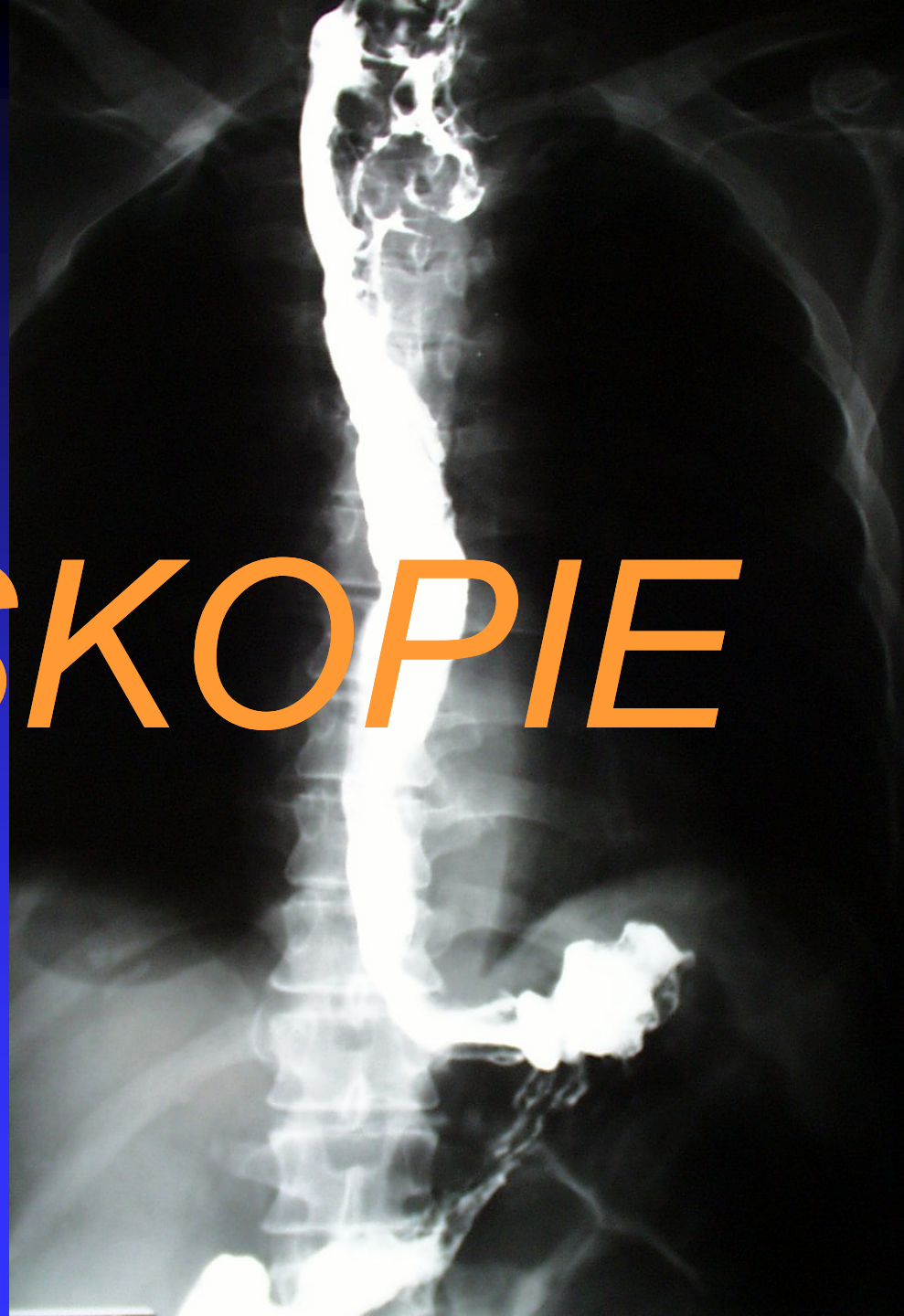

oboustranná lymfadenopatie



atelektáza

SKIASKOPIE



Skiaskopie - definice

- Prosvěcování
- Kontinuální sledování rtg obrazu objektu

Indikace

- Vyšetření GIT
- Kontrola při zavádění katetru při angiografii
- Kontrola při terapeutických intervenčních výkonech

Kontraindikace

- Podezření na **perforaci** trávicí trubice
- **Cizí těleso**
 - ✓ **Vodnou** Jodovou KL
 - ✓ *Baryum* způsobuje mediastinitis a granulomatózní peritonitis

Vyšetření GIT

- Hypopharynx
- Jícen
- Žaludek a duodenum
- Tenké střevo
- Tlusté střevo

Vyšetření HYPOFARYNGU

➤ Indikace:

- Dysfagie
- Odynofagie

Příprava

➤ 6 h před vyšetřením:

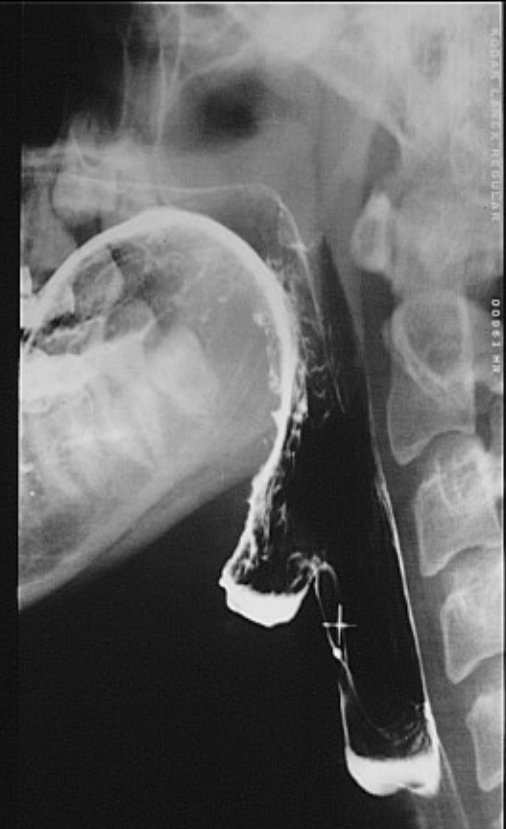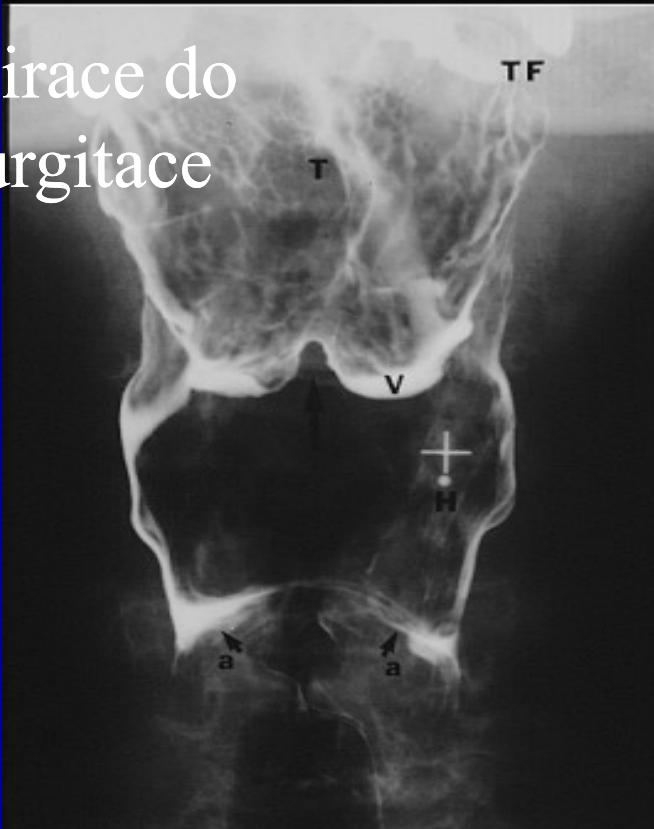
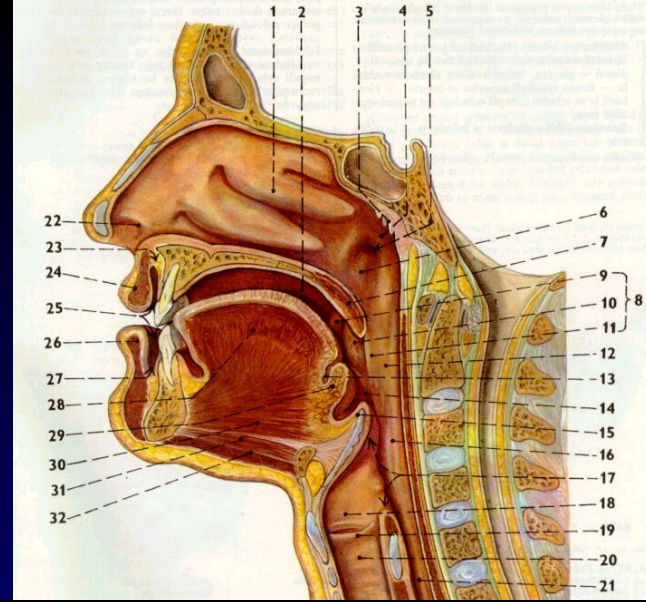
- ✓ Nejíst
- ✓ Nepít
- ✓ Nekouřit

Dvojkontrastní vyšetření

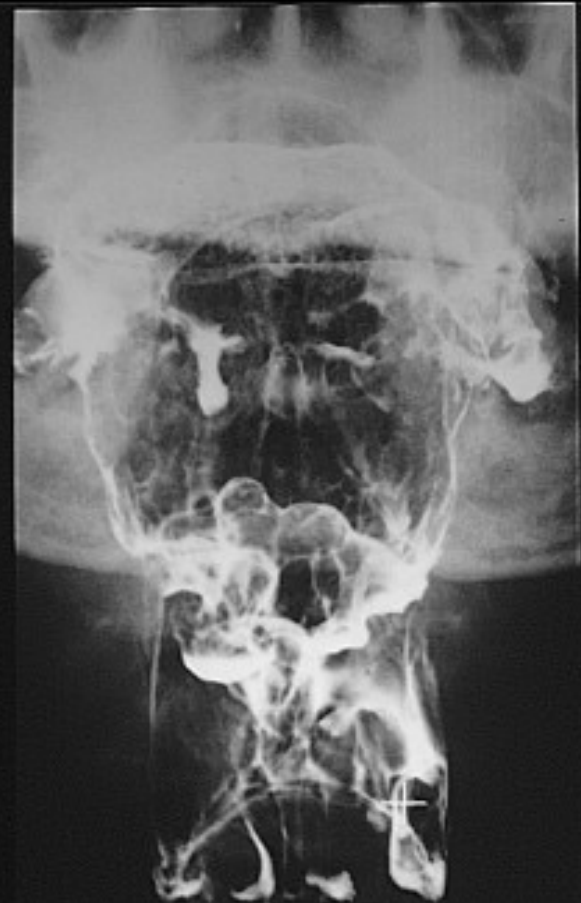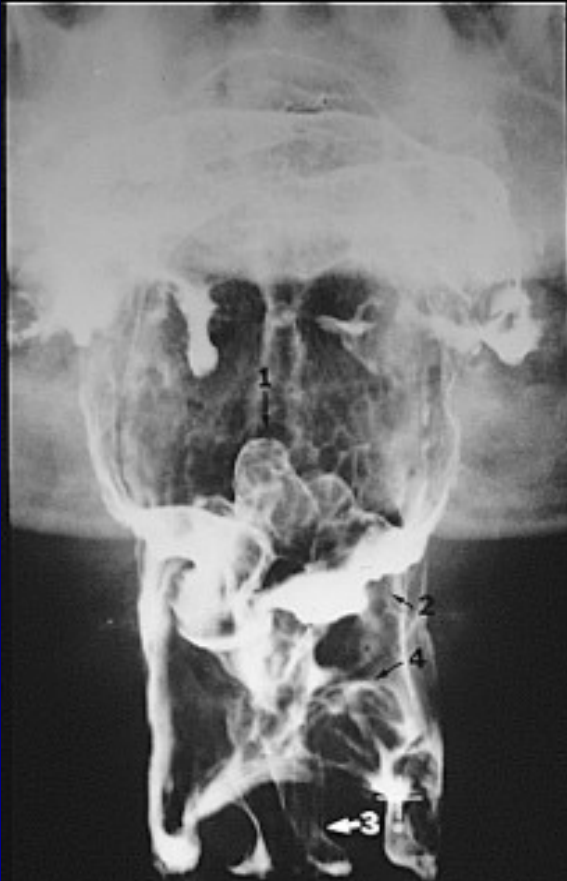- Provádí se ve fonaci nebo při zadržení respirace se zavřenými ústy
 - ✓ Suspenze barya (BaSO_4)
 - ✓ Micropaque H.D. ORAL

Hodnocení

- Symetrie struktur
- Kontura
- Koordinace polykacího aktu
- Event. zatékání, aspirace do dýchacích cest, regurgitace do nazofaryngu



Tumor



Vyšetření JÍCNU

➤ Indikace:

- Dysfagie, odynofagie
- Podezření na hiátovou hernii

Příprava

➤ 6 h před vyšetřením:

- ✓ Nejíst
- ✓ Nepít
- ✓ Nekouřit

Postup vyšetření

- 2 ml Buscopanu i.v.
- Effervescentní prášek ~ šumák
- Pití baryové suspenze - po doušcích
- Při podezření na hiátovou hernii vyšetření vleže na břiše v Trendelenburg. poloze

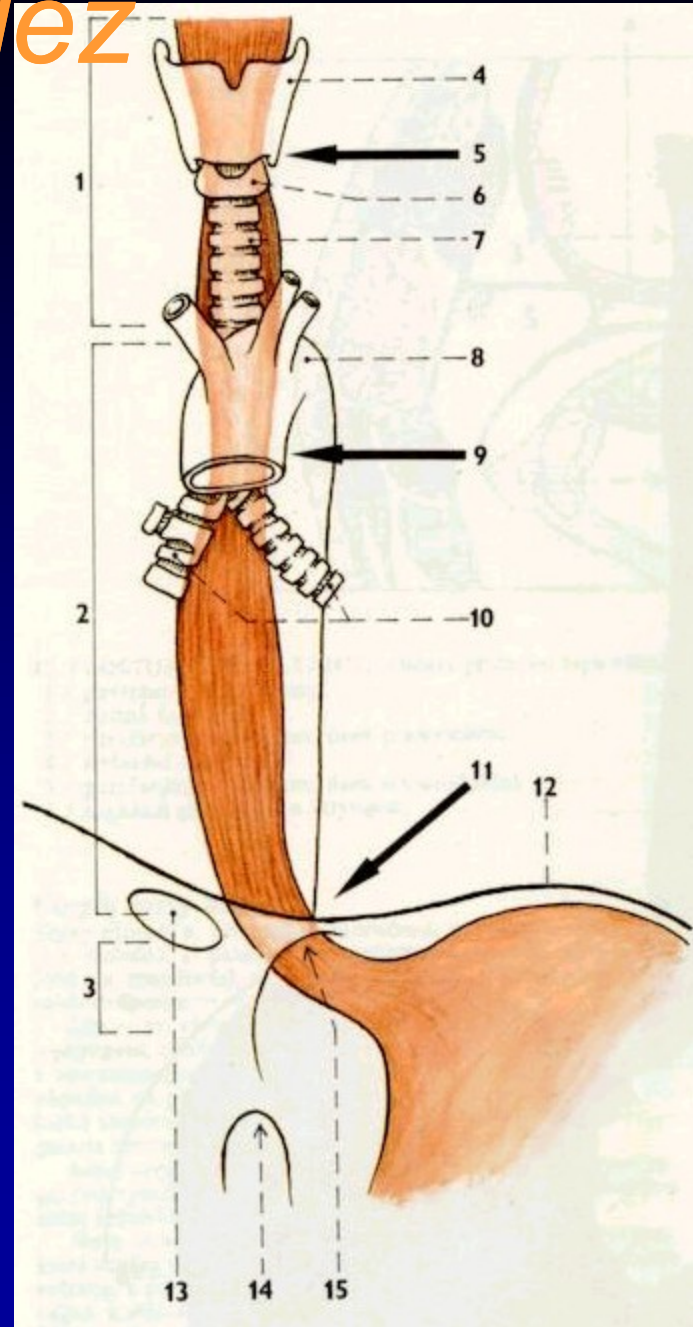
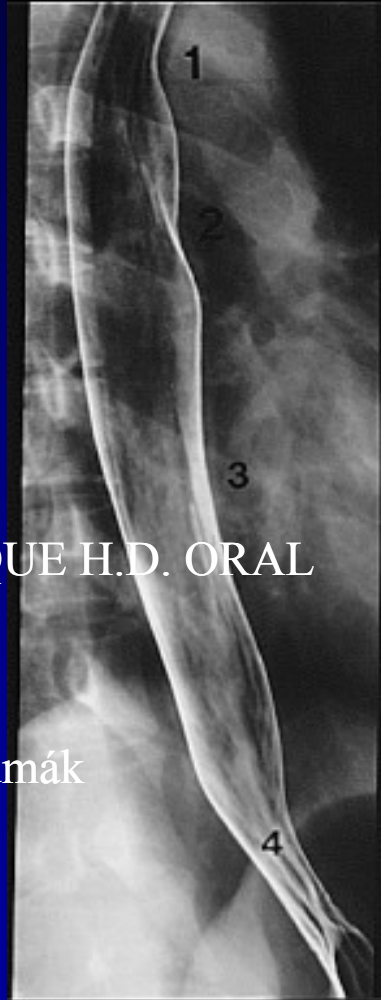
Normální nález

➤ **Morfologie** jícnu, fundu a kardie žaludku

➤ Dynamické **funkční** posouzení:

✓ Motilita jícnu

✓ Odlitková náplň



➤ **KL**

➤ **Pozitivní**

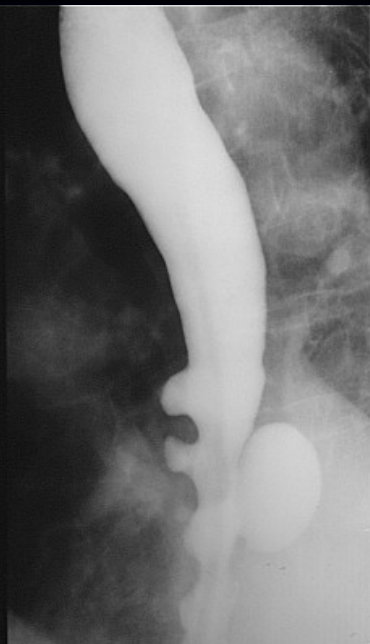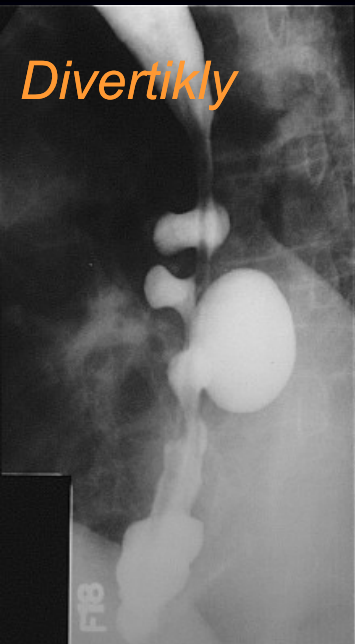✓ Báryová suspenze - MICROPaque H.D. ORAL

✓ Ředění s vodou 1:1

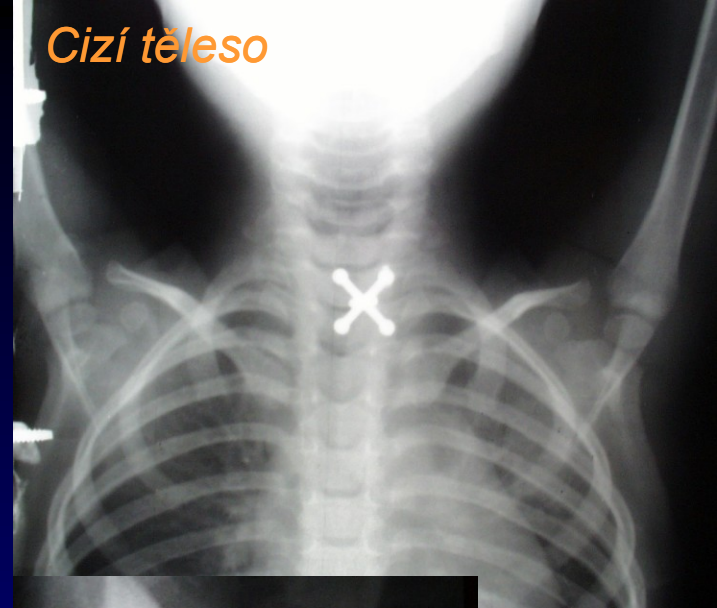
➤ **Negativní**

✓ CO₂ - effervescentní prášek ~ šumák

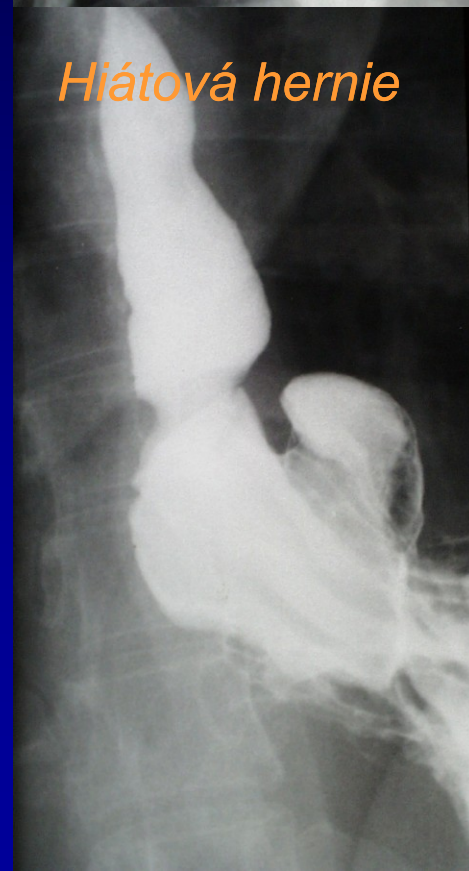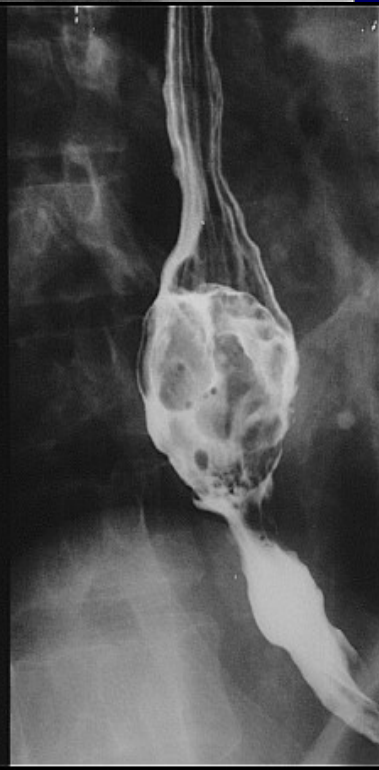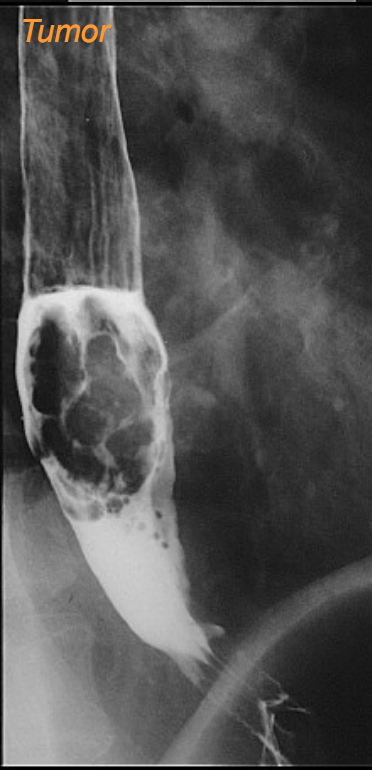Divertikly



Cizí těleso



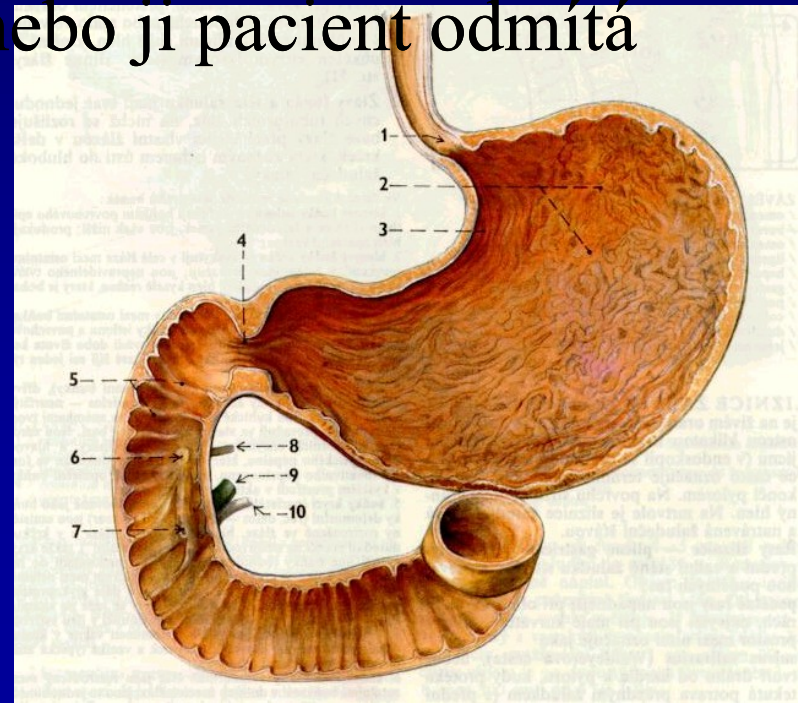
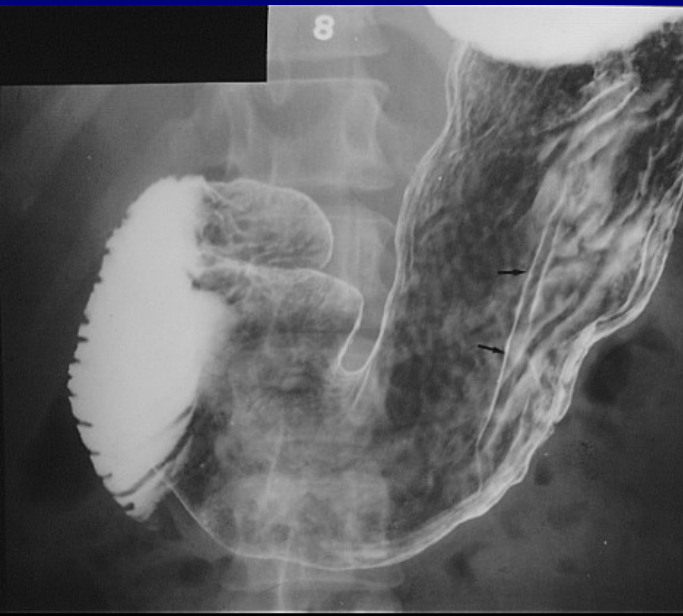
Hiátová hernie



Vyšetření ŽALUDKU a DUODENA

➤ Indikace:

- ✓ Dysfagie dolního typu
- ✓ Dyspeptický syndrom horního typu
- ✓ Suspekce malignity
- ✓ Gastrofibroskopie selhala nebo ji pacient odmítá



Dvojkontrastní vyšetření - výhody

- Vyšší senzitivita při průkazu infiltrace **submukózy** a stěny žaludku (linitis plastica, nádory prorůstající z okolí, tumory a metastázy submukózy).
- Průkaz **divertiklů**

Příprava

➤ 6 h před vyšetřením:

- ✓ Nejíst
- ✓ Nepít
- ✓ Nekouřit

KL

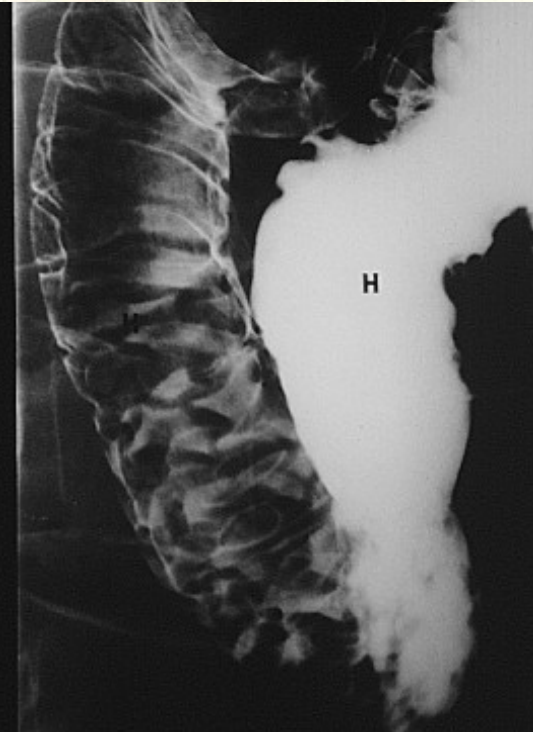
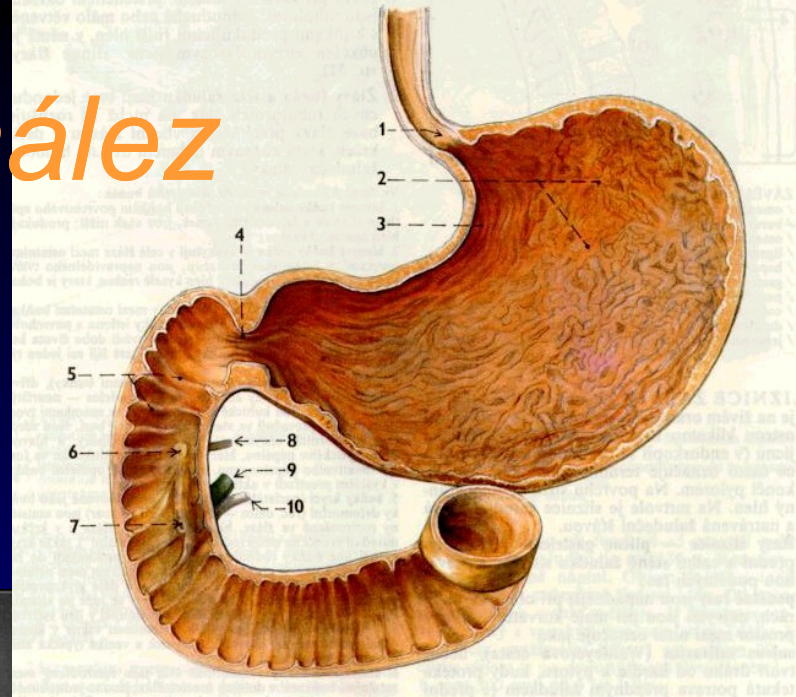
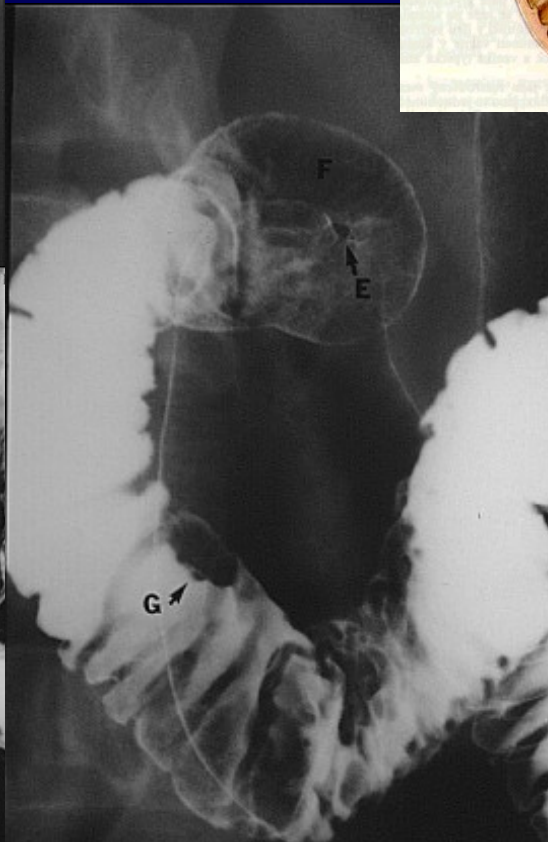
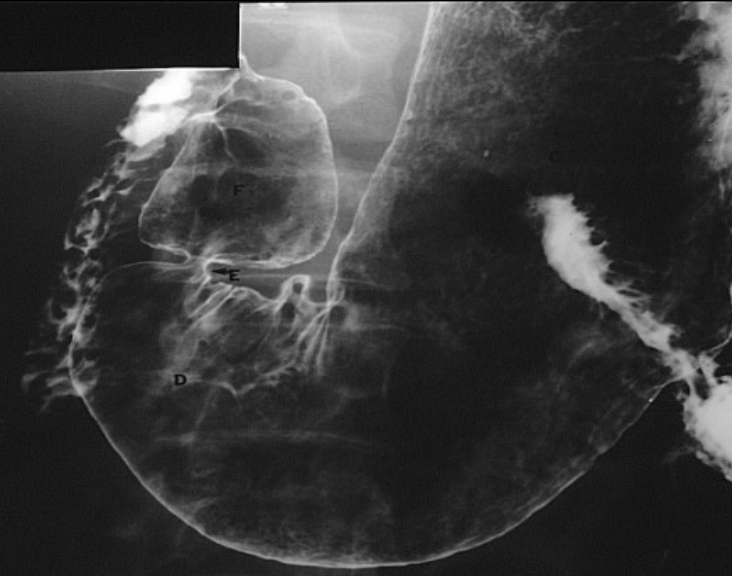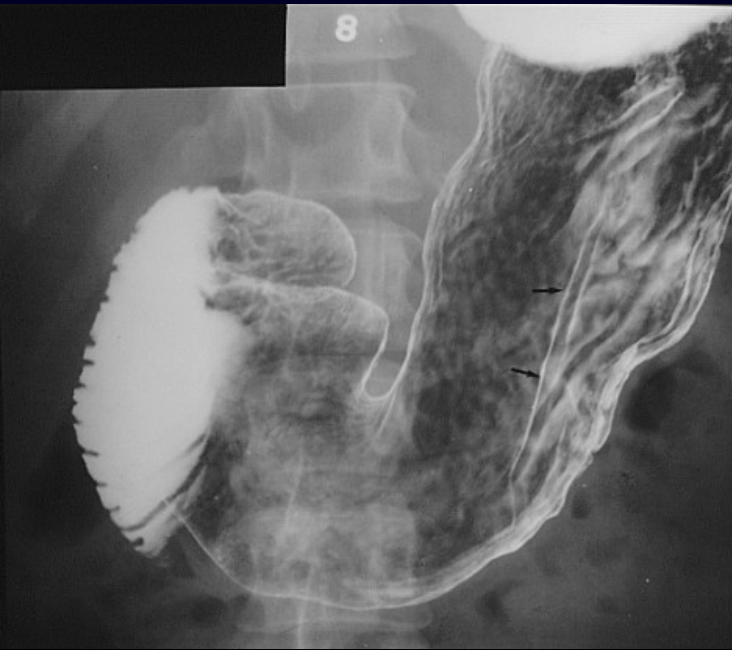
➤ **Pozitivní** – suspenze barya (Micropaque H.D. Oral)

➤ **Negativní** – CO₂ z effervescentního prášku

Nejčastější patologické nálezy

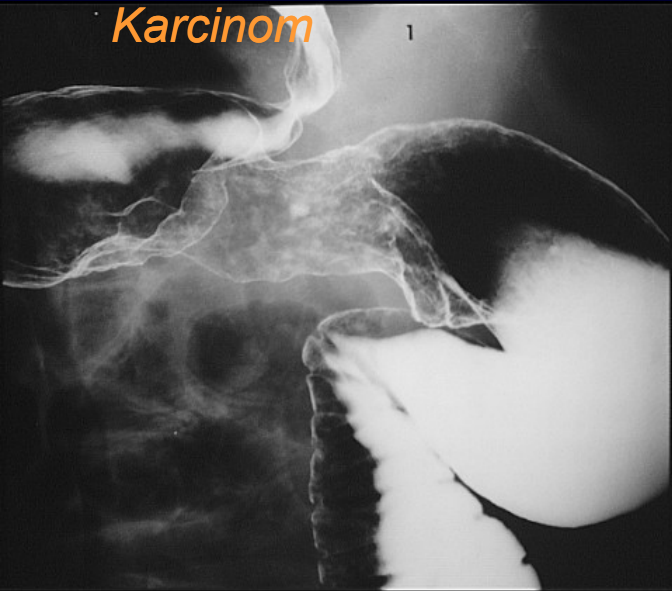
- Tumor (benigní, maligní).
- Hiátová hernie.
- Vředová choroba GD a zánětlivá onemocnění žaludeční sliznice (dnes spíše doménou fibroskopických vyšetření).

Normální nález

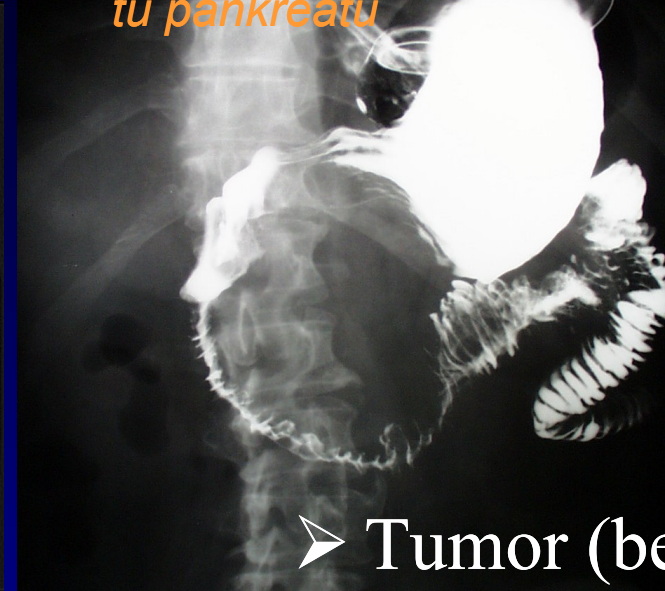


Nejčastější patologické nálezy

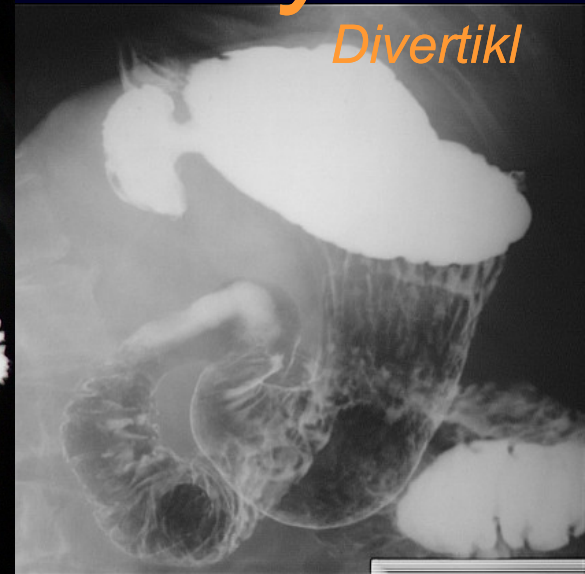
Karcinom



tu pankreatu

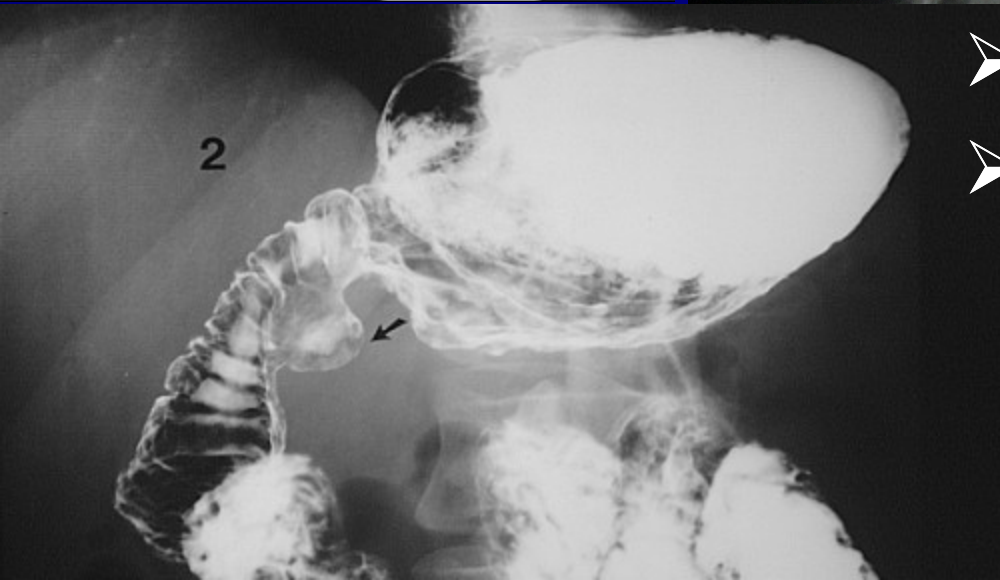


Divertikl



- Tumor (benigní, maligní).
- Hiátová hernie.
- Vředová choroba GD a zánětlivá onemocnění žaludeční sliznice (dnes spíše doménou fibroskopických vyšetření).

2

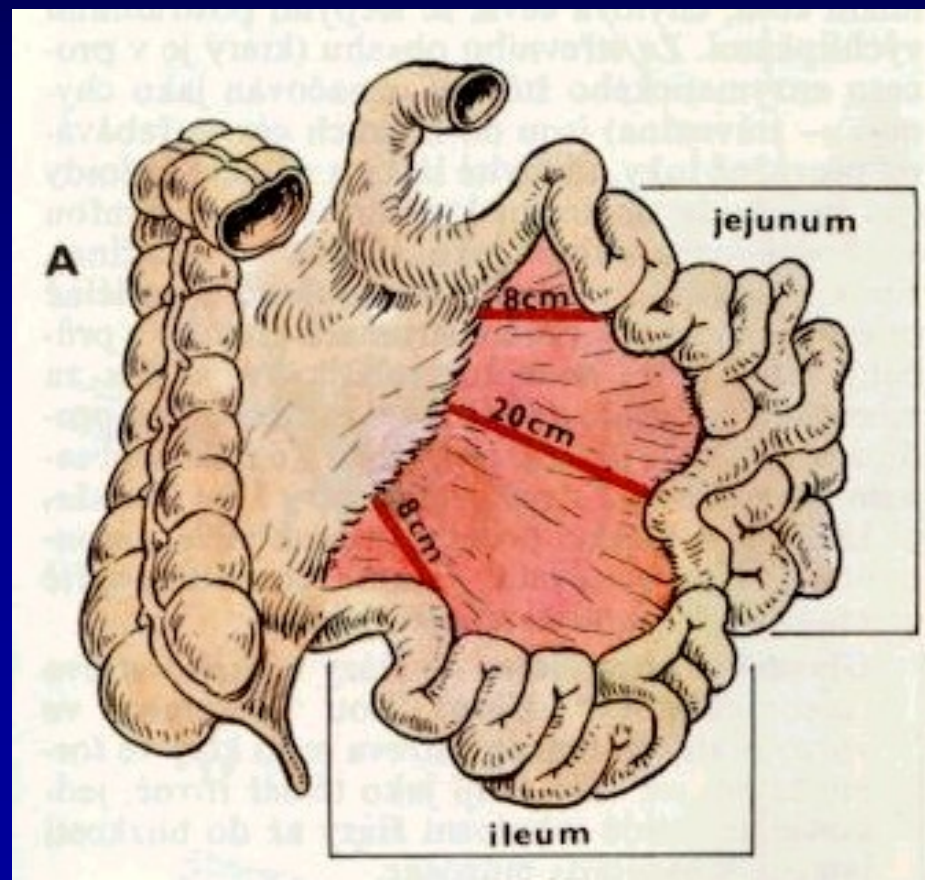
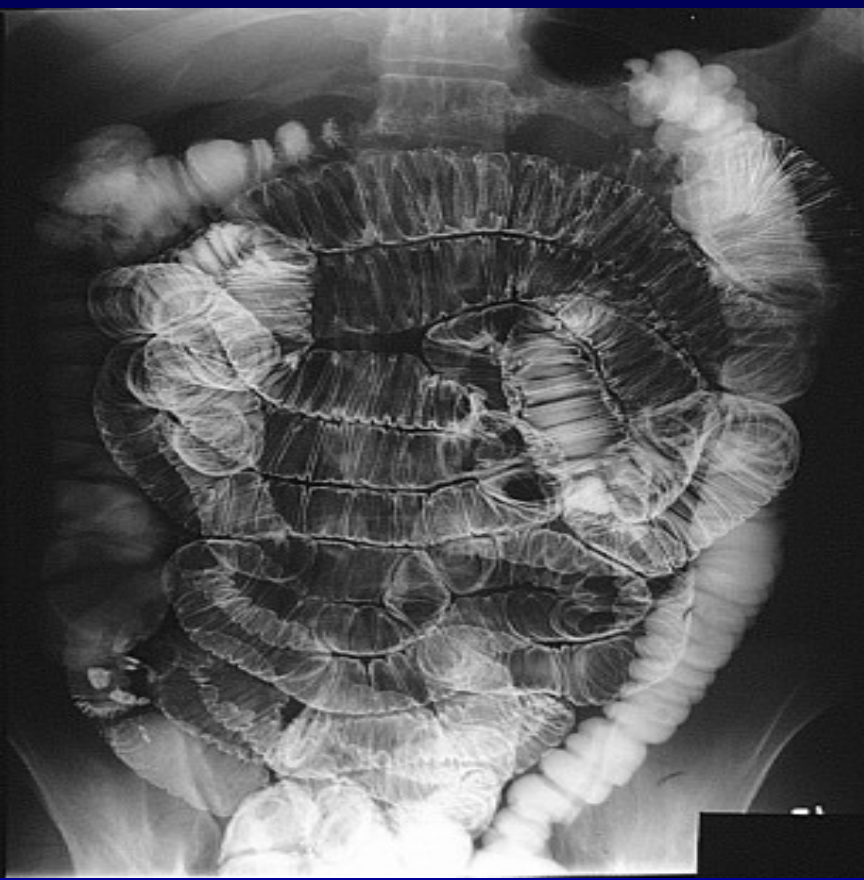


Vyšetření TENKÉHO STŘEVA

- **Indikace:** - Suspekce M. Crohn (90%)
- Nádory (10%)
- Algoritmus: 1. Prostý snímek břicha (akutní břicho)
2. UZ
3. Enteroklýza
4. CT enteroklýza nebo CT střev
(infiltrace okolí)
5. MR enteroklýza (v graviditě)
6. Enteroskopie

Enetroklýza

- Dignosticky nejhodnotnější metoda
- Dvojkontrastní vyšetření



Enteroklýza - postup

- Nasální zavedení sondy po lokálním znecitlivění (Mesokain gel) vsedě
- Naslepo do žaludku
- Pod RTG kontrolou na začátek jejunu těsně za Treitzův vaz
- Pumpou aplikace asi 300 ml **baryové suspenze** ředěné vodou 1:2 (**pozitivní KL**), rychlostí 60-80 ml/min.
- Poté 0,5% roztok **metylcelulózy** (**negativní KL**) rychlostí 80-120ml/min., která vytlačuje pozitivní KL aborálně, ta pak zanechává na stěnách kliček tenký film, navíc sama distenduje kličky (hypotonie bez použití Buscopanu).

Enteroklýza - postup

- Snímkuje se standardní technikou:
 - ✓ - nejprve na konci aplikace pozitivní KL
(= jejunum v monokontrastu)
 - ✓ - dále po průniku KL ileocékální chlopní
(= ileum v monokontrastu)
 - ✓ - dále snímkuje v dvojkontrastu,
je-li to nutné polohujeme, nebo užíváme
dózovanou kompresi (distinktor).

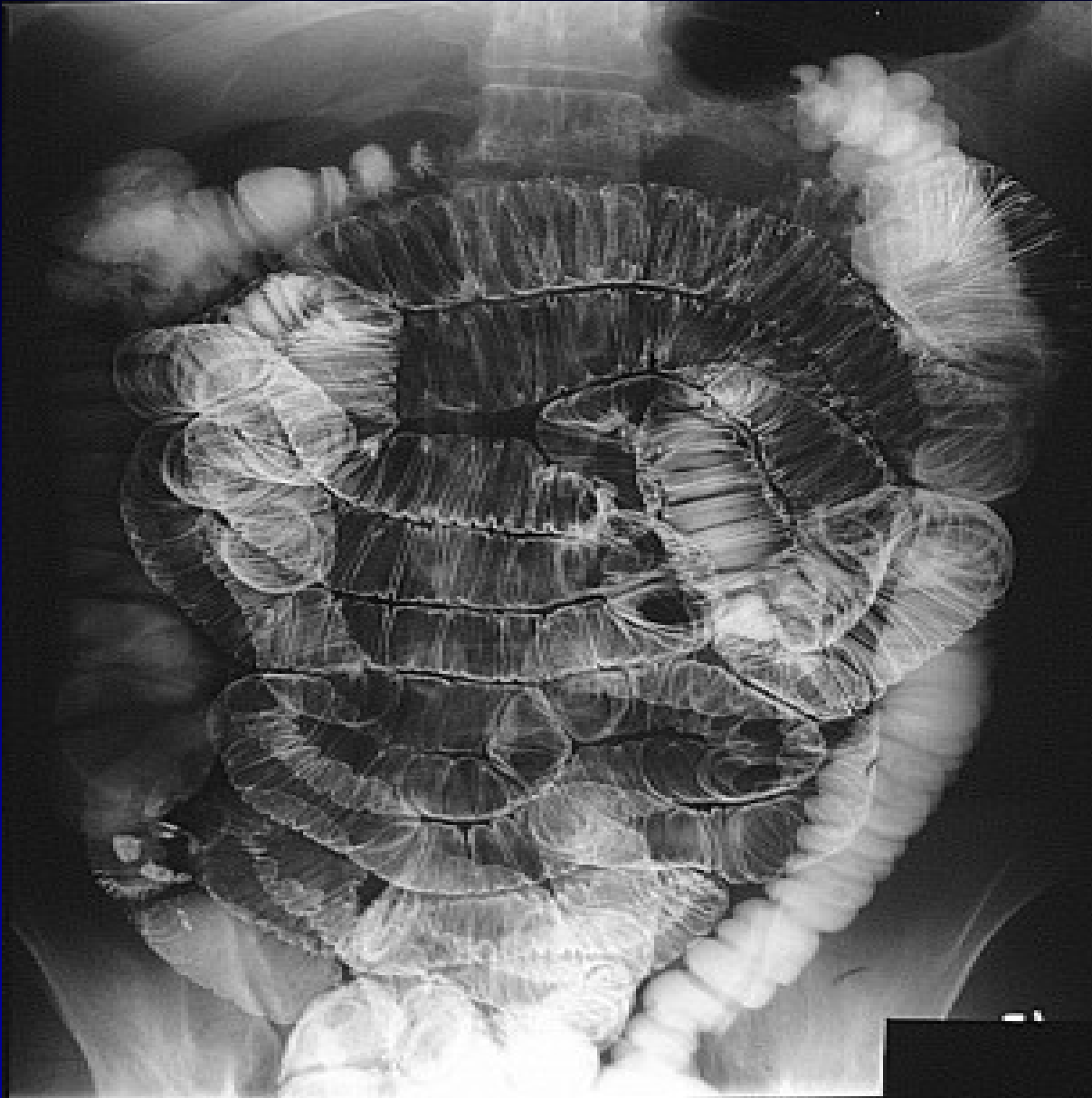
Enteroklýza - výhody

- KL se aplikuje přímo do lumen tenkého střeva (vyloučení sumace kliček s naplněným žaludkem a duodenem)
- lze regulovat rychlost podání KL (zkrácení průměrné doby vyšetření)
- možnost hodnotit pasáž tenkým střevem

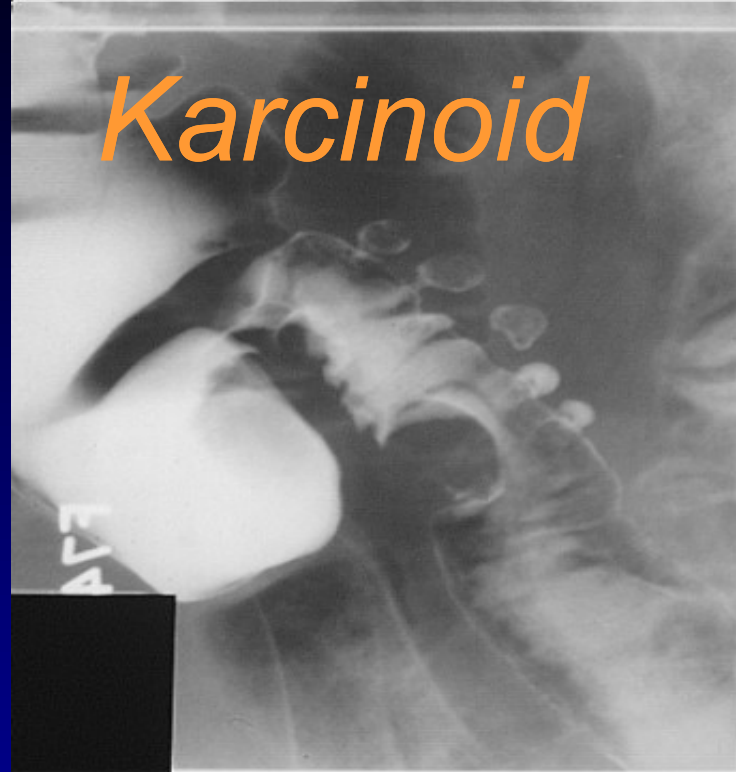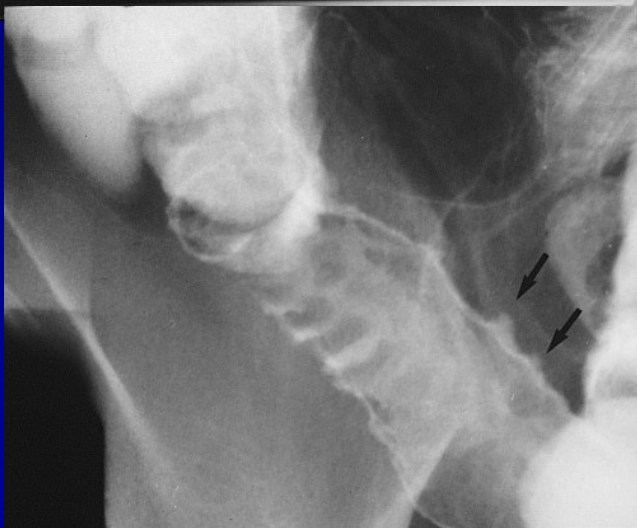
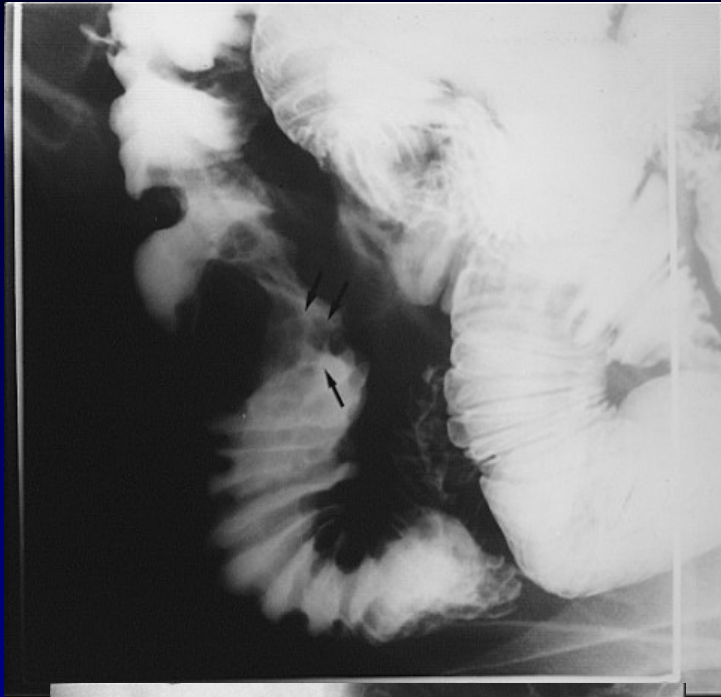
- nevýhody

- určitá míra dyskomfortu pro pacienta
 - ✓ zavádění sondy
 - ✓ emetogenní efekt celulózy
 - ✓ použití distinktoru

Enteroklýza - normální nález

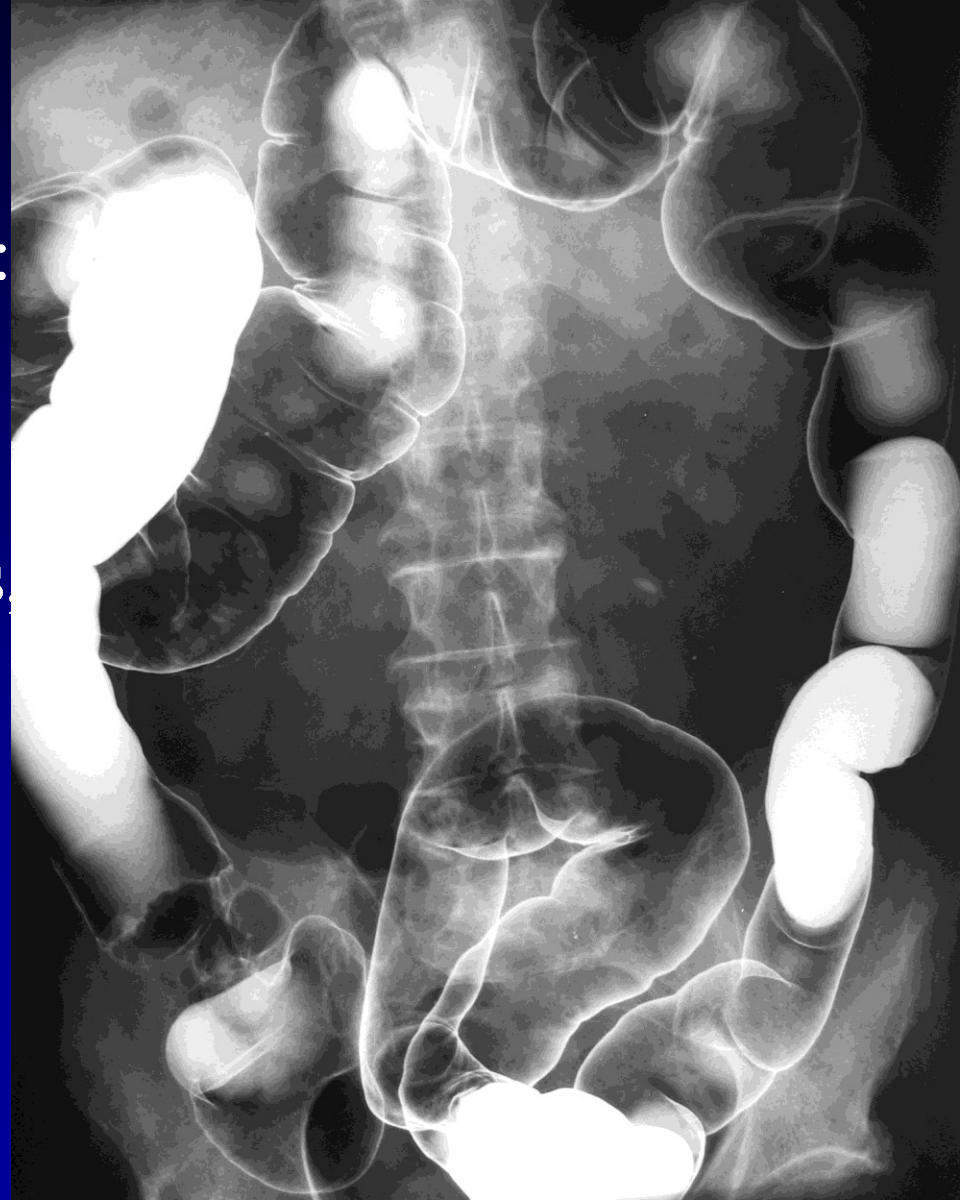

M. Crohn



Irrigografie

- Dvojkontrastní vyšetření tlustého střeva
- **Indikace** při podezření na lézi:
 1. zánětlivou
 2. funkční
 3. ložiskovou (nejč. ulc. kolitis, divertikulosa, kolorektální Ca)



Irrigografie - postup

- Provádí se v **hypotonii** – Buscopan i.v.
- Rektální nálev – baryová suspenze 450-500 ml (**pozitivní KL**)
- Pod skiaskopickou kontrolou
- Nálev ukončíme po dosažení kontrastní náplně za lienální flexuru
- Následuje insuflace vzduchu (**negativní KL**)
- Nemocného **polohujeme**, aby se baryum volně rozprostřelo po celé délce kolon, včetně céka. snímek celého colon

Irrigografie - postup

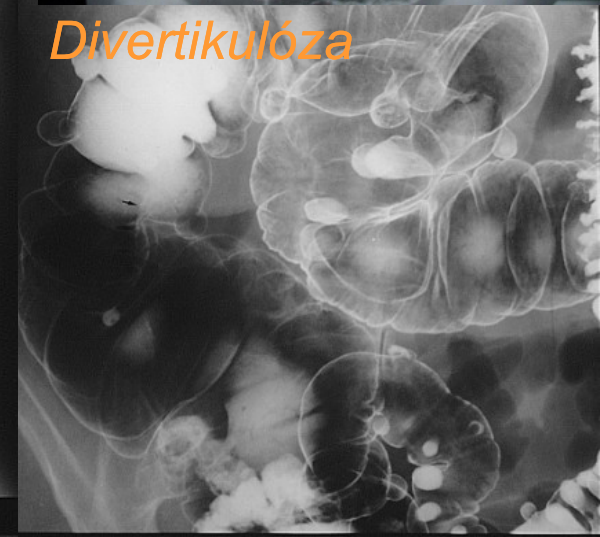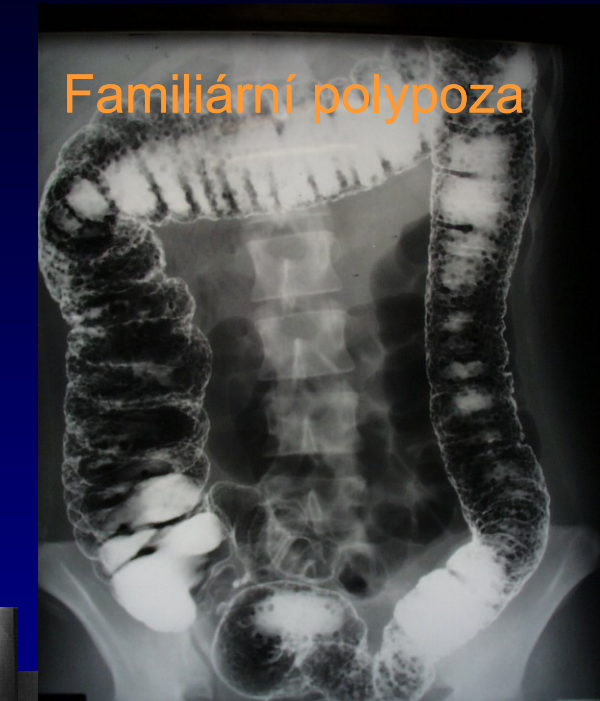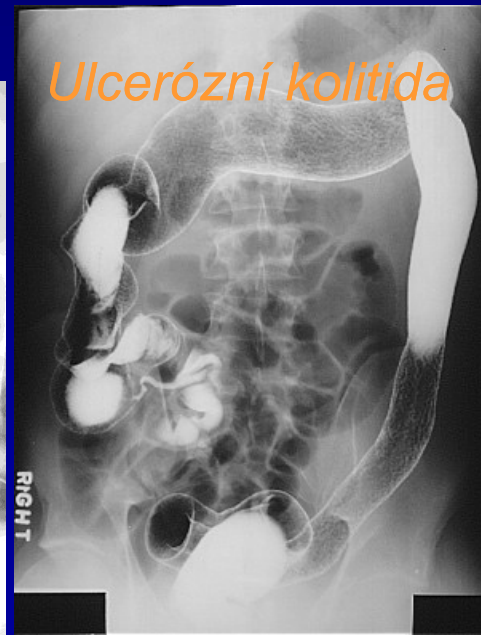
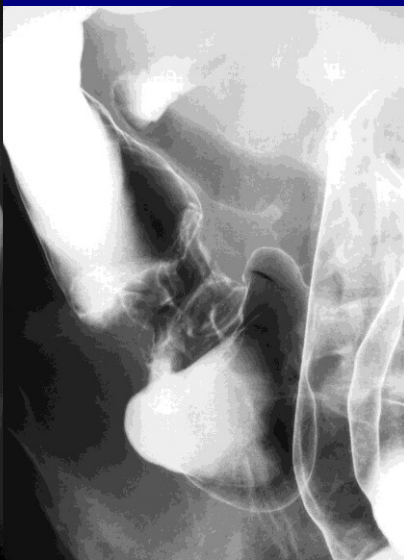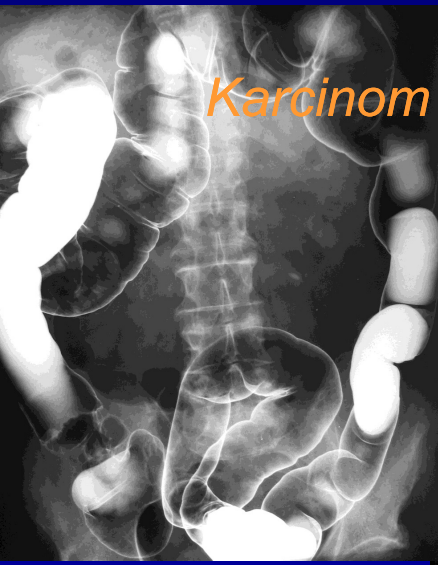- Po vytažení rektální rourky se vyšetřovaný otáčí kolem podélné osy těla („válí sudy“), aby KL dostatečně omyla stěny colon
- snímkuje se střevo po částech
(rectum, sigma, descendens, cecum + ascendens, flexury + transversum)
- nakonec přehledný snímek celého colon

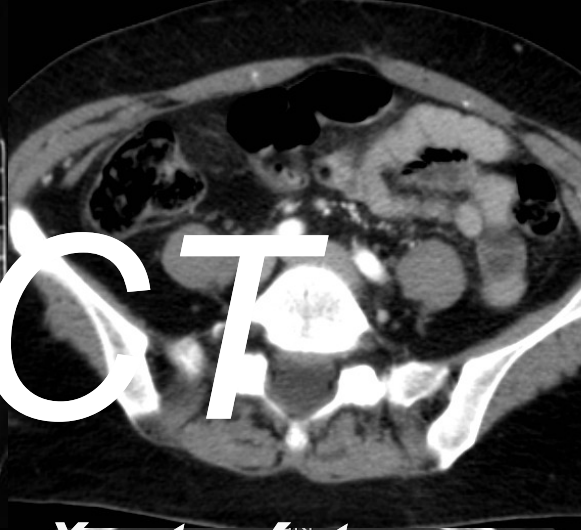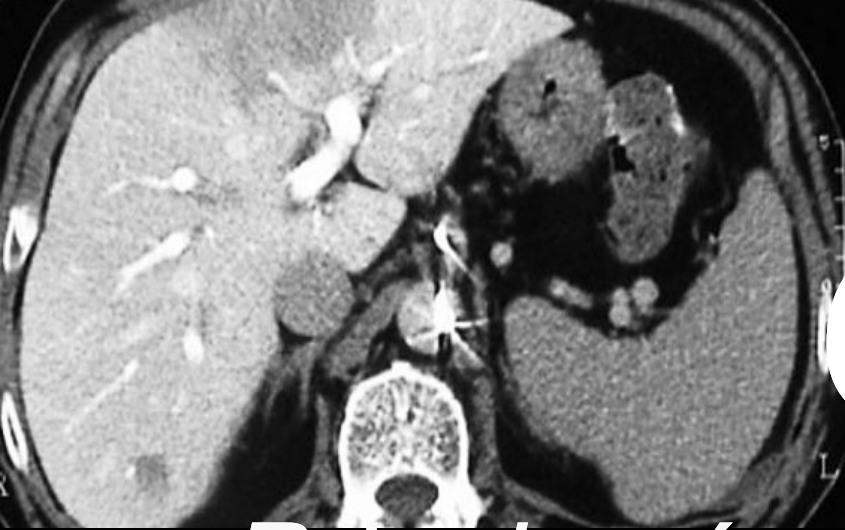
Nejčastější patologické nálezy

Nádory

- benigní (polypy)
- maligní

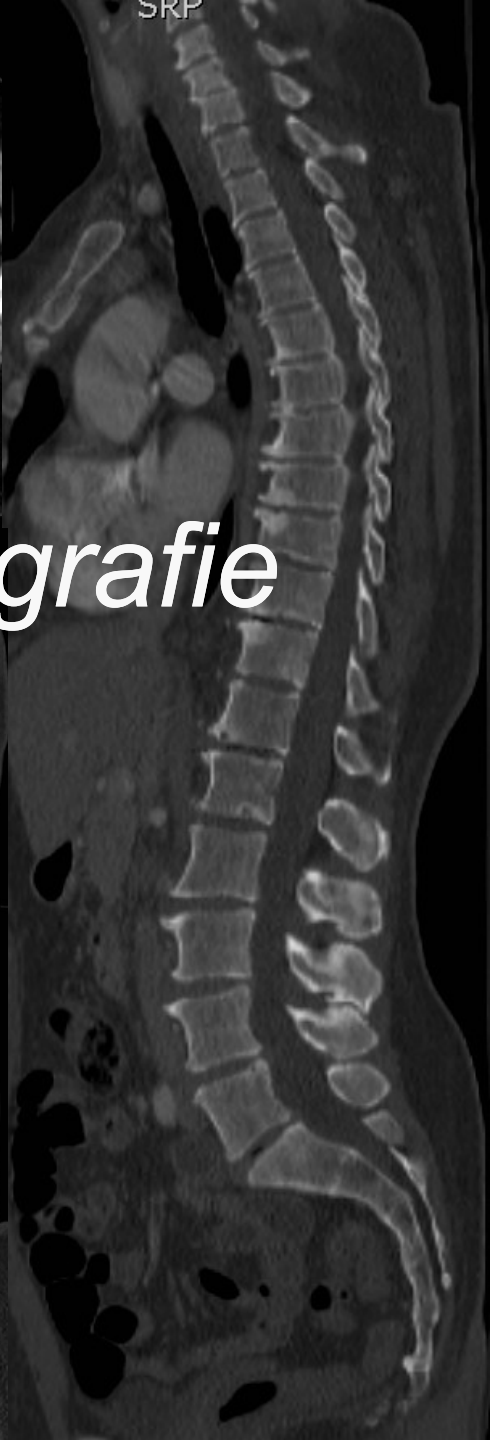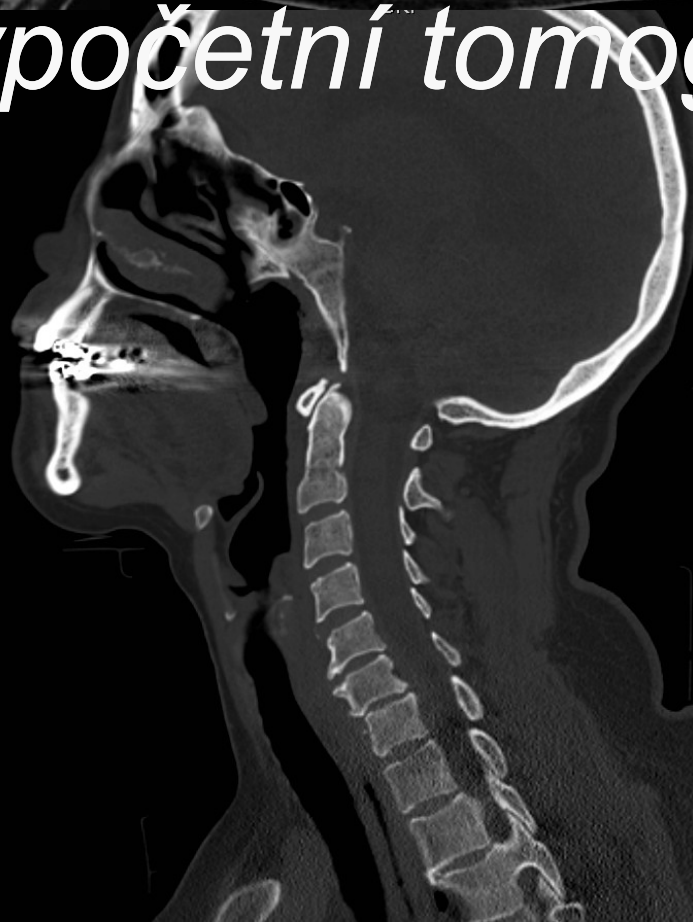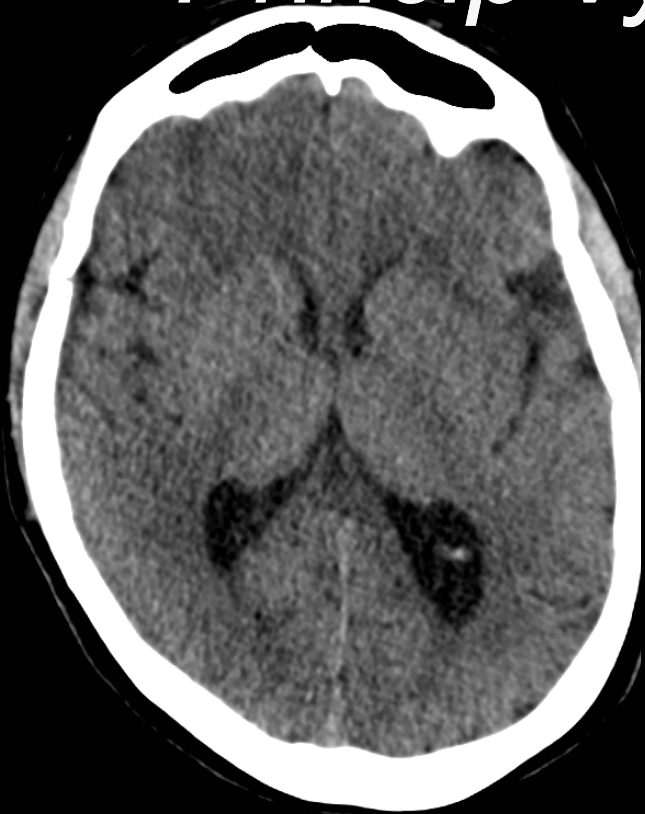- Záněty (colitis ulcerosa, M. Crohn)
- Divertikulóza tračníku





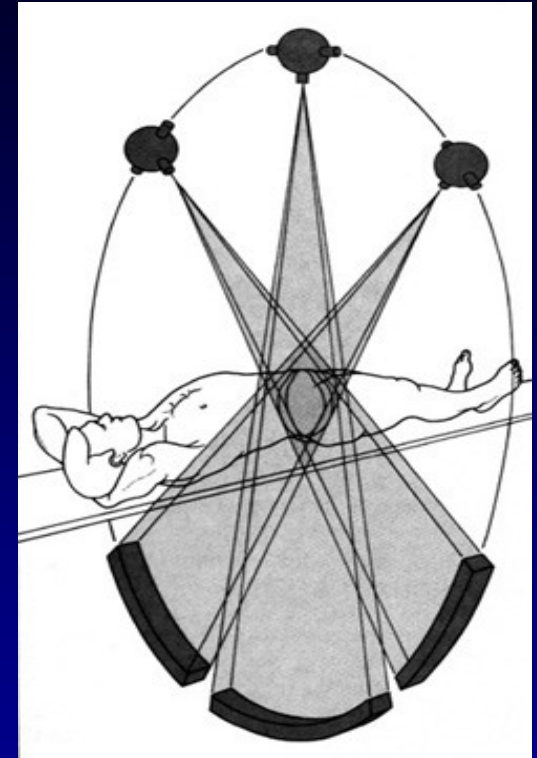
CT

Princip výpočetní tomografie



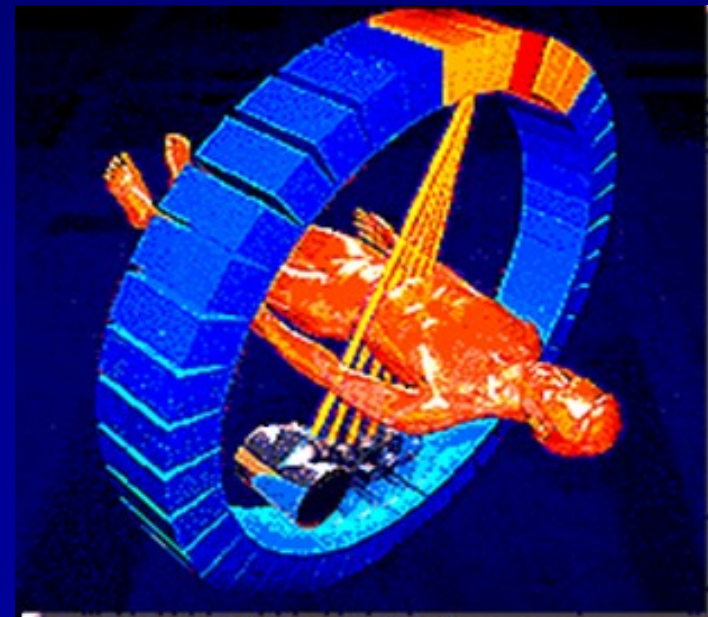
Princip CT tomografie

- Je založen na měření absorpce rentgenového záření tkáněmi lidského těla s použitím mnoha projekcí a následného počítačového zpracování obrazu.
- Rentgenka emituje úzce kolimovaný svazek záření ve tvaru vějíře, který prochází vyšetřovaným objektem a je registrován sadou detektorů přeměňujících prošlá kvanta rentgenového záření na elektrický signál, který je digitalizován a dále zpracováván.
- Komplet rentgenka – detektory vykonává během expozice synchronní pohyb okolo vyšetřovaného objektu tak, že rentgenka je vždy na protilehlé straně vyšetřovaného objektu než detektory.



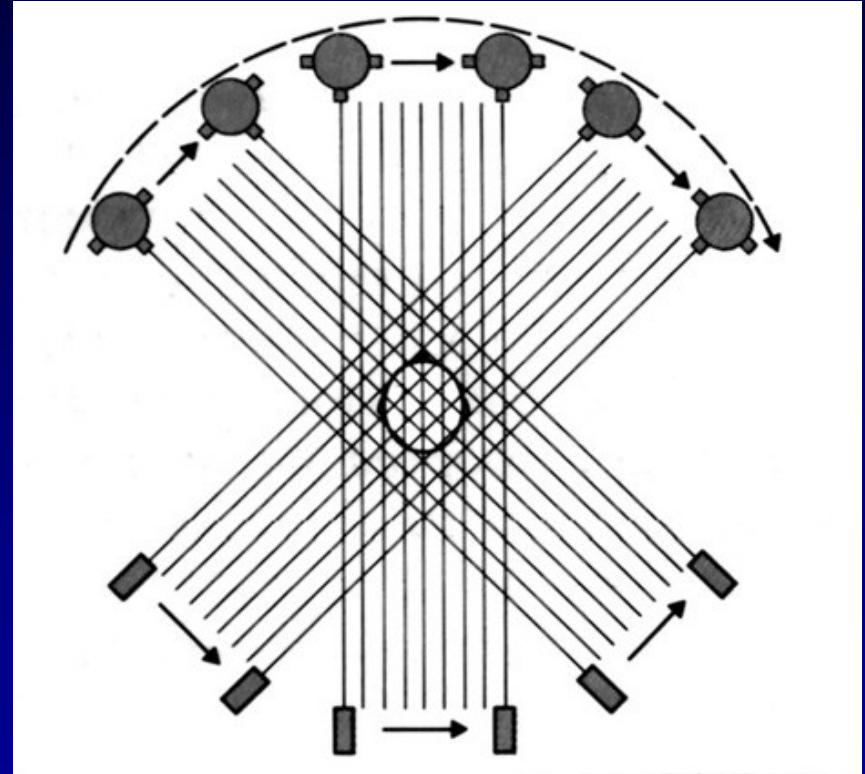
Princip CT skenování
- schematické znázornění
rotačního pohybu rentgenky a
detektorů okolo vyšetřovaného
objektu

- V rámci jednoho oběhu o 360° získá systém běžně 400 – 700 projekčních měření absorpce daného objektu z různých úhlů.
- Výpočetní tomografie (stejně jako např. ultrazvuk nebo magnetická rezonance) představuje metodu **tomografickou**, tzn. prezentující obraz konkrétní (typicky transverzální) vrstvy vyšetřovaného objektu o předem definované tloušťce, která je dána kolimací primárního svazku záření.



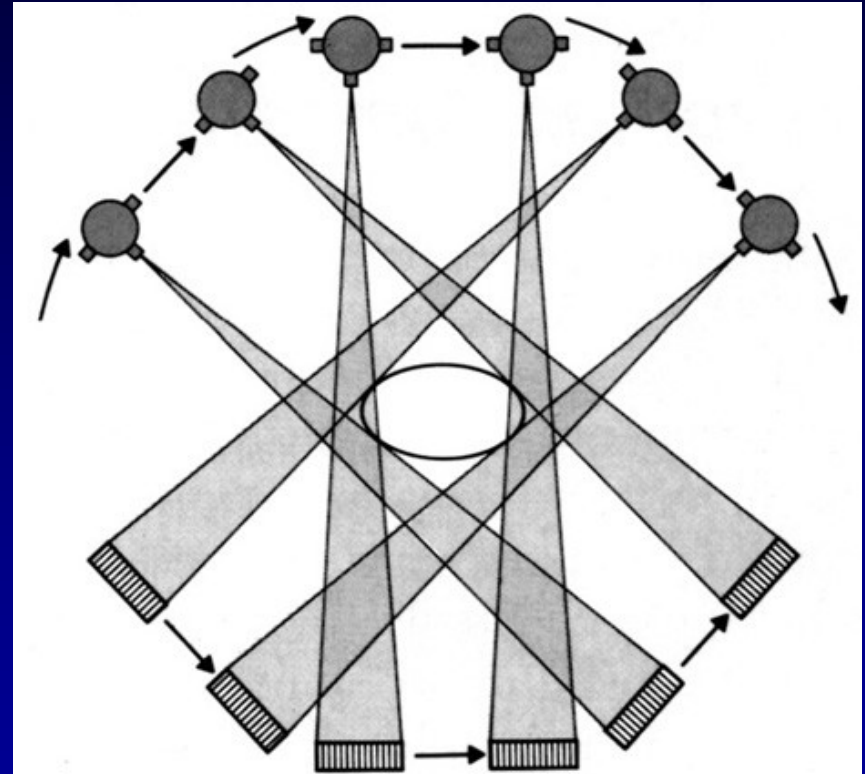
Generace CT přístrojů I.

- Z hlediska technické realizace prodělala výpočetní tomografie několik generačních kroků.
- Skenery první generace používaly rotačně-translační pohyb rentgenky a jediného detektoru; rentgenový svazek byl kolimován v podstatě do jednorozměrného lineárního tvaru. Doba výstavby jednoho skenu představovala několik minut.



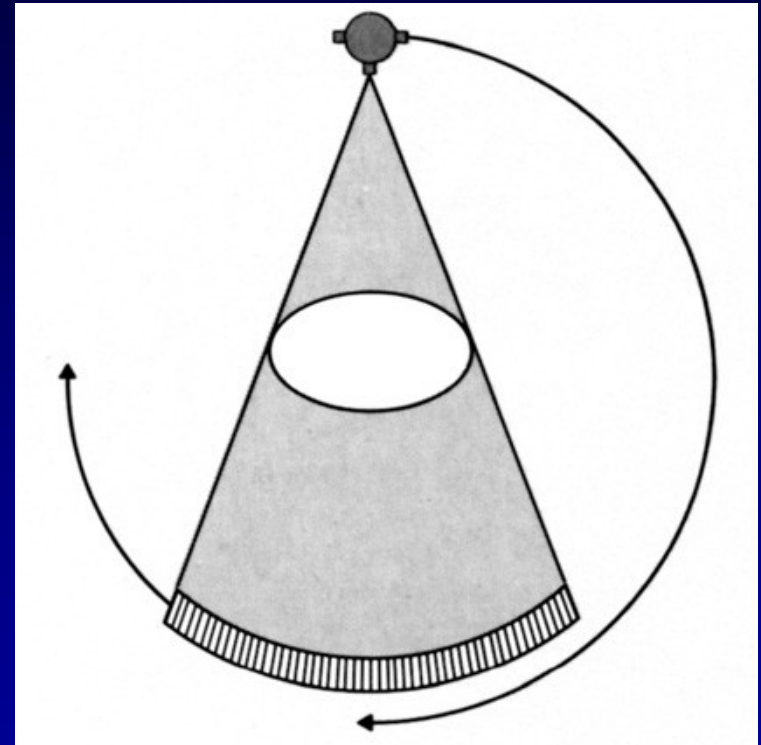
Generace CT přístrojů II.

- **Druhá generace CT** přístrojů pracovala rovněž na principu rotačně-translačního skenování, doba výstavby obrazu se však zmenšila na 10 – 20 sekund při použití nikoliv jednoho, ale sady 10 – 50 detektorů




Generace CT přístrojů III.

- Přístroje třetí generace zavedením široké sady 300 – 600 detektorů uspořádaných do části kružnice a pokrývajících při dané projekci celý objekt mohly odstranit translační složku pohybu a převést jej tak na jednoduchý a rychlejší, čistě rotační pohyb.
- Dnes nejpoužívanější typ.
- Skenovací časy se zkrátily na pouhé 1-4s.




Spirální skenování

- Kontinuální jednosměrnou rotaci systému rentgenka – detektory umožnilo zavedení tzv. „**slip - ring technology**“. Pevné kabely jsou zde nahrazeny systémem po sobě klouzajících kontaktů a prstenců z vodivého materiálu. Tento technický prvek umožnil rychlé rozšíření revolučního, tzv. **spirálního, přesněji helikálního** způsobu skenování (helix = šroubovice, spirála=plošná křivka).
- Celý rozsah vyšetřované oblasti je zde snímán jedinou expozicí, při níž komplex rentgenky s detektory vykonává více kontinuálních rotací kolem vyšetřovacího stolu s nemocným, který je rovnoměrně posunován skrze gantry



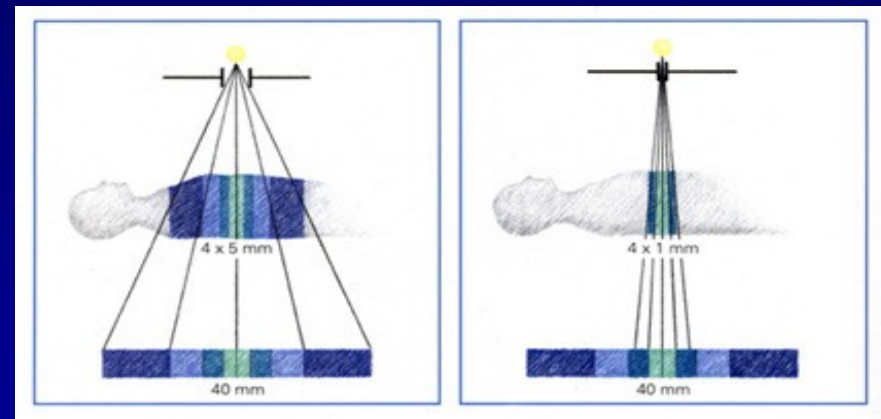
Spirální skenování

- Doba jedné otáčky rentgenky o 360° se dnes pohybuje od 0,5 do 2 sekund. Zásadními výhodami spirálního CT vyšetření je jednak skutečně volumetrické, a nikoliv „vrstvé“ získávání obrazových dat, jednak podstatné zkrácení celkového skenovacího času. Proto je možno vyšetřit značný kraniokaudální tělesný rozsah při jediném zadržení dechu nemocného, optimálně časovat skenování po i.v. podání k.l. a provádět vysoce kvalitní obrazové rekonstrukce.



Detektory

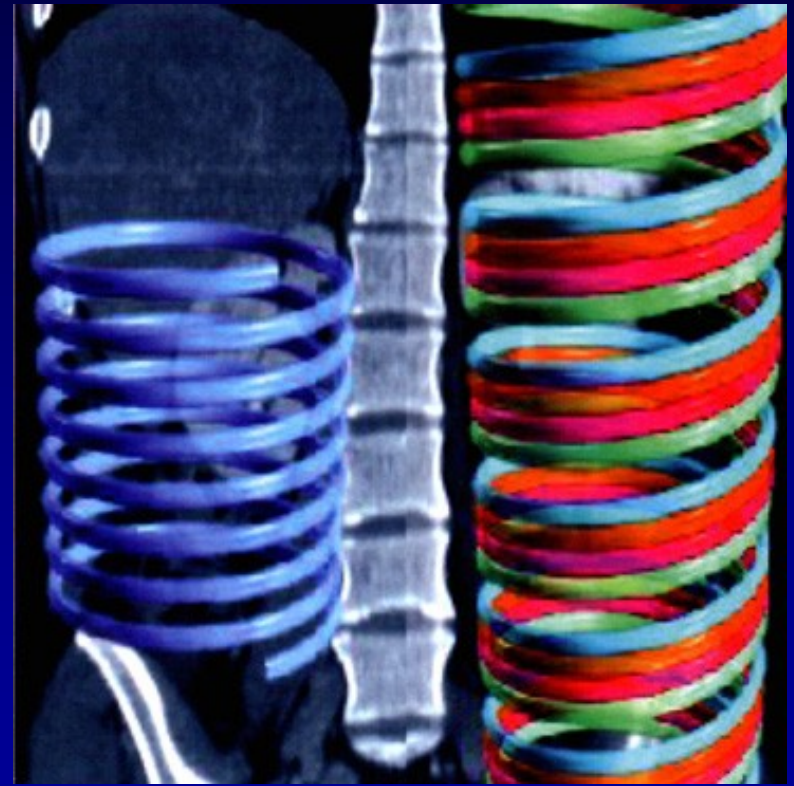
- Dalším technologickým pokrokem na poli spirálního způsobu skenování bylo zavedení systémů s **několika řadami detektorů** vedle sebe, což umožnilo současné získávání obrazových dat z více (typicky čtyř) vrstev v rámci jediné otočky rentgenky



Kolimace svazku záření a sběr dat z více obrazových vrstev najednou u tzv. **multidetektorového (multi-slice)CT**

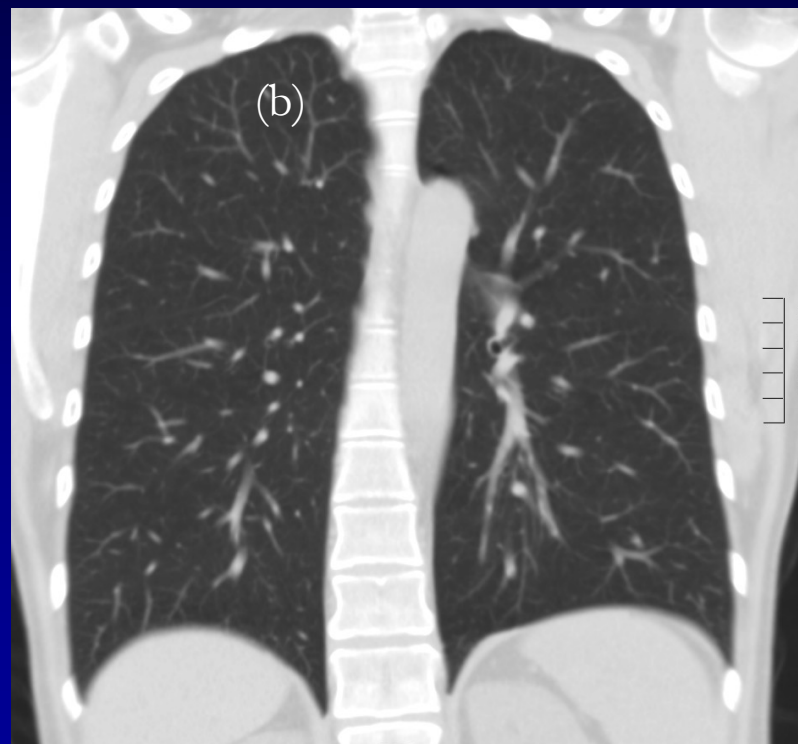
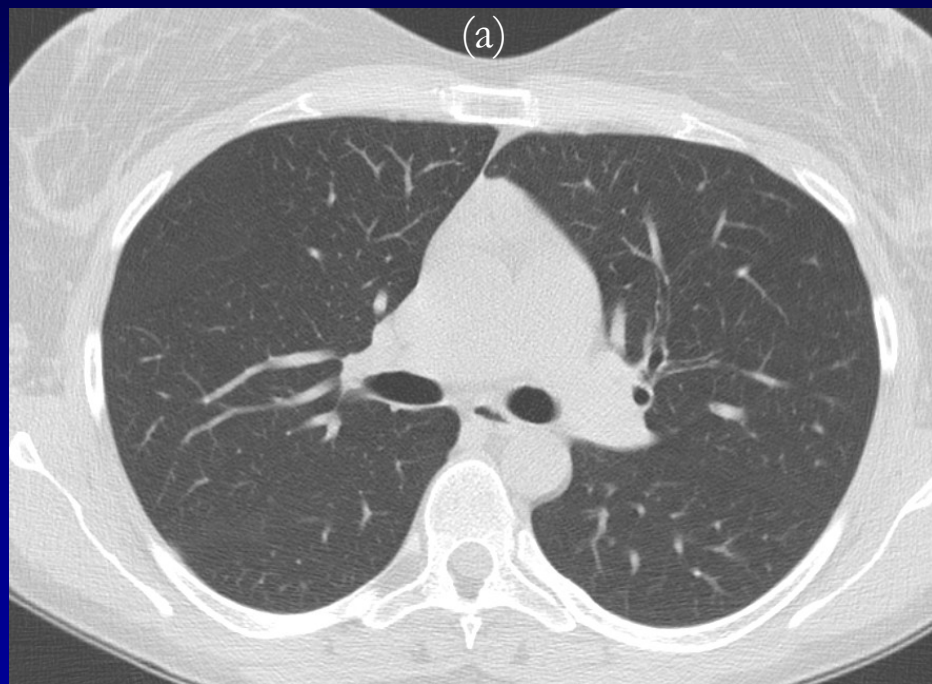
Detektory

- To s sebou přináší možnost podstatného zkrácení vyšetřovacího času, a to při stejném nebo dokonce i lepším rozlišení (tloušťce vrstvy). Běžné spirální CT je schopno za danou rotační periodu rentgenky (např. 1 s) pokrýt kraniokaudální rozsah 20 mm dvěma navazujícími 10mm vrstvami při stoupání (pitch) = 2.
- Naproti tomu u **multidetektorového CT** jsme schopni za stejnou dobu obdržet celkem osm navazujících 5mm vrstev při ekvivalentním stoupání = 8 (2 x 4 řady detektorů), tzn. že i při poloviční tloušťce vrstvy se kraniokaudální rozsah pokrytí zdvojnásobí.



Srovnání standardní a multidetektorové technologie spirálního CT vyšetření.

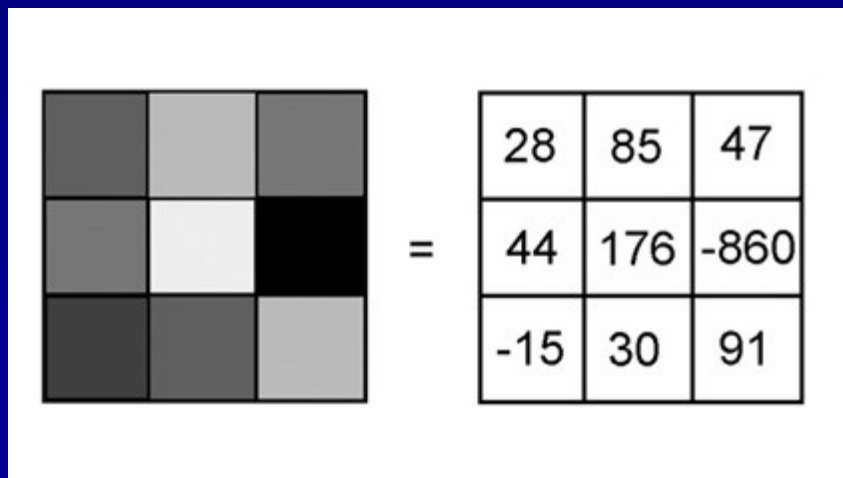
- Technologie multidetektorového CT tak představuje významný posun k možnosti izotropního geometrického rozlišení ve všech třech rovinách, tedy např. k tvorbě diagnosticky rovnocenných multiplanárních (koronárních a sagitálních) obrazových rekonstrukcí



Původní axiální 1mm vrstva (a) a korunární rekonstrukce s téměř identickým geometrickým rozlišením (b) z vyšetření hrudníku multidetektorovým CT přístrojem

Princip výstavby CT obrazu

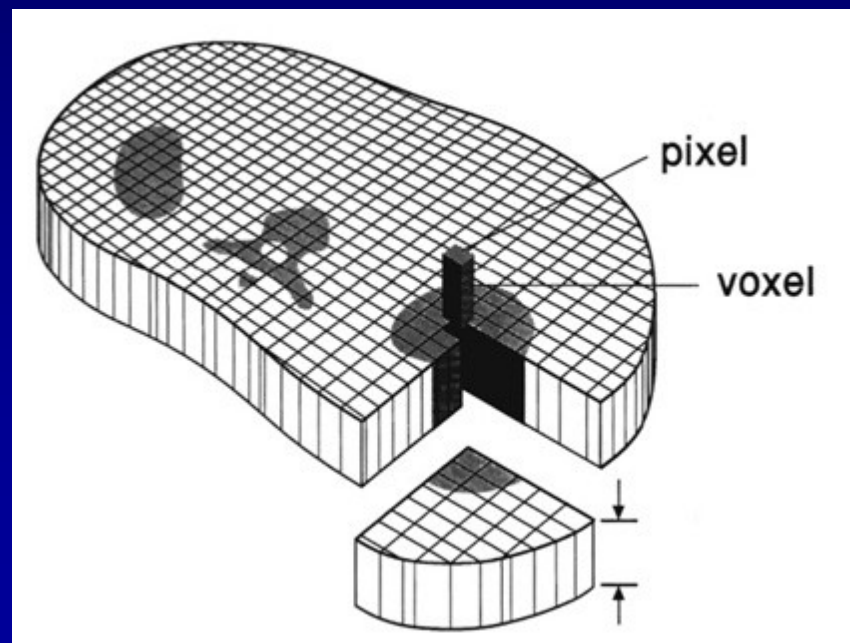
- Sada digitalizovaných údajů o **absorpci záření** vyšetřovaným objektem, kterou zaznamenaly detektory, bývá označována jako tzv. **hrubá data** („raw data“).
- Údaje o absorpci z jednotlivých projekcí jsou pomocí specifického rekonstrukčního algoritmu, tzv. **filtrované zpětné projekce**, transformovány v obrazová data, tj. do výsledného dvourozměrného obrazu sestaveného z matice bodů.
- Každý bod obrazové matice, tzv. **pixel** (z angl. picture matrix element) je vykreslen v konkrétním odstínu šedi v závislosti na absorpčních vlastnostech odpovídajícího detailu tkáně v rámci vyšetřované vrstvy. Odstíny jsou vyjádřeny tzv. **Hounsfieldovým absorpčním koeficientem** (též Hounsfieldova jednotka, CT číslo, **Hounsfield unit = HU**)



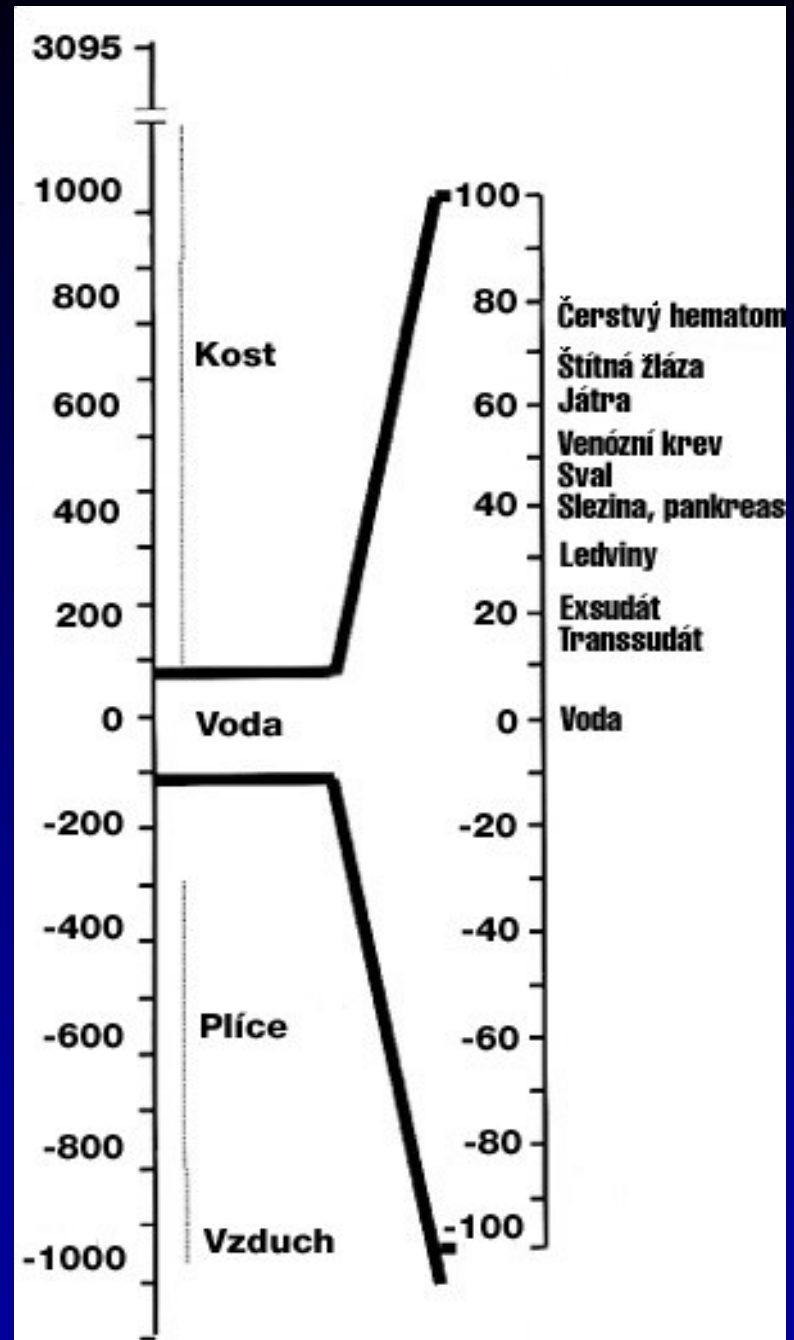
Schematické znázornění grafické prezentace jednotlivých obrazových bodů – pixelů v obrazové matici 3 x 3 bodů. Odstínům šedi jednotlivých pixelů (vlevo) odpovídají naměřené hodnoty absorpčních koeficientů – Hounsfieldových čísel (vpravo).

- Protože však ve skutečnosti nevyšetřujeme plochu, ale objem, nelze opomenout skutečnost, že každý dvourozměrný bod matice CT obrazu reprezentuje ve skutečnosti úhrnnou absorpci malého trojrozměrného objektu ve tvaru kvádru - **voxelu** (z angl. volume matrix element), jehož tloušťka je dána tloušťkou vrstvy, tedy kolimací.

Výsledná denzita (stupeň šedi) každého pixelu představuje ve skutečnosti úhrnnou průměrnou denzitu trojrozměrného objektu - voxelu, jehož tloušťka se rovná tloušťce vrstvy (šipky).



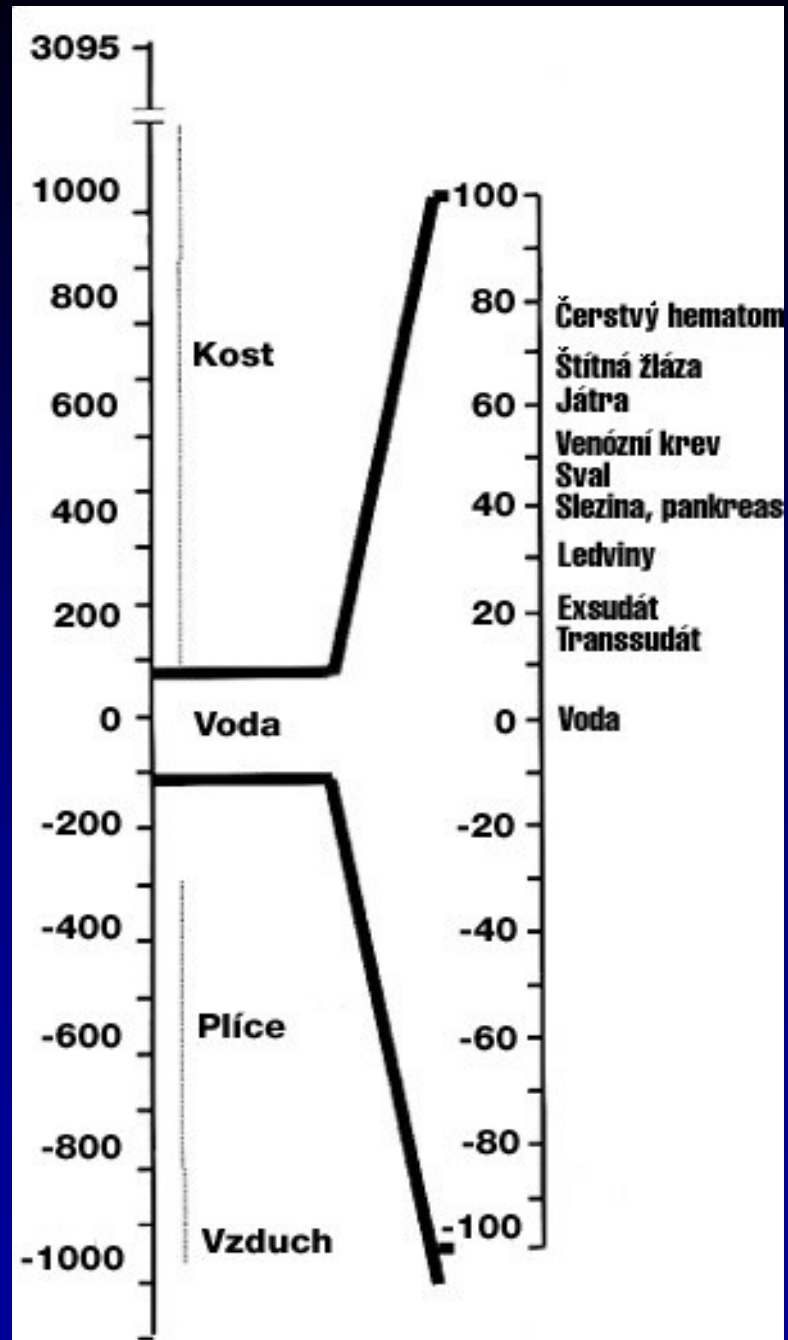
- Čím nižší je absorpce záření v daném voxelu, tím tmavší odstín odpovídajícího pixelu. Ploše jednoho pixelu je přiřazena jedna číselná hodnota absorpčního koeficientu, celý pixel je proto homogenní.
- Hodnota denzity vyjadřuje stupeň absorpce v jednotlivých tkáních, vztaženou k absorpci rtg záření ve vodě. Z toho plyne, že voda má denzitu rovnou nule.



- Rozlišovací schopnost CT (počet párů čar na mm) je v porovnání s analogovým obrazem nižší, ale těžiště CT techniky nespočívá v rozlišení geometrickém, nýbrž ve vynikajícím rozlišení kontrastním (rozlišení různých absorpčních koeficientů – denzit).
- Na Hounsfieldově stupnici byly definovány dva fixní body: -1000 HU odpovídá absorpci vzduchu, hodnota 0 -vody. Rozložení denzit biologických tkání je značně nerovnoměrné. Většina měkkých tkání vykazuje denzity v relativně velmi úzkém rozmezí, výjimkou je pouze tuková tkáň se y zápornými hodnotami cca -100 HU. Denzity spongiózní kosti přesahují +100 HU, kompakta vykazuje denzity vyšší než cca +300 HU

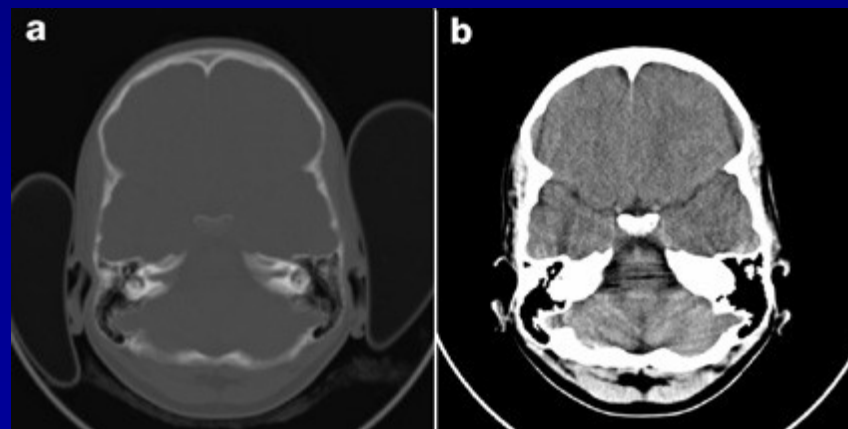
Rozložení tkáňových denzit na Hounsfieldově škále.

Absorpční koeficienty velké většiny biologických tkání leží v relativně úzkém rozmezí přibližně od -100 HU do +100 HU (zvětšená stupnice vpravo).



- Lidské oko není schopno běžně rozlišit více než 20 – 30 odstínů šedi, kdežto CT dává možnost rozlišení denzit v rozsahu 4000 HU. Proto nepracujeme s celou šíří Hounsfieldovy stupnice, neboť velké rozmezí denzit by se nám „slilo“ do jednoho odstínu šedi.
- Rozsah stupňů šedi se proto přizpůsobuje (zužuje) tzv. **CT oknem**. Podle tkání, které se mají zobrazit, se nastavuje střed okna (**window center**). Okolo této úrovně se ještě nastaví šířka okna (**window width**), tedy rozmezí struktur, které mají být zobrazeny v jednotlivých odstínech šedi.
- Struktury s denzitou nad horní hranicí CT okna se zobrazí výhradně bíle, pod dolní hranicí naopak pouze černě.
- Střed okna volíme tak, aby odpovídal absorpční hodnotě oblasti, která je středem zájmu našeho vyšetření. Šíři okna nastavujeme podle předpokládané maximální a minimální denzity tkání ve vyšetřované oblasti. Čím užší okno, tím jemnější rozdíl v denzitě tkání zobrazíme, ale zároveň je obraz zrnitější.

Nastavení maximální šířky okna na 4096 HU u vyšetření mozku (a). V takto širokém okně lze prakticky rozlišit pouze čtyři odlišné stupně denzity: vzduch, tuk, měkké tkáně (včetně mozku a mozkomíšního moku) a kost. Naproti tomu v úzkém okně (šířka 120 HU, střed 35 HU) je rozlišení měkkých tkání nesrovnatelně lepší (b), ovšem za cenu ztráty kontrastního rozlišení v tkáních s denzitou zasahující mimo nastavené okno (např. v kosti).



Podání kontrastní látky při CT vyšetření – způsoby aplikace

- intravaskulární – intravenózní, intraarteriální (iodové k.l. – ionické či neionické, většinou hyperosmolární; jsou nefrotropní)
- perorální (izodenzní - voda, hypodenzní -vzduch, hyperedenzní – iodové či baryové)
- intrathékální (izoosmolární, iodové-neionické, vysoce kvalitní k.l.)
- intrakavitální (zředěná iodová ionická k.l.)
- Kontraindikace: Alergie, hyperthyreóza, akutní ischemická cévní mozková příhoda, renální insuficience, paraproteinemie s vylučováním Bence-Jonesovy bílkoviny

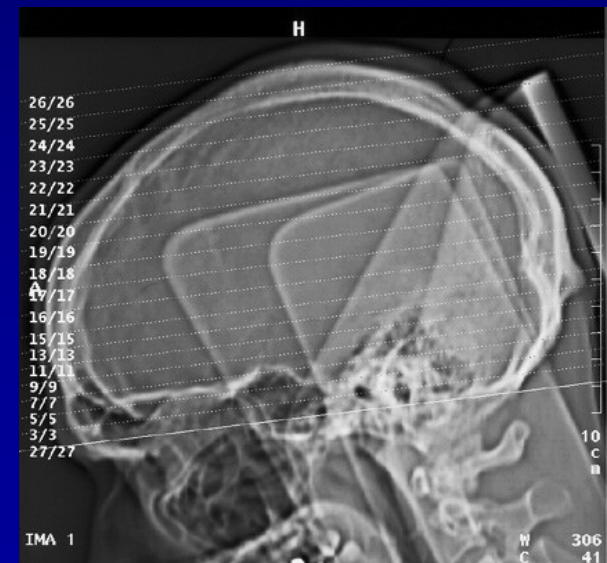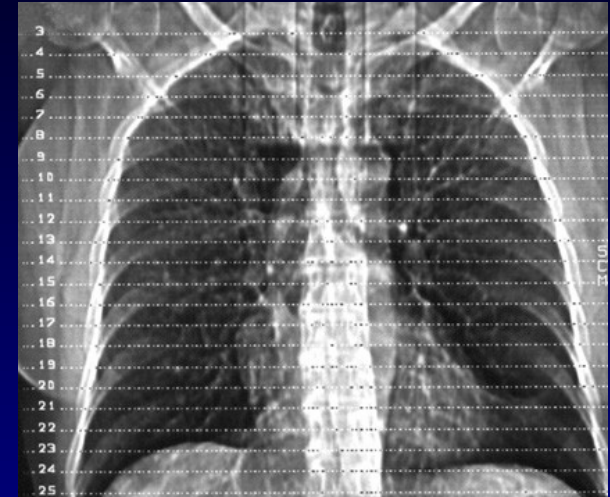
Postup CT vyšetření

1. určení rozsahu oblasti zájmu a nastavení orientace roviny vrstev
2. nastavení skenovacích (akvizičních) parametrů
3. nastavení obrazových (rekonstrukčních) parametrů
4. následné zpracování obrazu (postprocessing) a zhotovení definitivní obrazové dokumentace

Postup CT vyšetření

1. určení rozsahu oblasti zájmu a nastavení orientace roviny vrstev

- zhotovení tzv. topogramu = přehledný sumační rtg snímek. Neslouží pro stanovení diagnózy, ale k výběru oblasti zájmu a nastavení orientace vrstev. Roviny získaných vrstev jsou následně znázorňovány přímo do topogramu a jsou číslovány dle pořadí. Základní vyšetřovací rovinou je rovina transverzální (axiální), její sklon můžeme modifikovat naklopením gantry

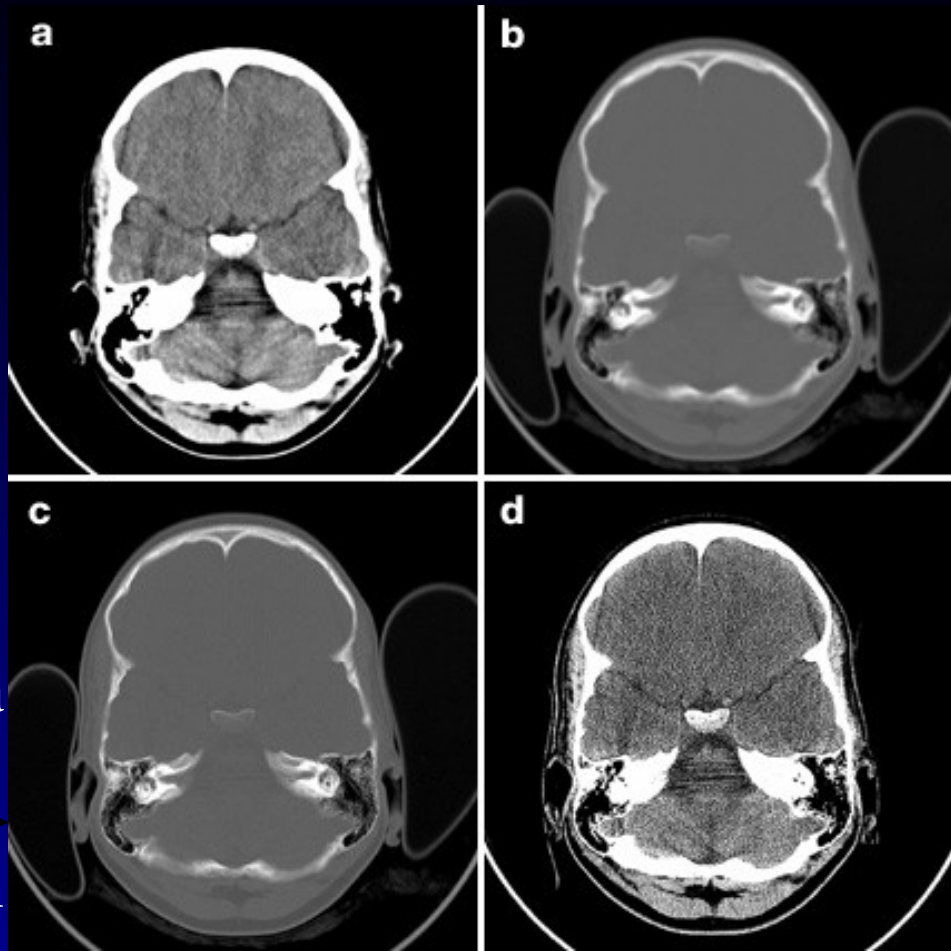


2. nastavení skenovacích (akvizičních) parametrů

3. nastavení obrazových (rekonstrukčních) parametrů

- Skenovací a obrazové parametry je třeba důsledně rozlišovat, neboť se možnosti jejich vlivu na výsledný CT obraz mohou velmi výrazně lišit.
- Zcela zásadní rozdíl však spočívá v tom, že skenovací parametry musíme vhodně nastavit před zahájením vlastního skenování, retrospektivně je totiž již nelze měnit. Skenovací parametry mají přímý vliv na výslednou podobu hrubých dat. (např. šířka vrstvy=kolimace, posun stolu apod.)
- Rekonstrukční parametry zpravidla stanovujeme již před zahájením skenování, narozdíl od skenovacích však máme možnost je měnit i po skončení skenování. (např. velikost zobrazovaného pole, výpočetní algoritmus apod.)

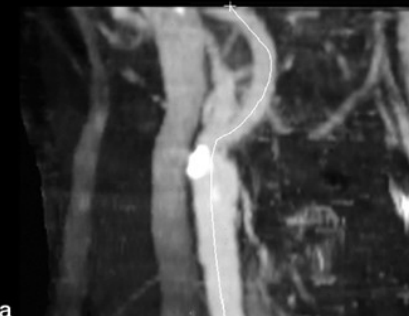- Volbou vhodného výpočetního algoritmu (kernel) pro zpracování naměřených hrubých dat významně ovlivňujeme kvalitu konečného zobrazení tkání. Chceme-li obraz „vyhladit“, a tudíž snížit množství viditelného šumu pro lepší rozlišení měkkých tkání, volíme měkký („soft“) rekonstrukční algoritmus. Ten zajistí optimální tkáňový kontrast, takže ve výsledném obraze bude možné rozlišit od sebe dvě struktury, jejichž denzity se liší pouze minimálně (a,b)
- Naopak volba rekonstrukčního algoritmu s vysokým geometrickým rozlišením (high resolution), vede ke zvýraznění tkáňových rozhraní, zvýšení ostrosti, a tím i možnosti zobrazení velmi drobných struktur, avšak za cenu zvýraznění kvantového šumu a tím i zhoršení měkkotkáňového kontrastu (c,d)



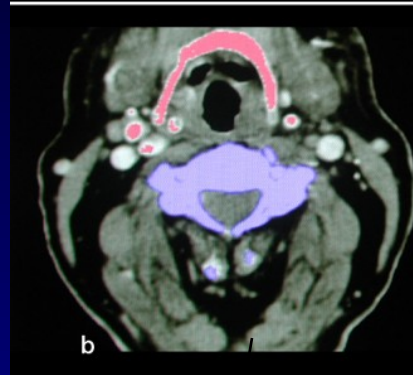■ Používá se především pro zobrazování kostí a v kombinaci s tenkými (1 - 2mm) vrstvami je rovněž základem techniky High Resolution Computed Tomography – HRCT používané u vyšetření plicního parenchymu

4. následné zpracování obrazu (postprocessing) a zhotovení definitivní obrazové dokumentace

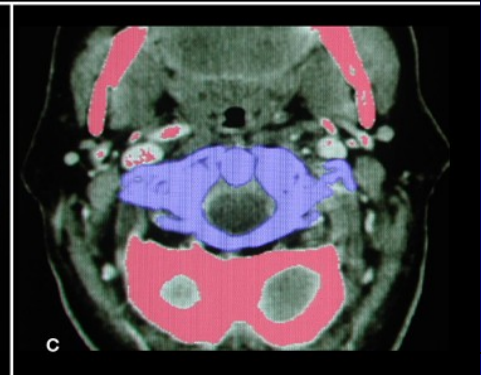
- může posloužit k upřesnění diagnostické informace - např. volba vhodné filtrace, zvětšení obrazu, měření vzdáleností a měření denzity, zhotovení 2D nebo 3D rekonstrukcí - kvalita rekonstrukcí závisí na velikosti voxelu, rekonstrukce MIP, SSD, VRT, CT angio...



a

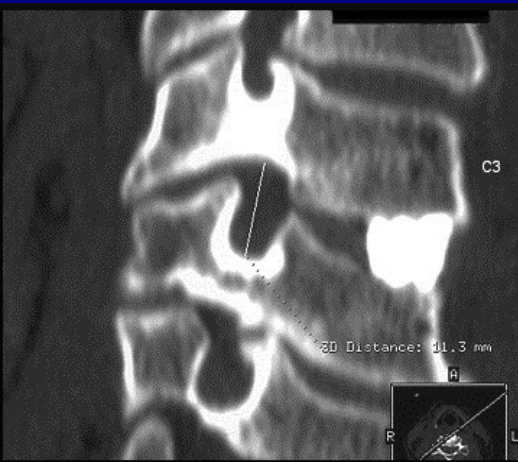


b



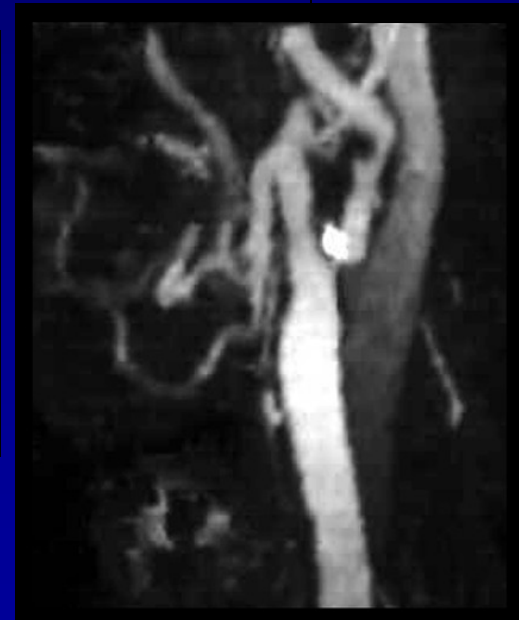c

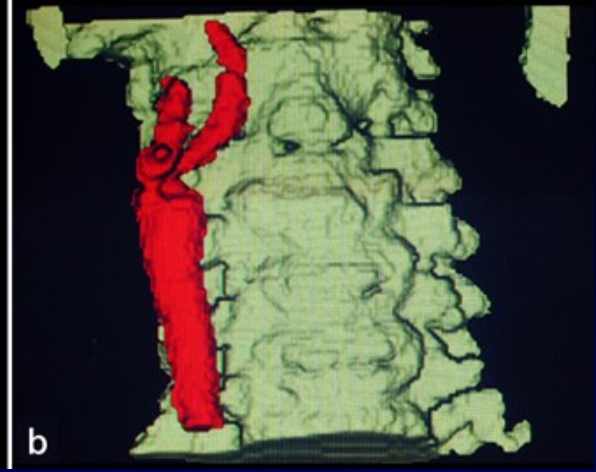
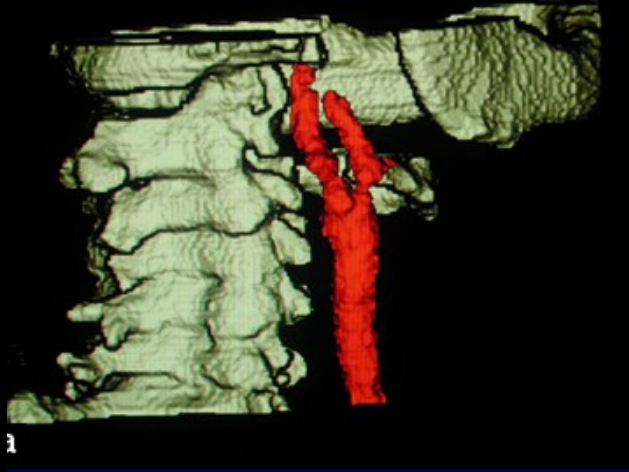
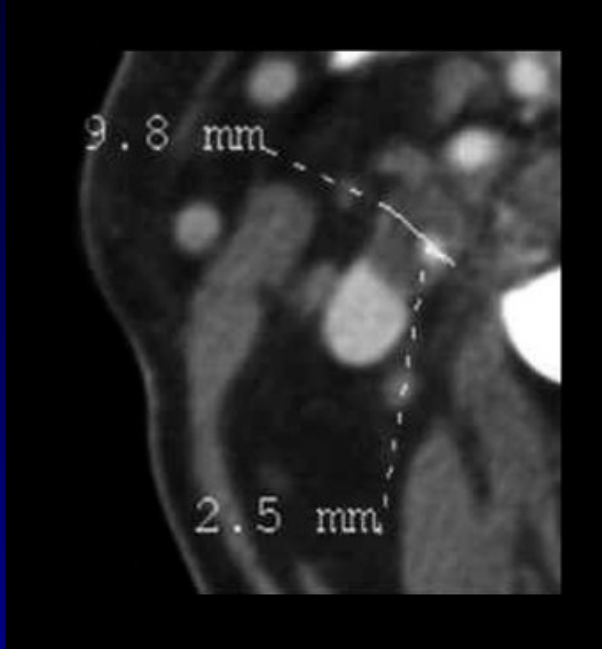
CTA krku



2D šikmá rekonstrukce krční páteře na foramina vpravo, sklokeramický materiál v úrovni C 3-4

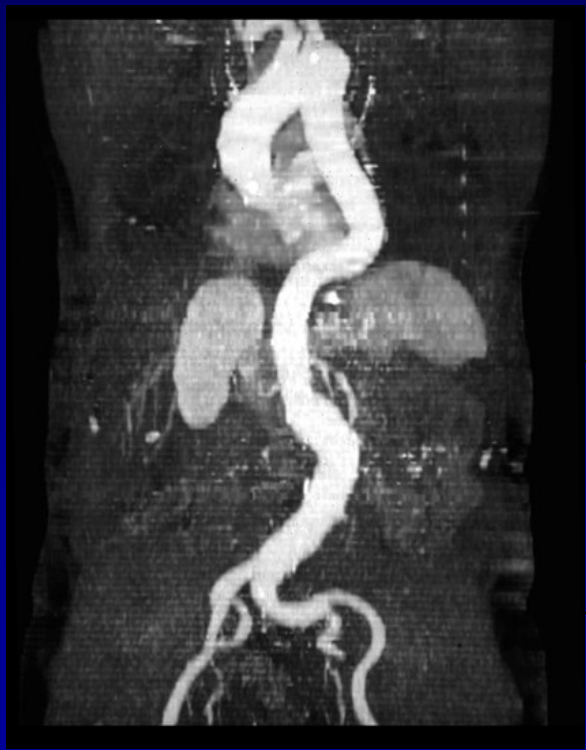CTA krku. MIP ACC, ACI a ACE vpravo. Obr. b) a c) - definování kosti určené k subtrakci při tvorbě MIP.





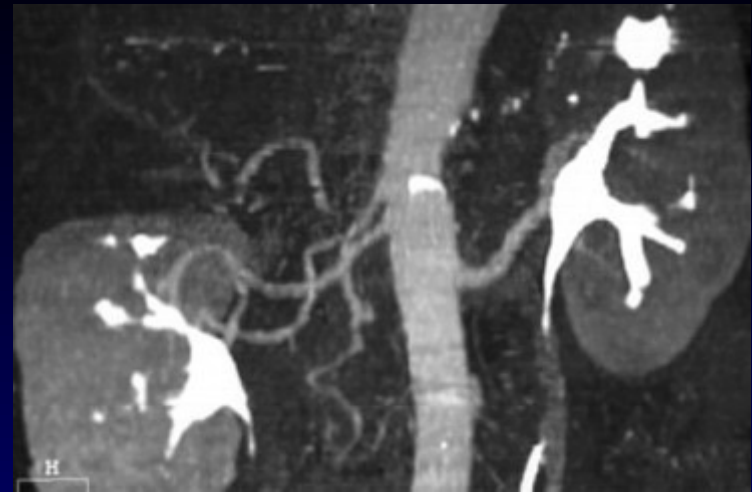
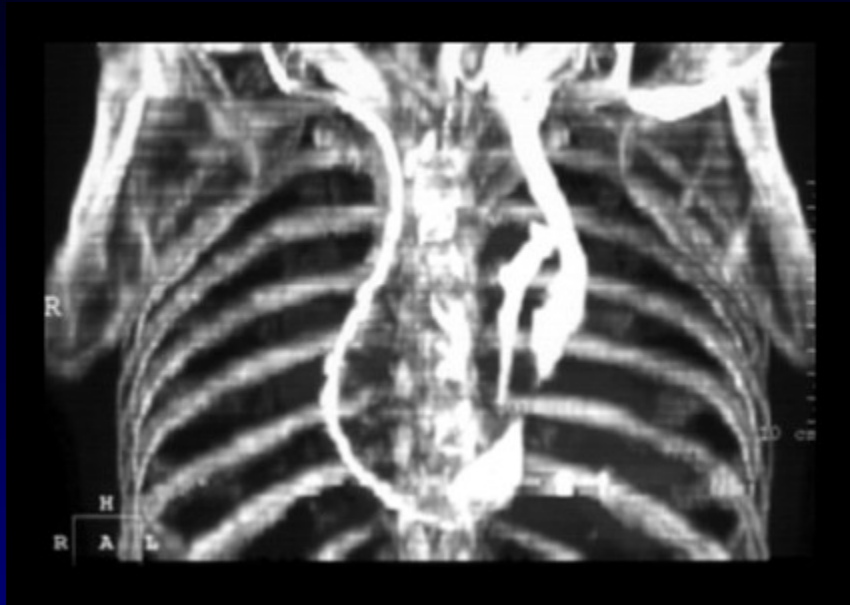CTA krku. SSD. ACC, ACI a ACE vpravo – vlevo ACC uzavřena_

75% stenóza ACI dx. dle schématu měření ECST
 CTA umožňuje zcela exaktní kvantifikaci stupně stenózy přímým změřením původního průsvitu a volně průtočného lumen

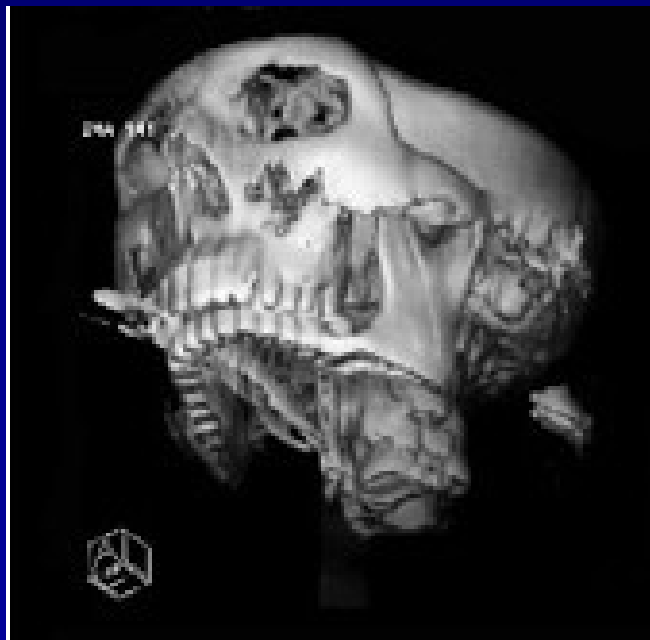


CTA aorty:
 Tortuozita celé aorty – aneurysma serpentinum.

V. cava superior sinistra._

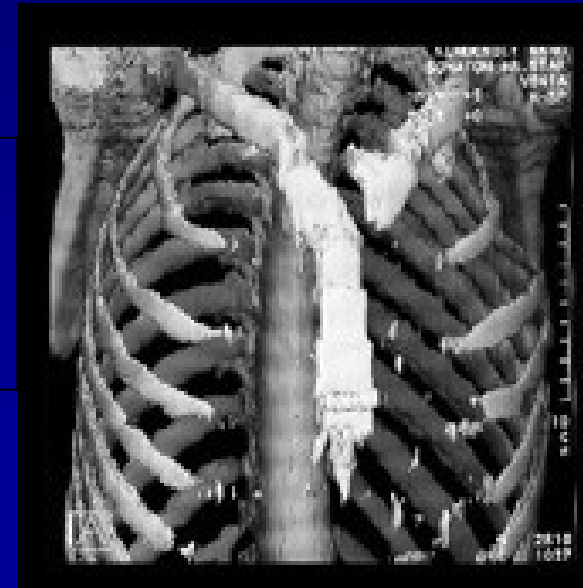

CTA - A. renalis duplex dx.,
truncus coeliacomesentericus
jako další varieta.

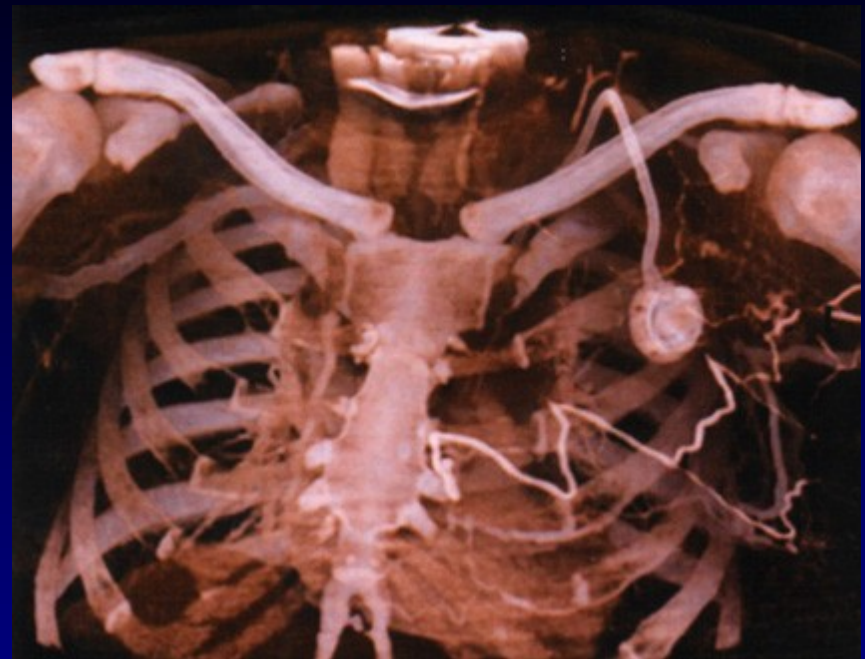
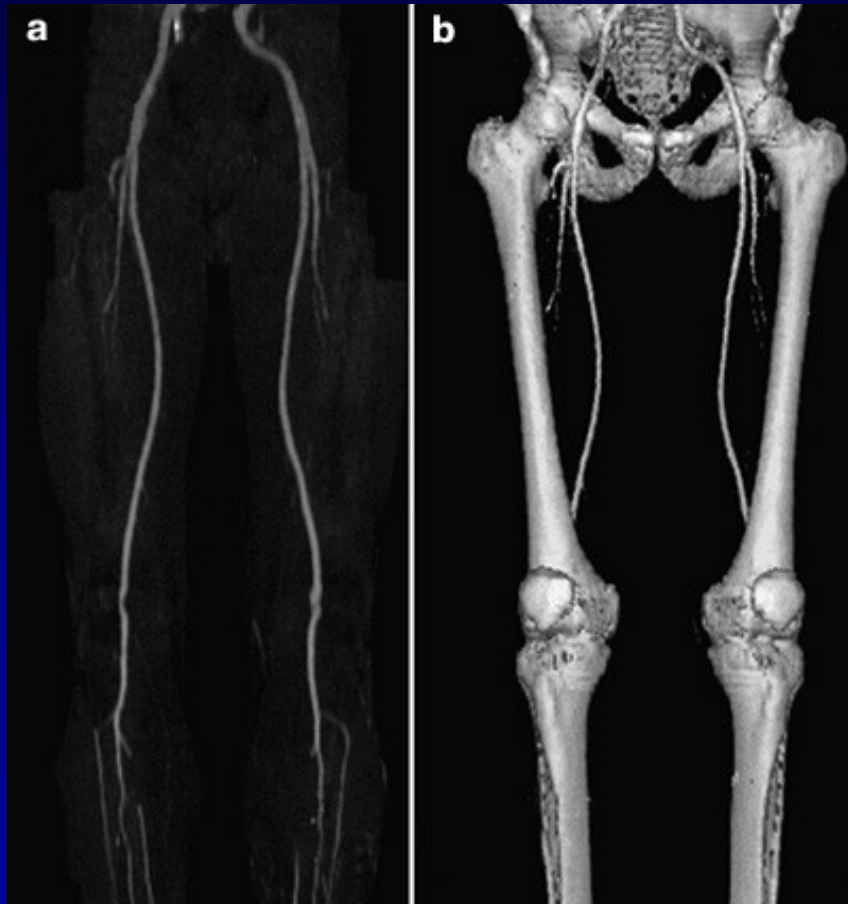

Vícečetné
fraktury
obličejového
skeletu, 3D
rekonstrukce

3D u
fraktury
sterna



Porovnání rekonstrukčního algoritmu MIP (a, vlevo) a SSD = povrchové stínování, základ virtuálních endoskopií (b, vpravo) z končetinové CT angiografie (multidetektorové spirální CT)



Rekonstrukce obrazových dat ze spirální akvizice pomocí tzv. volume rendering technique (VRT) jednotlivým voxelům přiděluje různé stupně sytosti od téměř úplné transparency až po naprostou neprůhlednost .

MR

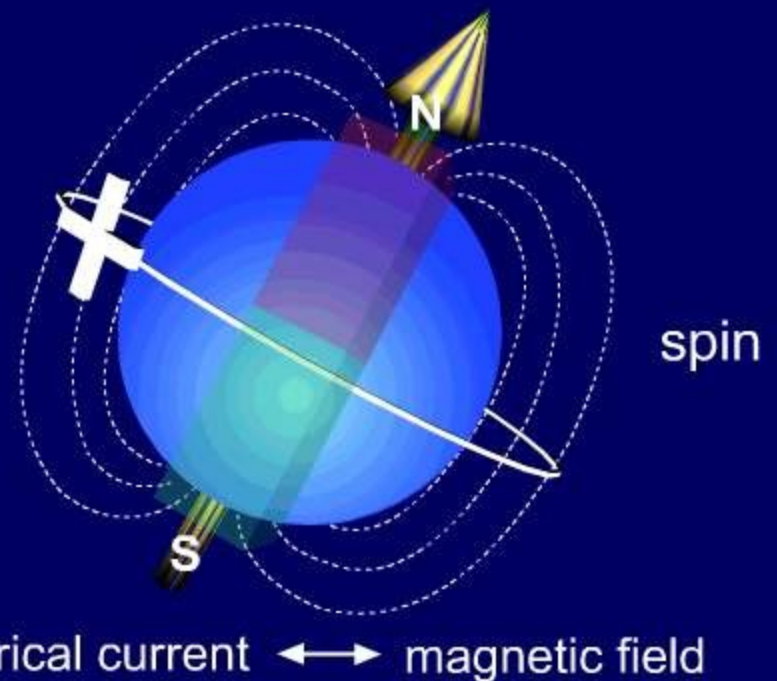
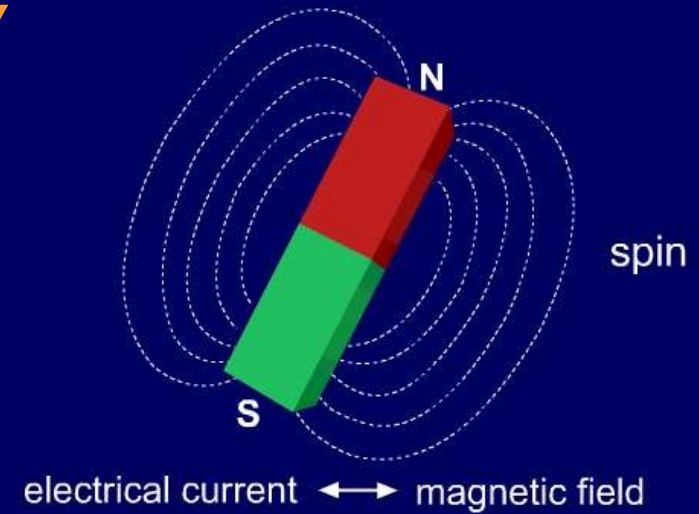
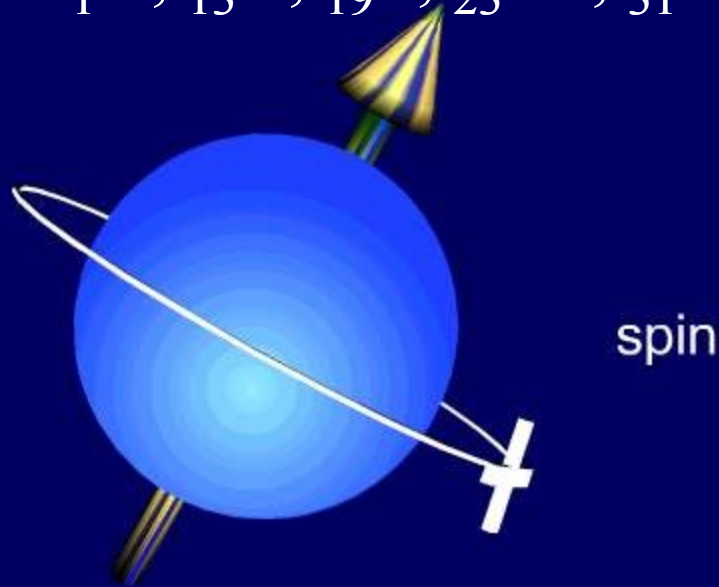
Princip magnetické rezonance

Magnetické pole

- V okolí pohybující se el. nabitě částice
- V okolí vodiče s protékajícím proudem

Protony

- Kladný náboj
- Rotují kolem vlastní osy - spin
- Vytváří mg. pole/moment
- ${}^1\text{H}$, ${}^{13}\text{C}$, ${}^{19}\text{F}$, ${}^{23}\text{Na}$, ${}^{31}\text{P}$

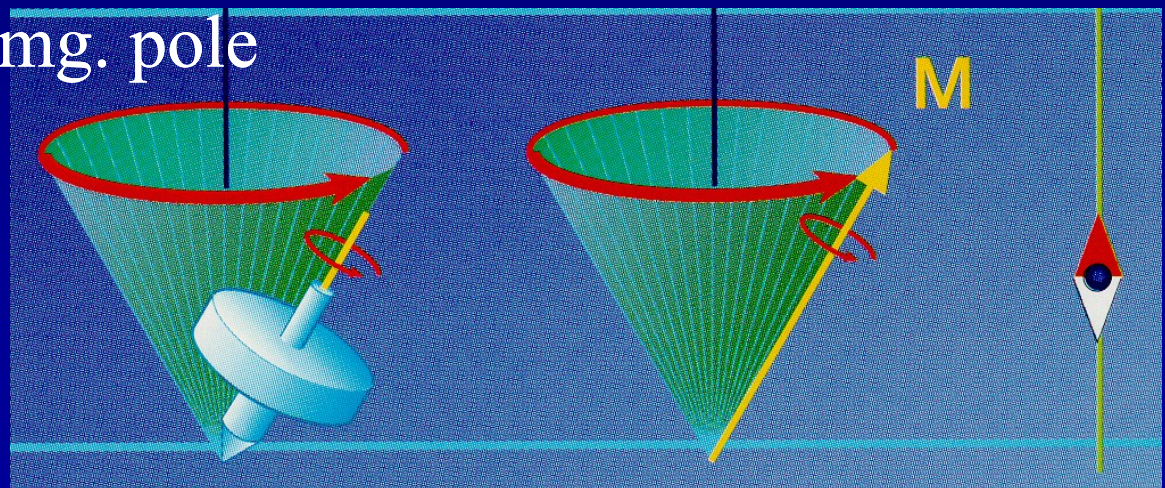


Precese $\overset{[\text{Hz}/\text{MHz}]}{\omega_0} = \gamma \overset{[\text{T}]}{B_0}$


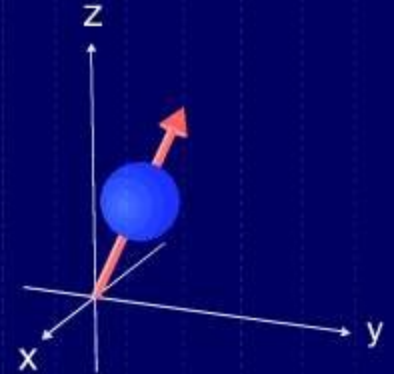

$\gamma_{\text{protons}} = 42.5 \text{ MHz/T}$

■ gyromagn. poměr

- Rotační pohyb po plášti kužele
- Proton krouží kolem pomyslné osy (lze ztotožnit se siločárou mg. pole)
- Larmorova frekvence
 - ✓ Mg. vlastnosti atomového jádra
 - ✓ Intenzita zev. mg. pole

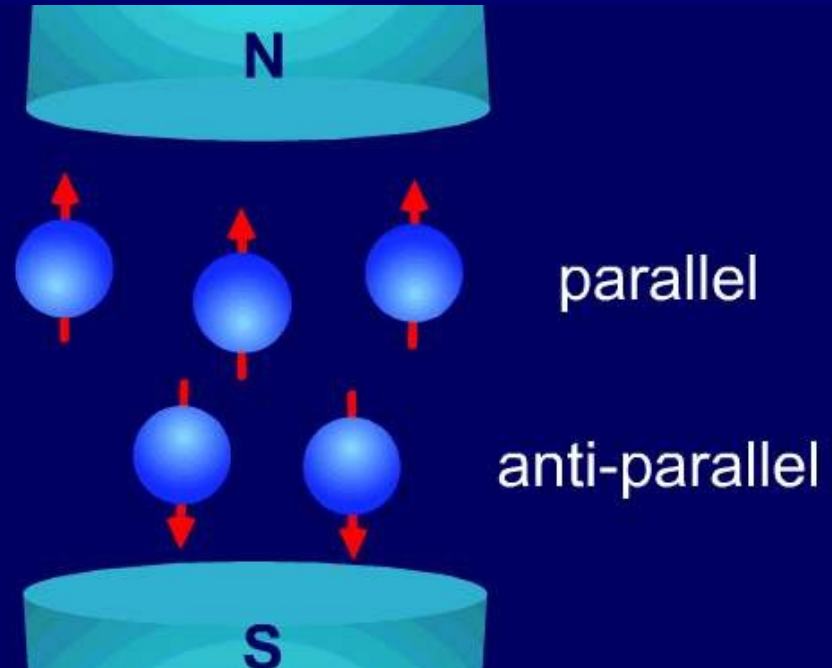
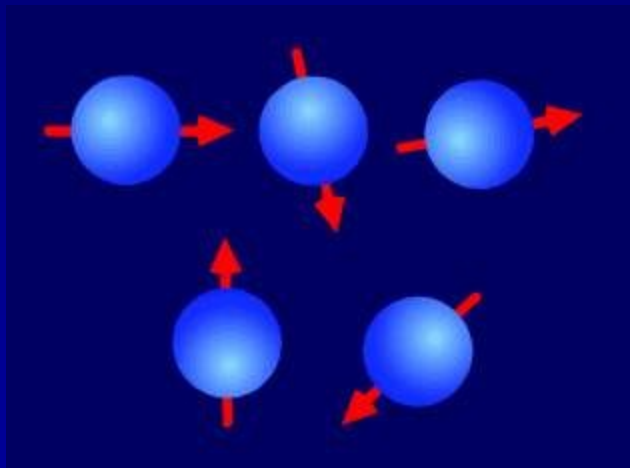


Precessione

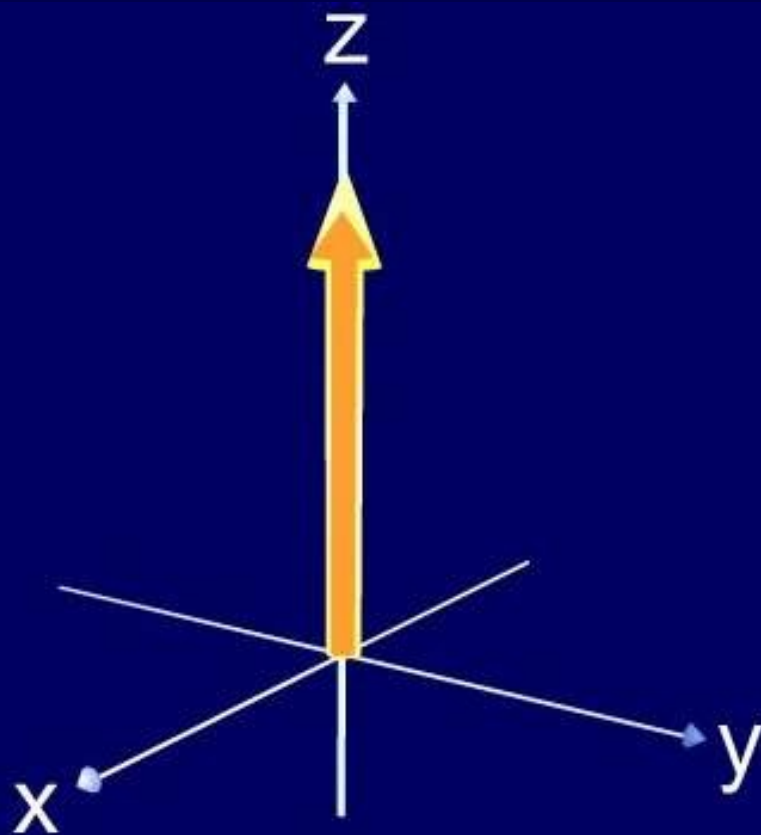
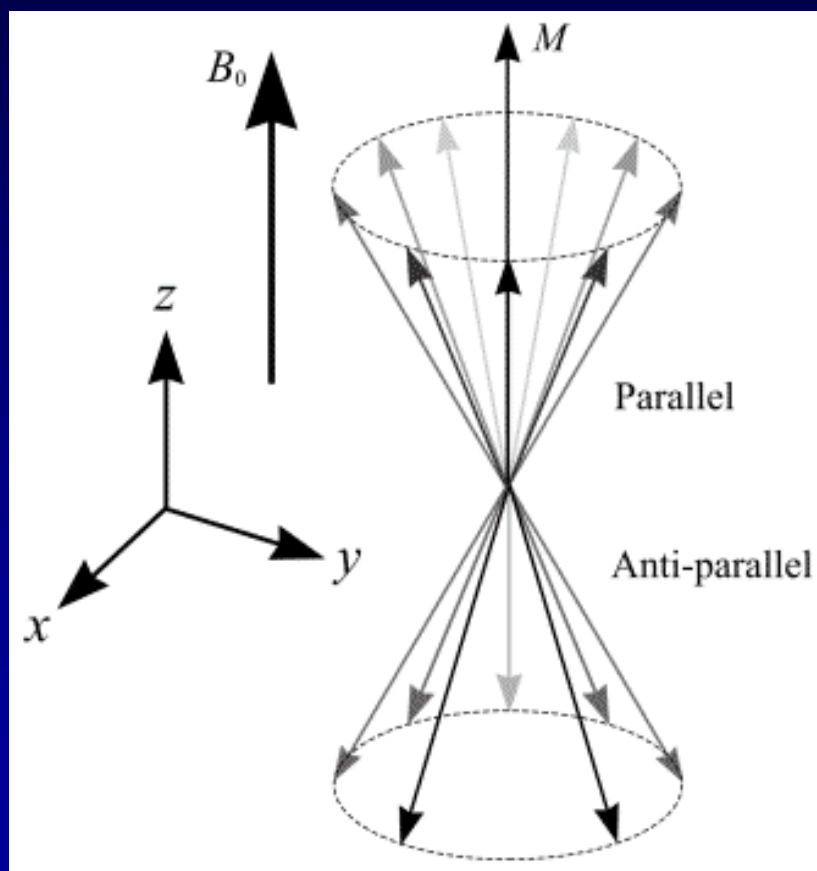


Paralelní/antiparalelní uspořádání

- Nahodilá orientace rotačních os protonů
- Vnější mg. pole
- Tkáň vykazuje úhrnný mg. moment - chová se navenek magneticky





Paralelní/antiparalelní uspořádání



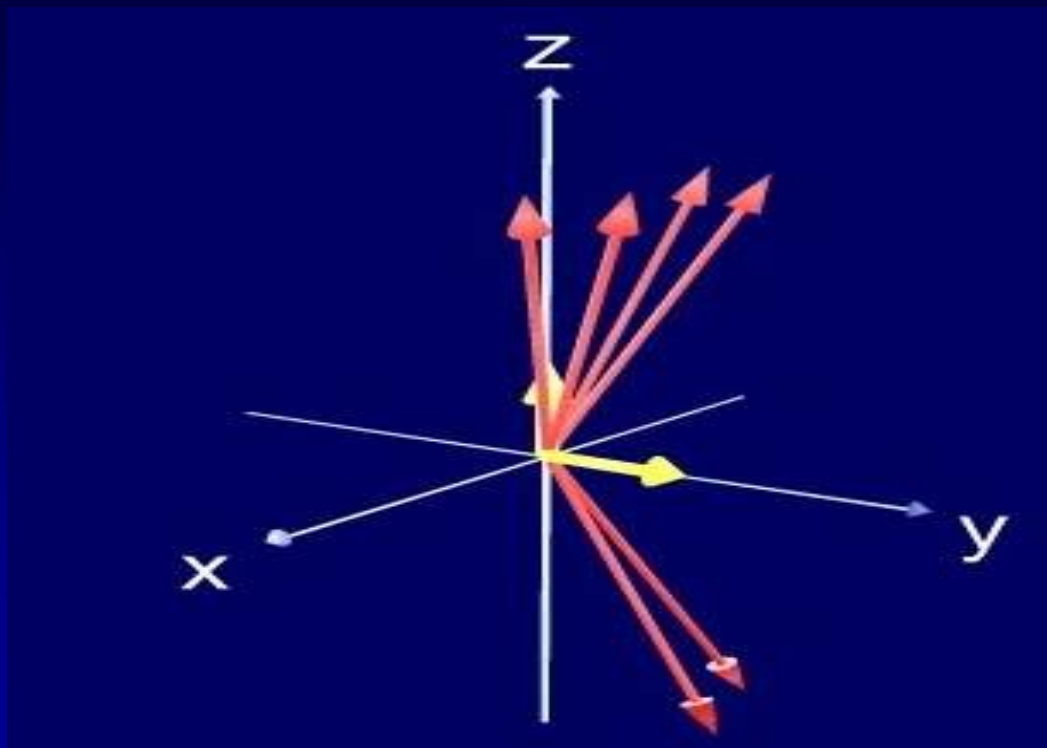
Elektromagnetický impuls

- Larmorova frekvence
- Rezonance
- Ladičky
- Předání energie
 - ✓ Přejchod protonů do antiparalelního postavení
 - Úbytek podélné magnetizace
 - ✓ Vznik příčné tkáňové magnetizace
 - Precese synchronně, ve fázi

Elektromagnetický impuls



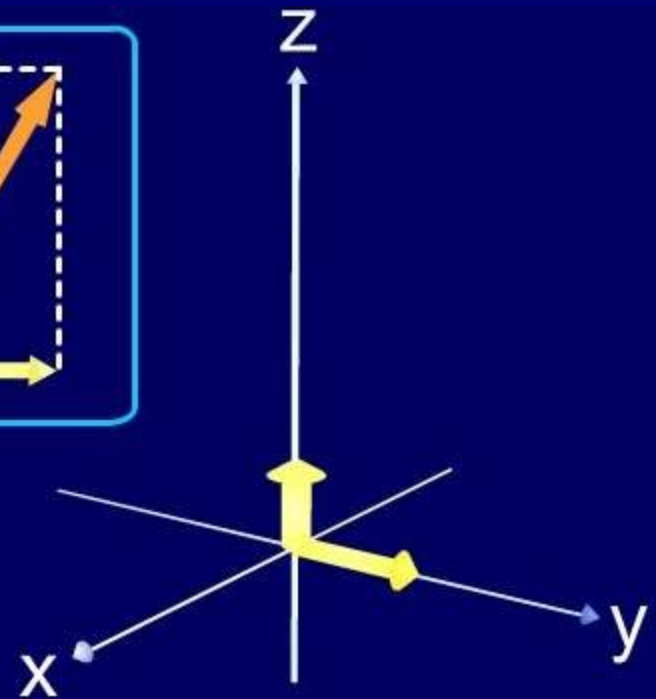
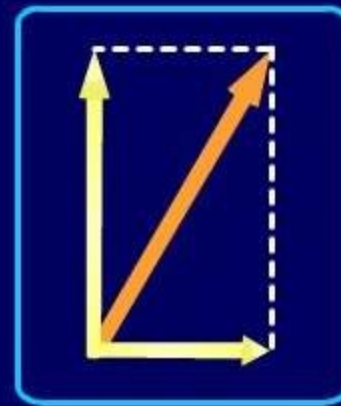
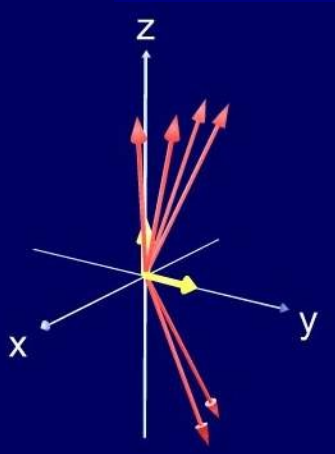
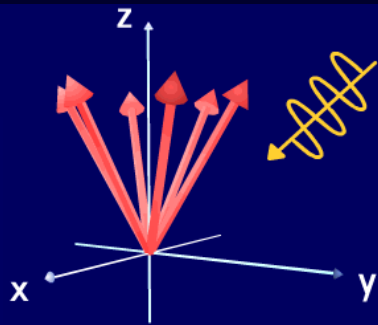
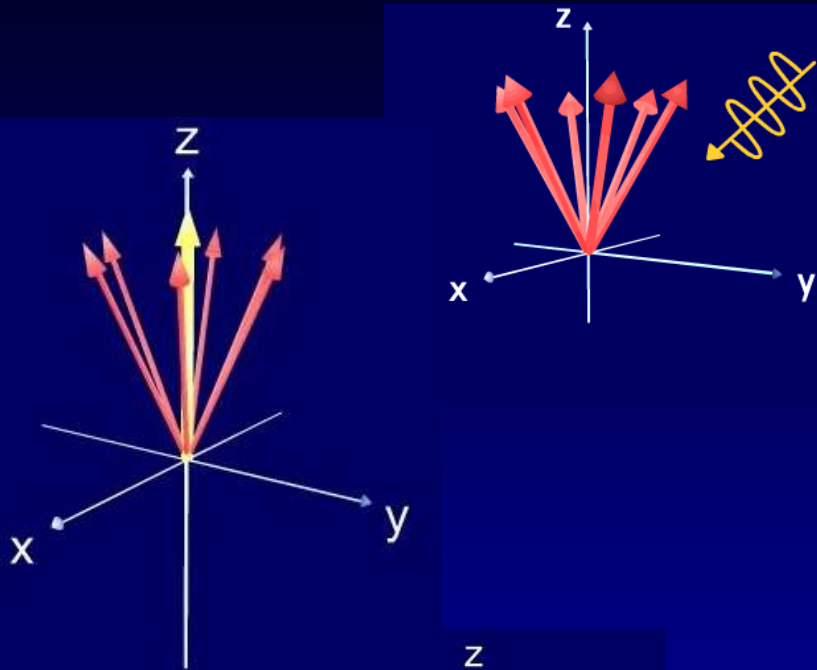
Příčná tkáňová magnetizace



Příčná tkáňová magnetizace



Úhrnný magnetický moment



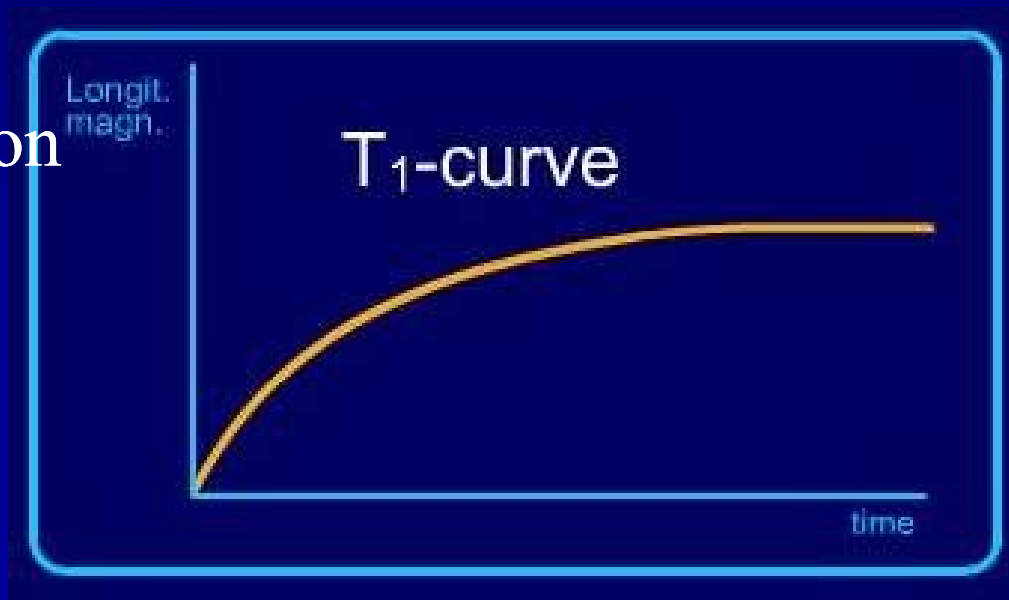
Relaxace

- Voda - dlouhé T1 a T2 relax. časy
- Tuk - krátké relax. časy T1 i T2

- Velikost molekul

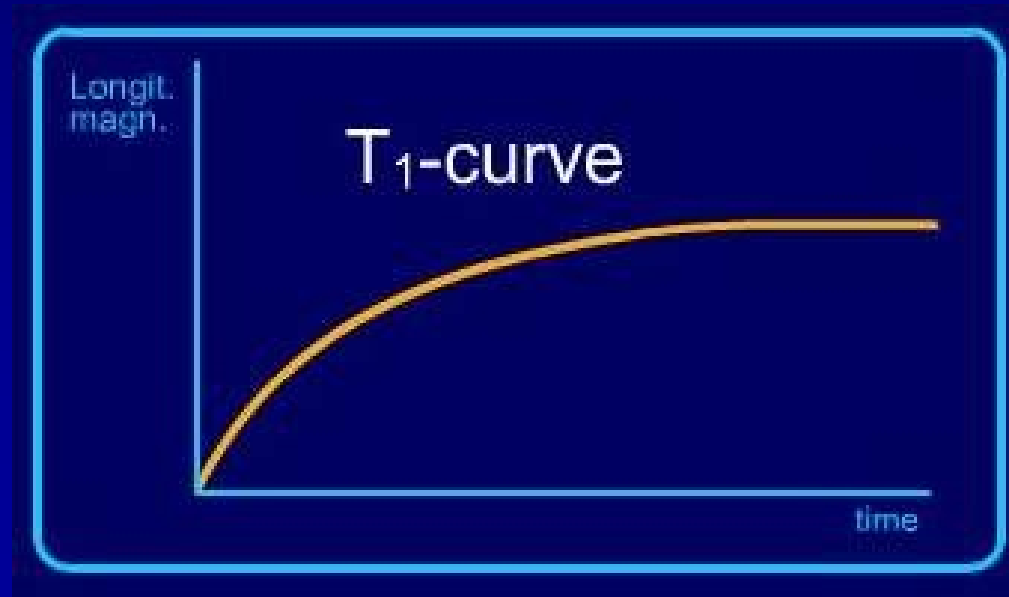
Longitudinální relaxace

- Podélná r.
- Vektor podélné magnetizace nabývá opět původní velikost
- Energie se vrací zpět do mřížky zkoumané látky
- T1 relaxace
- „Spin - lattice“ relaxation
- Relaxace **spin-mřížka**

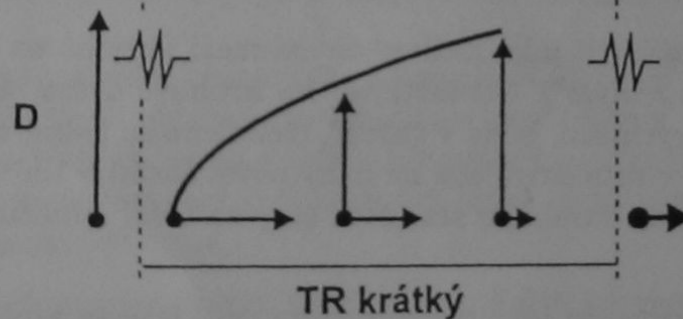
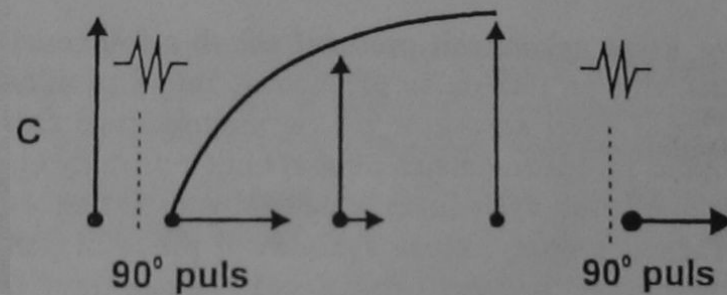
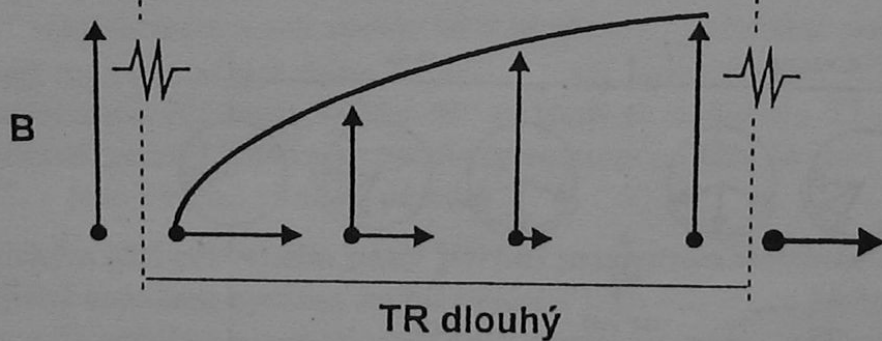
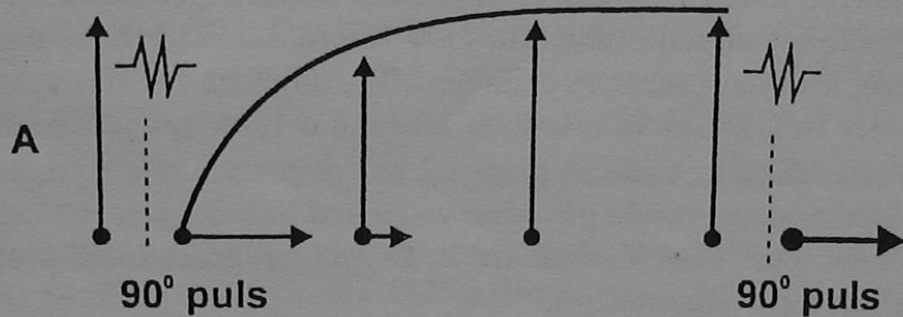


Longitudinální relaxace

- 63 % = $1 - 1/e$
 - ✓ Exponenc. děj
- T1 relax. čas
- 2 - 10x delší než T2
- 300 - 2000 ms



T1 – vážený obraz



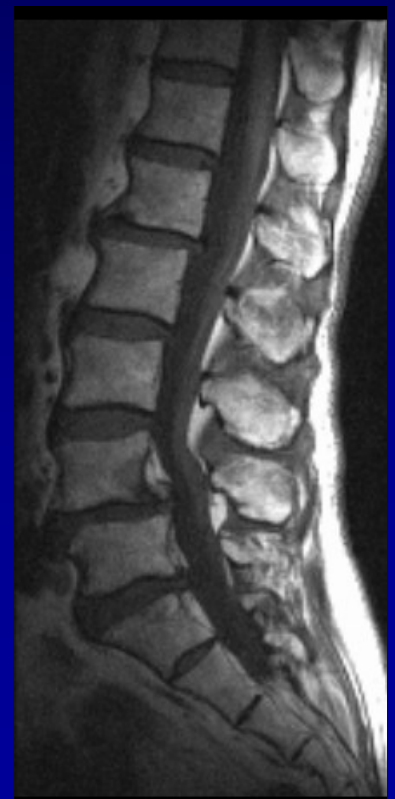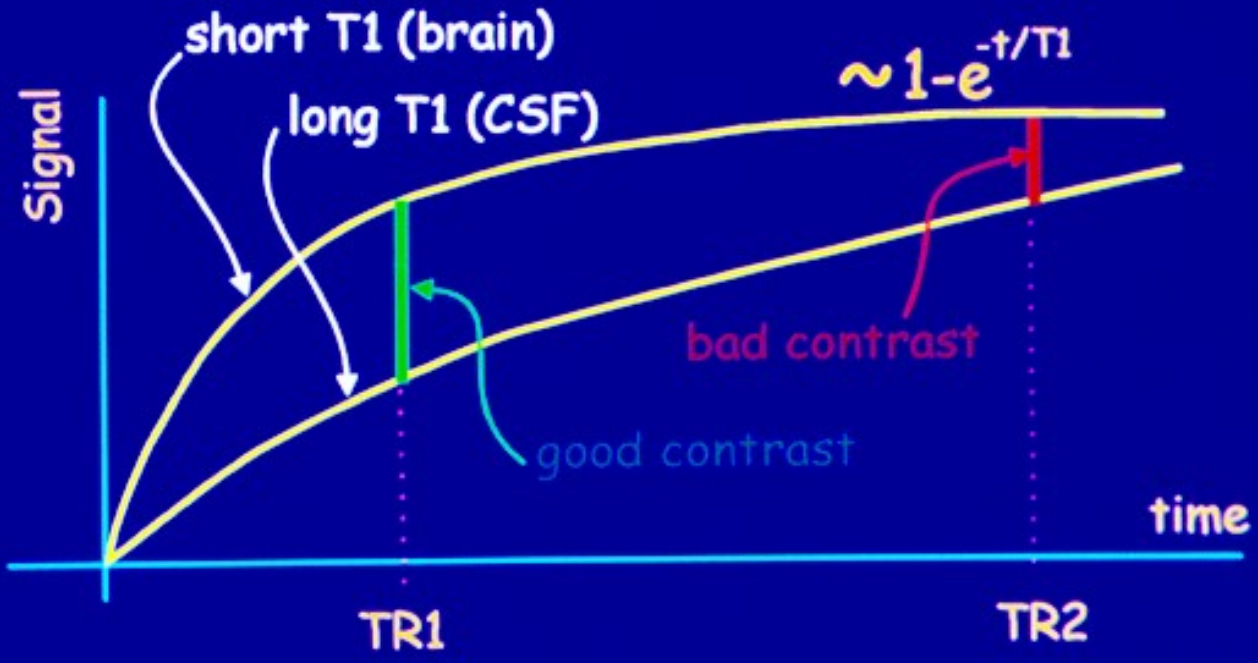
Longit.
magh.

T₁-curve



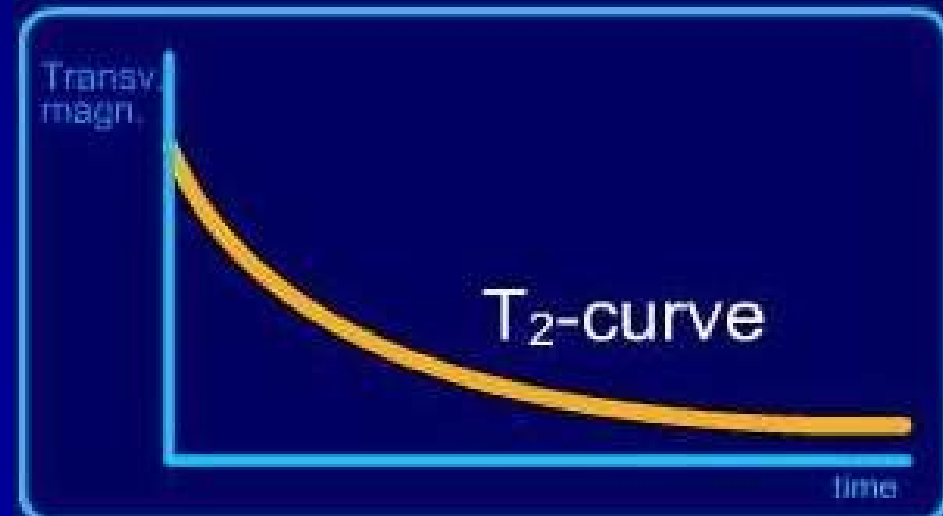
T₁ vážený obraz

T₁ - Contrast



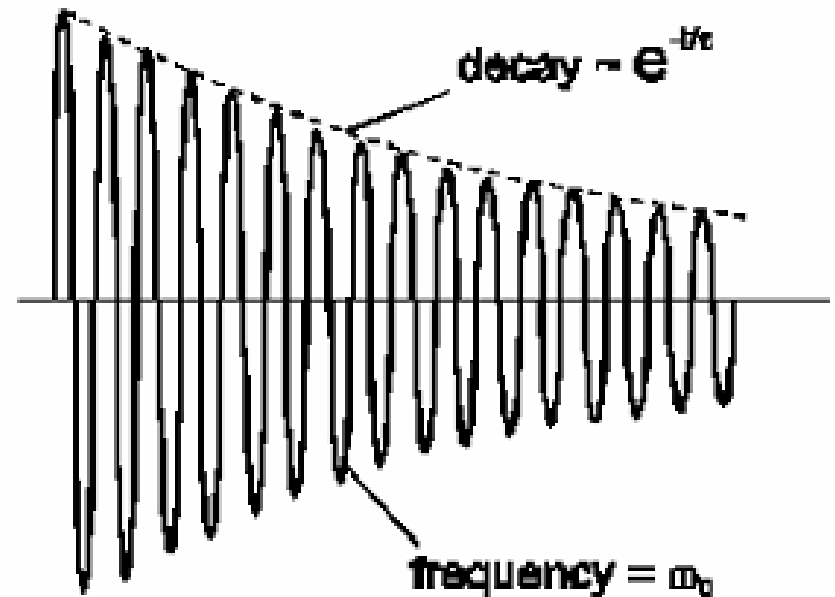
Transversální relaxace

- Relaxace T₂
- Ztráta příčné magnetizace
 - ✓ Nehomogenity v mg poli
 - ✓ Slabé mg pole v okolí
- Relaxace „spin-spin“
- 37 % = 1/e



FID

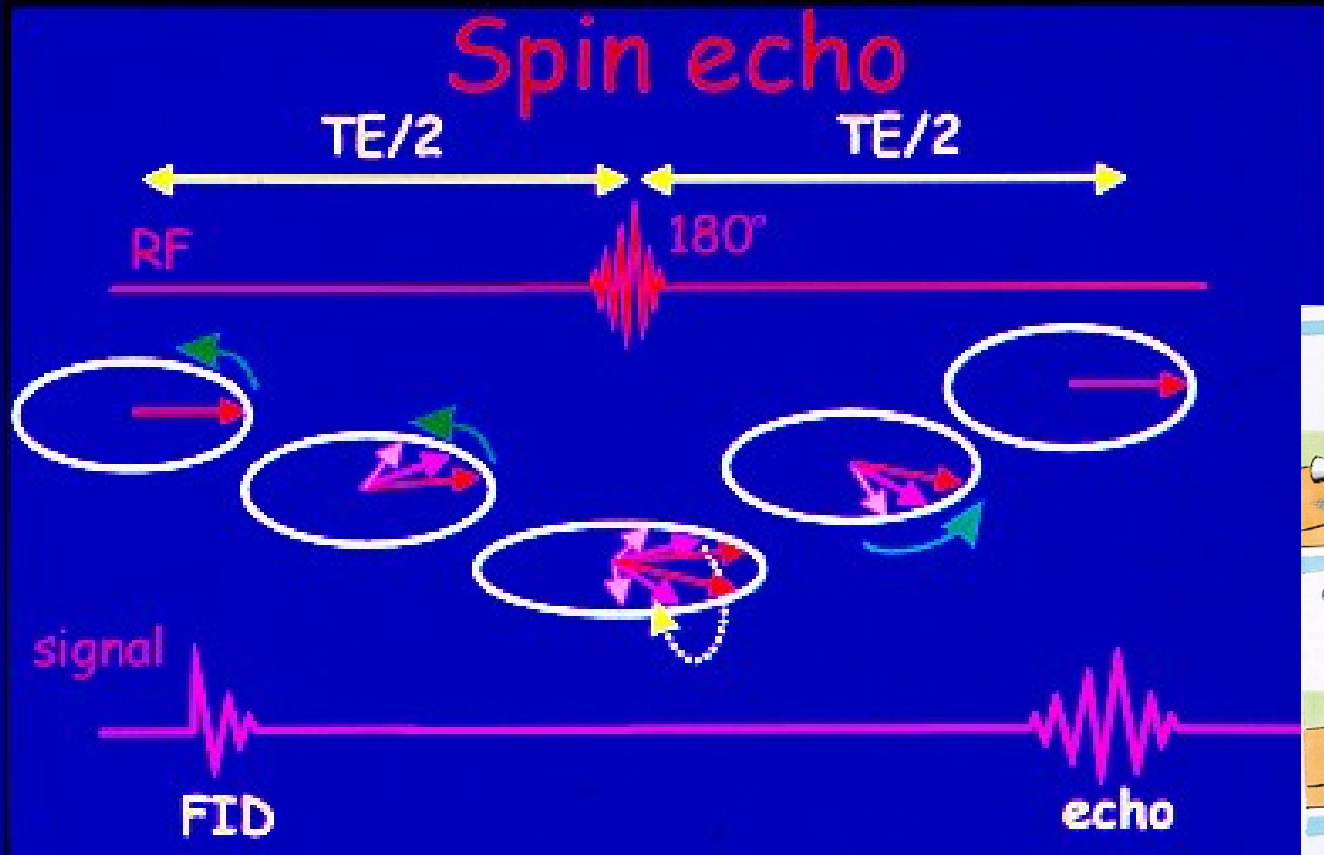
- „Free Induction Decay“
- Sekvence volného úbytku signálu
- **Nejjednodušší** vyšetřovací metoda
- **90 st. puls, úbytek příčné magnetizace**
- Signál je charakterizován:
 - ✓ Frekvencí
 - ✓ Amplitudou

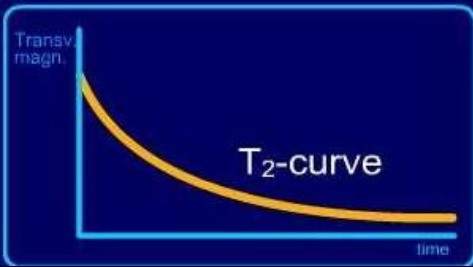


Spin - echo sekvence

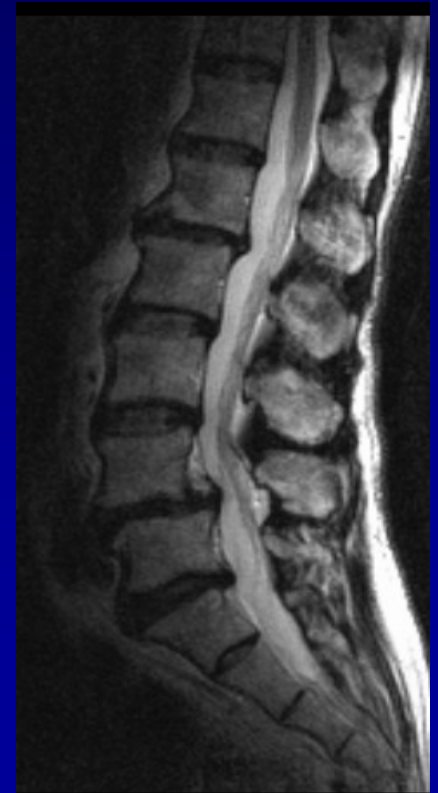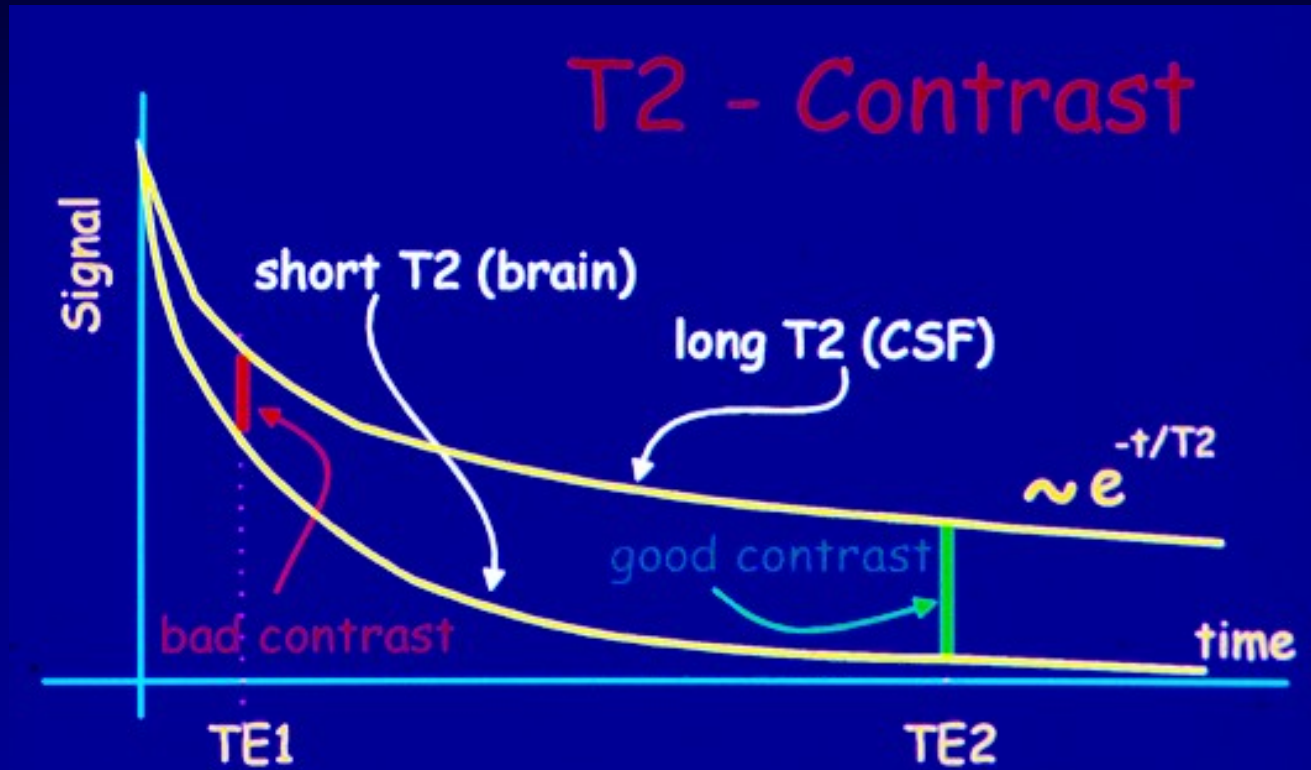
- **Nejužívanější** vyšetřovací sekvence umožňující zobrazovat dle relax. časů T1, T2 i protonové hustoty
- **90°** puls
- Magnetizace
 - ✓ Podélná vymizí
 - ✓ Příčná vzniká
- **180°** puls
 - ✓ Precesní pohyb opačným směrem
 - ✓ Opětovný nárůst signálu

Spin - echo sekvence





T2 vážený obraz



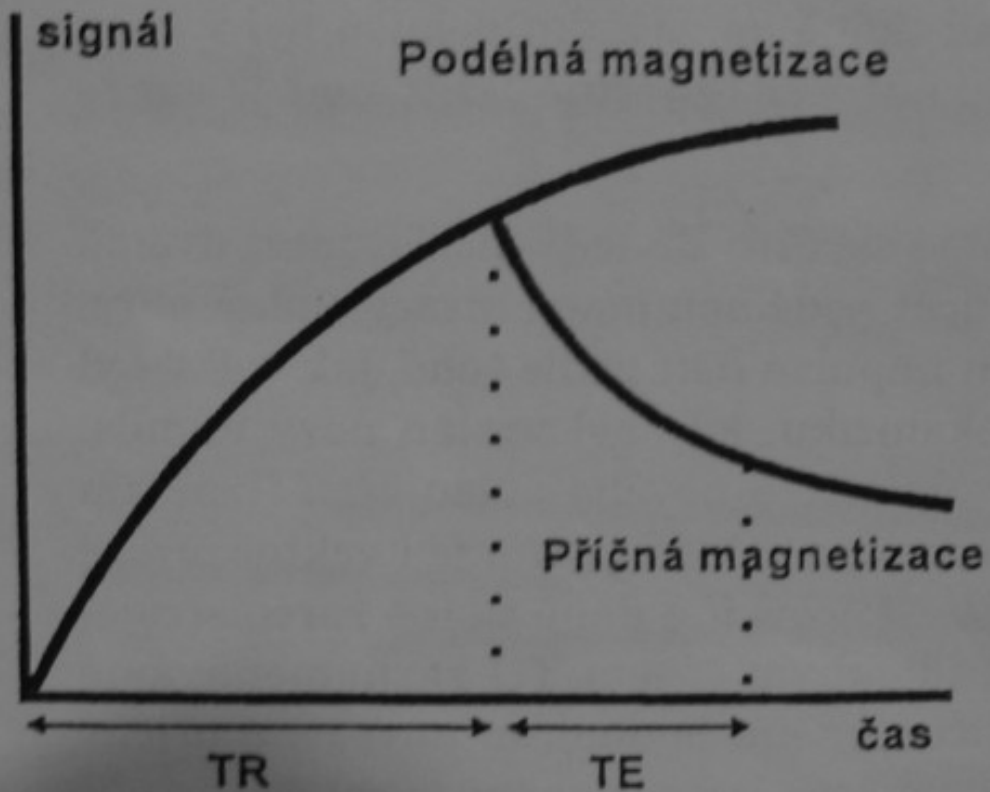
T1 a T2 vážený obraz



T₁-weighted image
proton density image

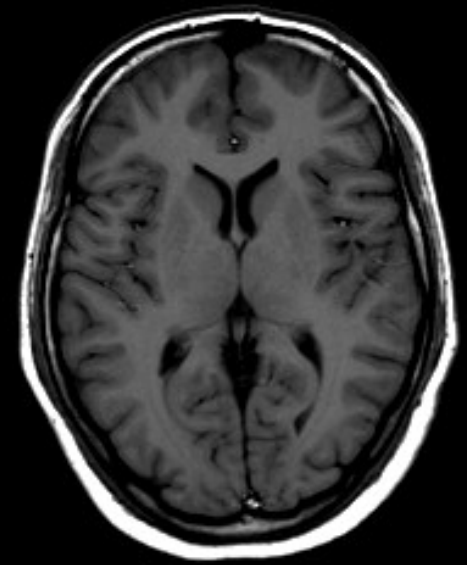
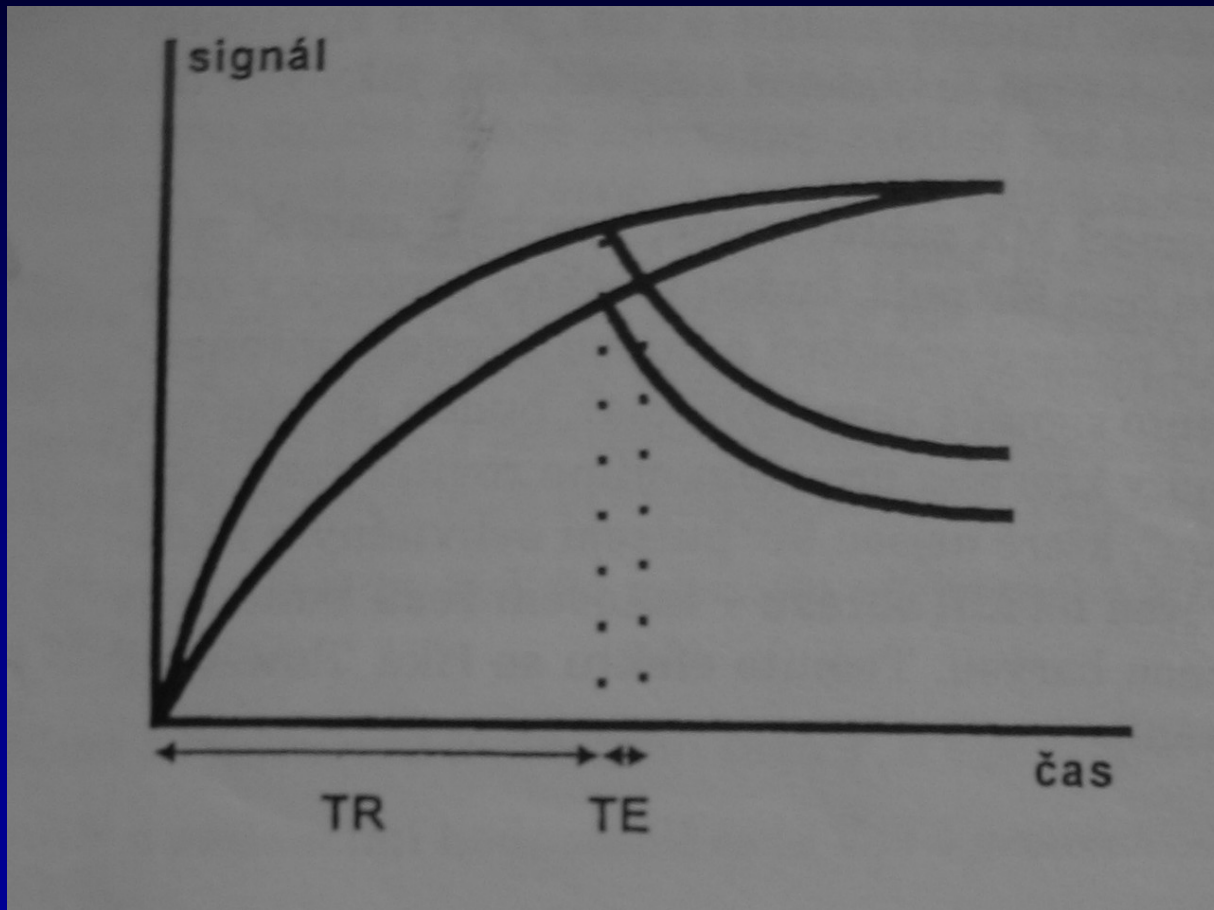


T₂-weighted image

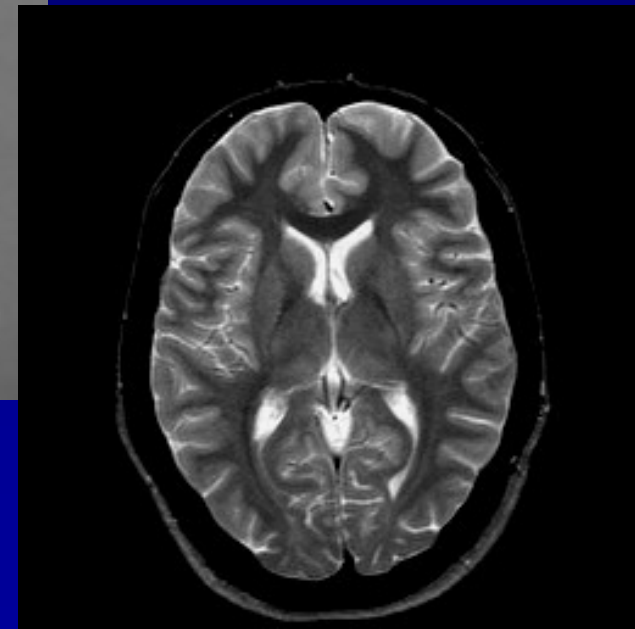
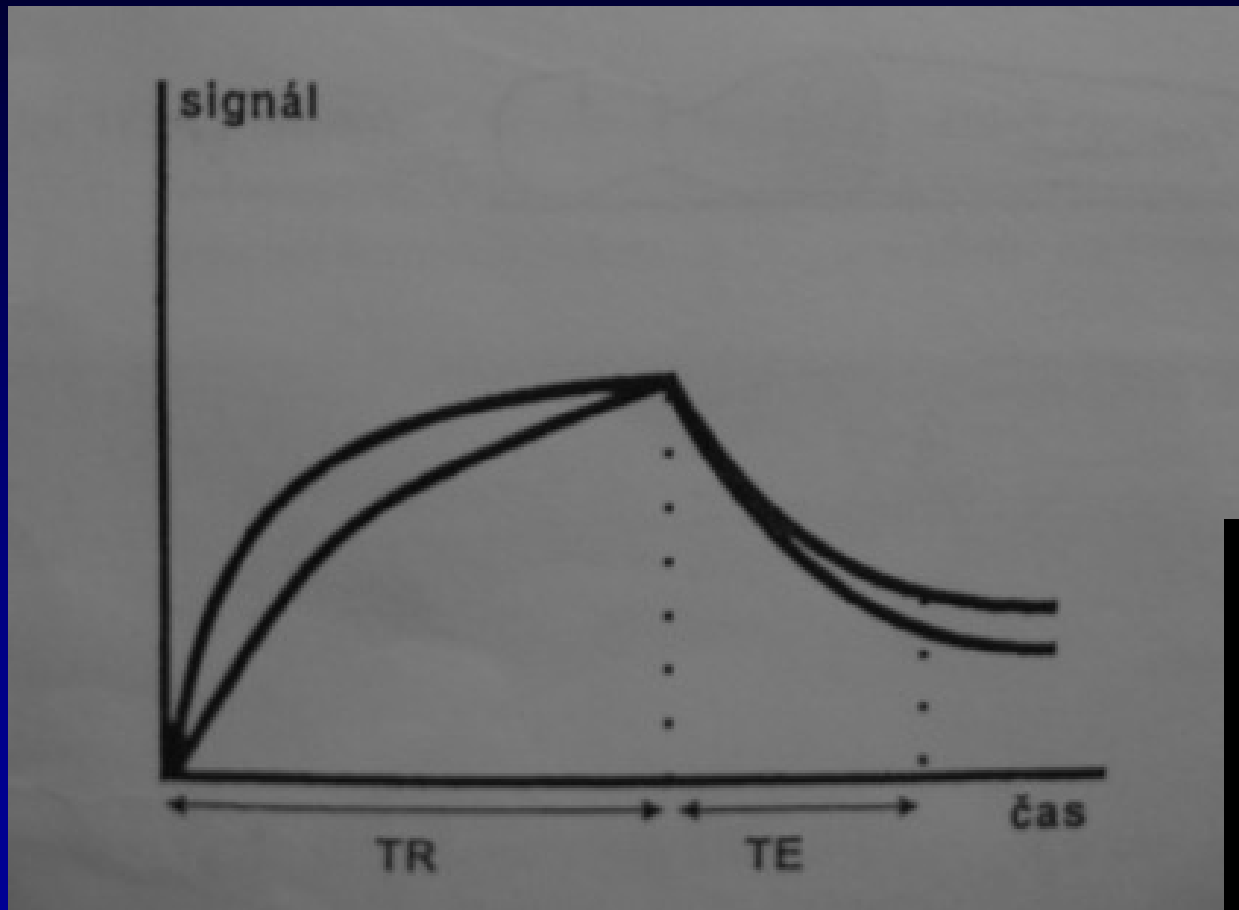


Velikost podélné magnetizace v okamžiku 90 st. pulsu je totožná s velikostí příčné magnetizace v témže okamžiku, tj. v čase TR

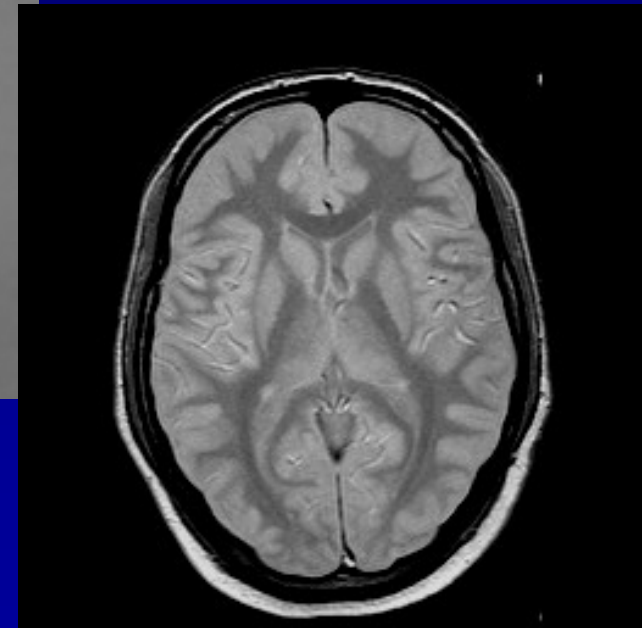
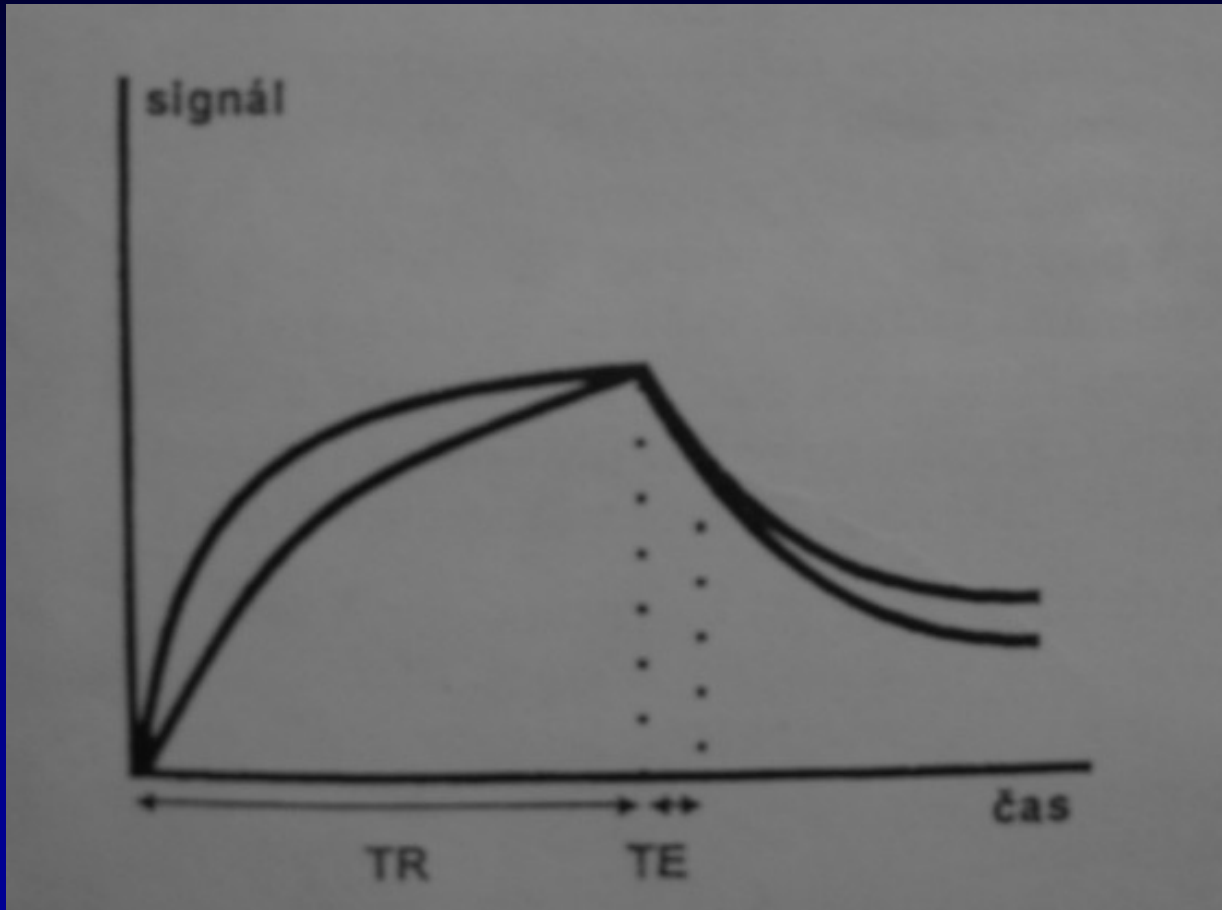
T1 – krátké časy TR i TE



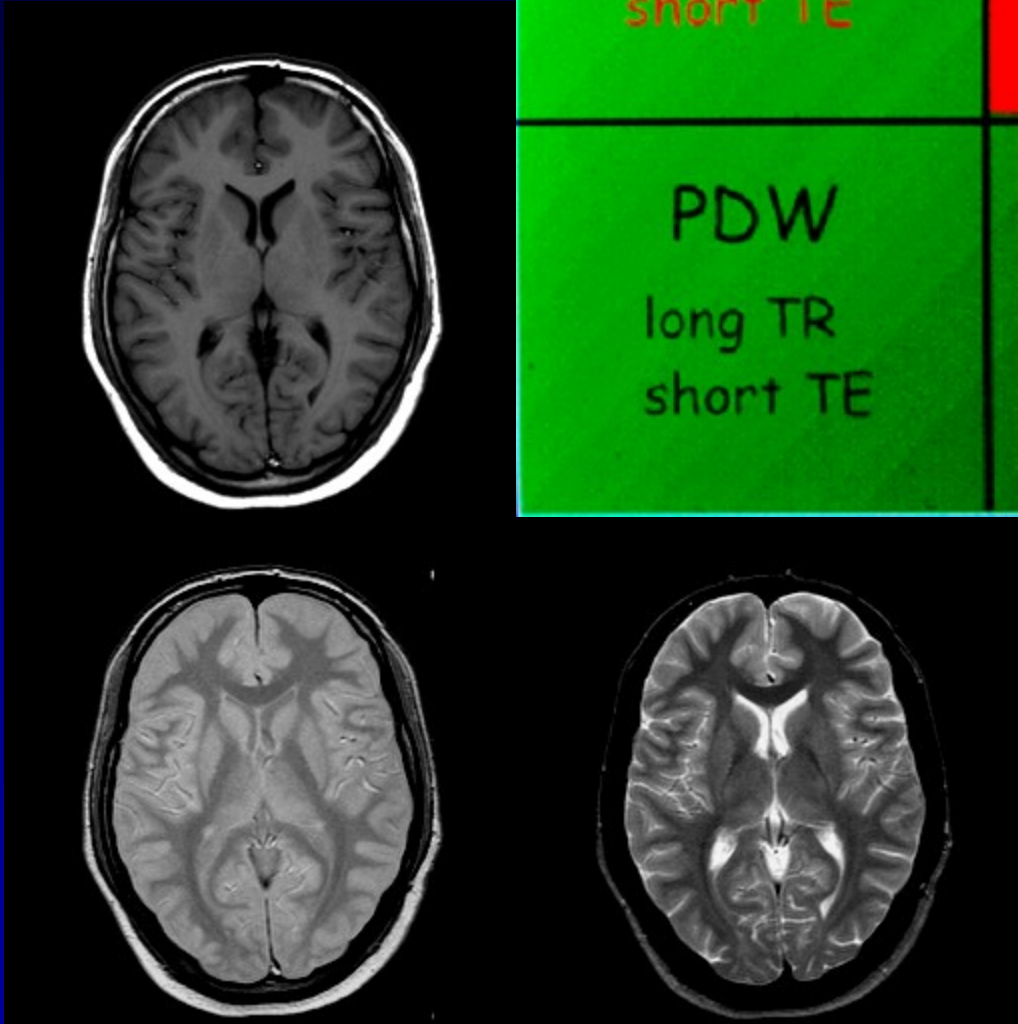
T2 – dlouhé časy TR i TE



Obraz vážený podle protonové hustoty, dlouhý TR, krátký TE

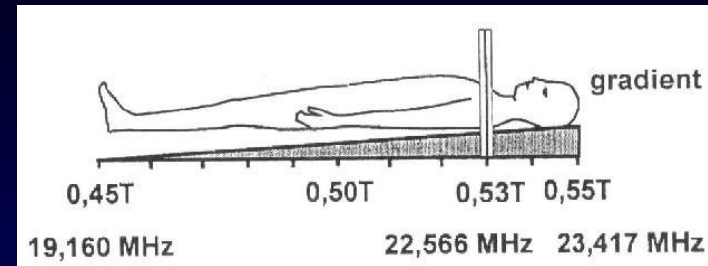


Tkáňové struktury se mezi sebou liší pouze poměrným zastoupením protonů.



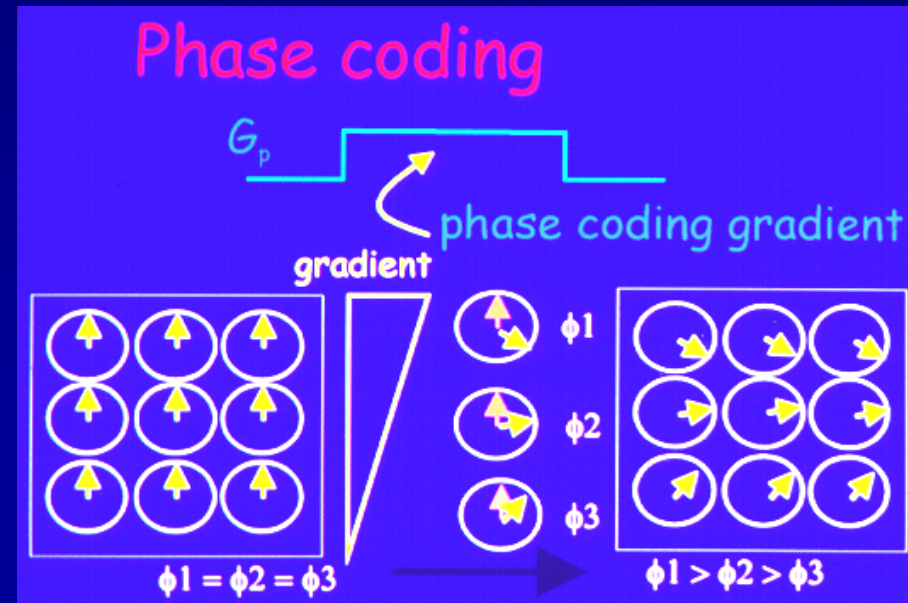
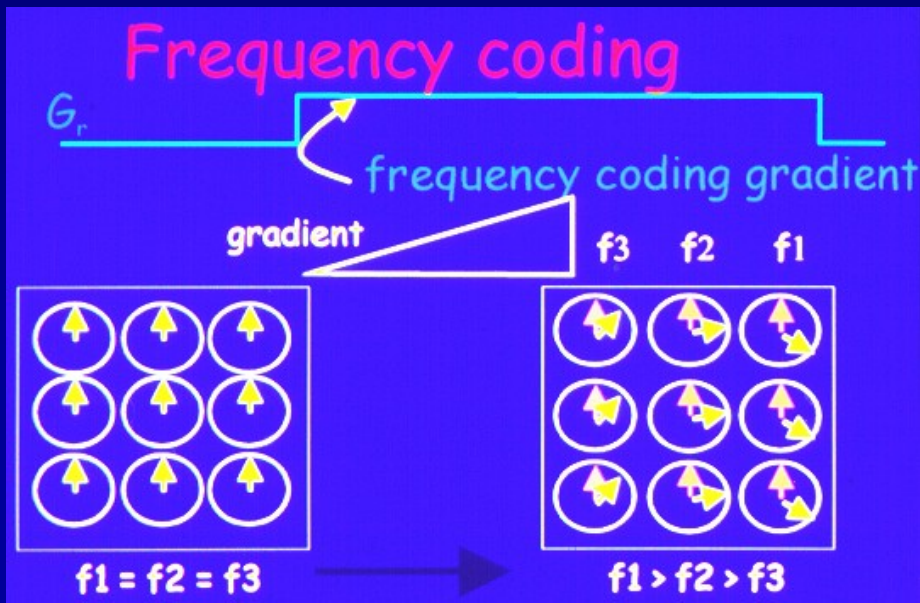
T1W short TR short TE	bad image short TR long TE
PDW long TR short TE	T2W long TR long TE

Rekonstrukce obrazu

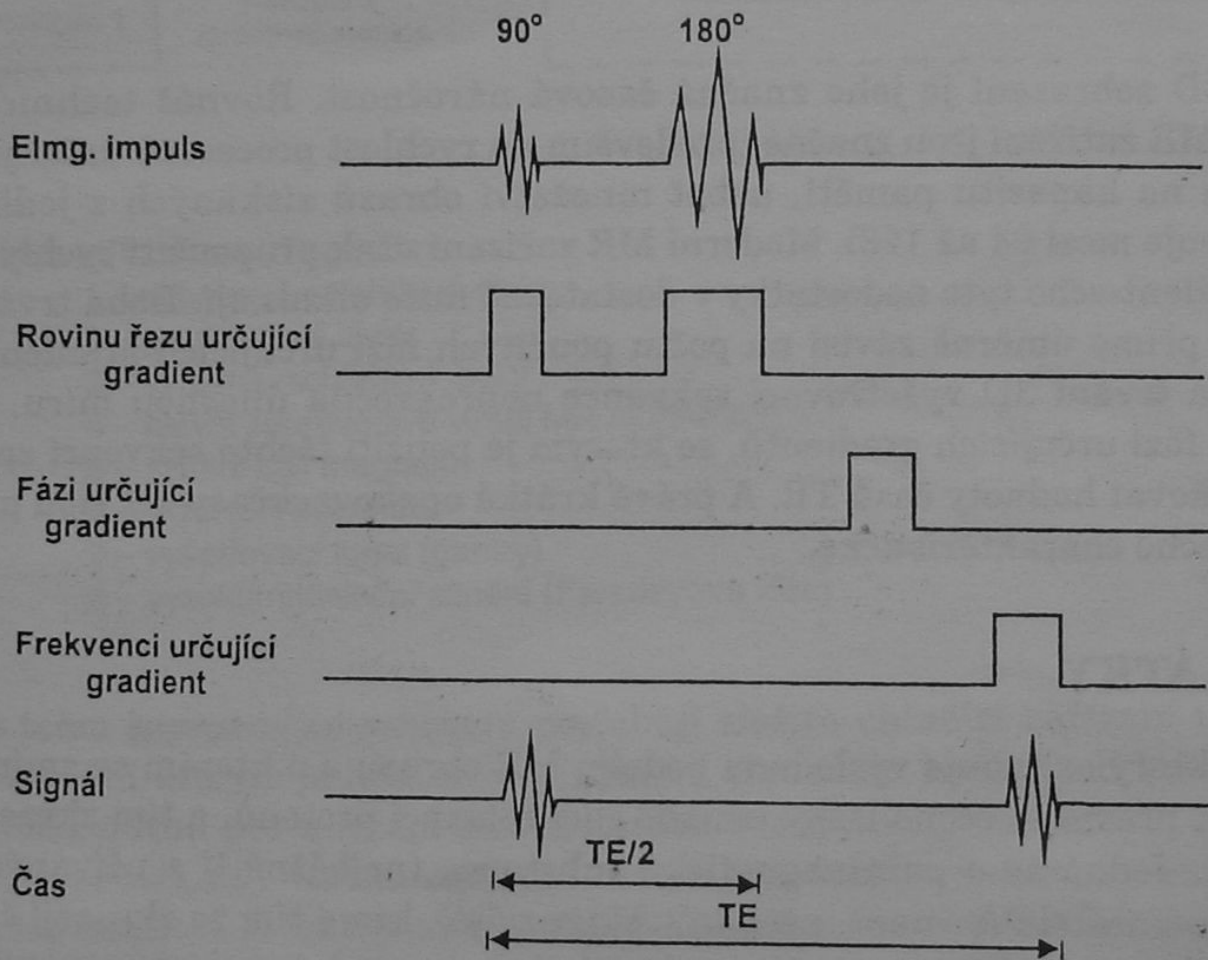


➤ Gradient určující

- ✓ **Rovinu** - roste v podélné ose těla
- ✓ **Frekvenci** - roste kolmo na osu těla (zleva doprava)
- ✓ **Fázi** - roste kolmo na osu těla (zepředu dozadu)



Celá sekvence při rekonstrukci



Cívky



➤ Hlava



➤ Krk

➤ Páteř

➤ Hrudník



➤ Klouby

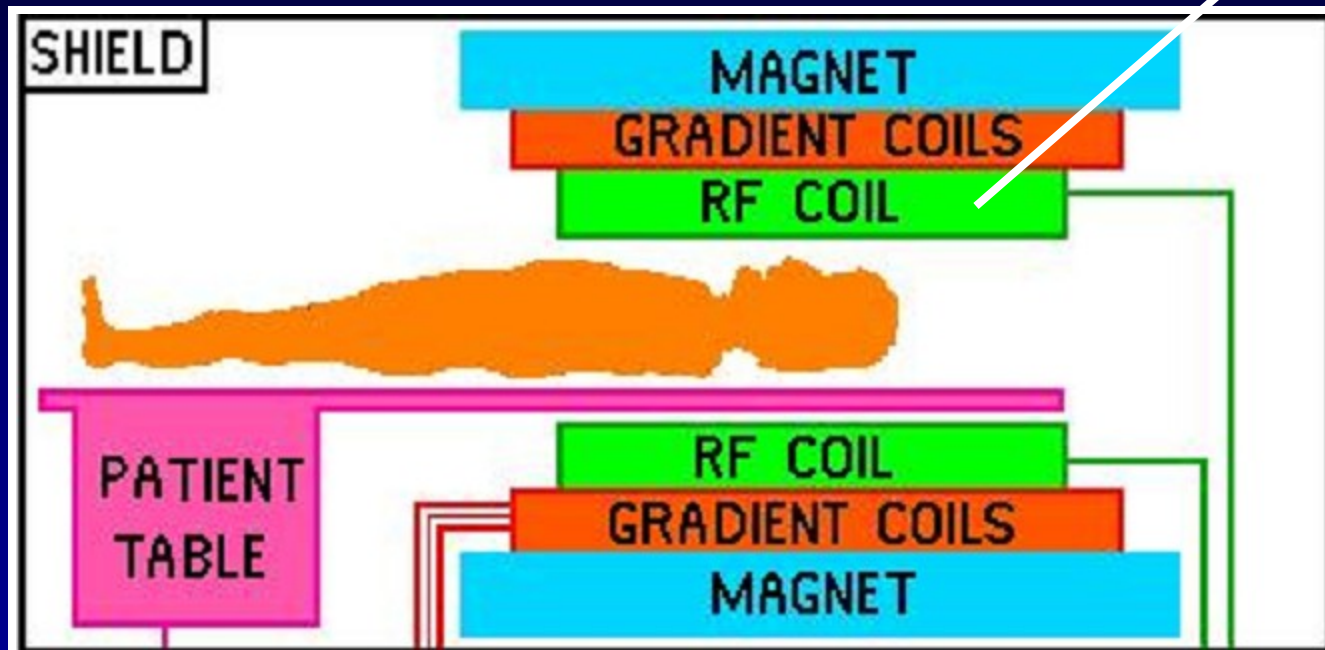
➤ Prsa



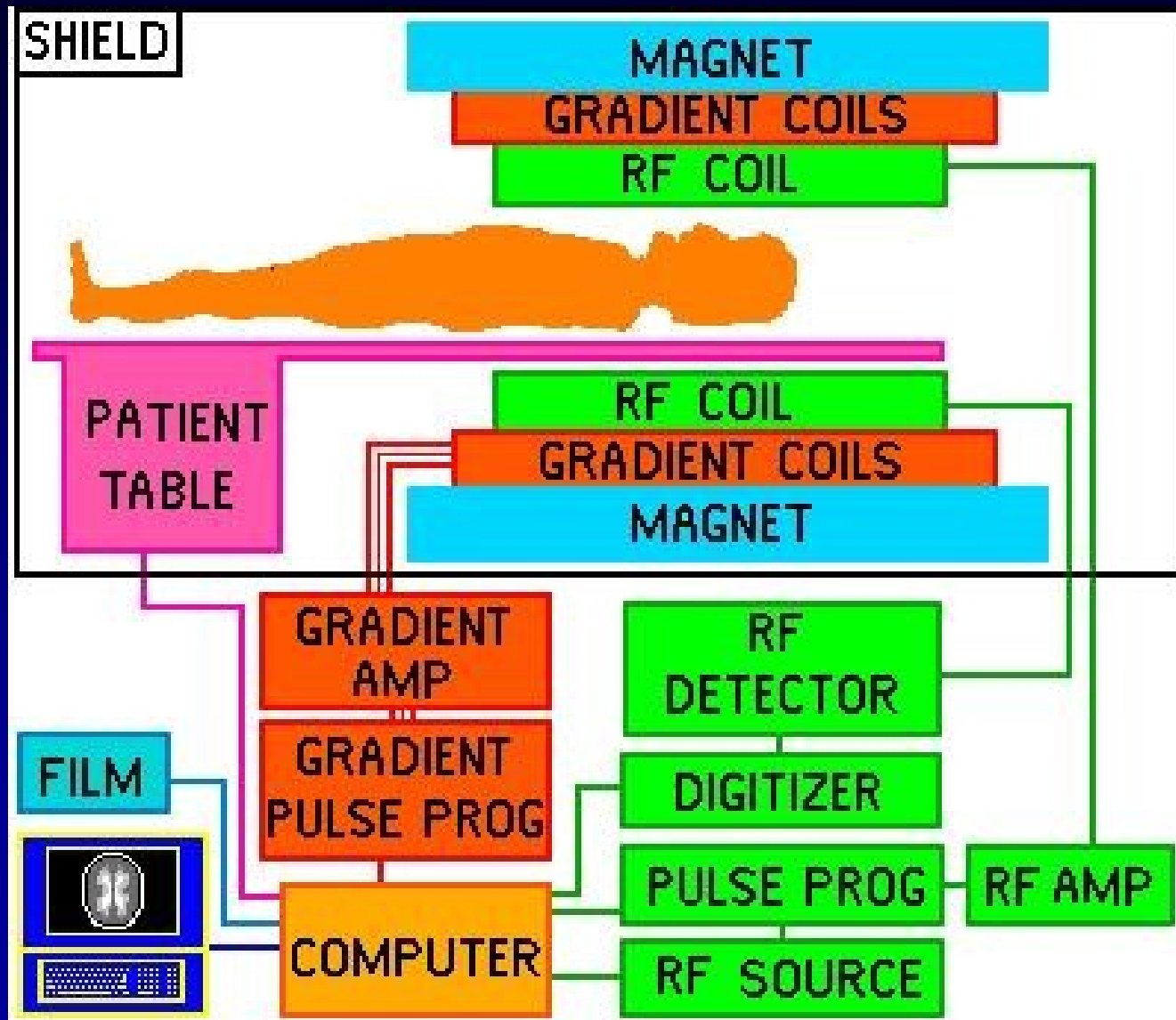
➤ Flexibilní




Uspořádání cívek



Uspořádání komponent MRI

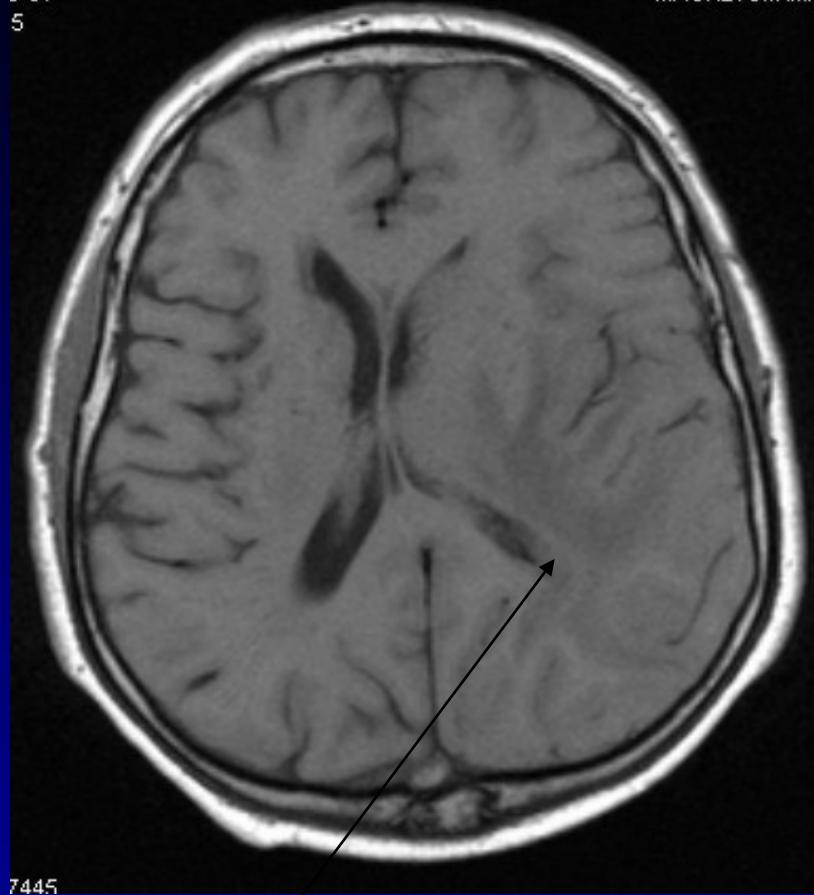


T1 a T2 vážný čas



3-01
5

MAGNETOM IMP



7445

T1 v.o. – vlevo parietálně
hypointenzita – edém
mozkové tkáně

T2 v.o. – vlevo parietálně
hyperintenzita – edém

