

Střípky (Know How)



Dýchejte zhluboka a počítejte do tří...

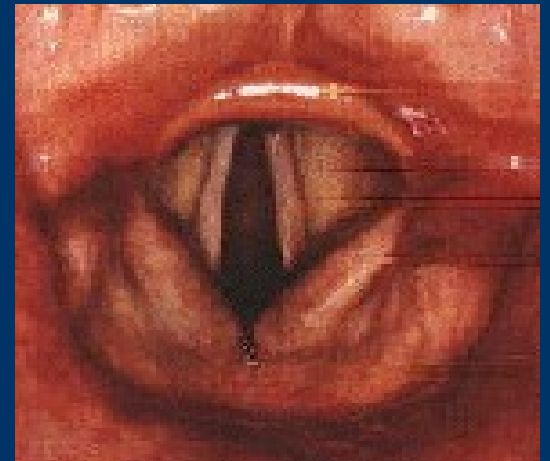- 1. Zajištění dýchacích cest***
- 2. Strípky***
- 3. PONV***
- 4. MH***



Zajištění dýchacích cest

- obličejová maska
- vzduchovod
- laryngeální maska
- (kombirourka)

- OTI, NTI
- koniotomie, koniopunkce
- (TS)



Základy Airway Management pro ne anesteziology

- preoxygenace obličejovou maskou (O₂ více než minutová ventilace)
 - ventilace obličejovou maskou
 - zavedení LM – Supreme
 - nezkoušet na kriticky nemocném pacientovi dovednosti, které neumím
 - = neintubuj, když to neděláš každý den
 - být připraven na problém = mít plán
-
-

Úspěšná ventilace obličejovou maskou

- správná velikost masky #1..#5
- správná poloha hlavy
 - záklon
 - trojhmat
 - při jejich selhání ústní vzduchovod
- správná technika ventilace
 - obličej tlačím do masky
 - sleduji tlaky v d. cestách (<10, <<20cm H₂O)
 - sleduji výdech pacienta EtCO₂, V_t

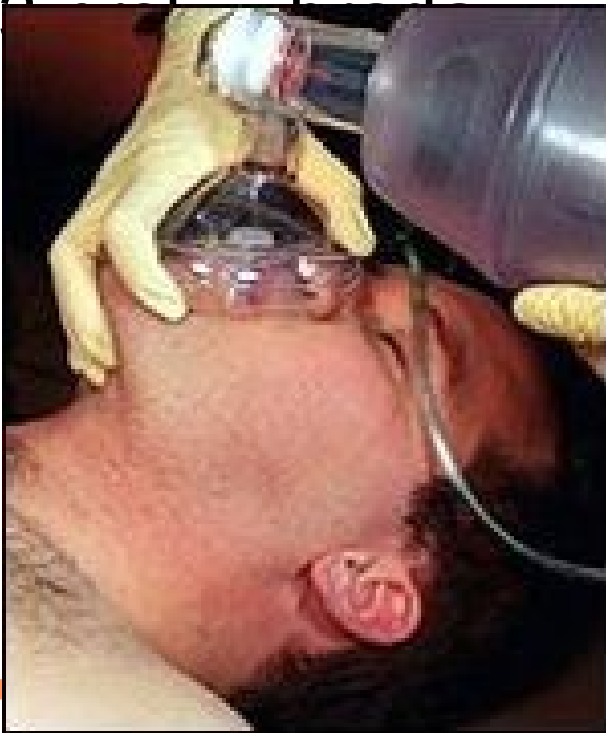Ventilace obličejovou maskou



Držení:

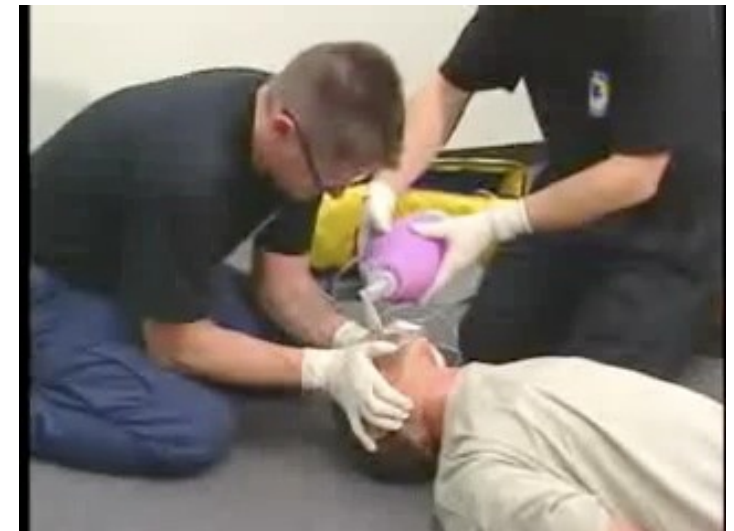1 rukou:

- palec + ukazováček



2 rukama

- palce drží masku
- prsty zvedají čelist



Tracheální intubace

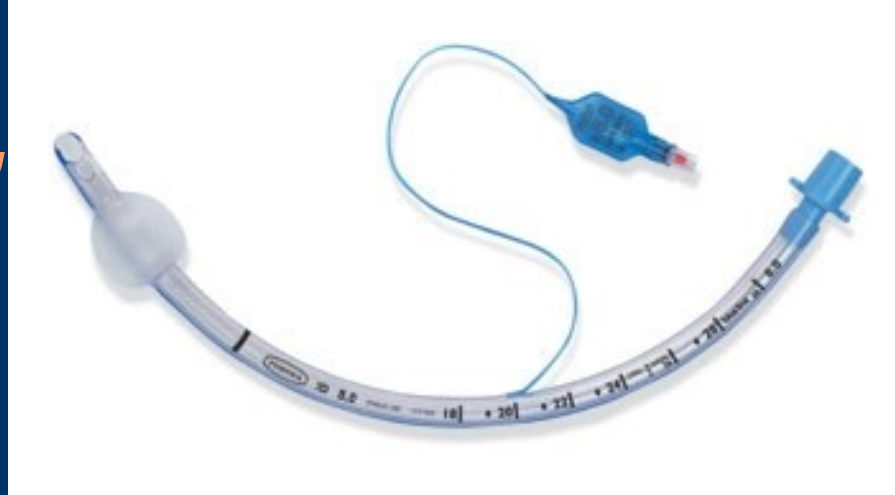Def: Zavedení rourky ústy / nosem hrtanem do trachey.

I:

- ochrana DC před aspirací (GCS < 8)
- toaleta DC
- zajištění ventilace při dechové nedostatečnosti



The “Gold Standard”



... tracheální rourka s manžetou je

ZLATÝ STANDARD

v zabezpečení dýchacích cest

**ale pouze je - li umístěna v
průdušnici!!!**

bez ročního tréningu je mnoho zbytečných
komplikací

Nejužší místo dýchacích cest:

Dospělý: glotis

Děti: subglotický prostor

Figure 27: Adult Airway
Anatomy of adult airway

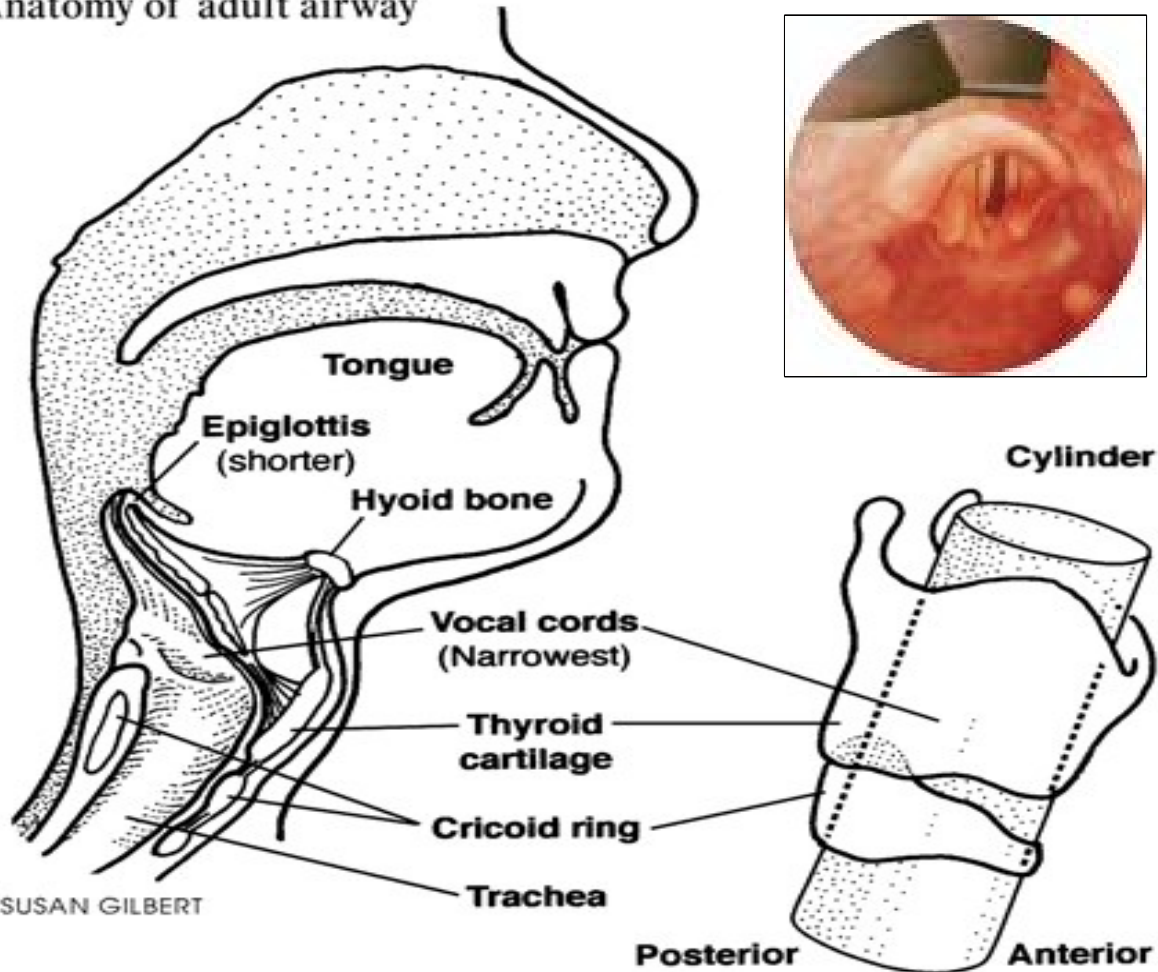
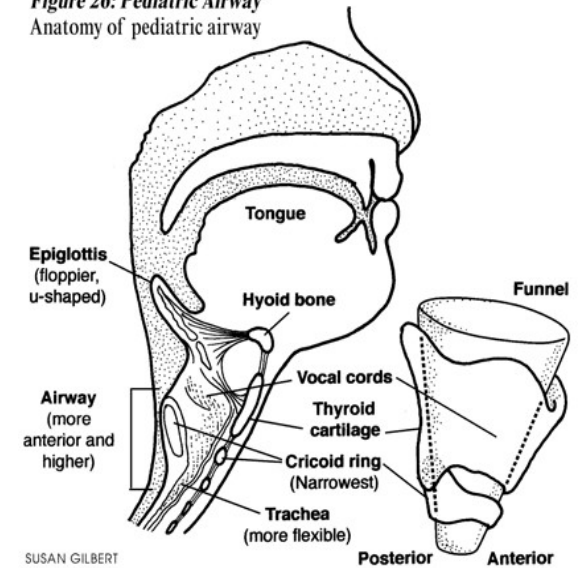


Figure 26: Pediatric Airway
Anatomy of pediatric airway



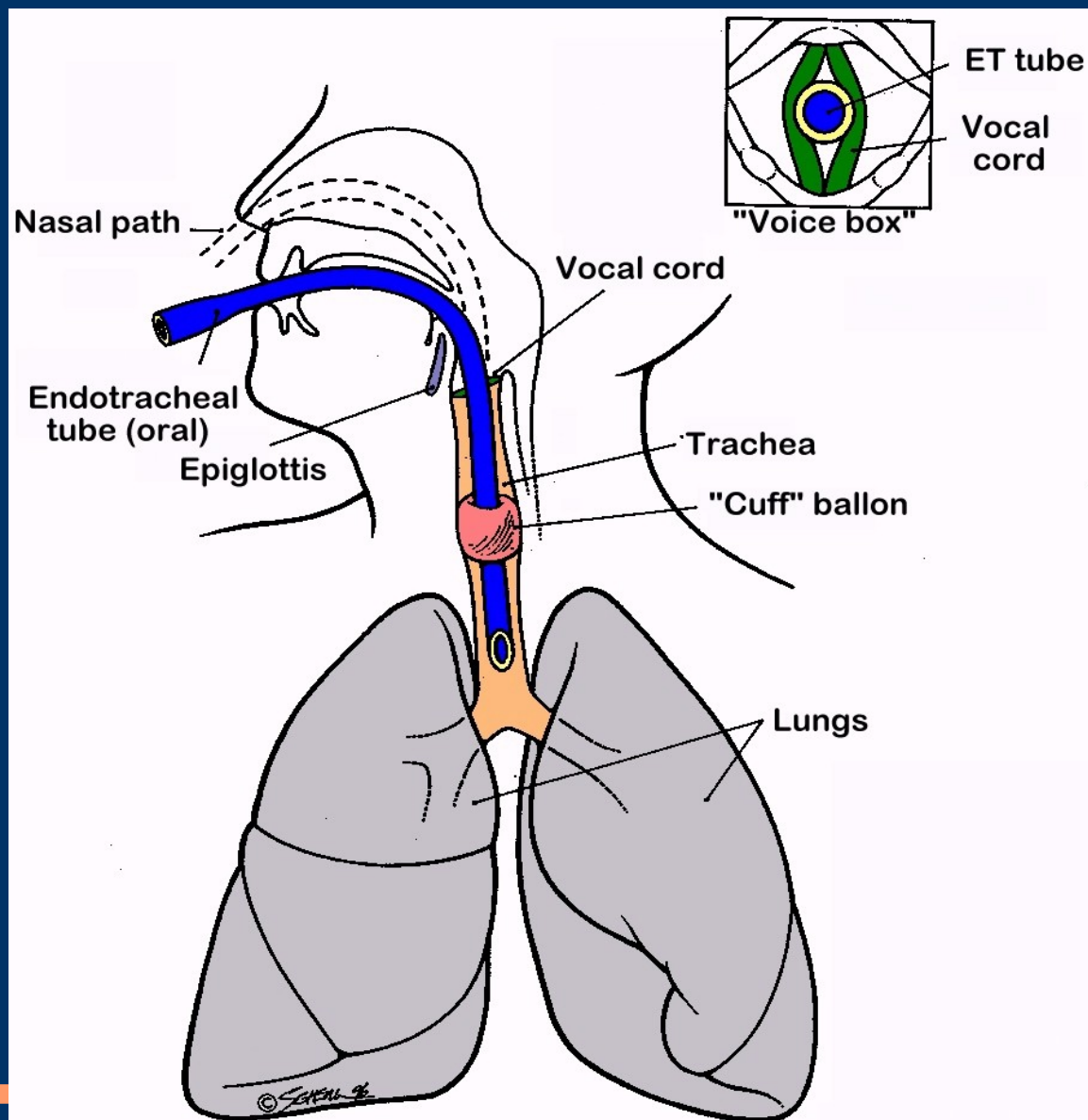
SUSAN GILBERT

Posterior Anterior

OTI, NTI - pomůcky:

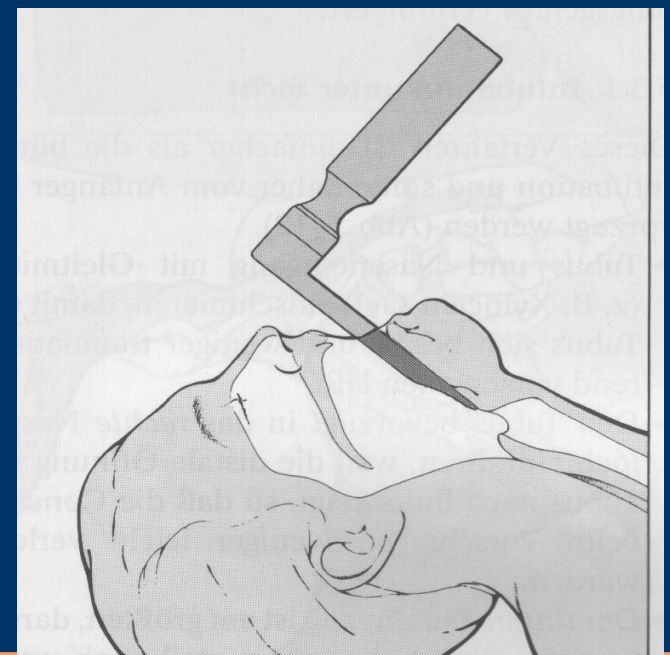
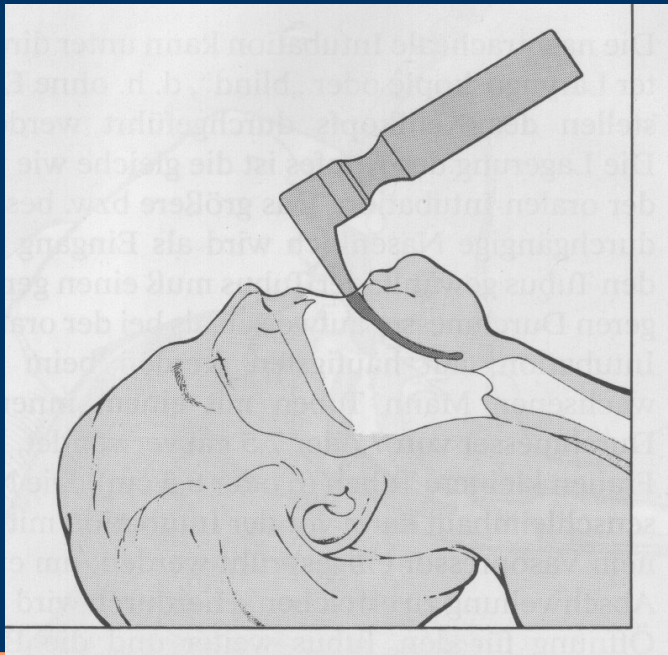
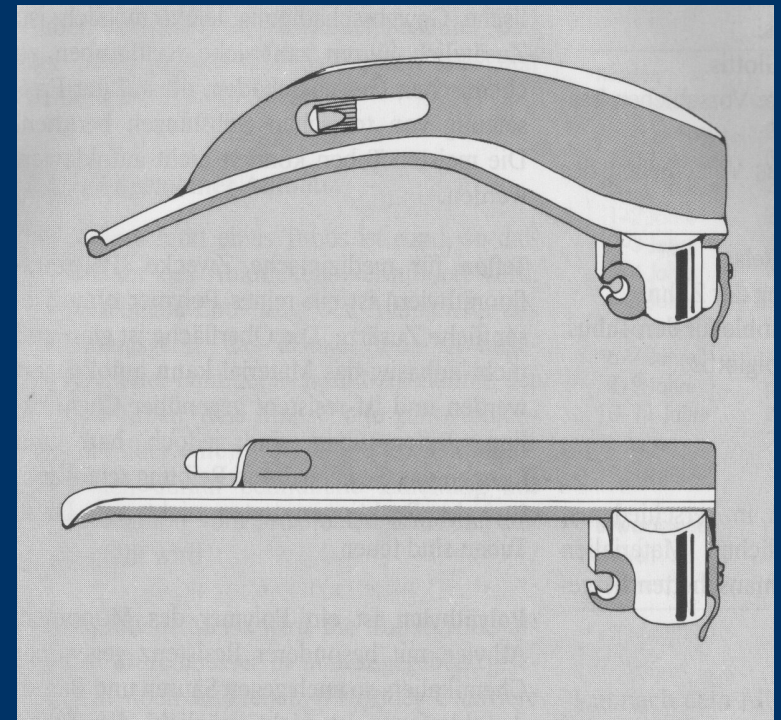
- laryngoskop
- Magillovy kleště
- tracheální rourky
- zavaděč
- inj. stříkačka

- broncho-
fibroskop
- bužie

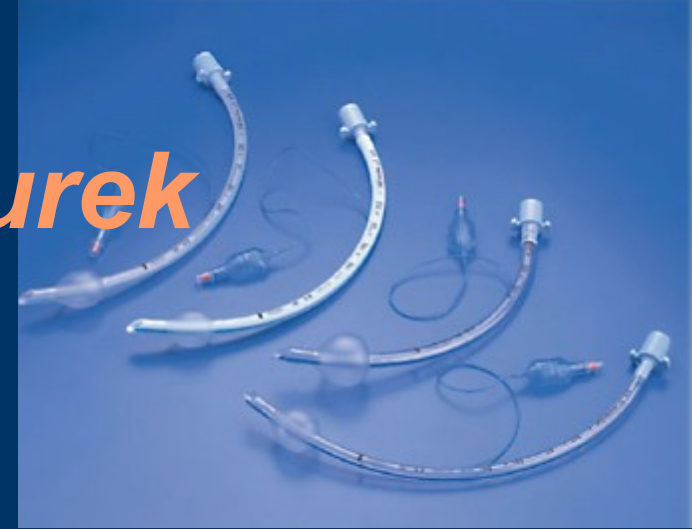

Laryngoskop:

- zahnutá lžice - Macintosh
- rovná lžice - Miller



Velikosti tracheálních rourek



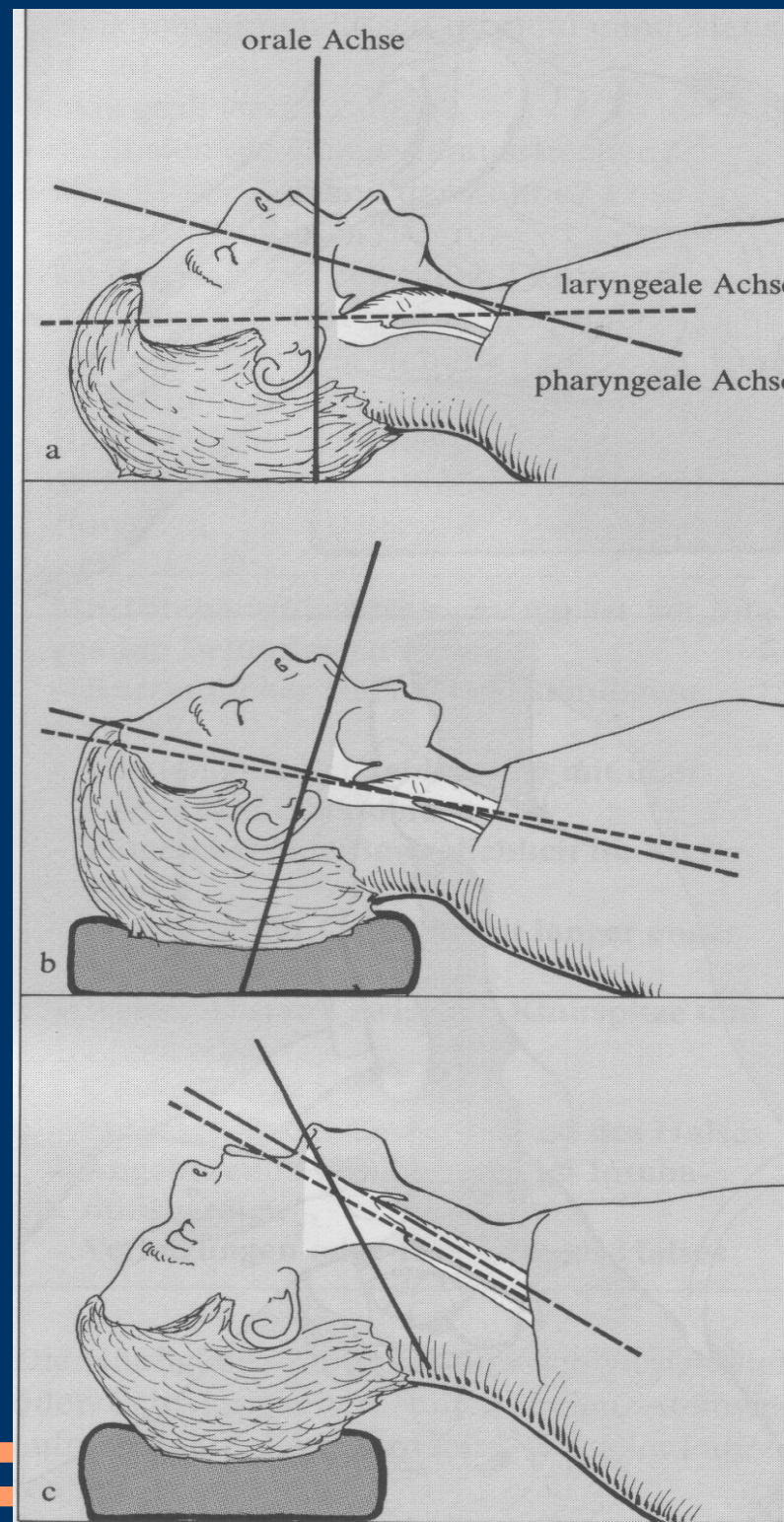
vnitřní průměr u dospělých
(6,5; 7,0; 7,5; 8,0; 8,5) mm

vnější průměr nízkotlakého balonku k utěsnění –
30mm

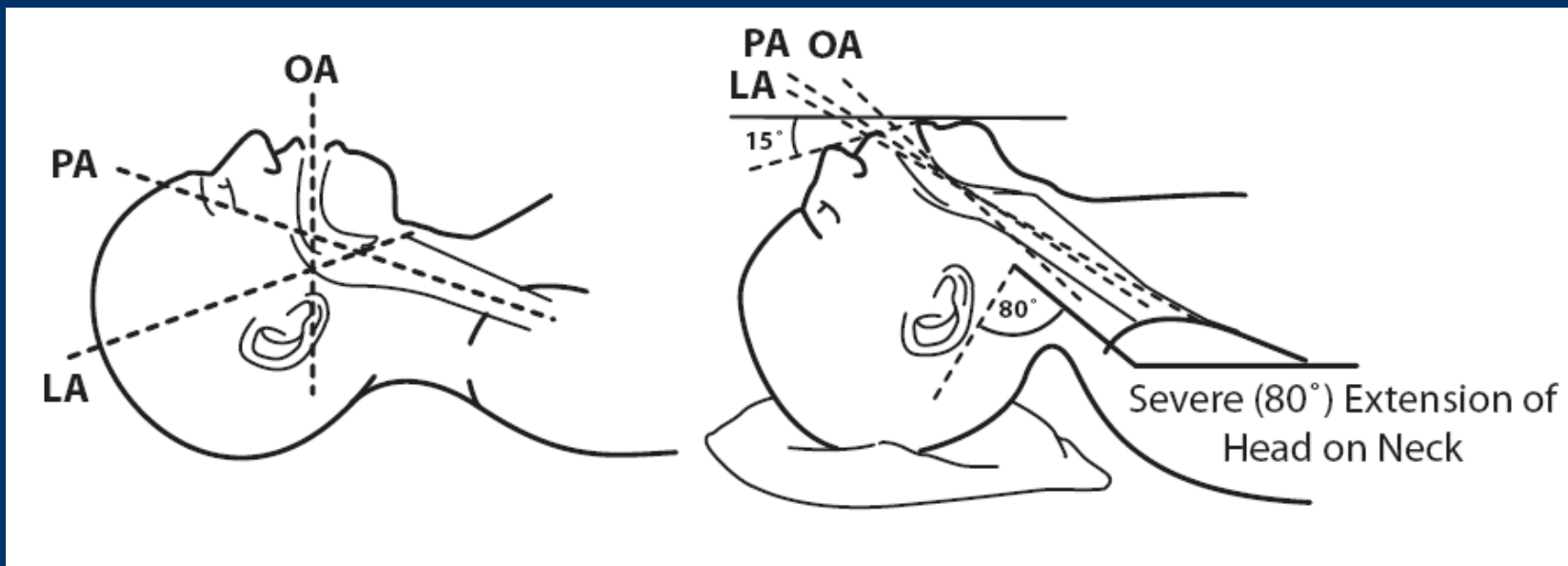
- Internal diameter of tube (mm) = (patient's age in years + 16) / 4
- Appropriate depth of insertion of orotracheal tube (cm) = 12 + (patient's age in years / 2)

Provedení OTI:

- příprav pomůcky
- preoxygenace /ventilace
- poloha pacienta
- anestezie / bezvědomí
- přímá laryngoskopie
- zavedení TR
- těsnící manžeta
- ověření polohy
- fixace náplastí



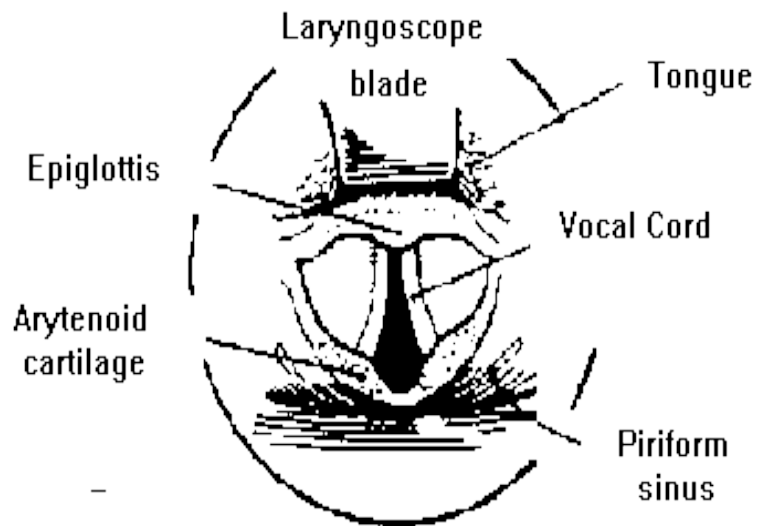
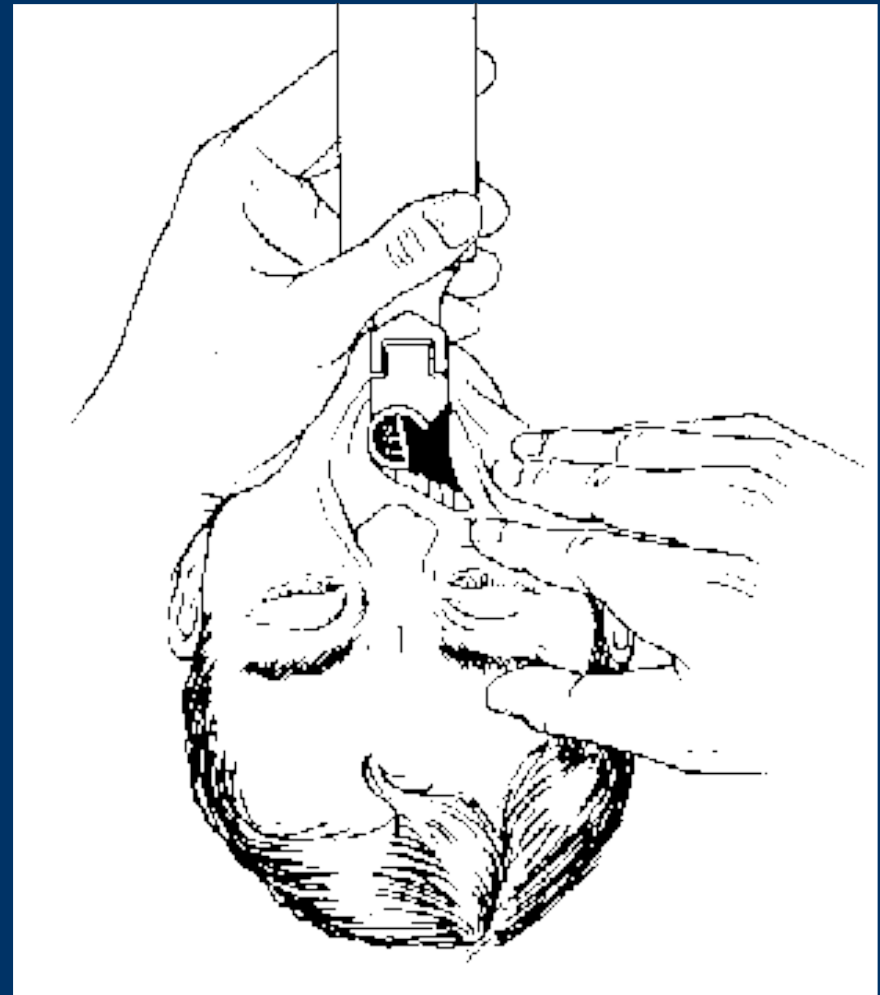
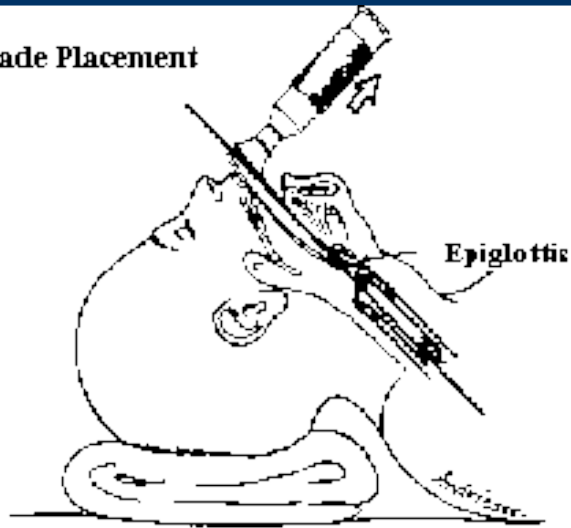
Poloha hlavy pro intubaci



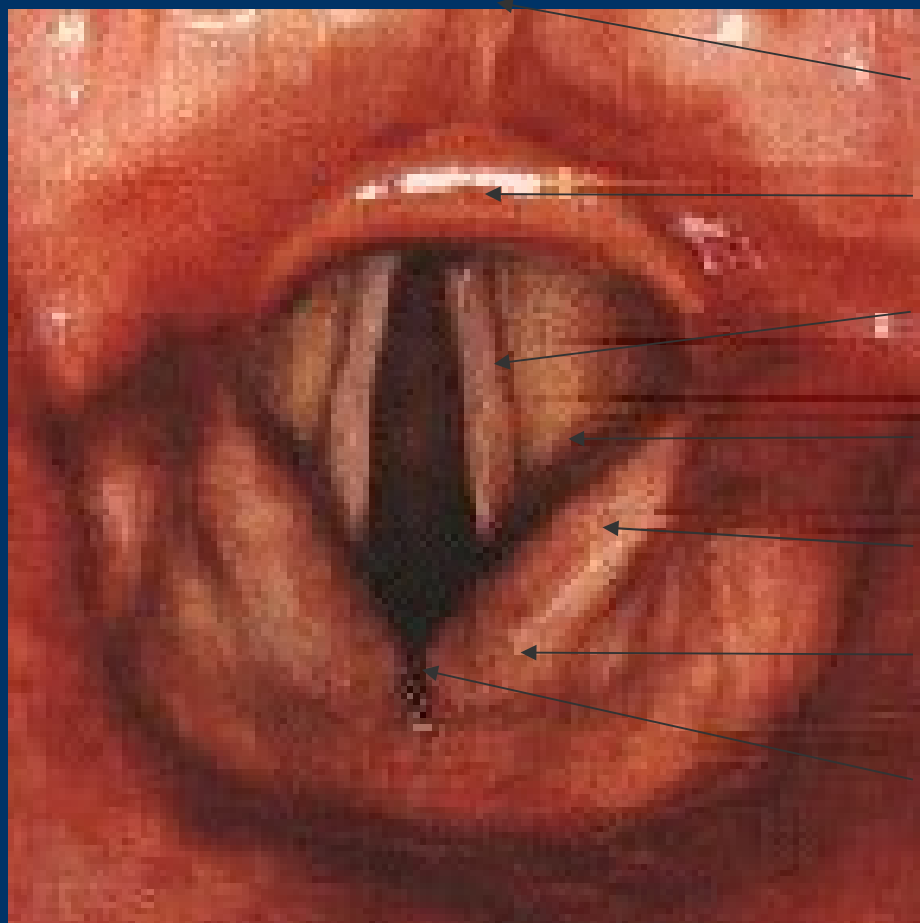
Hlava v neutrální poloze

Hlava na podložce
Krk flektován
Hlava v extensi

Straight Blade Placement



Laryngoskopický obraz:



jazyk

epiglotis

hlasivky

recessus piriformis

plica aryepigottica

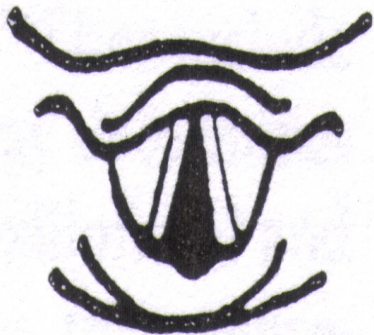tuberculum corniculatum

zadní komisura

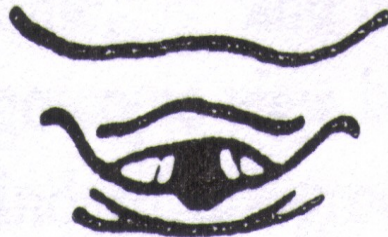

... každý krk je jiný
(Cormac & Lehane)

Grade I



Grade II



Grade III



Grade IV



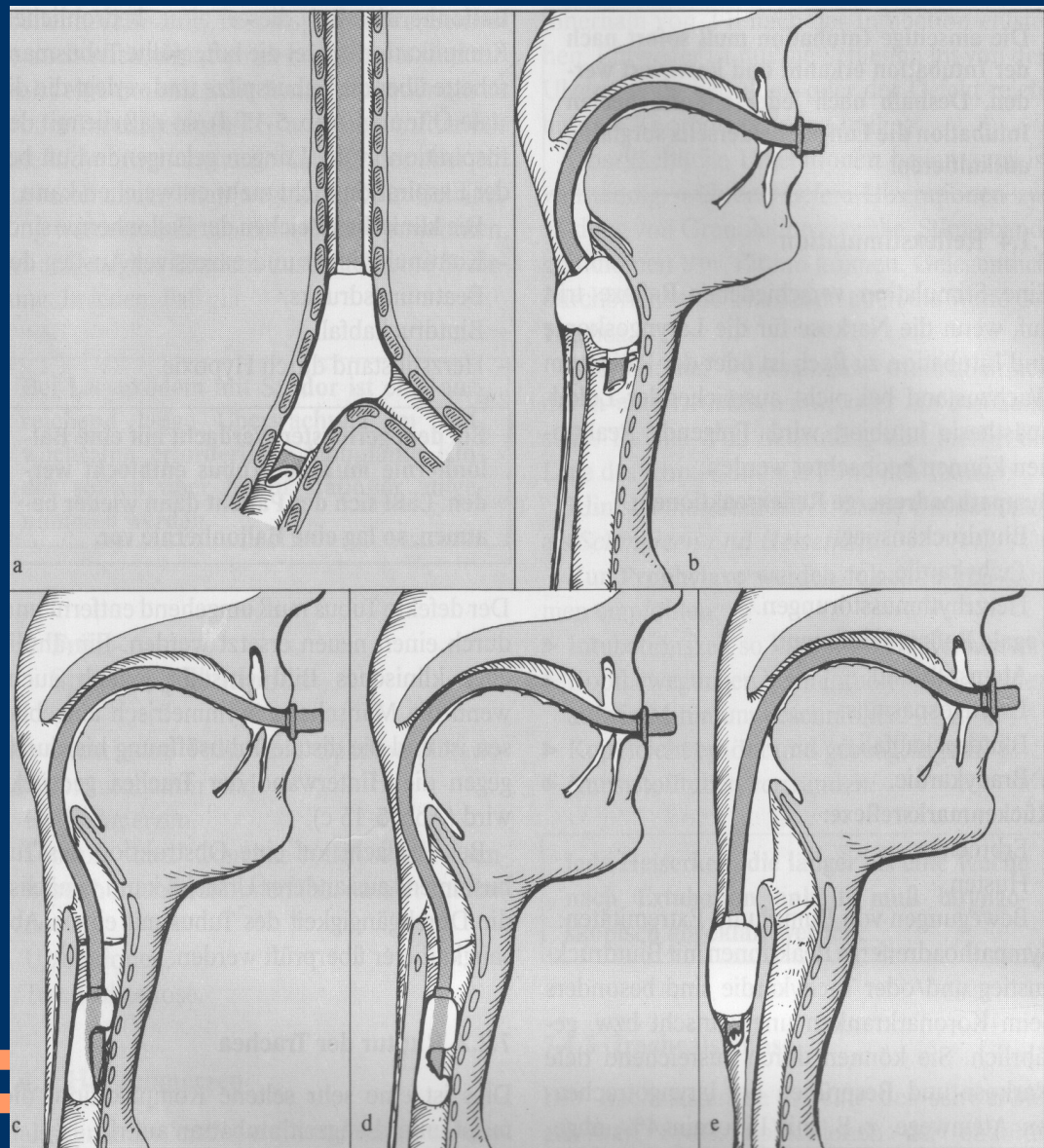
Ověření polohy rourky:

- poslechem
- EtCO₂
- fibroskopicky



Komplikace TI - časné:

- poranění zubů, měkkých tkání
- chybná intubace do jícnu / endobronchiálně
- aspirace
- kardiovaskulární - \uparrow TK, \uparrow f, arytmie
- \uparrow ICP
- laryngospasmus, bronchospasmus



Komplikace TI

Pozdní:

- poškození hlasivek, trachey
- sinusitida, otitida,
- dekubity – rty, nos
- ucpání trach. rourky sekretem, krví



další pomůcky k intubaci

- gum elastic bougie = bužije
- zavaděč

- FasTrach
- CTrach
- videolaryngoskop


- bronchoskop – intubace při vědomí



Gum elastic bougie

- bužije
 - 60 cm long tracheal tube introducer has an external diameter of 5 mm to accommodate tracheal tubes > 6 mm internal diameter. The 35 degree angle 2.5 cm from the distal end facilitates insertion through the vocal cords when only the epiglottis (Grade III view) or tip of the arytenoids (Grade II view) can be visualized. A 2nd operator then threads the tube over the bougie. The bougie may need to be rotated 90° for the tube to pass. Every anesthetizing location is equipped with a gum elastic bougie.
-
-

Gum elastic bougie



- bužije
- 60 cm dlouhá
- místo zavaděče
- external diameter : 5 mm
trach. rourka > #6.
- distální „zobáček“ 35 ° 2.5 cm usnadňuje zavedení mezi hlasivky, pokud je viditelná jen epiglotis (Grade III view) nebo zadní komisura (Grade II view).
- Bužie mezi vazy, sestra nasune tr.rourku na bužii, a po ní lékař mezi vazy (90° rotace)



Zavaděč



- kovový drát (potažený)
- měnit tvar Trach. rourky dle potřeby
- nesmí čnít z konce rourky - CAVE Trauma !!!



Úvod do CA s plným žaludkem

= CRUSH = Rapid Sequence of Induction
= rychlý úvod do anestezie

riziko regurgitace žaludečního obsahu do d.c.-plic

regurgitace = díky hladké svalovině žaludku; selhání
cardie; zvýšený intragastrický tlak



Prevence regurgitace

- lačnění (2h tekutiny, 4h m.mléko, 6h strava)
- NG sonda před výkonem zavést, odsát, vytáhnout.
- citrát p.os = neutralizace
- (omeprazol = méně kyselá sekrece)
- (prokinetika = rychlejší pasáž)

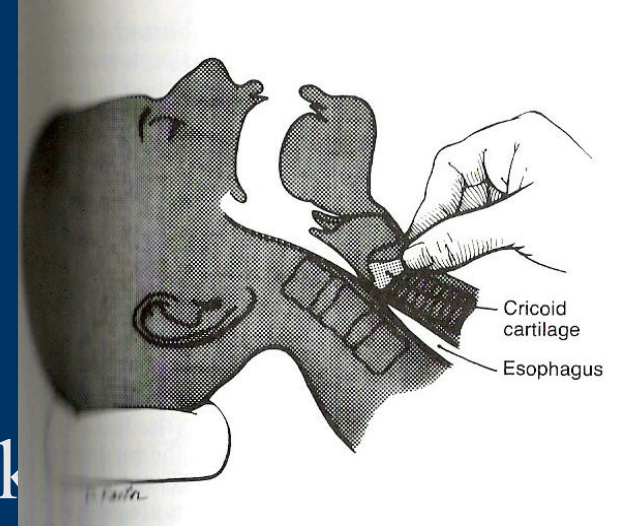


RSI - indikace

- urgentní operace
- obézní
- těhotné
- diabetici s gastroparézou
- NPB (ileus)



RSI



- pomůcky – odsávačka + Sellickův manévr tlak na prstencovou chrupavku
- i.v. přístup
- preoxygenace
- i.v. úvod – hypnotikum a HNED SCHJ (1,5mg/kg)
- tlak na prstencovou chrupavku
- NEventiluj
- nástup SCHJ – OTI, nafouknout balóněk,
- pustit tlak na prstencovou chrupavku
- (Nejde-li OTI – ventilace + tlak trvá)
-
- Obtížná intubace = OTI v LA+sedace

Single-use
LMA Flexible

Single-use
LMA Unique

Single-use
LMA Fastrach

LMA Flexible

LMA ProSeal

LMA Classic

LMA Fastrach



LM

naléhá proti hlasivkám

(kořen j., recessus piriformis, horní jícnový svěrač)

Indikace:

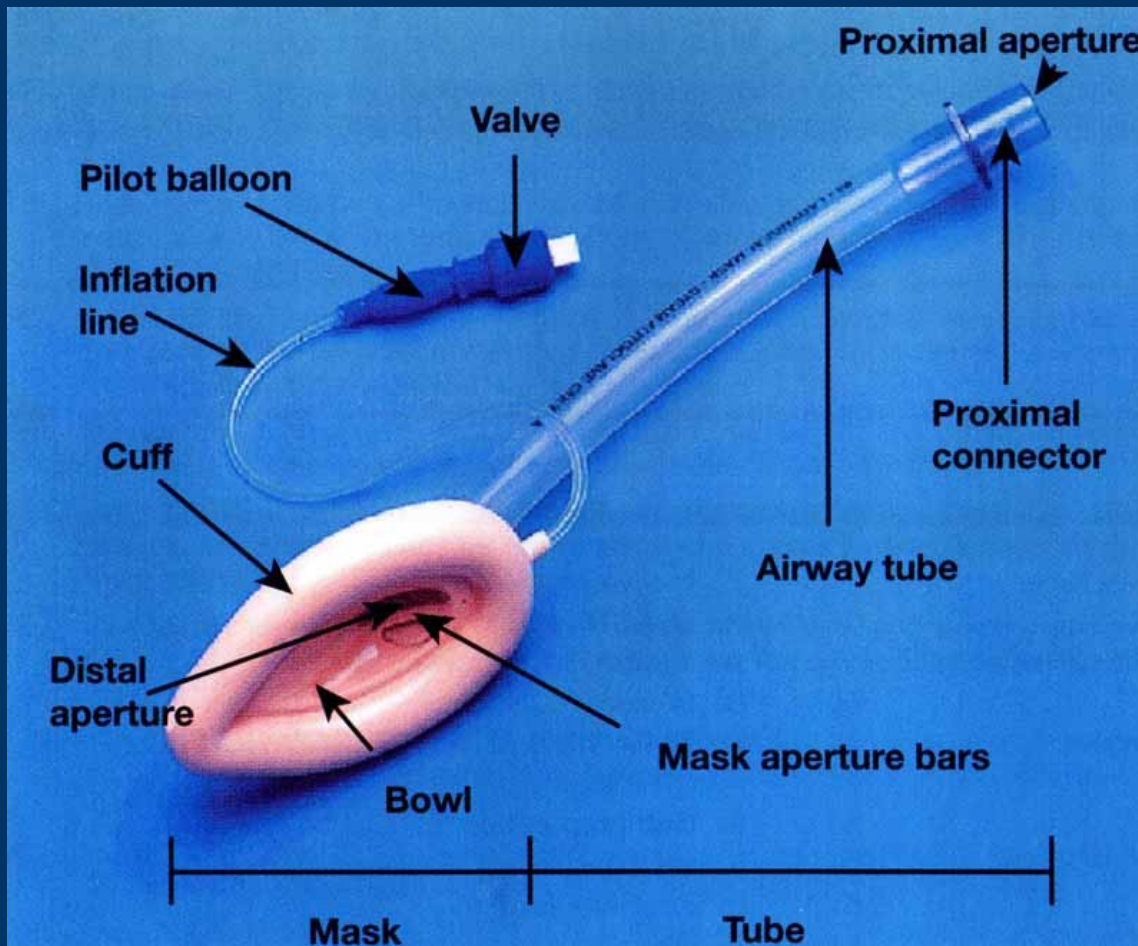
- místo obličejové masky, místo OTI, v tísní.

KI:

- plný žaludek
 - hiátová hernie,
 - potřeba vysokých inspiračních tlaků
 - (delší operace)
-
-


LMA Classic

- 4.12.1987



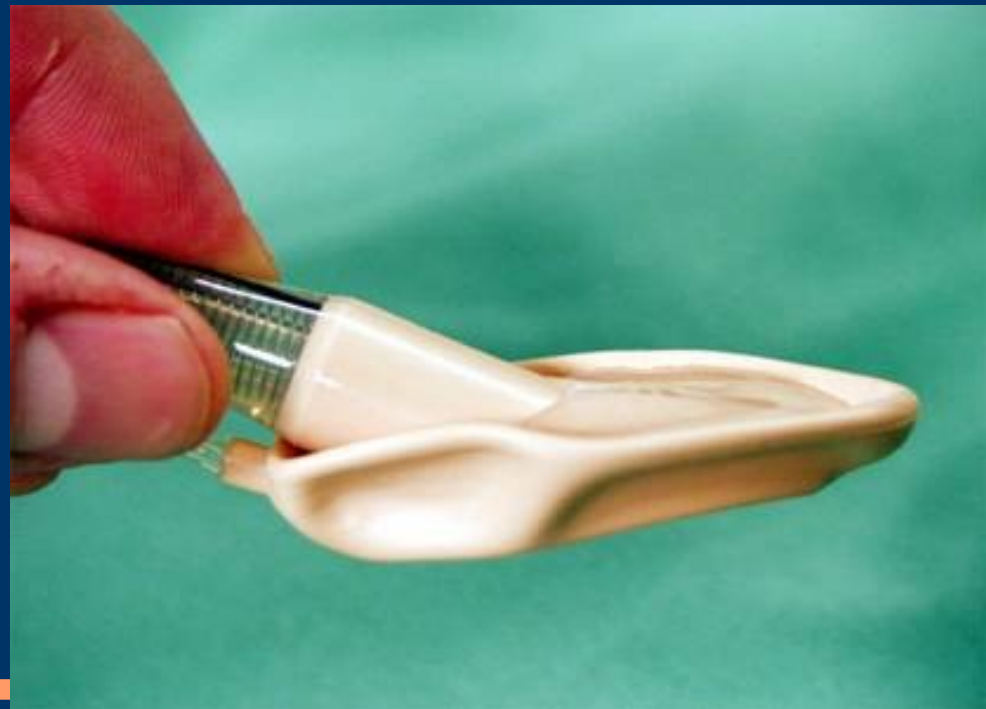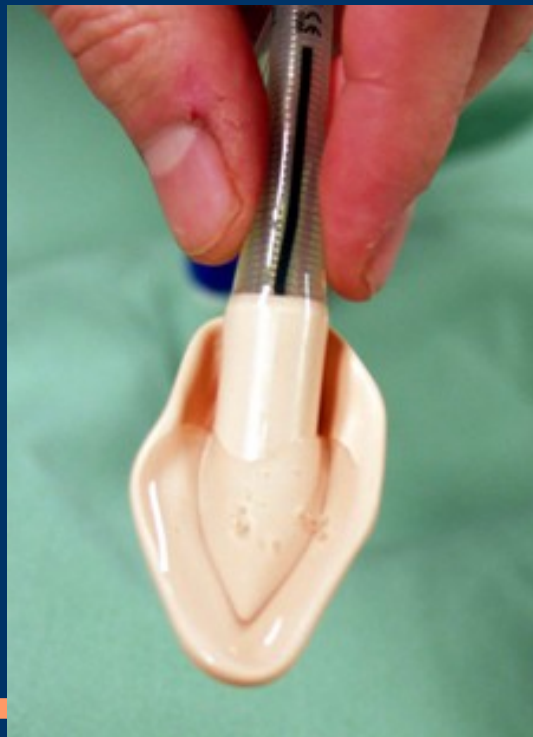LMA Unique

- jednorázová pomůcka

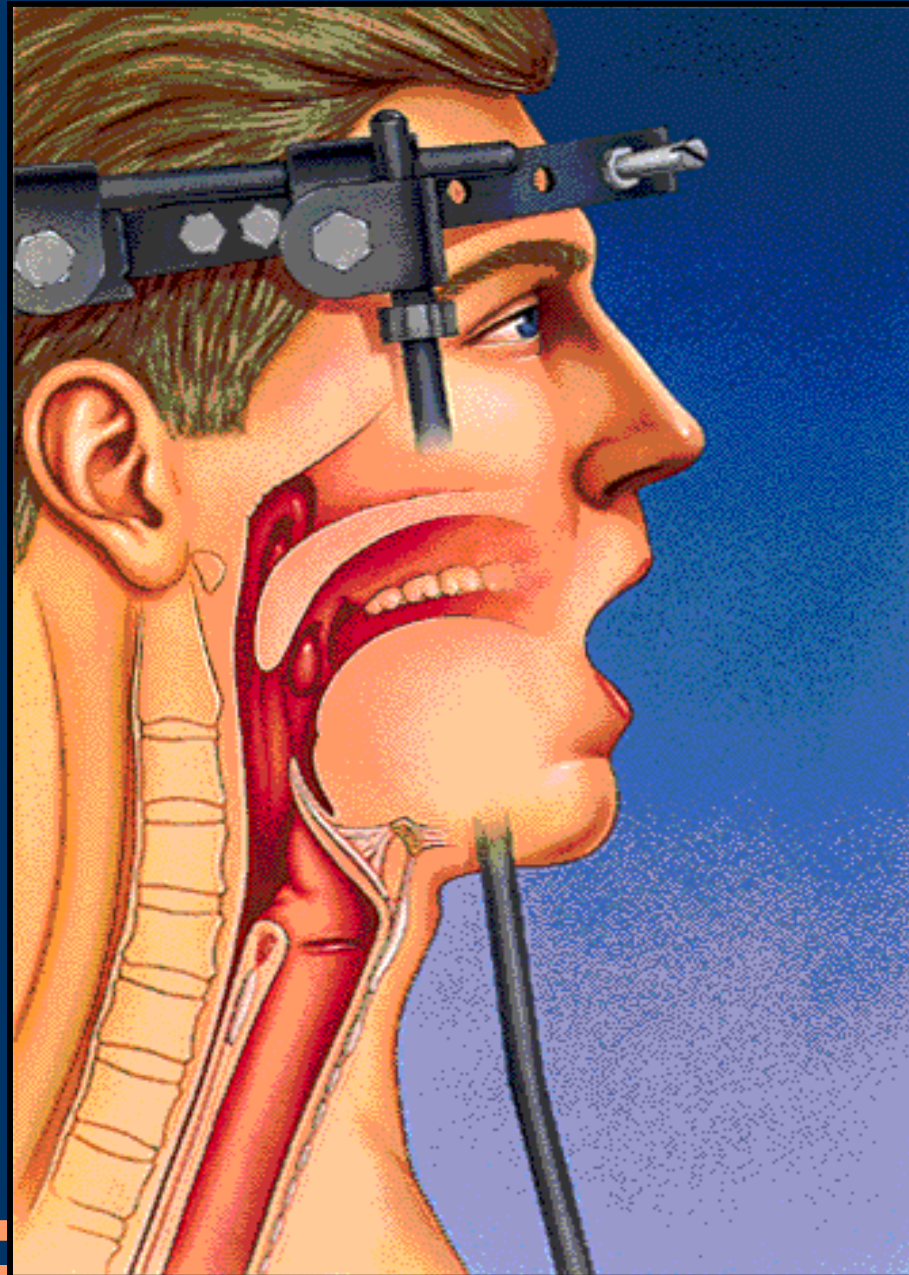


Příprava LMA před zavedením

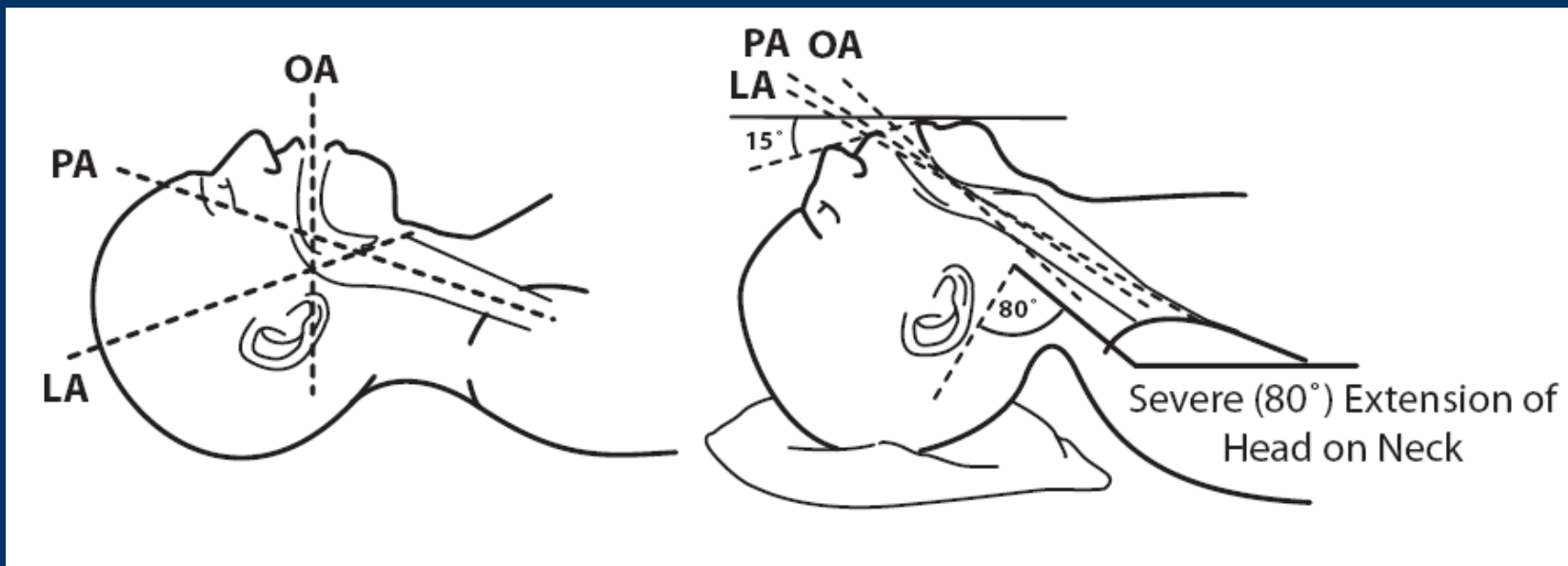
- Vizuální kontrola integrity & pre use checks
- Kontrola LMA Record card
- Preinlace manžety (udrží tvar a tlak)
- Deflace do tvaru lodičky (udrží tvar), placky-ProSeal
- Well lubricated – neutral gel, **ne Mesocain - poop. komplikace!**



INSERTION OF THE LMA IN NEUTRAL ALIGNMENT



Poloha hlavy



Hlava v neutrální poloze
k zavedení LM

Hlava na podložce
Krk flektován
Hlava v extensi

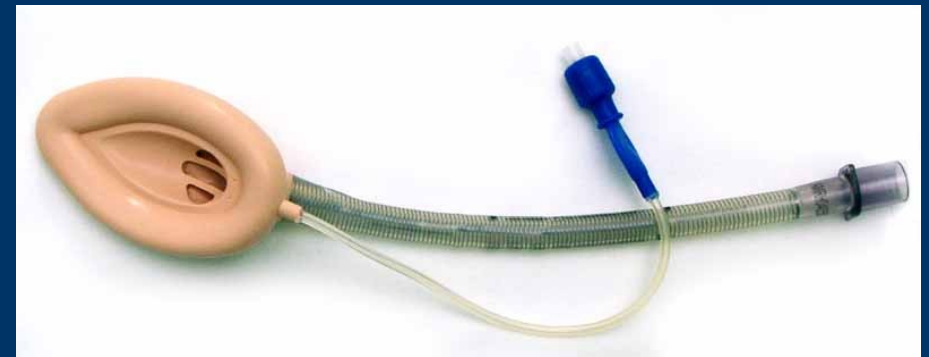
Flexibilní LM

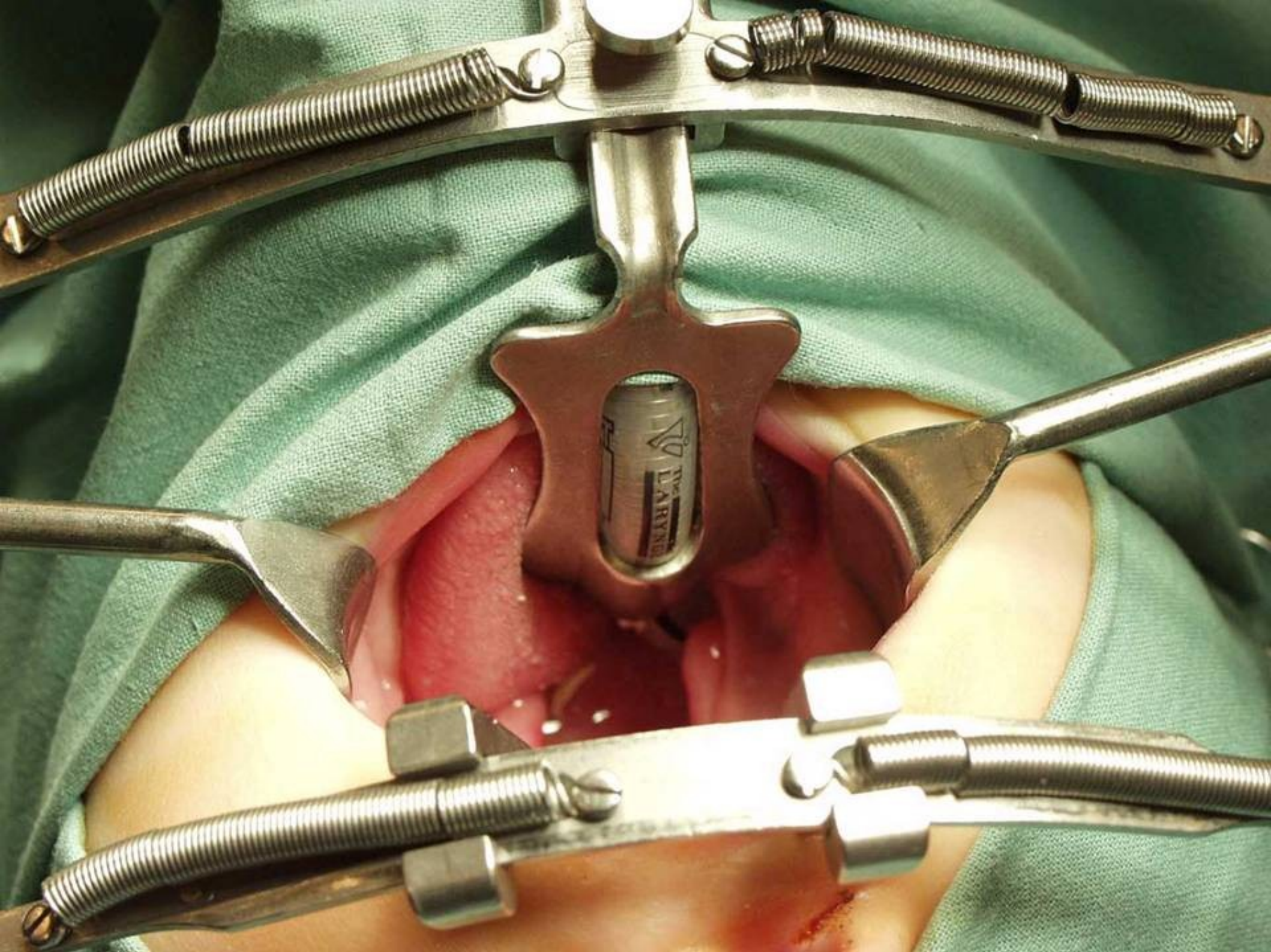
- 1990

pružina v rource

Indikace:

- operativa hlavy,
- krku,
- hrdla,
- horní části hrudníku a zad



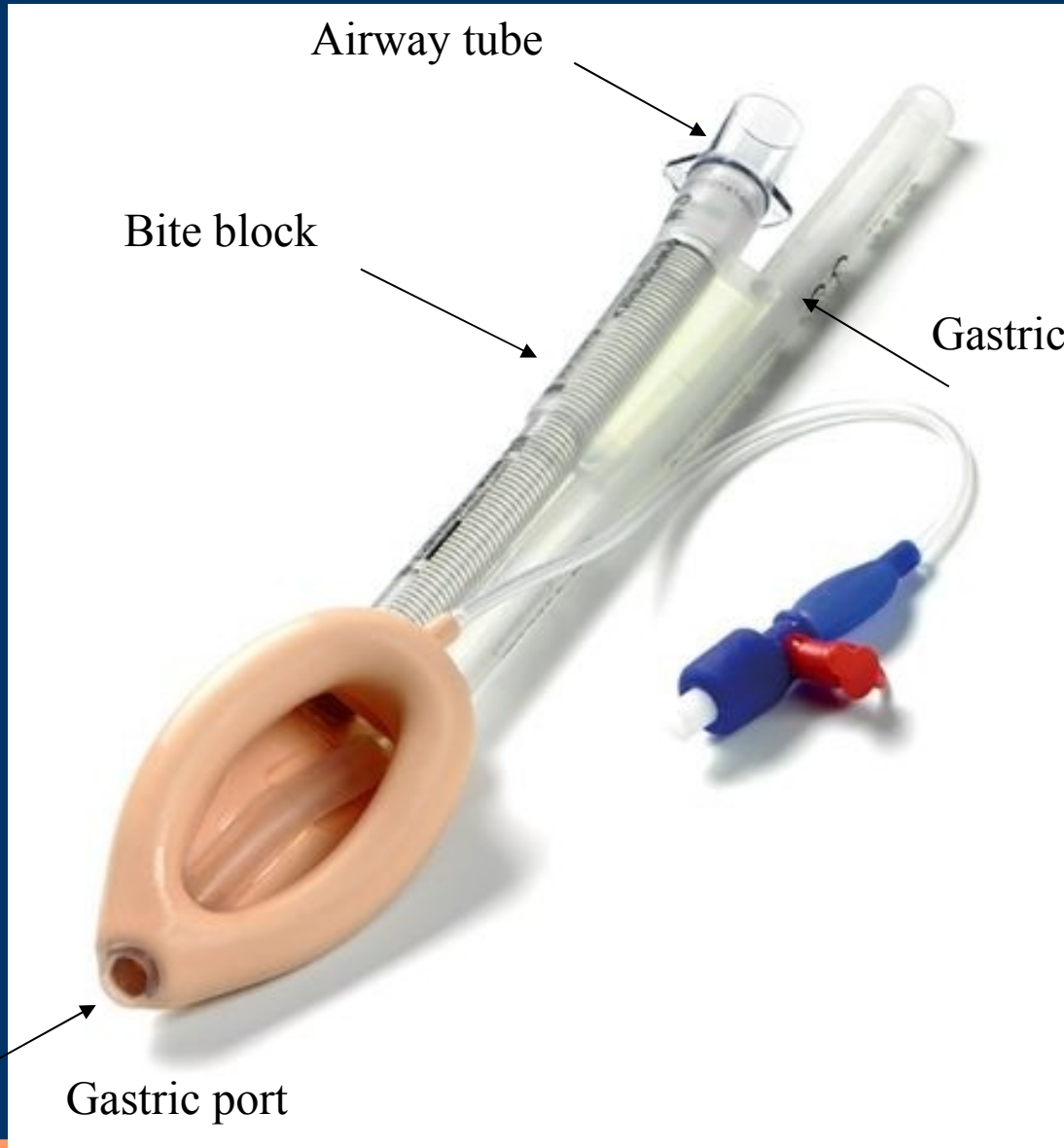


LMA ProSeal™

#3: 30-50 kg

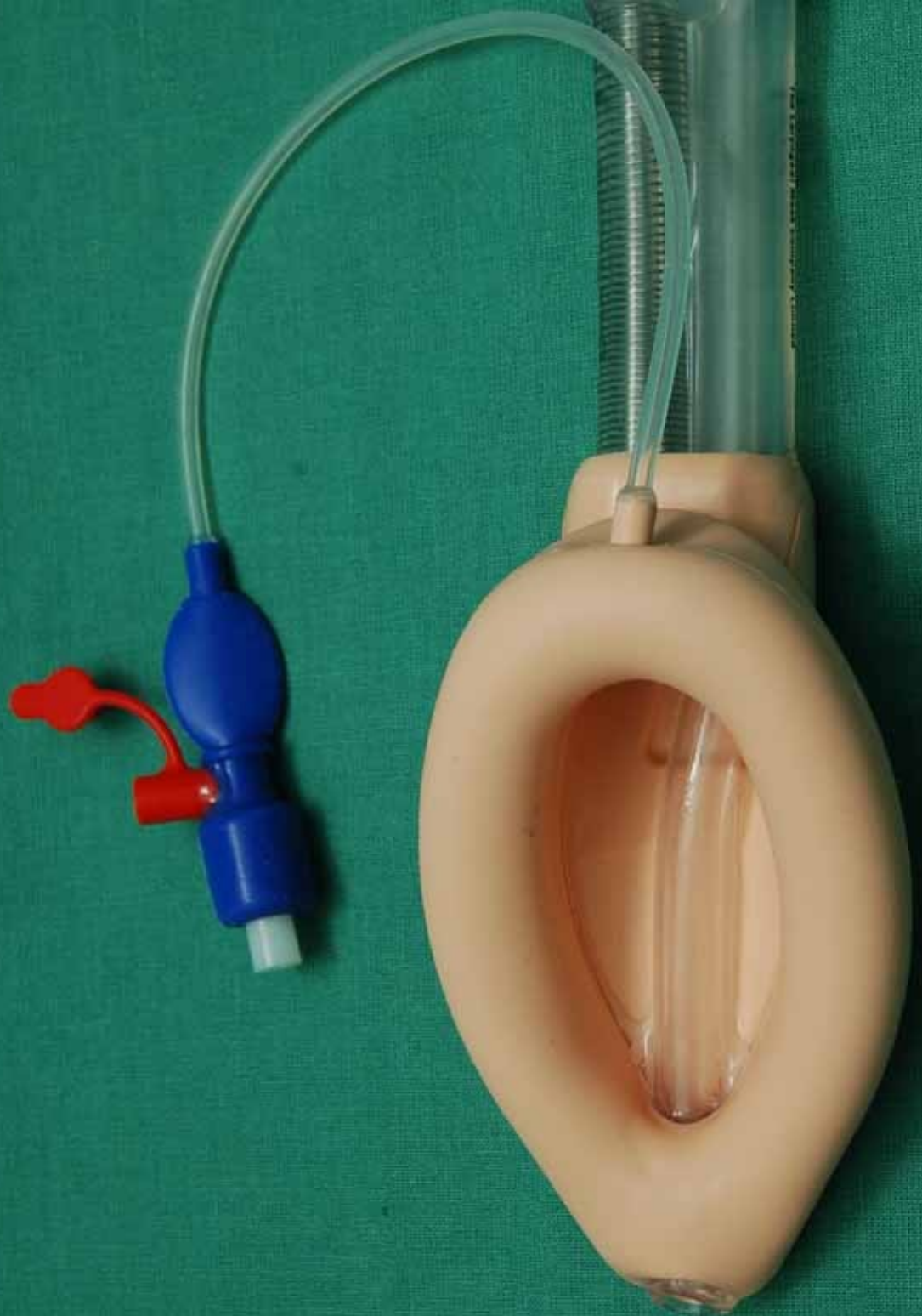
#4: 50-70kg

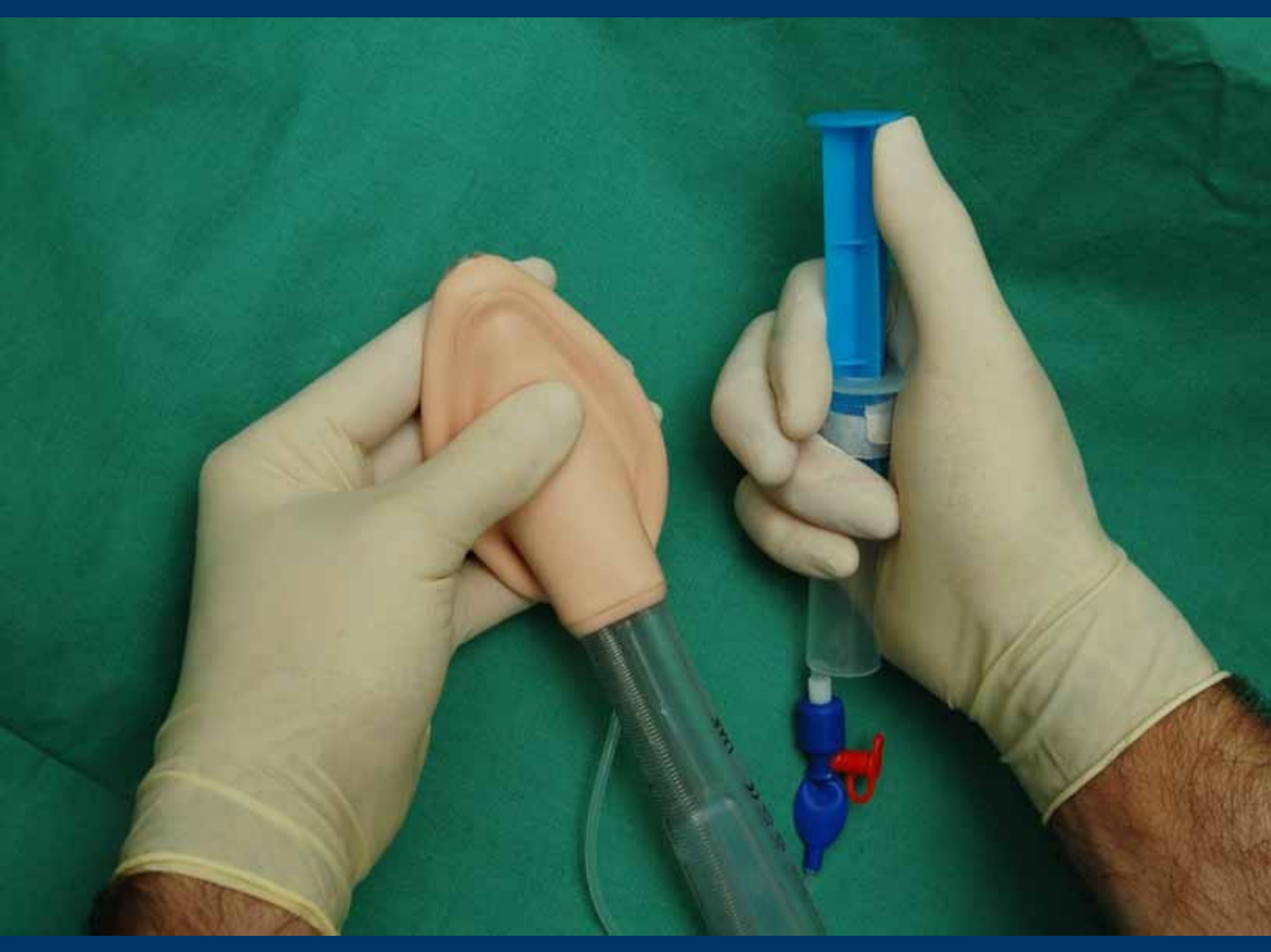
#5: 70-100kg

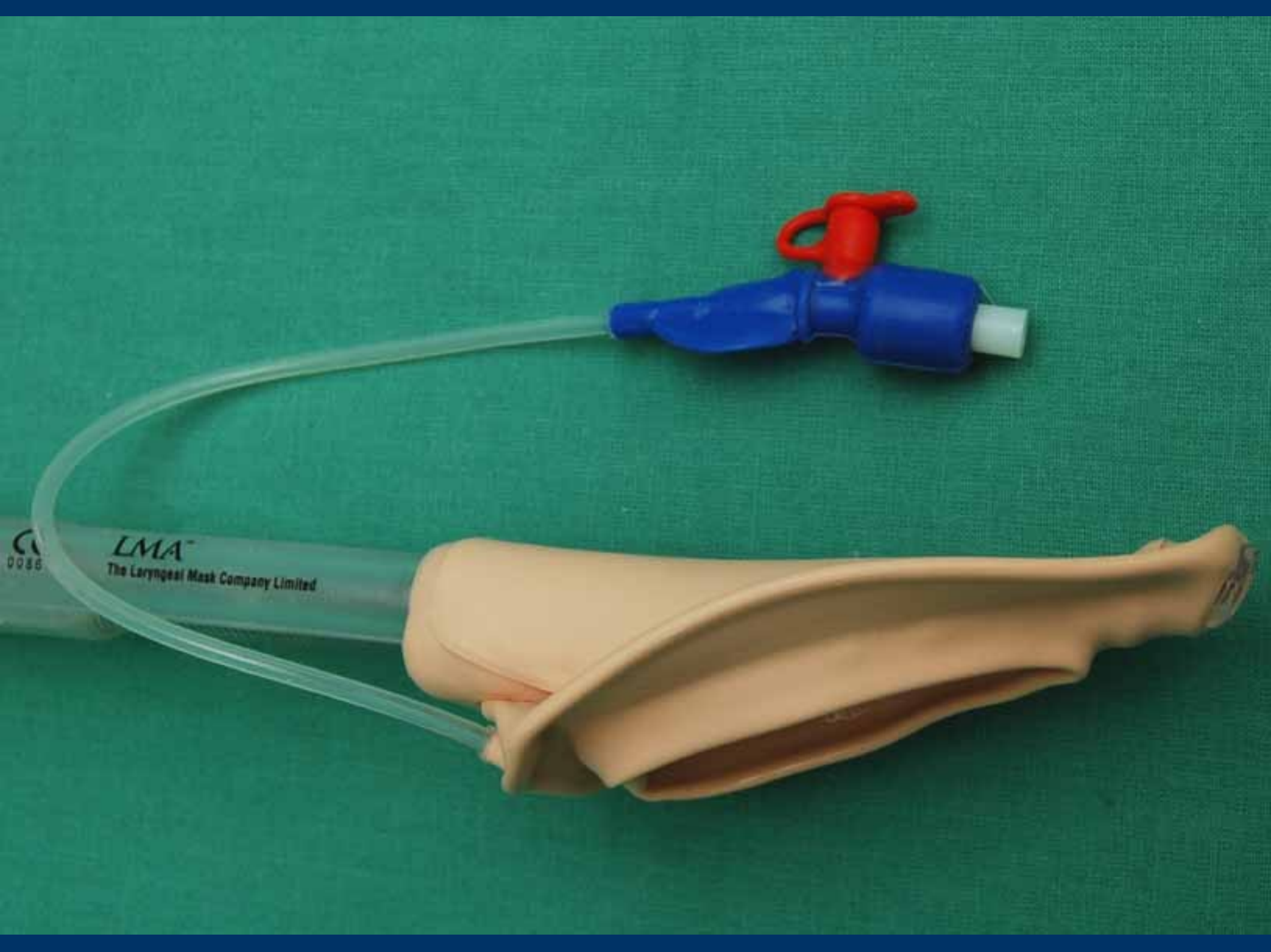


Příprava LMA ProSeal

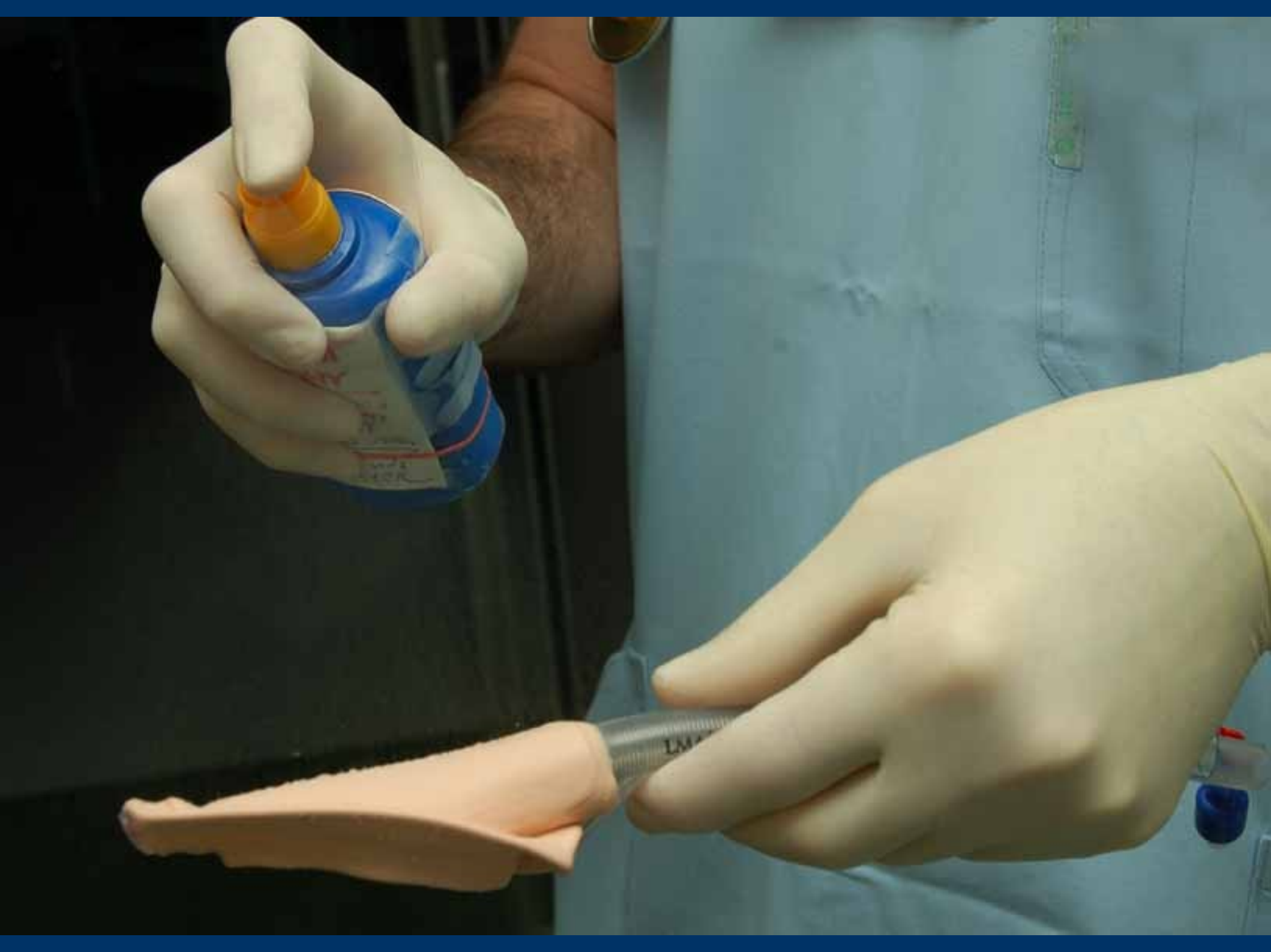vyfouknout na
placičku

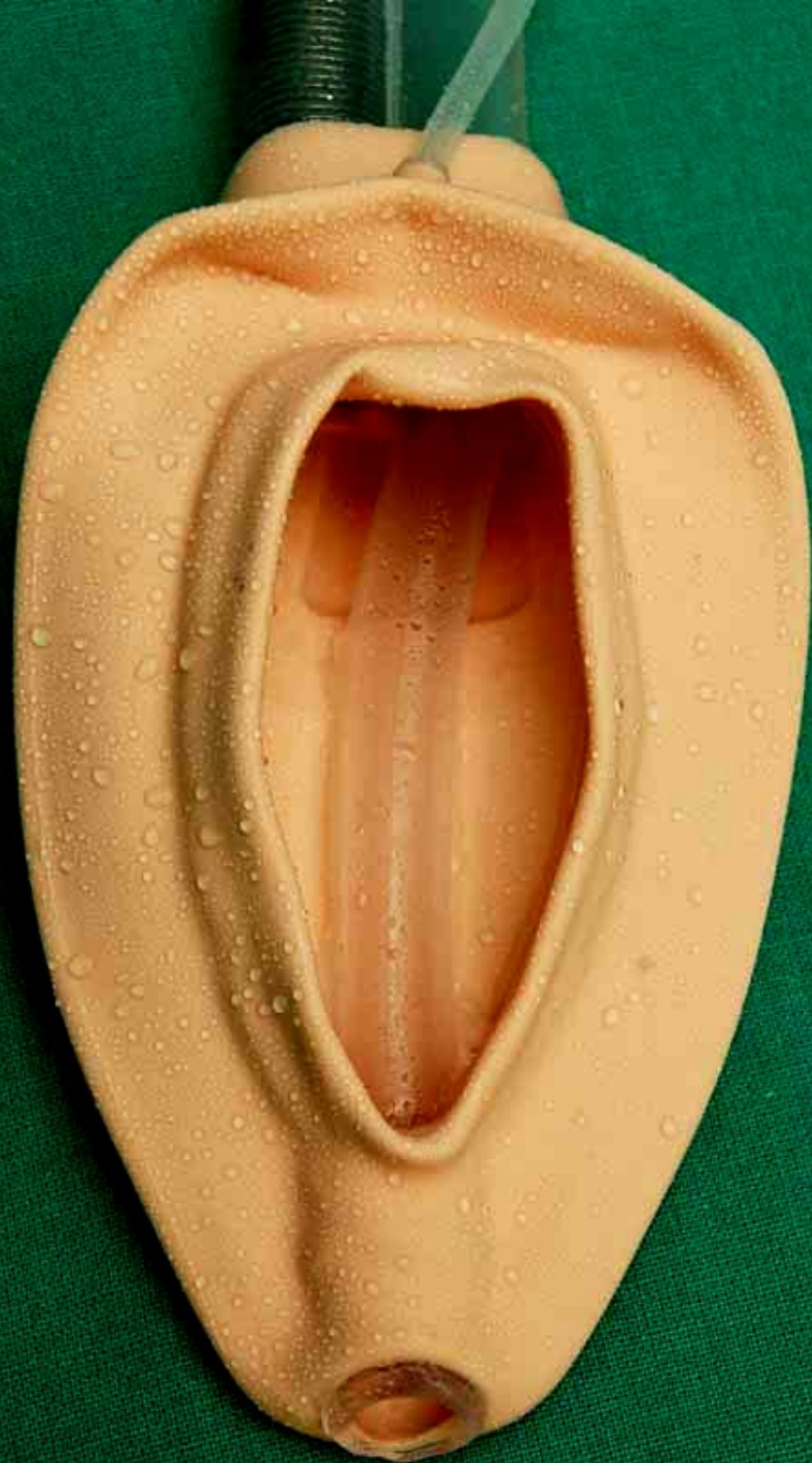




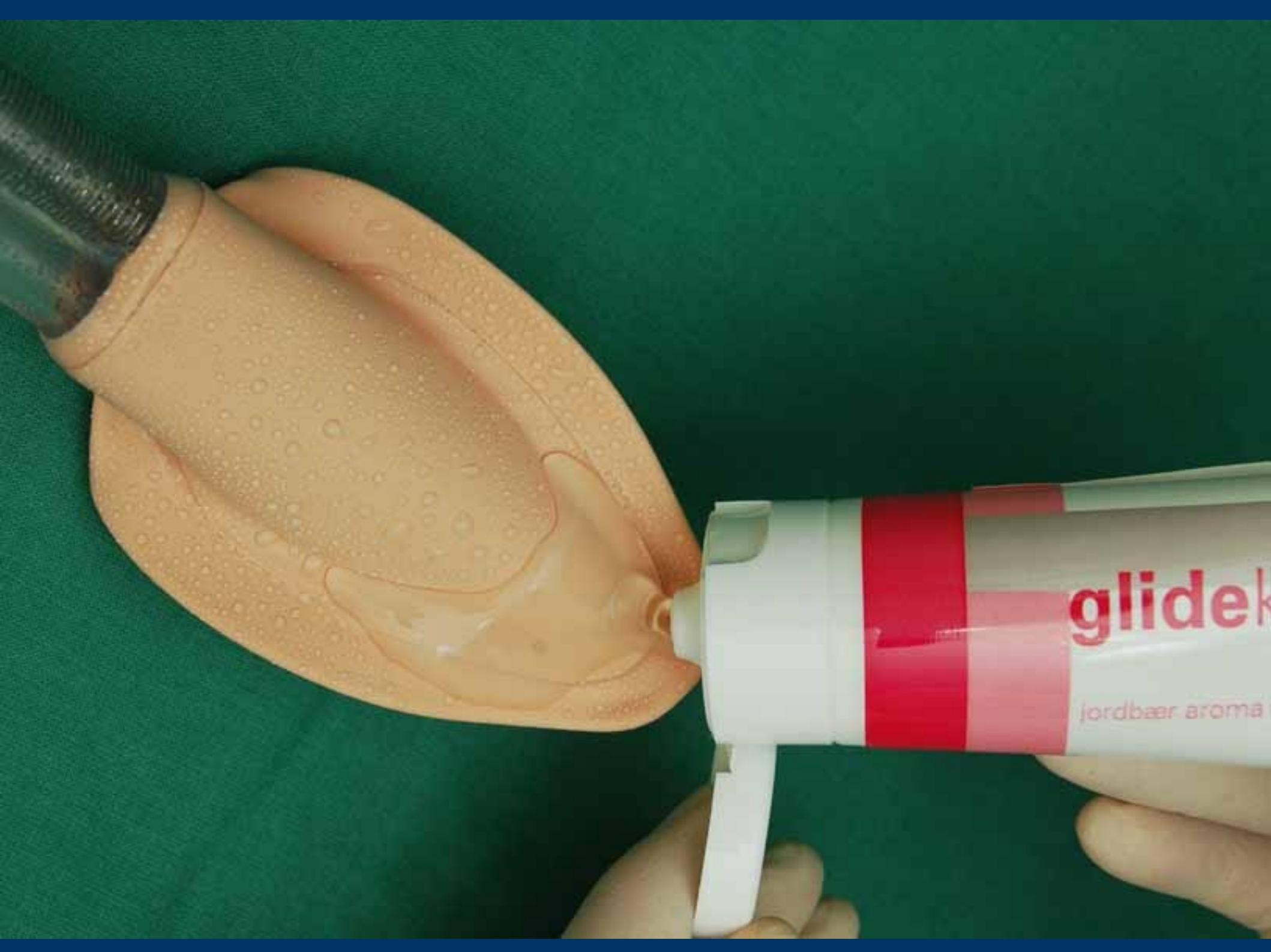
LMA
The Laryngeal Mask Company Limited









glidek

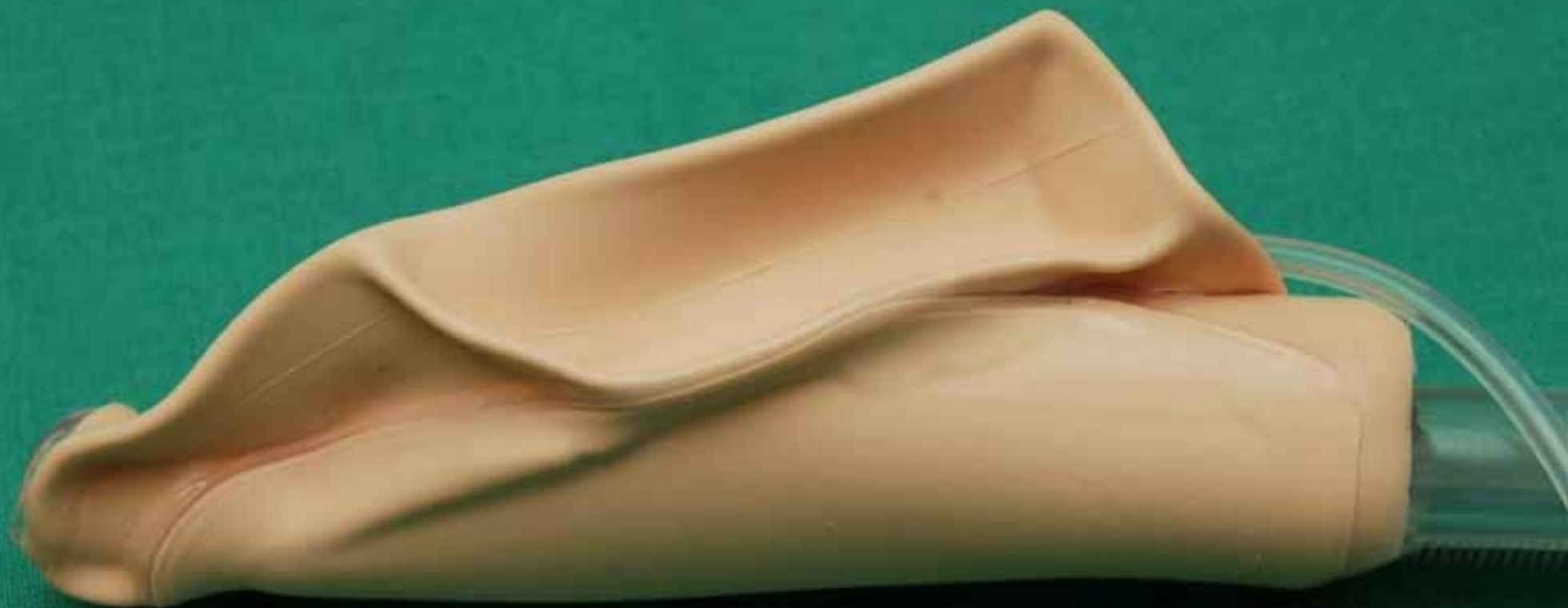jordbær aroma



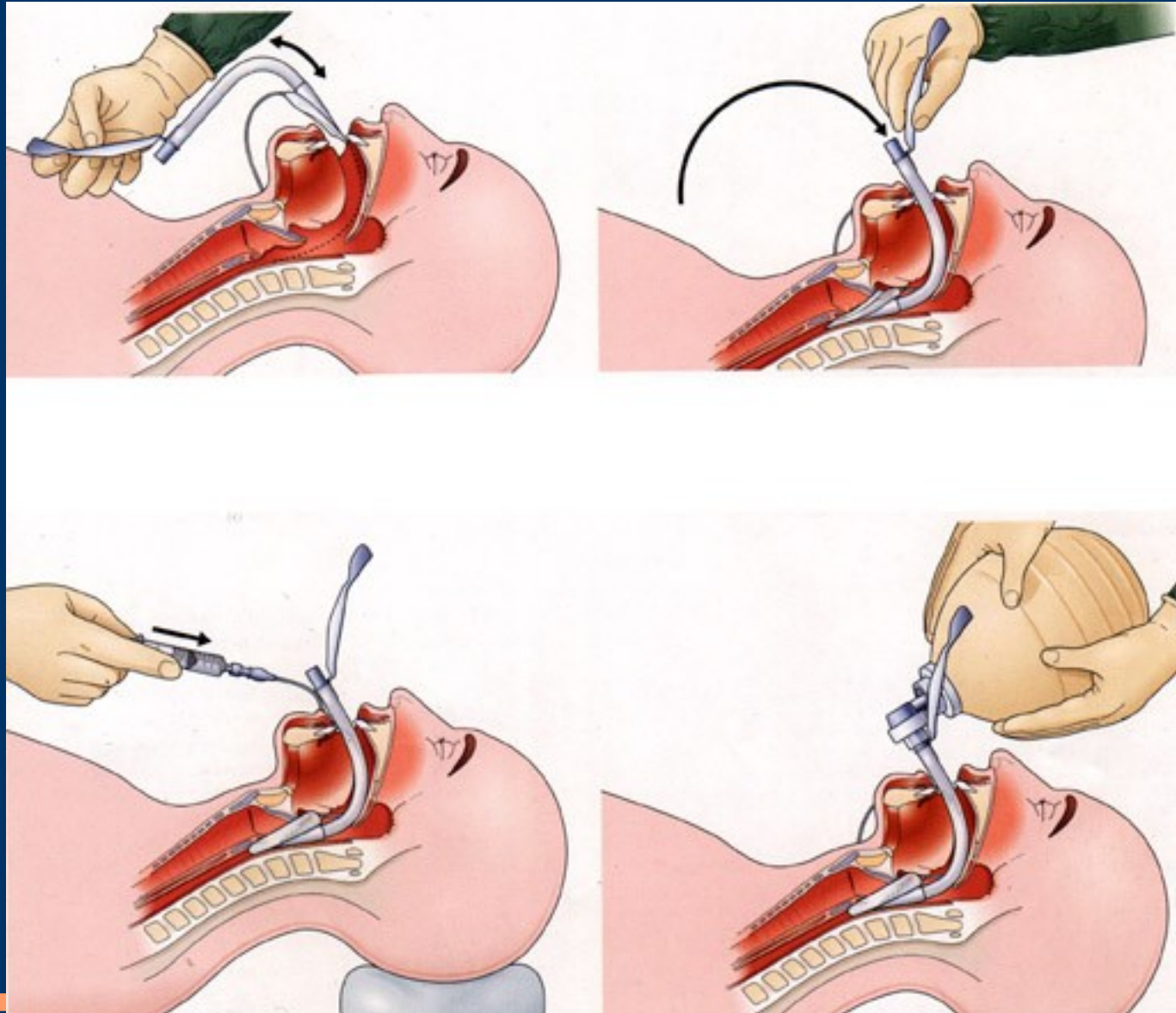
Pomsta anesteziologické sestry

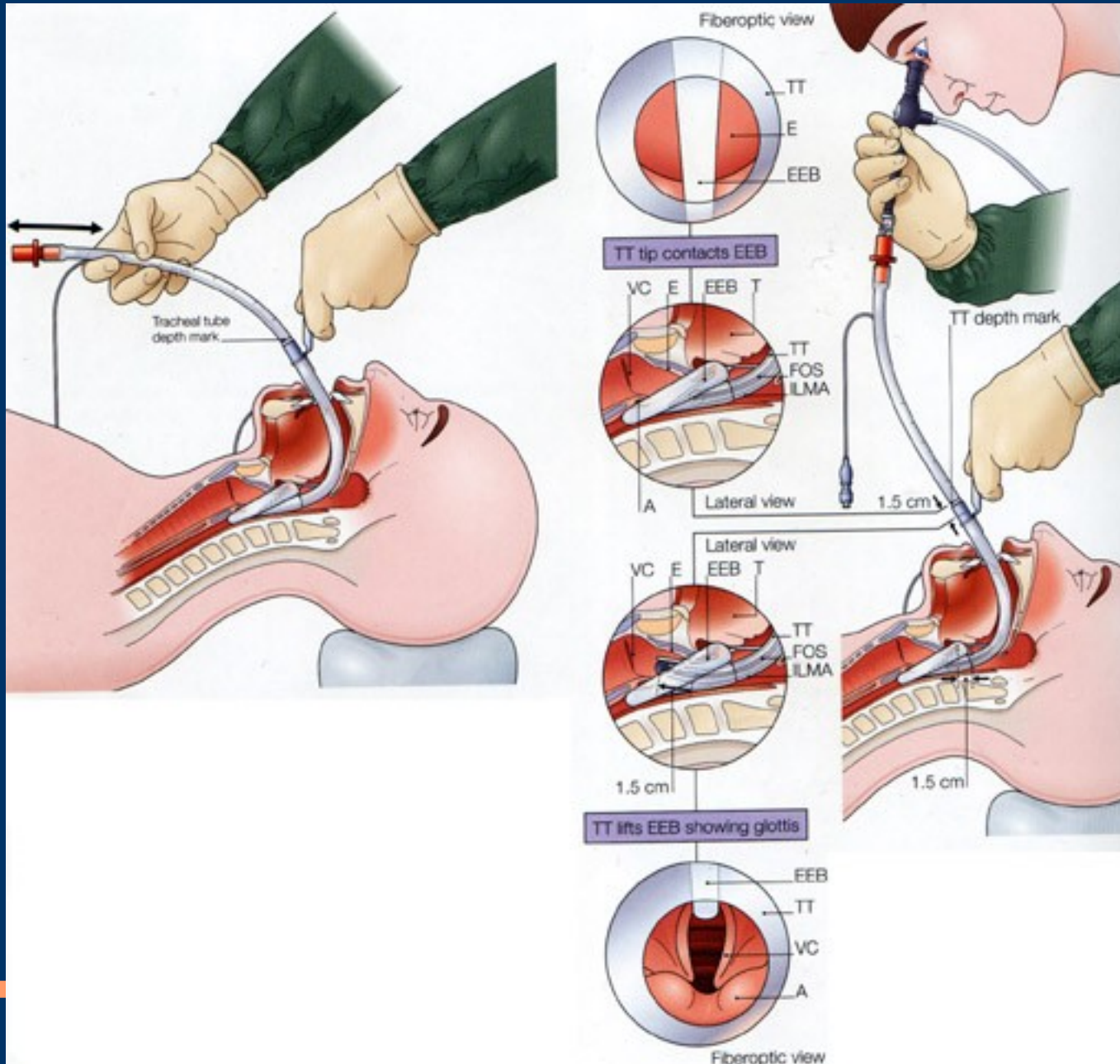


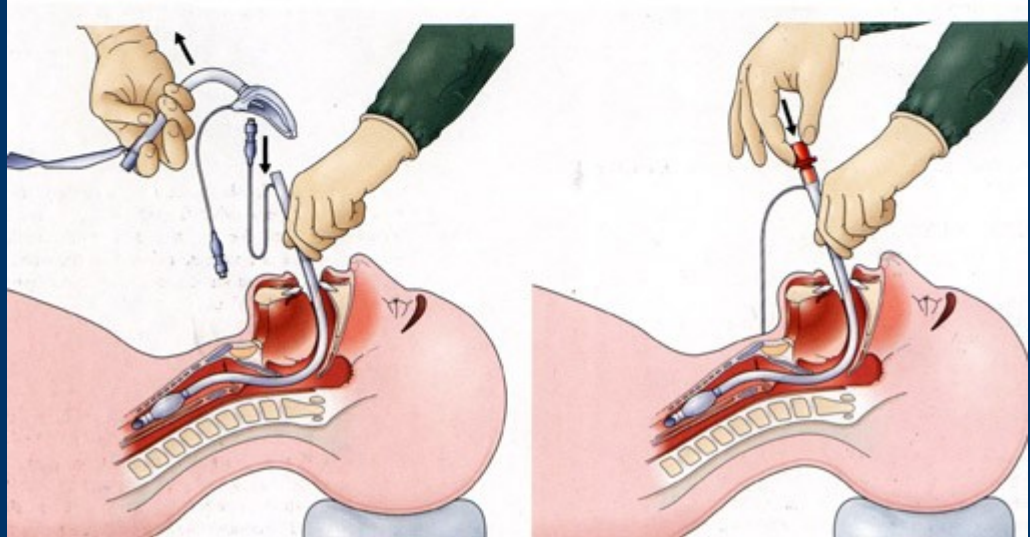
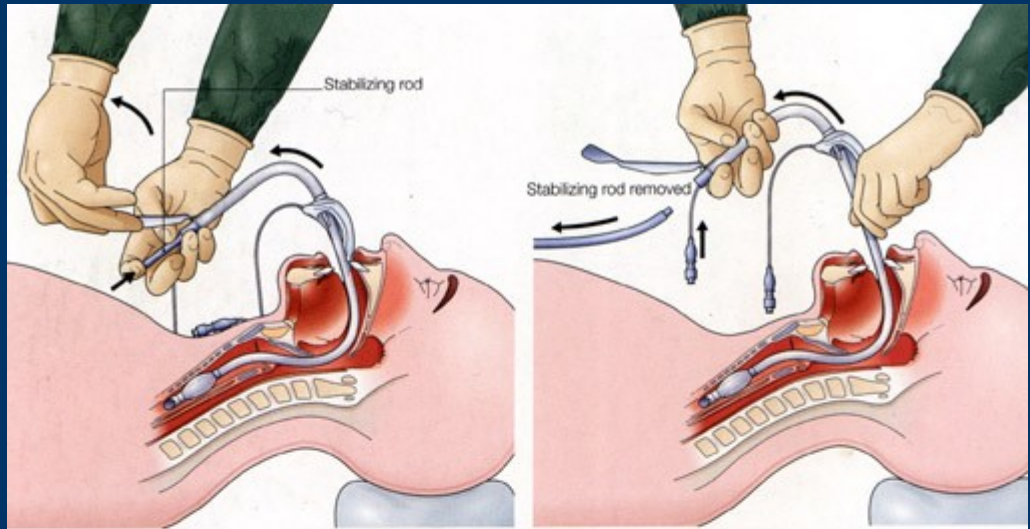
Pomsta anesteziologické sestry



Zavedení ProSeal, FasTrach, CTrach







Zavedení LM -

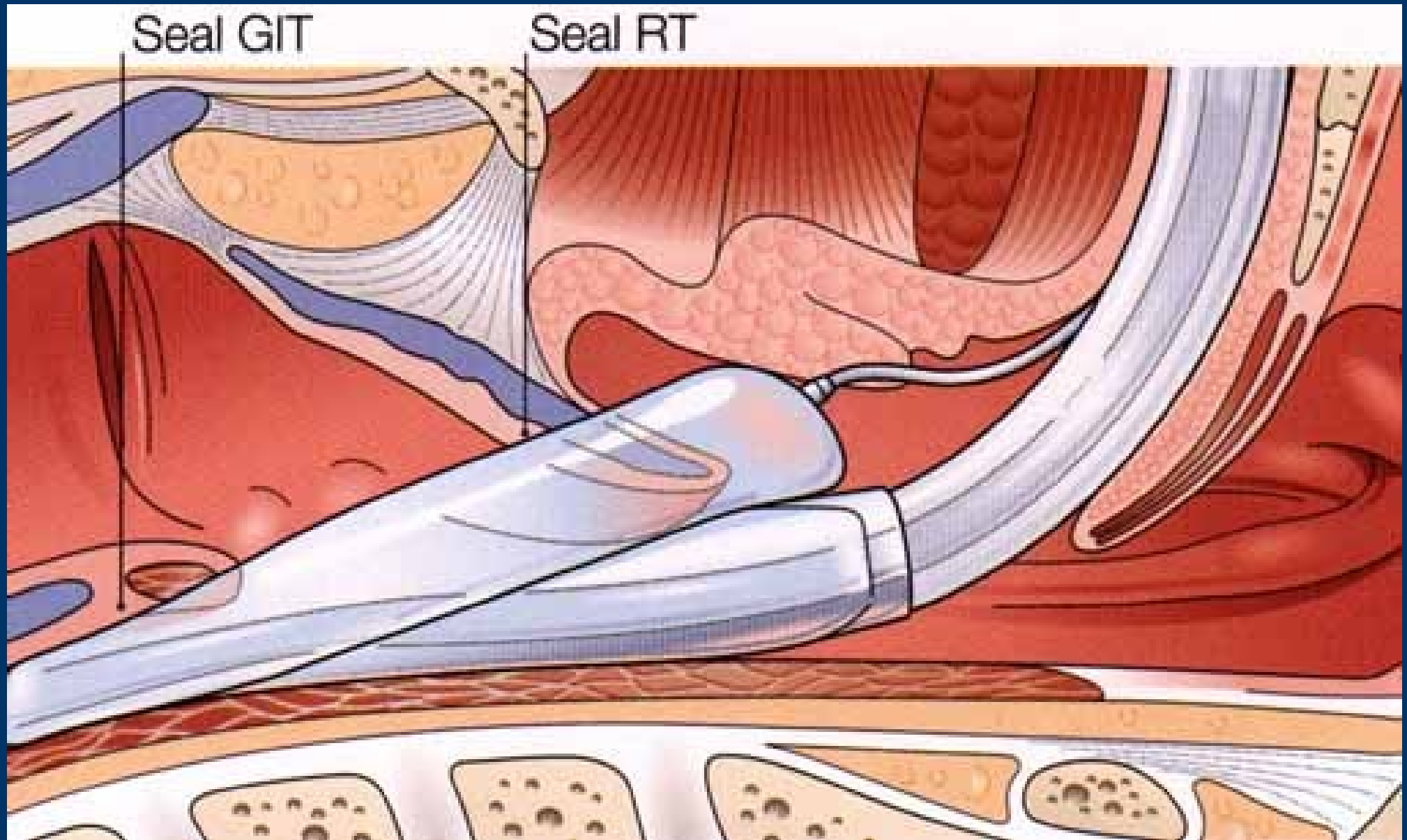
The standard technique :

- The midline approach,
- The lateral approach,
- ... zavaděč/prst

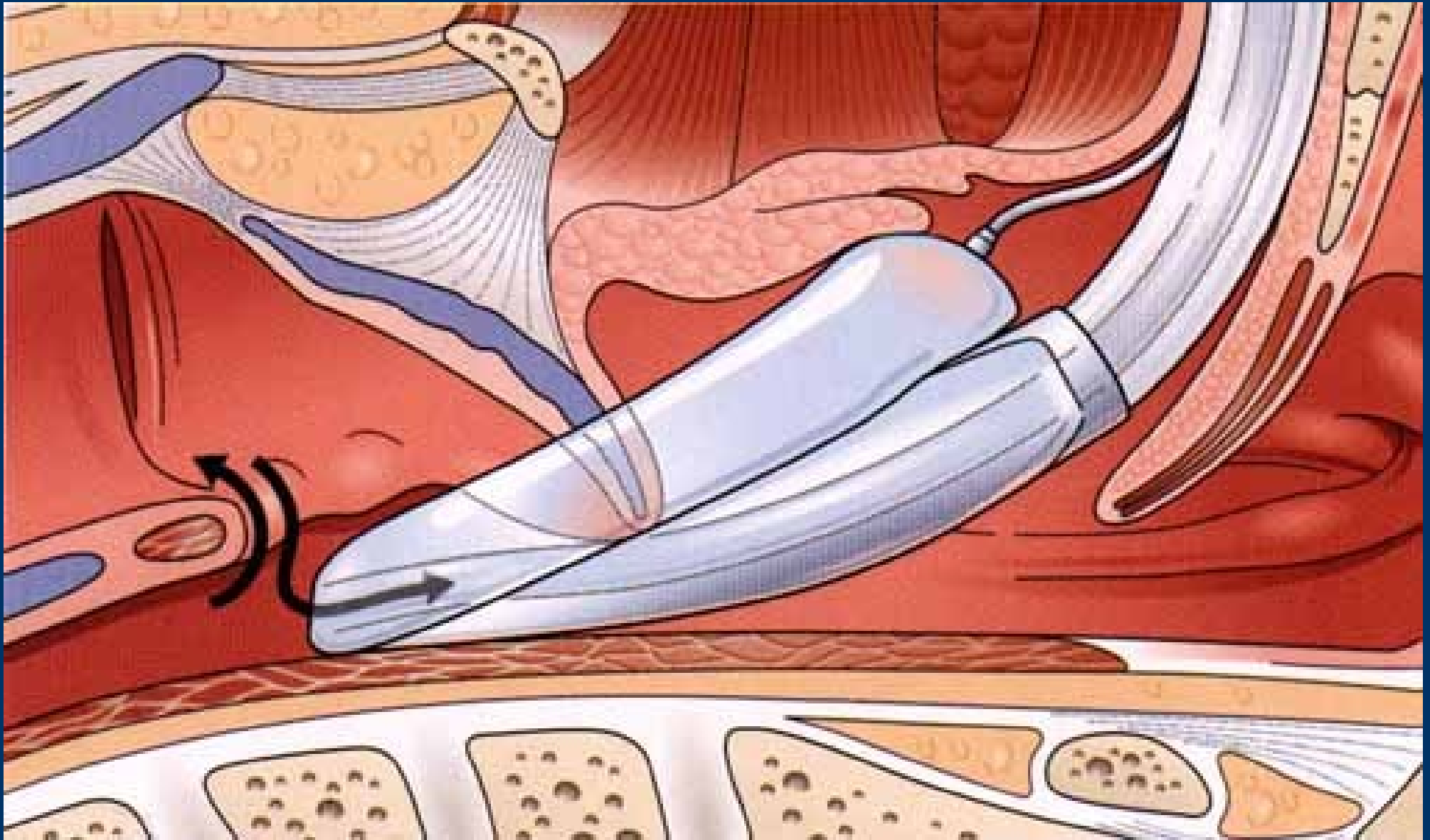
LMA insertion in different body positions –
a)supine(normal) b) lateral c)prone

- STRUČNĚ : Kolik anesteziologů, tolik metod !
-
-

Korektní uložení



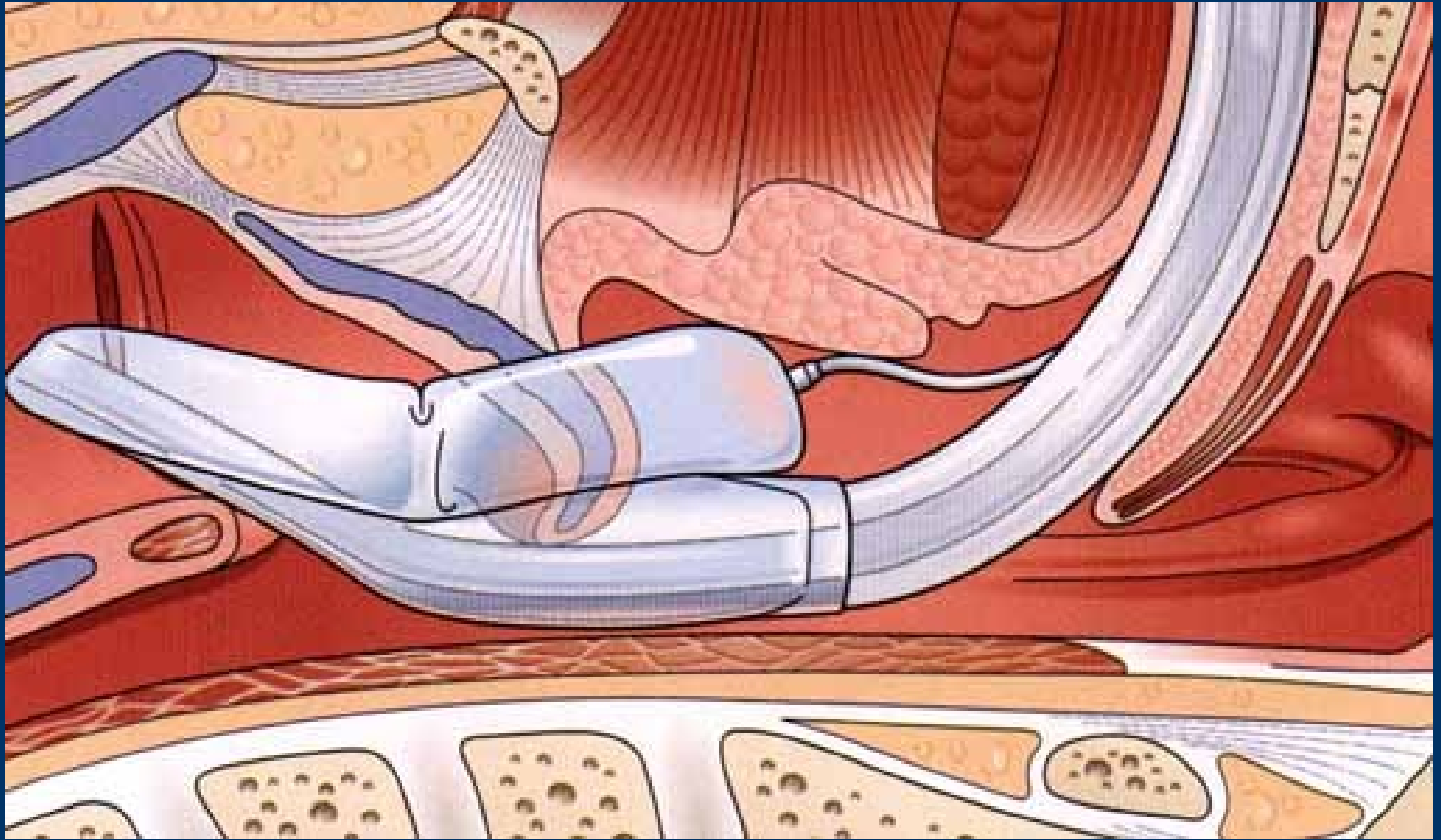
Malpozice I.



Distální manžeta v oropharyngu - není těsnost s respiračním a GIT.

Co hrozí: Aspirace, obstrukce - epiglottis v dutině LMA, inflace žaludku

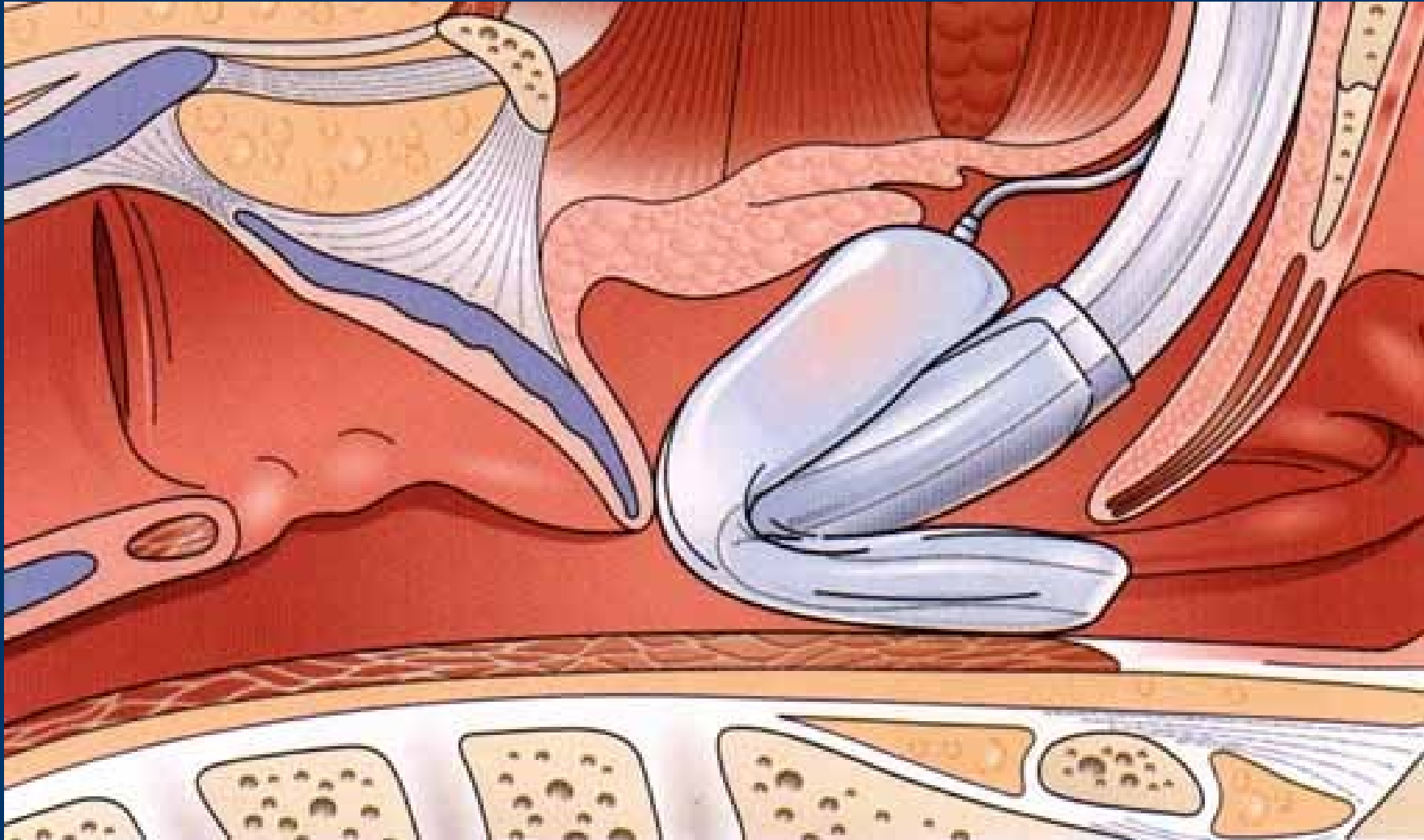
Malpozice II.



Distální část manžety v glottic inlet.

Totální obstrukce dýchacích cest

Malpozice III.



Distální část manžety v nasopharyngu:

Zavádění reversní Guedelovou technikou nebo v poloze chin to chest (ignore sniffing position).

Může být slučitelná se zachováním průchodnosti dýchacích cest, **extremní riziko aspirace - není ochrana před regurgitací distálním koncem manžety.**

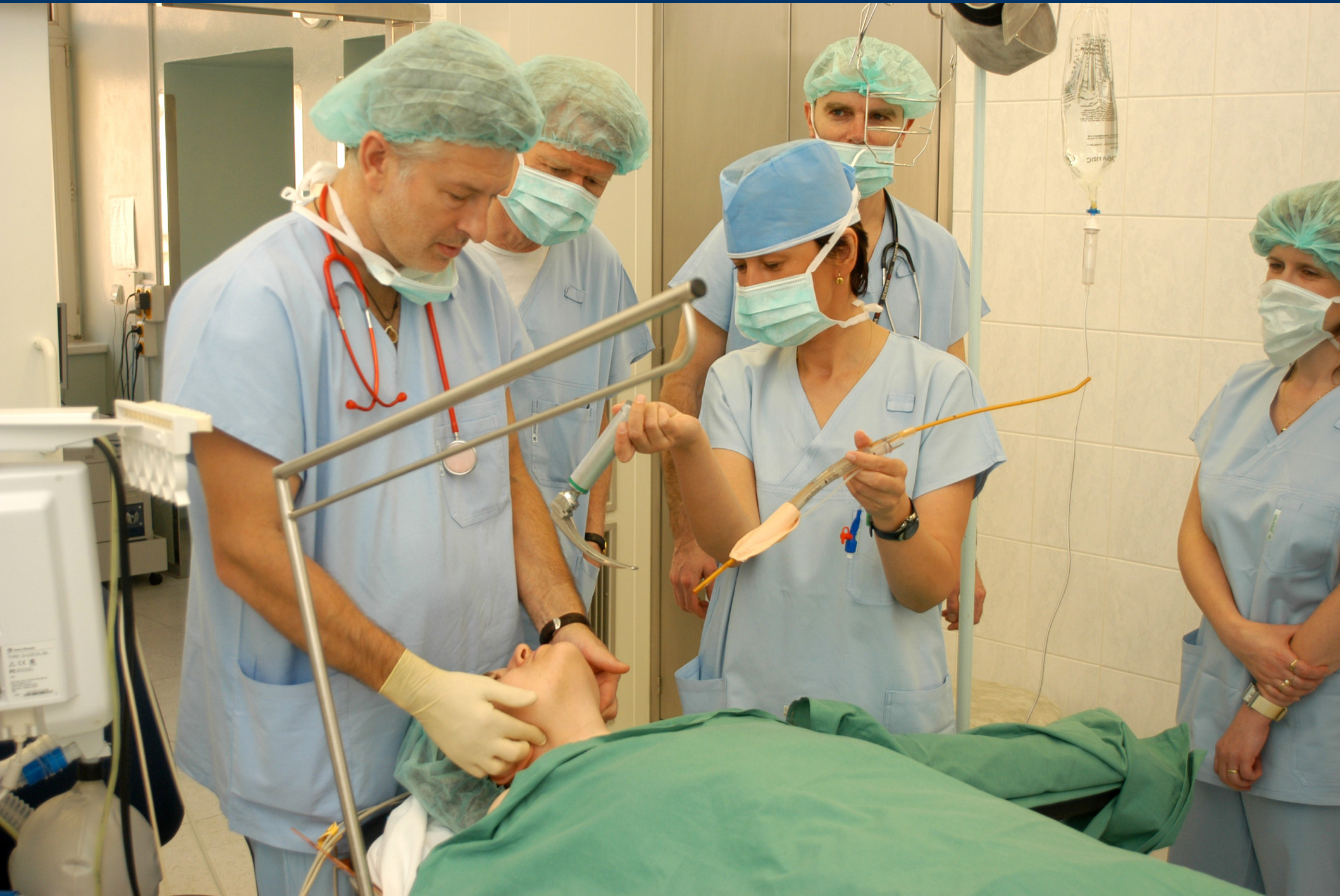Metody zavedení LMA

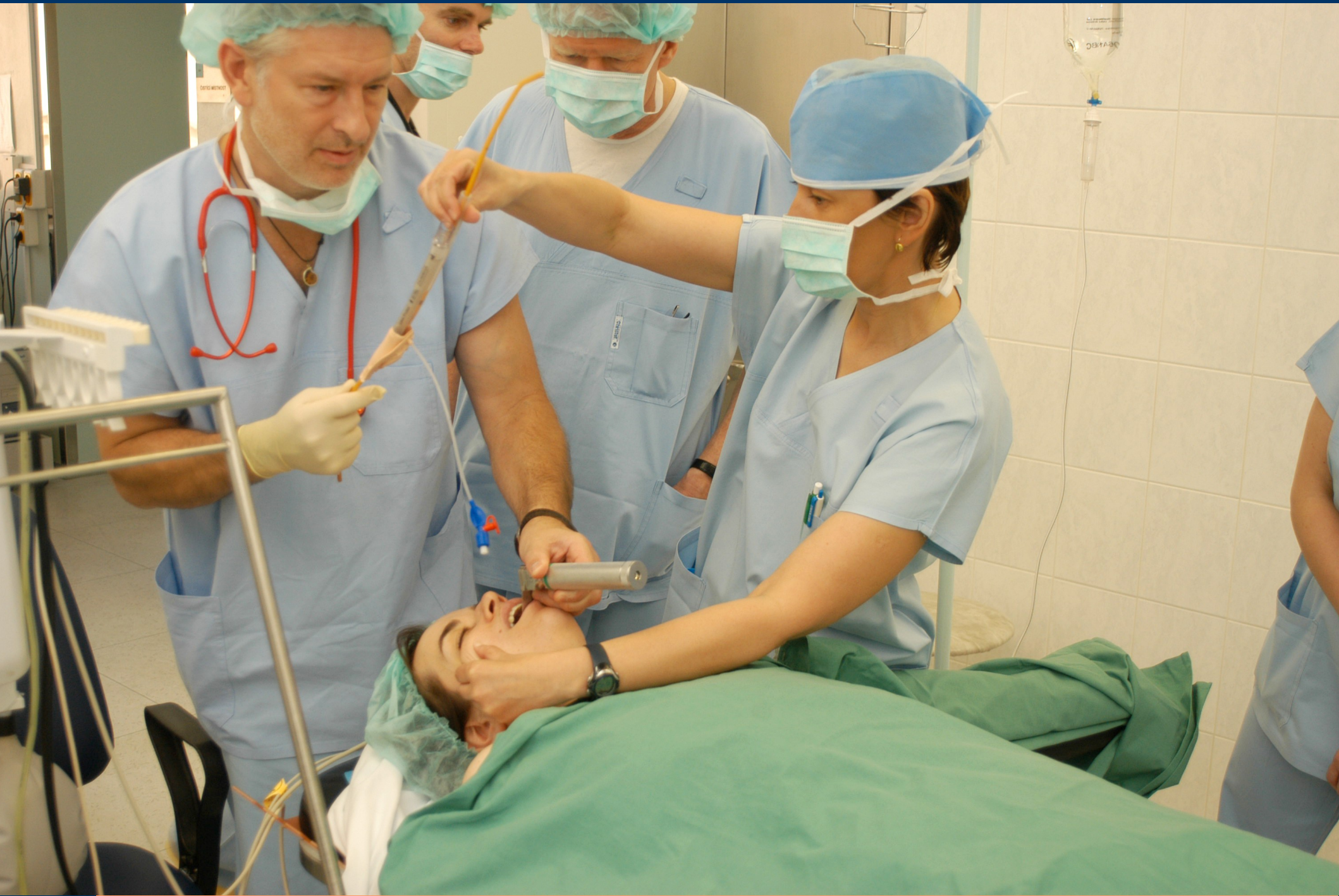Laryngoscope guided - gum elastic bougie technique:

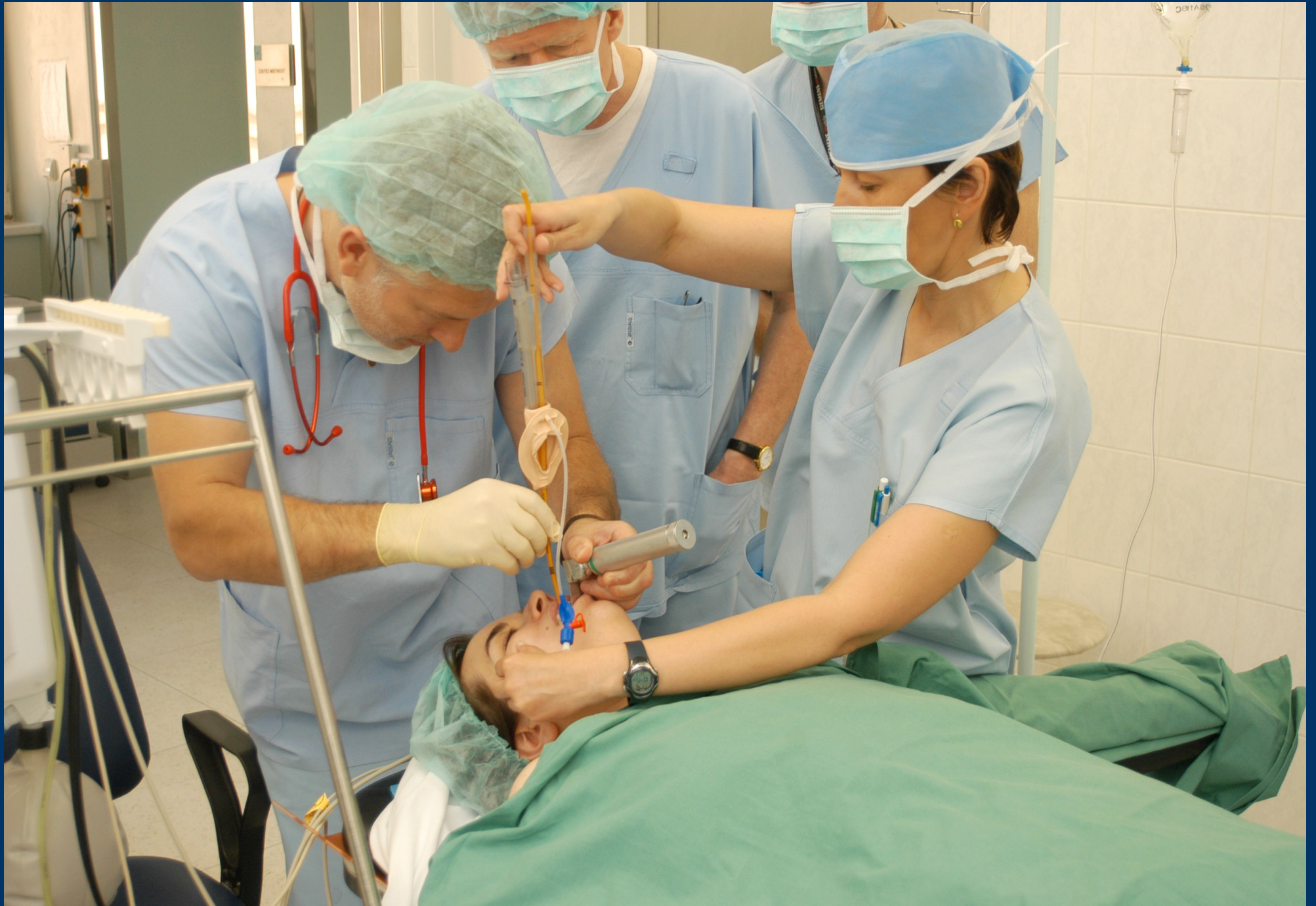poprvé popsána v r. 2002:

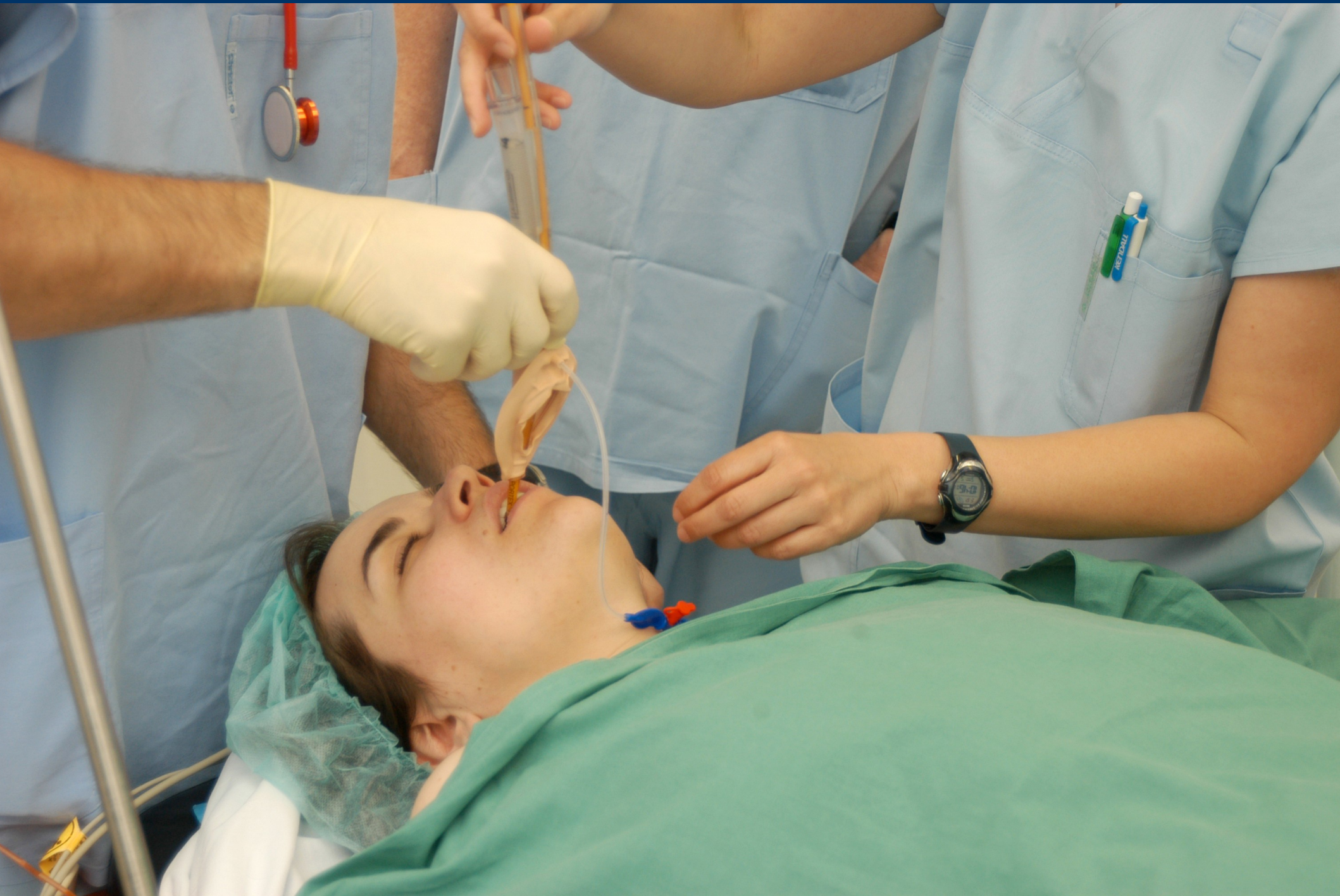Howarth A, Brimacombe J, Keller C. Gum elastic bougie guided placement of the ProSeal LMA. Can J Anesth 2002, 49, 528-529

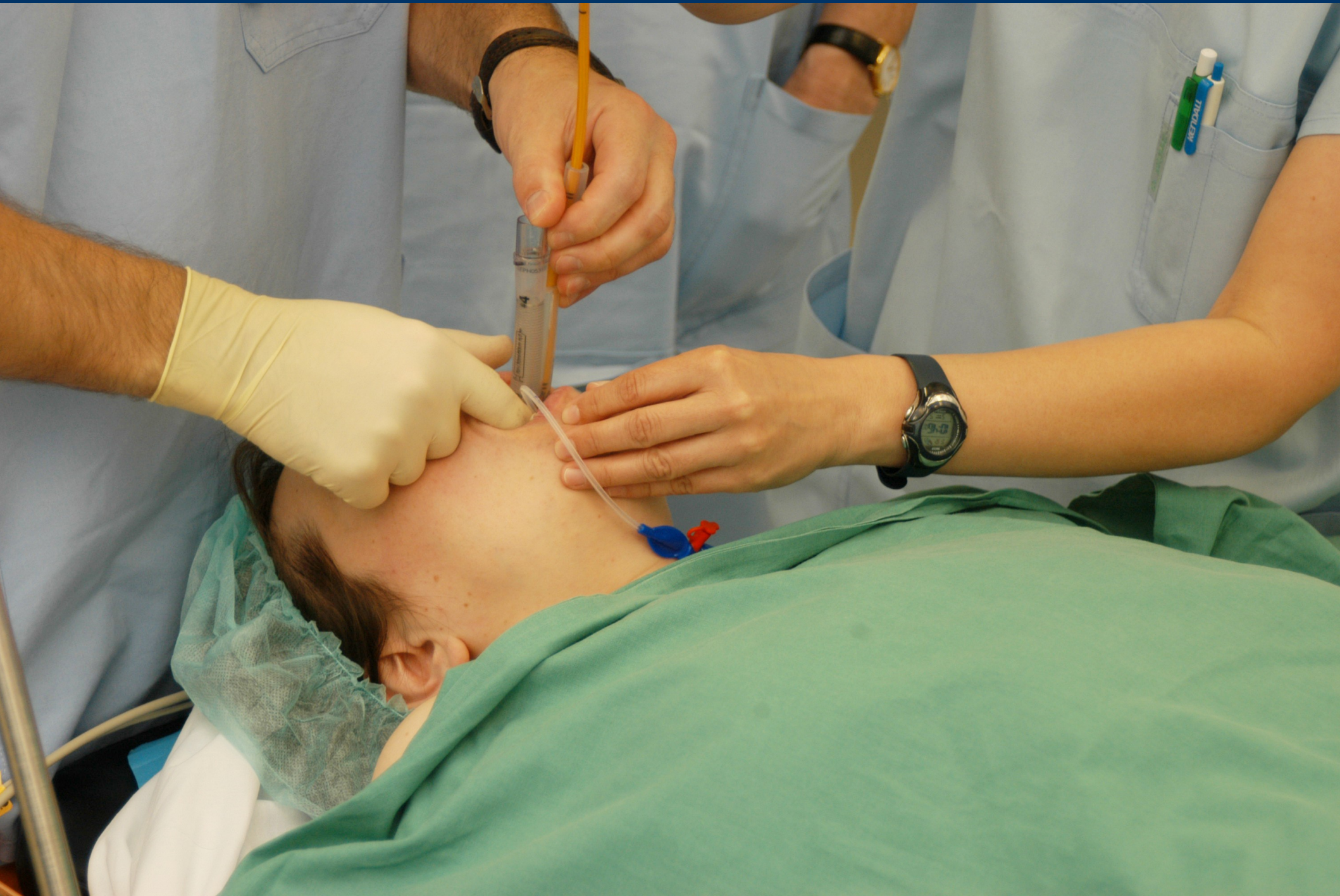


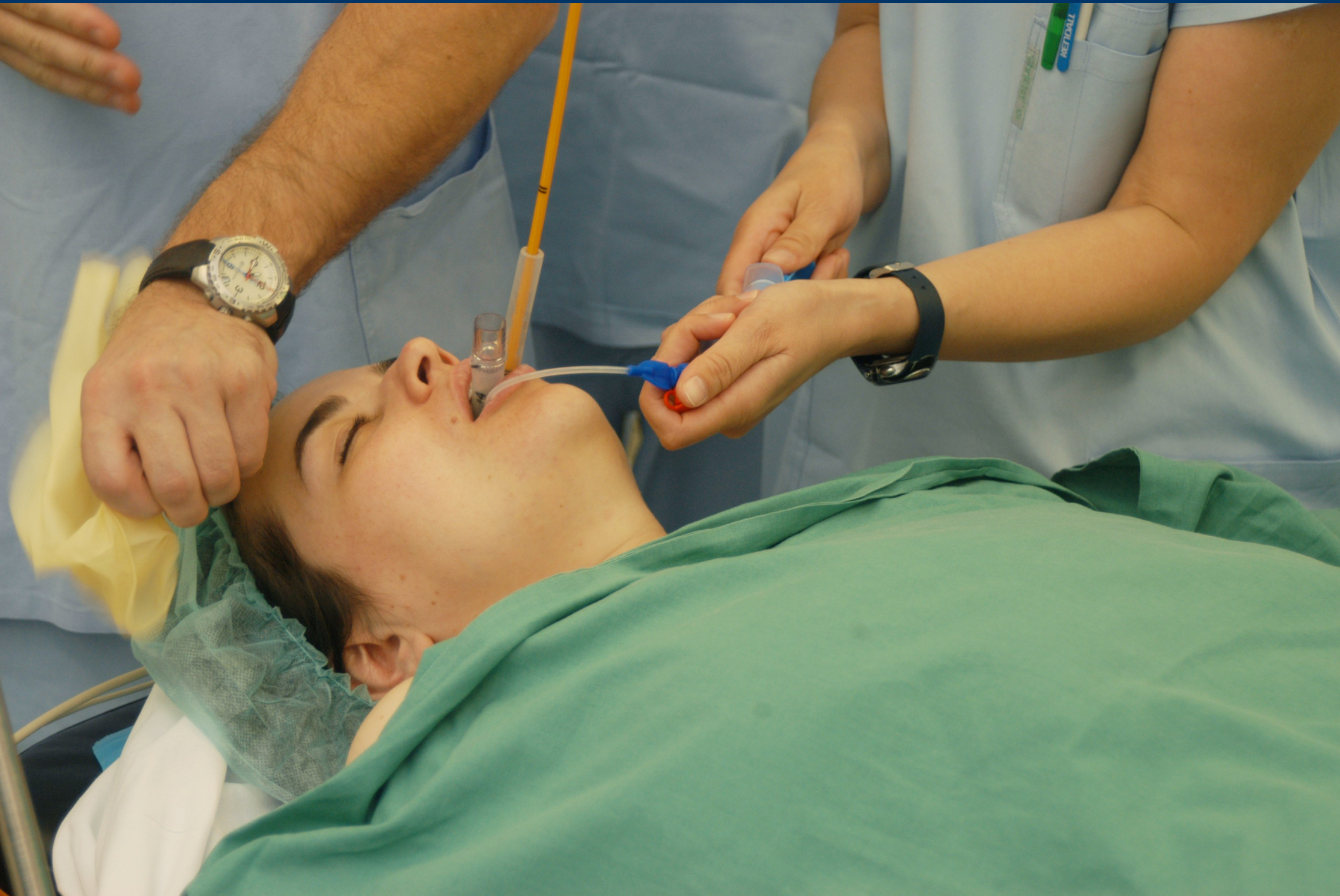


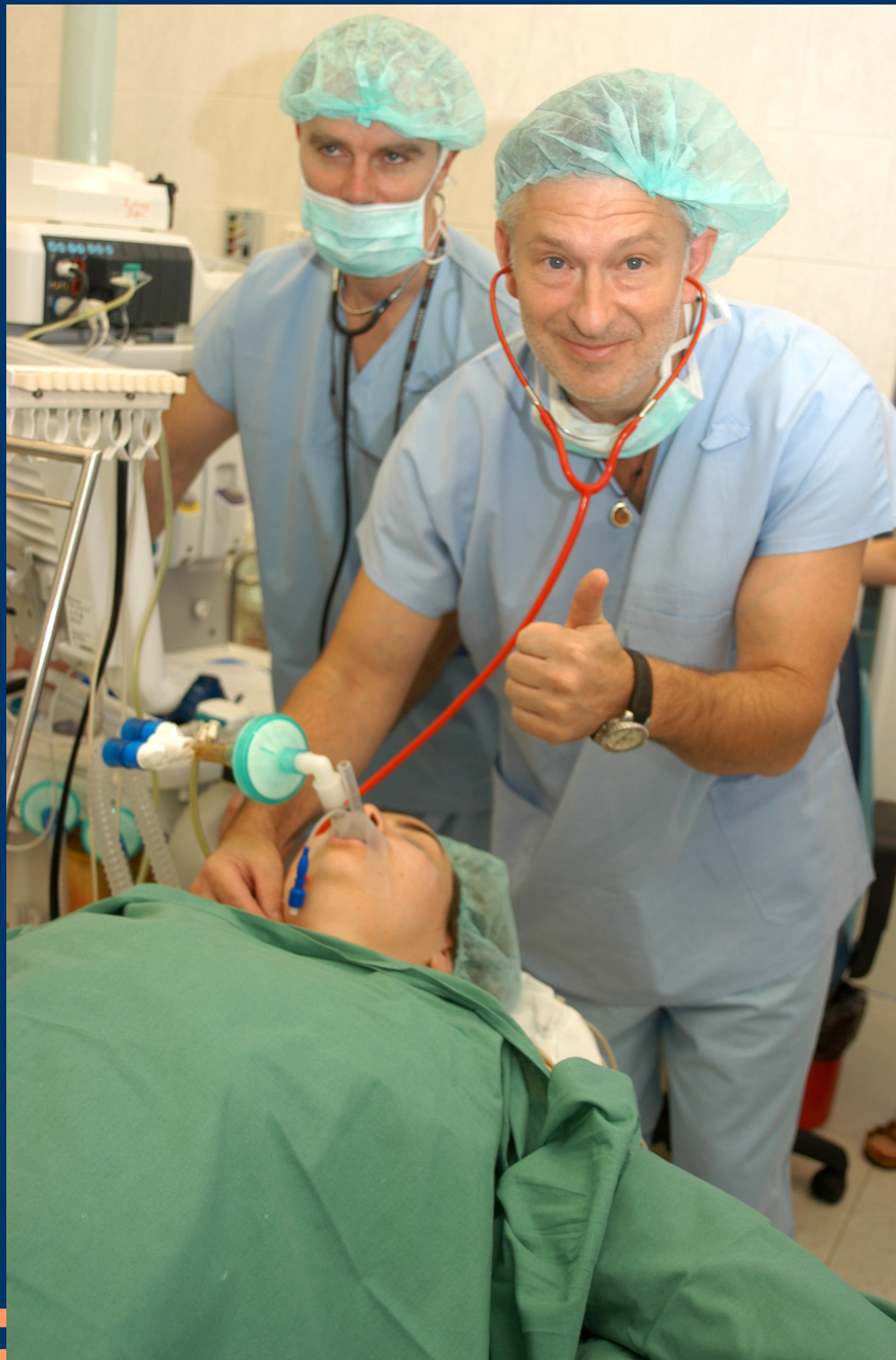




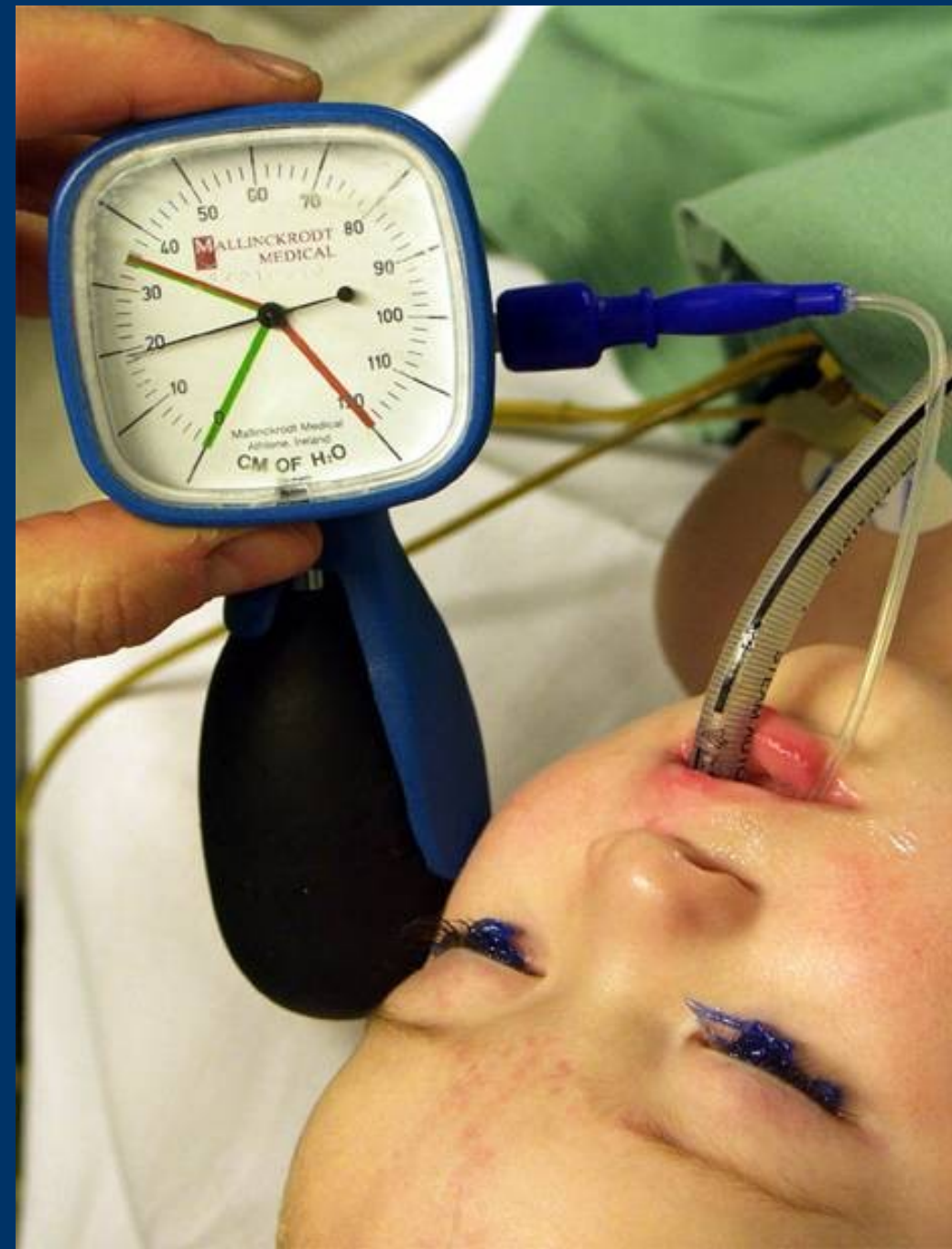


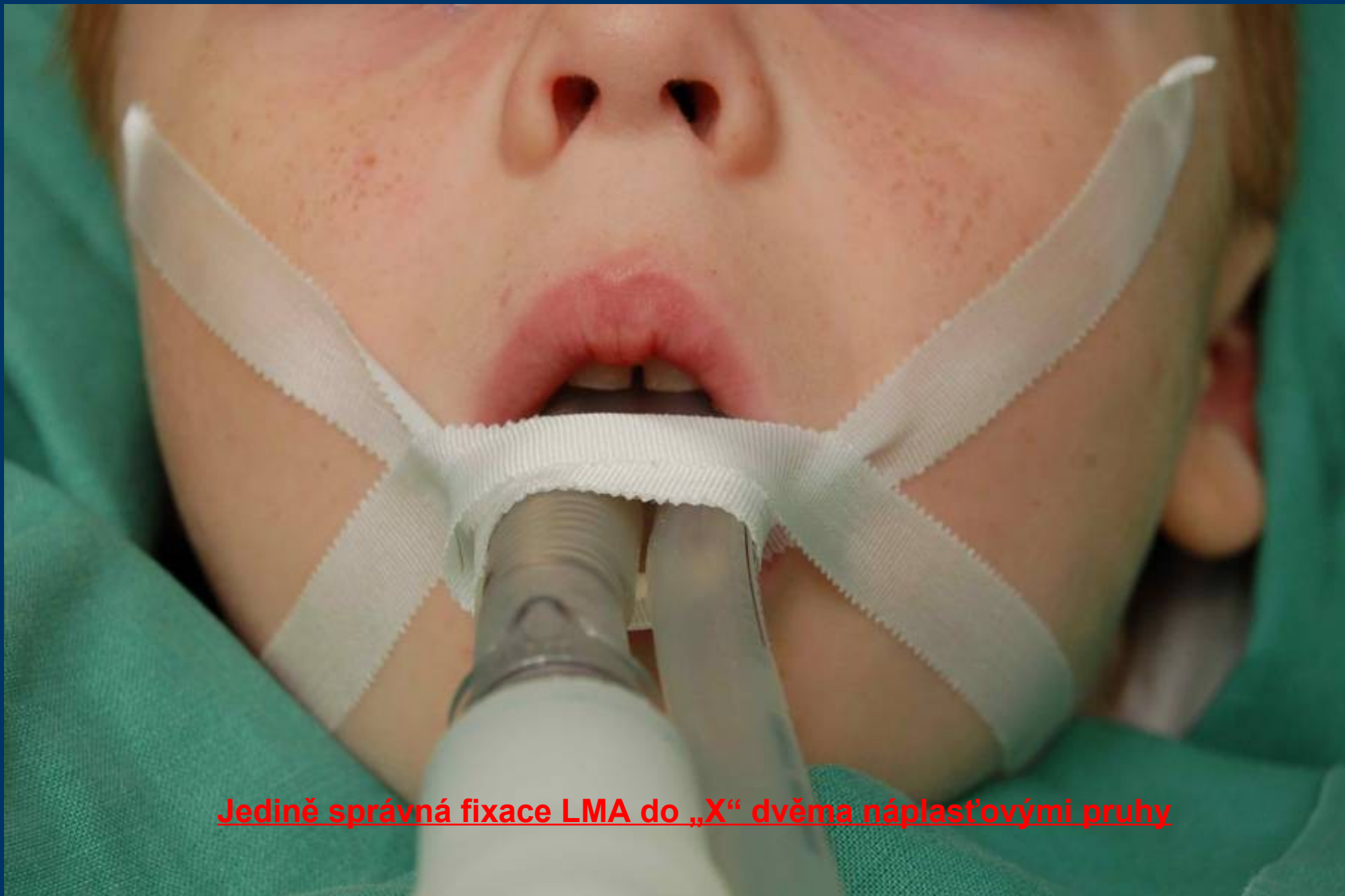


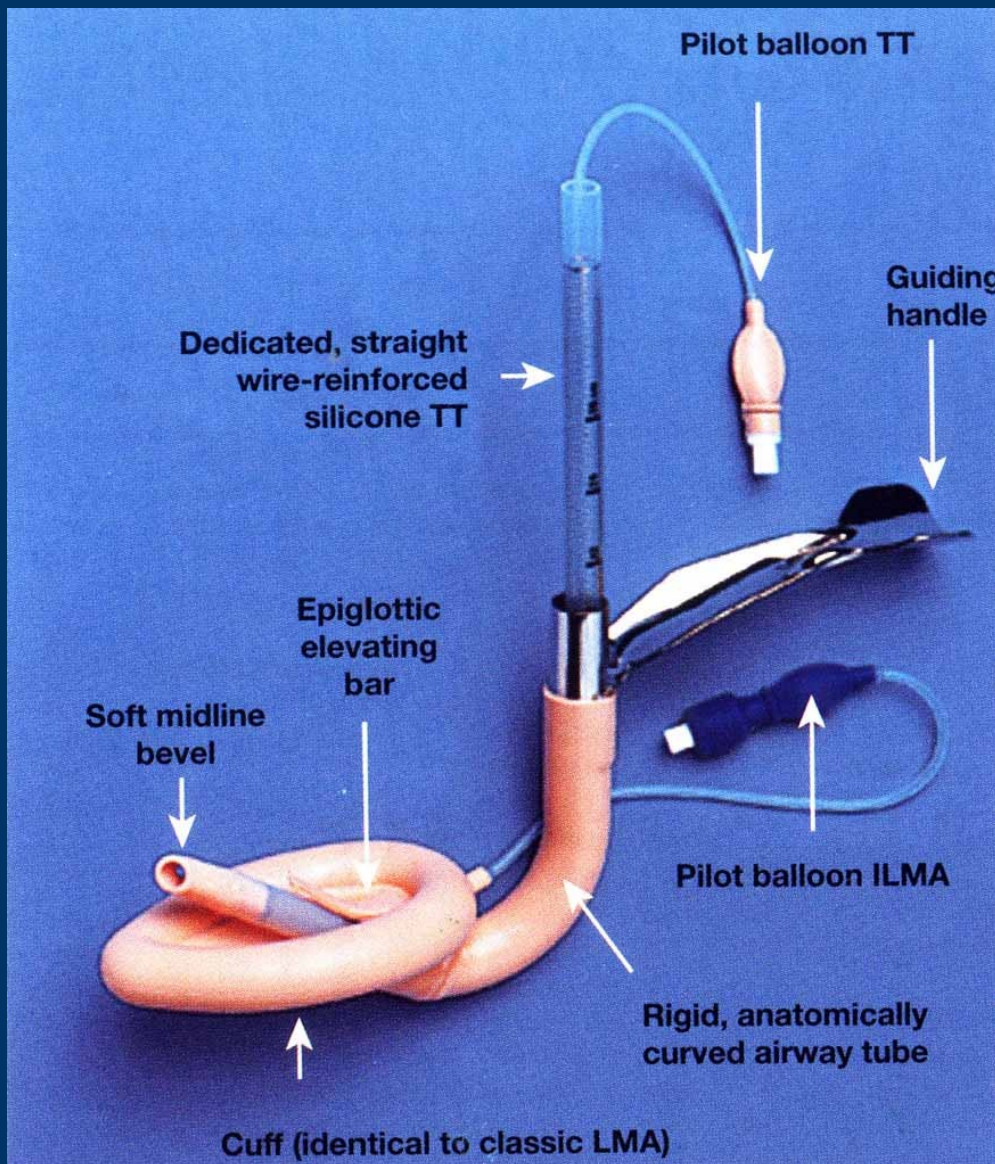
To je málo!!!!!!!





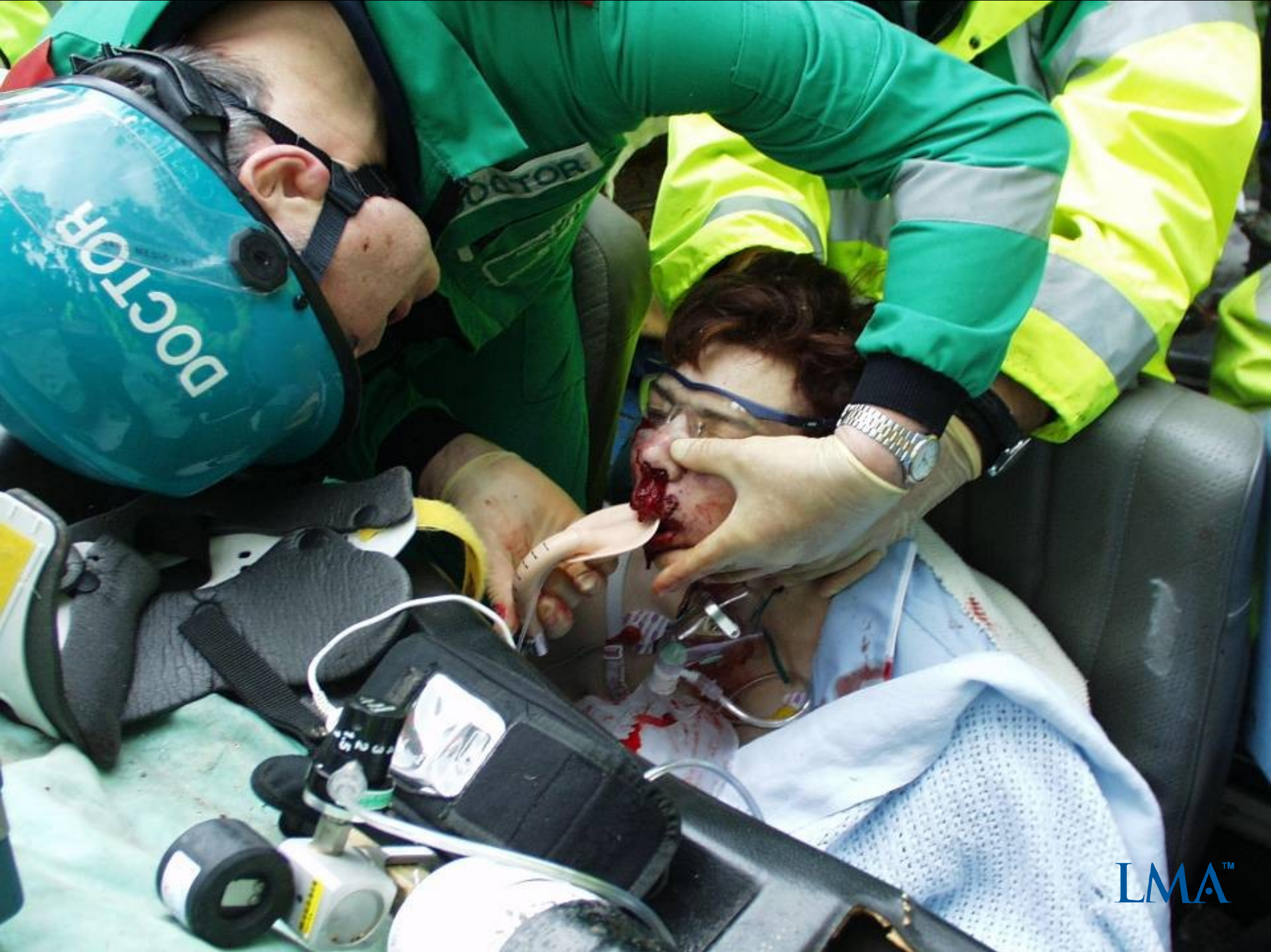Jedině správná fixace LMA do „X“ dvěma náplastovými pruhy

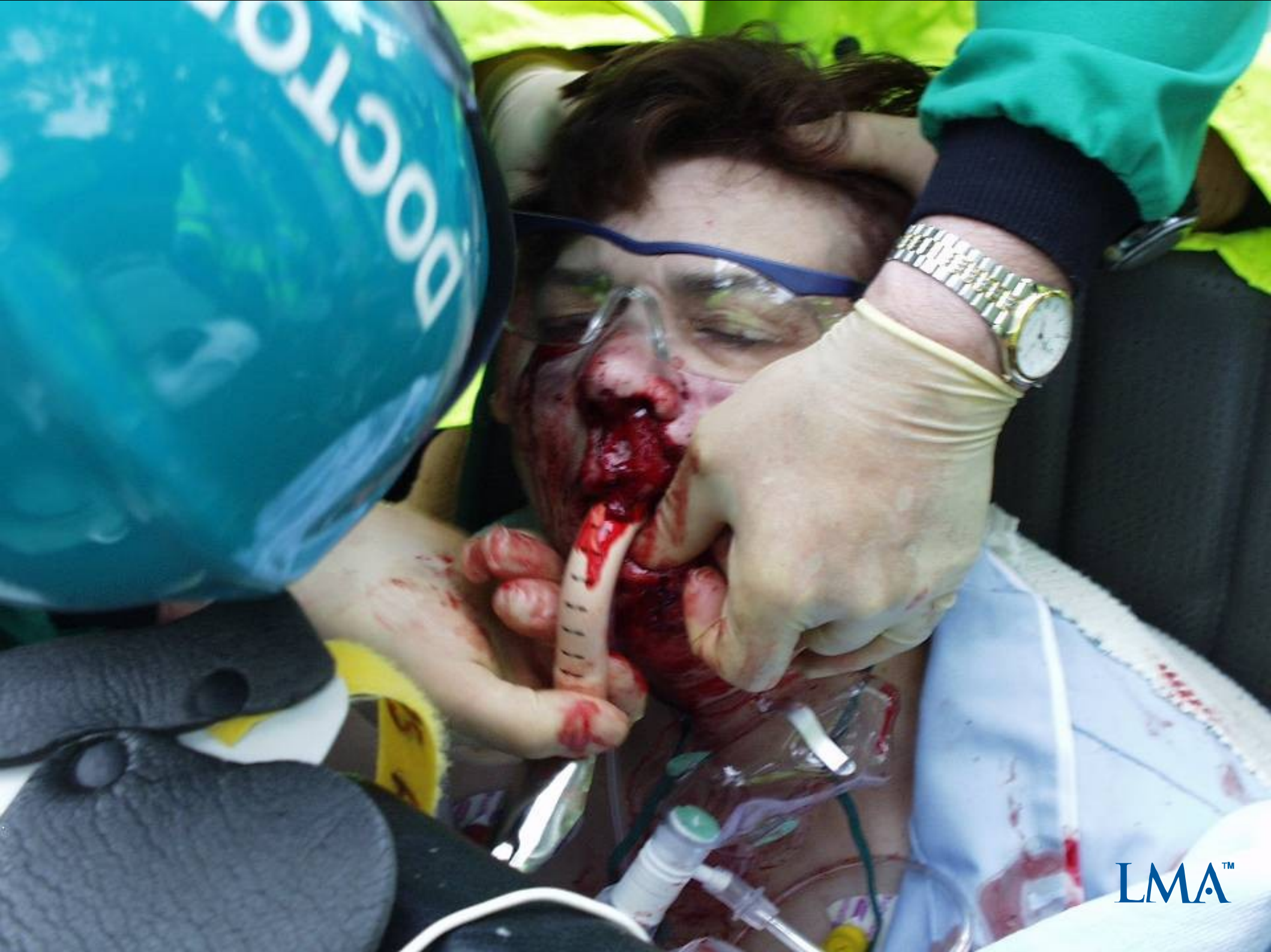Intubating LMA: LMA Fastrach



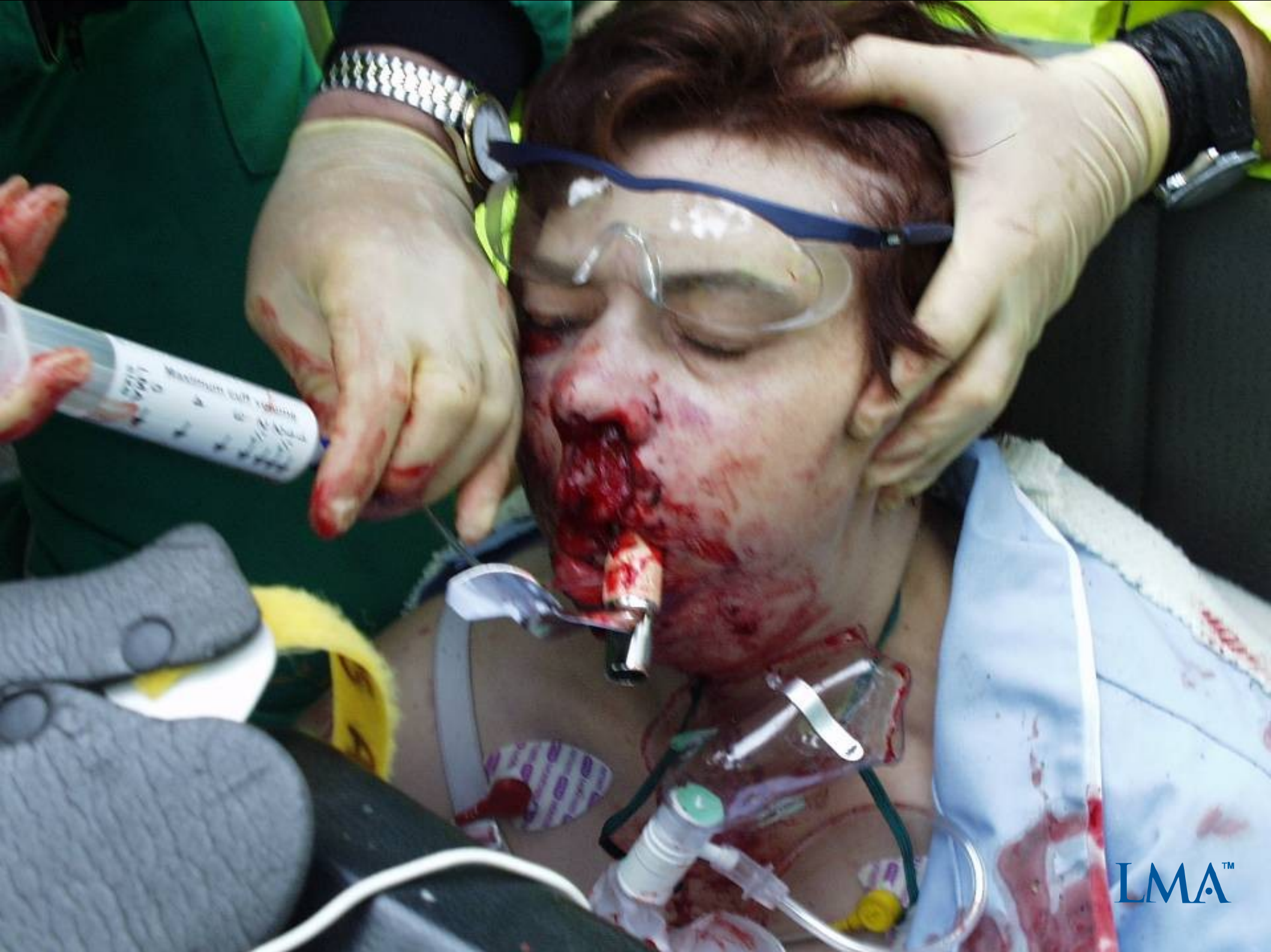
- 1997
- Odstranění distorse dýchacích cest, manipulace s hlavou a krkem - cervicospinální traumata, vyloučení intraorální manipulace.
- Úspěšnost OTI 96%



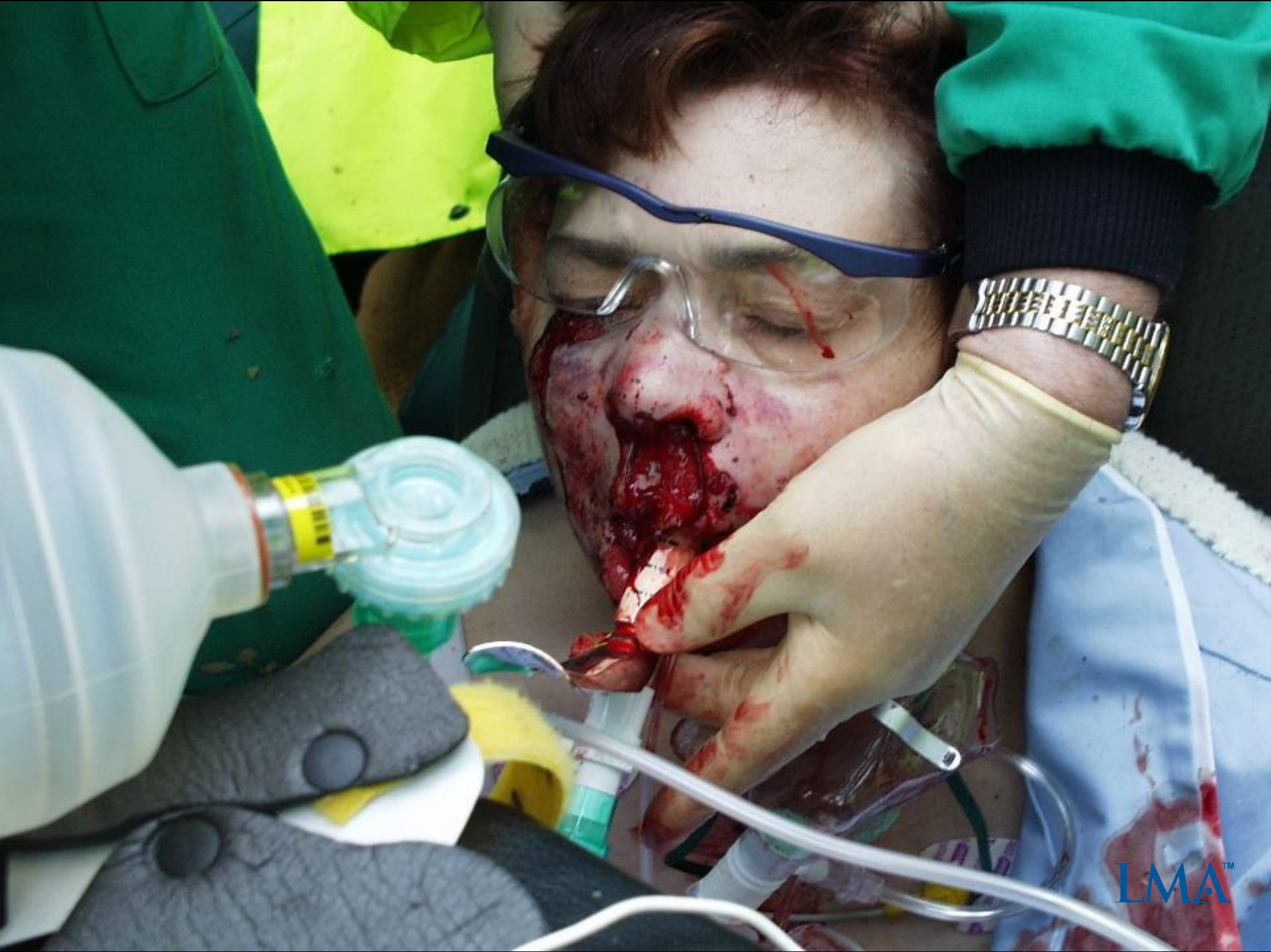



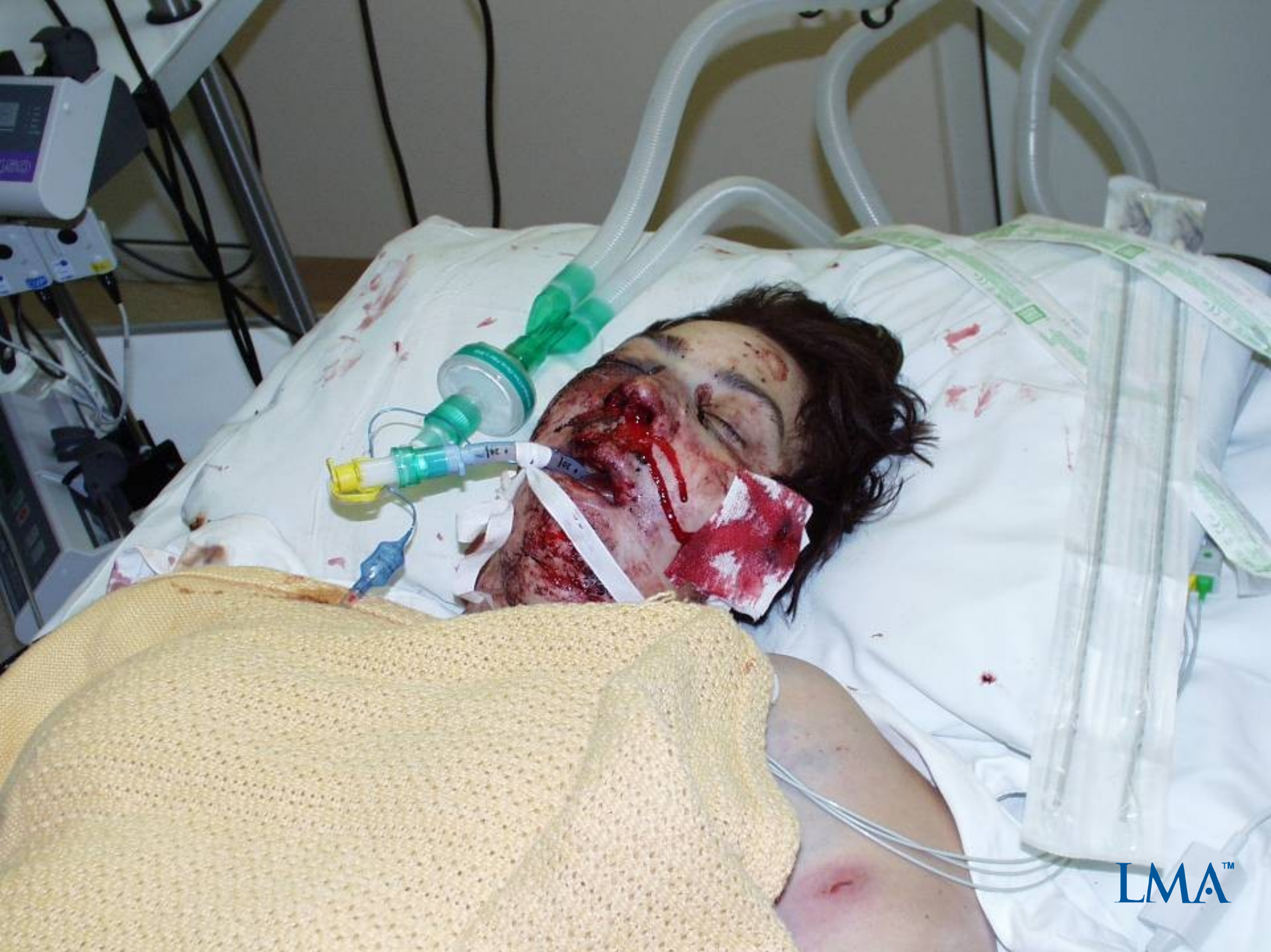LMA™



LMA™

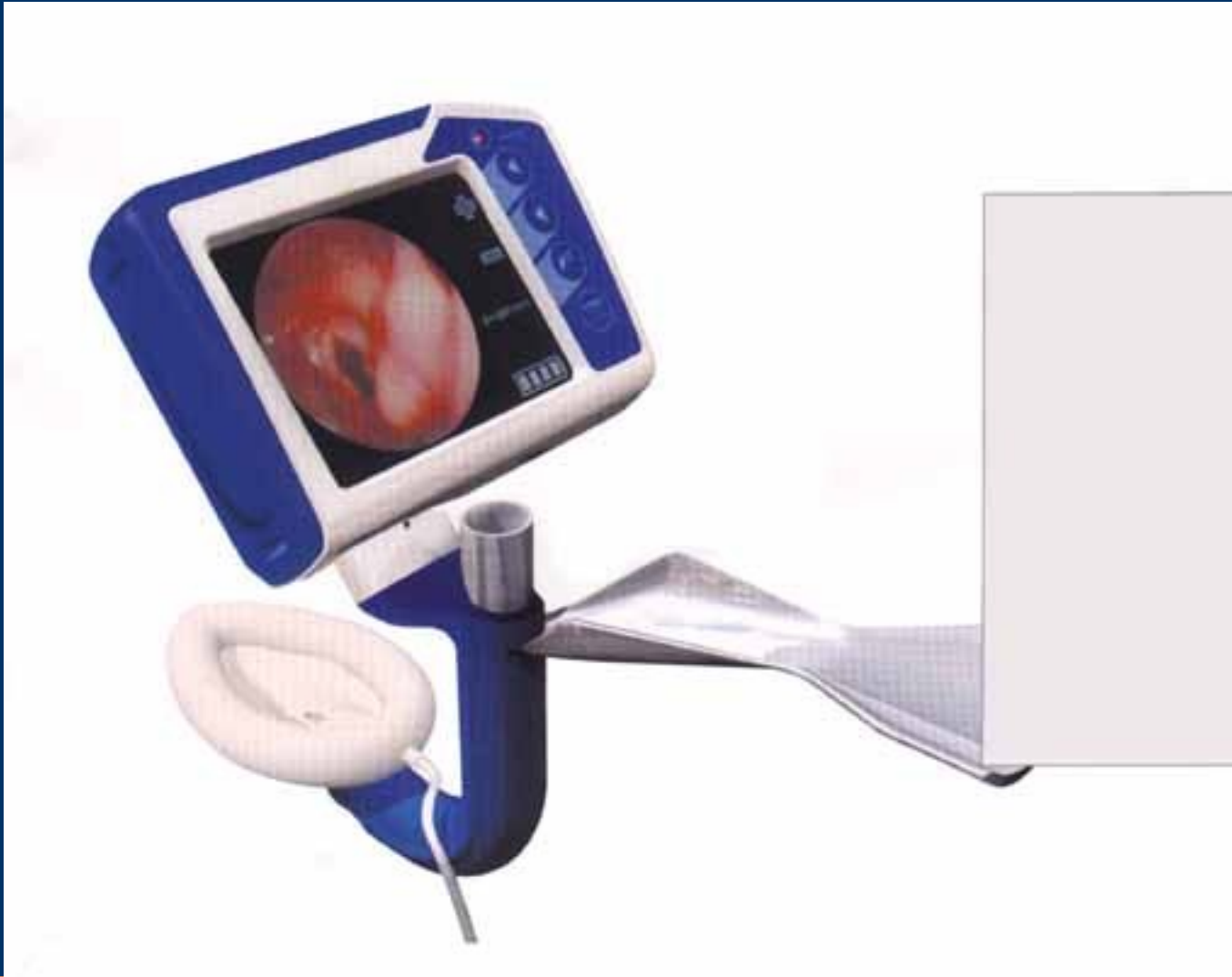








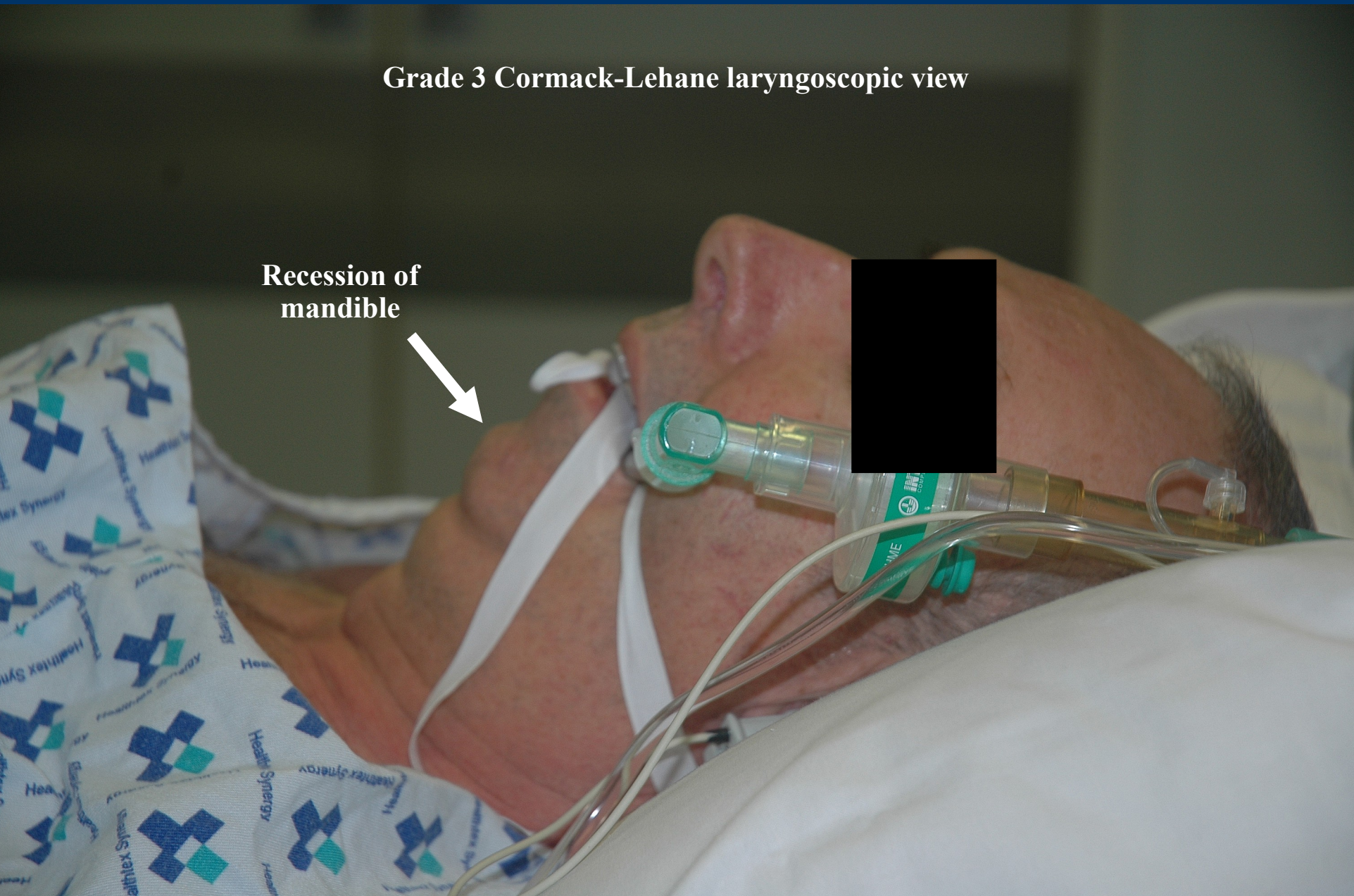
CTrach



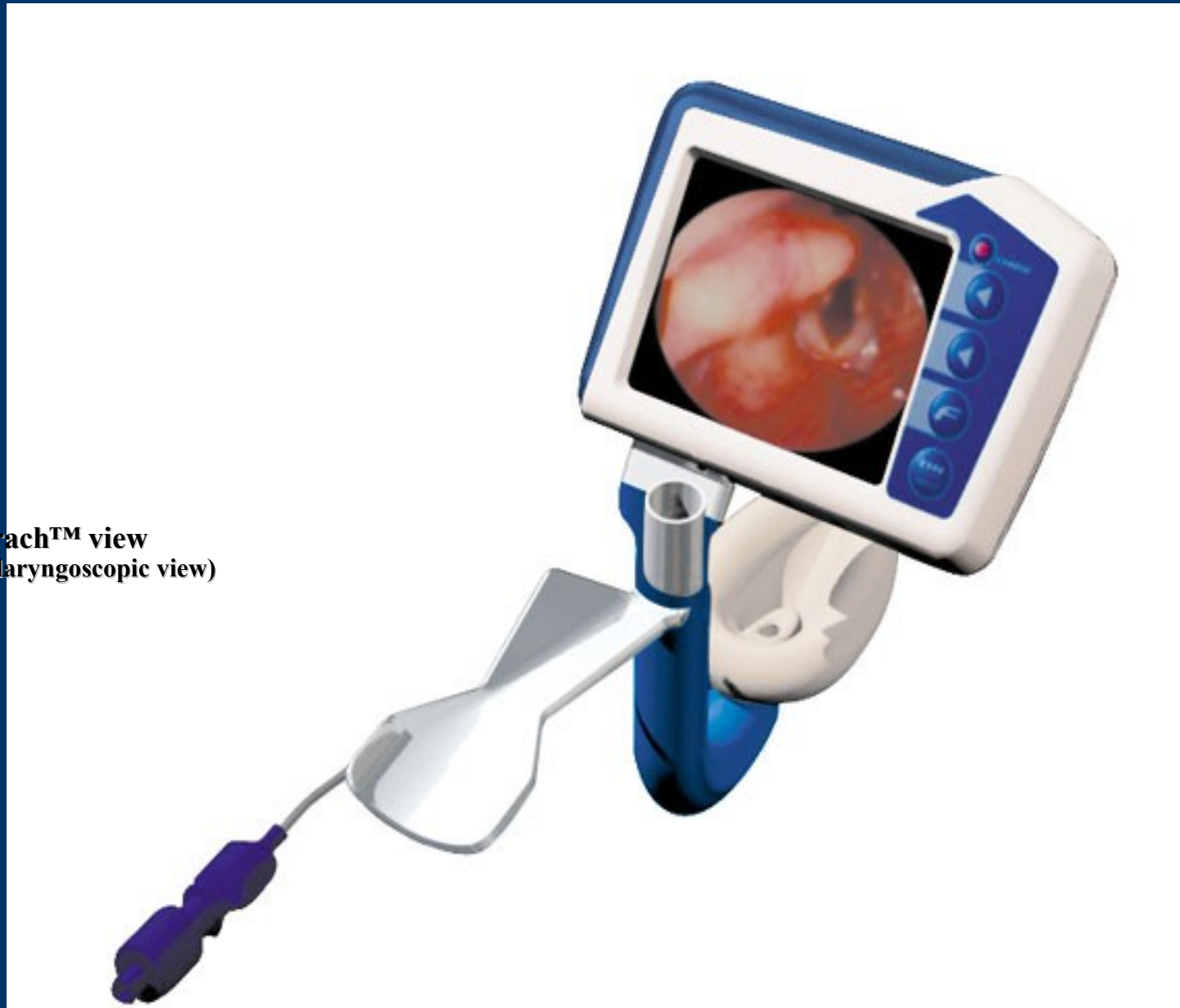LMA CTrach™ INTUBATION

Grade 3 Cormack-Lehane laryngoscopic view

Recession of
mandible



LMA CTrach™ INTUBATION

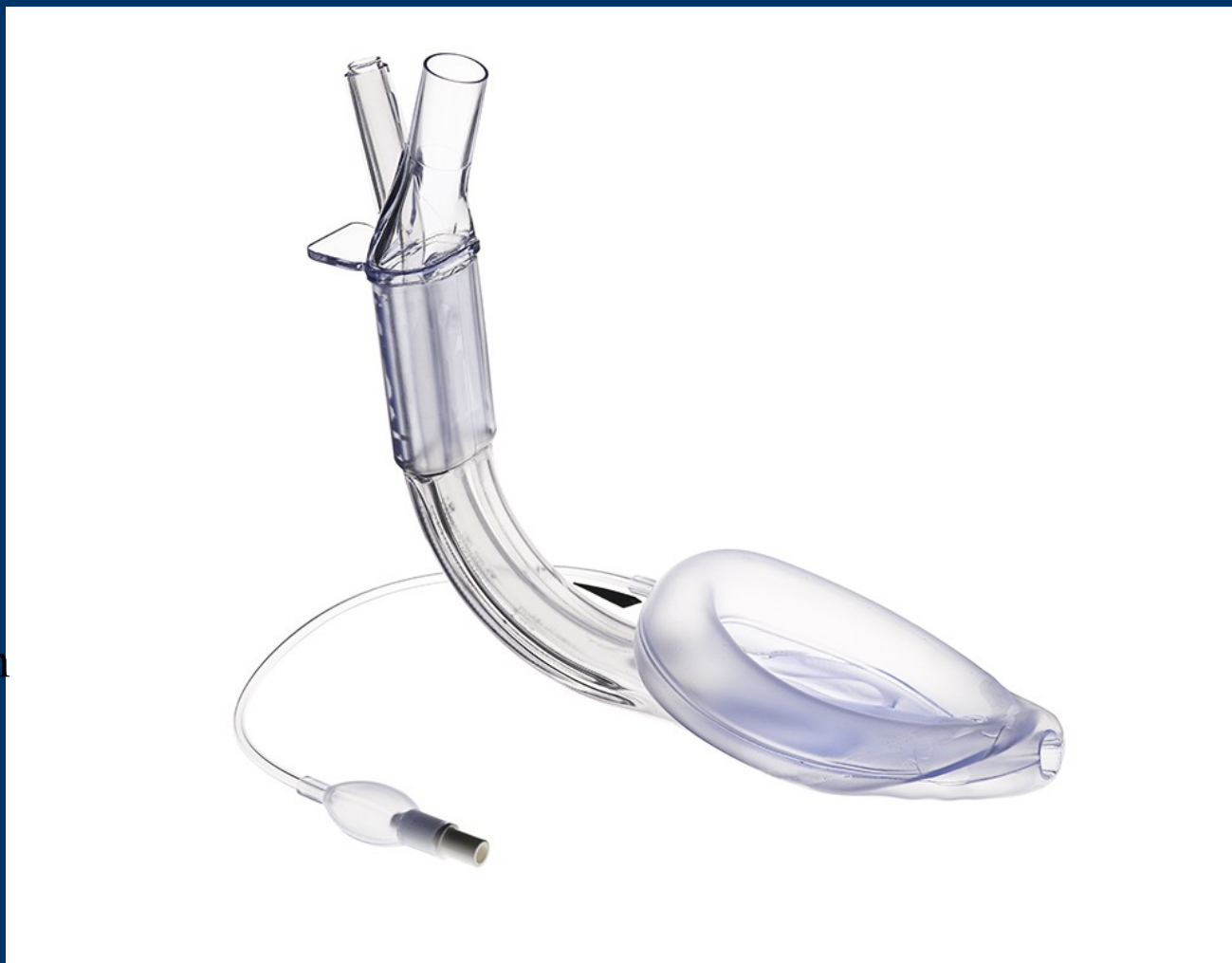

**Grade 1 LMA CTrach™ view
(Grade 3 Cormack-Lehane laryngoscopic view)**



LMA SUPREME™

- ✓ Semi-rigidní eliptická rourka
 - Lze jednoduše zavést
 - Zohledňuje anatomii
 - Stabilní v ústech a odolná proti rotaci.
- ✓ Nezalomí se
 - Skoro nemožné ji zalomit!
- ✓ Protiskusová vložka
 - Prevence obstrukce dýchacích cest skousnutím



LMA SUPREME™

❑ Standardní 15mm spojka dýchací trubice

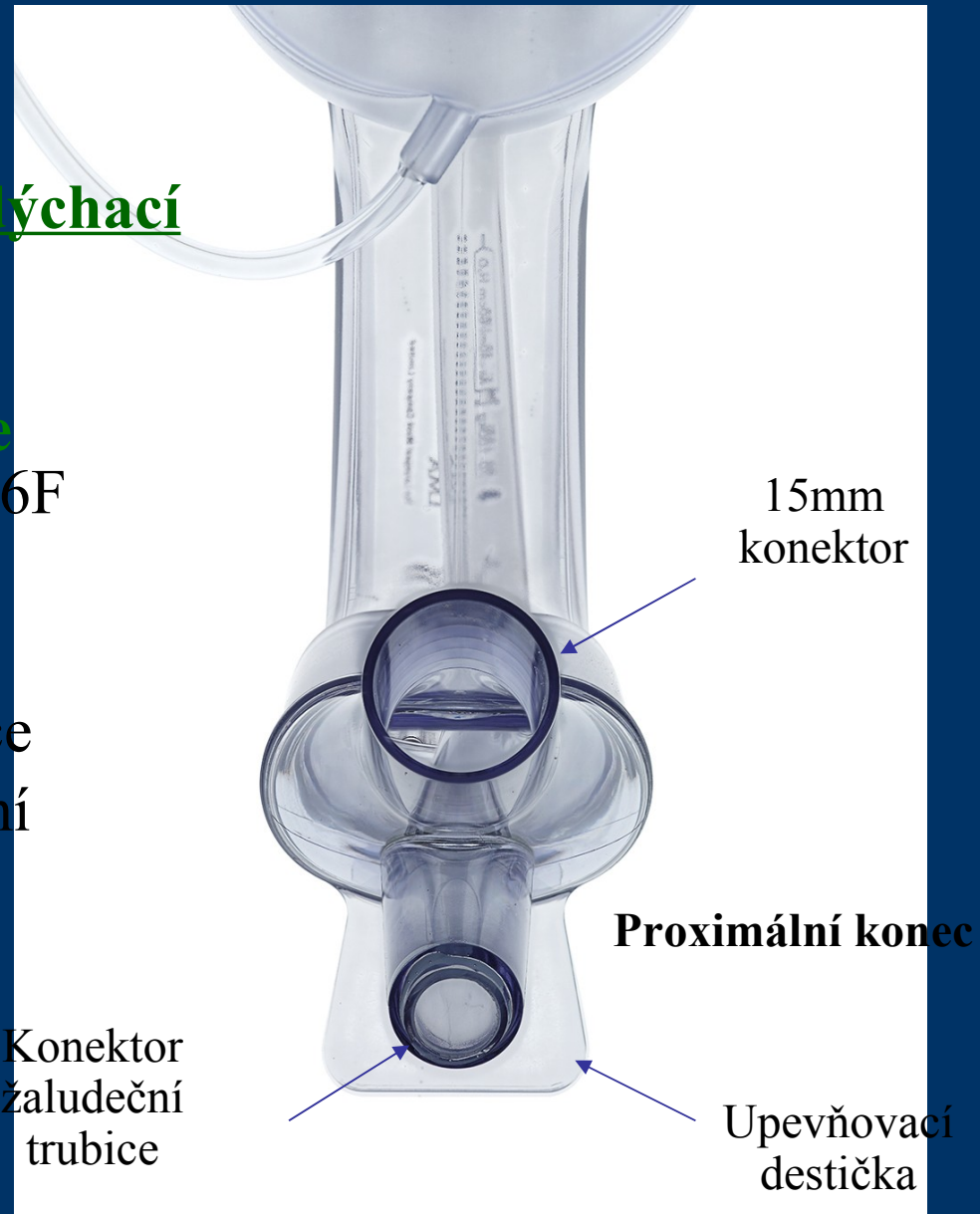
❑ Konektor žaludeční trubice

- pojme sondu velikosti 14-16F

❑ Upevňovací destička

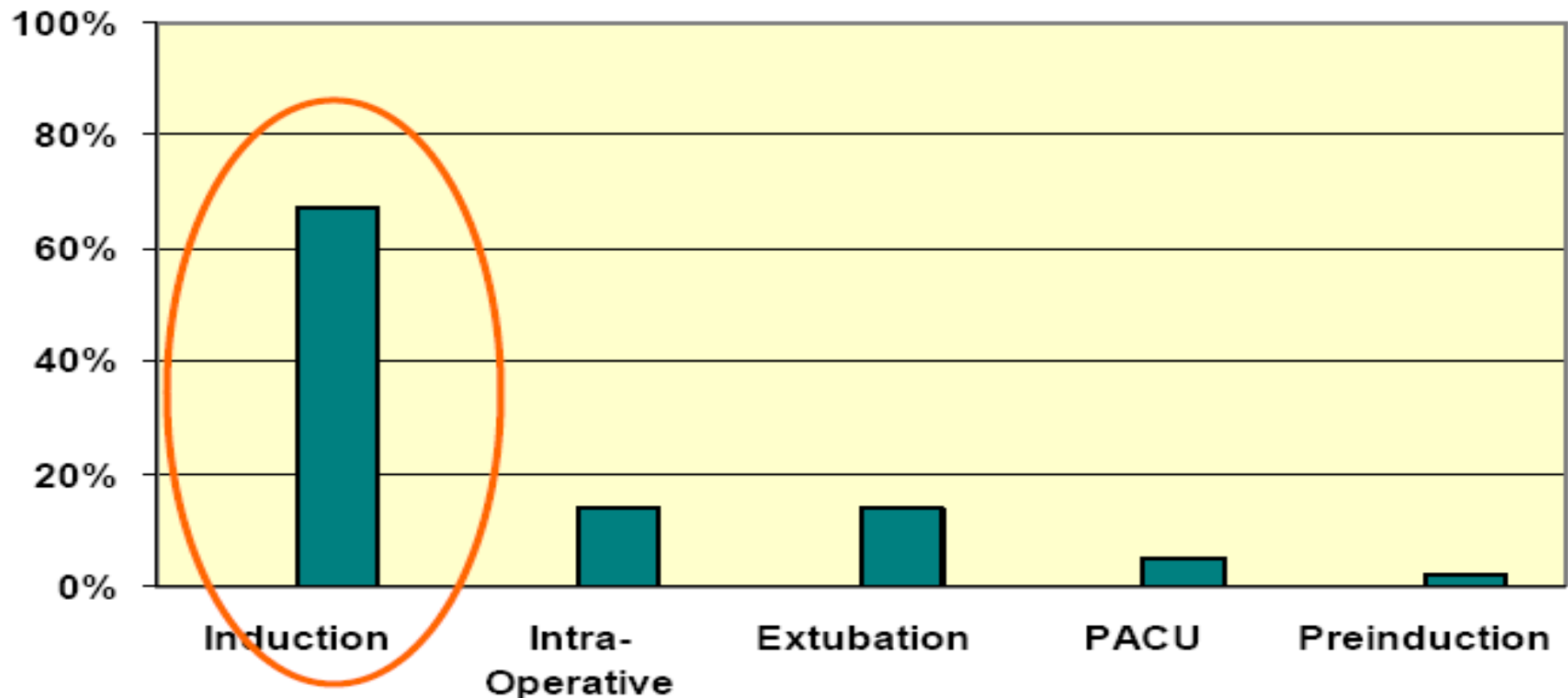
- Rychlá a jednoduchá fixace

- Pomáhá správnému uložení



Obtíže s ventilací / intubací – kdy vzniknou?

Timeline of Airway Events



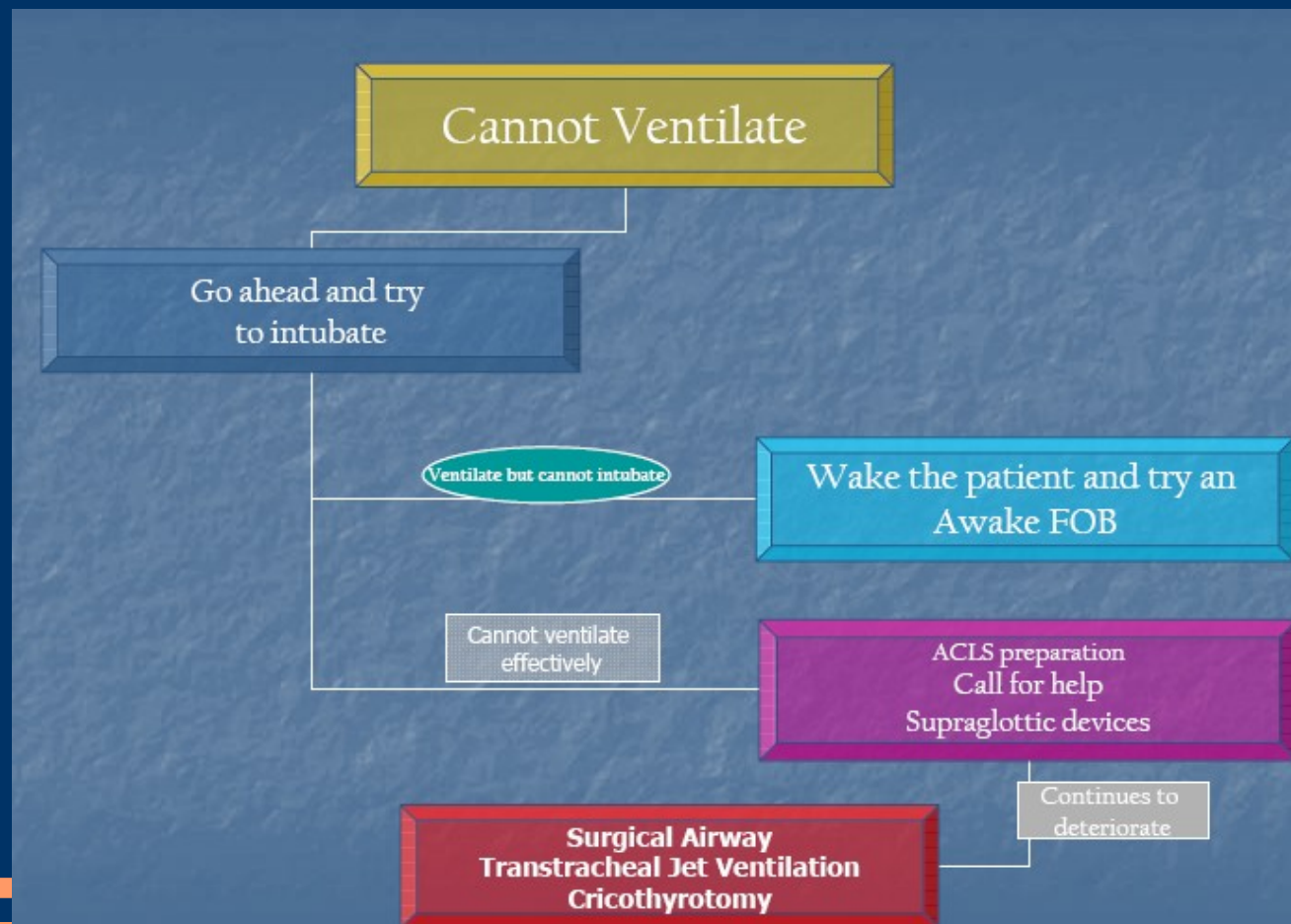
Reference: *Management of the Difficult Airway in Closed Malpractice Claims*
By Peterson et al. (University of Washington)

Obtížná intubace

- stav, kdy zkušený anesteziolog není schopen na 3.pokus zavést TR mezi hlasivky
 - 0,3..3% intubací
 - Fatální následky / poškození pacienta hypoxií pro nezajištění d.cest
1 : 10 000 anestezií (nebo méně často ??)
 - význam preoxygenace (1000 ml vs 5000 ml O₂)
 - kéž bych mohl vidět ty hlasivky
-
-

Obtížná ventilace (obličejovou maskou)

- nečekané obtíže s ventilací pacienta obličejovou maskou



Can not intubate, can ventilate

- 3x a dost
 - tlak na hrtan (doprava+dolů)
 - poloha hlavy – polštář pryč
 - bužije
 - zavaděč do TR – tvar
 - jiná lžíce laryngoskopu
- volej si pomoc
- VENTILUJ maskou, zaved' LM, vzbudit
- info pacientovi a do dokumentace

Cannot Intubate
&
Cannot Ventilate

Continue to try to
Ventilate

Supraglottic devices
LMA, ILA

Cannot ventilate
effectively

Complete the case
or
Wake the patient up

Failed
Supraglottic attempts

Surgical Airway
Transtracheal Jet Ventilation
Cricothyrotomy

Can not intubate, can not ventilate

- 3x a dost
 - tlak na hrtan (doprava+dolů)
 - poloha hlavy – polštář pryč
 - bužije
 - zavaděč do TR – tvar
 - jiná lžíce laryngoskopu
 - volej si pomoc
 - další možnosti ventilace:
 - (maska), LM, CombiTube
 - koniopunkce, koniotomie
 - info pacientovi a do dokumentace
-
-

When you are out of your comfort zone.....

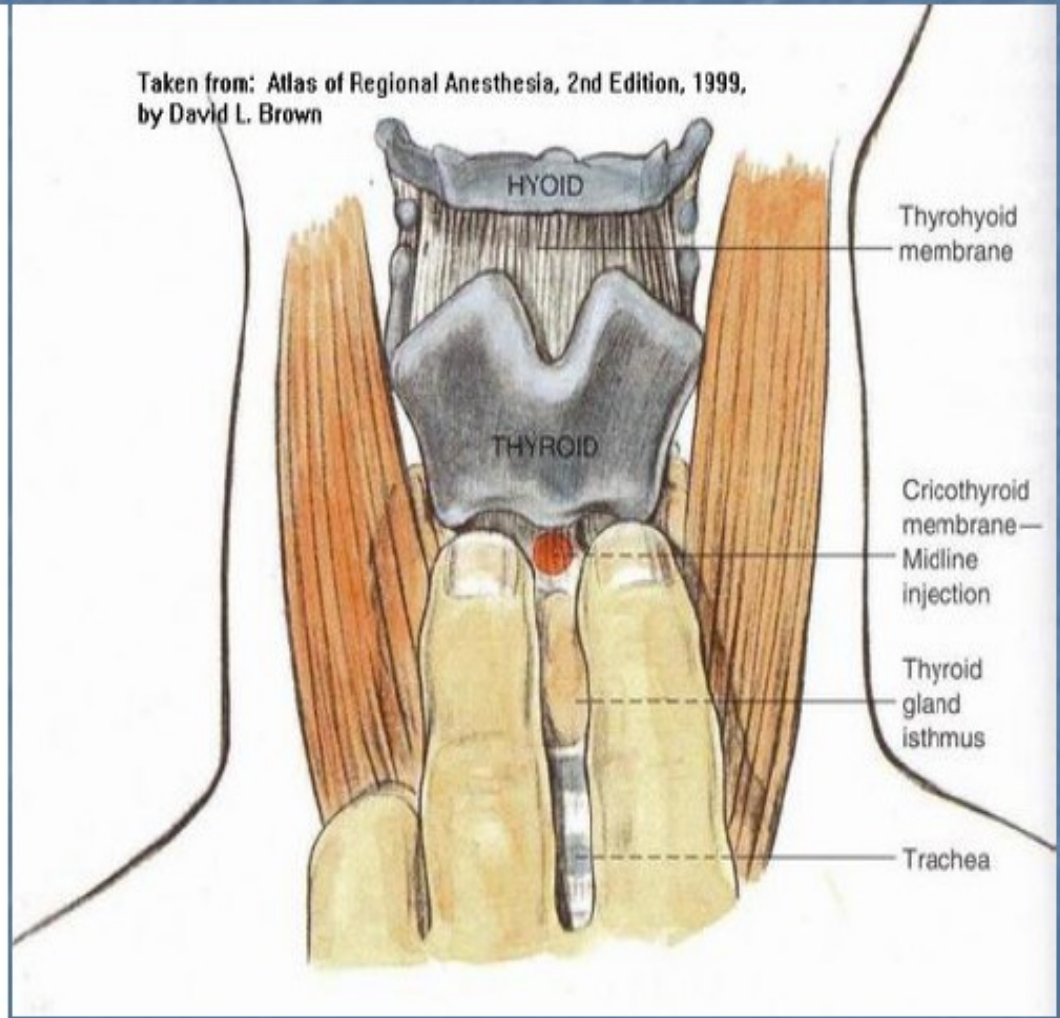
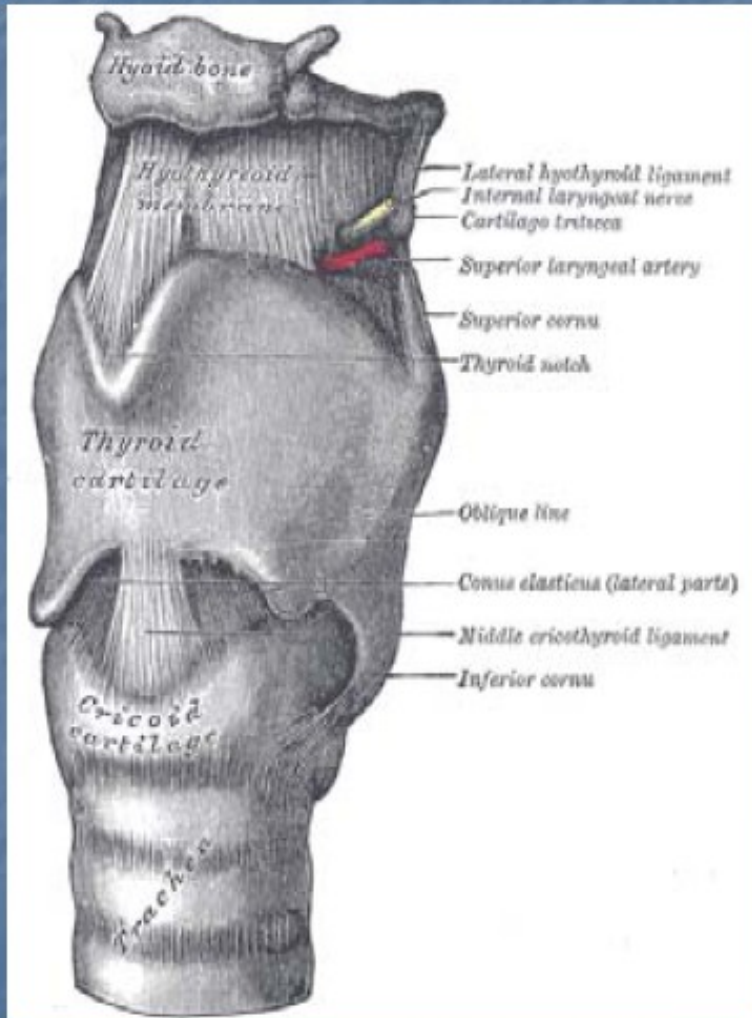
Remember

- Ventilation will likely save your patient.....
- Supraglottic airway
- If this does not work...Surgical Airway

Remember Bad things happen...

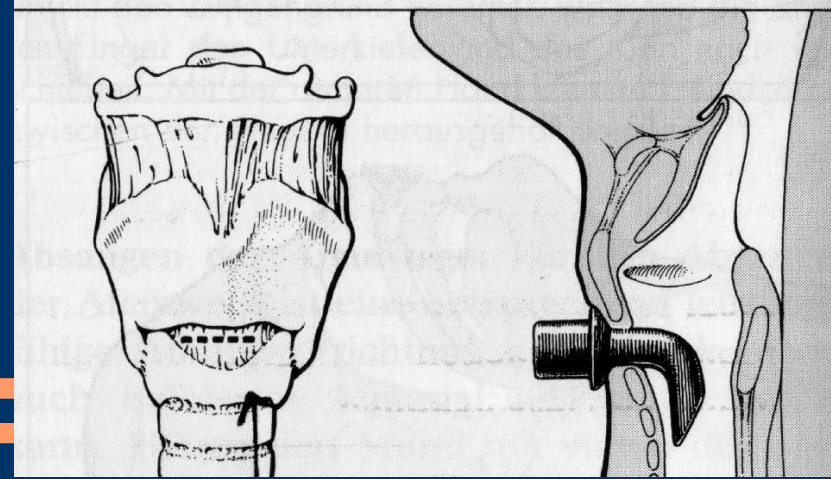
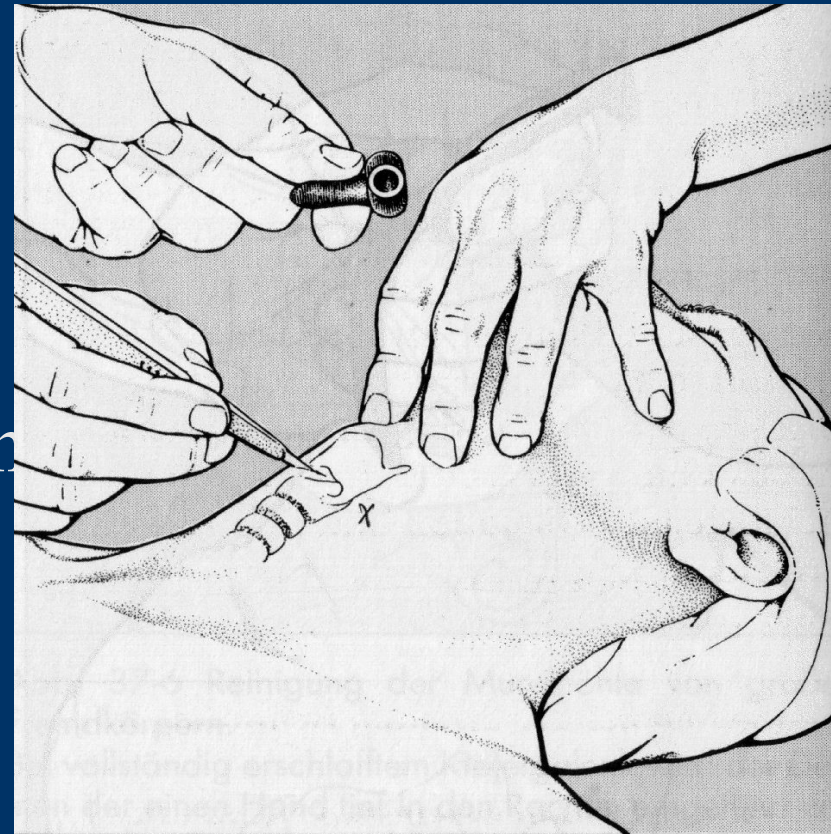
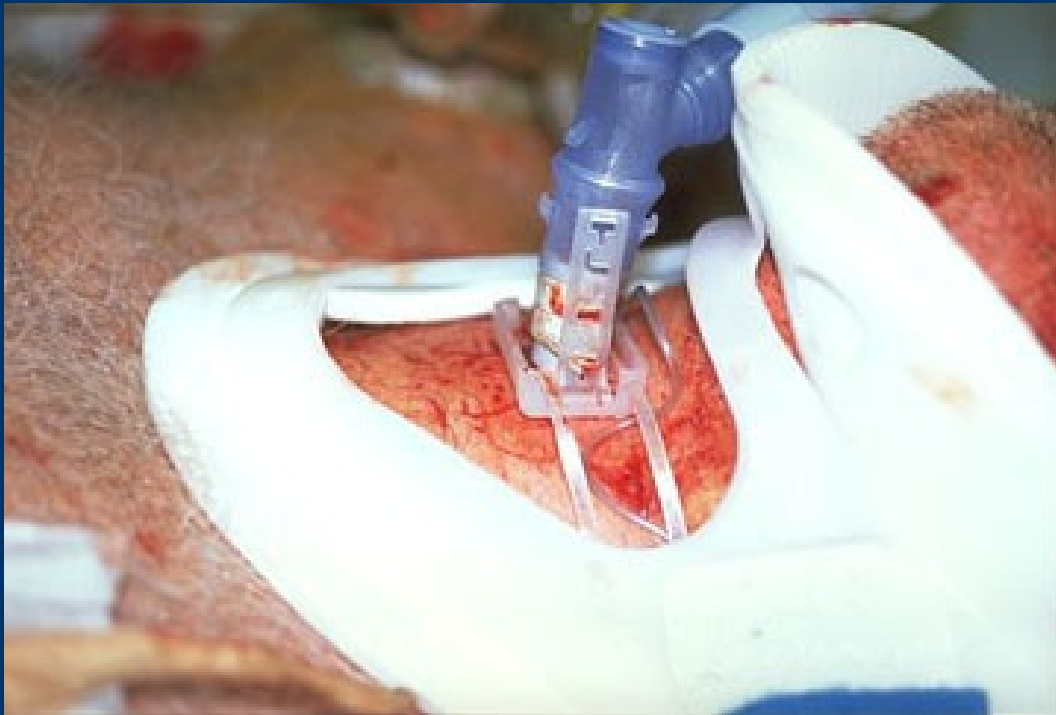- When anesthesiologists persisted with ineffective airway maneuvers without moving down the decision tree.....
- Laryngoscopy > 3 attempts

Where is the Cric Membrane ?



Koniotomie

- urgentní výkon k zajištění průchodnosti DC
- protěť lig. cricothyreoideum (lig. conicum)



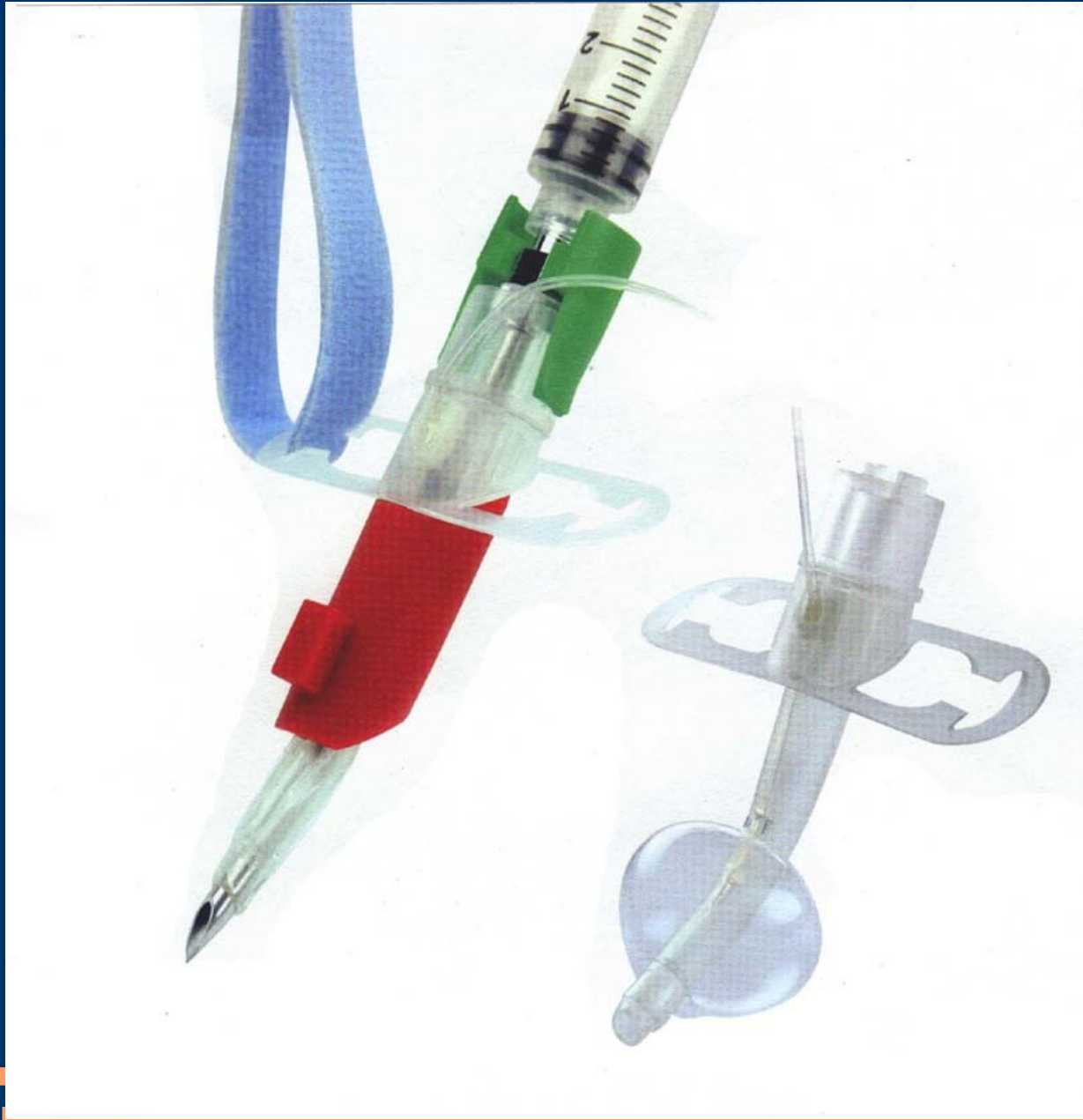
Surgical Airway & Anesthesiologists

Practical Issues

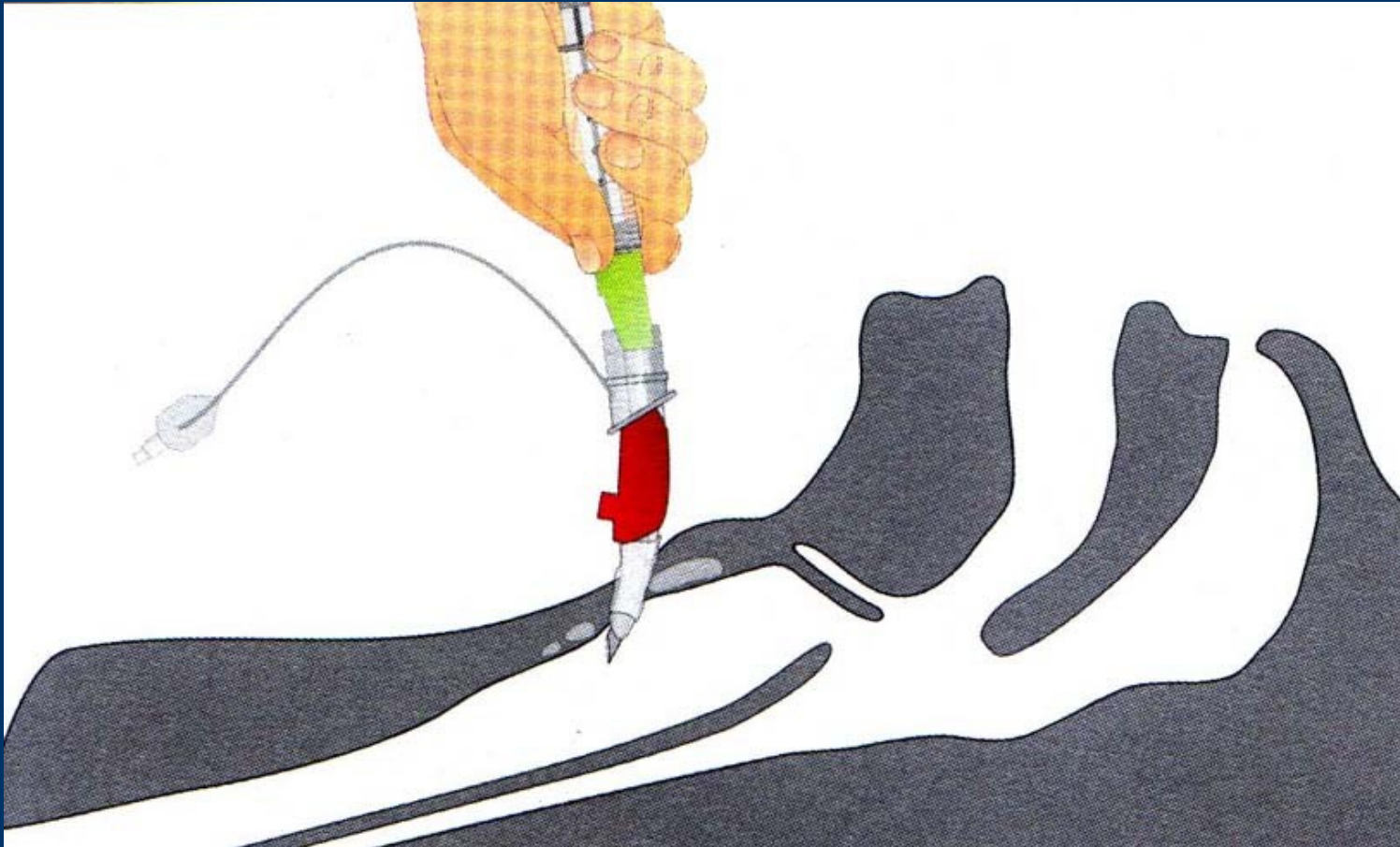
- Quickly and effectively localizing the Cricothyroid membrane
 - Can be difficult in a struggling patient.
 - Obesity and short necks
- Not being familiar with the Cricothyrotomy equipment available
- Can you do a lifesaving cricothyrotomy in 90 seconds !!!!



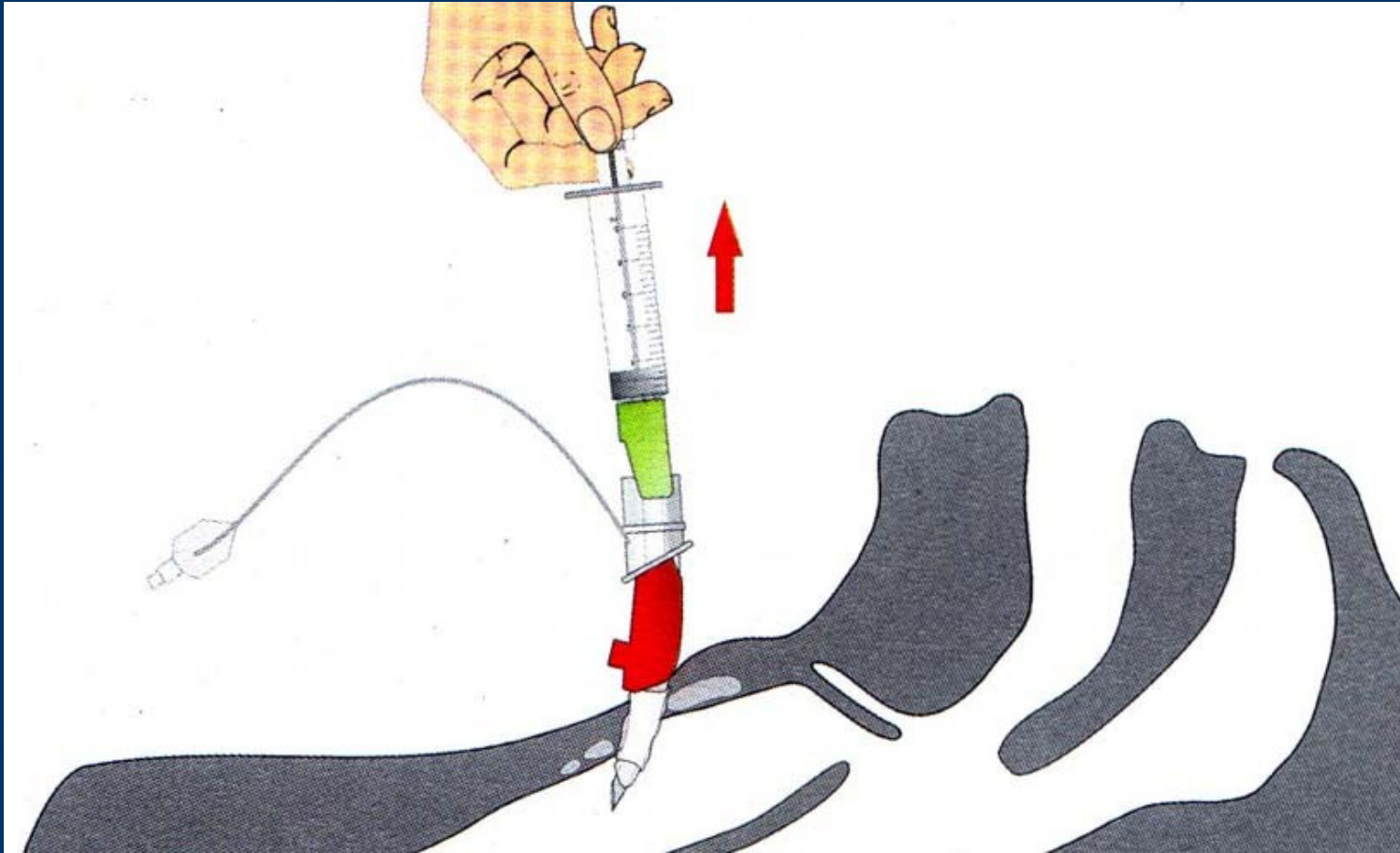
VBM Quicktrach II with Cuff



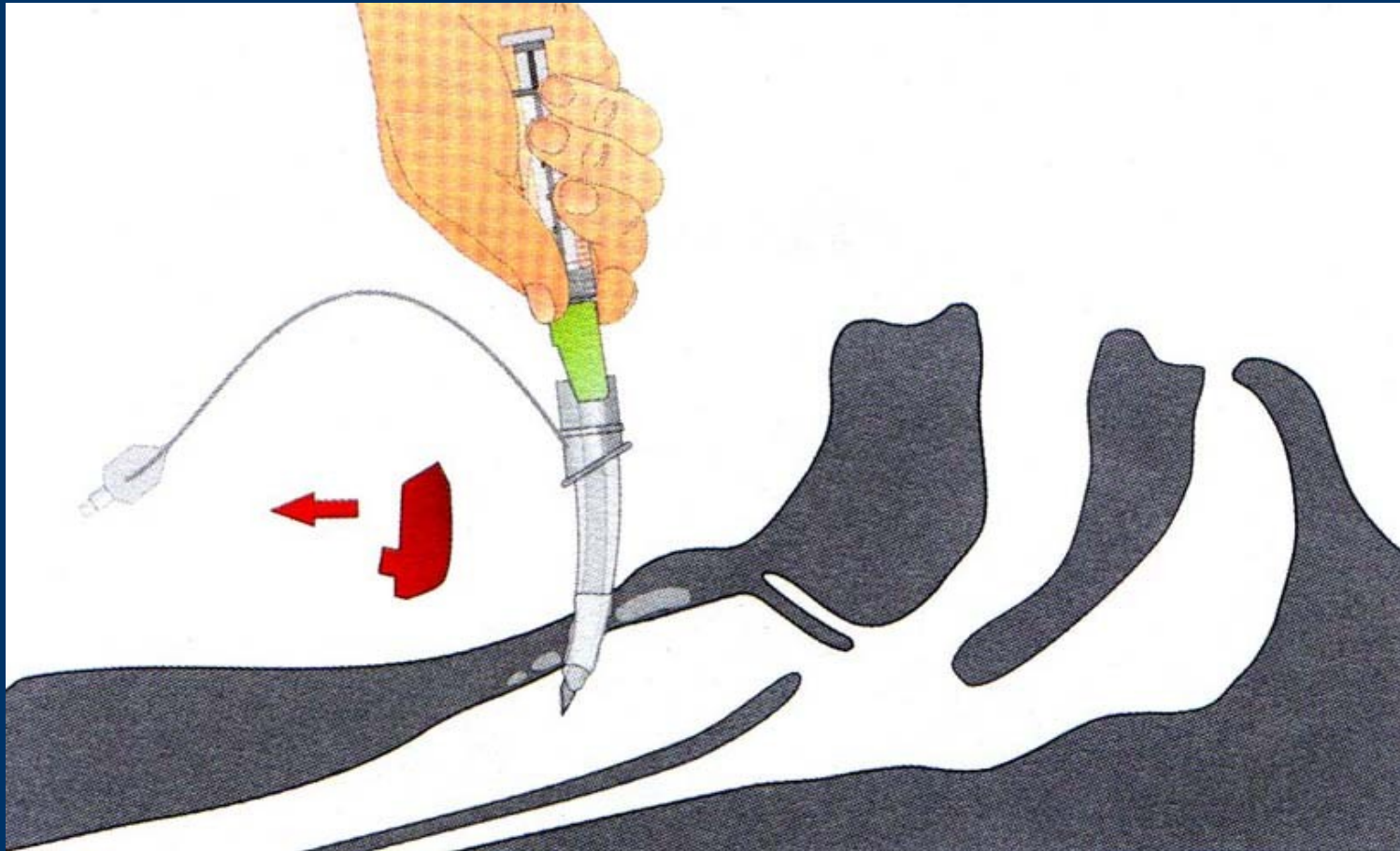
VBM Quicktrach II with Cuff



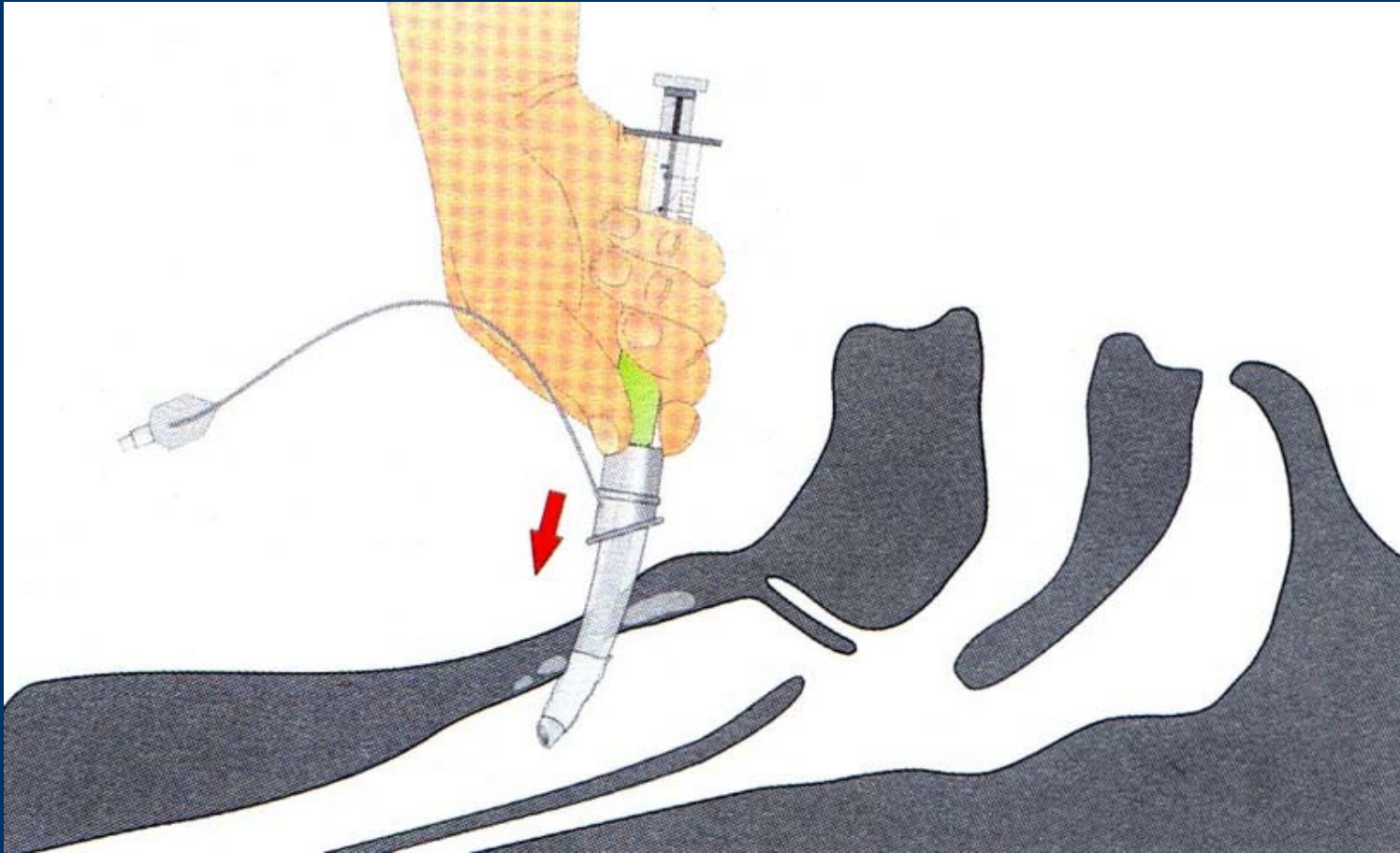
VBM Quicktrach II with Cuff



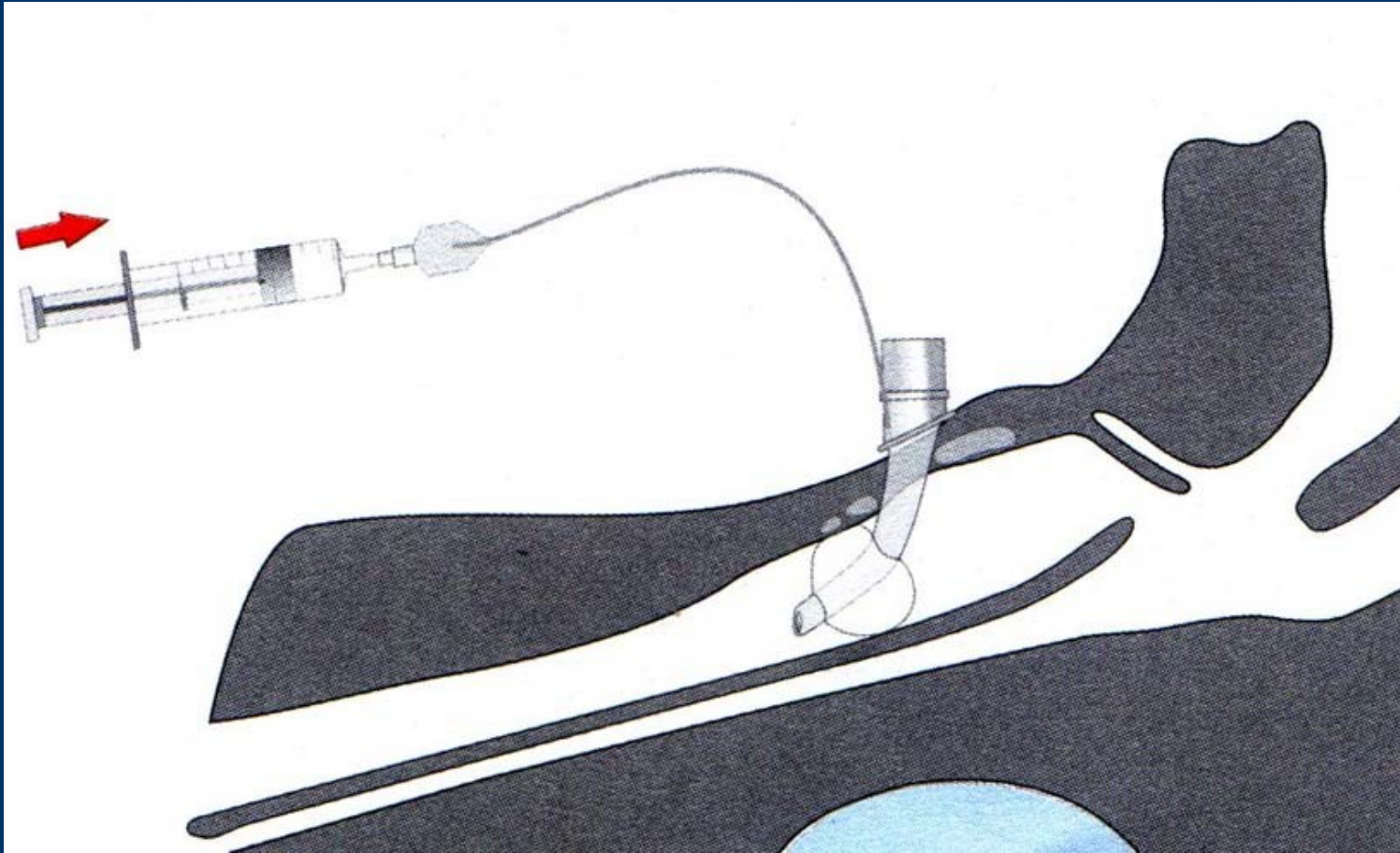
VBM Quicktrach II with Cuff



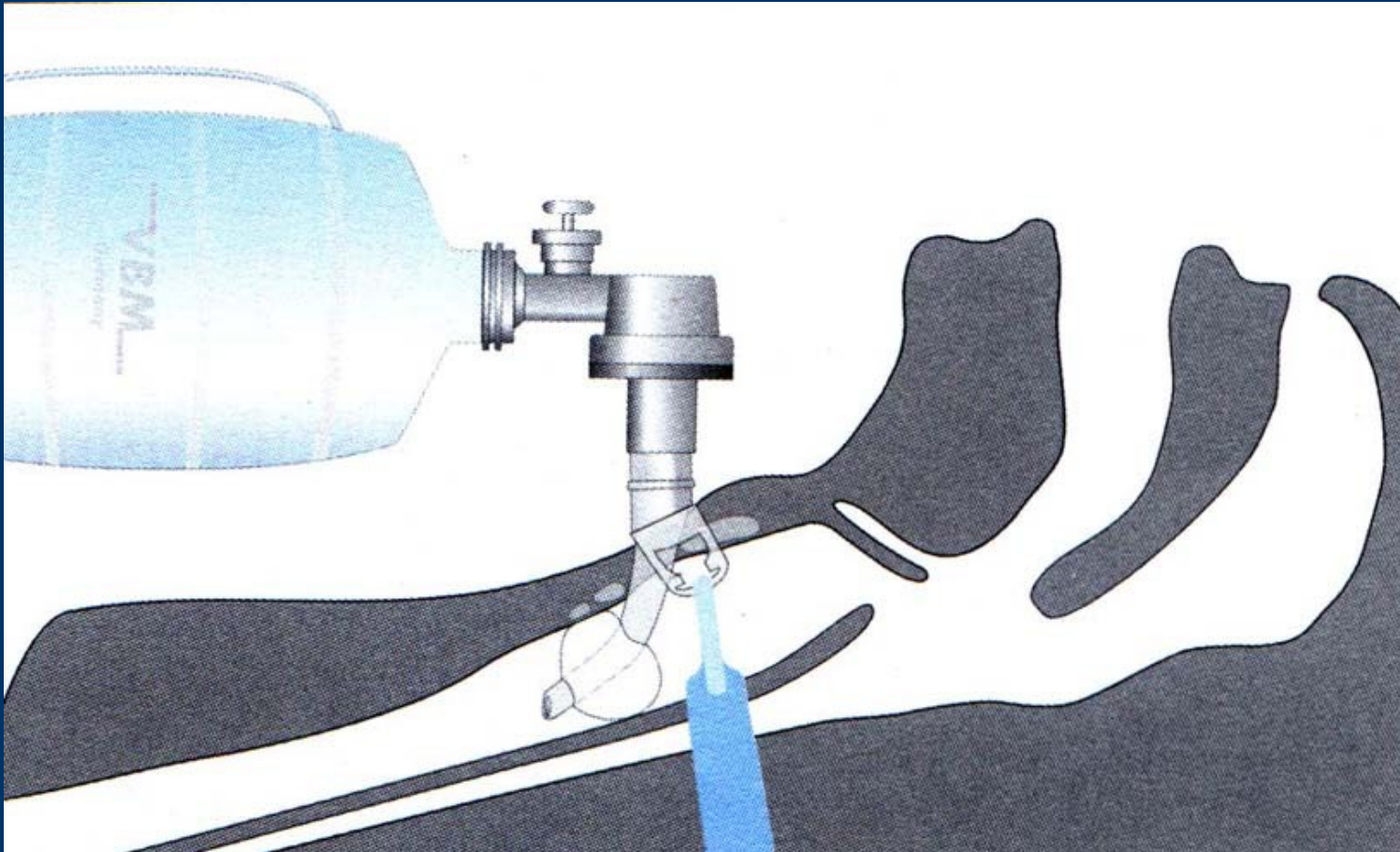
VBM Quicktrach II with Cuff



VBM Quicktrach II with Cuff



VBM Quicktrach II with Cuff



Shrnutí obtíží s ventilací

- Předoperační vyšetření – bez výjimky
- Respektujte předchozí obtíže v anamnéze
- Buďte připraveni vzbudit pacienta
- Buďte připraveni častěji fibroskopickou OTI

- Vždy mějte plán
- Chirurgický přístup do d.cest trvá max 90 s



Obvyklá ventilace během CA

- VCV
 - V_t 6..10ml/kg;
- PCV
 - P_i 10;
- PEEP 5; $f_iO_2 > 30\%$; f 10..20..30/min;
I:E 1:2

- Udržet $SpO_2 > 95\%$, $EtCO_2$

Extubace:

- V hluboké anestezii
 - pak do konce ventilace obličejovou maskou
 - Po odeznění anestezie
 - rozumí, vyhoví
 - čistý orofarynx (sekrety, zastavené krvácení, odsáto)
 - udrží hlavu 5s nad podložkou / stisk ruky
 - dobrá kontrola bolesti
 - minimální ET koncentrace inhal. anestetik
 - (není třeba OP revize – krvácení)
-
-

UF, už to máme skoro za sebou...

