

VENY

Stěna žil

- redukovaná svalovina

VENA CAVA SUPERIOR

- vena brachiocephalica dextra + vena brachiocephalica sinistra (art. sternocostalis I. dextra)
- za art. sternocostalis III. ústí dopravé předsíně
- Vena brachiocephalica: vena jugularis interna + vena subclavia (za art. sternoclavicularis - angulus venosus)
- ductus thoracicus, ductus lymphaticus dexter

Vena brachiocephalica

1) Kolaterální přítoky

- ***od štítné žlázy, hrtanu, průdušnice***
- ***vena vertebralis***
- ***vena thoracica interna***
- ***z orgánů mediastina***

2) Kmenové přítoky

- ***vena jugularis interna***
- ***vena subclavia***

VENA JUGULARIS INTERNA

- dutina lební, obličejové oblasti hlavy a krku
- začíná rozšířením *bulbus superior venae jugularis internae*, za sternoklavikulárním kloubem se rozšiřuje v *bulbus inferior venae jugularis internae*

přítoky intrakraniální a extrakraniální:

1) Intrakraniální přítoky

- *sinus durae matris*

(bez hladké svaloviny a chlopní, při otevření nekolabují, průtok krve oběma směry)

2) Extrakraniální přítoky

- *v. facialis*
- *v. lingualis*
- *štítná žláza, hltan, larynx a trachea*
- *v. retromandibularis*
vzniká soutokem *v. temporalis superficialis* a *v. maxillaris*
- *v. jugularis externa* -
podkožní žíla

Cesty šíření infekce z obličeje do dutiny lební:

v. facialis – v. profunda faciei - plexus pterygoideus

v. facialis – v. ophtalmica – sinus cavernosus

VENA SUBCLAVIA

- pokračováním *vena axillaris*, hranicí mezi oběma žilami je první žebro

Přítoky (malé):

- *vena transversa colli*
- *vena suprascapularis*

VENA AXILLARIS

- navazuje ve výši úponu *musculus pectoralis major* (na úrovni *collum chirurgicum humeri*) vzniká soutokem *venae brachiales*

Přítoky:

- **venae brachiales** (kmenové přítoky)
- **venae thoracoepigastricae**: podkožní oblasti laterální a přední stěny hrudní, napojeny na podkožní žíly břicha (*venae subcutaneae abdominis*)
- **vena cephalica**: povrchová podkožní žíla horní končetiny, probíhá po zevní straně předloktí a paže (v *sulcus bicipitalis lateralis*) a v *trigonum deltoideopectorale*
- **venae costoaxillares** – spojky s mezižebními žíly
- **vena thoracica lateralis** – *m. serratus anterior*

VENAE MEMBRI SUPERIORIS

- vytvořeny dva venosní systémy:

1) Hluboké žíly:

- jsou zpravidla zdvojené, doprovázejí jednotlivé tepny a jejich názvy jsou od tepen odvozené (chlopně více)

2) Povrchové (podkožní) žíly:

- vytvářejí na dorzální i palmární straně ruky vzájemně propojené podkožní žilní síť (*rete venosum dorsale et palmare manus*)

Na hřbetní straně ruky :

- **vena basilica** – vzniká z dorzální žilní pleteně jako vena salvatella, pokračuje na ulnární straně a otevírá se do *vena brachialis*
- **vena cephalica** – formuje se na palcové straně *rete venosum dorsale manus* jako vena cephalica pollicis, pokračuje na laterální straně a otevírá se do *vena axillaris*
- v oblasti loketní jamky jsou spojeny pomocí *vena mediana cubiti*

VENA CAVA INFERIOR

- začíná po pravé straně bederní páteře ve výši obratle L4 spojením *vena iliaca communis dextra et sinistra*, otevírá se do pravé předsíně

Přítoky dolní duté žíly jsou parietální a viscerální:

a) Parietální přítoky

- *venae iliacae communes*
- *ze stěny břišní*
- *od bránice*

b) Viscerální přítoky

- *z varlat (vaječnicků)*
- *od ledvin a nadledvin*
- *venae hepaticae*
- *vena umbilicalis*

Venae iliacae communes

- ***vena iliaca communis sinistra et dextra*** vzniká před pravým a levým ***art. sacroiliaca*** soutokem ***v. iliaca interna*** a ***v. iliaca externa***

Vena iliaca interna

- z venosních pletení malé pánve nad ***foramen ischiadicum majus***

a) **Parietální přítoky**

- ***větve pro stěnu pánve***

b) **Viscerální přítoky**

- ***žilné pleteně pro pánevní orgány (plexus uterinus, vaginalis, prostaticus, rectalis)***

Vena iliaca externa

- Pokračováním je ***v. femoralis***
- začíná pod mediální částí ***ligamentum inguinale*** v ***lacuna vasorum***

VENAE MEMBRI INFERIORIS

- hluboký a povrchový systém žil
- oba systémy navzájem propojeny četnými spojkami (**perforáty (vv. perforantes)** – transfasciální spojky)

a) Hluboké žíly dolní končetiny

- provázejí stejnojmenné arterie, jsou většinou zdvojené až ztrojené, největší hlubokou žílou dolní končetiny je **vena femoralis**, jde do pánve jako *vena iliaca externa*

b) Povrchové (podkožní) žíly dolní končetiny

- *rete venosum plantare et dorsale pedis*
- z dorzální venosní pleteně jde *vena saphena parva et vena saphena magna*
- v. saphena parva vychází za laterálním kotníkem, je přítokem v. *poplitea*
- v. saphena magna začíná na mediální straně nohy, ústí do v. *femoralis*

vv.perforantes

VENA PORTAE

- funkční jaterní oběh, z nepárových orgánů dutiny břišní do jater
- vzniká soutokem ***vena mesenterica superior*** a ***vena lienalis*** za *caput pancreatis* ve výši těla obratle L2

Přítoky:

a) Kmenové přítoky

- ***vena mesenterica superior***
- ***vena lienalis***, na rozdíl od tepen bývá většinou přítokem i ***vena mesenterica inferior***

b) Další přítoky

- ze žaludku a jícnu
- ***venae paraumbilicales***

PORTOKAVÁLNÍ ANASTOMÓZY

- spojky mezi ***vena portae*** a ***v. cava superior et inferior***, mohou nabývat na významu za patologických stavů při zvýšeném tlaku krve v řečišti vrátnicové žíly, kdy se rozšiřují a umožňují odtok krve z *vena portae* do dutých žil
- spojky v dolní části jícnu a ve stěně žaludku
- spojky v okolí pupku, které mají při rozšíření hvězdovitý tvar a jsou označovány jako „*caput Medusae*“
- spojky v oblasti konečníku
- burowovy žíly kolem močového měchýře
- retziusovy žíly mezi intra a retroperitoneálními žilami

KAVOKAVÁLNÍ ANASTOMÓZY

- horní a dolní dutá žíla jsou spojeny zvláštními žilnými systémy, které jsou rozloženy po stranách páteře, tyto žíly sbírají krev z oblasti retroperitonea, zadní stěny břišní, mezižebních prostor, páteře a ze zadního mediastina,
- nedokonale vyvinuté chlopně, průtok krve oběma směry

1) Plexus venosi vertebrales

2) Vena azygos

- vzniká pod bránicí a kaudálně se spojuje s *vena iliaca communis dextra*, ústí zezadu do *vena cava superior*

Přítoky:

- z kaudálních 8 až 10 mezižebří
- *vena hemiazygos* probíhá po levé straně páteře, kraniálně vystupuje až do výše Th7–9
- odvádějí krev z orgánů mediastina a bránice

Fetální krevní oběh KREV PLODU A MATKY SE NEMÍCHÁ!!

- **v. umbilicalis:** větve a. iliaca interna
- **ductus venosus:** do v. cava inferior (1/2 krve do jater)
- **foramen ovale**
- **ductus arteriosus:** do arcus aortae
- **aa. umbicales**

Lymfatický systém

Mízní systém

- začíná na periférii, vede pouze centripetálně, v konečném úseku se napojuje na žíly
- v organismu- okolo 450 mízních uzlin
- zajišťuje zpětný transport vody a metabolitů z tkáňového moku do krve

- **Systém-** povrchový
 - hluboký

- **Funkce-** drenážně-transportní
 - imunologické

Mízní cévy

- začínají slepě
- tenkostěnné cévy (stěna tenčí než u žil)
- větší množství chlopní
- do průběhu cév vloženy mízní uzliny
- u hlavních kmenů dobře vyvinuta tunica media, na rozdíl od tenké tunica externa

Tkáně bez lymfatických cév:

vlasý, nehty, epidermis, rohovka, sklivec, čočka, chrupavka, nervová tkáň, kostní dřev

vasa lymfocapilaria - rete lymfocapilare - vasa lymfatica - truncus lymfaticus

Míza – lymfa

- vznik z tkáňového moku - bezbarvá, čirá tekutina
- intersticiální mok je tvořen buňkami a filtrací z plasmy stěnou kapilár
- vstřebávání bílkovin, cholesterolu a tuků ve formě mastných kyselin (chylus)
- s tuky se vstřebávají vitaminy rozpustné v tucích (A, D, E, K), steroidní hormony, železo, měď a vápník
- do lymfatických kapilár prostupují interendotelovými štěrbinami - lymfocyty, leukocyty a makrofágy
- mízními cévami se mohou šířit i nádorové buňky – metastazování

- zástava odtoku lymfy → mízní otok lymfedém = nízko objemové městnavé lymfatické selhání

Mízní uzliny (nodi lymphatici)

- **pouzdro + trámečky**
- **hilus**
- **kůra (cortex) – hustší akumulace lymfocytů**
- **parakortikální vrstva**
- **dřeň (medulla) - řidší akumulace lymfocytů**
- **konvexní část - „aferentní“ – vasa afferentia**
- **konkávní hilus - „eferentní“ – vas efferens**

Mízní uzliny (nodi lymphatici)

- tributární oblasti (spádové oblasti)
- regionální uzliny
- sentinelová uzlina

záněty – bolestivá zduření

nádory – nebolestivá zduření

Funkce uzliny

- drenážně-transportní
- imunologické
 - a) produkce lymfocytů
 - b) filtrace lymfy
 - c) díky tvorbě T a B lymfocytů uzliny zabezpečují obranou schopnost těla – humorální a buněčná imunita

2 hlavní mízovody (nepravidelné dělení těla)

- **ductus thoracicus**
 - pars abdominalis
 - pars thoracica
 - pars cervicalis
- **ductus lymphaticus dx.**

ductus thoracicus (3/4 těla)

- cisterna chyli (pod bránicí L1-L2, tr. intestinalis, tr. lumbalis dexter et sinister)
 - pars abdominalis (retroperitoneálně)
 - pars thoracica (mediastinum posterius, aorta a jícen)
 - pars cervicalis (angulus venosus sinister C7) přijímá tr. jugularis sin. a tr. subclavius sin.

ductus lymphaticus dx. (1/4 těla)

- tr. jugularis dex. a tr. subclavius dex.

Lymfa hlavy

- *n.l. parotidei*
- *n.l. retroauriculares*
- *n.l. occipitales*
- *n.l. submandibulares*
- *n.l. submentales*



N.l. cervicales profundi

Jazyk

- 3 směry
- + přes střední čáru do
druhostranných uzlin

KRK

n.l. cervicales:

1. Přední strana krku

- ***n.l. cervicales anteriores superficiales (v.jugularis anterior)***
- ***n.l. cervicales anteriores profundi (orgány krku)***

2. Laterální strana krku

- ***n.l. cervicales superficiales (v. jugularis externa) posterior***
- ***n.l. cervicales profundi (v. jugularis interna) hlava, krk
uzliny při n. accessorius, nodi supraclaviculares***

Lymfatické systém hrudníku

1. Hrudní stěny:

- **povrchový → nodi axillares**
- **na vnitřní stěně hrudníku → nodi parasternales et intercostale**

2. Hrudních orgánů:

- **orgány mediastina → nodi tracheobronchiales sup. et inf. → truncus bronchomediastinalis**

Plíce

- **vše doprava (truncus lymphaticus dexter)**
- **doleva jen 2 horní segmenty levé plíce!!!**

Axilla 40 uzlin 6 skupin

nodi lymphatici:

- pectorales (Sorgius)
- subscapulares
- interpectoriales
- laterales (humerales)
- centrales



- apicales (infraclaviculares)



plexus lymphaticus axillaris



Truncus subclavius



ductus thoracicus
ductus lymphaticus dexter

Mamma

plexus areolaris

plexus subareolaris

plexus circumareolaris

Odtokové cesty:

- nodi lymphatici axillares
- nodi lymphatici parasternales
- nodi supraclaviculares
- abdominální spojky (epigastrická cesta)
- intercostální cesta (n. intercostales)


Lymfatické cévy a uzliny břicha

1. Povrchový systém – *nodi axillares*

- *nodi inguinales*

- hranice ve výši pupku

2. Hluboký systém

- parietální – podél velkých cév 
- viscerální – nepárové a **párové** orgány břišní dutiny (v místě nepárových větví aorty)

Uzliny podél velkých cév v retroperitoneu:

Nodi lumbales



Nodi iliaci communnes



Nodi iliaci externi

Nodi iliaci interni

***Nodi parauterini (Bayer)/
nodi retroprostatici***

Truncus intestinalis



Nodi coeliaci
(před aortou)



Nodi gastrici

Nodi pylorici

Nodi pancreaticolienales

Nodi pancreaticoduodenales

Nodi hepatici

Nodi mesenterici

Nodi colici et paracolici

Nodi rectales et pararectales

Míza z pánevních orgánů – *nodi iliaci interni* – *nodi iliaci communes* – *nodi lumbales* – *truncus lumbalis* – *ductus thoracicus*

Míza z dolní končetiny – *nodi inguinales profundi* – *nodi iliaci externi*

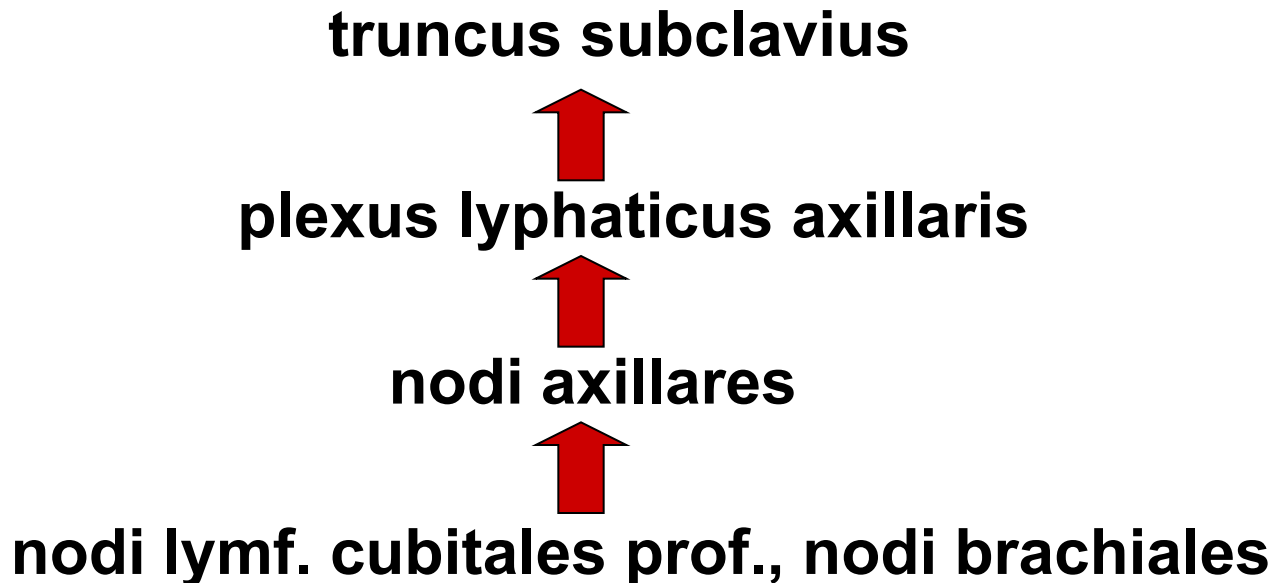
Lymfatický systém horní končetiny

Povrchový

- mediální kolektory (hřbet malíková strana)
- laterální kolektory (hřbet palcová strana)
- přední kolektory- nodi lymf. cubitales superficiales (dlaň)

Hluboký

- podél velkých cév



Lymfatický systém pánevní končetiny

Povrchový

- laterální kolektory } N. inguinales superficiales
- mediální kolektory }
- zadní kolektory – nodi poplitei

Hluboký

- podél velkých cév

nodi lumbales



nodi iliaci communes



nodi iliaci externi



**nodi lymf. inguinales profundi
(Cloquetova-Rosenmüllerova
uzlina)**

Lymfodrenáž

- pokud dojde k poškození lymfatických cév úrazem, operací, infekcí apod. nemá potom lymfa kudy proudit a hromadí se v podkoží, za vzniku otoků (edémů)
- léčba lymfedému je velmi zdlouhavá a časově náročná, součástí komplexní terapie obvykle bývá bandažování, lymfodrenáž, rehabilitační cvičení, příp. medikamentózní léčba
- **lymfodrenáž** je speciální masáž, která má za úkol obnovit a zvýšit oběh lymfy, používá se k tomu speciální hmatová technika manuální lymfodrenáže
- přístrojová lymfodrenáž je založena na přerušované kompresi končetiny a vytváření tlakové vlny, která podpoří jak lymfatický tak i žilní systém
- přístrojová komprese je vhodná i jako preventivní terapie u lidí vystavených dlouhému stání, u zaměstnanců v obchodě, v dopravě apod.

- **Obrázky:**
- **Atlas der Anatomie des Menschen/Sobotta. Putz,R., und Pabst,R. 20. Auflage. München:Urban & Schwarzenberg, 1993**
- **Netter: Interactive Atlas of Human Anatomy.**
- **Naňka, Elišková: Přehled anatomie. Galén, Praha 2009.**
- **Čihák: Anatomie I, II, III.**
- **Drake et al: Gray's Anatomy for Students. 2010**