

PLEXUS BRACHIALIS

Poškození periferních nervů snadno poranitelná místa, úžinové syndromy

- Poškození motorických nerv. vláken - **OBRNY**
(atrofie)
- Poškození senzitivních nerv.vláken - **PORUCHY**
ČITÍ (parestezie)
- Poškození vegetativních nerv. vláken - **ZMĚNA**
BARVY, TEPLoty KŮŽE, OCHLUPENÍ...
- **VULNERABILNÍ MÍSTA**

PAŽNÍ PLETEŇ (*plexus brachialis*)

- pažní nervová pleteň je tvořena spojkami z předních větví pátého až osmého krčního nervu (C5 – C8)
- prochází společně s arteria subclavia skrze **fissura scalenorum** do podpažní jamky a vystupuje z ní několik senzitivních i motorických nervů
- nervová pleteň má velmi složité uspořádání
- jednotlivé nervy pažní pleteně inervují:

senzitivně kůži na horní končetině

motoricky svaly horní končetiny a také ty svaly, které se vyvíjely původně jako svaly horních končetin a druhotně se přemístily na trup (tedy heterochtonní svaly zad a hrudníku)

Plexus brachialis: ventrální větve míšních nervů C5 –Th1

Primární svazky:

Truncus superior (C4) C5-6

Truncus medialis C7

Truncus inferior C8+Th1

rozdělení na **ventrální** a **dorzální** větve

Fasciculus posterior: spojení všech dorzálních větví

Fasciculus lateralis: spojení **ventrálních větví truncus superior a medius.**

Fasciculus medialis: **ventrální větev truncus inferior**

Oddělení jednotlivých nervových kmenů z fascikulů:

FP: n. radialis, n. axillaris

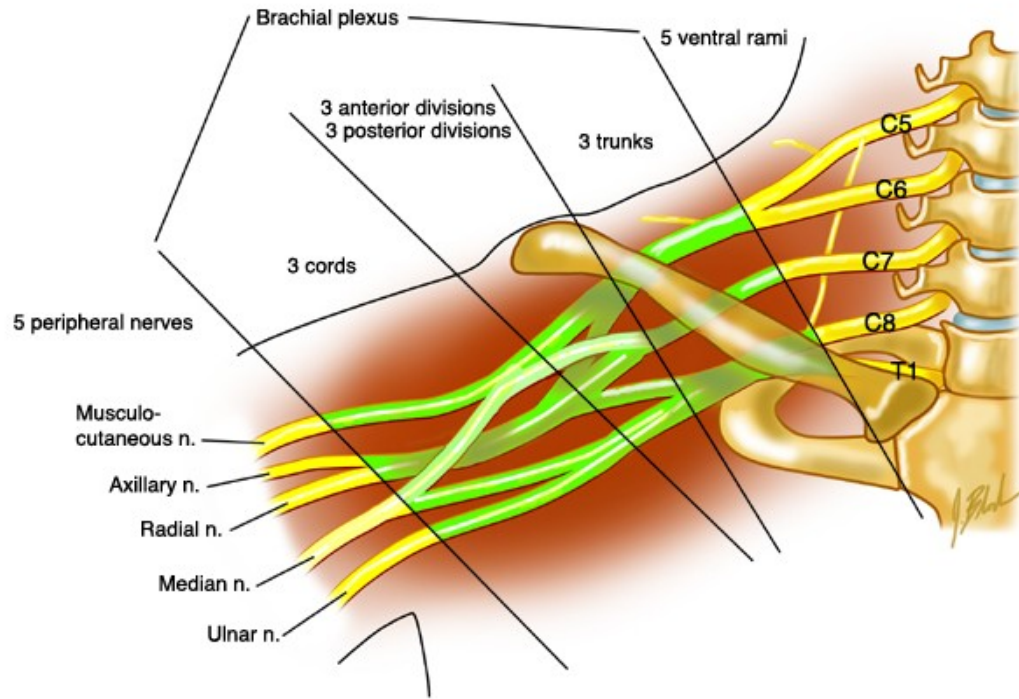
FL: n. musculocutaneus + část n. medianus

FM: n. ulnaris + část n. medianus

Důsledek: v jednom nervovém kmenu obsaženy axony z více segmentů – při porušení kořene obrna více svalů

- **skalenový syndrom** (fissura scalenorum)
- **syndrom kostoklavikulární komprese** (1. žebro a clavícula)
- **avulze plexu** (vytržení kořenových vláken)

Rami ventrales nn. spinalium C5 – Th1



I. PARS SUPRACLAVICULARIS

– trunci plexus brachialis

- truncus superior (C5–6)
- truncus medius (C7)
- truncus inferior (C8–Th1)

Pars supraclavicularis plexus brachialis

Inervace: heterochtonní svaly zad (spinohumeralní) + heterochtonní svaly hrudníku + svaly lopatky

n. dorsalis scapulae (C5–6) –m. levator scapulae a mm. rhomboidei

n. thoracicus longus (C5–7) –m. serratus anterior

n. subclavius (C4–6) –m. subclavius (n. phrenicus accesorius)

n. suprascapularis (C4–6) → m. supraspinatus, m. infraspinatus, senzitivně pouzdro ramenního kloubu

n. subscapularis (C5–7) –m. subscapularis a m. teres major

n. pectoralis lat. (C5–7) –pectoralis major et minor

n. pectoralis med. (C8–Th1) –m. pectoralis major et minor

n. thoracodorsalis (C6-8)- m. latissimus dorsi

N. thoracicus longus

- scapula alata- křídlovitá lopatka,
obrna opilců,

II. PARS INFRACLAVICULARIS

- **fasciculus lateralis**
- **fasciculus medialis**
- **fasciculus posterior**

Fasciculus lateralis

n. musculocutaneus

(smíšený) (C5–7)

- rr. musculares (paže)
- n. cutaneus antebrachii lateralis (předloktí)

vulnerabilní místo - fossa cubiti

radix lateralis n. mediani

Fasciculus medialis

radix medialis n. mediani

n. cutaneus brachii medialis (C8–Th1)

- spojky s nn. intercostales II., (III.) – **nn. intercostobrachiales**

n. cutaneus antebrachii medialis (C8–Th1)

(skrže hiatus basilicus do podkoží a jde distálně po předloktí)

r. anterior et r. ulnaris

n. ulnaris

n. ulnaris - (smíšený) (C8–Th1)

- po paži mediálně od n. medianus, sulcus nervi ulnaris, mezi m. flexor carpi ulnaris a m. flexor digitorum profundus s a. ulnaris a do dlaně na povrchu retinaculum flexorum
- **rr. articulares**
- **rr. musculares**
- **r. dorsalis n. ulnari**
 - nn. digitales dorsales
- **r. palmaris n. ulnaris**

Kmen n. ulnaris se v dlani větví na:

- **r.superficialis**
 - r. muscularis (m.palmaris brevis)
 - **2 nn. digitales palmares communes et proprii**
- **r. profundus** - rr. musculares

Motoricky: m. flexor carpi ulnaris, m. flexor digitorum profundus (4. a 5. prst), svaly hypothenaru, m. adductor pollicis a m. flexor pollicis brevis (caput profundum), mm. interossei, mm. lumbricales (III. a IV.)

Senzitivně: palmárně: 5. a polovinu 4. prstu
dorsálně: 5., 4., a polovinu 3. prstu

Canalis ulnaris

-kubitální syndrom

(léze v sulcus n. ulnaris)

Guyonův kanálek

**(mezi os pisiforme a
hamulus ossis hamati)**

Drápovitá ruka

n. medianus

- do dlaně pod retinaculum flexorum

(smíšený) (C5–Th1) – *radix med.* (C8–Th1), *radix lat.* (C6-8) = vidlice n. medianus

- rr. musculares
- rr. articulares
- **n. interosseus antebrachii anterior**
- **r. communicans cum n. ulnari** (úroveň canalis carpi)
- **r. palmaris**
- **r. thenaris** (rr. musculares)
- **nn. digitales palmares comm.- nn. digitales palmares proprii**

Motoricky: svaly přední skupiny předloktí (kromě m. flexor carpi ulnaris a části m. flexor digitorum profundus), m. abductor pollicis brevis, m. opponens pollicis, m. flexor pollicis brevis (caput superficiale)

Senzitivně: thenarovou část dlaně a dlaňovou část prstů až po hranici jdoucí 4. prstem

Poškození nervu:

- sebevražedné pokusy (řezné poranění)
- patologické změny v karpálním tunelu
- chybí úchopový pohyb (opozice palce, zaškrábání ukazovákem)

**Syndrom opičí ruky
- vážne opozice palce**

Přísahající ruka

(neschopnost opozice palce a flexe 2. a 3. prstu)

Fasciculus posterior

n. axillaris

foramen humerotricipitale

(smíšený) (C5–6)

- **rr. musculares**
- **rr. articulares**
- **n. cutaneus brachii lat. sup.**

Motoricky: m. deltoideus, m. teres minor

Senzitivně: oblast ramene

Poškození nervu (luxace kloubu, zlomenina v collum chirurgicum)

- chybí zevní rotace a abdukce paže do horizontály

Epoletový příznak

(pokleslé rameno)

n. radialis

(smíšený) (C5–Th1)

- **n. cutaneus brachii posterior**
- **n. cutaneus brachii lateralis inferior**
- **rr. musculares**

- **n. cutaneus antebrachii posterior**

Větvení v oblasti lokte (mezi m. brachialis a m. brachioradialis)

- **r. profundus** (svaly dorsální skupiny předloktí)
 - n. interosseus antebrachii posterior** (senzitivní nerv)
- **r. superficialis** (pod m. brachioradialis na hřbet ruky)
 - n. digitales dorsales**

Motoricky: m. triceps brachii, laterální skupinu svalů předloktí, m. supinator, svaly zadní skupiny předloktí

Senzitivně: hřbetní plocha zápěstí a 1., 2. a polovinu 3. prstu

Poranění nervu: na paži (zlomeniny)

- obrna extensorů ruky přepadá palmárně

Canalis supinatorius

Syndrom labutí šíje

N. radialis

Převaha flexorů, chybí ext. ruky a MTCP
kloubů

N. medianus

Vázne op. a fl
palce, nemožná
fl2.a 3. prstu

N. ulnaris

Vázne ul. dukce, Add palce
Add+ Abd prstů,
hyperex4.+ 5. prstu

- **Obrázky:**
- **Atlas der Anatomie des Menschen/Sobotta. Putz,R., und Pabst,R. 20. Auflage. München:Urban & Schwarzenberg, 1993**
- **Netter: Interactive Atlas of Human Anatomy.**
- **Naňka, Elišková: Přehled anatomie. Galén, Praha 2009.**
- **Čihák: Anatomie I, II, III.**
- **Drake et al: Gray's Anatomy for Students. 2010**