

# Vrozené chromosomové aberace

## Mikrocytogenetika

LF MU

2011

Renata Gaillyová

# Zastoupení genetických chorob a vývojových vad podle etiologie

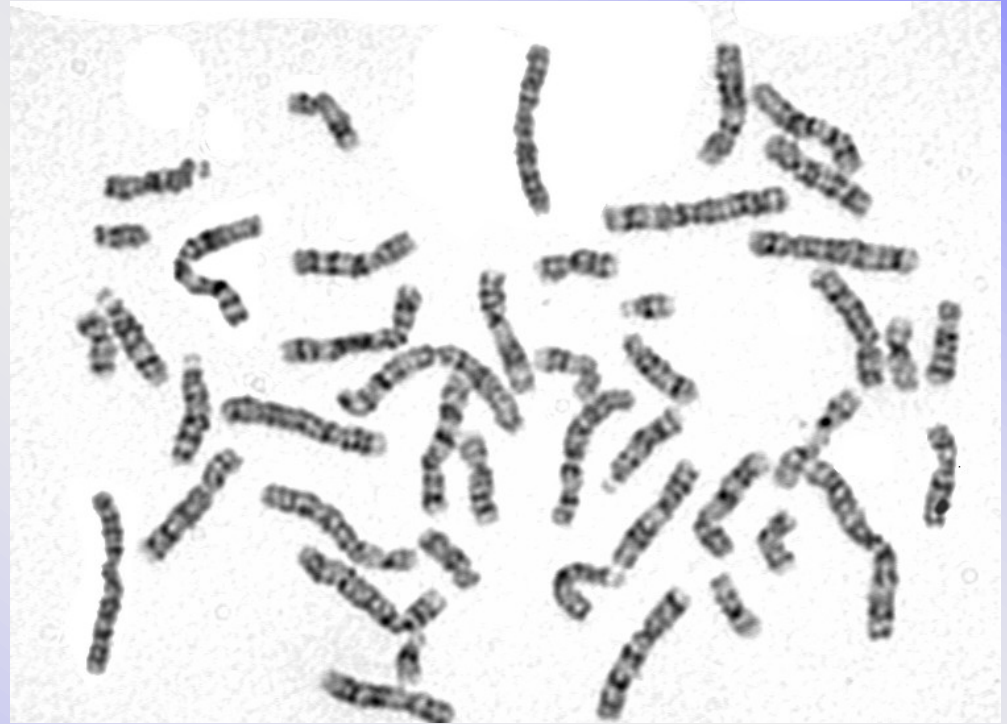- 0,6 % populace má vrozenou chromosomovou aberaci
- incidence vážných monogenně podmíněných chorob odhadnuta na 0,36% u živě narozených novorozenců (studie na 1 000 000 dětí), méně než 10% se manifestuje po pubertě
- až 80 % populace onemocní do konce života multifaktoriálně podmíněnou chorobou (genetická predispozice + vliv zevního prostředí)

# Chromozomové aberace (CHA)

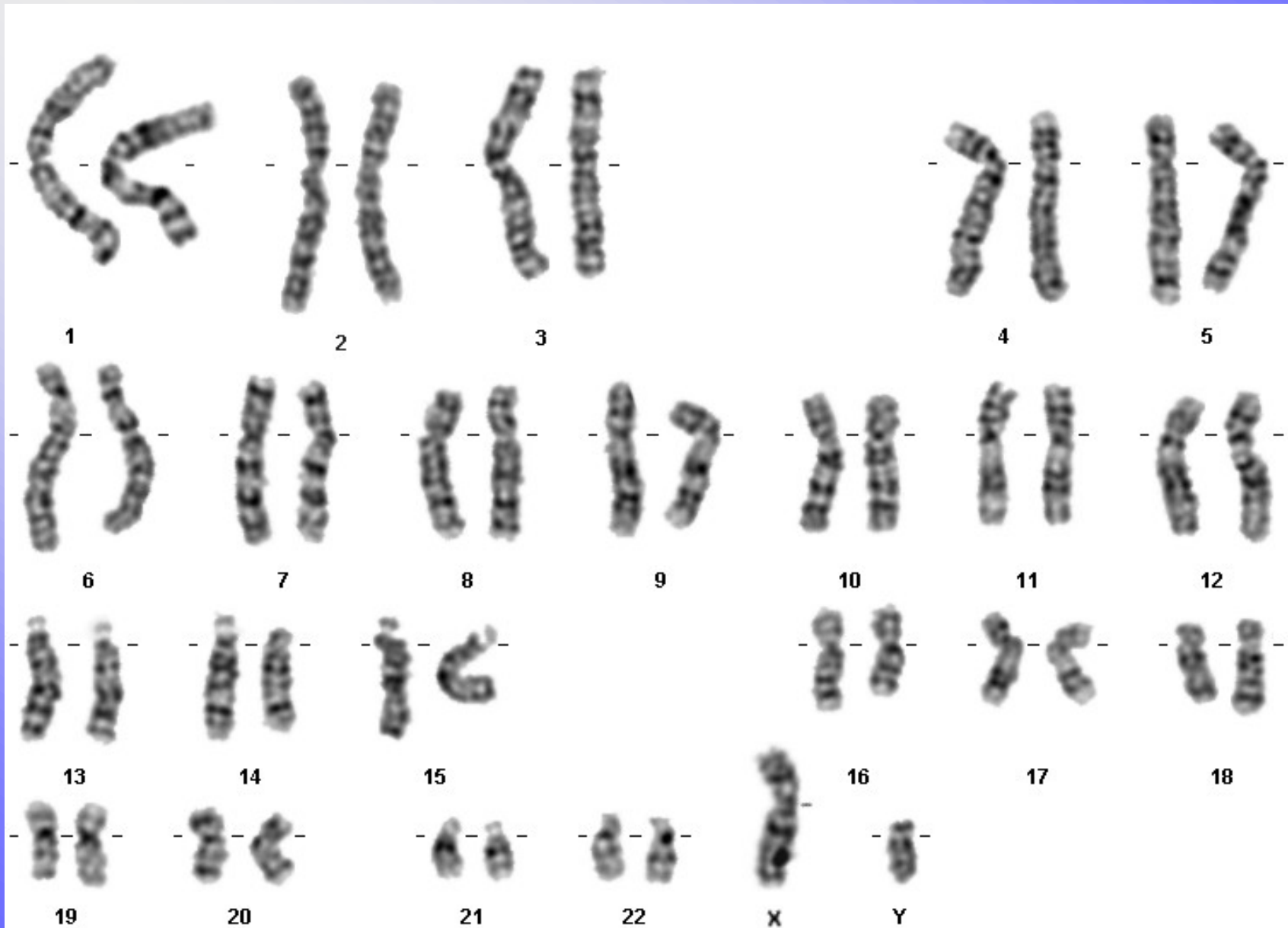
- Pro každé počaté dítě platí obecné genetické riziko 3-5%, že se může narodit s nějakou VVV.
- **vrozené CHA:**
  - 20 - 50% všech početí
  - 50 - 60% abortů v trimestru
  - 0,56 - 0,7 % živě rozených dětí
- **získané CHA:**
  - onkocytogenetika, rizikové prostředí, léky

# Typy vrozených chromosomových aberací

- Numerické
- **Strukturální**
- Balancované
- **Nebalancované**
- Autosomů
- **Gonosomů**



# Normální karyotyp - G pruhy



# Molekulární cytogenetické metody

Fluorescenční in situ hybridizace - FISH

Mnohobarevná FISH - M-FISH

Spektrální karyotypování - SKY

Komparativní genomová hybridizace - CGH

array - CGH

MLPA

# Vznik VCA

- 20% zděděné
- 80% de novo

# Frekvence VCA

|                        |             |
|------------------------|-------------|
| • Živě narození        | 0,6%        |
| • Balancované          | 0,2%        |
| • <u>Nebalancované</u> | <u>0,4%</u> |
| • SA                   | 50%         |
| • Mrtvěrozené děti     | 11,1%       |
| • Novorozenci s VVV    | 15%         |
| • Nedonošení           | 2,5%        |



# Selekce anomálií - riziko SA

- Normální plod 10-15%
- VCA 93%
- Downův syndrom 75%
- Edwardsův, Patauův syndrom 95%
- Turner syndrom až 99%
- VCA strukturální balancované 16%
- VCA strukturální nebalancované 86%

# Závislost VCA plodu na věku matky v %

| <u>Věk matky riziko VCA v %</u> | <u>+21</u> | <u>vše</u> |
|---------------------------------|------------|------------|
| • 20-24                         | pod 0,1    |            |
| • 35                            | 0,4        | 0,9        |
| • 40                            | 1,3        | 2,9        |
| • 45                            | 4,4        | 6,2        |
| • 47                            | 7,0        | 9,6        |

# Možnosti cytogenetického vyšetření VCA

- Prenatální

- Postnatální

# Materiál pro cytogenetické vyšetření VCA

- buňky plodové vody
- choriové klky
- placenta
- pupečnicková krev
- tkáně potracených plodů
  
- periferní krev
- vzorky různých tkání (biopsie kožní, stěry bukální sliznice..)

# Indikace k postnatálnímu stanovení karyotypu

1. typický fenotyp
2. novorozenec s mnohočetnými VVV
3. neprospívající kojeneček +/- stigmata
4. psychomotorická retardace +/- stigmata
5. anomálie genitálu
6. porucha pohlavního vývoje
7. sterilní a infertilní páry
8. dárci gamet

# Numerické VCA

- Jiný počet než 46 chromosomů
- Downův syndrom - 47,XX,+21,  
47,XY,+21
- Edwardsův syndrom - 47,XX(XY),+18
- Patauův syndrom - 47, XX(XY), +13
- Turner syndrom - 45,X
- Klinefelterův syndrom - 47,XXY

# Downův syndrom

# M. Down, +21

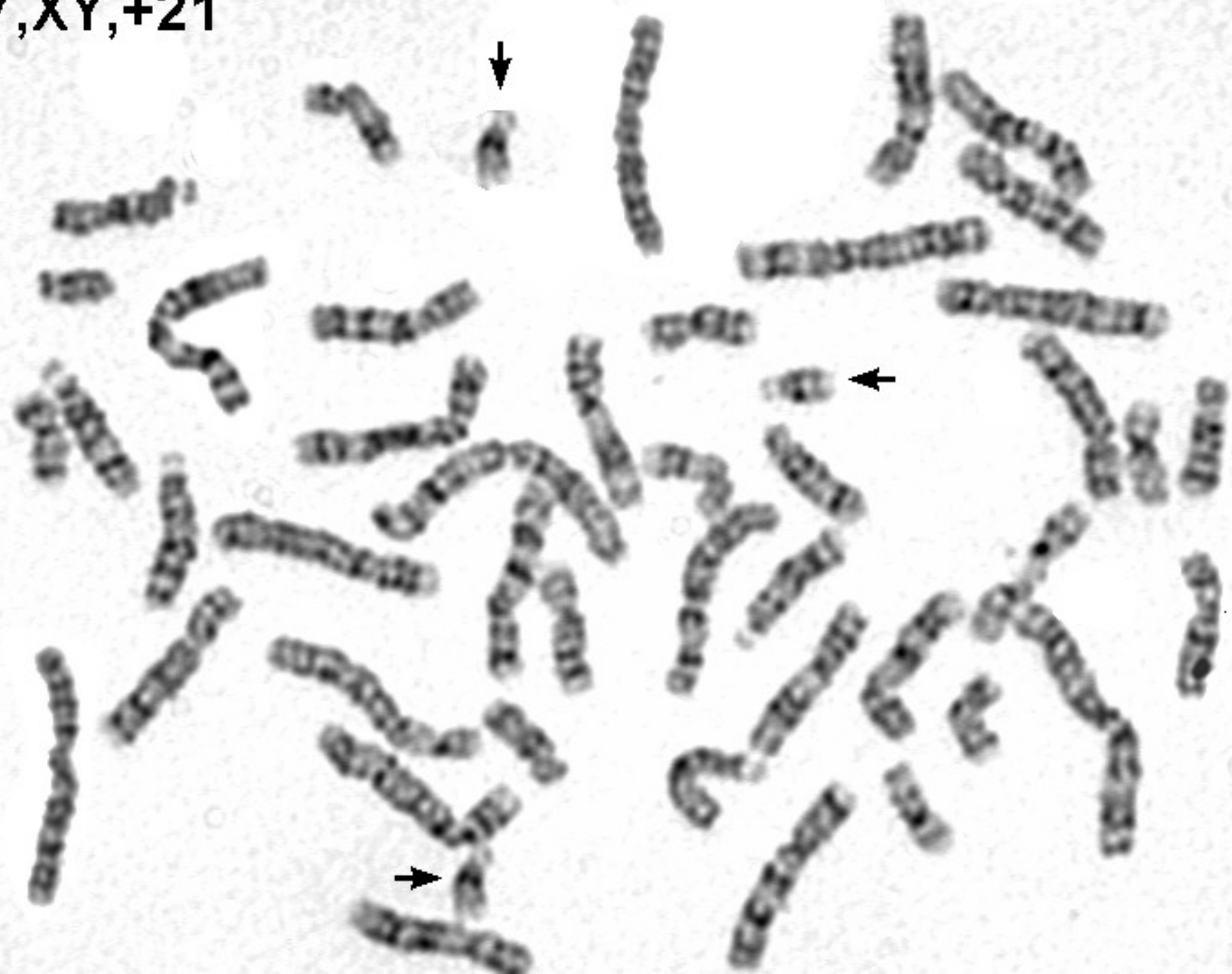
- 1/800 novorozenců, 1/28 - SA
- androtropie 3:2
- 75% plodů s trisomií 21 se potratí
- 95%- prostá trisomie, 5% translokace
- prenatálně - BCH screening, UZ NT, NB, VCC, diskrepance FL/BPP, VVV?
- Postnatálně asi 1/3 srdeční vada, typicky A-V kanál, typická kraniofaciální dysmorfie, malá postava, PMR, příčná dlaň. rýha, hypotonie, časté infekce, ALL, další vrozené vývojové vady



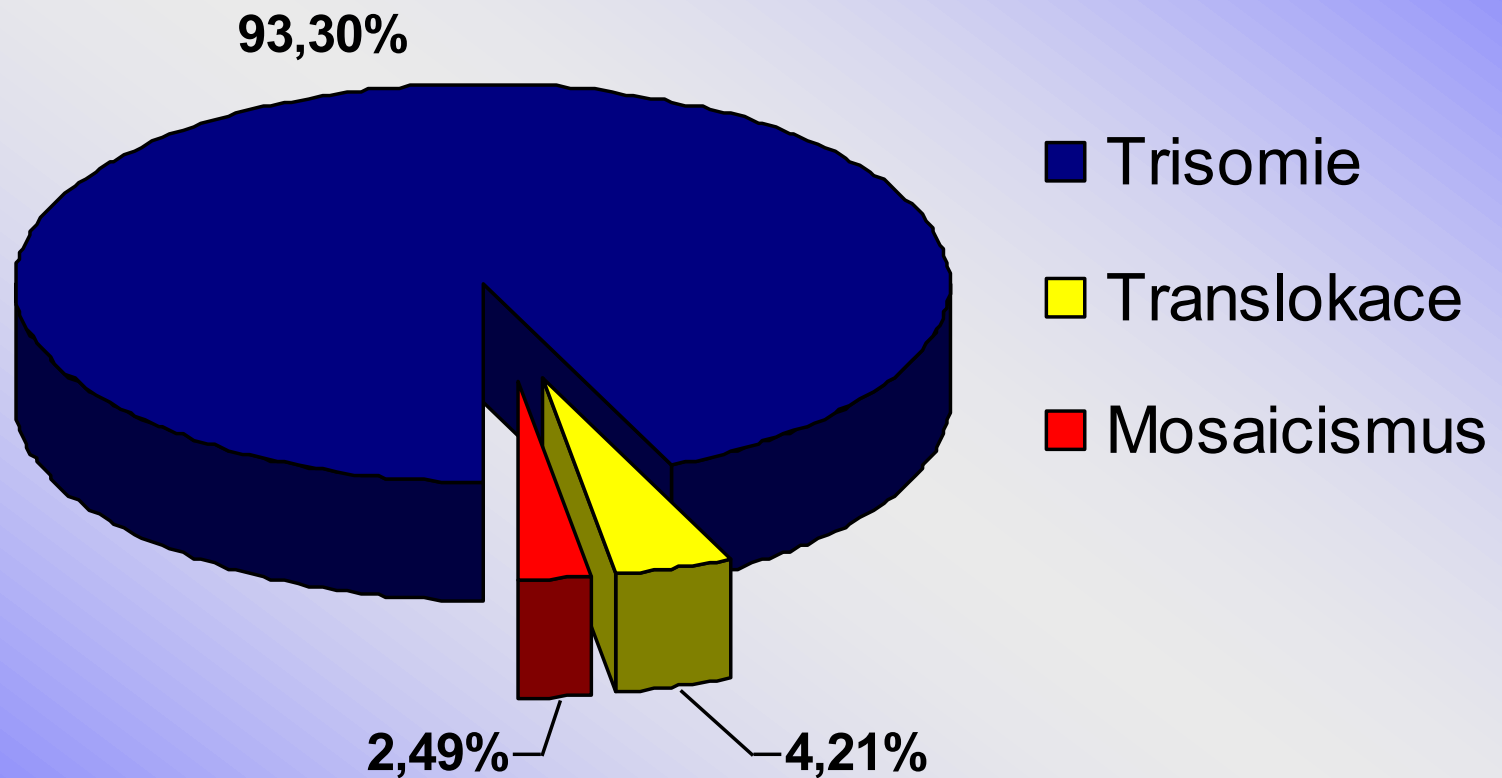
# Downův syndrom (+21)

- IQ 25-50
- malá zavalitá postava
- kulatý obličej
- mongoloidní oční štěrby
- hypertelorismus
- široký kořen nosu
- kožní řasa na zátylku
- malá ústa, velký jazyk
- opičí rýhy HK
- další

47,XY,+21



# Cytogenetické nálezy u Downova syndromu v České republice 1994 - 2001



# Downův syndrom

- Vyšetření v těhotenství
- Prenatální screening
- Prenatální diagnostika
- Vyšetření rodiny, péče o rodinu a dítě s Downovým syndromem

**Downův syndrom**

**Prenatální screening**

# Biochemický screening

- Biochemický +UZ screening I. trimestru (kombinovaný)
- v 10.-12. týdnu těhotenství (t.g.)
- Biochemický screening II. trimestru
- 16.-18. týdnu těhotenství
- Integrovaný screening I a II. trimestr
  
- Vyhledávání těhotenství se zvýšeným rizikem především Downova syndromu, dále Edwardsova syndromu, rozštěpu neurální trubice nebo Smith-Lemli-Opitzova syndromu u plodu
  
- Vyšetření dobrovolné
- Doporučení všem těhotným
- Hodnotí specialista

# Downův syndrom - pozitivní prenatální biochemický screening

- Hodnotí se počítačový výsledek
- Individuální riziko
- Zvýšené riziko = doporučení  
genetické konzultace  
a dalšího upřesňujícího  
vyšetření
- Ultrazvuk
- Invazivní vyšetření

# Ultrazvukový screening

- UZ screening I. trimestru v 10-13.t.g. (počet plodů, velikost, NT - větší projasnění na krčku plodu, NB - přítomnost nosní kůstky a další „minor markery“ pro odhad rizika Downova syndromu u plodu)
- UZ screening II. trimestru ve 20 t.g. (detekce poznatelných vrozených vývojových vad a nepřímých známek vrozených chromosomových aberací u plodu)



# UZ -prenatální kardiologie ve 21.t.g.

(detekce poznatelných srdečních vad)

- Vrozené srdeční vady jsou nejčastější vývojovou vadou u člověka, často spojené s dalším postižením
- Prenatální diagnostika srdečních vad vyžaduje specializovanou erudici a zkušenost
- Poznání srdeční vady u plodu umožňuje dle závažnosti modifikovat další postup (ukončení těhotenství, léčba plodu, sledování a porod na specializovaném pracovišti)

# Downův syndrom

Prenatální diagnostika invazivní

# Invazivní postupy

- **CVS** - odběr choriových klků - po 10.t.g.
- **AMC** - odběr plodové vody 15-18.t.g.
- **Kordocenteza** - odběr fetální krve z pupečníku - po 20.t.g.
- **Placentocenteza**

# Downův syndrom

Vyšetření rodiny

Péče o dítě s Downovým  
syndromem a jeho rodinu

# Novorozenec s podezřením

- Citlivá informace optimálně v přítomnosti obou rodičů, novorozence a ošetřujícího neonatologa
- Vysvětlení důvodu genetického vyšetření - stanovení karyotypu, informace o možném výsledku, termínu kdy bude výsledek k dispozici
- Informovaný souhlas rodičů

# Novorozenec s Downovým syndromem

- Sdělení výsledku vyšetření v klidném prostředí, v přítomnosti obou rodičů a dítěte s podáním základních informací o chorobě a péči o dítě
- Domluva termínu kontrolního vyšetření, při kterém většinou doplňujeme vyšetření rodičů
- Kontakt na potřebné specialisty včetně svépomocných organizací

# Péče o dítě s Downovým syndromem

- Neonatologie
- Pediatrie
- Rehabilitace
- Endokrinologie
- ORL
- Oční
- Psychologie – psychiatrie
- Gastroenterologie
- Stomatologie
- Speciální pedagogika
- Lékařské genetiky

# Svépomocné organizace

- Organizace obvykle zaměřené na jednu chorobu nebo skupinu onemocnění s podobnými příznaky
- Mohou významně pomáhat lidem, kteří mají zájem sdílet své zkušenosti s někým, kdo má stejné problémy, předávají vzácné informace (novým pacientům, ale i lékařům a dalším profesionálům), sledují novinky v léčbě a prevenci, podporují výzkum...



# Svépomocné skupiny a organizace

- Klub rodin s dětmi s Downovým syndromem
- Klub rodin a malými dětmi s Downovým syndromem
- Specializovaná zdravotnická pracoviště se zkušeností s těmito rodinami



**Občanské sdružení pro pomoc lidem s  
Downovým syndromem a jejich rodinám**

# Světový den Downova syndromu



**21.3.**

# Syndrom Edwards, + 18

- 1/5000 novorozenců, 1/45 SA
- gynekotropie 4:1
- SA - 95%, většinou úmrtí do 1 roku
- prenatálně hypotrofie plodu, UZ -VVV, atypický profil, atypické držení rukou
- postnatálně protáhlé patičky, protáhlé záhlaví, atypické držení rukou a prstů rukou, atypický profil obličeje, malá brada, hypotrofie, různé VVV

# Edwardsův sy (+18)

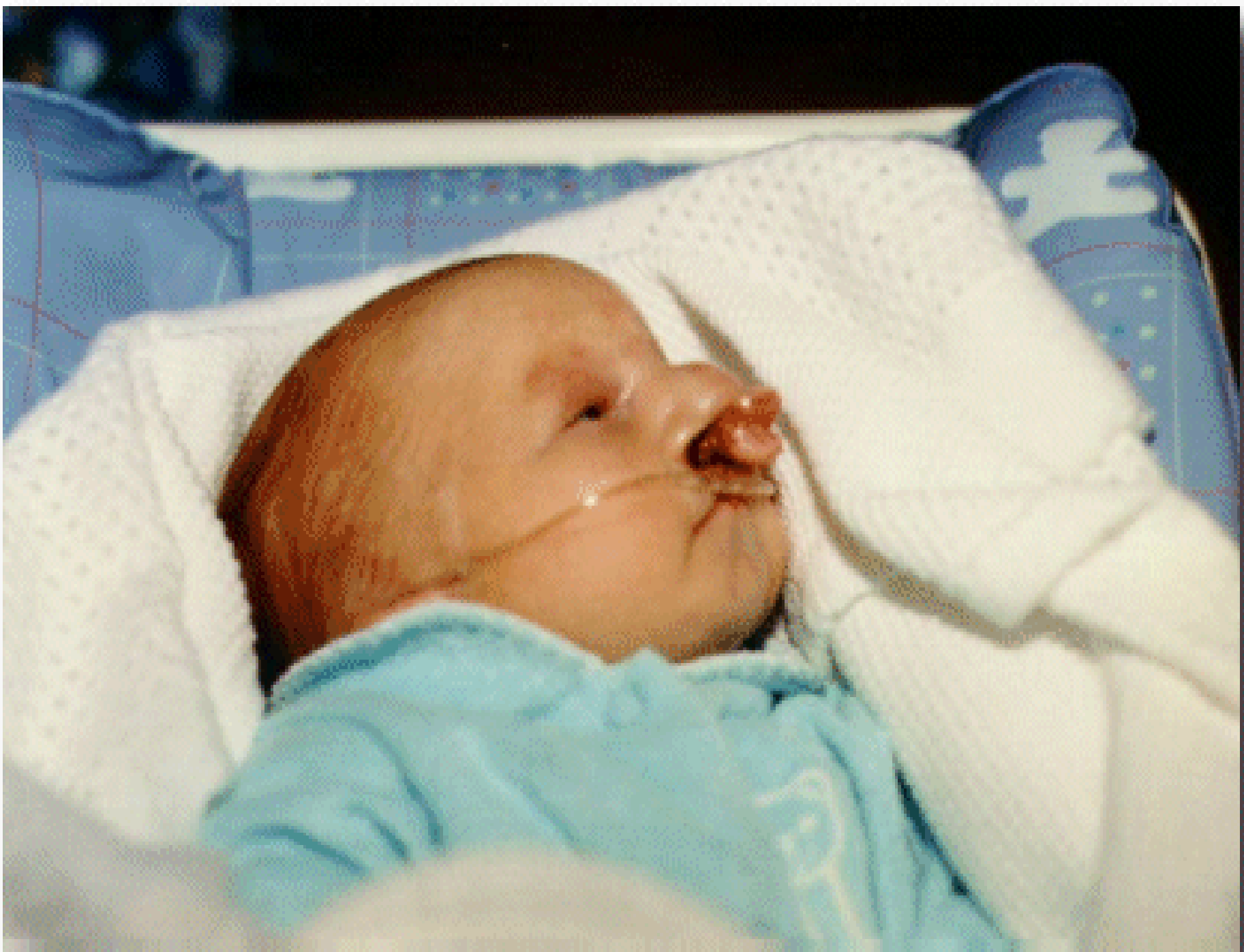- růstová retardace  
intrauterinní, hypotrofie
- microcephalie
- dolichocephalie
- nízko posazené uši
- micromandibula
- atypické držení prstů
- atypický tvar nohou
- další závažné VVV

# Syndrom Patau (+13)

- 1/5000-10 000 novorozenců, 1/90 SA
- 95% plodů se spont. potratí
- většinou úmrtí do 1 roku
- prenatálně UZ - vývoj. vady
- postnatálně oboustranný rozštěp rtu a patra, vývojové vady CNS a oka, postaxiální hexadaktilie, další VVV

# Patauův syndrom + 13

- oboustranný rozštěp rtu a patra
- kožní defekty ve vlasaté části hlavy
- vrozené vady mozku (holoprosencephalie)
- micro-anophthalmia
- hexadactilie
- VCC a jiné





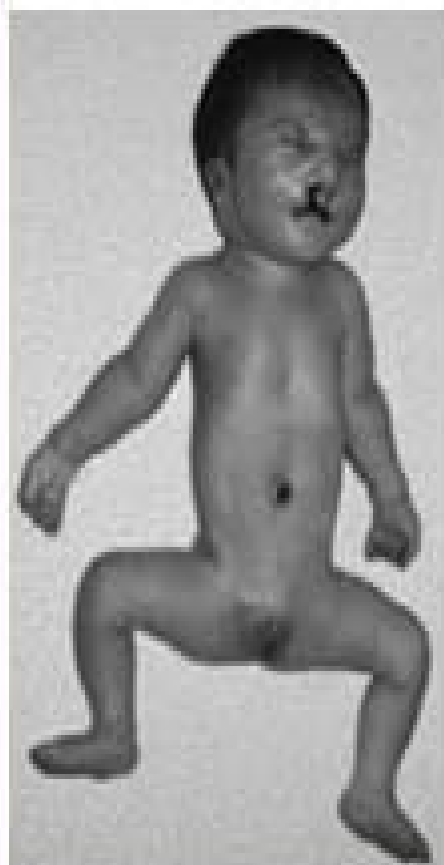
# Trisomy 13 syndrome

= Patau 症候群

脳奇形

口唇／口蓋裂

1/5000～6000



小・無眼球症、虹彩欠損、  
小頭症、無嗅脳症、  
耳介低位、両眼隔離、  
多指、心室中隔欠損、  
心房中隔欠損、囊胎腎、  
重複尿管、臍ヘルニア、  
停留睾丸、発育不全、  
精神発達遅滞、  
白血球核付属物、  
好中球過分盛

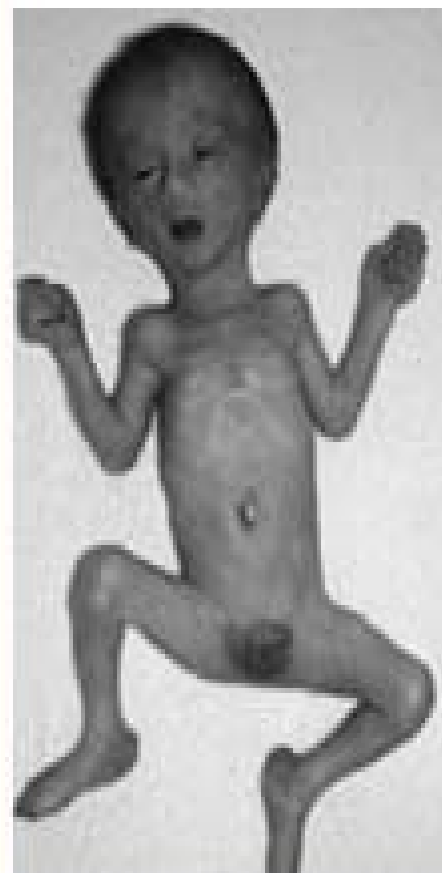# Trisomy 18 syndrome

= Edward 症候群

手指の重なり

女：男 = 3：1

1/3000～6000



弓状唇、両眼隔離、  
大鼻門開大、後頭部突出、  
耳介変形、耳介低位、  
小顎、翼状顎、猿線、  
指の屈曲拘縮、胸骨短小、  
乳頭間開離、動脈管閉存、  
心室中隔欠損、馬蹄腎、  
重複尿管、Meckel 憩室、  
狭骨盤、停留睾丸、  
巨大陰核、筋緊張亢進、  
踵の後方突出、  
握り椅子状足、  
短小背屈第1趾、  
精神発達遅滞

# Jiné numerické chromosomové aberace

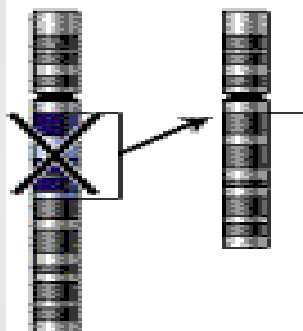
- většinou mozaiky
- +8 - syndrom Warkany
- +9 - syndrom Réthoré

# Strukturní chromosomové aberace

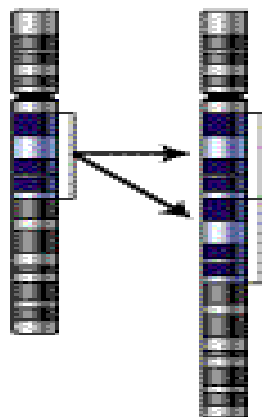
- chybění či přebývání části genetického materiálu kteréhokoli chromosomu, atypická struktura - vedle sebe se dostanou části genetického materiálu, které tam za normálních okolností nepatří - poziční efekt
- částečné-parciální delece
- parciální trisomie
- inverze, inzerce, duplikace....

# Types of mutation

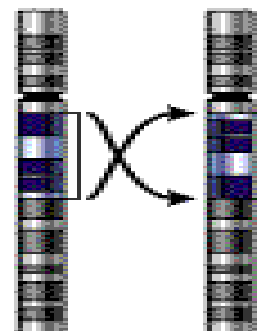
## Deletion



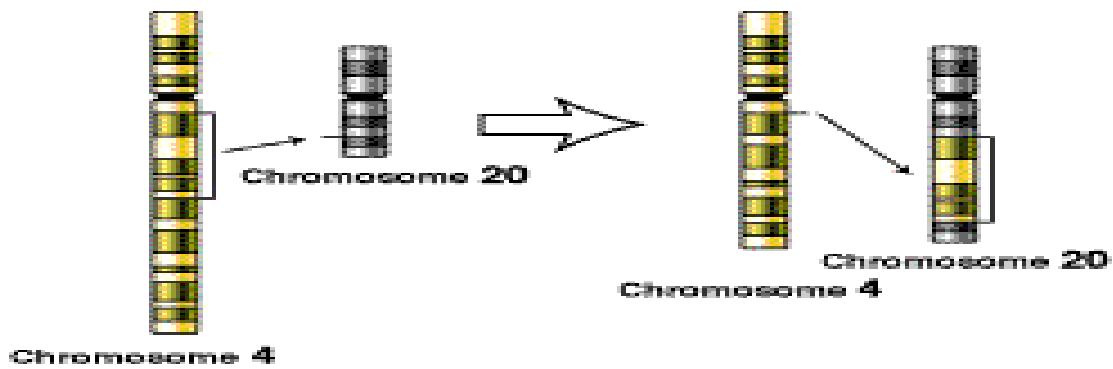
## Duplication



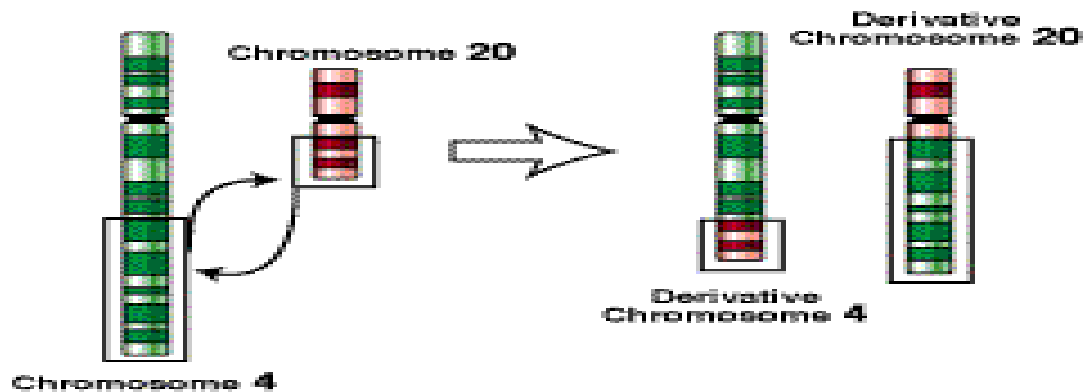
## Inversion



## Insertion



## Translocation



# Syndrom Wolf-Hirshorn, 4p-

- těžká mentální retardace, typická kraniofaciální dysmorfie - hypertelorismus, hruškovitý nos, kapří ústa, pre- a postnatální růstová retardace, neprospívání
- další přidružené vývojové vady - srdeční, urogenitálního traktu...

# Wolf-Hirschhorn syndrom (4p-)

Incidence?

IUGR

Hypotonus

Charakteristická  
tvář

VCC

Výrazná  
hypotonie,  
Neprospívání je  
častou příčinou  
smrti

Těžká mentální  
retardace

# Syndrom Cri du chat, 5p-

- anomálie hrtanu způsobuje typický pláč podobný kočičímu mňoukání (jen v kojeneckém věku)
- nízká PH a PD, mentální retardace, malý vzrůst, neprospívání, měsíčkovitý drobný obličej, antimongoloidní postavení očních štěrbin, mikrocephalie
- další VVV - končetin, VCC...

# Cri du chat (5p-)

- 1:50 000
- typický křik novorozence
- laryngomalacie
- kulatá hlava
- antimongolismus
- epicanty
- hypotonie
- hypotrofie
- další vývojové vady



# VCA - gonosomy

- Turnerův syndrom - 45,X,  
45,X/46,XX, 46,XiX...
- **POZOR** - 45,X/46,XY - malignita
- Klinefelterův syndrom -47,XXY
- 47,XXX
- 47, XYY
- ženy 46,XY, female
- muži 46,XX, male

# Turnerův syndrom

- 1/2500 děvčátek, min 95% plodů se potratí
- prenatalně - hydrops foetus, hygroma coli
- postnatálně - lymfedém nártů a bérců, pterygium coli, VCC - koarktace aorty, malý vzrůst (léčba STH), další VVV, hypogenitalismus, hypergonadotropní hypogonadismus sterilita
- asi 45% jiný karyotyp mozaiky 45,X/46,XX/46,XY/47,XXX, strukturální aberace chromosomu X

# Turnerův syndrom 45,X

- plod-hygroma colli, hydrops
- nižší por.váha a délka
- nízká vlasová hranice
- lymfedémy
- pterygia
- cubiti valgi
- stenosa aorty
- VVV ledvin
- štítovitý hrudník
- laterálně uložené  
prsní bradavky
- malý vzrůst
- neplodnost

# Klinefelterův syndrom

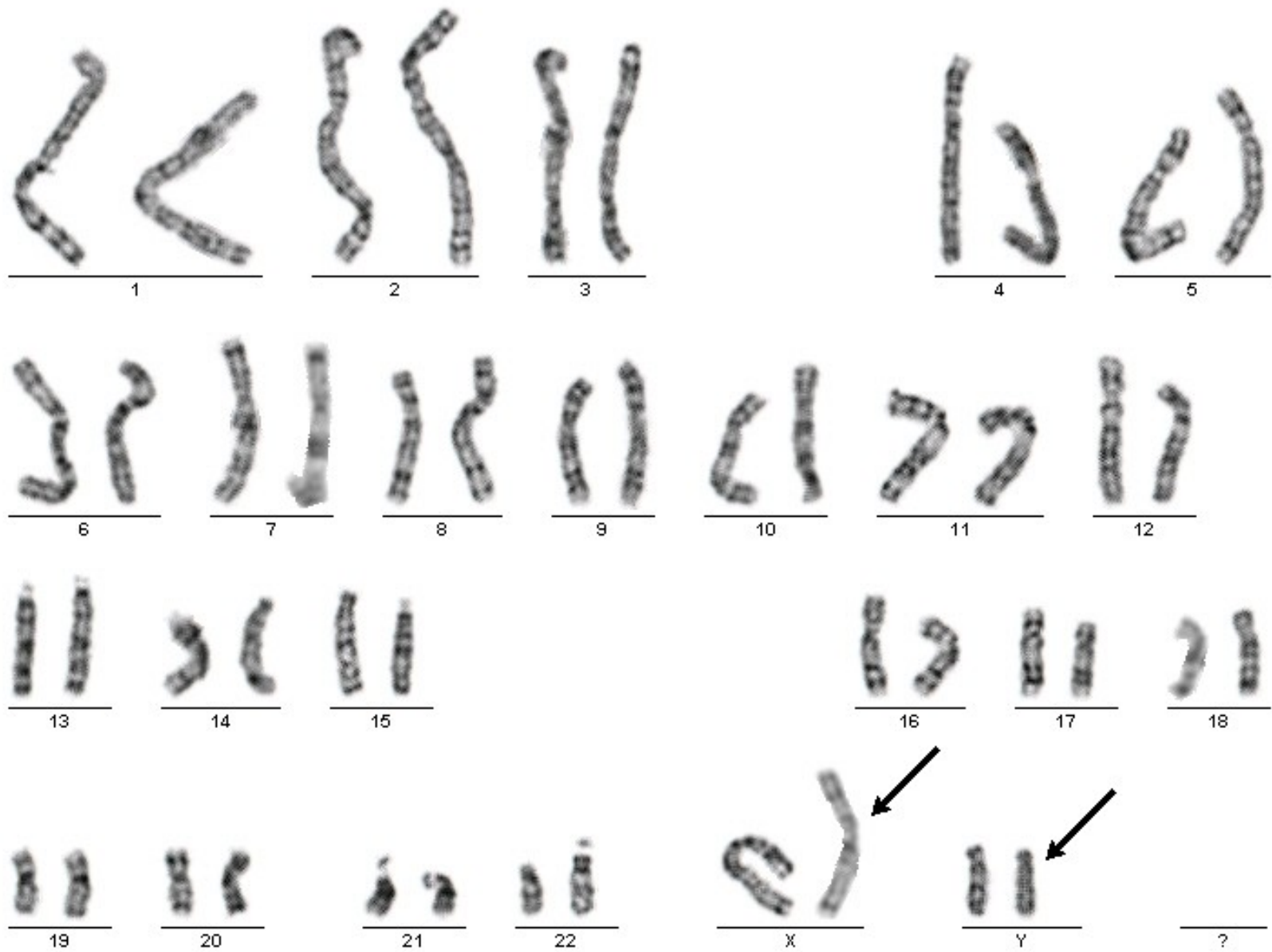
- Vysoká eunuchoidní postava, porucha růstu vousů, ženská distribuce podkožního tuku, hypoplasie testes, častěji retence, gynekomastie, sterilita - postupně až azoospermie
- PMR v max 5%
- prenatální záchyt většinou náhodný

# Klinefelterův syndrom 47,XXY

- 1:670
- do puberty často bez nápadností
- opožděná puberta
- hypogonitalismus
- aspermie, sterilita
- ženské rozložení tuků
- gynekomastie
- chabé ochlupení

# Další gonosomální aberace

- 47,XXX - žádné klinické příznaky, event. reprodukční potíže (opakované SA)
- malé mozaiky 45,X / 47,XXX / 46,XX - častý nález u pacientek s poruchami reprodukce
- 47,XYY - vysoký vzrůst - nad 200 cm, poruchy reprodukce, agresivní chování ??? není potvrzeno
- 48,XXXX a více X - stigmata, PMR



48,XXYY

# 46,XX, male

- většinou translokace Yp - často na X chromosom, může být kamkoli
- klasickou cytogenetikou nelze tento malý úsek najít - nutno doplnit molekulárně cytogenetické metody (FISH) nebo DNA analýzu (SRY)
- normální mužský fenotyp, rysy Kliefelterova syndromu, sterilita, reprodukční problémy



# 46,XY,female

- Syndrom gonadální dysgenese - hypoplastická děloha a vagina většinou přítomny + dysgenetické gonády, amenorhea, ale po hormonální substituci mohou menstruovat! KARYOTYP!
- fenotyp normální ženský
- CAVE - malignita gonád (dříve-před 20 rokem)
- Syndrom testikulární feminizace - většinou slepě zakončená hypoplastická vagina, gonády - testes - často zjištěno při operaci inq. hernie, amenorhea, sy androgen-insensitivity - mutace SRY genu - možná částečně DNA dg.
- fenotyp normální ženský
- CAVE - malignita gonád (později- po 20 roce)

# Mikrocytogenetika

## Molekulární cytogenetika

- FISH (fluorescenční in situ hybridizace), M-FISH, SKY (spektrální karyotypování), CGH (komparativní genomová hybridizace),
- submikroskopické změny (**mikrodelece nebo mikroduplikace, marker chromosomy, složité přestavby**, vyhledávání typických změn v onkologii...)
- rychlá diagnostika v časové tísní, v graviditě
- vyšetření v metafázi i interfázi

- spojení poznatků molekulární biologie a cytogenetiky
- doplňuje, zpřesňuje a urychluje cytogenetické vyšetření
- řeší nedostatky klasické cytogenetiky:
- nedostatečný počet mitóz
- špatná kvalita chromozomů
- nízká citlivost vyšetření

**FISH**

MLPA, CGH, HR-CGH, array-CGH

# Syndrom Di George

- Velo - Kardio- Faciální syndrom
- CATCH 22
- Vrozené srdeční vady typické konotrunkální vady, faciální dysmorfie, hypoplasie - aplasie thymu event. příštítných tělísek, imunodefekty, hypoparathyreoidismus

# Williams - Beuren syndrom

- del 7q11.23
- Faciální dysmorfie - Elfin face - silné rty, odstávající větší uši, srdeční vady - stenosis aorty, plicnice, hypokalcemie, malá postava, PMR, hernie, hrubý hlas, kostní anomálie, přátelská povaha, dobrý sluch...

# Prader-Willi syndrom

- Hypotonie, hypotrofie, poruchy příjmu potravy v kojeneckém věku
- PMR, malá postava, obesita, hyperfagie, akromikrie, hypogonadismus později
- mikrodele delece 15q11-12 paternální

# Prader-Willi syndrom

- Snížená aktivita plodu
- Neprospívání kojenců
- Hypotonie novorozenců
- Obesita
- Hyperfagie, neukojitelný hlad
- Hypogenitalismus, hypogonadismus
- PMR
- Malá postava
- Akromikrie
- Hypopigmentace
- Problémy s chováním



# Angelman syndrom

- těžká PMR,  
epilepsie, záchvaty  
smíchu, těžce  
opožděn vývoj řeči
- atypické chování
- stigmatizace
- mikrodelece  
15q11-12 mat

# Telomery

- fyzické konce chromozomů
- úplné konce tvořeny proteiny a tandemovými repetitivními DNA(TTAGGG) 3-20 Kb  
(společné pro všechny chromozomy)
- TAR - doprovodné repetitivní sekvence subtelomerní oblasti 100-300 Kb
- jedinečné sekvence - sondy pro FISH

# Klinický význam přestaveb telomer

- aberace v této oblasti - příčina spontánních abortů, VVV a mentálních retardací
- **6-8 %** pacientů s dysmorfií a MR - mikrodelece subtelomerických oblastí chromozomů !!!

# Biochemický screening

## I. trimestr

- 10.-13.t.g. dle UZ
- PAPP-A, free beta HCG
- UZ - nuchální projasnění (NT v mm), přítomnost-osifikace nosní kůstky (NB+/-)

# Biochemický screening

## II. trimestr

- 16.-18.t.g. dle UZ
- Riziko M. Down (+21), syndrom Edwards (+18), NTD, syndrom Smith-Lemli-Opitz
- Výpočet individuálního rizika pro těhotenství - počítačový program

# Prenatální biochemický screening

- Hodnotí se počítačový výsledek
- **Individuální riziko**
- Zvýšené riziko = doporučení genetické konzultace a dalšího upřesňujícího vyšetření
- ultrazvuk
- odběr plodové vody

# UZ screening

- **10-13.t.g.** - délka těhotenství, počet plodů, srdeční akce, základní anatomie plodu, projasnění na krčku plodu NT, přítomnost nosní kůstky NB+/- k hodnocení riziko Downova syndromu u plodu)
- **20.t.g.** - poznatelné vrozené vývojové vady a nepřímé známky VCA, velikost plodu, množství plodové vody, srdeční akce
- **21.t.g.** - vrozené srdeční vady
- **Vyšetření by měl vždy provádět specialista**

# Invazivní postupy

- *CVS* - odběr choriových klků - po 10.t.g.
- *AMC* - odběr plodové vody - obvykle 15-18.t.g.
- Kordocenteza - odběr fetální krve z pupečníku
- Placentocenteza



# Důvody k odběru plodové vody

- Positivní biochemický screening
- Patologický ultrazvukový nálezn u plodu
- Nosičství balancované chromosomové aberace u rodičů
- Chromosomová aberace v rodině
- Monogenně dědičné nemocnění v rodině
- ??Vyšší věk rodičů??

# Preimplantační genetická diagnostika (PGD)

- Jedná se o časnou prenatální diagnostiku, která je vázaná na techniky umělého oplodnění.
- PGD je metoda umožňující genetickým vyšetřením jedné nebo dvou buněk (blastomer) odebraných z vyvíjejícího se embrya odhalit genetické abnormality budoucího plodu. K transferu do dělohy lze vybrat pouze embrya bez genetické zátěže.
- Před provedením PGD doporučujeme prekoncepční genetické vyšetření a stanovení karyotypu partnerů, DNA analýza rodičů při monogenně dědičném onemocnění.

# Preimplantační genetická diagnostika v.s. preimplantační genetický screening častých aneuploidií

- **PGDiagnostika** - vyšetření u párů s vysokým genetickým rizikem onemocnění u plodu - nositelé translokací nebo vlohy pro monogenně dědičné onemocnění
- **PGScreening** - screening nejčastějších aneuploidií, riziko je zvýšené vzhledem k věku nebo nepříznivé reprodukční anamnese

# Preimplantační genetický screening nejčastějších aneuploidií

## Nejčastěji vyšetřované chromosomy

- 13,15,16,18,21,22,X, Y
- příčiny nejčastějších aneuploidií
- příčiny spontánních potratů

# Etické a právní aspekty prenatální diagnostiky

- vyšetření dobrovolné
- vždy dle přání rodiny
- dle platných zákonů
- genetické poradenství
- nedirektivní přístup
- snaha o maximální informovanost rodiny

# Genetické poradenství a genetické vyšetření u poruch reprodukce

- Je porucha fertility důsledkem genetické poruchy, která může být přenášena do další generace?
- Může korekce fertility zvýšit riziko výskytu malformací, chorob a VCA u potomků?
- Může genetické vyšetření a prenatální diagnostika snížit toto riziko?

# Genetické příčiny poruch reprodukce

- Vrozená chromosomální aberace
- Monogenně dědičné onemocnění
- VVV, multifaktoriálně dědičné onemocnění
- Zvýšená tendence ke spontánním potratům v rámci dědičných trombofílií
- Poruchy spermatogeneze na základě poruchy v genetickém materiálu



# Genetická vyšetření u pacientů s poruchou reprodukce

- Genetické poradenství - genealogie, anamnesa
- Cytogenetické vyšetření
- Karyotyp
- Získané chromosomální aberace
- Molekulárně genetická vyšetření
- CFTR gen - zátěž, prevence
- Leidenská mutace - faktor V, Prothrombin-faktor II - G20210A,
- oblast Yp - azoospermický faktor AZF a,b,c - těžká oligo a azoospermie



# Trombofilní mutace

- Zvýšené vrozené riziko k hlubokým žilním trombózám, náhlým cévním příhodám ischemickým a emboliím i v mladém věku, dále zvýšené riziko opakovaných fetálních ztrát, IUGR, infarktů placenty, HELLP syndromu, mrtvěř. dětí - f V a II
- MTHFR mutace C677T - porucha metabolismu kyseliny listové, SA především v I. trimestru

# Leidenská mutace G1691A f V

- frekvence v bílé evropské populaci asi 5 - 9%
- AD dědičnost
- zvýšení rizika tromboembolismu u homozygotů 50-100x, u heterozygotů 5-10x
- asociace s rizikem časných fetálních ztrát není potvrzena
- zvyšuje riziko fetálních ztrát od konce I. trimestru, ve II. a III. trimestru

# G20210A f II Prothrombin

- v heterozygotním stavu se mutace vyskytuje asi u **2-3%** populace
- zvýšení rizika tromboembolismu
- nosičství je spojeno se zvýšeným rizikem fetálních ztrát, abrupce, preeklampsie, IUGR
- riziko časných SA není potvrzeno

# Mužská sterilita

- Oligoasthenoteratospermie - azoospermie
- Chromosomální aberace
- Mikrodelece Yq11,23 -DAZ gen - AZF oblast
- CFTR gen - mutace, alela 5T v nekódující oblasti intronu 8 - CBAVD

# CFTR gen

- Nosiči mutací a některých polymorfismů mají poruchu spermatogenese (5T - CB/UAVD)
- Pacienti s CF - příčina mužské sterility
- Nosiči v populaci 1/25, nosiči mezi muži s patol. SPG 1/19 (symptomatictí heterozygoti?)
- Nejčastější monogenně dědičné onemocnění - preventivní vyšetření před IVF, po opakovaných SA, případně po neúspěších IVF

# Mikrodelece oblastí AZF a,b,c genu DAZ

- Asi u 4-5% infertilních mužů
- Asi 15-18% u azoospermie
- Při využití metod IVF a mikromanipulace a mikrochirurgie přenos poruchy reprodukce na syny