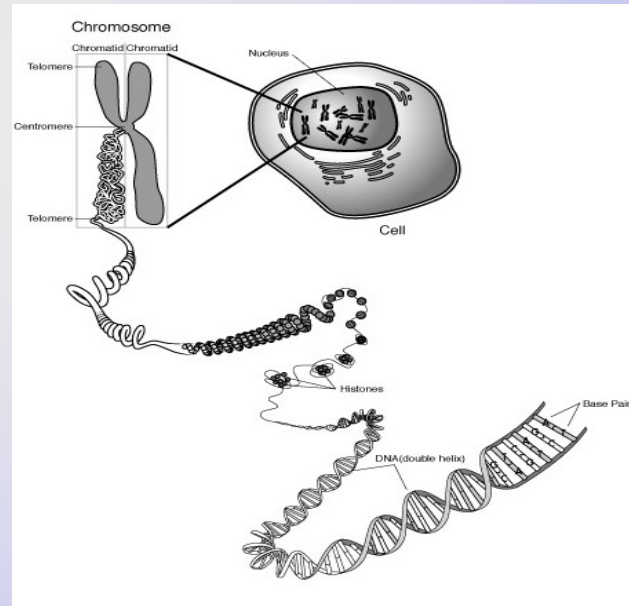


# Vrozené chromosomové aberace



LF MU

2013

Renata Gaillyová

# Zastoupení genetických chorob a vývojových vad podle etiologie

- **0,6 %** populace má vrozenou chromosomovou aberaci
- incidence vážných monogenně podmíněných chorob odhadnuta na **0,36%** u živě narozených novorozenců (studie na 1 000 000 dětí), méně než 10% se manifestuje po pubertě
- až **80 %** populace onemocní do konce života multifaktoriálně podmíněnou chorobou (genetická predispozice + vliv zevního prostředí)

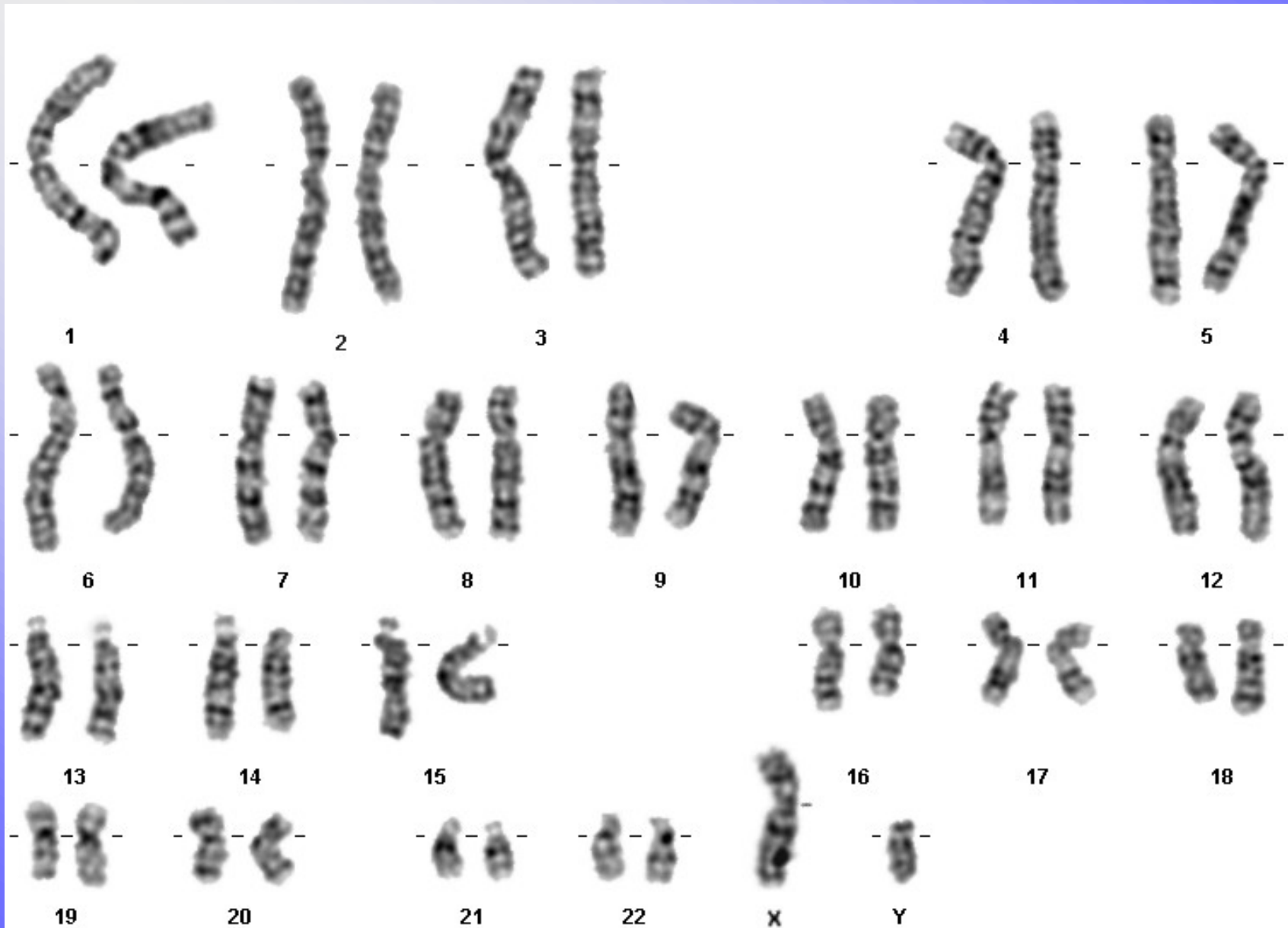
# Chromozomové aberace (CHA)

- Pro každé počaté dítě platí obecné genetické riziko 3-5%, že se může narodit s nějakou VVV.
- **vrozené CHA:**
  - 20 - 50% všech početí
  - 50 - 60% abortů v trimestru
  - 0,56 - 0,7 % živě rozených dětí
- **získané CHA:**
  - onkocytogenetika, rizikové prostředí, léky

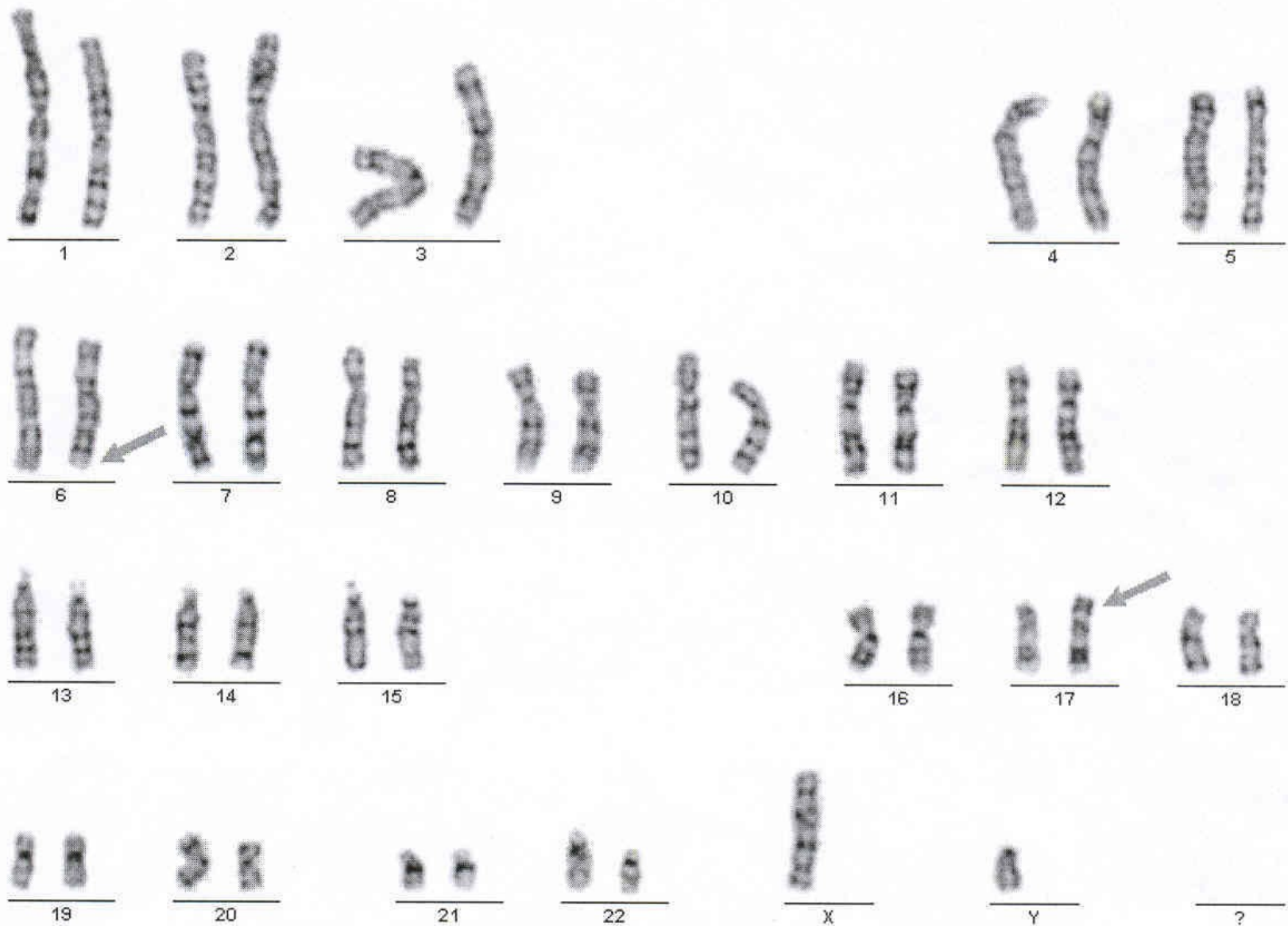
# Typy vrozených chromosomových aberací

- Numerické
- Strukturální
  
- Balancované
- Nebalancované
  
- Autosomů
- Gonosomů

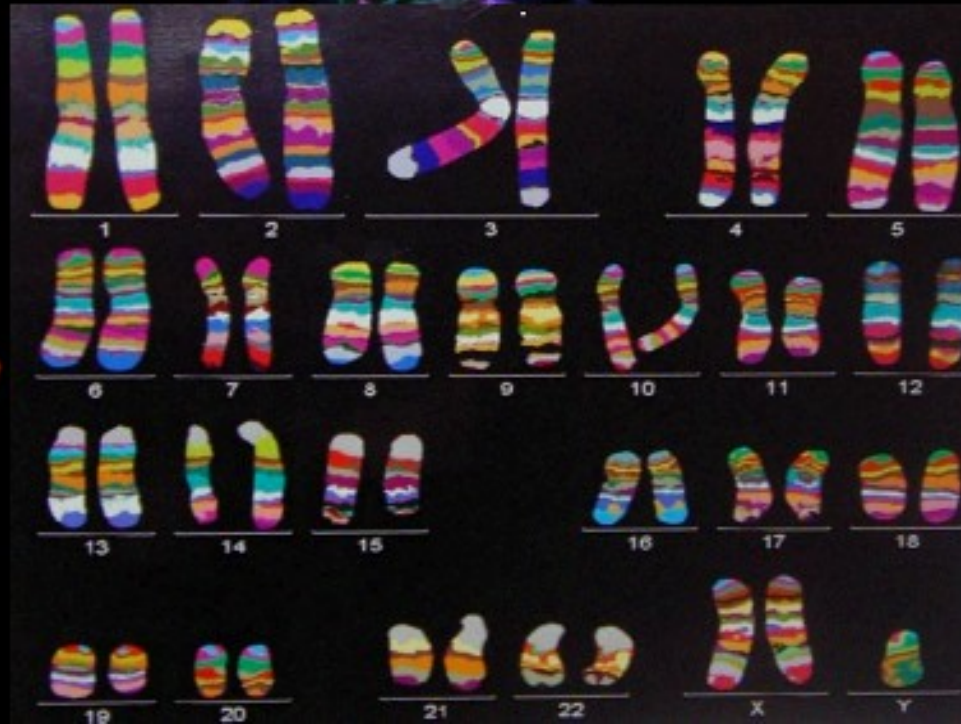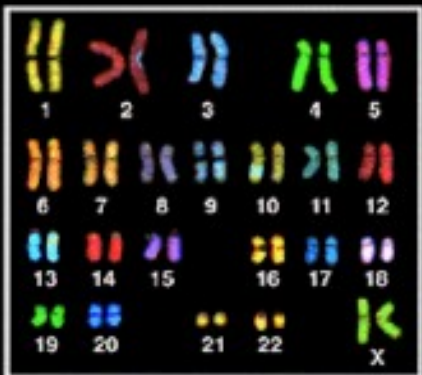

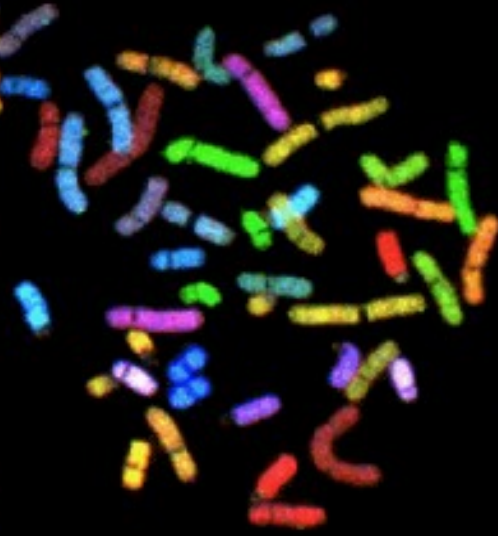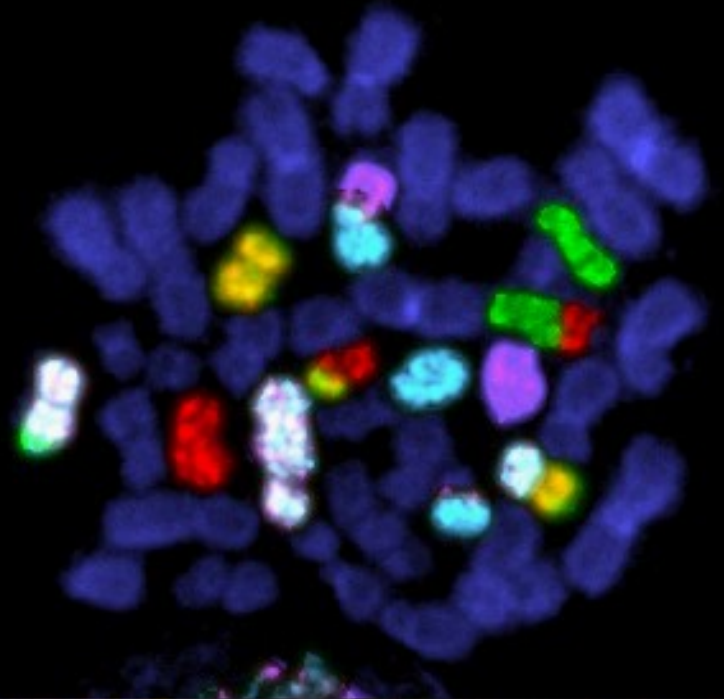

# Normální karyotyp - G pruhy



# 46,XY,t(6;17)



# Mnobaravná FISH



# Vznik VCA

- 20% zděděné
- 80% de novo



# Frekvence VCA

• Živě narození	0,6%
• Balancované	0,2%
• <u>Nebalancované</u>	<u>0,4%</u>
• SA	50%
• Mrtvěrozené děti	11,1%
• Novorozenci s VVV	15%
• Nedonošení	2,5%

# Selekce anomálií - riziko SA

- Normální plod 10-15%
- VCA 93%
- Downův syndrom 75%
- Edwardsův, Patauův syndrom 95%
- Turner syndrom až 99%
- VCA strukturální balancované 16%
- VCA strukturální nebalancované 86%

# Závislost VCA plodu na věku matky v %

<u>Věk matky riziko VCA v %</u>	<u>+21</u>	<u>vše</u>
• 20-24	pod 0,1	
• 35	0,4	0,9
• 40	1,3	2,9
• 45	4,4	6,2
• 47	7,0	9,6

# Možnosti cytogenetického vyšetření VCA

- Prenatální

- Postnatální

# Materiál pro cytogenetické vyšetření VCA

- buňky plodové vody
- choriové klky
- placenta
- pupečnicková krev
- tkáně potracených plodů
  
- periferní krev
- vzorky různých tkání (biopsie kožní, stěry bukální sliznice..)

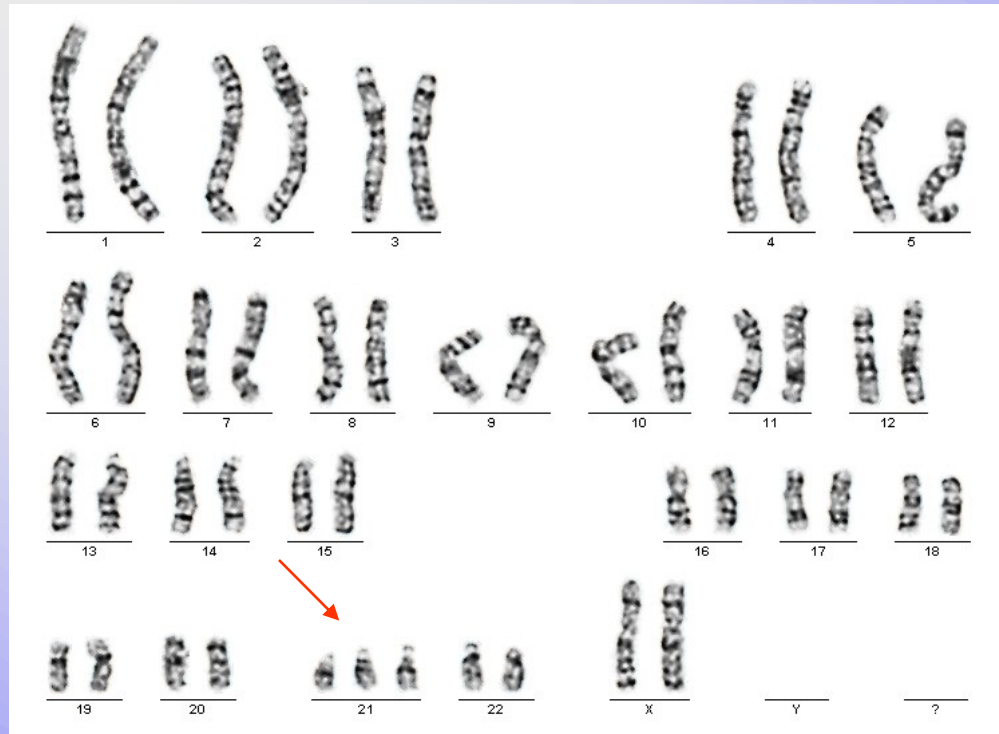
# Indikace k postnatálnímu stanovení karyotypu

1. typický fenotyp
2. novorozenec s mnohočetnými VVV
3. neprospívající kojeneček +/- stigmata
4. psychomotorická retardace +/- stigmata
5. anomálie genitálu
6. porucha pohlavního vývoje
7. sterilní a infertilní páry
8. dárci gamet

# Numerické VCA

- Jiný počet než 46 chromosomů
- Downův syndrom - 47,XX,+21,  
47,XY,+21
- Edwardsův syndrom - 47,XX(XY),+18
- Patauův syndrom - 47, XX(XY), +13
- Turner syndrom - 45,X
- Klinefelterův syndrom - 47,XXY

# Downův syndrom





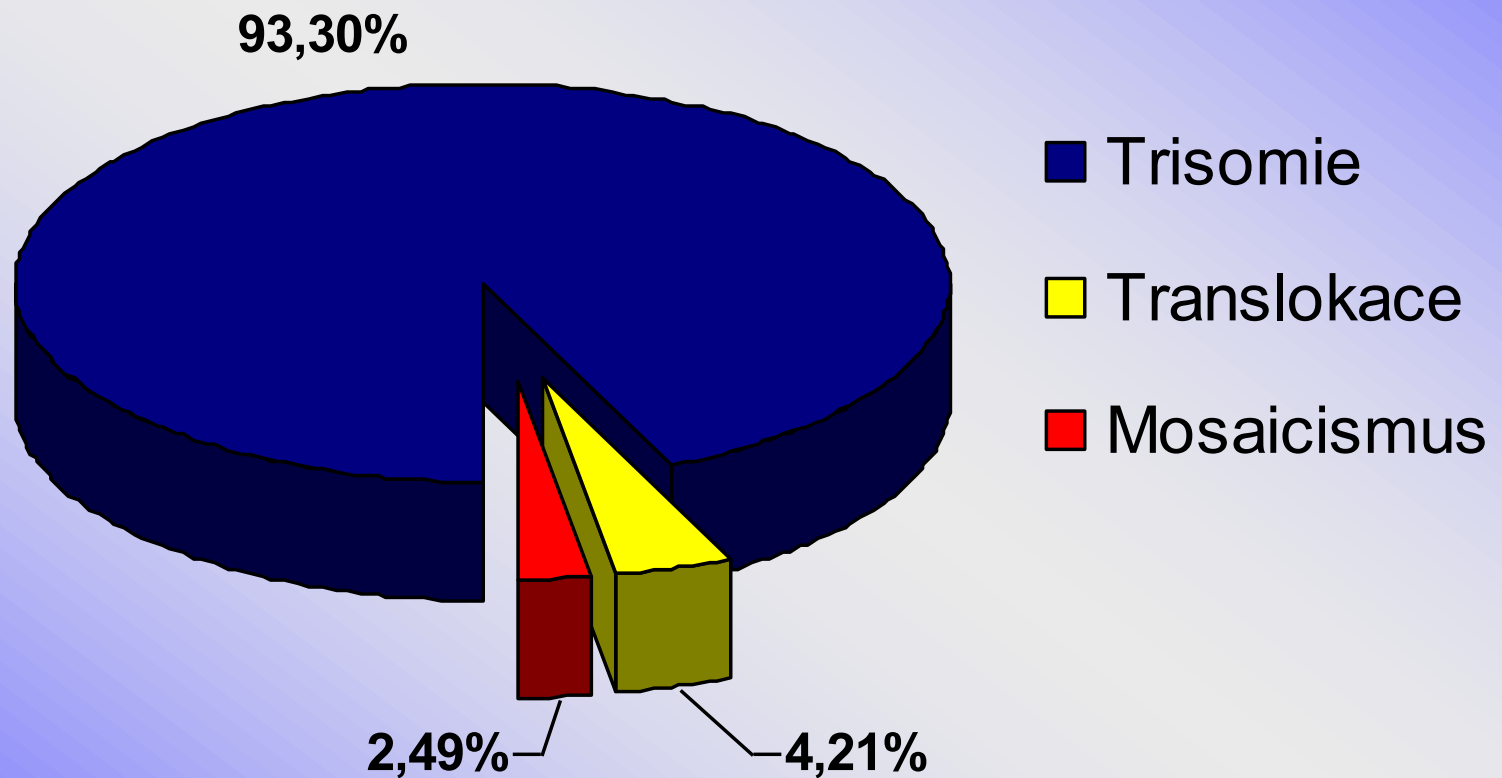
# M. Down, +21

- 1/800 novorozenců, 1/28 - SA
- androtropie 3:2
- 75% plodů s trisomií 21 se potratí
- 95%- prostá trisomie, 5% translokace
- prenatálně - BCH screening, UZ NT, NB, VCC, diskrepance FL/BPP, VVV?
- Postnatálně asi 1/3 srdeční vada, typicky A-V kanál, typická kraniofaciální dysmorfie, malá postava, PMR, příčná dlaň. rýha, hypotonie, časté infekce, ALL, další vrozené vývojové vady

# Downův syndrom (+21)

- IQ 25-50
- malá zavalitá postava
- kulatý obličej
- mongoloidní oční štěrby
- hypertelorismus
- široký kořen nosu
- kožní řasa na zátylku
- malá ústa, velký jazyk
- opičí rýhy HK
- další

# Cytogenetické nálezy u Downova syndromu v České republice 1994 - 2001




# Downův syndrom

- Vyšetření v těhotenství
- Prenatální screening
- Prenatální diagnostika
- Vyšetření rodiny, péče o rodinu a dítě s Downovým syndromem

**Downův syndrom**

**Prenatální screening**

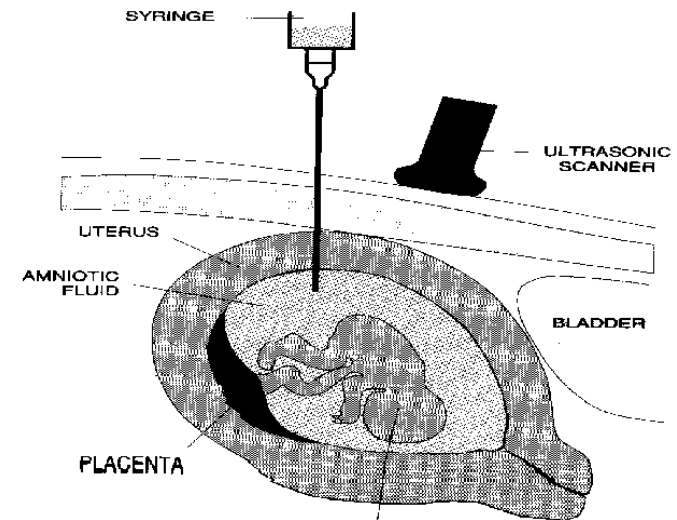
# Biochemický screening



- Biochemický screening I. trimestru
- v 10.-12. týdnu těhotenství (t.g.)
- Biochemický screening II. trimestru
- 16-18. týdnu těhotenství
- Vyhledávání těhotenství se zvýšeným rizikem Downova syndromu, Edwardsova syndromu, rozštěpu neurální trubice nebo Smith-Lemli-Opitzova syndromu u plodu
  
- Vyšetření dobrovolné
- Doporučení všem těhotným
- Hodnotí specialista

# Downův syndrom - pozitivní prenatální biochemický screening

- Hodnotí se počítačový výsledek
- Individuální riziko
- Zvýšené riziko = doporučení genetické konzultace a dalšího upřesňujícího vyšetření
- Ultrazvuk
- Invazivní vyšetření



# Ultrazvukový screening

- UZ screening I. trimestru v 10-13.t.g. (počet plodů, velikost, NT - větší projasnění na krčku plodu, NB - přítomnost nosní kůstky a další „minor markery“ pro odhad rizika Downova syndromu u plodu)
- UZ screening II. trimestru ve 20 t.g. (detekce poznatelných vrozených vývojových vad a nepřímých známek vrozených chromosomových aberací u plodu)



# UZ -prenatální kardiologie ve 21.t.g.

(detekce poznatelných srdečních vad)

- Vrozené srdeční vady jsou nejčastější vývojovou vadou u člověka, často spojené s dalším postižením
- Prenatální diagnostika srdečních vad vyžaduje specializovanou erudici a zkušenost
- Poznání srdeční vady u plodu umožňuje dle závažnosti modifikovat další postup (ukončení těhotenství, léčba plodu, sledování a porod na specializovaném pracovišti)

# Downův syndrom

Prenatální diagnostika invazivní

# Invazivní postupy

- **CVS** - odběr choriových klků - po 10.t.g.
- **AMC** - odběr plodové vody (15-18.t.g.)
- **Kordocenteza** - odběr fetální krve z pupečníku - po 20.t.g.
- **Placentocenteza**

# Downův syndrom

Vyšetření rodiny

Péče o dítě s Downovým  
syndromem a jeho rodinu

# Novorozenec s podezřením

- Citlivá informace optimálně v přítomnosti obou rodičů, novorozence a ošetřujícího neonatologa
- Vysvětlení důvodu genetického vyšetření - stanovení karyotypu, informace o možném výsledku, termínu kdy bude výsledek k dispozici
- Informovaný souhlas rodičů

# Novorozenec s Downovým syndromem

- Sdělení výsledku vyšetření v klidném prostředí, v přítomnosti obou rodičů a dítěte s podáním základních informací o chorobě a péči o dítě
- Domluva termínu kontrolního vyšetření, při kterém většinou doplňujeme vyšetření rodičů
- Kontakt na potřebné specialisty včetně svépomocných organizací

# Péče o dítě s Downovým syndromem

- Neonatologie
- Pediatrie
- Rehabilitace
- Endokrinologie
- ORL
- Oční
- Psychologie – psychiatrie
- Gastroenterologie
- Stomatologie
- Speciální pedagogika
- Lékařské genetiky

# Svépomocné organizace

- Organizace obvykle zaměřené na jednu chorobu nebo skupinu onemocnění s podobnými příznaky
- Mohou významně pomáhat lidem, kteří mají zájem sdílet své zkušenosti s někým, kdo má stejné problémy, předávají vzácné informace (novým pacientům, ale i lékařům a dalším profesionálům), sledují novinky v léčbě a prevenci, podporují výzkum...



# Svépomocné skupiny a organizace

- Klub rodin s dětmi s Downovým syndromem
- Klub rodin a malými dětmi s Downovým syndromem
- Specializovaná zdravotnická pracoviště se zkušeností s těmito rodinami



**Občanské sdružení pro pomoc lidem s  
Downovým syndromem a jejich rodinám**

# Světový den Downova syndromu



**21.3.**

# Syndrom Edwards, + 18

- 1/5000 novorozenců, 1/45 SA
- gynekotropie 4:1
- SA - 95%, většinou úmrtí do 1 roku
- prenatálně hypotrofie plodu, UZ -VVV, atypický profil, atypické držení rukou
- postnatálně protáhlé patičky, protáhlé záhlaví, atypické držení rukou a prstů rukou, atypický profil obličeje, malá brada, hypotrofie, různé VVV

# Edwardsův sy (+18)

- růstová retardace  
intrauterinní, hypotrofie
- microcephalie
- dolichocephalie
- nízko posazené uši
- micromandibula
- atypické držení prstů
- atypický tvar nohou
- další závažné VVV

# Syndrom Patau (+13)

- 1/5000-10 000 novorozenců, 1/90 SA
- 95% plodů se spont. potratí
- většinou úmrtí do 1 roku
- prenatálně UZ - vývoj. vady
- postnatálně oboustranný rozštěp rtu a patra, vývojové vady CNS a oka, postaxiální hexadaktilie, další VVV

# Patauův syndrom + 13

- oboustranný rozštěp rtu a patra
- kožní defekty ve vlasaté části hlavy
- vrozené vady mozku (holoprosencephalie)
- micro-anophthalmia
- hexadactilie
- VCC a jiné

# Jiné numerické chromosomové aberace

- většinou mozaiky
- +8 - syndrom Warkany
- +9 - syndrom Réthoré

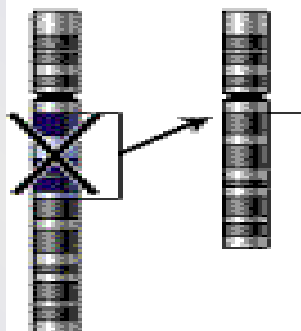


# Strukturní chromosomové aberace

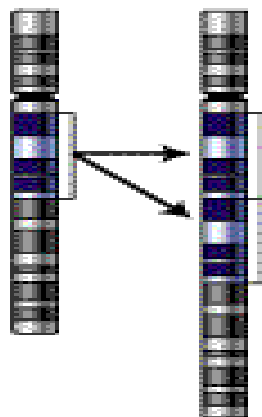
- chybění či přebývání části genetického materiálu kteréhokoli chromosomu, atypická struktura - vedle sebe se dostanou části genetického materiálu, které tam za normálních okolností nepatří - poziční efekt
- částečné-parciální delece
- parciální trisomie
- inverze, inzerce, duplikace....

# Types of mutation

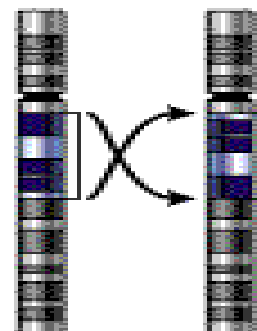
## Deletion



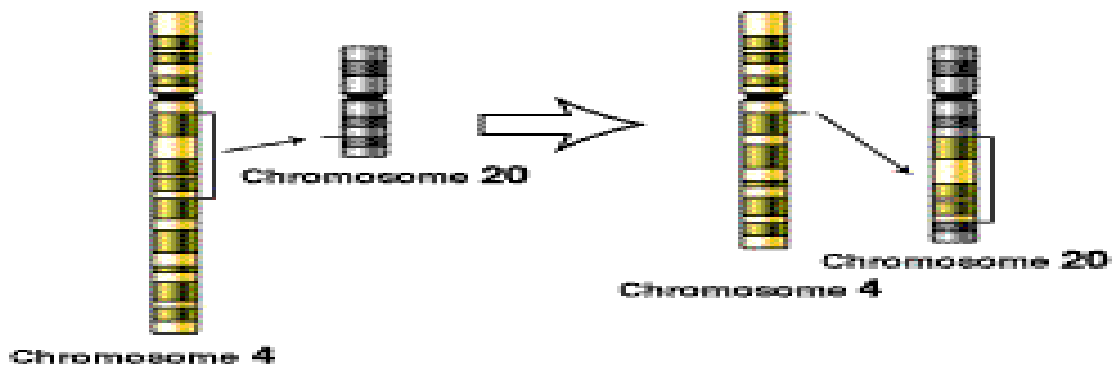
## Duplication



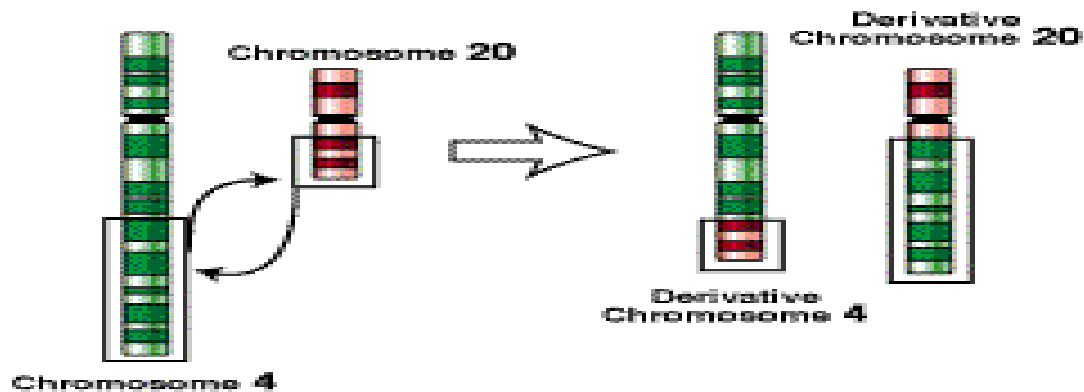
## Inversion



## Insertion



## Translocation



# Syndrom Wolf-Hirshorn, 4p-

- těžká mentální retardace, typická kraniofaciální dysmorfie - hypertelorismus, hruškovitý nos, kapří ústa, pre- a postnatální růstová retardace, neprospívání
- další přidružené vývojové vady - srdeční, urogenitálního traktu...

# Syndrom Cri du chat, 5p-

- anomálie hrtanu způsobuje typický pláč podobný kočičímu mňoukání (jen v kojeneckém věku)
- nízká PH a PD, mentální retardace, malý vzrůst, neprospívání, měsíčkovitý drobný obličej, antimongoloidní postavení očních štěrbin, mikrocephalie
- další VVV - končetin, VCC...

# Cri du chat (5p-)

- 1:50 000
- typický křik novorozence
- laryngomalacie
- kulatá hlava
- antimongolismus
- epicanty
- hypotonie
- hypotrofie
- další vývojové vady

# VCA - gonosomy

- Turnerův syndrom - 45,X, 45,X/46,XX, 46,XiX...
- **POZOR** - 45,X/46,XY - malignita
- Klinefelterův syndrom -47,XXY
- 47,XXX
- 47, XYY
- ženy 46,XY, female
- muži 46,XX, male

# Turnerův syndrom

- 1/2500 děvčátek, min 95% plodů se potratí
- prenatalně - hydrops foetus, hygroma coli
- postnatálně - lymfedém nártů a bérců, pterygium coli, VCC - koarktace aorty, malý vzrůst (léčba STH), další VVV, hypogenitalismus, hypergonadotropní hypogonadismus sterilita
- asi 45% jiný karyotyp mozaiky  
45,X/46,XX/46,XY/47,XXX, strukturální aberace chromosomu X

# Turnerův syndrom 45,X

- plod-hygroma colli, hydrops
- nižší por.váha a délka
- nízká vlasová hranice
- lymfedémy
- pterygia
- cubiti valgi
- stenosa aorty
- VVV ledvin
- štítovitý hrudník
- laterálně uložené  
prsní bradavky
- malý vzrůst
- neplodnost



# Klinefelterův syndrom

- Vysoká eunuchoidní postava, porucha růstu vousů, ženská distribuce podkožního tuku, hypoplasie testes, častěji retence, gynekomastie, sterilita - postupně až azoospermie
- PMR v max 5%
- prenatální záchyt většinou náhodný

# Klinefelterův syndrom 47,XXY

- 1:670
- do puberty často bez nápadností
- opožděná puberta
- hypogonitalismus
- aspermie, sterilita
- ženské rozložení tuků
- gynekomastie
- chabé ochlupení

# Další gonosomální aberace

- 47,XXX - žádné klinické příznaky, event. reprodukční potíže (opakované SA)
- malé mozaiky 45,X / 47,XXX /46,XX - častý nález u pacientek s poruchami reprodukce
- 47,XYY - vysoký vzrůst - nad 200 cm, poruchy reprodukce, agresivní chování ??? není potvrzeno
- 48,XXXX a více X - stigmata, PMR

# 46,XX, male

- většinou translokace Yp - často na X chromosom, může být kamkoli
- klasickou cytogenetikou nelze tento malý úsek najít - nutno doplnit molekulárně cytogenetické metody (FISH) nebo DNA analýzu (SRY)
- normální mužský fenotyp, rysy Kliefelterova syndromu, sterilita, reprodukční problémy

# 46,XY,female

- Syndrom gonadální dysgenese - hypoplastická děloha a vagina většinou přítomny + dysgenetické gonády, amenorhea, ale po hormonální substituci mohou menstruovat! KARYOTYP!
- fenotyp normální ženský
- CAVE - malignita gonád (dříve-před 20 rokem)
- Syndrom testikulární feminizace - většinou slepě zakončená hypoplastická vagina, gonády - testes - často zjištěno při operaci inq. hernie, amenorhea, sy androgen-insensitivity - mutace SRY genu - možná částečně DNA dg.
- fenotyp normální ženský
- CAVE - malignita gonád (později- po 20 roce)

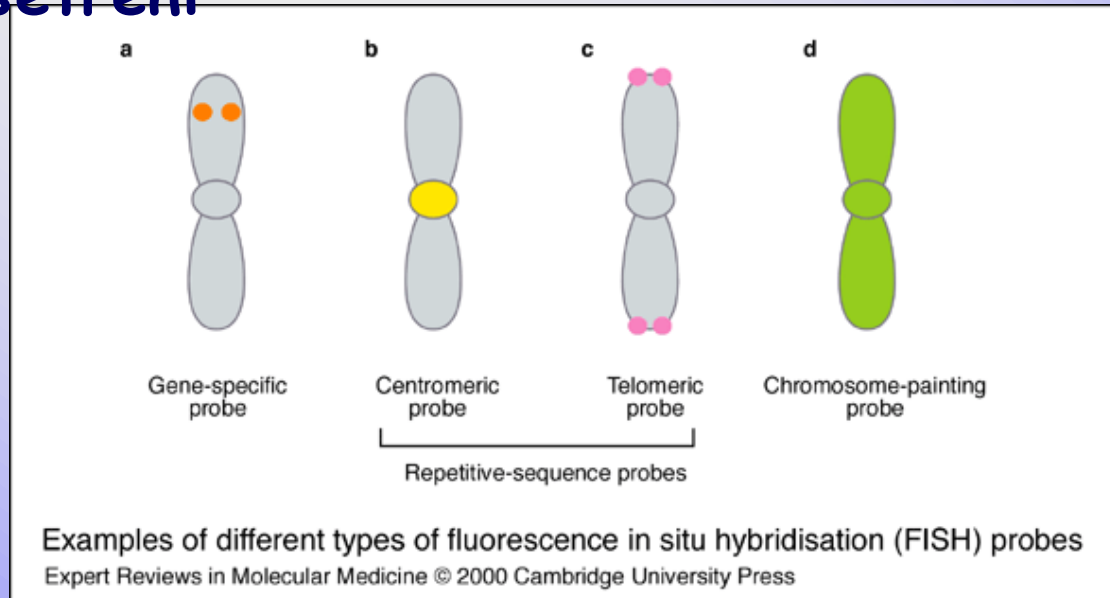
# Submikroskopické změny

## Mikrodeleční syndromy

- FISH (fluorescenční in situ hybridizace), M-FISH, SKY (spektrální karyotypování), CGH (komparativní genomová hybridizace),
- submikroskopické změny (**mikrodelece nebo mikroduplikace, marker chromosomy, složité přestavby**, vyhledávání typických změn v onkologii...)
- rychlá diagnostika v časové tísni, v graviditě
- vyšetření v metafázi i interfázi
- MLPA, CGH, array CGH - genetické čipy

- spojení poznatků molekulární biologie a cytogenetiky
- doplňuje, zpřesňuje a urychluje cytogenetické vyšetření
- řeší nedostatky klasické cytogenetiky:
- nedostatečný počet mitóz
- špatná kvalita chromozomů
- nízká citlivost vyšetření

## FISH



MLPA, CGH, HR-CGH, array-CGH



# Syndrom Di George

- Velo - Kardio- Faciální syndrom
- CATCH 22
- Vrozené srdeční vady typické konotrunkální vady, faciální dysmorfie, hypoplasie - aplasie thymu event. příštítných tělísek, imunodefekty, hypoparathyreoidismus

# Williams - Beuren syndrom

- del 7q11.23
- Faciální dysmorfie - Elfin face - silné rty, odstávající větší uši, srdeční vady - stenosis aorty, plicnice, hypokalcemie, malá postava, PMR, hernie, hrubý hlas, kostní anomálie, přátelská povaha, dobrý sluch...



# Prader-Willi syndrom

- Hypotonie, hypotrofie, poruchy příjmu potravy v kojeneckém věku
- PMR, malá postava, obesita, hyperfagie, akromikrie, hypogonadismus později
- mikrodele delece 15q11-12 paternální



# Prader-Willi syndrom

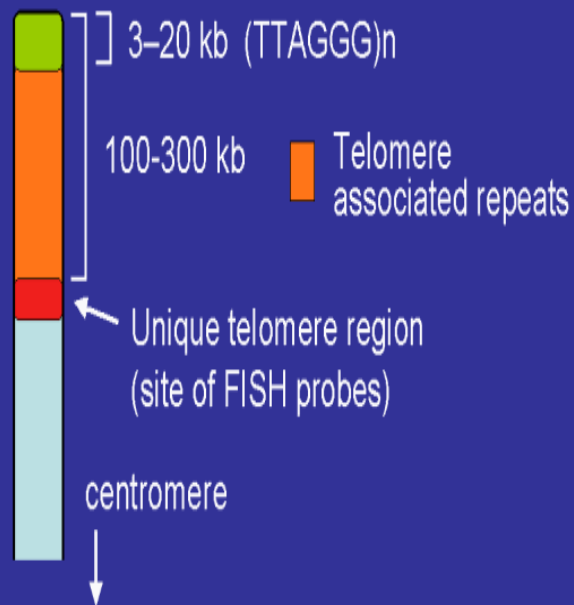
- Snížená aktivita plodu
- Neprospívání kojenců
- Hypotonie novorozenců
- Obesita
- Hyperfagie, neukojitelný hlad
- Hypogenitalismus, hypogonadismus
- PMR
- Malá postava
- Akromikrie
- Hypopigmentace
- Problémy s chováním

# Angelman syndrom

- těžká PMR,  
epilepsie, záchvaty  
smíchu, těžce  
opožděn vývoj řeči
- atypické chování
- stigmatizace
- mikrodelece  
15q11-12 mat

# Telomery

## The telomere



- fyzické konce chromozomů
- úplné konce tvořeny proteiny a tandemovými repeticemi DNA(TTAGGG) 3-20 Kb (společné pro všechny chromozomy)
- TAR - doprovodné repetitivní sekvence subteloerické oblasti 100-300 Kb
- jedinečné sekvence - sondy pro FISH