

# **Mícha - Medulla spinalis**

# Vývoj neurální trubice v oblasti míchy

# MÍCHA - Medulla spinalis

- délka 40 – 50 cm, tloušťka 1cm
- váha asi 30g
- uložena v páteřním kanále
- sleduje zakřivení páteře

**Kraniálně:** pokračuje v medulla oblongata, hranice tvoří **decussatio pyramidum** (ve fissura mediana anterior) **nebo odstup I. míšního nervu**

**Kaudálně:** **conus medullaris** ( hrot leží na úrovni meziobratlové ploténky L1-2, tělo L2)  
– **filum terminale** (25 cm, tlusté 1mm)  
**část páteřního kanálu v kaudální části lumbální a celé sakrální je vyplněna jen nervovými kořeny– cauda equina**

## Mícha

- zachovává stavbu původní neurální trubice s centrálním kanálem uprostřed
- na úrovni míchy se realizují jednoduché nepodmíněné reflexy

# Mícha

- tloušťka míchy není ve všech oddílech stejná - ztluštění

**intumescentia cervicalis (C3-T2)**

**intumescentia lumbosacralis (T9-L1)**

místa odstupu nervů pro končetiny

# Stavba míšního nervu

- radix anterior: motorický
- radix posterior: senzitivní
- Ganglion spinale

Míšní nerv

ramus dorsalis  
smíšený

ramus ventralis  
smíšený

•počet míšních segmentů odpovídá počtu míšních nervů

**Krční oddíl** (*pars cervicalis*): 8 segmentů (C1-8), C1 vystupuje mezi týlní kostí a atlasem, *nervi cervicales*

**Hrudní oddíl** (*pars thoracica*): 12 segmentů (Th1-12), *nervi thoracici*

**Bederní oddíl** (*pars lumbalis*): 5 segmentů (L1-5), *nervi lumbales*

**Křížový oddíl** (*pars sacralis*): 5 segmentů (S1-5), *nervi sacrales*

**Kostrční oddíl** (*pars coccygea*): 1 segment (Co1), *nervi coccygei*

- **podélné rýhy**

**Fissura mediana anterior**

**Sulcus medianus posterior**

**Sulcus anterolateralis**

**Sulcus posterolateralis**

**Sulcus intermedius posterior**

- **sulcus anterolateralis** (motorické)
- **sulcus posterolateralis** (senzitivní)



# Mícha – *ventrální pohled*

- **Fissura mediana anterior**
- **Sulcus anterolateralis- radix anterior**

# Mícha: dorzální *pohled*

- **Sulcus medianus posterior**
- **Sulcus posterolateralis**
  - radix posterior
- **S. intermedius posterior**

Ve třetím měsíci intrauterinního života mícha vyplňuje celou délku páteřního kanálu, později ale páteř roste mnohem rychleji a mícha novorozence obvykle končí u dolní hranice **L3**.

Rozdílný růst má za následek, že lumbální a sakrální kořeny se prodlužují pro dosažení příslušných meziobratlových prostorů a tvoří **cauda equina**. Naopak horní hrudní kořeny probíhají horizontálně.

# Vnitřní stavba míchy

## šedá hmota (těla neuronů)

- kolem centrálního kanálu, na průřezu motýlovitý tvar
- vybíhá ve dva rohy – **vpředu**: silnější a kratší ***cornu anterius***, s **motoneurony** jejichž axony tvoří odstředivé (**motorické**) nervové dráhy
- **vzadu**: tenčí a delší ***cornu posterius***, na jehož neuronech končí axony pseudounipolárních neuronů (uložených ve spinálních gangliích) dostředivých (**senzitivních**) drah
- mezi oběma rohy obsahuje šedá hmota **interneurony** (spojovací neurony)

## bílá hmota (axony)

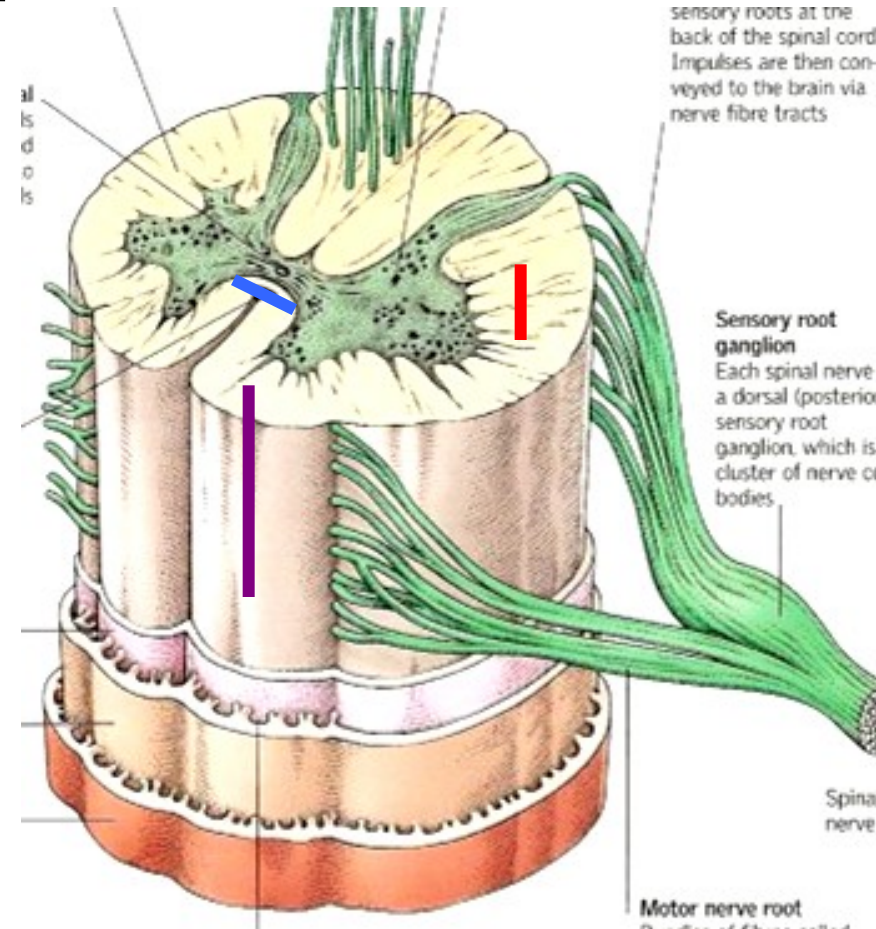
- uložena na povrchu míchy, tvořena svazky myelinizovaných axonů, rozlišujeme zde následující dráhy:

**asociační:** propojující dvě různá místa téhož míšního segmentu na téže straně, popř. sousední míšní segmenty

**komisurální:** spojující pravou a levou polovinu téhož segmentu

**projekční:** procházející vzestupně nebo sestupně míchou a vstupující do mozku, jsou dvojího typu (podle směru průběhu):

- sestupné:** probíhají v předním svazku míchy a pokračují jako **dráhy motorické**
- vzestupné:** probíhají v zadním svazku míchy a jsou pokračováním **drah senzitivních**



# Mícha – řez

## šedá hmota (*substantia grisea*)

- canalis centralis
- **cornu anterius**
- **cornu posterius**
- commissura grisea ant.+post.

## bílá hmota (*substantia alba*)

- **funiculus anterior**
- **funiculus lateralis**
- **funiculus posterior**
- commissura alba ant.+post.

## **Dráhy v míše – bílá hmota**

- **Ascendentní (aferentní, vzestupné) senzitivní**
  - somatosenzitivní a viscerosenzitivní informace konvergují v míšních nervech
- **Descendentní (eferentní, sestupné) motorické**
  - somatomotorické
  - visceromotorické (autonomní)

• ***Křížení drah !!!***

***(poškození dráhy způsobí  
druhostrannou obrnu)***

## Vzestupné dráhy

Modalita: ***dotyk, bolest, teplo-chlad, polohocit (propriocepce, kinestézie)***

Receptor: ***Exteroceptory, Interoceptory, Proprioceptory***

- První neuron: ***ganglion nervi spinalis***
- Druhý neuron: ***mícha / mozkový kmen***
- Třetí neuron: ***thalamus (nuclei ventrobasales)***
- Zakončení: ***mozková kůra, mozečková kůra, mozkový kmen***



## Sestupné dráhy

### Tractus corticospinalis = pyramidová dráha

hlavní motorická dráha – *volní motorika*

1. neuron – mozková kůra (pyramidová buňka)

2. neuron – alfa-motoneurony → míšní nerv

### Mimopyramidové (Extrapiramidové dráhy)

*mimovolní motorika*

# Tepenné zásobení

## podélné cévy:

a. spinalis ant. (nepárová vpředu) a. **vertebralis**

aa. spinales post. (nejčastěji 4 vzadu)

příčné cévy: větve tepen různých úrovní (segmentální)

# Žilní odtok z míchy

- **Podélné žíly**
- **Příčné žíly**

**...do vv. intercostales posteriores**

# **OBALY MÍCHY**

# OBALY CENTRÁLNÍ NERVOVÉ SOUSTAVY

- centrální nervová soustava (mícha i mozek) je na celém povrchu obalena několika vrstvami obalů
- nejpovrchovějším obalem je kostěný obal, tvořený kostmi kolem dutiny lebeční a páteřním kanálem
- pod kostěným obalem se nacházejí **mozkové pleny** (*meninges*, jedn. č. *meninx*). Jedná se o vazivové obaly, které tvoří následující struktury:

- **dura mater (tvrdá plena mozková)**
    - dura mater cranialis
    - dura mater spinalis
  - **arachnoidea mater (pavučnice)**
    - arachnoidea mater cranialis + spinalis
  - **pia mater (omozečnice)**
    - pia mater cranialis + spinalis
- Tvrdá plena**
- Měkké pleny (leptomeningx)**
-

## **DURA MATER (tvrdá plena)**

- **vnější obal z tuhého kolagenního vaziva**
- **v páteřním kanálu je mezi ní a periostem prostor (tzv. epidurální), vyplněný vazivem a žilními pleteněmi**
- **nevniká do nerovností (rýh, žlábků) na povrchu míchy (přeskakuje je)**

## **Saccus durae matris spinalis**

- od foramen magnum k tělu S2 -(filum terminale externum)
- mícha a cauda equina
- od stěn páteřního kanálu oddělena vazivem epidurálního prostoru
- s arachnoidea spinalis přechází na povrch míšních nervů ve foramen intervertebrale

# Prostory kolem tvrdé pleny

- spatium epidurale:

**Mozek - virtuální prostor**

**Mícha – je vytvořen kvůli saccus durae matris**

- spatium subdurale: virtuální prostor



## ARACHNOIDEA (pavučnice)

- jemnější vazivová blána
- obaluje míchu pod dura mater
- neproniká do nerovností na povrchu (pouze do těch štěrbin, do kterých proniká dura mater)
- mezi tvrdou plenou a pavučnicí je tzv. subdurální prostor, mezi pavučnicí a následnou měkkou plenou (viz níže) tzv. subarachnoideální prostor, který je vyplněn podobně jako dutiny CNS (mozkové komory a kanály) mozkomíšním mokem, který tak tvoří vodní polštář tlumící nárazy na mozek a nadlehčující mozek

## PIA MATER (měkká plena)

- velmi jemná vazivová blána, prostoupená sítí krevních cév
- nasedá přímo na povrch míchy a proniká do všech jejích povrchových nerovností (do rýh a žlábků oddělujících jednotlivé mozkové závity)

Endorhachis - periost páteřního kanálu

Dura mater spinalis - vnější list míšních obalů, vytváří **saccus durae matris spinalis**

Arachnoidea spinalis - pavučnice, zevní měkká plena, těsně naléhá na vnitřní povrch dura mater

Pia mater spinalis - vnitřní list měkkých míšních plen, jemná vazivová vrstva, kryjící všechny nerovnosti povrchu, obsahuje cévy

**Spatium epidurale** - prostor mezi endorhachis a saccus durae matris spinalis, vyplněn tukovou tkání a obsahuje vnitřní žilní pleteně páteřní

**Spatium subdurale** - pouze štěrbinovitý prostor mezi dura mater spinalis et arachnoidea spinalis, který se do skutečného prostoru rozšiřuje pouze za patologických stavů (subdurální krvácení)

**Spatium subarachnoideum** - prostor mezi arachnoidea spinalis et pia mater spinalis, obsahuje mozkomíšní mok

## Vrstvy v míšním kanále

- Periosteum = Endorhachis
- **Spatium epidurale**
- Dura mater spinalis
- **Spatium subdurale**
- Arachnoidea mater spinales
- **Spatium subarachnoideum**
- Pia mater spinalis
- Medulla spinalis

## Klinické využití

- Epidurální anestézie
- Lumbální punkce (spinální anestézie) aplikace léků

# Epidurální anestezie – spatium epidurale

# **Lumbální punkce – spatium subarachnoideu**

- **L3–L4, L4-L5: ve střední čáře přes lig. interspinale do**

# Obaly mozku

# DURA MATER (tvrdá plena)

**vnější obal z tuhého kolagenního vaziva**

**vystýlá dutinu lební (naléhá těsně na periost)**

**v páteřním kanálu je mezi ní a periostem prostor (tzv. epidurální), vyplněný vazivem a žilními pleteněmi**

**nevniká do nerovností (rýh, žlábků) na povrchu mozku a míchy (přeskakuje je)**

**vniká pouze do největších štěrbin mozku, kam vysílá své řasy:**



# Dura mater

## dura mater cranialis

vniká pouze do největších štěrbin mozku, kam vysílá své

řasy: **falx cerebri**

**tentorium cerebelli**

**falx cerebelli**

•v jednotlivých řasách a jejich úponech na kost probíhají žilní splavy

## falx cerebri:

- srpovitá řasa
- odstupuje z klenby lební po celém oblouku v mediánní rovině od kosti čelní přes kosti temenní až na kost týlní a proniká do *fissura longitudinalis cerebri*
- podél vnějšího okraje probíhá významný žilní splav (*sinus sagittalis superior*)
- při vnitřní okraji falx cerebri probíhá zepředu dozadu další žilní splav (*sinus sagittalis inferior*)

## falx cerebelli:

- menší srpovitá řasa uložena ve střední rovině
- zanořuje se mezi hemisféry mozečku
- upíná se na *crista occipitalis interna*
- v místě úponu probíhá menší žilní splav (*sinus occipitalis*)

## **tentorium cerebelli: řasa tvrdé pleny mozkové**

- **uložená v transverzální rovině, vniká do fissura transversa cerebri (štěrbiny oddělující hemisféry koncového mozku od hemisfér mozečku)**
- **upíná se k okrajům sulcu sinus transversi na týlní kosti a v jeho úponu tak probíhá velký žílní splav (*sinus transversus*) (pokračuje oboustranně na spánkovou kost, kde se esovitě stáčí a nazývá se *sinus sigmoideus*)**

# Arachnoidea

- bezcévná blána
- mezi dura mater a arachnoidea-spatium subdurale
- mezi arachnoidea a pia mater-spatium subarachnoidealis (liquor cerebrospinalis)
- nevniká do rýh a zářezů

# Pia mater

- vazivová blána, obsahuje hojné cévy
- vybíhá do všech rýh a nerovností
- zasahuje i do mozkových komor

# Spina bifida

## **Obrázky:**

**Atlas der Anatomie des Menschen/Sobotta. Putz,R., und  
Pabst,R. 20. Auflage. München:Urban & Schwarzenberg, 1993**

**Netter: Interactive Atlas of Human Anatomy.**

**Naňka, Elišková: Přehled anatomie. Galén, Praha 2009.**

**Čihák: Anatomie I, II, III.**

**Drake et al: Gray's Anatomy for Students. 2010**