

KONCOVÝ MOZEK (*telencephalon*)

KONCOVÝ MOZEK (*telencephalon*)

- **jedná se o vývojově pokročilejší část předního mozku a o nejpokročilejší část mozku vůbec**
- **uloženy (přemístěny) nejvyšší řídicí funkce v těle**
- **objemově největší částí mozku, jemuž dává tvar i velikost**

Vnější stavba koncového mozku

mozkové polokoule (*haemispheria cerebri*): párová součást koncového mozku- *haemispherium dextrum* a *sinistrum*, každá polokoule sestává ze dvou základních částí:

- **bazální část (*pars basilaris*)**: tvořena jádry šedé hmoty uloženými uvnitř hemisféry, tzv. *bazálními ganglii*
- **plášťová část (*pars pallialis*)**: tvoří tzv. *pallium* – plášť, který pokrývá shora bazální část, obsahuje ve vnější vrstvě šedou hmotu, tzv. **mozkovou kůru (*cortex*)**, a ve vnitřní vrstvě **bílou hmotu**, která tedy naléhá na bazální ganglia v nitru hemisféry

- mozková polokoule je svým tvarem předozadně protáhlou čtvrtkoulí, obě hemisféry dohromady tvoří polokouli
- pravá a levá hemisféra jsou ve střední rovině odděleny hlubokou štěrbinou (***fissura longitudinalis cerebri***)
- od mozečkových hemisfér jsou polokoule koncového mozku odděleny příčně probíhající štěrbinou (***fissura transversa cerebri***)
- na hemisférách rozlišujeme tři plochy:
facies inferior (dolní plocha)
facies medialis (vnitřní přivrácená plocha)
facies superolateralis (zevní konvexní plocha)

- na spodině fissura longitudinalis cerebri leží kalozní těleso – **corpus callosum** (představuje hlavní a největší komisuru telencephala)

Mozkové laloky

Každá hemisféra se dělí na 5 laloků:

čelní lalok (*lobus frontalis*): naléhá na vnitřní plochu šupiny čelní kosti- **polus frontalis**

temenní lalok (*lobus parietalis*): naléhá na vnitřní plochu kosti temenní

týlní lalok (*lobus occipitalis*): naléhá na vnitřní plochu šupiny týlní kosti- **polus occipitalis**

spánkový lalok (*lobus temporalis*): naléhá na vnitřní plochu šupiny kosti spánkové

ostrovní lalok (*lobus insularis*): tzv. Reilův ostrůvek, umístěný v jámě mezi lalokem spánkovým, čelním a temenním (ve *fossa lateralis*), není na povrchu mozku viditelný

- hemisféry jsou na svém povrchu rozbrázděny velkým množstvím rýh (***sulci***) na tzv. mozkové závitky (***gyri***), toto zbrázdění se označuje jako **gyrifikace** a slouží ke zvětšení povrchu mozkové kůry, do které se potom vejde větší množství neuronů (souvisí to s mohutným rozvojem koncového mozku u savců), k hlavním rýhám patří:
 - **sulcus centralis**
 - **sulcus parietooccipitalis**
 - **fissura cerebri lateralis**

Vnitřní stavba koncového mozku

- **mozková kůra** (*cortex*): vnější vrstva pláště, je to tedy součást *pars pallialis*
- **těleso bílé hmoty** (*corpus medullare*): vnitřní vrstva pláště, je to součást *pars pallialis*
- **bazální ganglia** (*striatum*): útvary odpovídající *pars basilaris*

1. MOZKOVÁ KŮRA

- mozková kůra je vrstva šedé hmoty pokrývající mozkové hemisféry
- tvoří vnější vrstvu pláště (pallia), je gyrifikovaná, čímž její plocha dosahuje (po rozvinutí) asi 0,25 m². Mozková kůra obsahuje na průřezu 3 – 6 vrstev neuronů, mezi nimiž je velké množství synaptických spojů, z morfologického a fylogenetického hlediska rozlišujeme následující úseky mozkové kůry (pláště):

Allocortex (paleocortex, archicortex)

Neocortex

1. allocortex

- vývojově nejstarší část mozkové kůry
- trojvrstevná struktura - obsahuje tři morfologicky odlišné vrstvy neuronů, u nižších obratlovců zahrnuje veškerou hmotu mozkové kůry pokrývající bazální ganglia, u člověka jen asi 5% plochy mozkové kůry
- z fylogenetického hlediska rozlišujeme dva vývojové stupně této kůry:

a) paleocortex: původní kůra koncového mozku, která se ve fylogenezi vyvinula jako čichový mozek (*rhinencephalon*), u člověka zaujímá paleocortex jen asi 1% plochy mozkové kůry (čichové centrum)

b) archicortex: hlavní součástí tzv. limbického mozku, vyvinul se jako sídlo emočních reakcí, emoce (instinkty) jsou u nižších obratlovců (částečně i u lidí) spojovány především s čichem (hlavním zdrojem informací potřebných k orientaci v prostředí), se kterým má archicortex těsné anatomické vztahy (je umístěn vedle paleocortexu, tedy čichového mozku), archicortex zaujímá u člověka asi 4% povrchu mozkové kůry na spodině hemisfér a v přilehlých oblastech

2. neocortex

- vývojově mladší část mozkové kůry
- šestivrstevnou strukturu, tzv. obsahuje šest morfologicky odlišných vrstev neuronů
- u člověka zaujímá neocortex asi 95% povrchu mozkové kůry a je sídlem nejvyšších řídicích funkcí, základní šestivrstevná stavba této kůry se na různých místech hemisféry více či méně liší
- byly vypracovány tzv. cytoarchitektonické mapy rozdělující mozkovou kůru do několika oblastí s přibližně stejnou vnitřní stavbou, nejpoužívanější je Brodmannova mapa dělící (celou) mozkovou kůru do 11 oblastí (*regiones*) a 52 ploch (*areae*)
- funkčně můžeme mozkovou kůru rozdělit do tzv. funkčních korových oblastí – okrsků, jež jsou sídly nejvyššího zpracování a integrace motorických a senzitivních informací (kůra motorická, senzitivní, zraková, sluchová atd.)

Funkční korové oblasti mozkové kůry

- téměř každá funkční korová oblast má dvě složky – **primární** (přijímá informace z receptorů nebo vydává povely k činnosti svalů) a **sekundární (asociační)** (zajišťuje hlubší analýzu dané funkce a integraci s ostatními korovými a podkorovými centry)

motorická korová centra

- jedná se o ty oblasti mozkové kůry, jejichž neurony vydávají impulzy k činnosti svalů
- jejich axony tedy pokračují do nižších úrovní CNS jako sestupné (motorické) dráhy
- v kůře koncového mozku mají specifické řídicí oblasti především funkce ovládající příčně pruhovanou (somatickou) svalovinu
- **primární motorická oblast**- volní hybnost- pyramidová dráha - poškození = chabá obrna (***gyrus praecentralis***)
- **sekundární (asociační) motorická oblast**- složitější pohyby, příprava pohybu- poškození = spastická obrna a zástava řeči (***gyrus frontalis superior***)
- **premotorická oblast**- příprava pohybu - spolupráce s okohybným polem - poškození = apraxie (***gyrus frontalis*** - zadní část)
- **frontální okohybné pole**- poškození = deviace bulbů

senzitivní korová centra

- přijímá prostřednictvím senzitivních drah informace z receptorů v kůži, pohybovém systému a v útrobních orgánech o citlivosti (senzitivitě)
- jedná se tedy o centrum jak somatosenzitivity, tak viscerosenzitivity
- primární senzitivní oblast- pocity dotykového čítí - poškození = hypestezie (snížená citlivost) (*gyrus postcentralis*)
- sekundární (asociační) senzitivní oblast- pocity méně přesného čítí - rozeznávání předmětů jejich ohmatáním (parietální lalok – horní část *fissura lateralis*)

senzorické korové oblasti

- centra smyslového vnímání (tedy obdoba senzitivních center, týká se však specializovaných smyslových orgánů)
- informace jsou do nich přinášeny z receptorů smyslových orgánů příslušnými dostředivými nervy
- čichová oblast
- chuťová oblast - v sousedství center pro senzitivitu jazyka
- zraková oblast – porucha - korová slepota
- sluchová oblast – porucha – hluchota - pacient nerozumí řeči
- vestibulární oblast

řečová centra

- **řeč (schopnost jazyka, mluveného i psaného) je specifickou vlastností pouze člověka. Má dvě řídicí centra – motorické a senzorické, které velmi úzce spolupracují a jsou propojeny svazkem nervových vláken (tzv. fasciculus arcuatus)**
- **obě řídicí centra jsou uložena v dominantní (tj. většinou levé) hemisféře**

Brocova (motorická) kortikální oblast - u praváků v L-hemisféře, u leváků v P-hemisféře

- uloženo v čelním laloku před primární motorickou kůrou
- toto centrum řídí pohyby svalů, které se uplatňují při mluvené řeči a při řeči psané, dává člověku schopnost vyjadřovat se
- porucha - rozumí řeči, ale nemluví

Wernickeova (senzorická) kortikální oblast - v dominantní hemisféře

- uloženo v zadní části spánkového laloku, sousedí s asociační sluchovou oblastí, se kterou má funkčně velmi úzký vztah
- umožňuje pochopení mluvené řeči, pochopení psané řeči (schopnost číst) a smyslu mimického vyjadřování (gestikulace)
- porucha - nerozumí řeči, mluví nesrozumitelně

Wernickeovo centrum porozumění řeči

- stýkají se a analyzují podněty ze zrakové a zvukové oblasti
- **hlavní oblast lidské řeči**, váže se na ní interpretace slov, vyjadřuje duševní pochody, emoce a uplatňuje se při myšlení, logickém uvažování
- rozvinutější je v levé hemisféře, v pravé hemisféře má trochu jinou funkci (*vnímání hudby, obrazů, prostorová orientace*)

Př. Otázka :“Jak se jmenuješ?“- 1. otázka se zaregistruje ve sluchové oblasti; 2. strukturuje se ve Wernickeově oblasti (uvědomění), 3. prostřednictvím obloukovitého svazku do Brocova centra (motorické oblasti) a vydá signál svalům úst a hrdla, které umožní odpověď na otázku.

Nejvyšší řídicí centra

- jedná se o sídla nejvyšších funkcí, patří sem např. kůra limbického mozku, která řídí emoční chování a paměť, centra řečová...

Asociační korové oblasti

- dochází zde k integraci somatosenzitivních, zrakových a sluchových korových oblastí
- lokalizace je v širokých korových oblastech lobus parietalis, occipitalis, temporalis
- zvláště pro člověka má ale největší význam tzv. *frontální asociační kůra* uložená v předních částech čelních laloků je spojena s thalamem, limbickým systémem a RF realizují se zde nejvyšší mentální funkce, vzniká zde pocit vědomí a sebevědomí,
- porucha- apatie, emoční labilita (frontální lobotomie)

Limbecký systém

- sídlem paměti a zdrojem emocí a motivací
- limbická odpověď – afektivní chování - strach, vztek, agrese, potěšení, odpor, nebezpečí
- motivace - hlad, žízeň, sexuální a reprodukční chování
- korové struktury (zachování života a rodu)
- jádra v koncovém mozku - amygdala
- jádra diencephala a kmene - jádra thalamu a hypothalamu
- spoje limbického systému

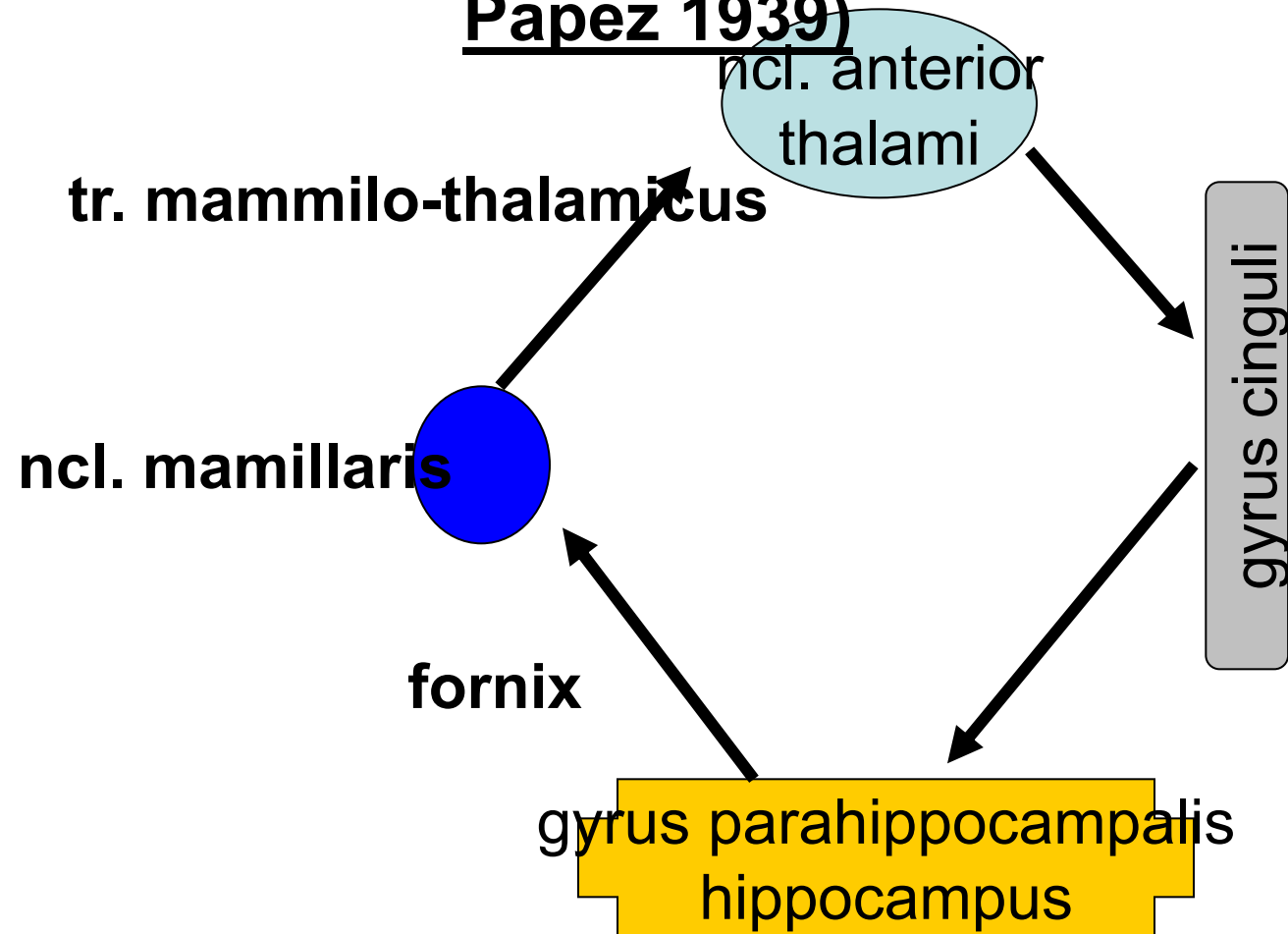
Amygdala

- **Největší komplex šedých hmot, temporální lalok**
- **aferentní – z mozkové kůry (čich, chuť, asociální kůra) a z BG, hypotalamu a RF**
- **eferentní – hypotalamus, BG, thalamu, mozkový kmen**
- **integrace senzorické informace - schopna ovlivňovat somato- i visceromotoriku - dodává neutrálním vjemům emoční náboj**
- **zničení- zklidnění- poruchy emočního prožívání**
- **dráždění- zvýšená pozornost, strach, úzkost, agrese**

Hippocampus

- Zničení - ztráta schopnosti učit se, pamatovat si

Papezův okruh (James Papez 1939)



• nemá specifickou funkci

Dominance hemisfér

- z makroskopického hlediska jsou obě hemisféry (jejich kůra) přibližně stejné, avšak liší se svojí funkční aktivitou
- u řady funkcí obvykle jedna hemisféra převažuje, to je tzv. **dominantní hemisféra**
- u asi 96% praváků a asi 70% leváků je dominantní pravá hemisféra
- pravá hemisféra se u většiny lidí uplatňuje v neverbálních schopnostech (trojrozměrné vidění, rozpoznávání tváří, emočního obsahu řeči, estetické vnímání atd.)
- levá hemisféra při schopnostech verbálních (vyžadujících analýzu situace, logické myšlení atd.)

2. TĚLESO BÍLÉ HMOTY KONCOVÉHO MOZKU

- bílá hmota koncového mozku se nazývá *corpus medullare*, je tvořena obrovským počtem nervových vláken (drah), jež spojují různá místa v hemisférách nebo vedou z hemisfér do ostatních částí nervové soustavy

asociační dráhy: dráhy, které spojují dvě různá místa v téže hemisféře, příkladem je *fasciculus arcuatus* (obloukový svazek) – dráha spojující Brocovo a Wernickeovo centrum řeči

komisurální dráhy: dráhy spojující dvě místa v opačných hemisférách, zajišťují koordinovanou činnost obou hemisfér, největším jejich svazkem je kalózní těleso (***corpus callosum***)

projekční dráhy: dráhy spojující mozkovou kůru s nižšími úrovněmi CNS (nebo naopak), vystupují (nebo vstupují) z mozkového kmene přes crura cerebri do hemisfér a zde se vějířovitě (radiálně) rozbíhají ke kůře – tento vějířovitý útvar složený z nervových vláken se nazývá *corona radiata*

Asociační dráhy - propojují různě vzdálené korové oblasti hemisféry

- krátká vlákna
- dlouhá vlákna

Komisurální dráhy

- Homotropní
- Heterotropní
 - corpus callosum
Lobus frontalis, parietalis,
occipitalis + sluchové
 - commissura anterior
Lobus temporalis,
čichové oblasti,
hippokampové oblasti
 - commissura posterior
Zadní jádra talamu
 - commissura fornicis
Gyrus hippocampi a
hypokampové oblasti

Projekční dráhy - svazky axonů, tvoří spojení kůry telencefala a níže uložených strukt.

krátké projekční dráhy

dlouhé projekční dráhy

capsula interna

Vzestupné - vedou senzitivní a senzorické informace, kříží se- radiatio talami, optica, acustica

Sestupné - vedou motorické informace, kříží se- tractus corticospinalis

Capsula interna

CAPSULA INTERNA

- nahromadění nervových drah mezi talamem a BG
 - crus anterior - vlákna předního tr. thalamocorticalis a tr. frontopontinus
 - genu - tr. Corticonuclearis (část svalů hlavy a krku)
 - crus posterior - tr. corticospinalis (topograficky)
 - tr. corticoreticularis, tr. corticorubralis
 - tr. thalamocorticalis, tr. parieto-, temporo-occipitopontinus
 - radiatio optica – konec zrakové dráhy
 - radiatio acustica – konec sluchové dráhy

3. BAZÁLNÍ GANGLIA

- jedná se o velká jádra šedé hmoty, leží laterálně od thalamu, jsou zanořeny do hloubky bílé hmoty
- *bazální ganglia jsou nejvyvinutější částí koncového mozku u vodních obratlovců, u nichž převládají nad mozkovou kůrou, nejvyššího rozvoje dosáhla u ptáků, u savců, byl rozvoj striata zatlačen rozvojem mozkové kůry*
- bazální ganglia jsou funkčně **zapojena do motorických neuronálních okruhů** (podobně jako motorická kůra koncového mozku, velká jádra šedé hmoty ve středním mozku a mozeček – se všemi těmito částmi mozku jsou bazální ganglia spojena)
- účastní se především na vytváření programů pro zamýšlené pohyby, **koordinace mezi reflexní a úmyslnou aktivitou**
- nejsou sama schopna vytvářet vstupní informace pro pohyb
- **klíčový význam v integraci motorických funkcí**
- **spolu s mozečkem spojení mezi senzorickým a motorickým systémem**
- **emoce, kognitivní funkce**
- **u živočichů s málo rozvinutou kůrou – motorické ústředí (let)**

- **Corpus striatum**= nucleus caudatus + putamen
- **Nucleus lentiformis**= globus pallidus (pallidum) + putamen
- **Clastrum**
- **Nucleus amygdalae** (mandle), která je funkčně zapojena do tzv. limbického systému

Poškození bazálních ganglií

- **Chorea**- bezděčné pohyby v klidu i při pohybu, mizí ve spánku
- **Athetosa**- pomalé kroutivé pohyby distálních částí končetin, grimasy, nejasná řeč
- **Balismus**- mimovolní pohyby značné amplitudy- létací pohyby
- **Parkinsonismus**- hypertonie svalů, ztížená hybnost, klidový třes mizící ve spánku, tichá řeč, drobné písmo

Mozkové komory

Ventriculus lateralis

- v hemisférách

Foramen interventriculare

Ventriculus tertius

- mezi thalamy

Aqueductus mesencephali

Ventriculus quartus

- mezi mozkovým kmenem a mozečkem

- **ependym komor+pia mater = tela choroidea- plexus choroideus- liquor cerebrospinalis (150ml, denně 500ml)**
- **apertura mediana et laterales ventriculi IV. - subarachnoidální prostor**

Lumbální punkce

Hydrocephalus

Cévní zásobení mozku

A. vertebralis

A. carotis interna

Circulus arteriosus Willisii

Sinus durae matris

Děkuji za pozornost!

- **Obrázky:**
- **Atlas der Anatomie des Menschen/Sobotta. Putz,R., und Pabst,R. 20. Auflage. München:Urban & Schwarzenberg, 1993**
- **Netter: Interactive Atlas of Human Anatomy.**
- **Naňka, Elišková: Přehled anatomie. Galén, Praha 2009.**
- **Čihák: Anatomie I, II, III.**
- **Drake et al: Gray's Anatomy for Students. 2010**