

# **Herpetické viry**

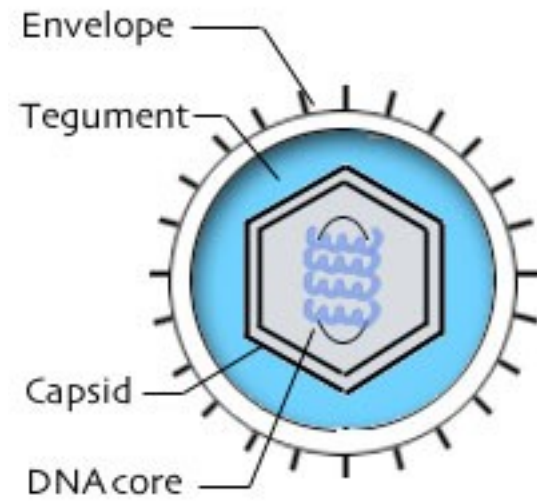
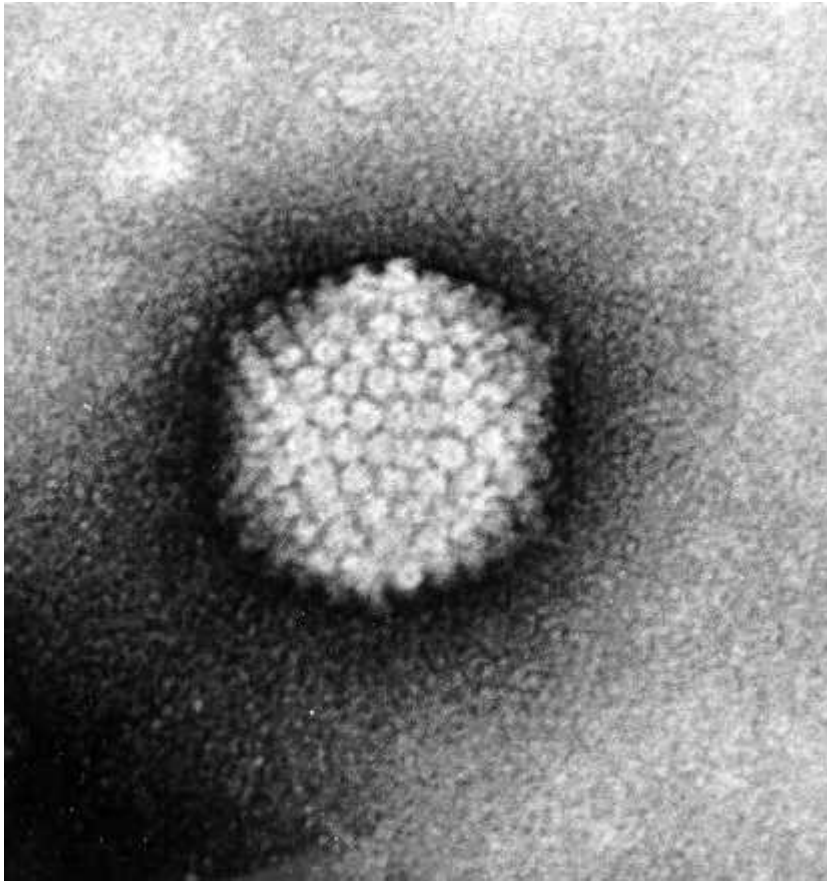
MUDr. Jana Bednářová, PhD.

OKM FN Brno


# ***Herpesviridae***

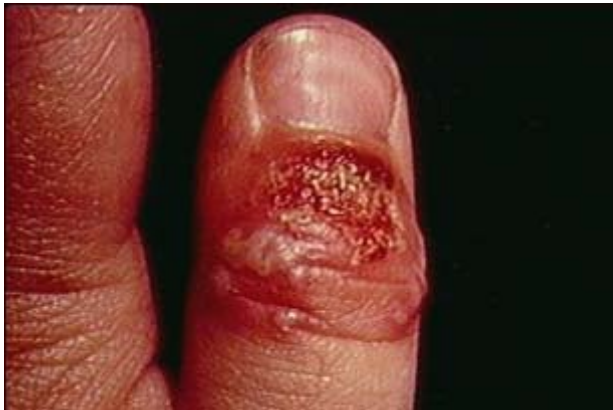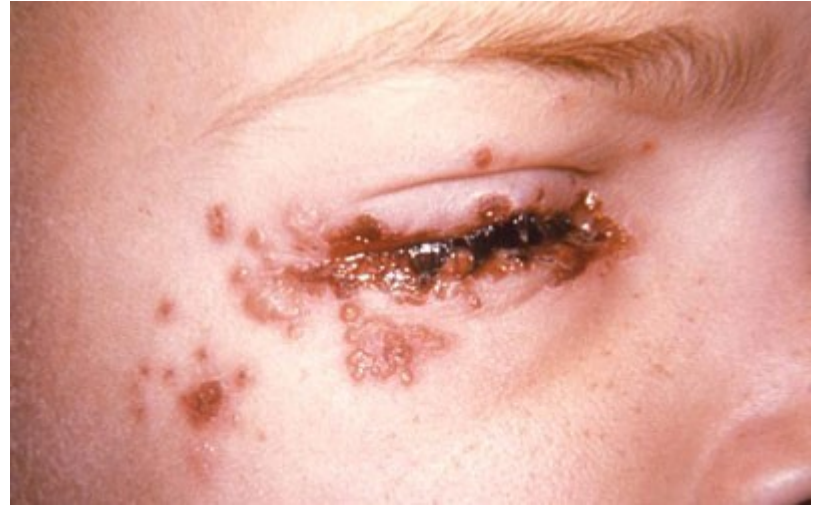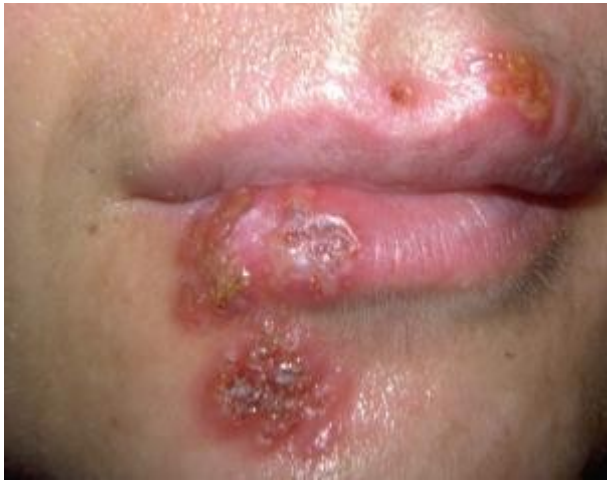- Morfologie: obalené DNA-viry ikosaedrální symetrie, 120-200 nm
- Stavba virionů: nukleoid, kapsida, tegument, obal
- Množení: transkripce a replikace DNA v jádře, translace v cytoplazmě
- latentní infekce
- *Alphaherpesvirinae* (HSV, VZV), *Betaherpesvirinae* (CMV, HHV6, HHV7), *Gammaherpesvirinae* (EBV, HHV8)

## Stavba virionu herpetických virů

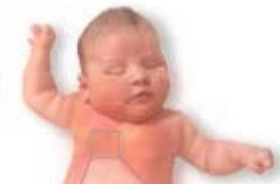
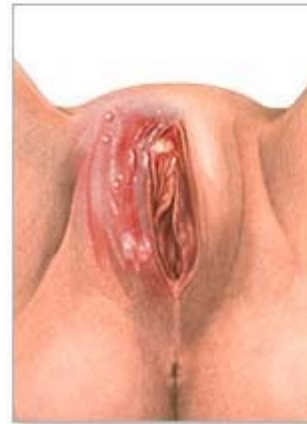
# Rod *Simplexvirus*

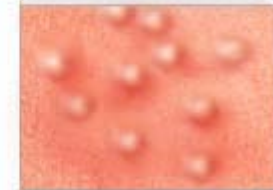- ***Virus herpes simplex 1 a 2*** (HSV, virus prostého oparu)
- Patogeneze: sliznice dutiny ústní, spojivky, genitálu  nervová ganglia (latentní infekce), při zátěži reaktivace
- Patogenita:
  - ✓ primární infekce: inaparentní, gingivostomatitida, keratokonjunktivitida, meningoencefalitida
  - ✓ rekurentní infekce: herpes labialis, gingivitida, keratitida, herpes genitalis



Mother with active herpes infection (although active infection may not be apparent)



Blisters due to congenital herpes



# Rod *Simplexvirus*

- Epidemiologie: jediným zdrojem infikovaný člověk, latentně nakažena většina populace, u 1/3 rekurentní infekce
- Terapie: acyklovir, valaciclovir, famciclovir
- Prevence: Lupidon H (HSV1), Lupidon G (HSV2)
- Laboratorní průkaz: (izolace viru na tkáňových kulturách, určení neutralizačním testem), PCR, průkaz protilátek IgM, IgG metodou ELISA

# Rod *Varicellovirus*

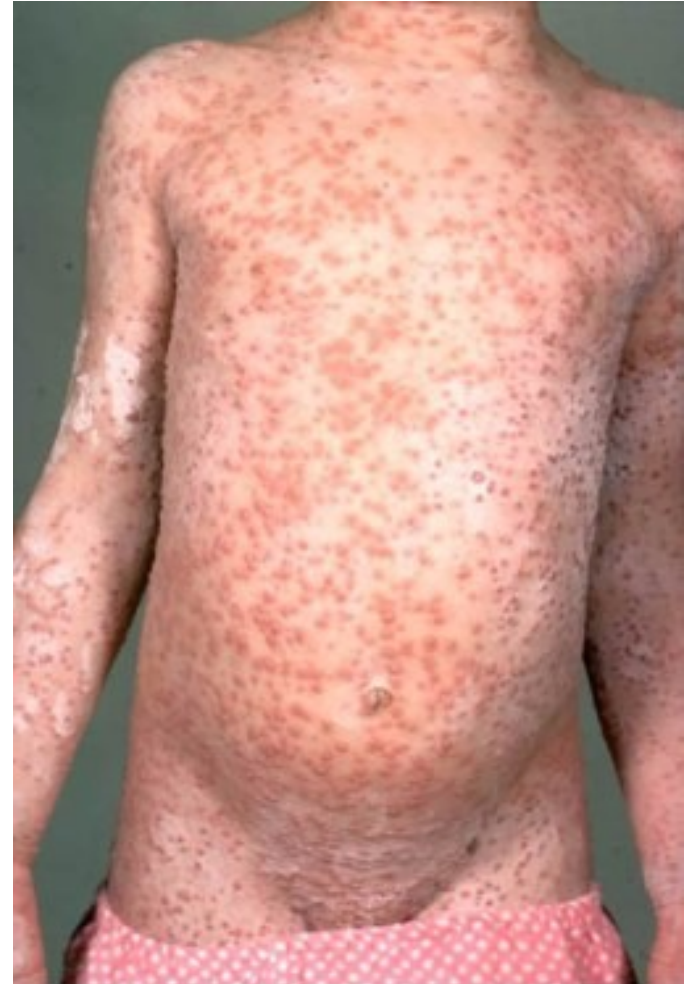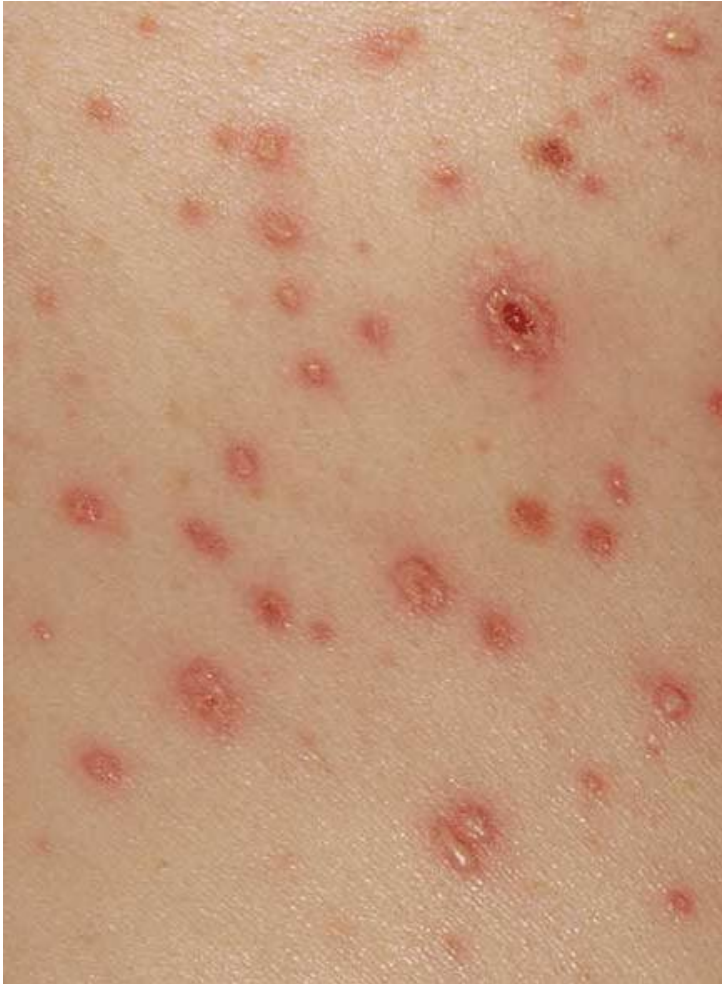- ***Virus varicelly-zosteru*** (VZV, virus planých neštovic a pásového oparu)
- Patogeneze: respirační trakt → regionální lymfatické uzliny → generalizace krví → sliznice a kůže – plané neštovice
- latentní infekce dorsálních kořenových ganglií
- reaktivace – pásový opar

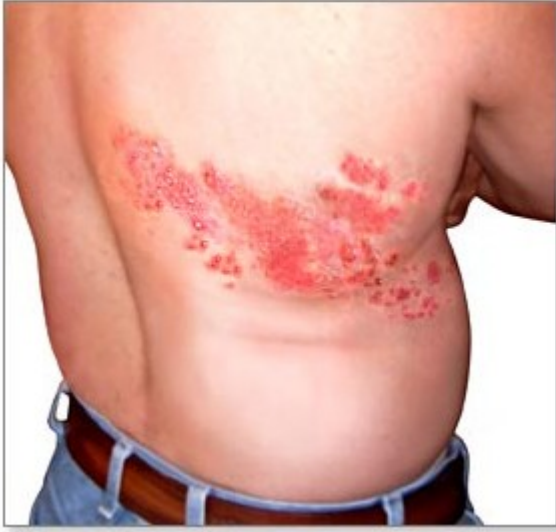# Rod *Varicellovirus*

- Patogenita: plané neštovice (varicella)
  - ✓ benigní celkové onemocnění
  - ✓ komplikace: sekundární bakteriální infekce, pneumonie, meningoencefalitida, cerebellitida
- **pásový opar (herpes zoster)**
  - ✓ bolestivé onemocnění
  - ✓ komplikace: postherpetická neuralgie

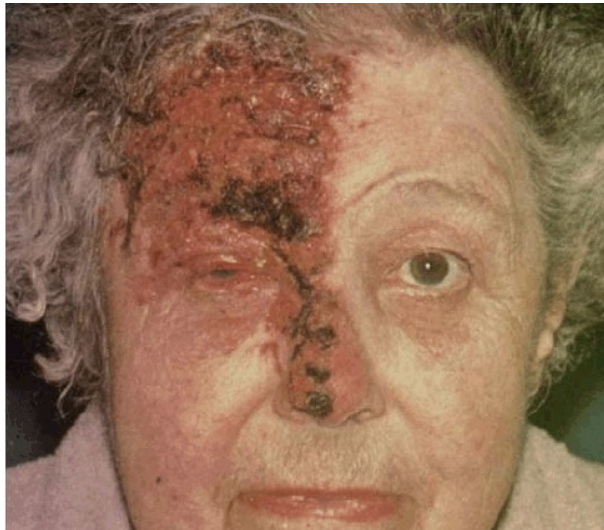
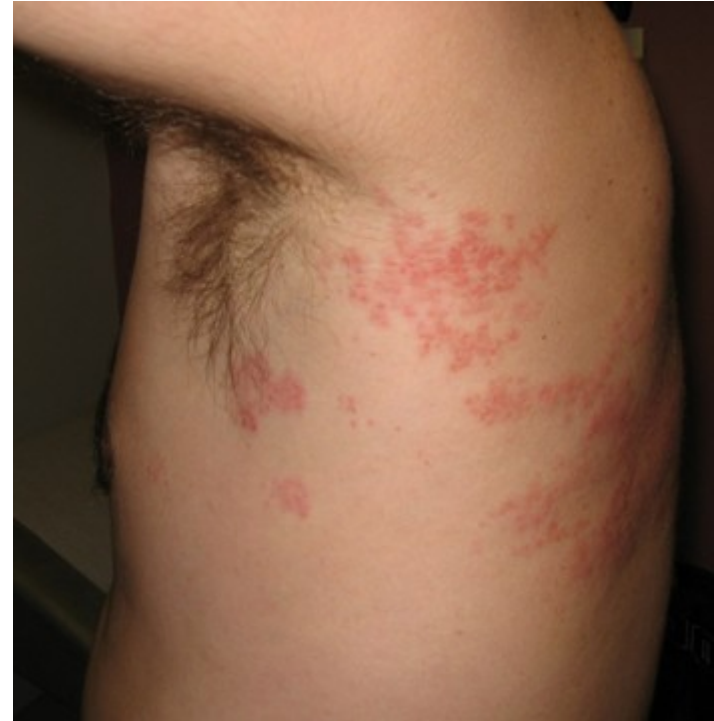
# Varicella





Herpes zoster



# Rod *Varicellovirus*

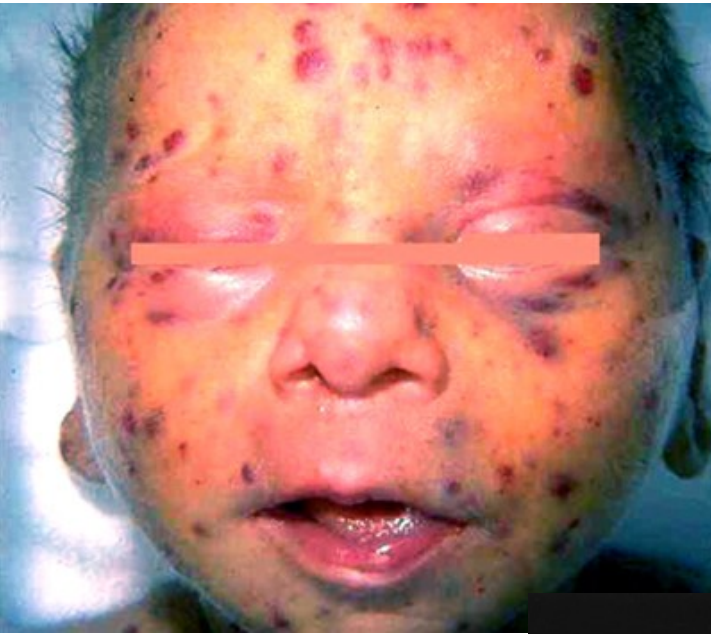- Terapie: acyklovir, valaciclovir, famciklovir, foskarnet
- Epidemiologie: přenos kapénkovou infekcí
- Profylaxe: u osob s postiženou imunitou specifický imunoglobulin
- Prevence: očkování – atenuovaná monovalentní vakcína (Varilrix, GlaxoSmithKline Biologicals)
- Laboratorní diagnostika: PCR, přímá imunofluorescence, průkaz protilátek IgM, IgG metodou ELISA, KFR

# Rod *Cytomegalovirus*

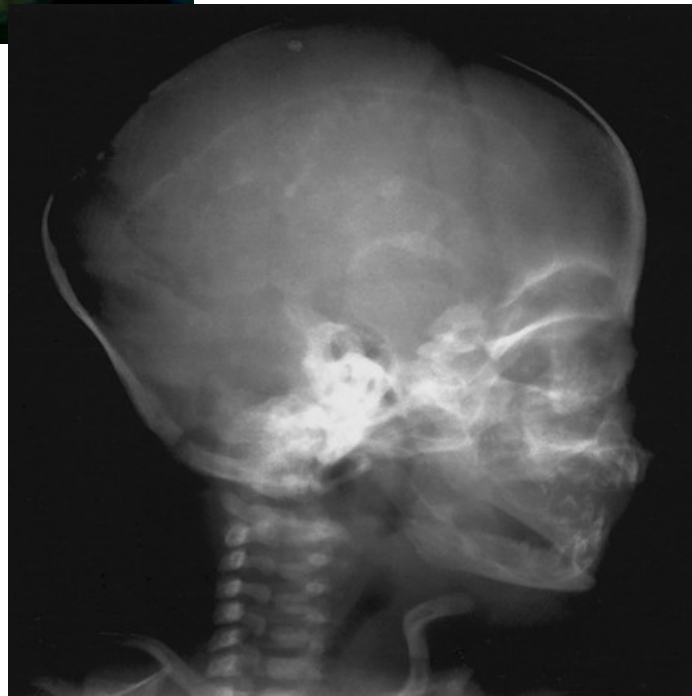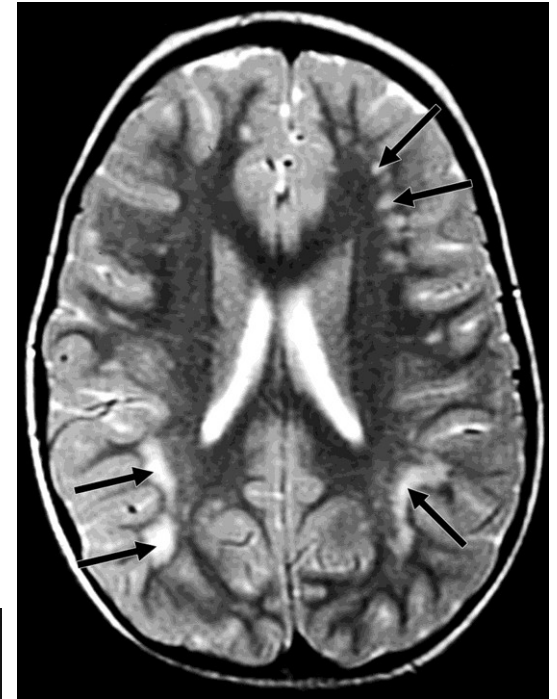- *Lidský cytomegalovirus* (CMV)
- Patogeneze: sliznice respiračního, zažívacího nebo urogenitálního traktu, generalizace krví, množení v epiteliálních buňkách vývodů slinných žláz a ledvinných tubulů
- Patogenita: inaparentní průběh, vyjimečně stav podobný infekční mononukleóze
- Vyjímka: gravidní a imunokompromitovaní

# Rod *Cytomegalovirus*

- **Kongenitální infekce:**
  - ✓ kongenitální cytomegalie, cytomegalická inkluzní choroba
  - ✓ postižení jater, mozku, krevetvorby
  - ✓ hepatosplenomegalie, trombocytopenie, petechie, ikterus, mikrocefalie, nitrolební kalcifikace, hluchota, chorioretinitida
  - ✓ vylučování viru močí a slinami několik let



Kongenitální  
cytomegalie



Mikrocefalie, kalcifikace

# Rod *Cytomegalovirus*

- u imunokompromitovaných osob postiženy plíce, játra, jícnen, střevo, sítnice, po transplantaci kostní dřeně těžké pneumonie
- oportunní infekce u AIDS: postižení plic, CNS (retinitis, encefalitis), GIT (esofagitis)

# Rod *Cytomegalovirus*

- Epidemiologie: jediný zdroj člověk, přenos orální, respirační, pohlavním stykem, transplacentárně
- Profylaxe a prevence: ganciklovir
- Laboratorní průkaz: urychlená kultivace (shell vial assay), PCR, průkaz protilátek IgM, IgG metodou ELISA, KFR

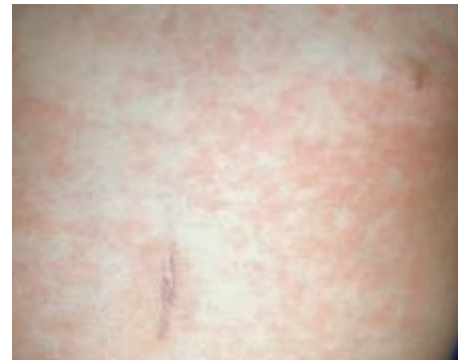
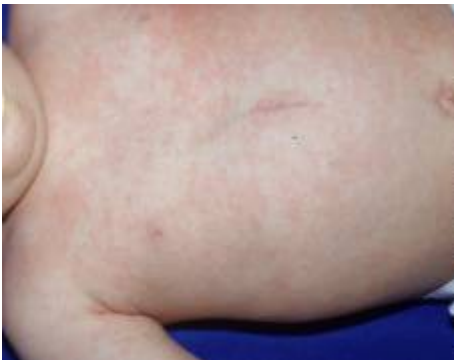
# Rod *Roseolovirus*

- ***Virus exanthema subitum*** (HHV-6)
- Patogenita: neurčité onemocnění dětí s vysokou horečkou, u 20% vyrážka (exanthema subitum, roseola infantum, šestá exantematická choroba)
- Reaktivace u příjemců transplantátů: horečnaté onemocnění, encefalitida, pneumonie, hepatitida
- Epidemiologie: přenos z matky na dítě mezi 6.-9. měsícem života (virus přítomen ve slinách)
- Laboratorní průkaz: PCR, protilátky IgM, IgG metodou ELISA nebo imunofluorescencí

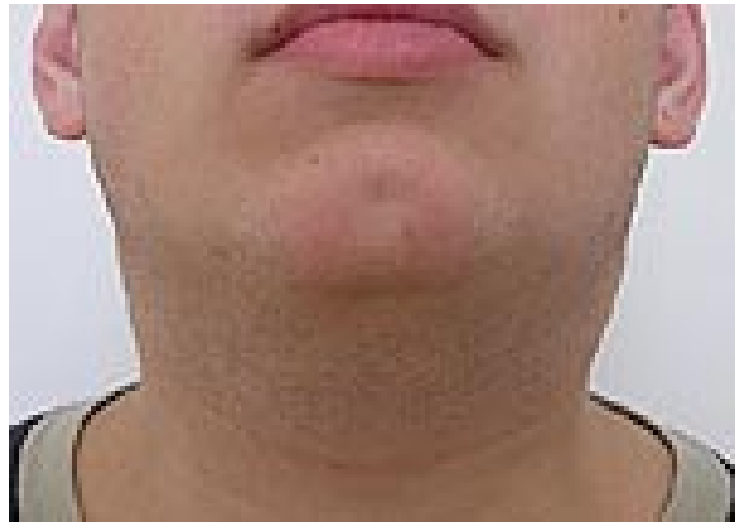
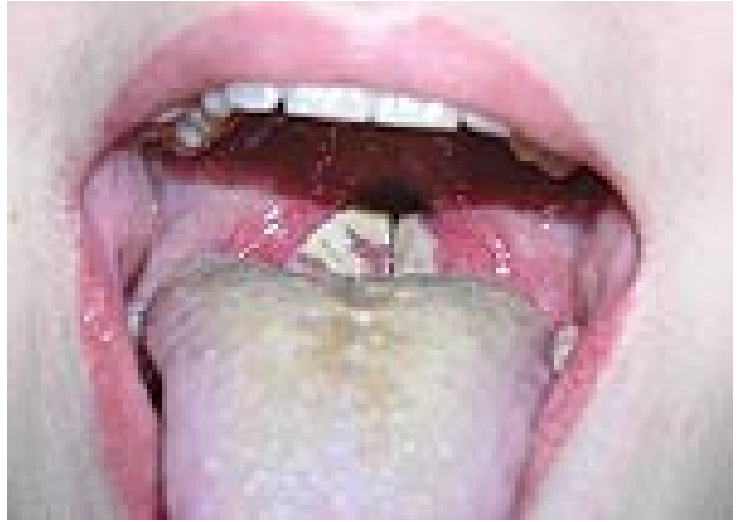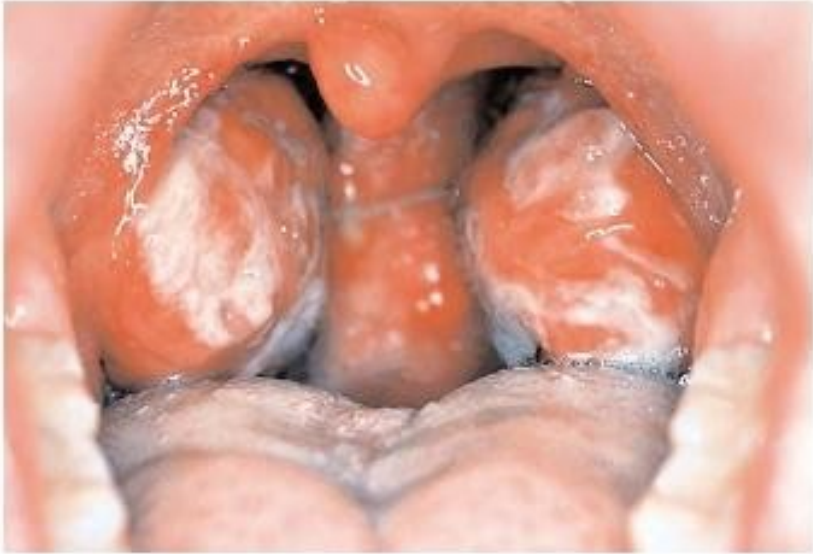# Rod *Roseolovirus*

- *Lidský herpesvirus 7* (HHV-7)
- primární infekce v dětství, většinou inaparentní nebo pod obrazem horečnatého onemocnění či exanthema subitum



# Rod *Lymphocryptovirus*

- ***EB-virus*** (EBV, virus Epstein-Barrové)
- Patogeneze: vstup sliznicí dutiny ústní, množení v epiteliích vývodů slinných žláz a B lymfocytech  
→ reakce buněčné imunity (T lymfocyty) – „atypické mononukleáry“
- Patogenita: infekce dětí a mladých dospělých – **infekční mononukleóza**
  - ✓ pseudomembranosní angína s krční lymfadenitidou a atypickými buňkami v KO



# Rod *Lymphocryptovirus*

- Onkogenní potenciál:
  - ✓ maligní Burkittův lymfom u dětí v Africe
  - ✓ nazofaryngeální karcinom v jižní Číně
- Epidemiologie: přenos viru slinami (kissing disease)
- Laboratorní průkaz: heterofilní protilátky (Paul-Bunnelova reakce), průkaz protilátek proti antigenům EBNA, EA, VCA metodou ELISA, PCR

# Rod *Rhadinovirus*

- ***Lidský herpesvirus 8*** (HHV-8)
- Patogenita: primární infekce může připomínat infekční mononukleózu
- Epidemiologie: přenos slinami, krví, pohlavním stykem, přítomen u 1/4 populace
- vztah mezi HHV-8 a Kaposiho sarkomem
  - ✓ vznik z endotelií cév v kůži, uzlinách a GIT
  - ✓ výskyt během rozvinutého AIDS

