

# CÉVNÍ ONEMOCNĚNÍ CNS, IKTOVÁ JEDNOTKA

Roman Kopáček



# CEREBROVASKULÁRNÍ PORUCHY

- všechny mozkové poruchy, způsobené poruchou cerebrální cirkulace
- **AKUTNÍ CMP**
  - **ISCHEMICKÉ IKTY, vč. TIA**
    - podle mechanismu vzniku:
      - OBSTRUKČNÍ (OKLUZIVNÍ) - uzávěr cévy trombem x embolem
      - NEOBSTRUKČNÍ - hypoperfuze z jiných regionálních či systémových příčin
  - **HEMORRHAGICKÉ IKTY**
    - **INTRACEREBRÁLNÍ** (hypertenzní x AVM, TU, hemorrhagické diatézy)
    - **SUBARACHNOIDÁLNÍ**
  - **INTRAKRANIÁLNÍ ŽILNÍ TROMBÓZY** (septické x aseptické)
- **CHRONICKÉ VASKULÁRNÍ poruchy** (AS:vaskulární demence)

# AKUTNÍ CÉVNÍ MOZKOVÉ PŘÍHODY

- patří mezi **NEJČASTĚJŠÍ A NEJZÁVAŽNĚJŠÍ** cévní onemocnění CNS
- synonyma: CMP, iktus, stroke, mrtvice...
- **DEFINICE CMP** = náhle vzniklá (x rychle se rozvíjející) ložisková mozková dysfunkce, která trvá déle než 24 hodin (nebo končí smrtí nemocného), bez jiné zjevné příčiny, než je porucha mozkové cirkulace
- charakter ISCHÉMIE (80%) nebo HEMORRHAGIE (20%) (z toho intracerebrálních je 12%, subarachnoidálních 8%)
- při trvání méně než 24 hodin se pro cévní příhodu užívá označení **TIA (= TRANZITORNÍ ISCHEMICKÁ ATAKA)**

# CMP - EPIDEMIOLOGIE

- celosvětově jedna z nejvýznamnějších příčin morbidity a mortality
- v průmyslových zemích **3. NEJČASTĚJŠÍ PŘÍČINA ÚMRTÍ** po kardiovaskulárních chorobách a nádorech. Úmrtnost:
  - Švýcarsko 64/100 000                      Rusko 273/100 000
  - ČR muži 116/100 000, ženy 167/100 000
- v akutním období umírá 10-15%, do půl roku 30%
- jedna z **HLAVNÍCH PŘÍČIN INVALIDIZACE**:
  - asi u 40% v důsledku reziduálního neurologického postižení k trvalé invalidizaci a částečné či úplné závislosti na péči druhých osob
- Incidence CMP- vzrůstá s věkem, v ČR vysoká, postupně se zvyšuje (roste procento seniorů i přežívání pac. s ICHS, ale i výskyt iktů jako takových)

# ISCHEMICKÉ IKTY (CMP) - PŘÍČINY

- **ATEROTROMBÓZA**
  - velkých a středních arterií (makroangiopatie) - 40%
  - malých cév (mikroangiopatie - lakunární infarkty) - 20%
- **KARDIOGENNÍ embolizace** - 16-20% (fisi, Mi stenóza, umělé chlopně...)
- **OSTATNÍ**
  - hematologické (polycytémie, trombocytémie, HAK!, leukémie, hyperkoagulační stavy)
  - hypoxicko-ischemická encefalopatie
    - při systémových hypoperfuzích (hypotenze, srdeční selhání)
    - při celkové hypo-až anoxii (respirační selhání, plicní embolie, intoxikace CO...)
  - neaterosklerotické arteriopatie
    - vazospazmy při SAK, disekce, angitidy, vrozené poruchy cév
  - nezjištěné (4%)

# iCMP - RIZIKOVÉ FAKTORY 1

- **ZÁSADNÍ VÝZNAM V PREVENCI CMP**
- přítomnost více faktorů má **KUMULATIVNÍ EFEKT**  
**PŘEDEVŠÍM RIZIKOVÉ FAKTORY ATEROSKLERÓZY**

## I. NEOVLIVNITELNÉ

- **VĚK** (riziko iktu stoupá každých 20 let cca 10x)
- **POHLAVÍ** (do určitého věku více muži, v klimakteriu i ženy)
- **DĚDIČNOST**: ↑ riziko = výskyt iktu do 65 let u příbuzných 1.řádu
  - dědičné poruchy =
    - hematologické (deficit proteinu C nebo S nebo ATIII)
    - pojivové (vaskulopatie)
    - dyslipoproteinémie
- **RASA** (vyšší u negroidní populace)

# iCMP - RIZIKOVÉ FAKTORY 2

## II. OVLIVNITELNÉ

- **KOUŘENÍ CIGARET** - ↑ rizika 2-3x
- **HYPERTENZE**: ↑ rizika 3-6x, důležité jsou hodnoty TK i trvání
  - samostatné rizik. faktory hypertenze:
    - ↑ přívod soli
    - DM
    - obezita
  - abusus alkoholu
  - stress
- **OBEZITA** - podpůrný faktor

## III. ČÁSTEČNĚ OVLIVNITELNÉ

- **DM**, ale i porucha glukózové tolerance - ↑ rizika 1,5-3x
- **HYPERLIPIDÉMIE** -
  - rizikový je zejm. ↑ cholesterol (> 5,2), LDL (> 3,4) a VLDL a ↓HDL (< 0,9 mmol/l).
  - statiny (inhibitory HMG-CoA reductázy) - ↓riziko iktu cca o 20-30% a to nejen snížením hladiny cholesterolu, ale i nezávisle na ní

# iCMP - RIZIKOVÉ FAKTORY 3

## IV. PŘIDRUŽENÉ

- **NEDOSTATEK FYZICKÉ AKTIVITY**
- **STRESS, PSYCHOSOMATICKÝ TYP** (zejm. manažerský typ A)
- **nadměrná konzumace ALKOHOLU** (mírná je naopak protektivní - doporučeno je 1l 10° piva nebo 3 dcl vína nebo 1 dcl 40% destilátu)

## SAMOSTATNÉ RIZIKOVÉ FAKTORY iCMP (kromě uvedených RF AS)

- **ONEMOCNĚNÍ SRDCE** (ICHS, selhání, fisi (↑ rizika 6x), onem. chlopní)
- **PŘEDCHOZÍ IKTUS či TIA**
- **HEMOSTATICKÉ FAKTORY:**
  - ↑ HTK, Hb a krevní viskozita
  - ↑ fibrinogen v séru (nad 3 g/l)
  - antifosfolipidové protilátky - marker vyššího trombotického rizika, zejm. do 50 let
  - ↑ homocystein



# HEMORHAGICKÉ CMP - RIZIKA

- **ARTERIÁLNÍ HYPERTENZE!!!**
- **HEMORHAGICKÉ DIATÉZY** = stavy zvýšené krvácivosti
  - purpury, leukémie, trombocytopenie
  - vrozené koagulopatie, hemofilie, jaterní poruchy
  - chronická antikoagulační terapie (warfarin, méně i heparin)
- **DROGOVÁ ZÁVISLOST** (amfetaminy, kokain...)
- **ABNORMÁLNÍ CÉVNÍ STRUKTURY V OBLASTI CNS:**
  - arteriovenózních malformace, kavernom
  - aneurysmata (zejm. SAK, méně mozkové hemorrhagie)
  - event. mozkového tumoru (který může prokrvácet)

# CMP - KLINICKÉ PROJEVY

- → klinické projevy **VARIABILNÍ** od lehkých po těžké či smrtelné
- typicky **AKUTNÍ VZNIK** (někdy rozvoj během hodin nebo kolísání obrazu)
- závisí **NA TYPU a ROZSAHU CMP** (ischémie x hemorrhagie x SAK)
  - **POSTIŽENÉM TEPENNÉM POVODÍ** (u ischémií)
  - nebo na **LOKALIZACI HEMATOMU** (u hemorrhagií)
- 82% **MOTORICKÝ** deficit (paréza, plegie - obvykle hemiparéza, nebo mono- či kvadraparéza, izolovaná faciální paréza)
- 45% **SENZITIVNÍ** deficit (hypo, an-, hyperestézie - obvykle v hemidistribuci)
- 27% **BOLESTI HLAVY**
- 24% porucha **ŘEČI**
- 20% **ZRAKOVÉ** poruchy (14% hemianopsie, ev. další poruchy zorného pole, 6% diplopie)
- 11% porucha **CHŮZE**                      4% křeče

# ISCHEMICKÉ IKTY (CMP): DĚLENÍ

## PODLE ČASOVÉHO PRŮBĚHU

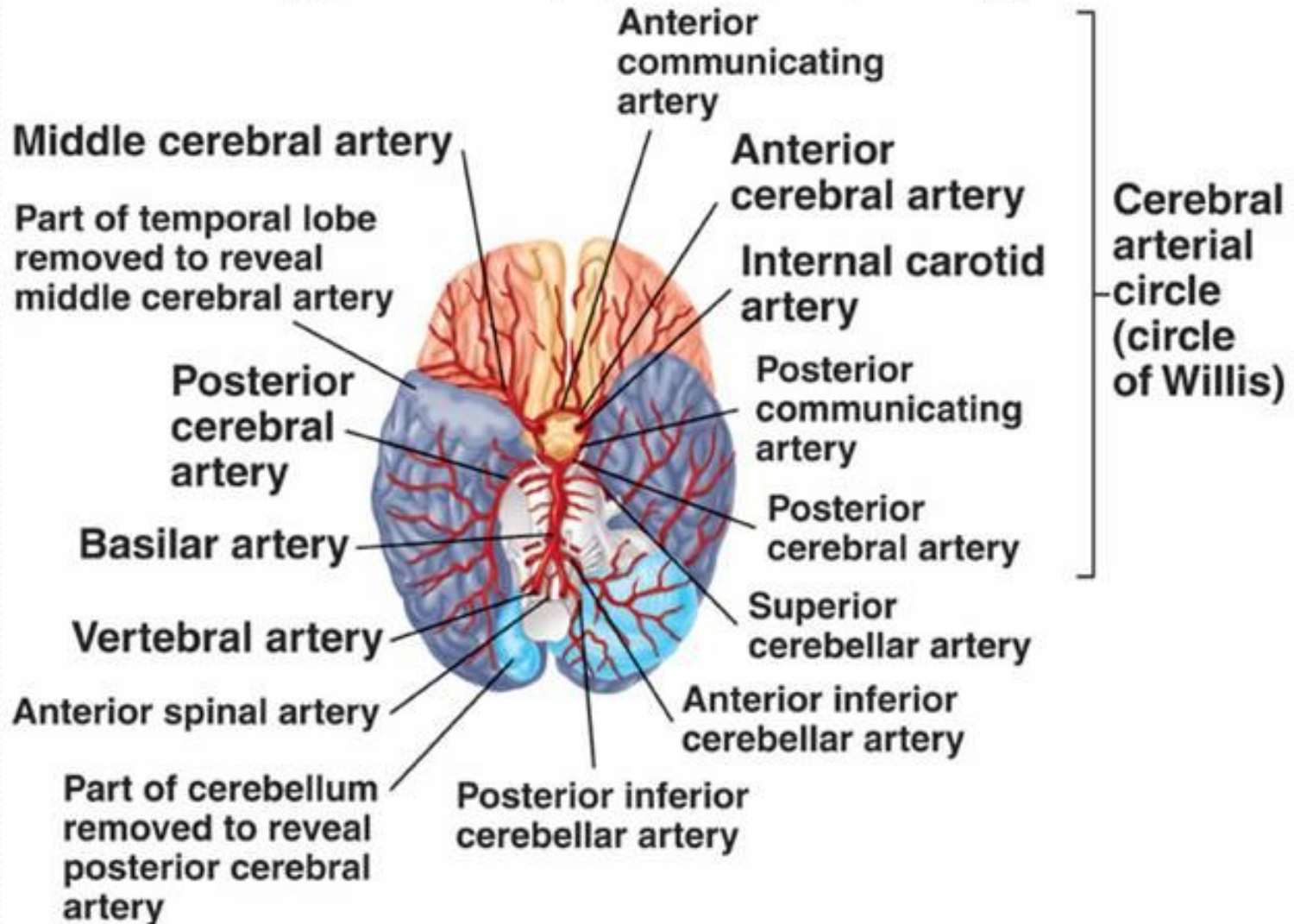
- tranzitorní ischemická ataka (**TIA**) - do 24 hodin
- reverzibilní ischemický neurologický deficit (**RIND**) (symptomatika trvá nad 24 hodin, ale plně odezní do 14 dní, resp. do týdne)
- **VYVÍJEJÍCÍ SE CMP** (progredující – narůstající trombus, opak.embolizace)
- **DOKONČENÉ CMP** (kompletní) – nález lehký (malý iktus) / těžký

## PODLE VZTAHU K TEPENNÉMU POVODÍ

- infarkty **TERITORIÁLNÍ** (v povodí některé mozkové tepny)
- **INTERTERITORIÁLNÍ** (na rozhraní jednotlivých povodí)
- **LAKUNÁRNÍ** (postižení malých perforujících arterií) (i velký iktus)

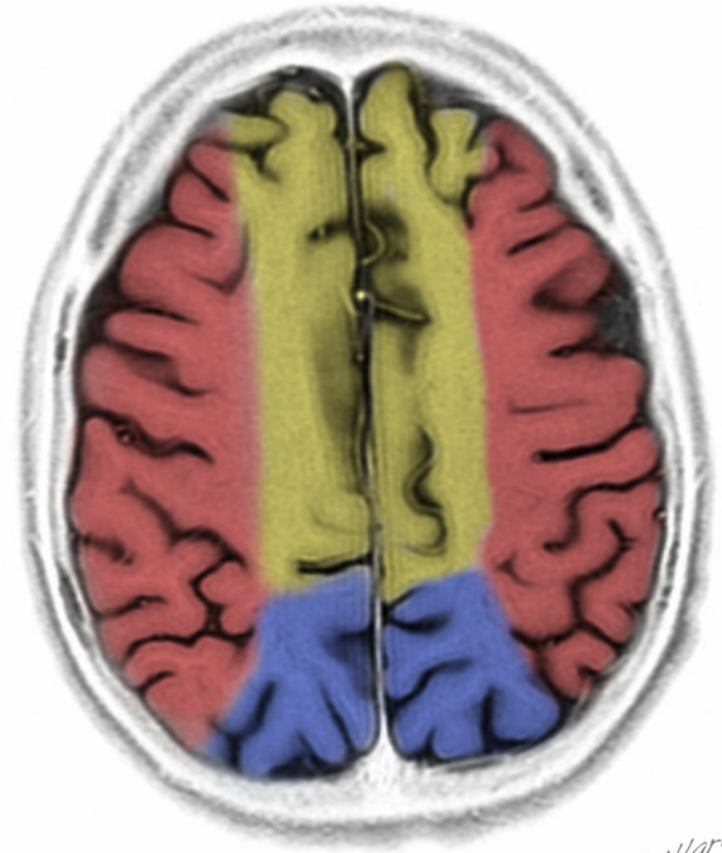
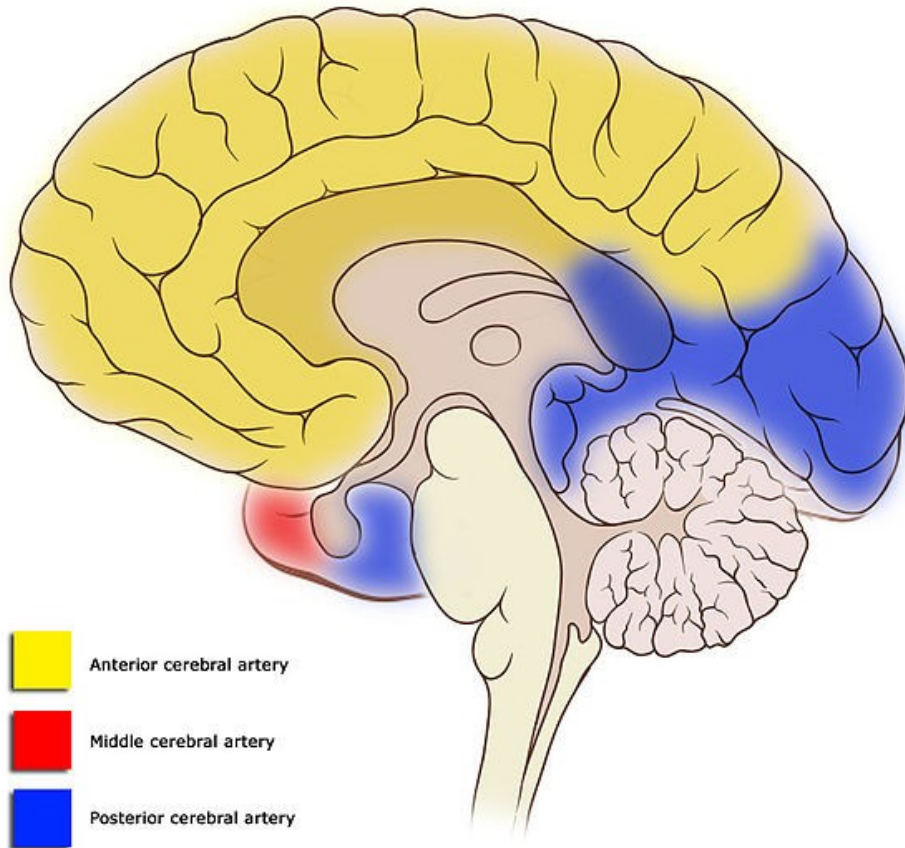
# CÉVNÍ ZÁSOBENÍ MOZKU

Copyright © The McGraw-Hill Companies, Inc. Permission required for reproduction or display.



# TERITORIÁLNÍ OBLASTI CÉVNÍHO ZÁSOBENÍ MOZKU

Cortical vascular territories



Guillard

# ISCHEMICKÉ IKTY (CMP) - KLINIKA

## *SYMPTOMATOLOGIE DLE POSTIŽENÉHO POVODÍ:*

### *KAROTICKÉ:*

- **HEMIPARÉZA** x hemiplegie a/nebo **PORUCHY ČITÍ** v hemidistribuci
- **AFÁZIE**, neglect sy.
- **HEMIANOPSIE**, paréza pohledu s konjugovanou deviací bulbů
- příp. **EPI** paroxysmy
- pouze u těžkých iktů s maligním edémem i porucha vědomí

### *VERTEBROBAZILÁRNÍ:*

- spíše **KVADRUPARÉZA** či alternující parézy
- postižení **KRANIÁLNÍCH NERVŮ** (dysartrie, často okohybných – diplopie..)
- **VESTIBULÁRNÍ SYNDROM**, ataxie
- častější **PORUCHA VĚDOMÍ** z postižení RF kmene

# TRANZITORNÍ ISCHEMICKÁ ATAKA

- **NÁHLÁ ZTRÁTA LOŽISKOVÉ MOZKOVÉ FUNKCE** (či porucha zraku na 1 oku = amaurosis fugax z okluze a. ophtalmica), která **KOMPLETNĚ ODEZNÍ DO 24 HODIN** (u 50% do 1 hod., u 90% do 4 hod.) - **KLINICKÁ DEFINICE** (aktuálně probíhá redefinice, vzhledem k zlepšení zobrazovacích metod, zejm. MRI, kde se v DWI prokazují infarkty i u příhod, které klinicky odezněly po hodině!)
- způsobena **DOČASNÝM UZÁVĚREM** (embolem či trombem, méně často vlivem hemodynamických změn - hypotenze...) a **ISCHEMIÍ** v některém povodí
- **RIZIKO ZÁVAŽNÉHO IKTU DO 1 ROKU PO TIA JE 10-30%**, největší během dnů a týdnů - **AKUTNÍ STAV, NUTNO ŘEŠIT!**
- **KLINIKA Z KAROT. POVODÍ:** paréza, ↓cítivosti, řeči, hemianopsie, amaurosis fugax
- **KLINIKA Z V-B POVODÍ:** závrať, dipopie, ataxie, dysartrie, oboustranné či alternující parézy a poruchy citivosti

# ISCHEMICKÉ IKTY (CMP)

**Z KLINICKÉHO HLEDISKA 4 SUBTYPY** mozkových infarktů,  
resp. relevantních klinických syndromů

- TACI (total anterior circulation infarct) - postiženo celé přední povodí (celé teritorium ACM)
- PACI (partial anterior circulation infarct) - část teritoria ACM nebo teritorium ACA
- POCI (posterior circulation infarct) - symptomatika mozkového kmene, mozečku + okcipitálního laloku
- LACI (lacunar infarction) - v oblasti bazálních ganglií (capsula interna, thalamus) či kmene (zejm. pontu) - i těžké postižení, ale prognóza relativně lepší než u ostatních

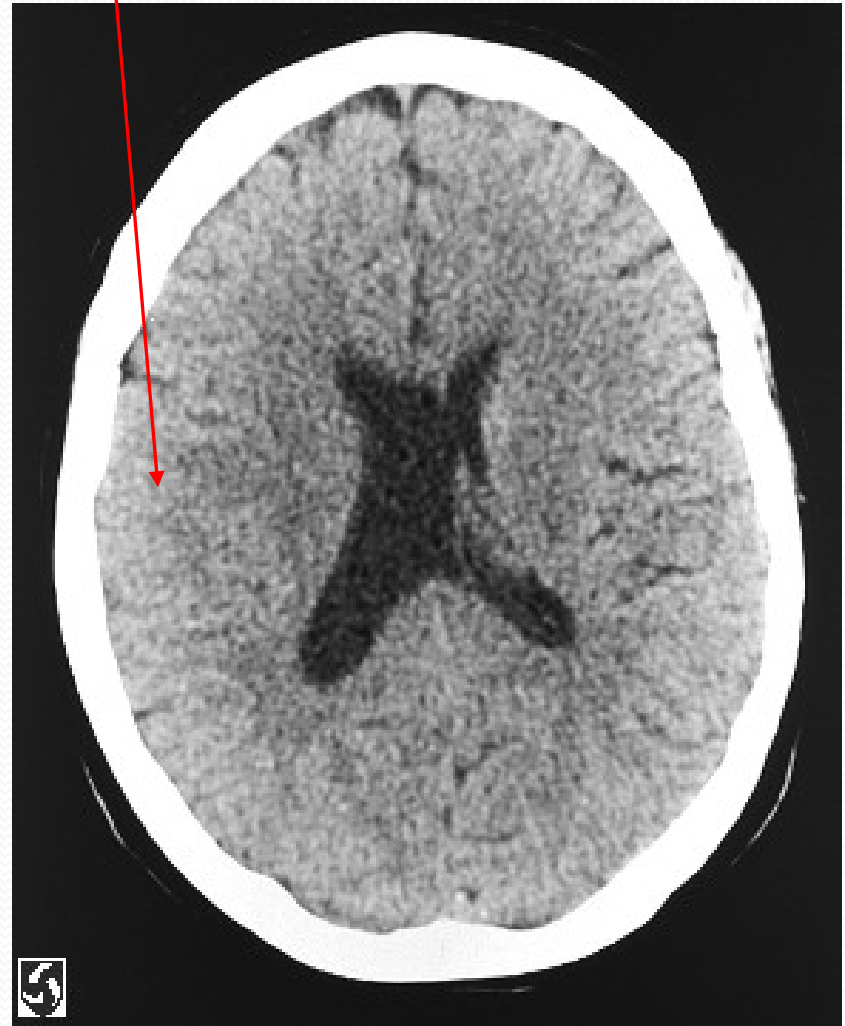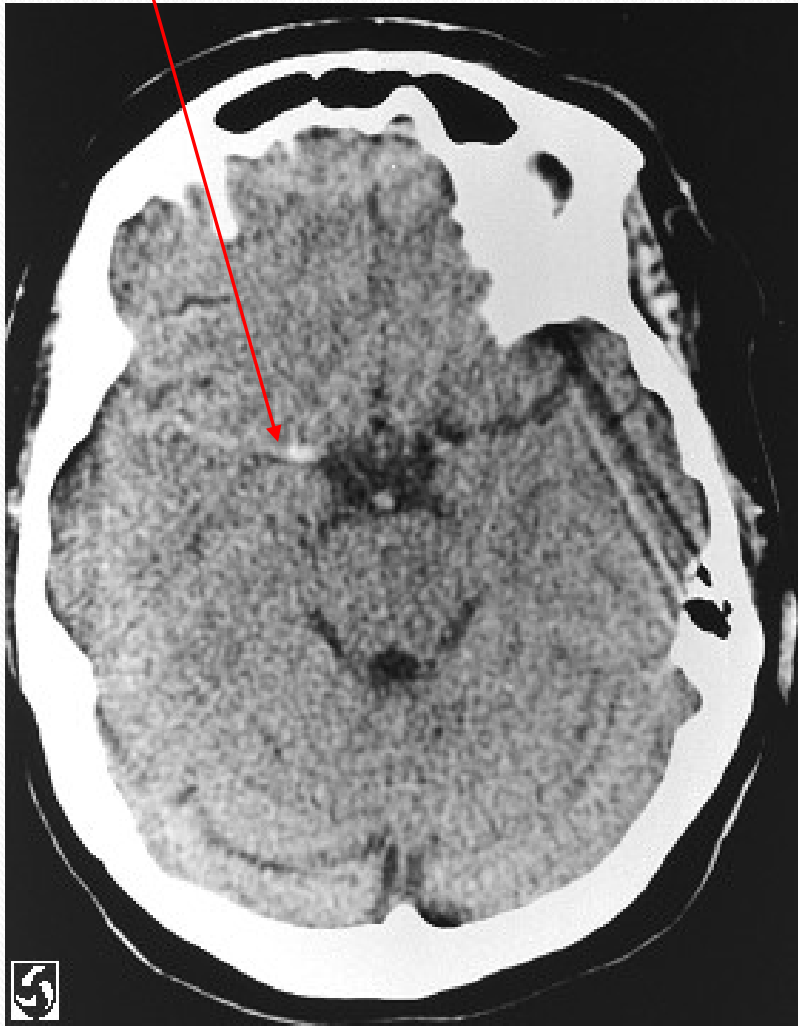


# ISCHEMICKÉ IKTY - DIAGNOSTIKA

- klíčový je KLINICKÝ OBRAZ
- + ZOBRAZOVACÍ METODY : umožní **ODLIŠIT KRVÁCENÍ OD ISCHÉMIE**, což z klinického obrazu spolehlivě nelze!!!
  - CT = 1. volba
    - ischémie v časně fázi není patrná (běžně cca 10 hodin, ne výjimečně až 24-48 hod. od zač.kliniky), nebo jsou jen pomocné známky (zúžení sulků, vyhlazení gyrifikace, hyperdenzní médie...). Postupně rozvoj hypodenzity
    - krvácení je naopak jasně hyperdenzní již v okamžiku vzniku
  - MRI citlivější v diagnostice ischémii (patrný již v akutní fázi)
- další vyšetření zaměřená na OBJASNĚNÍ PŘÍČINY IKTU A RIZIK. FAKTORŮ dle jeho typu (**UZ MM TEPEN**, event. angiografie (CT, MRI), **EKG, ECHO** , **LABORATORNÍ ODBĚRY** – koagulace, KO, biochemie vč. G, lipid. spektra...)

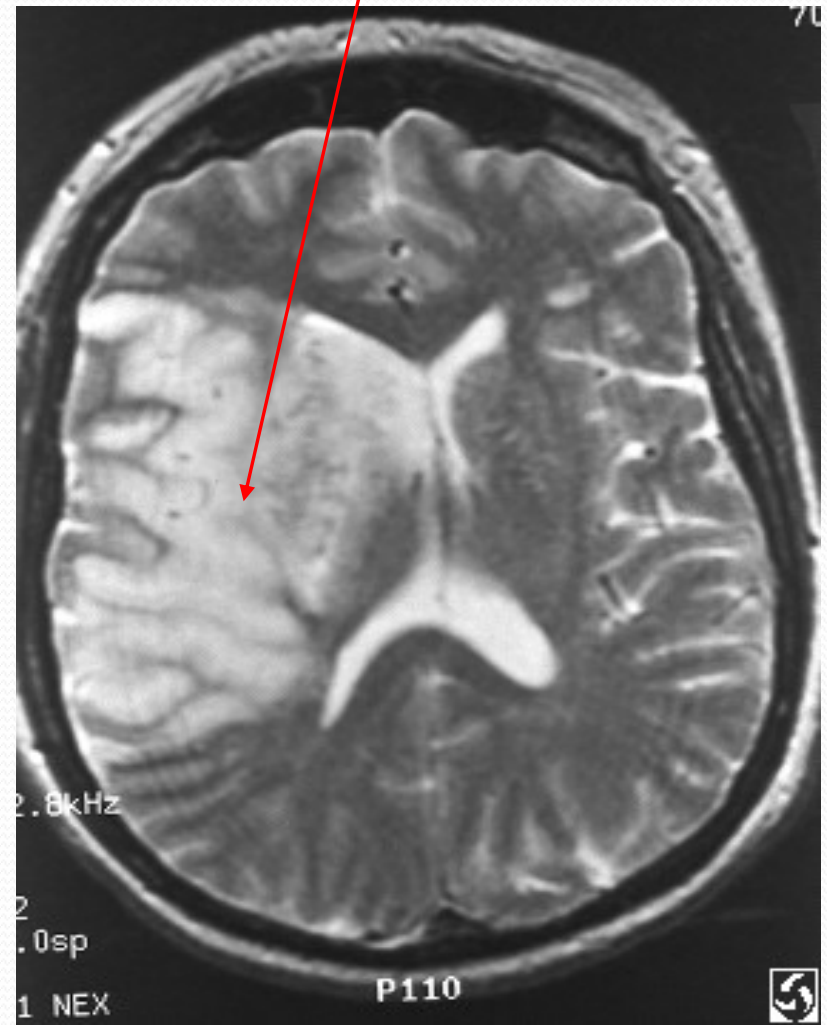
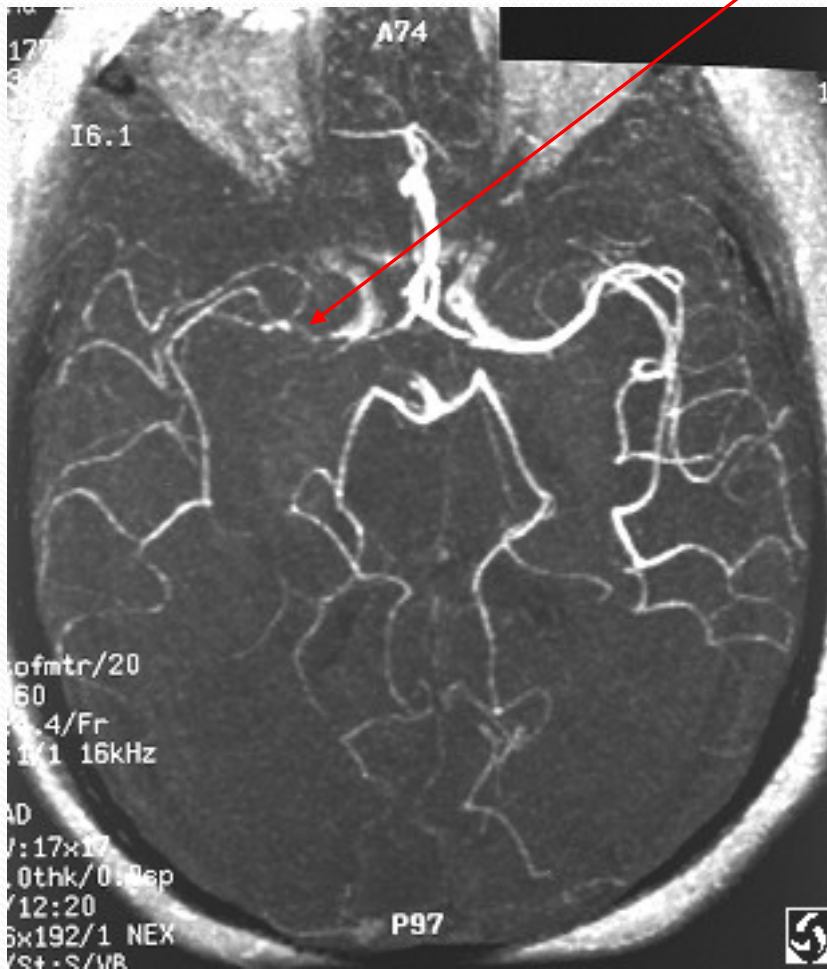
# AKUTNÍ IKTUS - ZOBR.METODY

- iktus (trombóza pravé ACM) - na akutním CT jen denzní ACM (analog trombózy) + mírné vyhlazení sulků na postižené straně



# AKUTNÍ IKTUS - ZOBR.METODY 2

- MRAG téže pacientky - snížení průměru a intenzity ACM dx. a jejích větví. MR s odstupem 2 dní - rozsáhlý infarkt s edémem a přetlakem středočar. struktur



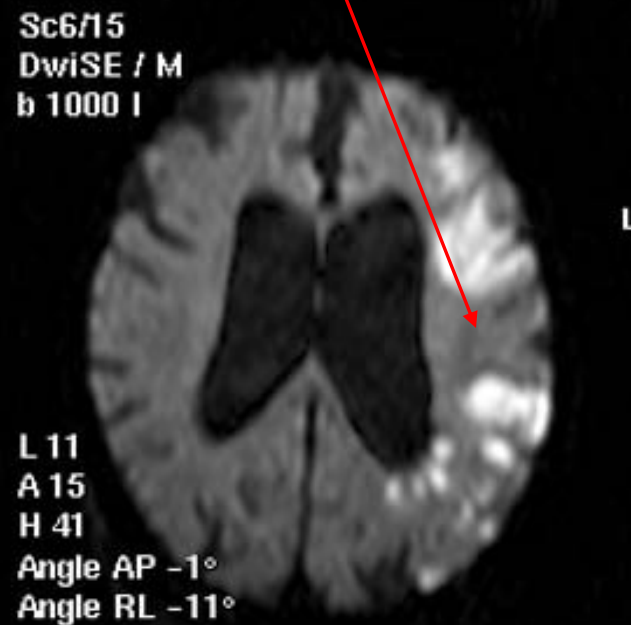
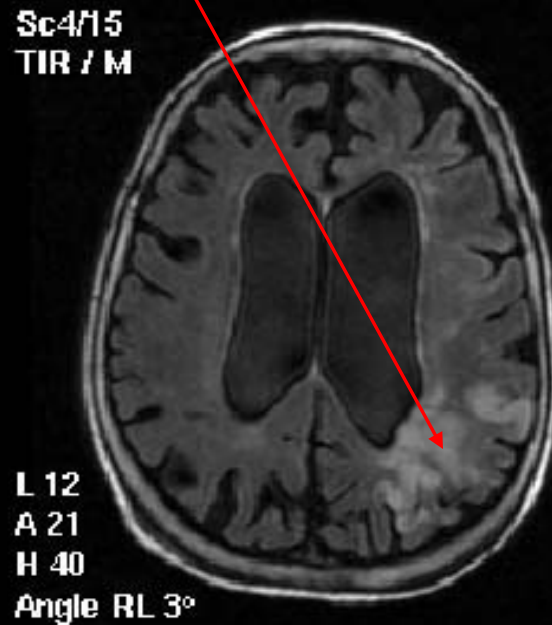
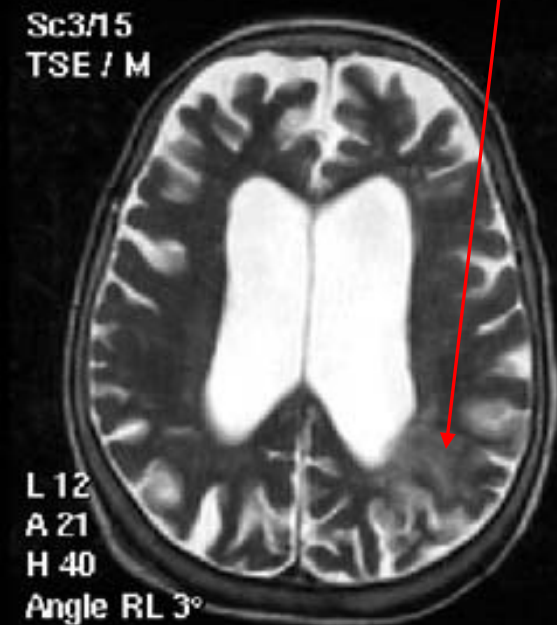
# AKUTNÍ ISCHEMICKÝ IKTUS - MRI

- akutní MRI u 85 leté pacientky (atrofie!) a akutní pravostrannou hemiplegií, CT bez abnormit, MRI v T2 a FLAIR hyperintenzity v zadním parietálním laloku vlevo (= ischemie MCA), ve DWI (diffusion-weighted) zobrazení výraznější, v celém povodí

T2 zobrazení

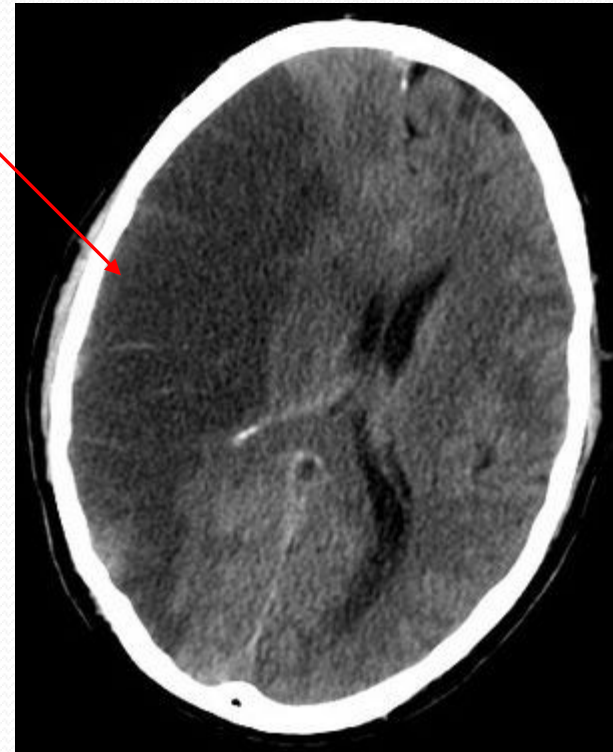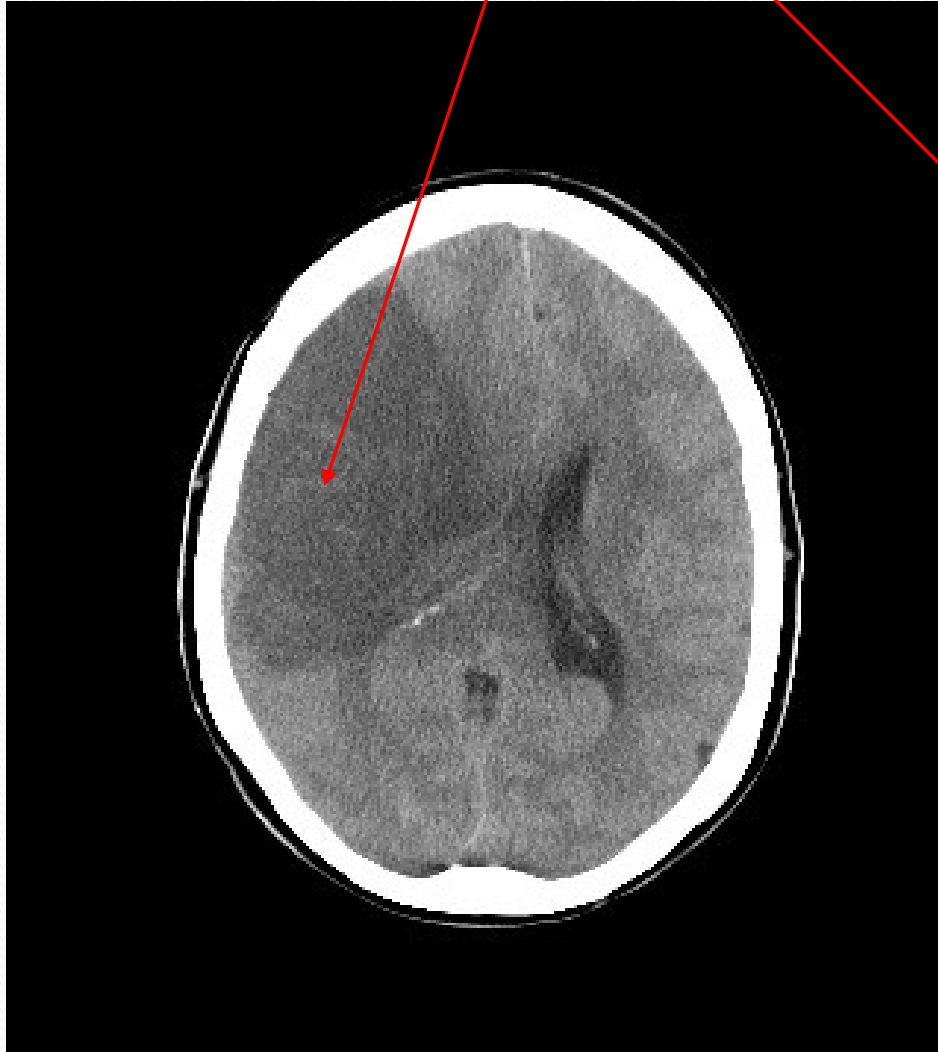FLAIR

DWI



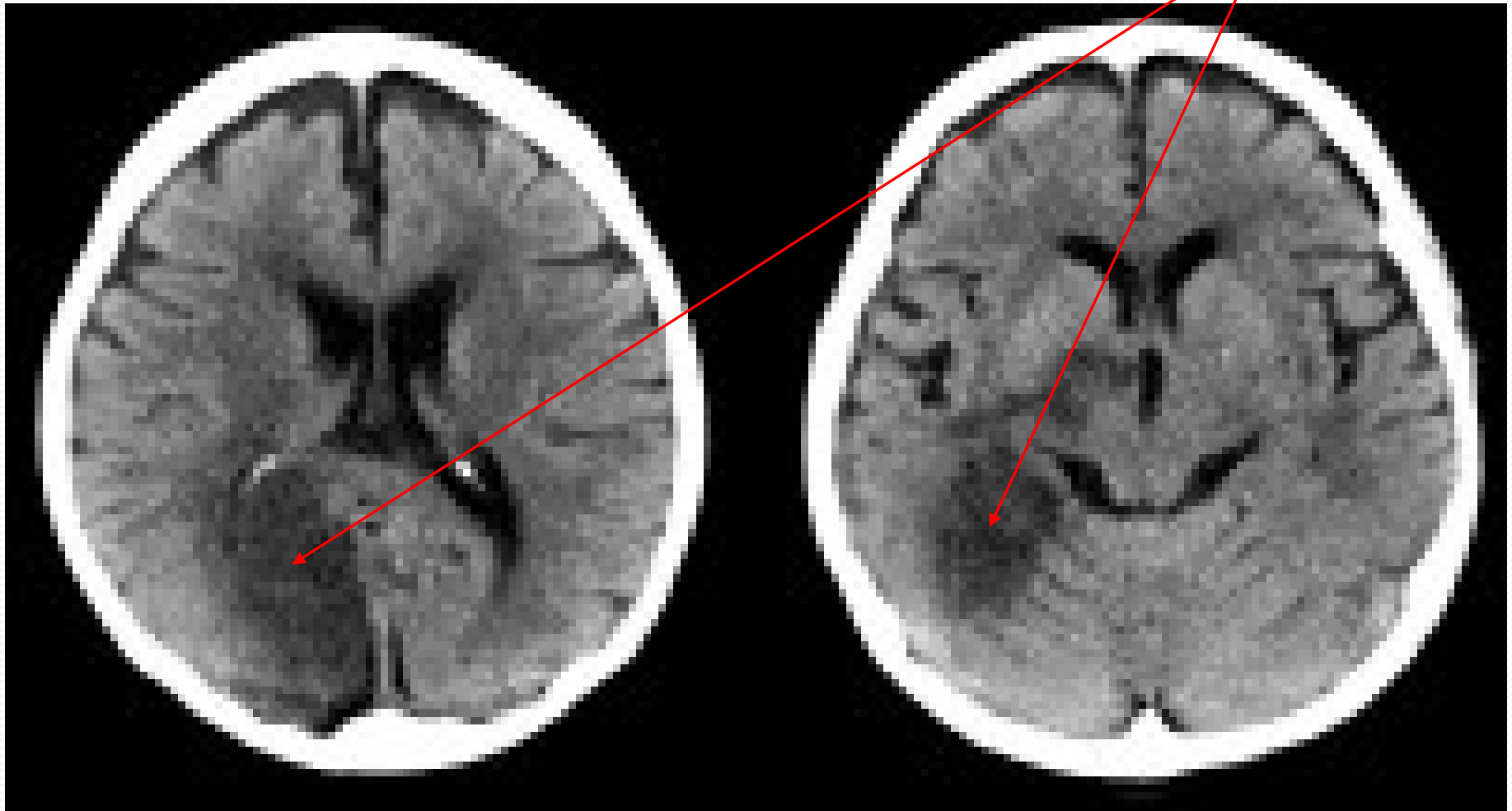
# ISCHEMICKÉ IKTY - CT SUBAKUTNÍ

Subakutní fáze iktu s výraznou hypodenzitou, edémem a přetlakem středočar. struktur



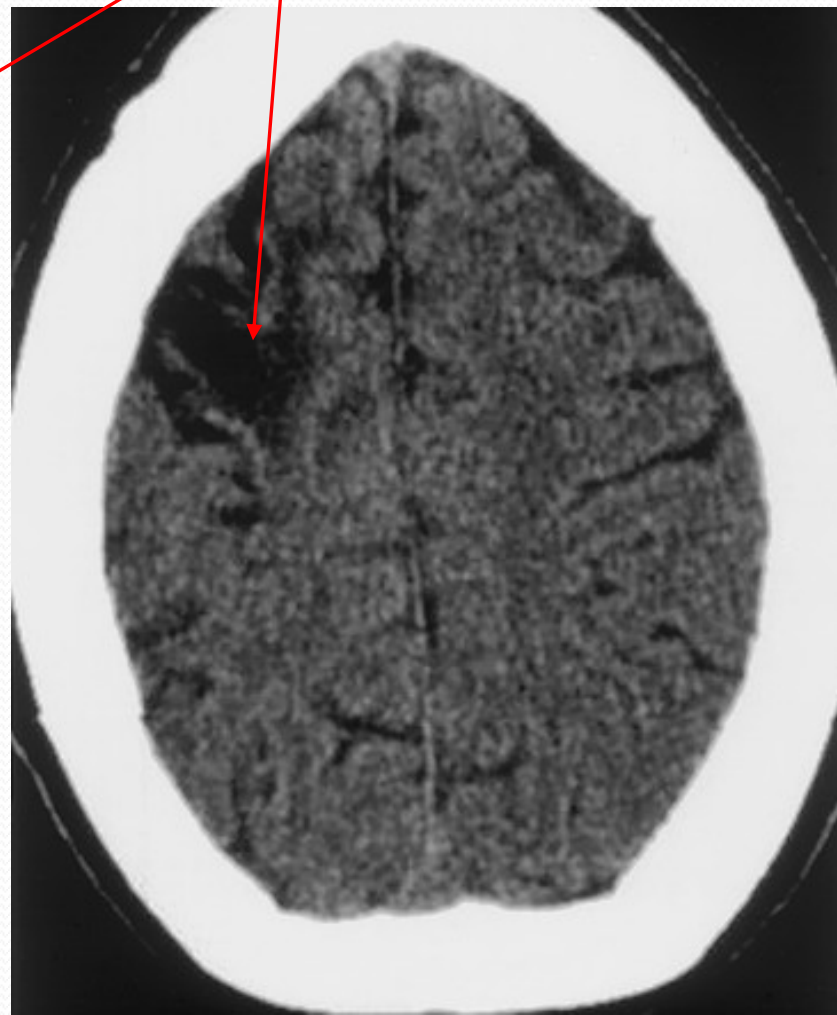
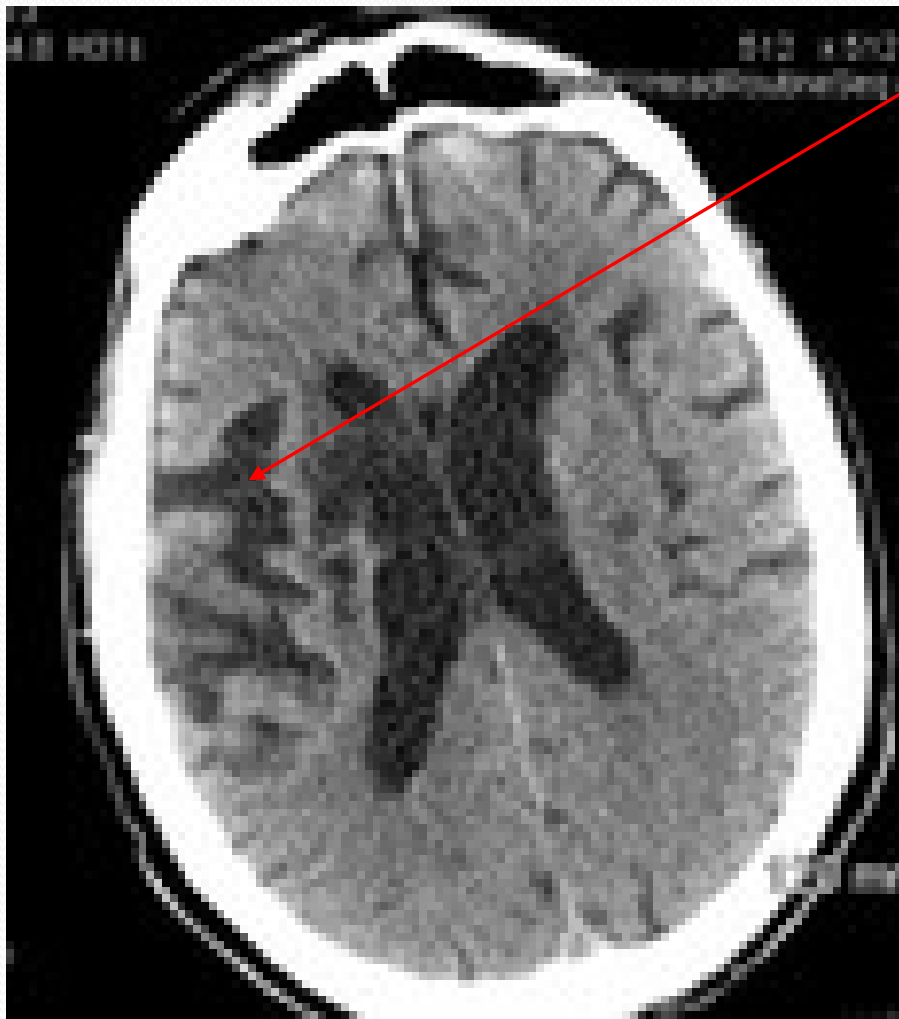
# ISCHEMICKÉ IKTY - CT SUBAKUTNÍ

- Subakutní CT u ischemického iktu v povodí ACP vpravo (hypodenzita)



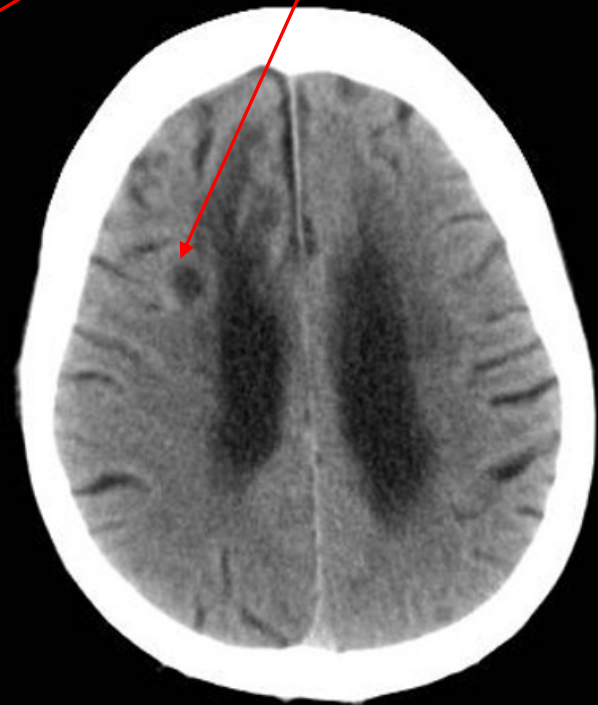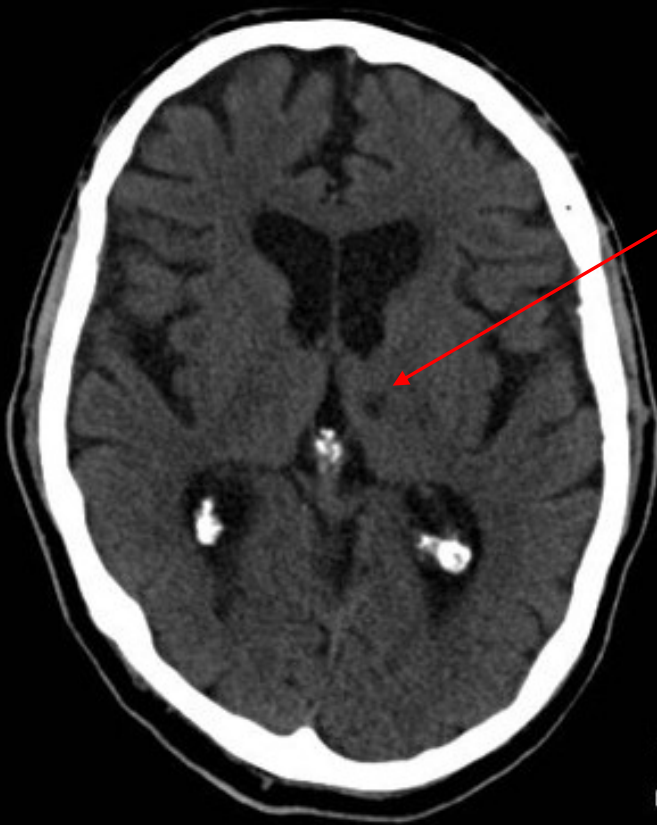# ISCHEMICKÉ IKTY - CT CHRONICKÉ

- chronická fáze iktu - hypodenzita s výrazně prohloubenou gyrifikací a rozšířením prostor mezi mozk. závitý



# LAKUNÁRNÍ INFARKT

- postižení drobných cév (rame perforantes), obvykle hypertenzní etiologie, následek - malá dutinka - lakuna (do 15-20 mm), na CT nemusí být patrné





# HEMORHAGICKÉ IKTY

- Nejčastější příčina – **ARTERIÁLNÍ HYPERTENZE** a s ní související **RUPTURA MALÝCH, HYPERTENZÍ ZMĚNĚNÝCH PERFORUJÍCÍCH ARTERIÍ** (na těch často mikroaneurysmata, ale i bez nich)
  - ruptura cévy (aneurysmaticky změněné či nezměněné) je většinou jednorázový děj, event. někdy může krvácení pokračovat, většinou do 24 hodin, s maximem v prvních 3 hodinách
  - Následně v místě ruptury dochází k hemostatickým a hemokoagulačním dějům, které krvácení zastaví.
- **MÉNĚ ČASTÉ ZDROJE KRVÁCENÍ:**
  - **STRUKTURÁLNÍ PŘÍČINY** (AV malformace, mikroadenomy, kavernomy, tumory)
  - hemorhagické diatézy (purpury, hemofilie, ↓trombocytů, leukémie, jater. choroby)
  - často **ANTIKOAGULAČNÍ TERAPIE** (zejm. Warfarin, méně heparin)
  - u mladších drogová závislost (amfetaminy, kokain)

# HEMORHAGICKÉ IKTY - KLINIKA

- **ZÁVISÍ NA LOKALIZACI, VELIKOSTI** a charakteru krvácení

## VĚTŠÍ KRVÁCENÍ

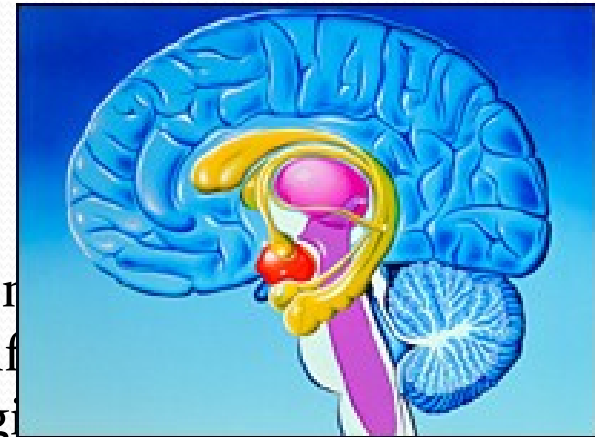
- bývají tříštivá, destruují mozkovou tkáň, mají expanzivní charakter
- vedou k **TĚŽKÉMU NEUROL. DEFICITU**
- současně často **ZMĚNA CELK. STAVU** v důsledku edému mozku a nitrolební hypertenze – cefalea, zvracení, event. porucha vědomí
- někdy provalení do komorového systému = **HEMOCEFALUS**
- prognóza – velmi vážná, významná část pacientů umírá

## MENŠÍ KRVÁCENÍ

- nedestruují, ale jen komprimují mozkovou tkáň
- dominují **LOŽISKOVÉ PŘÍZNAKY** dle lokalizace
- beze změn celkového stavu

# HEMORHAHICKÉ IKTY DLE LOKALIZACE

- nejč.v **BAZÁLNÍCH GANGLIÍCH** (putamen, event. caudatum) (35-50%)
  - komprimují capsula interna → kontralaterální hemiparéza x plegie, ev. hypestézie, deviace hlavy a bulbů na stranu krvácení,
  - u velkých i změna celk. stavu
- **THALAMUS** (10-20%)
  - hemihypestézie (dominuje),
  - event. hemiataxie a hemiparéza
- **LOBÁRNÍ KRVÁCENÍ** (20%) – do centrum sen
  - mladší normotonici – ruptura cévních malformací
  - nebo starší u hypertenzní či amyloidní angiopatie
  - vždy možnost krvácení do TU = došetřit
  - symptomy dle postiženého laloku

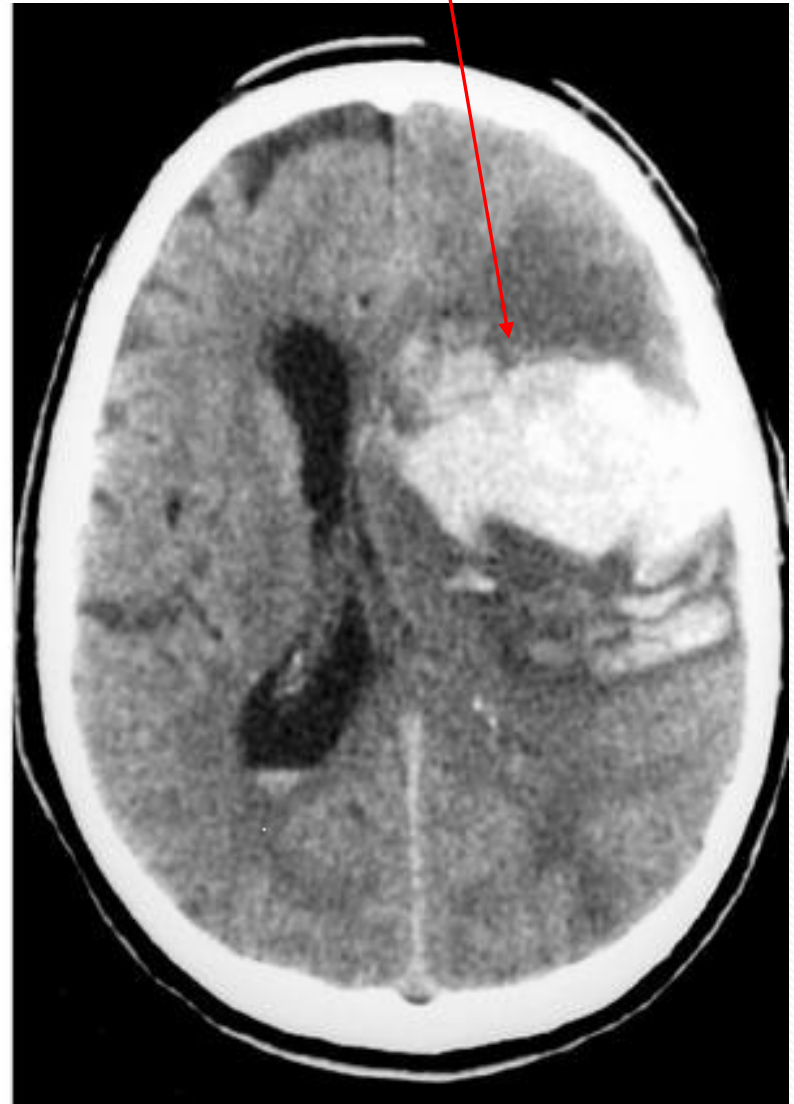
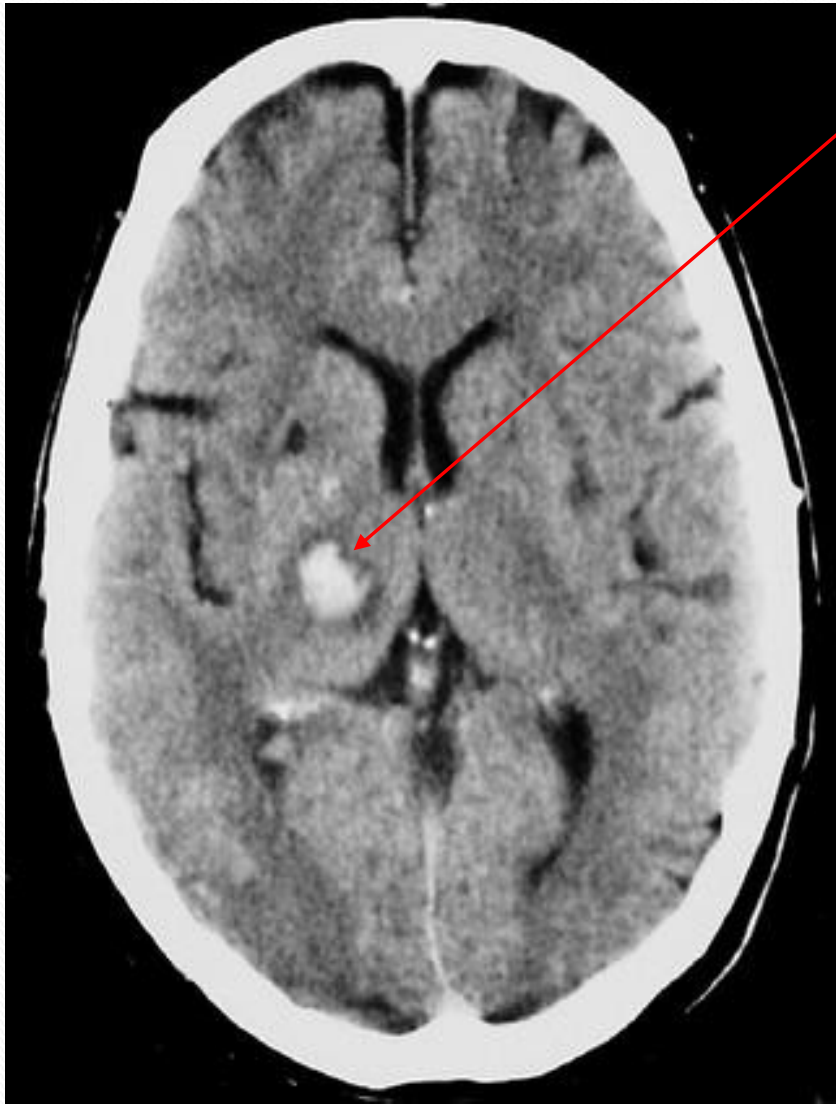
## HEMORHAHICKÉ IKTY DLE LOKALIZACE 2

- **PONTINNÍ KRVÁCENÍ** – často hypertenzní
  - **TŘÍŠTIVÉ** vede k poruše vědomí (ARAS) , kvadruplegii s decerebrací + většinou k úmrtí
  - **NETŘÍŠTIVÉ** – většinou alternující kmenové hemiparézy
- **MOZEČKOVÁ KRVÁCENÍ** – 3 základní klinické formy:
  - **1. AKUTNÍ** s rychle se rozvíjejícím komatem a smrtí
  - **2. SUBAKUTNÍ** s intermitentními a postupně progredujícími projevy (jako u TU)
  - **3. NON-PROGRESIVNÍ TYPY**
  - klinicky náhlá **BOLEST V TÝLE**, event. jinde (F), zvracení, závratě,
  - ev. **ALTERACÍ VĚDOMÍ** (výraznější je při kompresi kmene s hydrocefalem),
  - **MOZEČKOVOU SYMPTOMATIKOU** (někdy jednostrannou, většinou trupovou s neschopností stoje a chůze s pády, spíše na stranu krvácení)

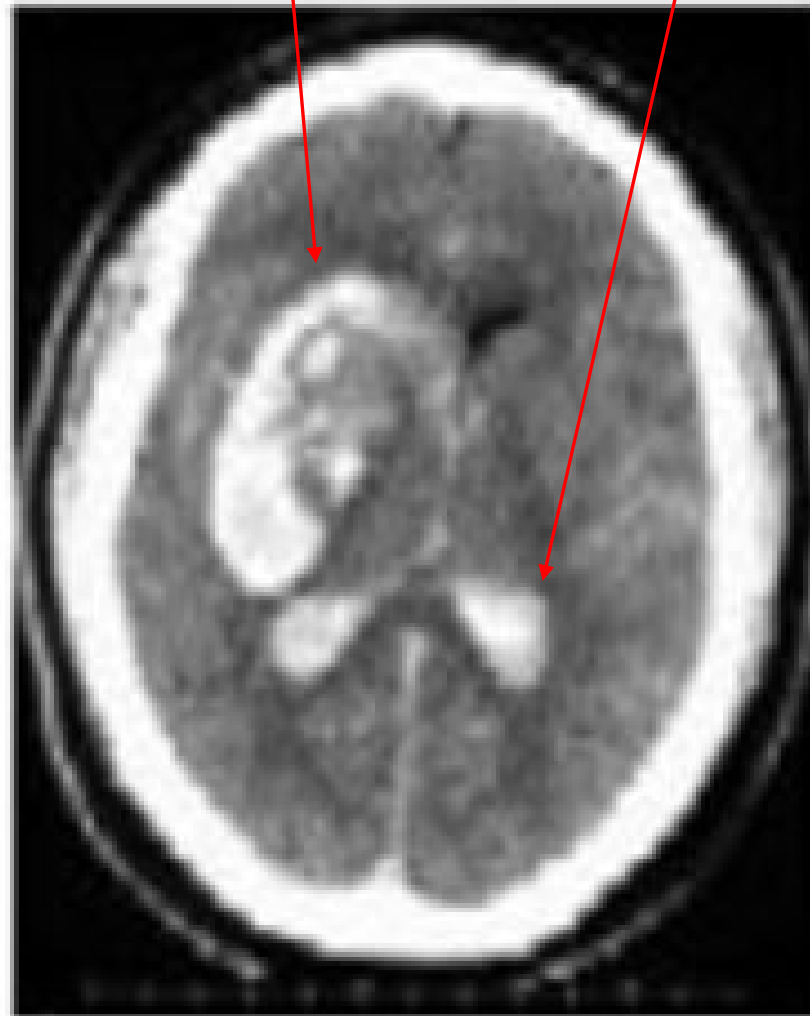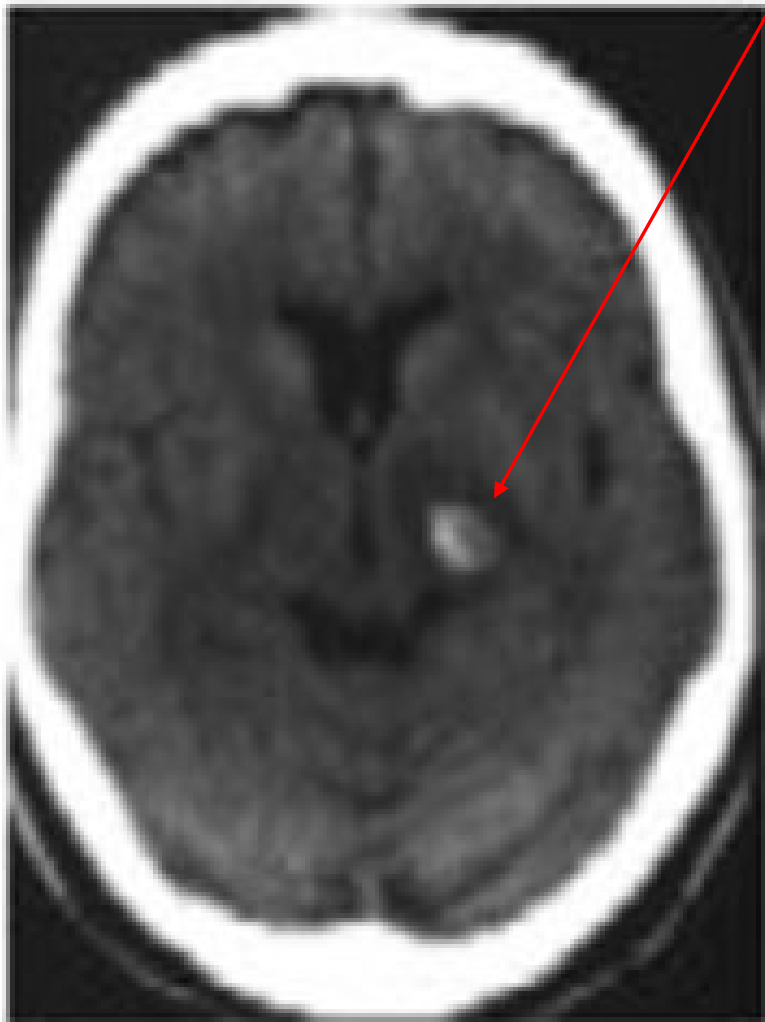
# HEMORHAGICKÉ IKTY

- na CT vždy hyperdenzní, patrné již od okamžiku vzniku
- drobný hematoma v typic. lokalizaci (BG) + tříštivé lobární krvácení



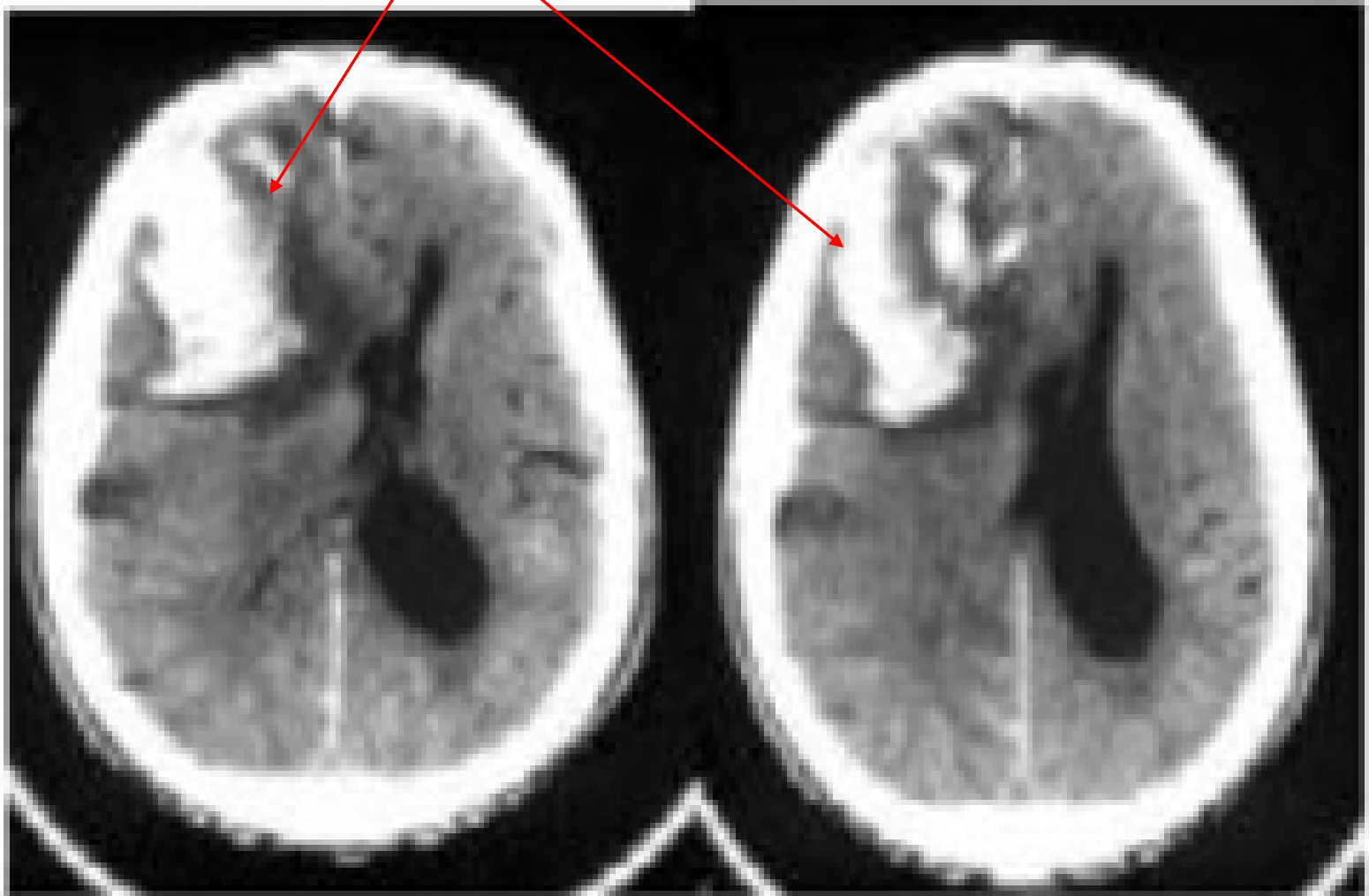
# HEMORRHAGICKÉ IKTY

- putaminální krvácení - drobný typický + rozsáhlý s hemocefalem



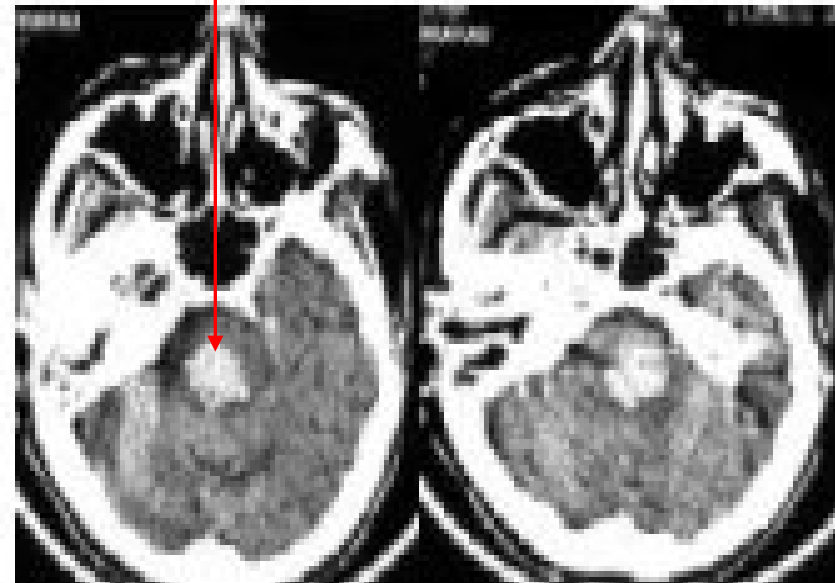
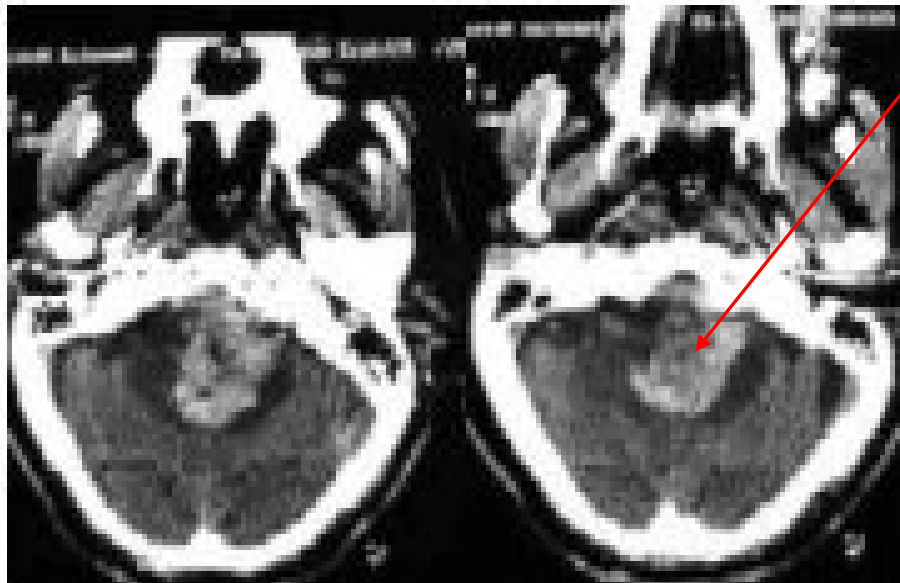
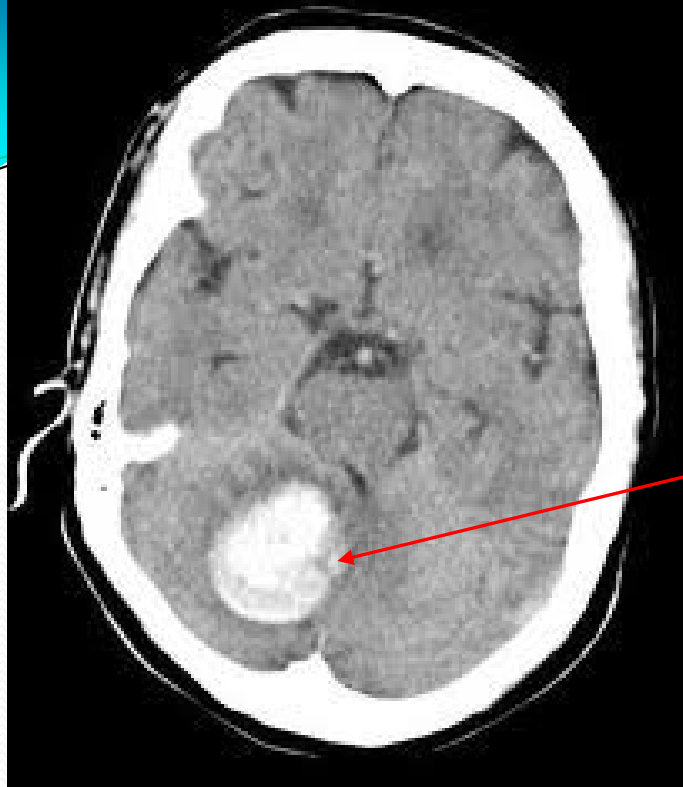# HEMORRHAGICKÉ IKTY

- typický rozsáhlý lobární hematom (v centrum semiovale, tříštivý)



# HEMORRHAGICKÉ IKTY

- mozečkové krvácení a krvácení do mozkového kmene





# TERAPIE iCMP: OBECNÉ PRINCIPY

- **AKUTNÍ (EMERGENTNÍ STAV)**, vyžadující okamžitý transport do nemocnice, optimálně na specializovanou **IKTOVOU JEDNOTKU** k okamžitému zahájení terapie
- efekt léčky závisí na rozsahu vlastního deficitu a na možnostech kolaterálního oběhu
- kolem vlastního infarktu je **ZÓNA FUNKČNÍHO DEFICITU** (částečné ischémie + edému), která je schopná reparace a tedy léčbou ovlivnitelná
- **ČAS HRAJE KLÍČOVOU ROLI** – nutno začít co nejdříve, dokud ještě nedošlo v této oblasti ke strukturálním změnám a je zachován jejich alespoň částečný metabolismus (původně reverzibilní deficit se může v krátké době změnit na ireverzibilní strukturální lézi)

# TERAPIE iCMP: OBECNÉ PRINCIPY 2

## 3 ZÁKLADNÍ PŘÍSTUPY k léčbě akutního iktu

- 1. léčba **CELKOVÉ FYZIOLOGICKÉ KONDICE** – snaha o maximální optimalizaci (vnitřní prostředí, TK...)
- 2. specifická terapie zaměřená na patogenezi iktu = **REKANALIZACE** cévní okluze, prevence některých mechanismů neuronální léze v zóně funkčního deficitu (**NEUROPROTEKCE**)
- 3. **PREVENCE A LÉČBA KOMPLIKACÍ**
  - *neurologických*: hemorrhagické transformace infarktu, expanzivního edému, epileptických záchvatů
  - *obecně medicínských*: infektů (dýchacích či močových cest), dekubitů, hluboké flebotrombózy, plicní embolizace

Nutný individuální přístup, nicméně existuje **STANDARDNÍ LÉČBA**, která prokazatelně zlepšuje funkční stav většiny pacientů

# 1. CELKOVÁ LÉČBA

- Zajištění **VENTILACE, OXYGENACE**, ev, inhalace kyslíku
- Dostatečná **HYDRATACE**, udržování **IONTOVÉ BILANCE, NUTRICE** (preferován je p.o. přístup, ev, nasogastrická sonda před i.v. výživou)
- v úvodu iktu častá **HYPERGLYKÉMIE** (která prokazatelně zvětšuje rozsah ischemického ložiska) – nikdy nepodávat glukózu, naopak G nad 8 mmol/l vyžaduje okamžitou terapii inzulinem s krátkým poločasem účinku
- EKG monitorace, zajištění **OBĚHOVÝCH PARAMETRŮ** a adekvátní srdeční činnosti, léčba arytmií
- udržování **DOSTATEČNÉHO TK** pro zajištění přiměřené cerebrální perfuze – nízký TK je větším problémem než vysoký a je nutno jen intenzivněji řešit!!! Hypertenzi korigujeme až při hodnotách nad **220/120-130** a to preparáty Tensiomin, Ebrantil, Isoket...
- horečku snižujeme **ANTIPYRETIKY**
- **NEKLID** tlumíme tiapridalem event.haloperidolem (ne diazepamem, ne fenothiaziny)

## 2. REKANALIZACE A NEUROPROTEKCE

**TROMBOLÝZA (FIBRINOLÝZA)** – rozpouští trombus, tkáňový aktivátor plazminogenu (rTPA) – cílem je rekanalizace tepny

- Zvyšuje šanci na přežití a zejm, na menší deficit
- **INTRAVENOZNÍ (CELKOVÁ)** – max. do 4,5 (6) hodin, pokud není ischémie na zobr. metodách, v oblasti V.B povodí až 24 hodin. Infuze – cca 60 min., riziko krvácení včetně významného prokrvácení ischémie cca 4-6%
- **INTRAARTERIÁLNÍ (SELEKTIVNÍ)** – časové okno max. 6 hodin od vzniku, při okluzi a. basilaris 24, podání na angiolinece, účinnější, bezpečnější, ale organizačně náročnější
- **KOMBINOVANÁ** = i.v. + i.a. – zatím ve výzkumu
- Event. Kombinace s UZ rozrušením trombu (sonotrombolýza)
- Vhodné na **IKTOVÝCH CENTRECH**

## 2. REKANALIZACE A NEUROPROTEKCE

- **ANTIÉDÉMOVÁ TERAPIE**

- Manitol i.v. infuze
- event. Hypertonický roztok NaCl (lépe do centrály), glycerol
- Kortikoidy nejsou příliš účinné
- Vyjímečně barbiturátové koma – u vysoce rizikových pacientů
- U vybraných pacientů chirurgické řešení – dekomprese – viz dále

- Efekt tzv. **VASOAKTIVNÍCH LÁTEK A HEMOREOLOGIK** (agapurin) neprokázán

## 2. REKANALIZACE A NEUROPROTEKCE

### PROTIDESTIČKOVÁ LÉČBA

- cíl = ovlivnění tvorby a následné embolizace trombu na aterosklerotických plátech, ovlivnění agregace trombocytů.
- zahajuje se co nejdříve po iktu
- význam je **VŠAK SPÍŠE PROFYLAKTICKÝ K ZÁBRANĚ DALŠÍ PROGRESE ČI RECIDIVY IKTU** = sekundární prevence:
  - ASA (Aspyrin, Anopyrin, Acypyrim) až 50-325, v úvodu 400 mg/den,
  - účinnější = dipyridamol + ASA (Aggrenox 2x 1)
  - ještě výraznější účinek = CLOPIDOGREL (Trombex, Plavix)- 75 mg 1x denně
  - TICLOPIDIN – méně užívaný –NÚ = neutropenie –sledování KO
  - u pacientů s vysokým rizikem embolizace (vč. fisi) je vhodnou sekundární prevencí ANTIAGOAGULAČNÍ TERAPIE = WARFARIN s INR 2-3, ne bezprostředně po iktu – riziko prokrvácení ischemie!!!

## 2. REKANALIZACE A NEUROPROTEKCE

- **PROTITROMBOTICKÁ LÉČBA ANTIKOAGULAČNÍ**
- = **HEPARIN** v nízkých dávkách (2x 5000 mg/den) nebo nízkomolekulární hepariny (Clexane, Fragmin, Fraxiparine...) = profylaxe HŽT a tromboembolie
- vyšší dávky = riziko hemorrhagické transformace iktu – jen u kardiogenních embolizací (kde je riziko další embolie vyšší než riziko prokrvácení iktu), koagulopatií, disekci extrakraniálních artérií, intrakraniální žilní trombózy – pozor na riziko heparinem indukované trombocytopenie – nutno sledovat destičky!
  
- **OPERAČNÍ LÉČBA** – menší části nemocných
  - vyjímečně –**AKUTNÍ DESOBLITERACE** okluze ACM / a. carotis (krátké čas. okno)
  - **DEKOMPRESNÍ TERAPIE**
    - u maligního edému MOZEČKOVÉHO INFARKTU = chirurgická evakuace mozečkové malárie s dekompresní kraniektomií, event. ventrikulostomie, komorová drenáž při obstrukčním hydrocefalu
    - dekompresní kraniektomie u HEMISFERÁLNÍHO INFARKTU – život zachraňující, ale významný reziduální deficit

# PREVENTIVNÍ VÝKONY CHIRURGICKÉ

## CHIRURGICKÁ ENDARTEREKTOMIE

- vždy pomocná terapie vedle antitrombotické terapie a odstranění rizikových faktorů AS (DM, hyperlipidémie, hypertenze, kardiologická onemocnění, kouření, absus alkoholu), event. Antikoagulace
- význam zejména u pacientů se **SYMPTOMATICKOU STENOZOU** (spolehlivě nad 70%, resp. 70-99%, sporně u 50-69%) v dobrém stavu (po TIA, PRIND či s malým iktem), do 180 dní po iktu a v centrech s minimální peroperační morbiditou a mortalitou
- **U ASYMPTOMATICKÝCH** stenóz velmi sporné – snad nad 60%, u pacientů v dobrém stavu (předpoklad 5-letého přežití) a s centrech s malým množstvím komplikací

Alternativně = PERKUTÁNNÍ TRANSLUMINÁLNÍ ANGIOPLASTIKA,  
EVENT. VČ. STENTU – indikace identické



# TERAPIE HEMORRHAGICKÝCH CMP

- Podobně jako ischemie (**CELKOVÉ PROSTŘEDÍ, ANTIEDÉMOVÁ TERAPIE**),
- pouze **RAZANTNĚJŠÍ KOREKCE HYPERTENZE** (systola nad 160)
- Není jiná specifická terapie
- V akutním stadiu kontraindikována antikoagulancia, lze podat nízkomolek. Nebo normální heparin jako profylaxi TEN
  
- **ČASNÁ REHABILITACE**
  
- **OPERAČNÍ ŘEŠENÍ** pouze:
  - mozečková krvácení (zejm. expanzivní, větší než 3 cm, s kompresí 4. komory)
  - lobální krvácení při progresi neurologické symptomatiky
  - ne u postižení bazálních ganglií, ne u kmene

# PROGNÓZA IKTŮ

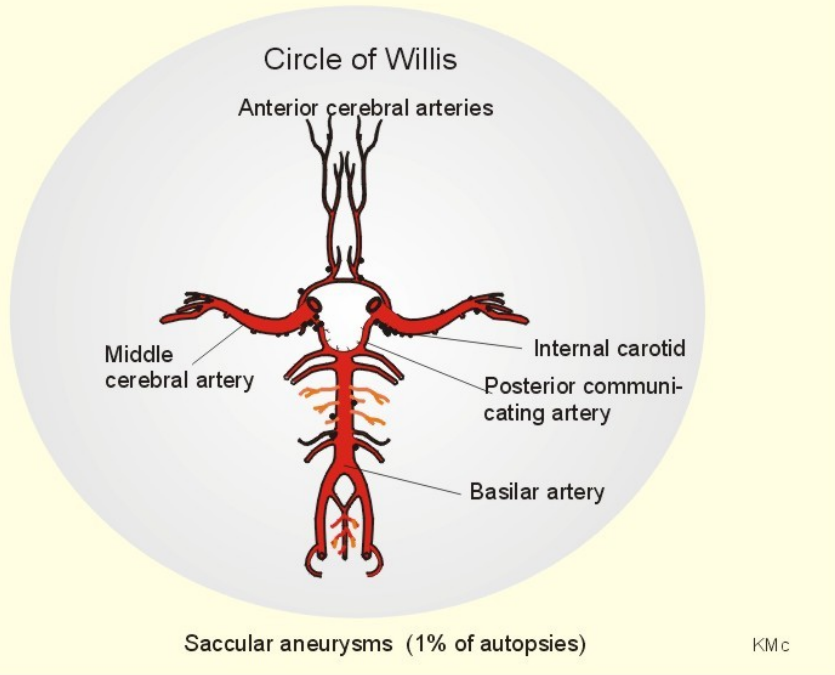
- **DO PŮL ROKU UMÍRÁ  $\frac{1}{3}$  PACIENTŮ S ICMP A  $\frac{2}{3}$  PACIENTŮ S KRVÁCENÍM**
- **Z PŘEŽIVŠÍCH PACIENTŮ JE  $\frac{1}{2}$  TĚŽCE FUNKČNĚ POSTIŽENA**
- akutně – pokud je hemiplegie a porucha vědomí, je mortalita 40%, prognóza je nepříznivá až do známek zlepšování
- pokud je jakýkoli **POHYB NA DK BĚHEM PRVNÍHO TÝDNE**, je 80% šance na schopnost samostatné lokomoce
- pokud není během 1.týdne významný **POHYB A FUNKCE RUKY**, pravděpodobnost úpravy její funkce tak, aby byla schopna i spec.činností je 20%

# FAKTORY PREDIKUJÍCÍ NEPŘÍZNIVOU PROGNOZU

- déletrvající porucha vědomí
- hemiplegie x těžká hemiparéza, trvající > 1 měsíc
- výrazná fatická porucha
- demence
- neglect
- inkontinence více než 2 týdny
- vážná preexistující srdeční porucha
  
- **PROGNOZU DÁLE ZHORŠUJÍ:** vyšší věk, předchozí iktus, výrazná deprese, špatné sociální a ekonomické zázemí, absence pomoci a podpory rodiny

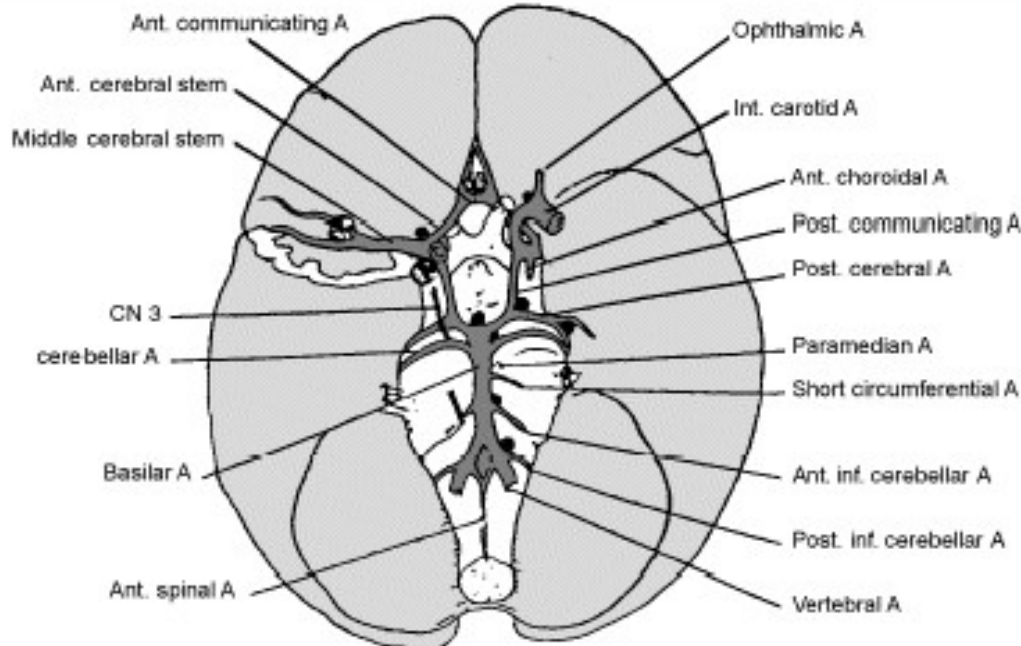
# SUBARACHNOIDÁLNÍ KRVÁCENÍ

- Cca 8% iktů
- Primárně extracerebrální krvácení do likvorových cest mezi arachnoidéí a pia mater
- Příčina: 70% = ruptura vakovitého ANEURSMATU, zejména na Willisově okruhu
- Zejména v místě odstupu nebo větvení cév – na podkladě kongenitálního nebo získaného defektu cévní stěny (zeslabení média), který je dále potencován následnými změnami hyperdenzními nebo aterosklerotickými
- U těchto predisponovaných jedinců dojde vlivem hemodynamické zátěže (zejména při větveních) k vyklenutí tepenné steny a tvorbě výdutě
- Aneurysmata: vakovitá (krček) x fuziformní (jen rozšíření cévy)



# SAK

- typická lokalizace aneurysmat
- 30-35% na a.communicans ant.,
- 30-35% na konci a.carotis před jejím větvením
- 20% na ACM
- Jen 5% na a. basilaris



# ANEURYSMATA

## FUZIFORMNÍ ANEURYSMATA

- Častěji na a. basilaris
- Manifestace většinou:
  - Kompresí okolní mozkové tkáně,
  - Event. embolizací z uvnitř vznikajícího trombu
  - Méně SAK

## ANEURYSMATA VAKOVITÁ

- Prevalence cca 1-6% (pitvy), resp. jen 0,5-1% (dle AG)
- K ruptuře může dojít kdykoli, v dětství vzácně, nejčastěji mezi 35 a 65 lety

# PŘÍČINY SAK

- **RUPTURA ANEURYSMATU** – 60-70%
  - Některé choroby – vyšší riziko aneurysmat (a tedy i SAK) – choroby pojiva (Marfanův syndrom), neurofibromatóza,....
- Ruptura AV **MALFORMACE** 5%
- **HEMORRHAGICKÉ DIATÉZY A PRIMÁRNÍ VASKULOPATIE** do 5%
- Hypertenze
- Disekce a. vertebralis (klinicky nejdříve bolesti za krkem + současně příznaky ischemie ve vertebrálním povodí)
- **KRYPTOGENNÍ** 20-30%
- Existují i traumatické SAK (většinou při kontuzi)

# KLINICKÝ OBRAZ - SAK

- Vznik často při fyzické námaze, po koitu, po afektu, na WC..., ale i v klidu
- **NÁHLE VZNIKLÁ SILNÁ BOLEST HLAVY**
- Nikdy předtím, **PERAKUTNÍ** – anamnéza!!!
- Většinou + **ZVRACENÍ**
- Event. **PORUCHA VĚDOMÍ** až u 50% (SAK vžd zvažovat u náhlých nevysvětlitelných poruch vědomí!!!)
- typicky náhlá kvantitativní v souvislosti se vzestupem nitrolebního tlaku, která se během několika minut upraví
- Event. kvalitativní
- Epileptický záchvat – u 10%
- Postupně rozvoj **MENINGEÁLNÍHO SYNDROMU** (dráždění plen krví)
- Mohou, ale nemusejí být ložiskové příznaky (parézy vč. hlav.nervů...)



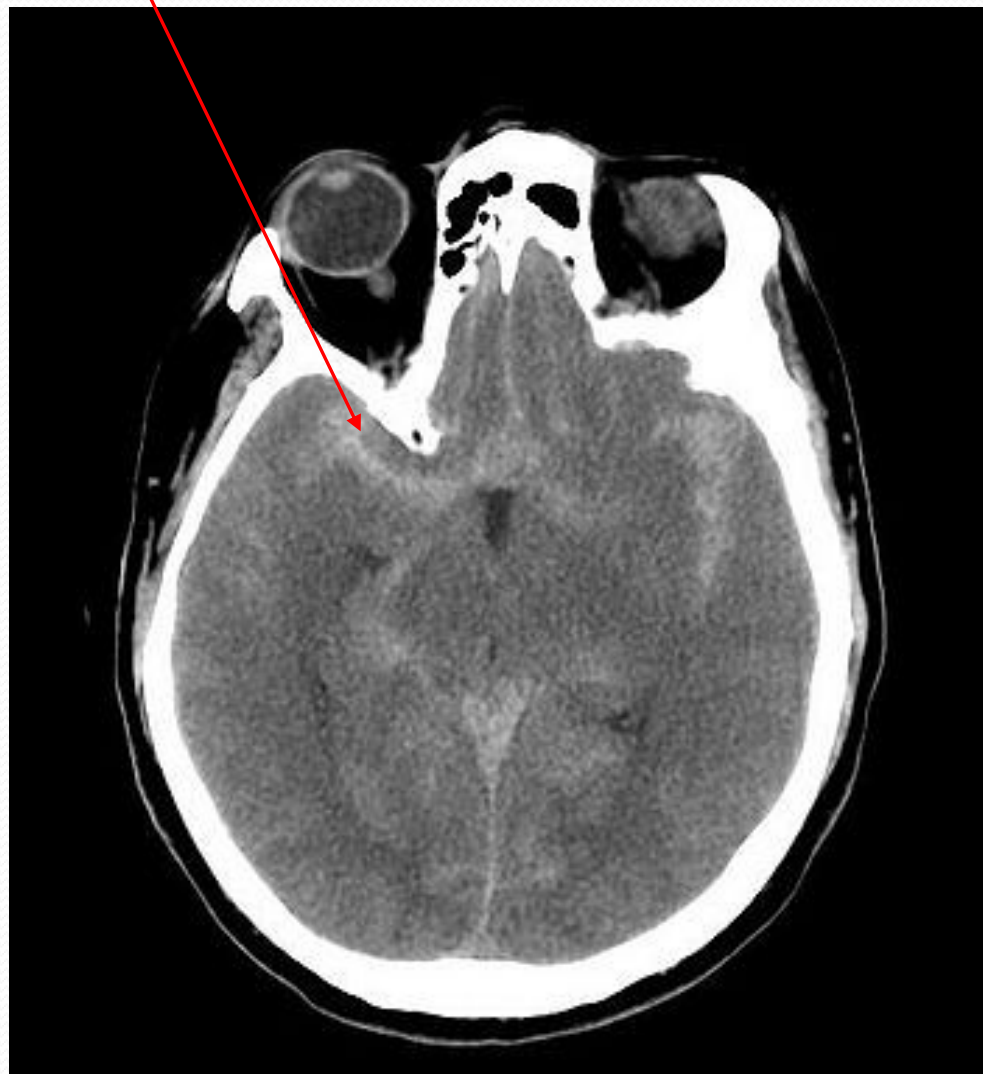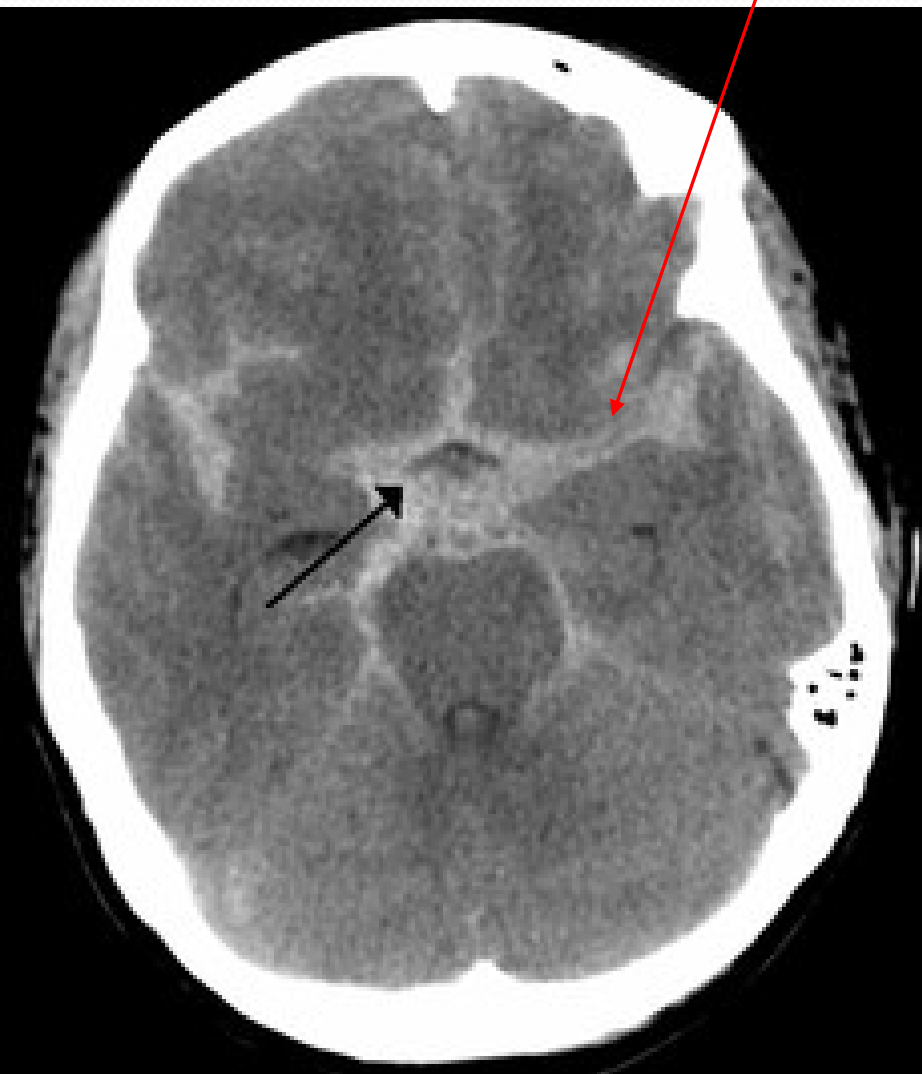# SAK - diagnostika

- **TYPICKÁ KLINIKA**
- **CT** – krev v subarachnoidálních prostorách
- Senzitivita: 1. den 90%
- 5. den již jen 70%
- Nutno pečlivě hodnotit – malé množství krve lze snadno přehlédnout)
- V případě negativity CT nebo pochybností: vyšetření **CSF (LUMBÁLNÍ PUNKCE)** – krev + rozpadové produkty hemoglobinu. V AKUTNÍ FÁZI NELZE SPOLEHLIVĚ ODLIŠIT KREV A ARTEFICIÁLNÍ HEMORH. PŘÍMĚS – lépe provádět s odstupem minimálně 8 hodin – rozpadové produkty...
- **při potvrzení AG (DSA, CT AG, MRAG)**

# KOMPLIKACE SAK

- Častěji u aneurysmatických
- RECIDIVA KRVÁCENÍ Z RERUPTURY (ve 20% do 14 dní, ve 30% do 30 dní..) – obdobné příznak znovu, zvýšení mortalit při každé recidivě o 10-15%
- Provalení krvácení do mozk. Tkáně x komor → ložiskové symptomatika
- VAZOSPAZMY – s následnou ischemií – zejm, od 3. dne, dg.= TCD, nejspíše v důsledku uvolnění vazoaktivních látek (katecholaminy...) z krve
- Srdeční arytmie, hyponatrémie, hyperglykémie (stress)
- Následně KOMUNUKUJÍCÍ HYDROCEFALUS (vznik nitrolební hypertenze – postupný další nárůst bolestí hlavy, zvracení, poruchy vědomí....

# SUBARACHNOIDÁLNÍ KRVÁCENÍ



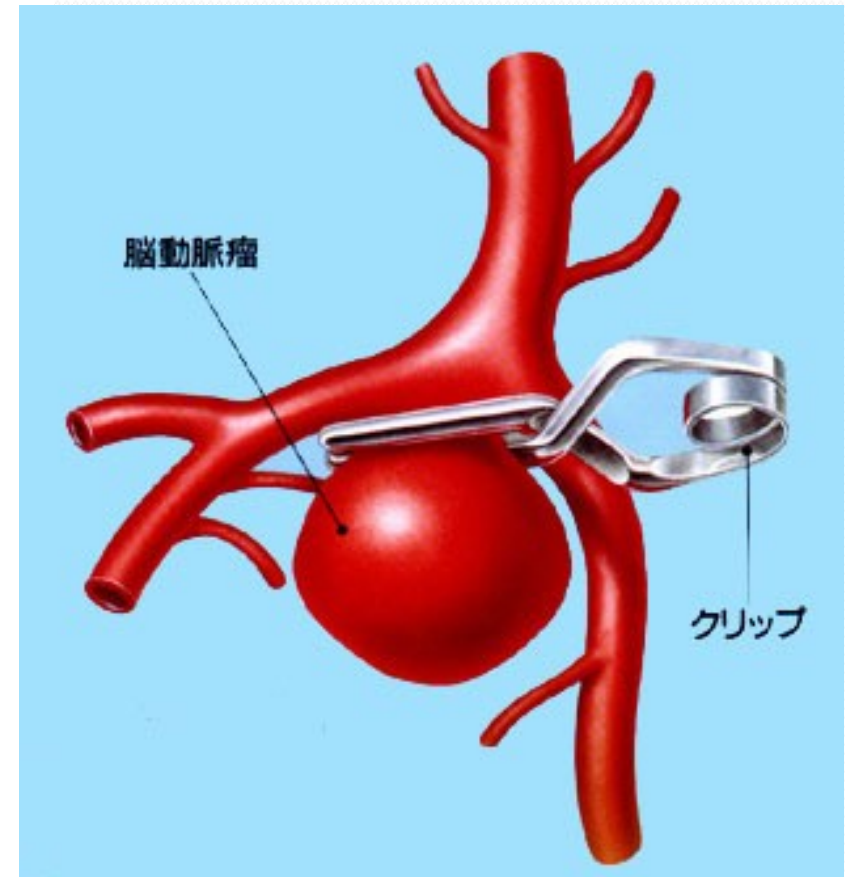
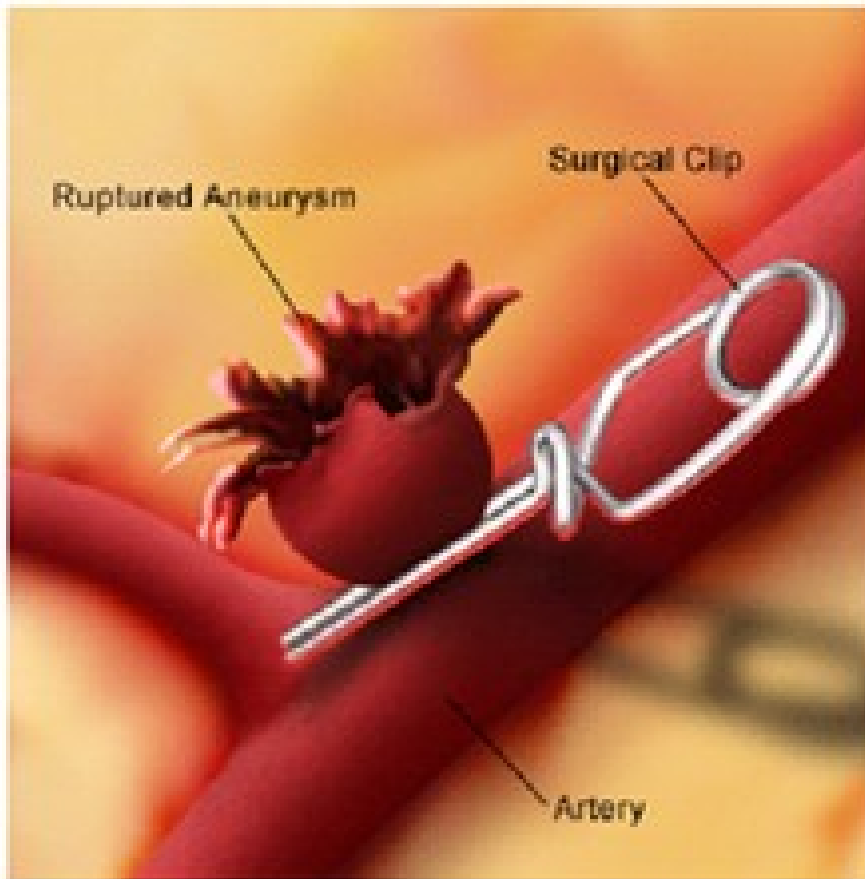
# SAK: TERAPIE V AKUTNÍ FÁZI

- riziko recidivy krvácení největší u aneurysmat, méně u AVM → klíčovým úvodním krokem je zjištění přítomnosti aneurysmatu: na diagnostické CT navazuje CTAG, event. (pokud to celkový stav dovolí nejlépe ihned) DSA
- je-li zjištěno aneurysma, pak je indikováno řešení a to co nejdříve (do 48 hodin – kvůli následnému rozvoji spazmů).
- OPERACE (nelze v komatu, při hemocefalu....)
  - CLIPPING = nasazení cévní svorky → cíl = vyřazení aneurysmatu z oběhu
  - méně často zpevnění stěn aneurysmatu obloženým svalem či jinými materiály
- alternativa = ENDOVASKULÁRNÍ ŘEŠENÍ =
  - COILING = platinová spirála vedoucí k trombotizaci aneurysmatu
  - přímý uzávěr cévy x přímá embolizace

# SAK – TERAPIE: CLIPPING

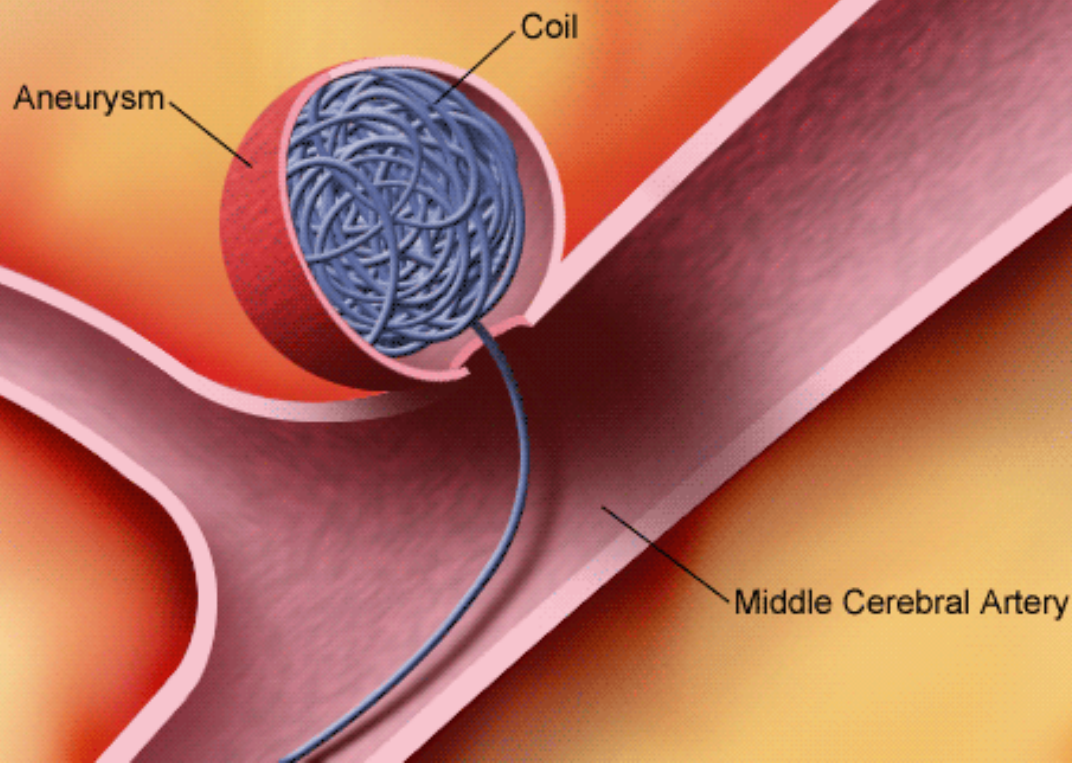
- nasazení cévní svorky (clipu) na krček aneurysmatu = CLIPPING

## Clipping Treatment for Cerebral Aneurysm



# SAK – TERAPIE: COILING

Coil Procedure for Cerebral Aneurysm



- **ENDOVASKULÁRNÍ výkon**
- **PLATINOVÁ SPIRÁLA**
- vede k trombotizaci aneurysmatu
- **BEZPEČNĚJŠÍ** léčba ve srovnání s chirurgickým výkonem  
→ riziko úmrtí či těžké disability nižší o 23% (studie ISAT)

# SAK: TERAPIE: DALŠÍ OPATŘENÍ

- v ak.stadiu: ABSOLUTNÍ KLID NA LŮŽKU
- korekce HYPERTENZE
- tlumení BOLESTI hlavy, ZVRACENÍ (které zhoršuje krvácení, stejně jako tlak na stolici → prevence zácpy
- →s výhodou fenothiaziny (= neuroleptika = chlorpromazin, levopromazin, flufenazin)– potencují analgetika, mají antiemetický účinek a hypotenzní působení
- PREVENCE VZNIKU ARTERIÁLNÍCH SPAZMŮ (VAZOSPAZMŮ) = Ca blokátory (↓snížení rizika spazmů a následné ischemie) = NIMODIPIN 30-60 mg á 4 hodiny, celkem 3 týdny

# SAK: SPECIFICKÉ SITUACE

- **SAK V GRAVIDITĚ:**
- **VYŘEŠENÍ ANEURYSMATU JEŠTĚ PŘED PORODEM**
- nebo (pokud proběhl SAK těsně před porodem) porod **CÍSAŘSKÝM ŘEZEM** (↓rizika reruptury) a řešení aneurysmatu až po porodu
  
- **SPINÁLNÍ SAK** – málo častý
- náhlá **BOLEST MEZI LOPATKAMI** či dole na krku, propagace do ramen či paží
- **PARAPARÉZA** x kvadruparéza
- dif. dg. disekce!