

# **Topografická anatomie HK**

r. palmaris  
digiti

palma  
manus

r. carpi palm.

r. antebrachii  
ant.

r. cubiti  
ant.

r. brachii ant.

r. axillaris

r. deltoidea

r. scapularis

r. brachii post.

r. cubiti  
post.

r. antebrachii post.

r. carpi dors.

dorsum  
manus

dorsum  
digiti

## r. scapularis

*acromion*

X

*spina scapulae* X

X

*angulus inf.*

n. suprascapularis  
a. et v. suprascapularis

n. axillaris  
a. et v. circumflexa humeri post.

a. circumflexa scapulae

foramen  
humerotricipitale

foramen  
omotricipitale

*incisura scapulae*

**r. deltoidea**



*nn. supraclaviculares*

*n. cutaneus brachii lat. sup.*  
*(n. axillaris)*  
*a. et v. circumflexa humeri post.*  
*(rr. cutanei)*

*levá končetina*  
*dorsálně*

n. axillaris

a. et v. circumflexa humeri post.

*dorsálně*

*nn. supraclaviculares*

*ventrálně*

trigonum  
deltoideopectorale

**fossa axillaris**

*v. thoracoepigastrica*  
*mízní cévy*

*a. et v. thoracica lat.*  
*n. thoracicus longus*

*a. et v. axillaris*  
*plexus brachialis*  
*nl. axillares*

**fasciculus post.:**

n. radialis  
n. axillaris

**fasciculus med.:**

med. n. mediani  
n. ulnaris  
n. cutaneus brachii med.  
n. cutaneus antebrachii med.

**fasciculus lat.:**

n. musculocutaneus  
r. lat. n. mediani  
r.

## r. brachii

*pravá, zespodu*

*v. cephalica*  
*n. cutaneus*  
*brachii lat. inf.*

*n. medianus*  
*n. ulnaris*  
*a. et vv. brachiales*  
*n. musculocut.*  
*n. cut. antebr. med.*

*v. basilica*  
*n. cutaneus*  
*brachii med.*

*n. radialis*

*n. cutaneus brachii*  
*post.*

**r. brachii ant.**



levá

*n. cutaneus brachii med.*

*v. cephalica*

*n. cutaneus antebrachii med.*  
*v. basilica*

a. et. v. brachialis  
n. musculocutaneus  
n. medianus  
n. ulnaris

**r. brachii post.**

*levá*

*n. cutaneus brachii lat. sup.*

*(n. axillaris)*

*cutaneus brachii lat. inf.*

*n. cutaneus brachii post.*

*n. cutaneus antebrachii post.*

*(n. radialis)*

n. radialis

a. et. v. profunda brachii

**r. cubiti**

*n. cutaneus  
antebr. med.  
v. basilica*

*n. cutaneus  
antebr. lat.  
v. cephalica*

*n. cutaneus  
antebr. post.*

*pohled med.*

n. ulnaris  
a. et v. ulnaris

n. medianus  
n. radialis (r. superf.)  
a. et v. radialis

**r. antebrachii**

*pravá, pohled zdola*

*n. cut. antebr. med.*  
*v. basilica*



**r. antebrachii ant.**

*n. cutaneus antebr. med.*  
*v. basilica*

*n. cutaneus antebr. lat.*  
*v. cephalica*

levá

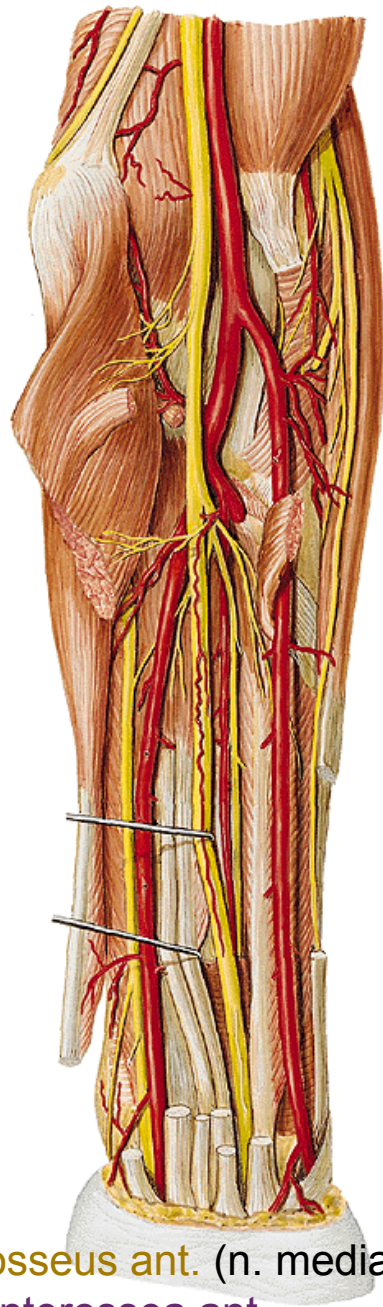
a. et v. radialis  
(hmatný tep)

n. medianus

n. ulnaris  
a. et v. ulnaris

n. radialis (r. superf.)  
a. et v. radialis

n. medianus



n. interosseus ant. (n. medianus)  
a. et v. interossea ant.

**r. antebrachii post.**

*n. cutaneus antebrachii post.*

*v. cephalica*

*n. radialis (r. superf.)*

*v. basilica*

*n. ulnaris (r. dorsalis)*

levá

**n. radialis**

(r. prof., n. interosseus post.)

a. et v. interossea post.



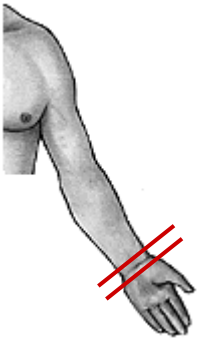
**r. carpi palm.**

**palma manus**

*n. ulnaris (r. palmaris)*

*n. medianus (r. palmaris)*

*povrchové žíly*  
*aponeurosis palmaris*



n. ulnaris (r. superf.)  
a. et v. ulnaris

n.  
medianus

a. et v. radialis

**arcus palmaris superf.**

aa. digitales palm. comm.

aa. digitales palm. propriae

nn. digitales palmares comm.

nn. digitales palmares propriae

n. ulnaris (r. prof.)

**arcus palmaris prof.**

aa. metacarpeae palm.

*přítoky v. cephalica*  
*n. radialis (r. superf.)*

*přítoky v. basilica*  
*n. ulnaris (r. dorsalis)*

**dorsum manus**

*rete venosum*  
*nn. digitales dorsales*

n. interosseus post.

**rete carpi dorsale**

(a. interossea ant., a. interossea post.,  
r. carpeus dors a. radialis et a. ulnaris)

aa. metacarpeae dors.

## digiti manus

nn. digitales dors. (n. radialis et n. medianus)  
aa. digitales dors.

*phalanx proximalis*

nn. digitales palm. propr. (n. medianus et n. ulnaris)  
aa. digitales palm. propr.



# Mízní odtok HK

**mediální kolektory** – 10-15, podél v. basilica, do axilly – nn. l. axillares centrales et laterales

**laterální kolektory** – 6-7, podél v. cephalica do axilly

**přední kolektory** – z dlaně, 4-5, v loketní jamce se přidávají k předchozím dvěma

# **Topografická anatomie DK**

trig. femorale

r. femoris ant.

r. genus ant.

r. cruris ant.

dorsum pedis

r. glutea

r. femoris post.

r. genus post.

r. cruris post.

planta pedis

**r. femoris  
ant.**

*v. saphena magna + přítoky*  
*n. cutaneus femoris lat.*  
*n. cutaneus femoris post.*  
*rr. cutanei ant. (z n. femoralis)*  
*r. cutaneus (z n. obturatorius)*

*n. femoralis → n. saphenus*  
*a. et v. femoralis*  
*n. obturatorius*  
*a. et v. obturatoria*  
*n. ischiadicus*

***v. saphena magna + přítoky***

*a. epigastrica superf.*

*a. circumflexa ilium superf.*

*aa. pudendae ext.*

*n. cutaneus femoris lat.*

*r. femoralis (z n. genitofemoralis)*

*rr. cutanei ant. (z n. femoralis)*

*r. cutaneus (z n. obturatorius)*

*nll. inguinales superf.*

## trig. femorale

*m. sartorius, lig. inguinale, m. adductor longus*

## v. saphena magna

*v. saphena accessoria*

*v. epigastrica superf. a. epig. superf.*

*v. circumfl. ilium superf. a. circumfl. ilium superf.*

*vv. pudendae ext. aa. pudendae ext.*

## nll. inguinales superf.

n. ilioinguinalis

n. genitofemoralis (r. femoralis)



fossa  
iliopectinea

a. et v. femoralis

n. femoralis

nll. inguinales prof.

**lacuna musculorum:**

m. iliopsoas

n. femoralis

**lacuna vasorum:**

n. genitofemoralis (r. femoralis)

a. femoralis

v. femoralis

nl. Cloqueti

*femorální hernie*

## **canalis adductorius**

*(m. vastus med. a m. adductor magnus)*

a. et v. femoralis

n. saphenus

## **hiatus tendineus**

**r. glutea**

**r. femoris post.**

*nn. clunium sup.*  
*nn. clunium medii* } rr. dors. nn. spinalium  
*nn. clunium inf. (z n. cutaneus fem. post.)*

*n. cutaneus femoris post.*

foramen suprapiriforme

n. gluteus sup.

a. et v. glutea sup.

foramen infrapiriforme

n. gluteus inf.

a. et v. glutea inf.

n. pudendus

a. et v. pudenda int.

n. cut. femoris post.

n. ischiadicus

n. ischiadicus

rr. perforantes (z a. *prof. femoris*)

r. genus

v. saphena magna

n. saphenus

rr. cut. ant. (z *n. femoralis*)



v. saphena parva  
(ev. v. femoropoplitea)

n. tibialis  
n. peroneus comm.  
a et v. poplitea  
nll. poplitei

**r. cruris**

*v. saphena magna*

*n. saphenus* → *rr. cut. cruris med.*

*v. saphena parva*

*n. suralis*

*n. cut. surae lat.*

*n. cut. surae med.*

*n. peroneus superf.*

*n. peroneus prof.*

*a. et v. tibialis ant.*

*n. tibialis*

*a. et v. tibialis post.*

*v. saphena magna*  
*rr. cut. cruris med (z n. saphenus)*

*n. peroneus superf.*

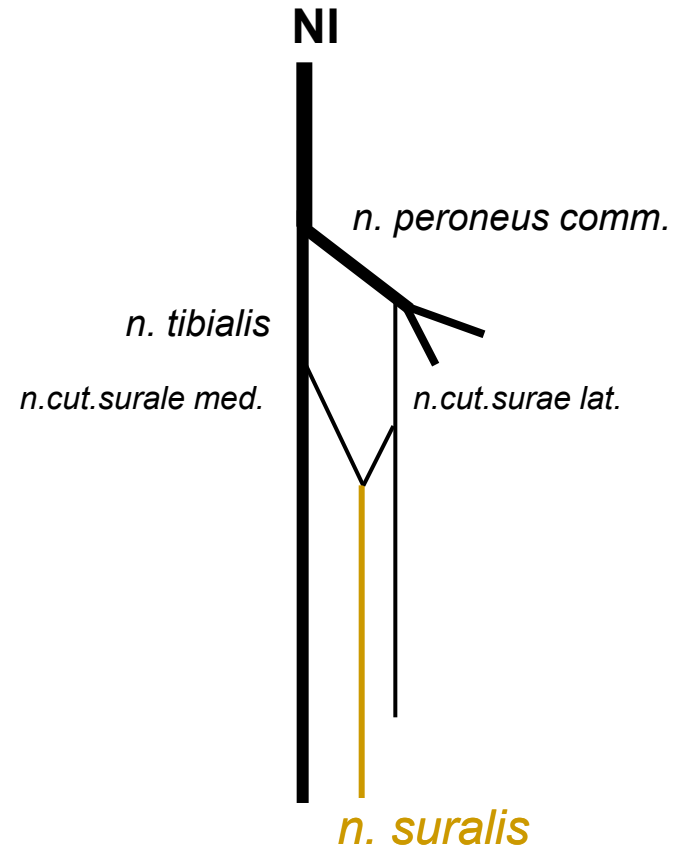
n. peroneus prof.  
a. et v. tibialis ant.

**n. peroneus comm.:**

*n. peroneus prof.*

*n. peroneus superf.*

*v. saphena parva*  
*n. cutaneus surae med.*  
+ *n. cutaneus surae lat.* =  
***n. suralis***



n. tibialis

a. et v. tibialis post.



**dorsum pedis**

## dorsum pedis

*rete venosum dorsale pedis*

*n. cut. dorsalis med.*  
*n. cut. dors. intermed.* } *z n. peroneus superf.*

*n. cut. dors. lat. (z n. suralis)*

*nn. dig. dors. (z n. peroneus prof.)*

*fascia dorsalis – retinaculum extensorum*

*a. et v. dorsalis pedis*

*n. peroneus prof.*

*levá končetina, řez přes metatarsus  
pohled zdola*

*rete venosum dorsale pedis*

***v. saphena magna***

***v. saphena parva***

*n. cut. dorsalis med.* } (*z n. peroneus superf.*)  
*n. cut. dors. intermed.* }

*n. cut. dors. lat. (z n. suralis)*

*n. peroneus prof.*

a. et v. dorsalis pedis  
n. peroneus prof.

n. peroneus prof.  
a. dorsalis pedis

**a. arcuata + a. tarsea lat.**

aa. metatarsae dors.

*aa. digitales dorsales*

**a. metatarsae dors. prima**

**planta pedis**

*aponeurosis plantaris*

*rr. superf. (z n. plantaris med. et lat.)*

*rr. superf. (z a. et v. plantaris med.)*

*a. et v. plantaris med. et lat.*

*n. plantaris med. et lat.*

rr. superf. (*z n. plantaris med. et lat.*)

n. tibialis

a. et v. tibialis



n. plantaris med. et lat.

a. et v. plantaris med. et lat.

a. plantaris lat. + r. plantaris prof (*z a. dorsalis pedis*)  
+ větev z a. plantaris med.

**arcus plantaris**

*aa. metatarsae plant.*

*aa. digitales plant.*

## digiti pedis

dorsální aponeuróza

nn. **digitales dorsales**

aa. et vv. **digitales dorsales**

šlachy m. flexor digitorum brevis et longus  
vaginae fibrosae et synoviales

nn. digitales plantares

aa. et vv. digitales plantares

# Mízní odtok DK

**laterální kolektory** - z dorsum pedis ke kolenu, navazují na mediální kolektory

**mediální kolektory** -z planta pedis, podél v. saphena magna na stehno, vstupují do nodi lymph. ing. sup.

**zadní kolektory**- z oblasti paty, podél v. saphena parva, oblasti fossa poplitea vstupují do nodi lymph. poplitei, přidávají se k hlubokým mízním cévám

# Topografická anatomie zad

- regio nuchae
- regio  
vertebralis
- regio  
infrascapularis
- regio lumbalis

# Trigonum suboccipitale



# Trigonum lumbale petiti

Trigonum Grynfeldti/Tetragon  
Krausei

Děkuji za pozornost.