



# Myelodysplastický syndrom

**Buliková A, Kissová J, Trnavská I, Antošová M,  
Antošová L, Babáčková G, Čechová G, Penka M.**

**Oddělení klinické hematologie**

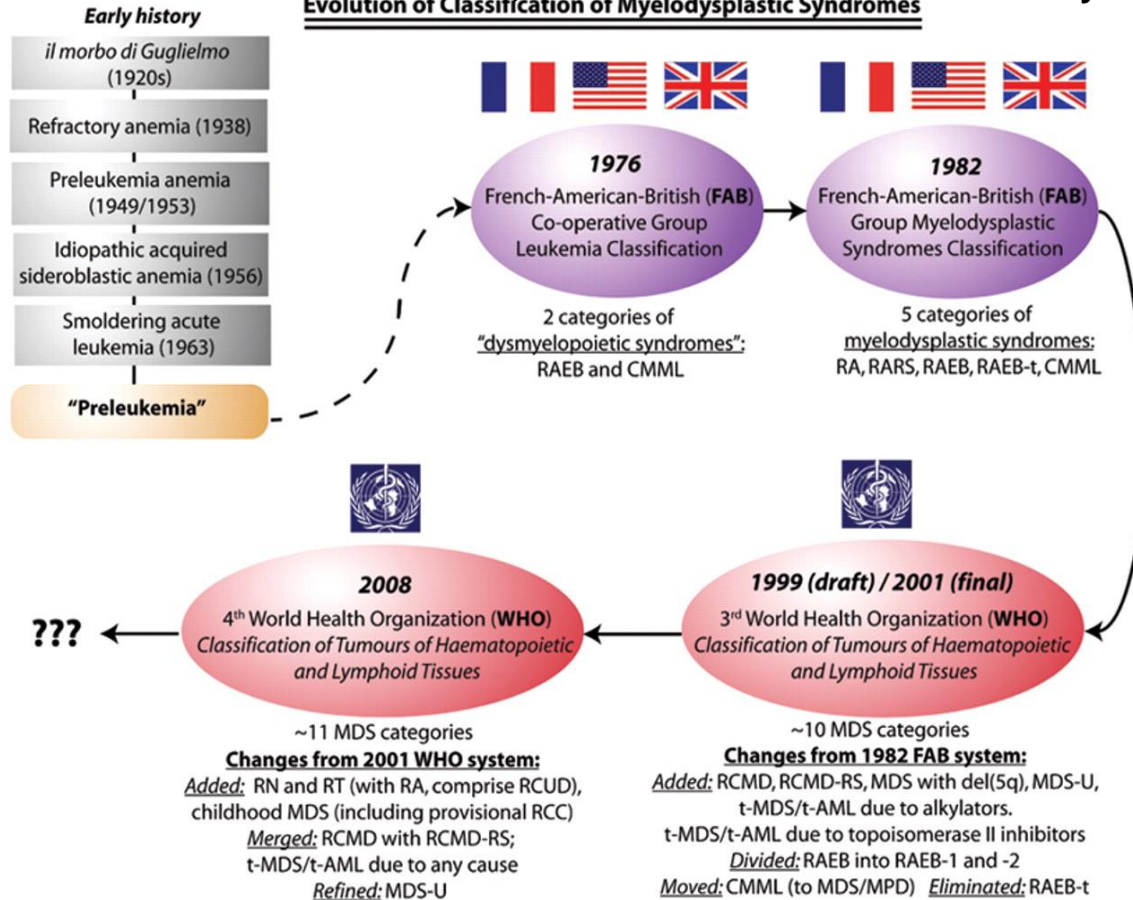
**Fakultní nemocnice Brno**

# PŘEHLED NEJDŮLEŽITĚJŠÍCH KLASIFIKACÍ HEMATOLOGICKÝCH MALIGNIT A JEJICH REVIZÍ

Akutní leukémie a MDS		Myeloproliferativní choroby		Lymfoproliferativní choroby	
FAB	1976	PVSG	1975	Rappaportova	1956
	1981	TVSG	1997	Lukesova-Colinsova	1975
	1985		1999	Lennertova	1978
	1991	WHO	2001	„working formulation“	1982
MIC	1985		2008	Kielská	1990
REAL	1994	ECP	2002	REAL	1994
WHO	2001		2005	WHO	2001
	2008	2007	2008		
		ECMP			

Prof. Gina Zinni: Každá klasifikace nádorů hemopoetických a lymfopoetických tkání je předem odsouzena k zániku. *EHA/ESH diagnostic work-up of hematological malignancies (chronic malignancies)*, Vídeň 6.-8.11.2009

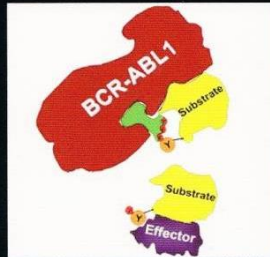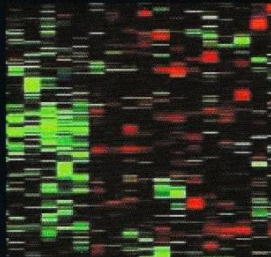
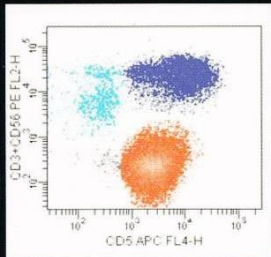
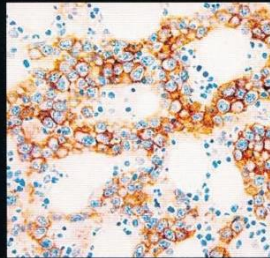
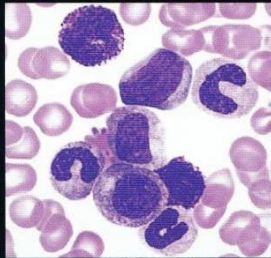
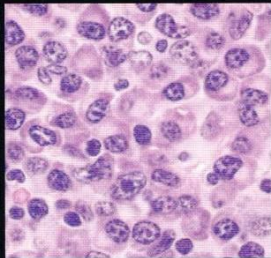
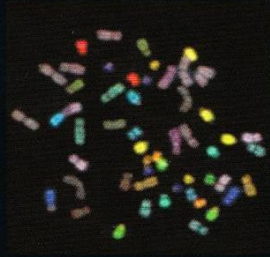
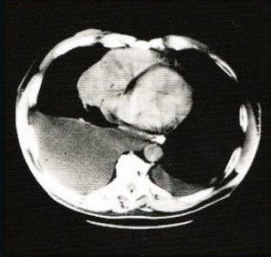
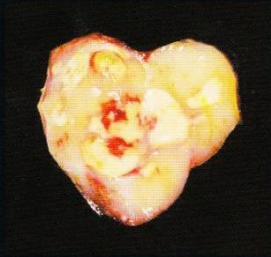**Figure 1. Evolution of classification of the myelodysplastic syndromes, from the era when these syndromes were poorly characterized and collectively known as "preleukemia" (the prevailing term in the 1960s and early 1970s for what is now known as MDS), through the 1976/1982 FAB classifications and, in the last decade, the two WHO systems**



Steensma, D. P. Hematology 2009;2009:645-655

# WHO Classification of Tumours of Haematopoietic and Lymphoid Tissues

Edited by Steven H. Swerdlow, Elias Campo, Nancy Lee Harris, Elaine S. Jaffe, Stefano A. Pileri, Harald Stein, Jürgen Thiele, James W. Vardiman

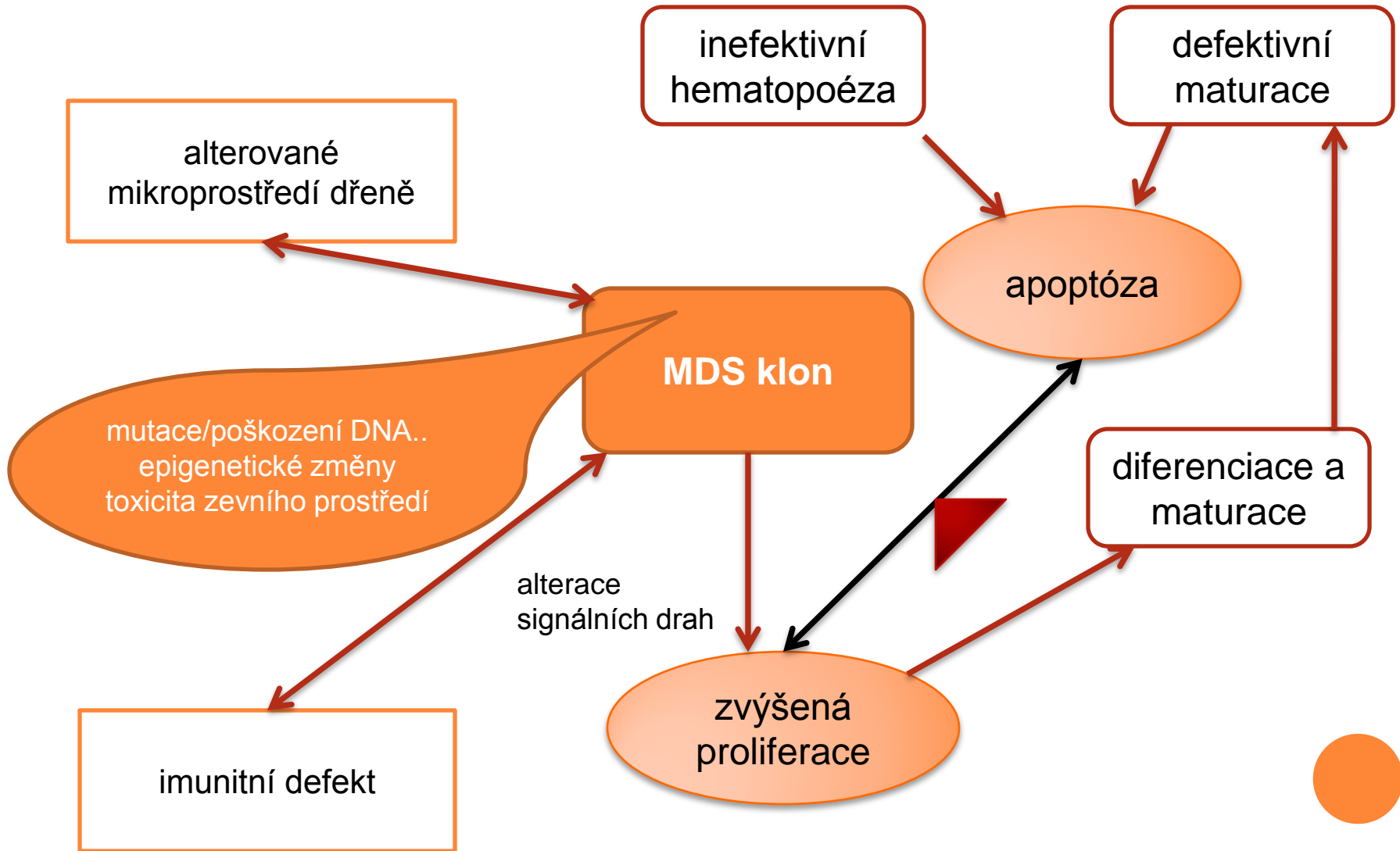


# MYELOYDYSPLASTICKÝ SYNDROM

- skupina klonálních chorob hemopoetických kmenových buněk charakterizovaná
  - cytopenií
  - dysplázií
  - inefektivní hematopoézou
  - neoplastickým chováním tj. sklonem k vývoji do AML



# Základní patofyziologické mechanismy MDS



# Klinický obraz

- prokazuje se u starších dospělých, medián 70 let
- incidence 3-5/100000 (>20/100000 ve věku > 70 let)
- projevy cytopenie
  - anemie: 80-90%, 50-60% < 100g/l
  - neutropenie: < 1,86G/l cca 50%, < 0,2G/l cca 5%
  - trombocytopenie: < 100G/l cca 43%, < 20G/l cca 7%; krvácivé projevy jsou více významné než odpovídá počtu trombocytů – častá je funkční porucha
- trombocytémie:
  - MDS s izolovanou 5q-; 30-50% pacientů
  - JAK 2 pozitivní MDS
  - RARS-T
- zánětlivé změny (10% nemocných, často u HR MDS):
  - vaskulitis, lupus-like, arthritis, glomerulonefritis
  - akutní neutrofilní dermatóza (bolestivé plaky na končetinách, trupu, tvářích event. + horečka a arthralgie)
- centrální diabetes insipidus (vzácně u HR MDS)



# Podníky stanovení morfologického podezření na MDS ve WHO 2008

- diferenciální rozpočet jaderných elementů na 500 buněk v kostní dřeni a 200 buněk v periferní krvi (u výrazné cytopenie s „buffy coatu“)
- dysplázie znamená nejméně 10% dysplastických buněk v jedné/každé vývojové řadě
- je stanoven počet elementů, které musí být analyzovány pro stanovení % dysplázie
  - 200 granulocytů
  - 200 normoblastů
  - 30 megakaryocytů





# MDS VE WHO 2008

- upozorňuje na nutnost uvážení přítomnosti dysplastických změn v závislosti na kvalitě preparátu (bez použití protisrážlivých roztoků či méně než 2 hodiny)
- u žádného pacienta nemůže být stanovena diagnóza MDS bez znalosti klinického obrazu včetně farmakologické anamnézy; překlasifikování typu MDS není přípustné v případě léčby růstovými faktory včetně EPO
- i při počtu blastů  $< 20\%$  je nutné vyloučit AML cytogeneticky tj.  $t(8;21)$ ,  $inv(16)$ ,  $t(16)$ ,  $t(15;17)$  či molekulárně geneticky



# MDS VE WHO 2008 VE SROVNÁNÍ S WHO 2001

- jsou nové diagnostické jednotky RN, RT (viz dále)
- u RCMD není podstatný počet prstenčitých sideroblastů
- je nově definována problematika MDS v dětském věku zejména provizorní jednotka refrakterní cytopenie v dětství (RCC)
- MDS spojený s léčbou je zařazen do kategorie myeloidní neoplázie spojené s léčbou
- je definována jednotka idiopatické cytopenie nejasného významu (idiopathic cytopenia of undetermined significance – ICUS)
  - persistentní cytopenie (tj. více než 6 měsíců) tj. Hb < 110g/l, absolutní neutrofily <  $1,5 \times 10^9/l$ , trombocyty <  $100 \times 10^9/l$
  - není prokázána dysplázie podle kritérií WHO 2008
  - nejsou prokázány specifické cytogenetické abnormality tj. klonalita
  - nejsou prokázány jiné příčiny cytopenie
  - tito nemocní by měli být pečlivě monitorováni
- později byla definována IDUS (idiopatická dysplázie nejasného významu)
  - mladí, bez trvalé cytopenie, dysplázie < 10%, není cytogenetická odchylka

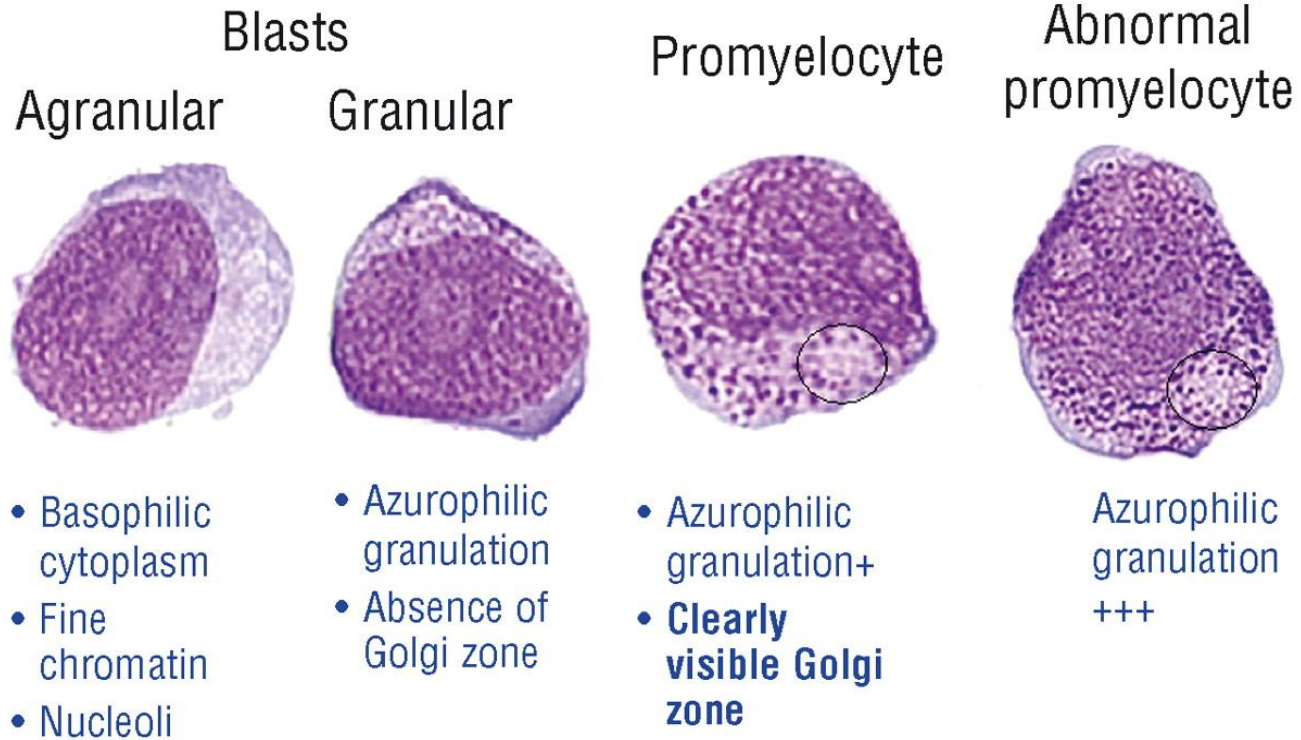
# EVROPSKÝ KONSENSUS EUROPEAN LEUKEMIA NET NETWORK

- dysplázie není synonymem myelodysplastického syndromu
- termín „dysplastický“ je vyhrazen pro tři myeloidní linie a na jaderné buňky
- termín dysplázie nelze použít u nemocných
  - léčených růstovými faktory
  - u hypergranulace/toxické granulace u sepsí
- jemné morfologické odchylky by neměly být považovány za dostačující pro dostatečné pro kategorizování dysplázie
- je nutné dodržovat definici blastů navrženou International Working Group of Morphology (Mufti 2008), monoblastů a promonocytů dle WHO

Zini G, Bain B, Bettelheim P, et al. A European consensus report on blood cell identification: terminology utilized nad morphological diagnosis concordance among 28 experts from 17 countries weithin the European LeukemiaNet network WP10, on behalf of the ELN Morphology Faculty. *BJH* 2010; 151: 359-364



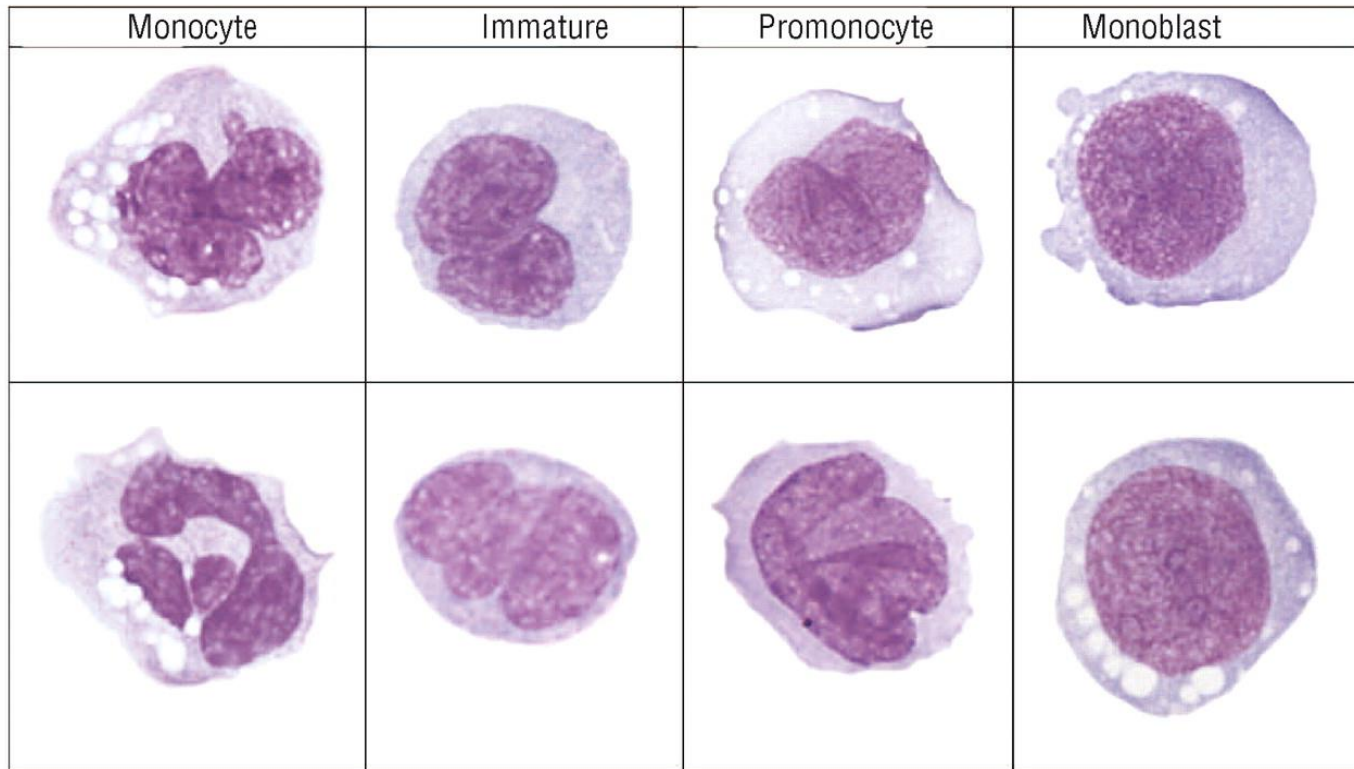
## Blasts, promyelocytes, abnormal promyelocytes



Mufti, G. J. et al. Haematologica 2008;93:1712-1717



## Example of monocyte subtypes as circulated for evaluation



Goasguen, J. E. et al. *Haematologica* 2009;94:994-997



# DIAGNOSTICKÉ PROCESY ZAHRNUTÉ VE STANOVENÍ DIAGNÓZY MDS

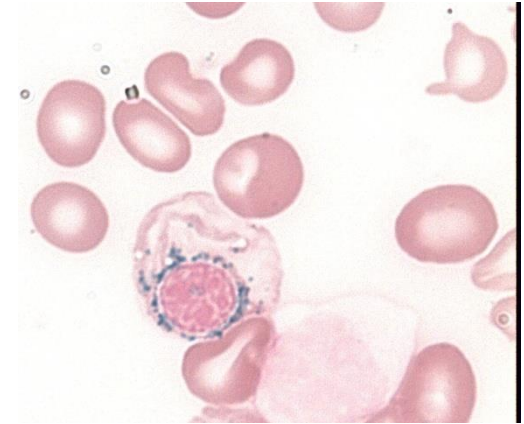
- kompletní krevní obraz včetně nových parametrů
    - IPF, NRBC, IG, NEUT-X
  - cytologie periferní krve a kostní dřeně (MGG)
  - cytochemie (MPOX, PAS, Perlsovo barvení, NSE)
  - histologie kostní dřeně (imunohistochemie)
  - průtoková cytometrie
  - cytogenetika včetně modalit
  - molekulární genetika
- + řada dalších vyšetření v rámci diferenciální diagnostiky!!!



# CYTOCHEMICKÉ NÁLEZY V MORFOLOGICKÉM HODNOCENÍ DŘENĚ

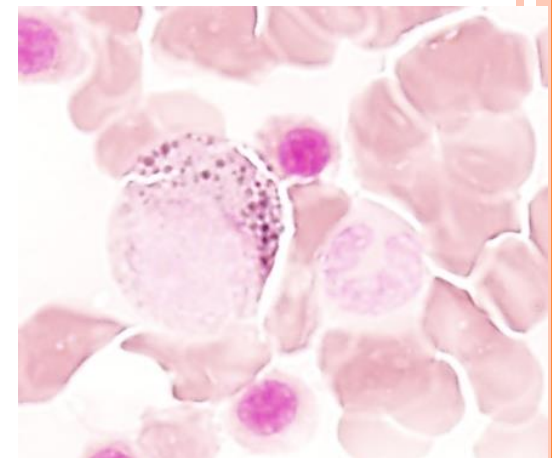
## ○ Perlsovo barvení

- počet prstenčitých sideroblastů
  - nejméně 5 granulí, nejméně 1/3 obvodu jádra, těsně!
- počet abnormálních sideroblastů
- zásoby železa



## ○ myeloperoxidáza

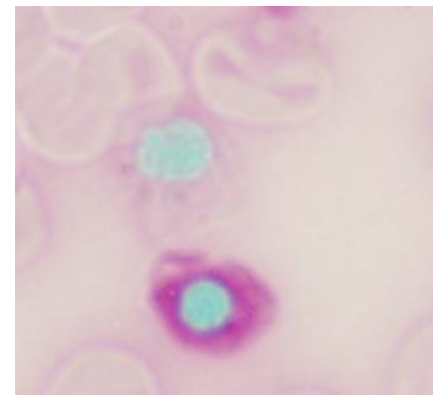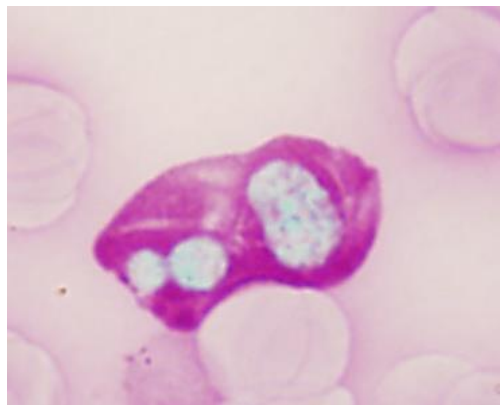
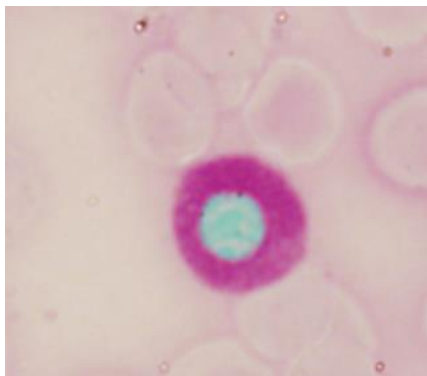
- přítomnost či nepřítomnost Auerových tyčí
- snížená pozitivita ve vyzrávajících neutrofilech je výrazem dysplázie



# CYTOCHEMICKÉ NÁLEZY V MORFOLOGICKÉM HODNOCENÍ DŘENĚ

## ○ PAS

- pozitivní normoblasty jsou nezávislým kriteriem dysplázie
- lze použít k identifikaci abnormálních megakaryoblastů (podobně NSE)





# Imunocytologie

- přináší vlastní informaci k cytologickému nálezu
  - může rozeznat skutečnou RA od RCMD tam, kde nejsou cytologické nálezy přesvědčivé -FC definované „dysplastické“ změny v granulocytech a monocytech
  - predikuje nemocné s rizikem závislosti na transfuzích, s rizikem progresu do vyššího stadia MDS, s rizikem špatného výsledku transplantace
  - predikuje odpověď na léčbu Epo/G-CFS
- nemůže nahradit morfologické stanovení procentuálního zastoupení blastů v kostní dřeni a periferní krvi

van de Loosdrecht AA, Westers TM, Westra G, et al. Identification of distinct prognostic subgroups in low and intermediated-I risk myelodysplastic Syndromes by flowcytometry. Blood 2008; 111: 1067-1077

Scott BL, Wells DA, Loken MR, et al. Validation of flow cytometric scoring system as a prognostic indicator for posttransplantation outcome in Patients with myelodysplastic syndrome. Blood 2008; 112: 2681-2686

Van de Loosdrecht AA, Alhan C, Bené MC, et al. Standardization of flow cytometry in myelodysplastic syndromes a report from the first European LeukemiaNet working conference on flow cytometry in myelodysplastic syndromes. Haematologica 2009; 94: 1124-1134



# Cytogenetické abnormality podporující diagnózu refrakterní cytopenie \*

## nebalancované

- -7 nebo del(7q)
- -5 nebo del(5q)
- t(17q) nebo t(17p)
- -13 nebo del(13q)
- del(11q)
- del(12p) nebo t(12p)
- del(9q)
- idic(X)(q13)

## balancované

- t(11;16)(q23;p13.3)#
- t(3;21)(q26.2;q22.1)#
- t(1;3)(p36.3; q21.2)
- t(2;11)(p21;q23)
- inv(3)(q21.6;q26.2)
- t(6;9)(p23;q34)

\* -Y, +8 a del(20q) nejsou akceptovány jako jediný nález pro diagnózu MDS

# jsou asociovány s MDS spojeným s léčbou; není vysoká pravděpodobnost diagnostických rozpaků



# NÁLEZY V PERIFERNÍ KRVÍ

## erytropoéza:

- anémie, hemoglobin < 100 g/l
- anizocytóza, poikilocytóza, makrocytóza, zřídka mikrocytóza, fragmentace erytrocytů, polychromázie, bazofilní tečkování, Cabotovy prstence

## leukocyty:

- neutropenie < 1,8 G/l
- získaná Pelger-Huëtova anomálie, hypersegmentace tj. 6 a více segmentů neutrofilního polynukleáru, hypogranulace, přítomnost promonocytů, dvoujaderné granulocyty (makropolocyty) , blasty, Auerovy tyče

## trombocyty:

- trombocytopenie < 100 G/l, trombocytóza > 450 G/l u některých syndromů
- anizocytóza, makrotrombocyty, hypogranulární či agranulární trombocyty, event. fragmenty cytoplazmy megakaryocytů



# NÁLEZY V KOSTNÍ DŘENI

## DYSMEGAKARYOPOEZA

- mikromegakaryocyty
- jaderná hypolobulace
- mnohojadernost (normální megakaryocyty jsou jednojaderné s lobulovanými jádry)
  
- obrovské až gigantické megakaryocyty
- vakuolizace cytoplazmy megakaryocytů
- megakaryocyty s hypogranulární či agranulární cytoplazmou




# DYSERYTROPOEZA

## Změny jádra

- mezijaderné můstky
- lobulizace
- nepravidelnosti jaderné membrány, pučení
- karyorexe
- mnohojadernost
- megaloidní rysy
- zneokrouhlení jader
- atypické mitózy

## Změny cytoplazmy

- bazofilní tečkování
  - vakuolizace
  - Howell-Jollyho tělíška
  - prstenčité sideroblasty
  - PAS pozitivita- buď difuzní nebo granulární
  - nerovnoměrná barvitelnost cytoplazmy
  - plazmojaderná asynchronie
- 

# DYSGRANULOPOEZA

- malé nebo neobvykle velké elementy (velké tyče a metamyelocyty)
- abnormální shlukování chromatinu
- hyposegmentace-pseudo Pelger Huetova anomálie
- nepravidelná hypersegmentace
- jaderná atypie
- hypogranularita, agranularita (> 30%!)
- nerovnoměrná distribuce granulí
- atypická granulace
- vakuolizace cytoplazmy
- nestejně rozložení bazofilie
- pseudo-Chediakova-Higashiho granula
- Auerovy tyče
- asynchronie zrání cytoplazmy a jádra
- deficit myeloperoxidázy v buňkách neutrofilní granulopoezy
- jaderné fragmenty



# WHO KLASIFIKACE 2008 - MYELODYSPLASTICKÉ SYNDROMY

- refrakterní anémie s unilineární dysplázií- RCUD tj. refrakterní anémie (RA), refrakterní neutropenie (RN), refrakterní trombocytopenie (RT)
- refrakterní anémie s prstenčitými sideroblasty (RARS)
- refrakterní cytopenie s multilineární dysplázií (RCMD)
- refrakterní anémie s excesem blastů-1 (RAEB-1)
- refrakterní anémie s excesem blastů-2 (RAEB-2)
- MDS, neklasifikovatelný (MDS-U)
- MDS spojený s izolovanou chromozomální abnormitou del(5q)



# KLASIFIKACE MDS VE WHO 2008

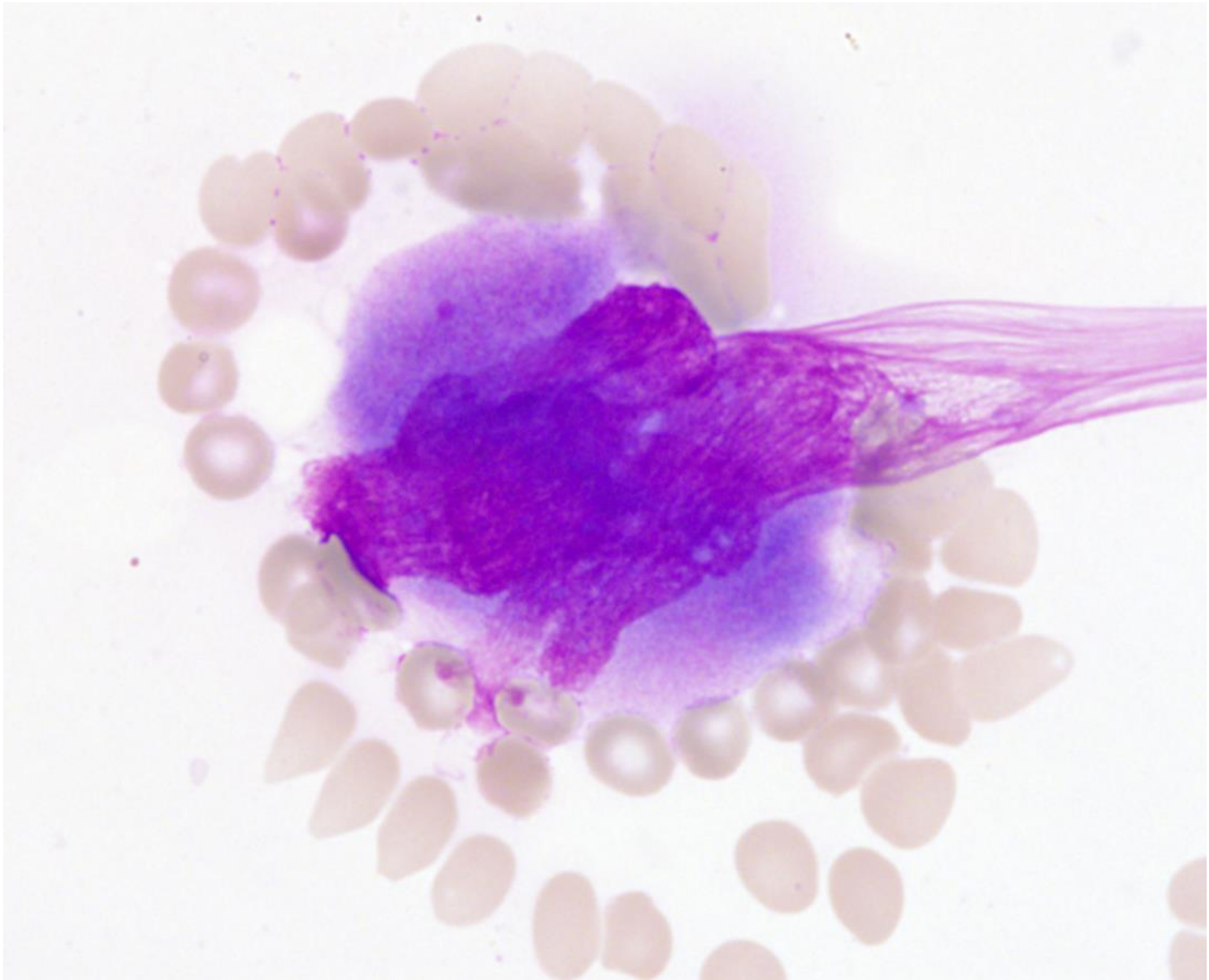
typ	periferní krev	kostní dřeň
RCUD: RA; RN; RT	uni- či bicytopenie blasty < 1%	unilineární dysplázie ≥10% buněk jedné řady, <5% blastů
RARS	anémie, žádné blasty	≥ 15% prstenčité sideroblasty, jen erytrodysplázie, < 5% blastů
RCMD	cytopenie, blasty <1%, mono <1G/l, žádné Auerovy tyče	dysplázie ve 2 řadách, blasty <5%, žádné Auerovy tyče, ±15% prstenčitých sideroblastů
RAEB1	cytopenie, blasty <5%, mono <1G/l, žádné Auerovy tyče	uni- či multilineární dysplázie, 5-9% blastů, žádné Auerovy tyče
RAEB2	cytopenie, blasty 5-19%, mohou být Auerovy tyče	uni- či multilineární dysplázie, 10-19% blastů, nález Auerových tyčí posouvá kritérium do tohoto stadia
MDS-U	cytopenie, ≤ 1% blastů	dysplázie ≤ 10% buněk 1 či více linií a cytogenetická abnormalita, ≤ 5% blastů
MDS s isolovanou del 5q	anémie, normální či zvýšení počet trombocytů, <1% blastů	normální či zvýšené megakaryocyty s hypolobulizovanými jádry, < 5% blastů, izolovaná abnormalita del(5q), nejsou Auerovy tyče



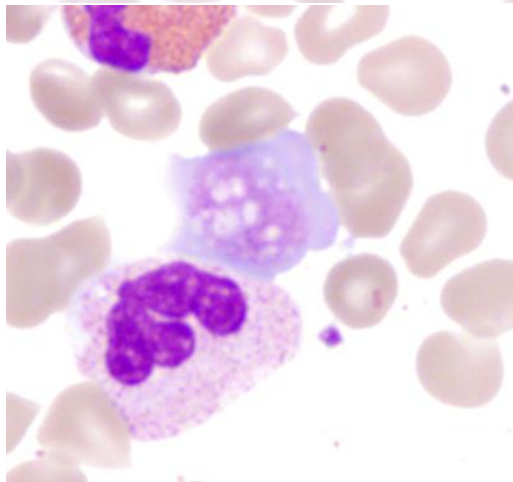
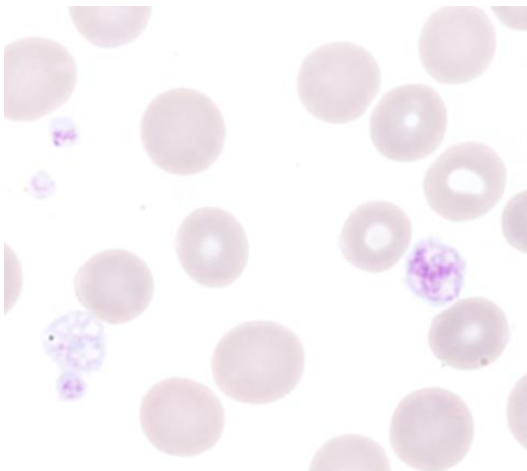
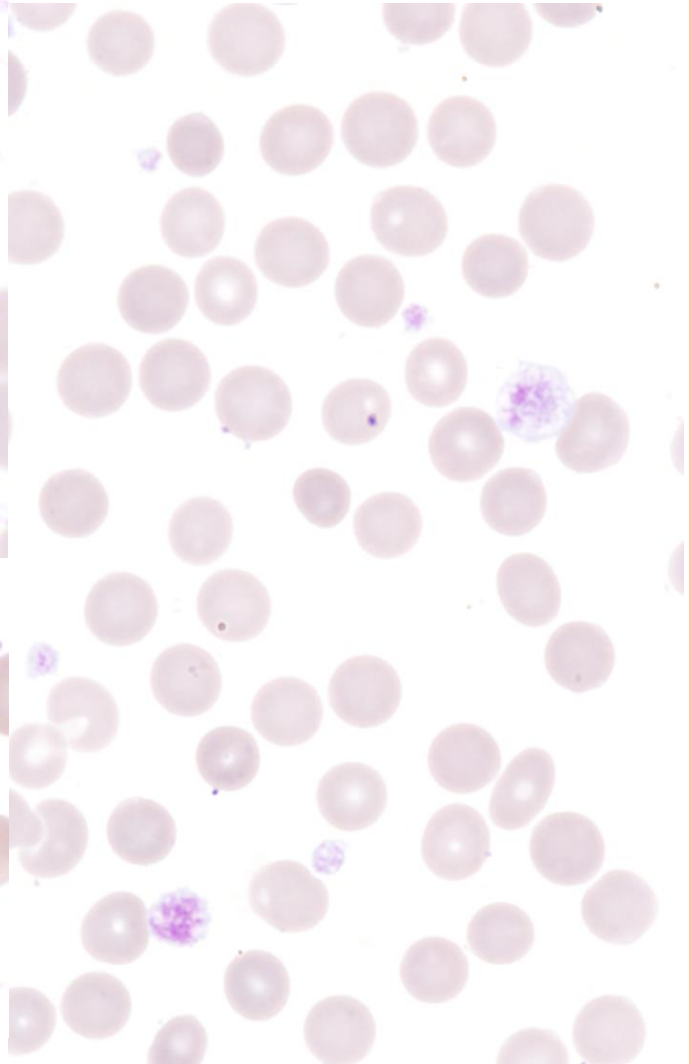
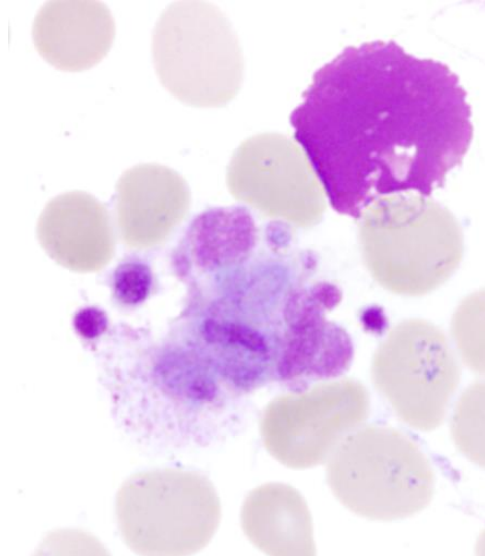
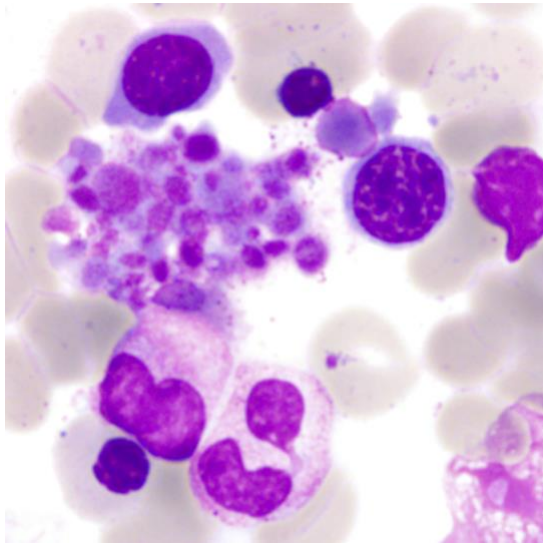
# PROBLÉMY MORFOLOGICKÉ DIAGNOSTIKY

- co je normální?
  - 19/50 dysplastické megakaryocyty (nelobulizované, multinukleární, obě)\*
    - žádný z nich neměl změny v granulopoéze nebo prstenčité sideroblasty
    - žádný neměl mikromegakaryocyty
- možnost artefaktů
  - přestupuje-li jádro megakaryocytů mimo hranici danou cytoplazmou, jde o artefakt způsobený nátěrem
  - hypogranulované formy neutrofilů efekt daný barvením, pH, vlivem EDTA...

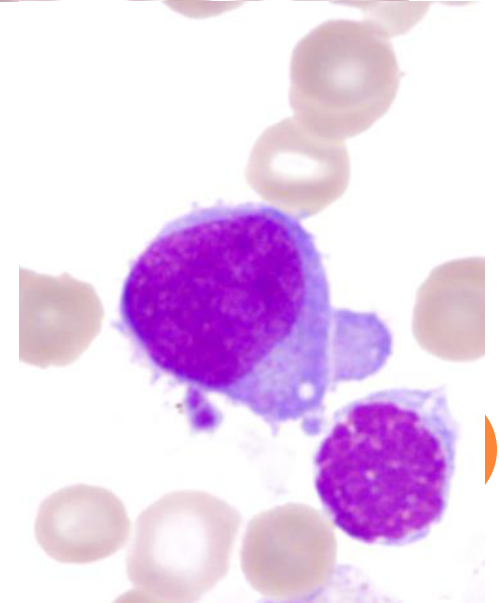
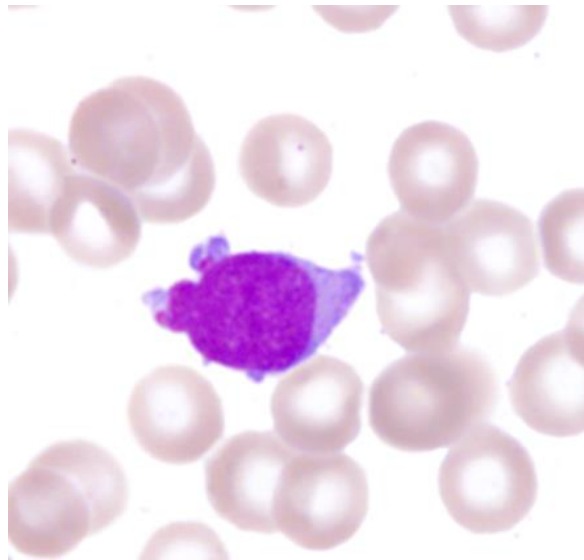
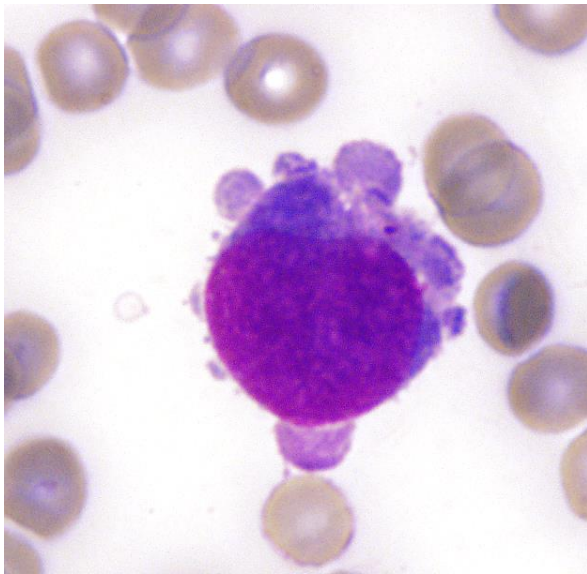
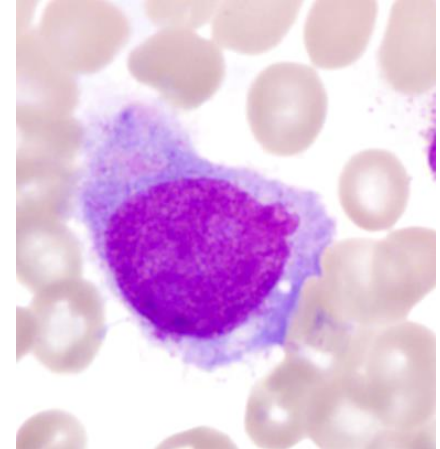
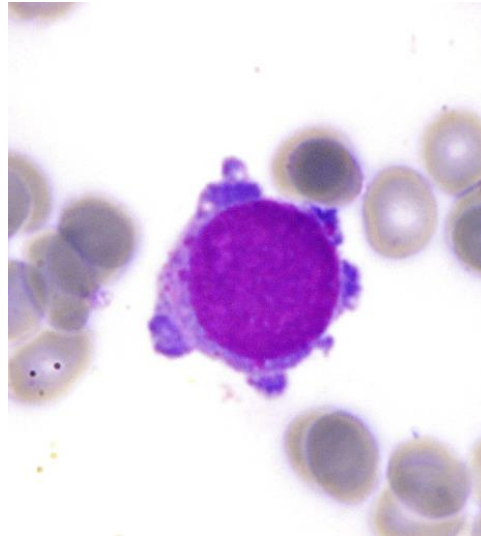
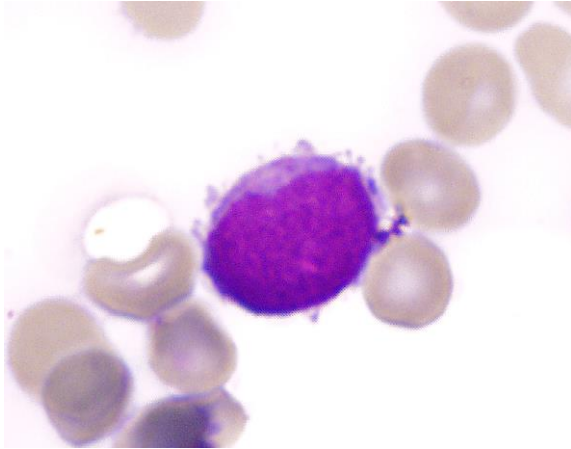




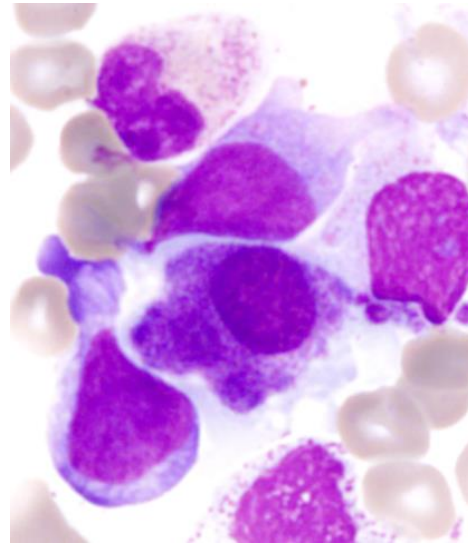
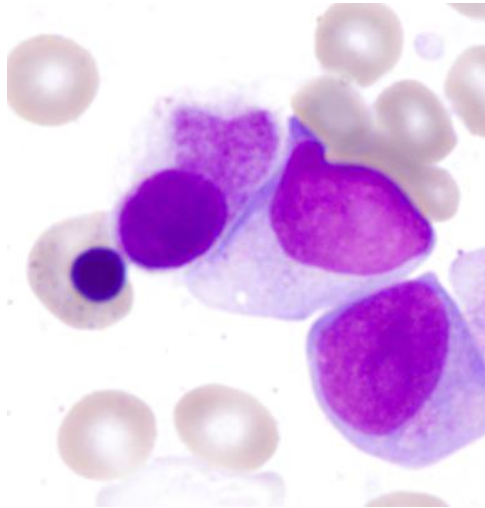
# MORFOLOGIE TROMBOCYTŮ



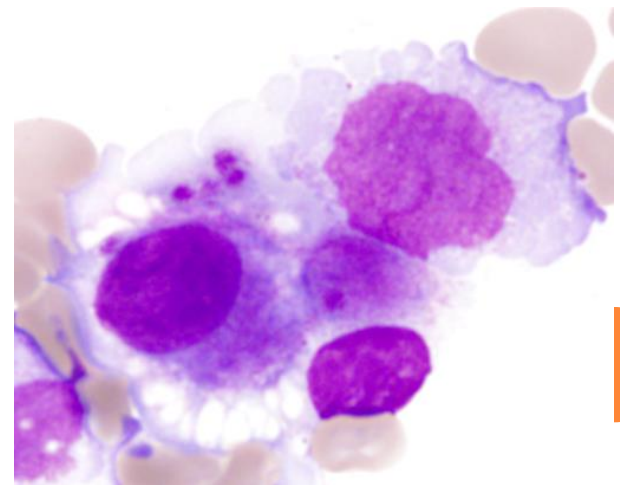
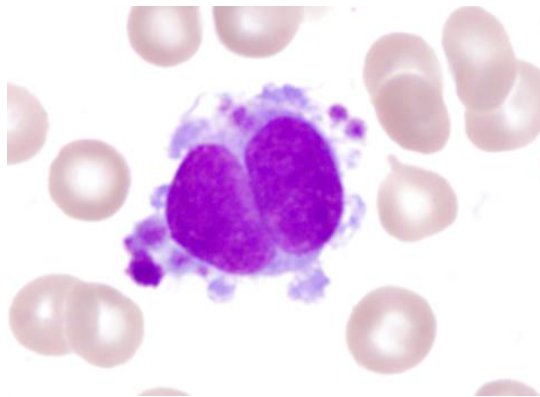
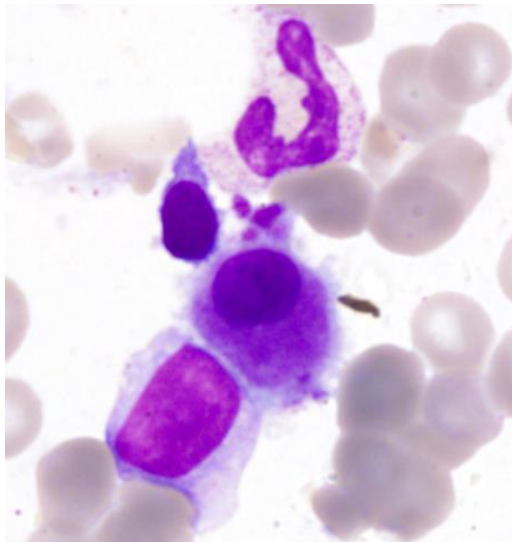
# MEGAKARYOBLASTY



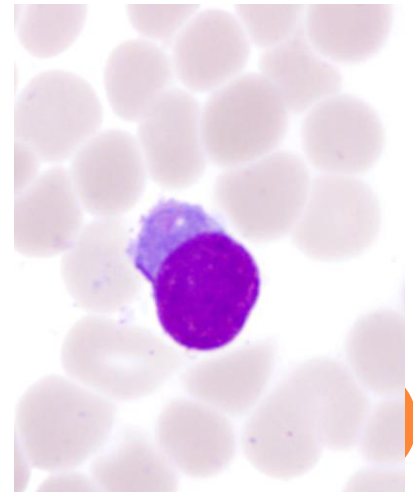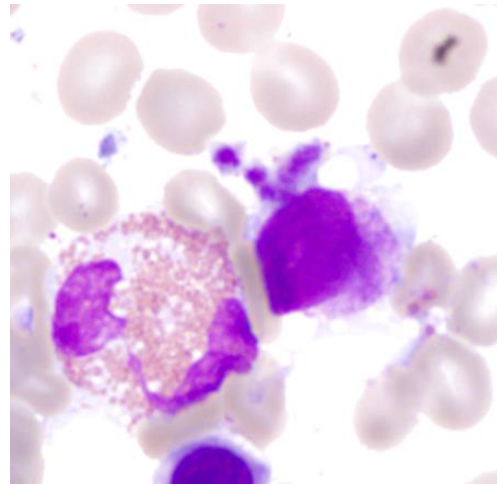
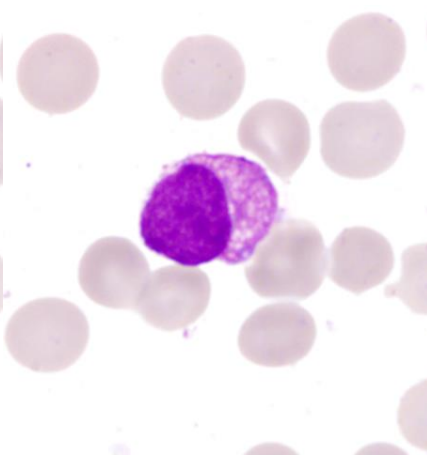
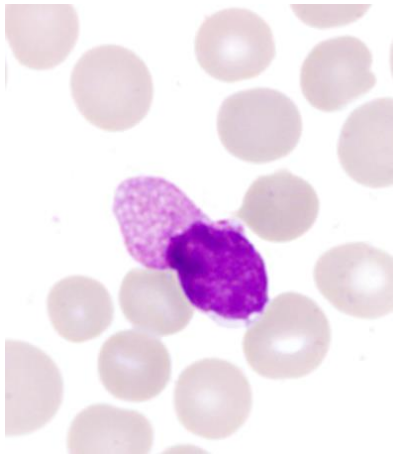
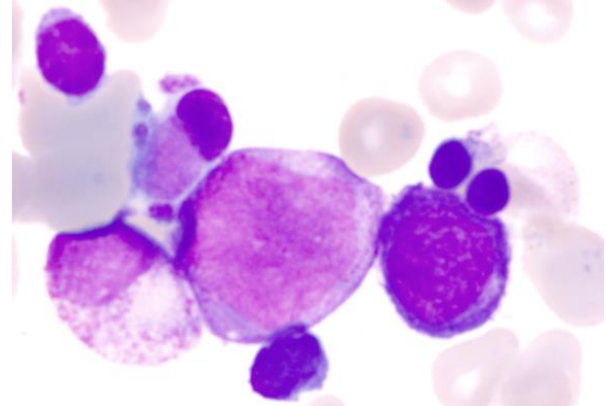
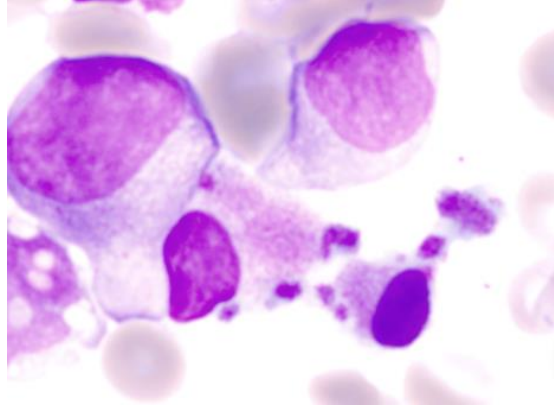
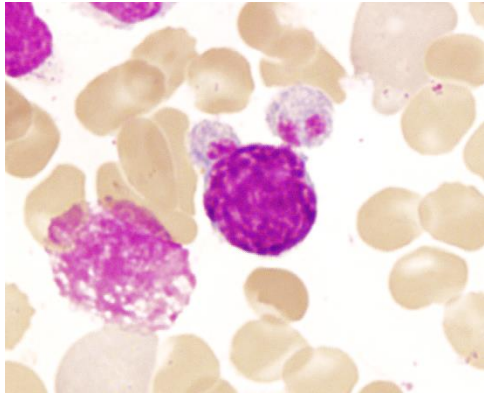
# MIKROFORMY MEGAKARYOCYTŮ NEBOLI MIKROMEKAKARYOCYTY



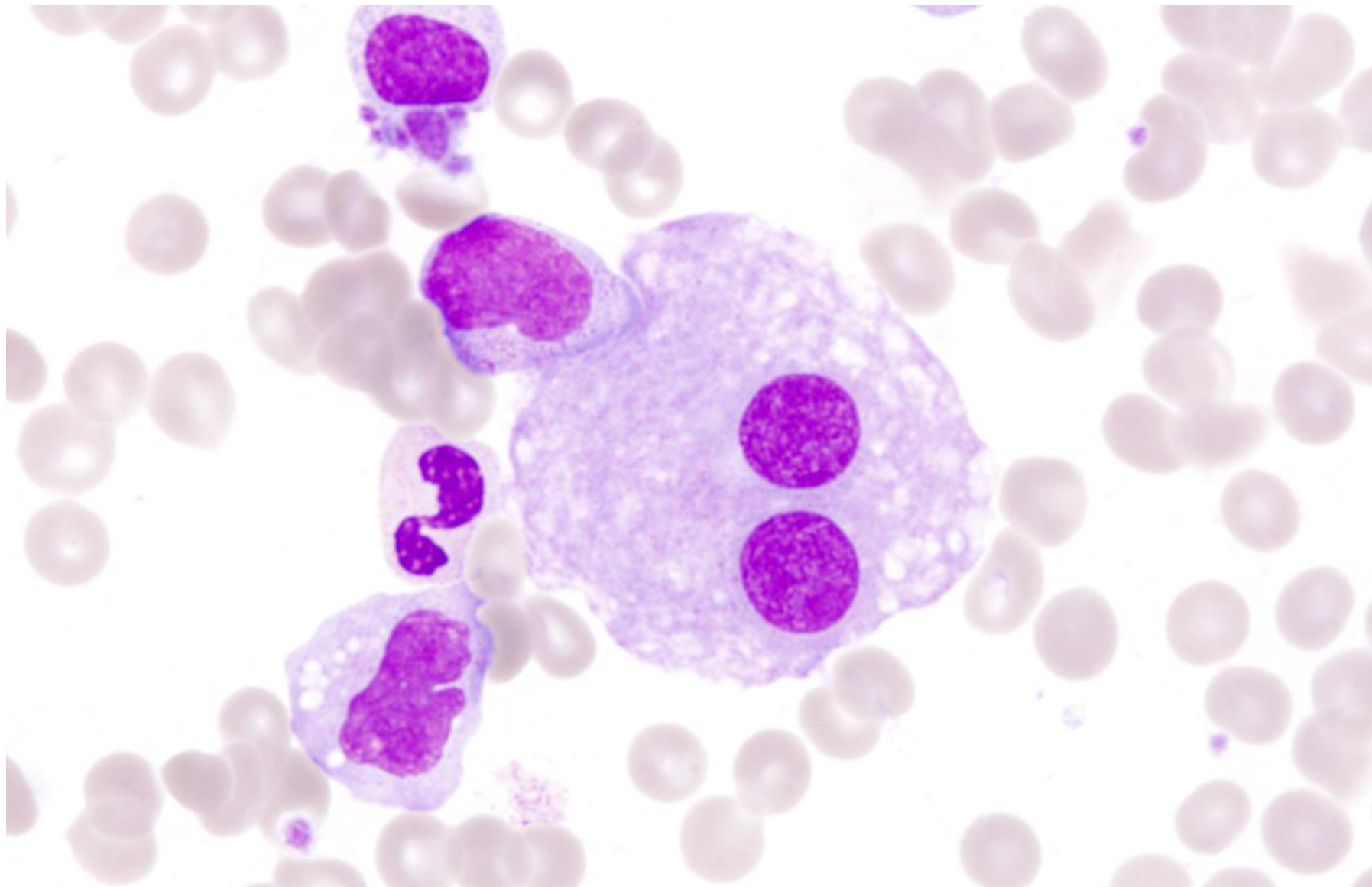
„mikromegakaryocyt“  
= megakaryocyt menší  
než promyelocyt  
přesná velikost není  
arbitrálně stanovena  
nejdůležitější známka  
dysplázie v  
megakaryocytech



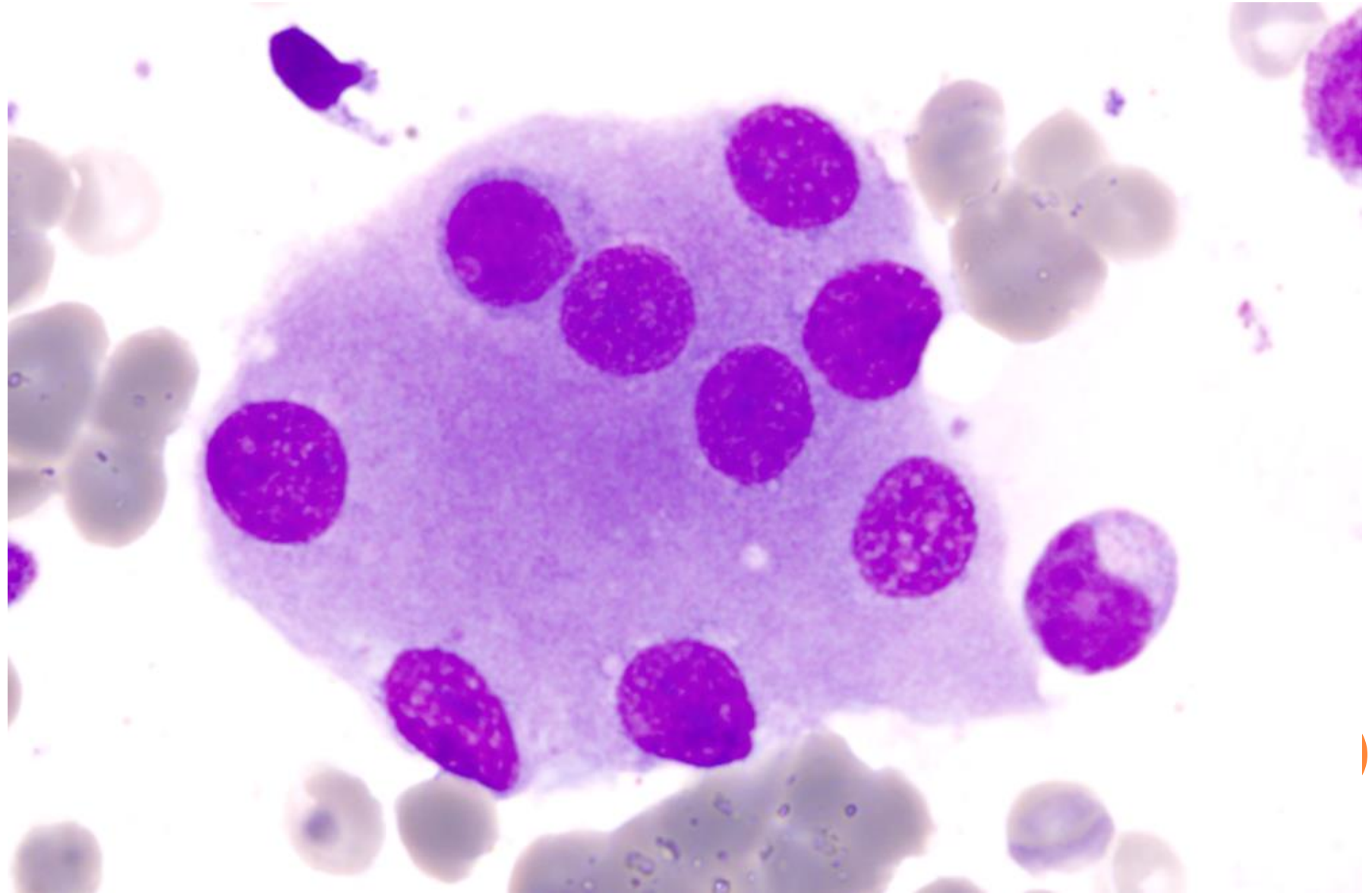
# MIKROFORMY MEGAKARYOCYTŮ



# IZOLOVANÁ JÁDRA (BI-POLYNUKLEÁRNÍ FORMY)

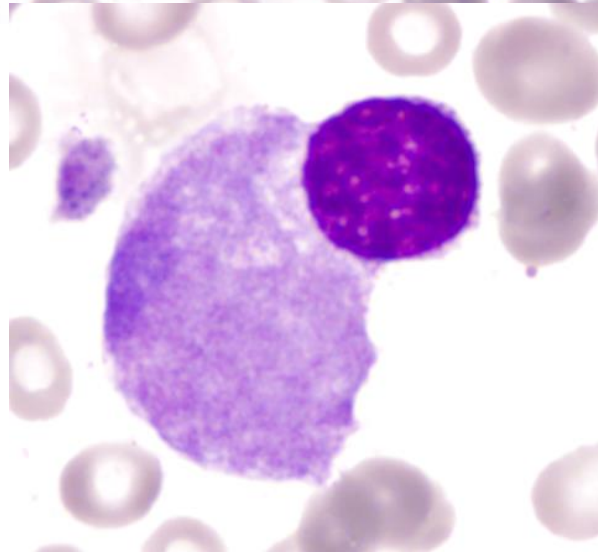
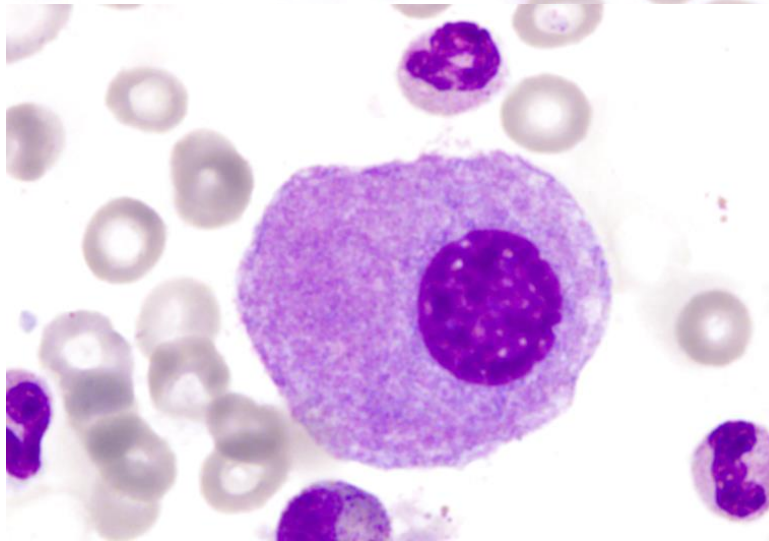
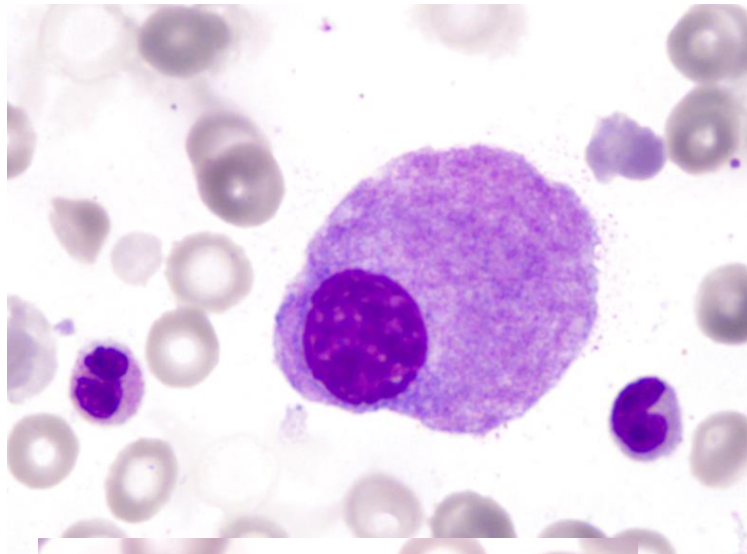
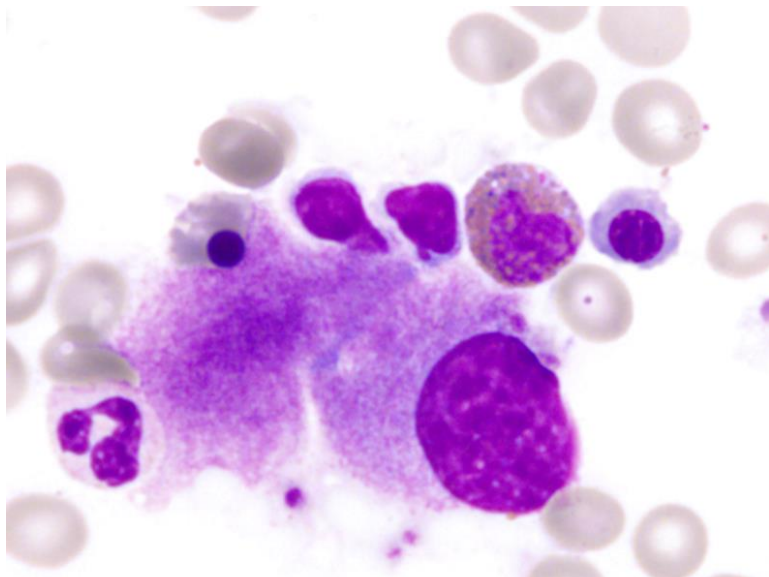


# IZOLOVANÁ JÁDRA (BI-POLYNUKLEÁRNÍ FORMY)

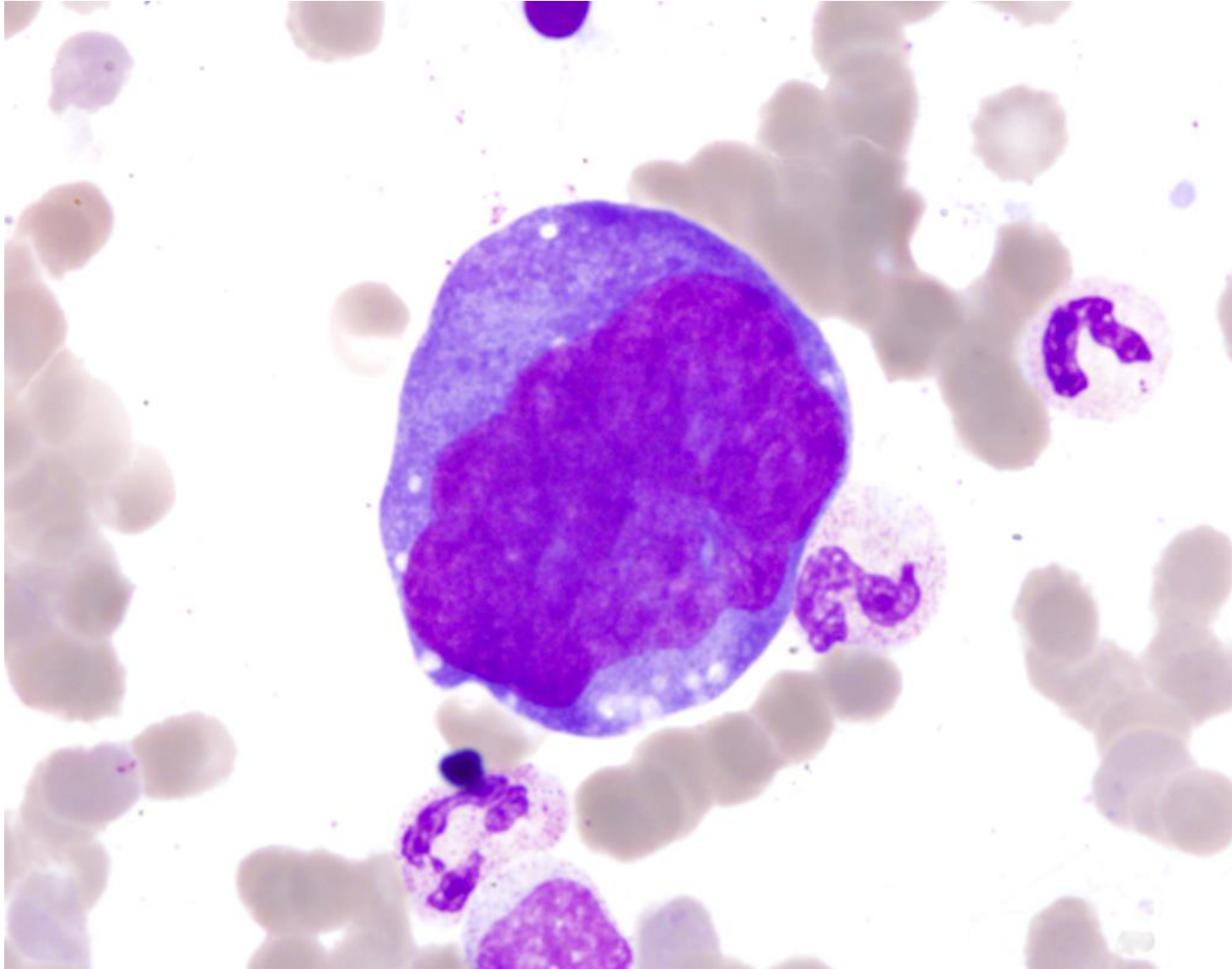




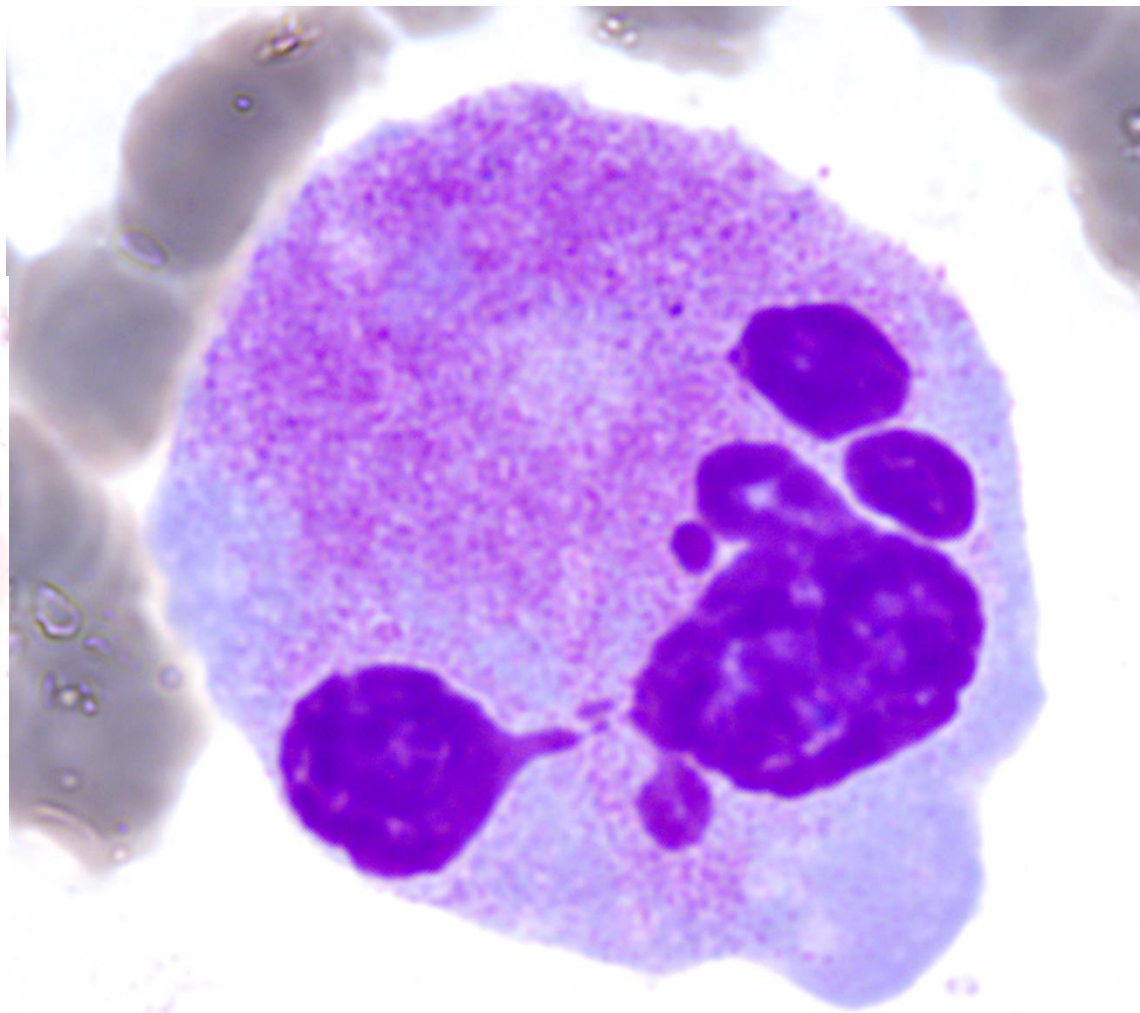
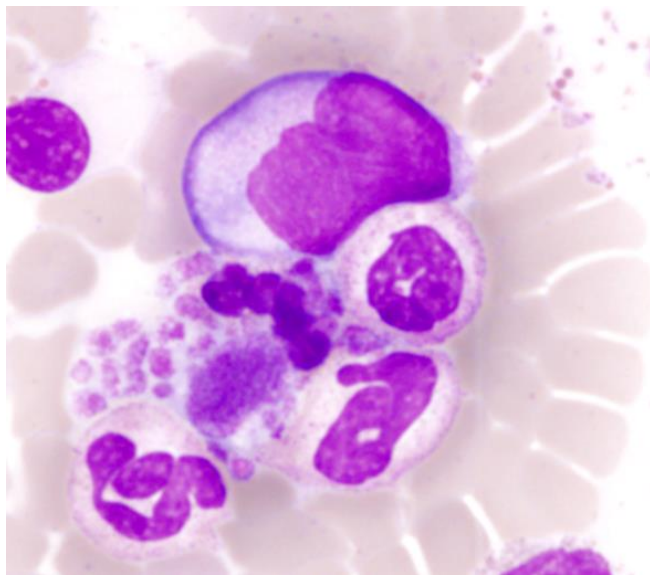
# MALÉ HYPOSEGMENTOVANÉ FORMY MDS S DELECÍ 5Q



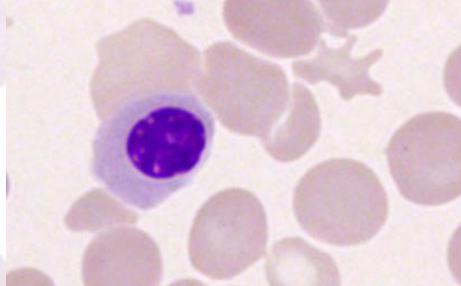
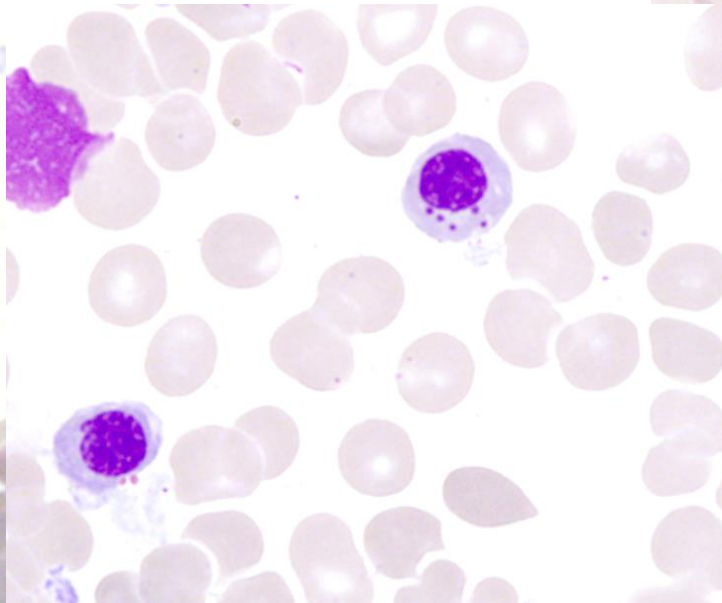
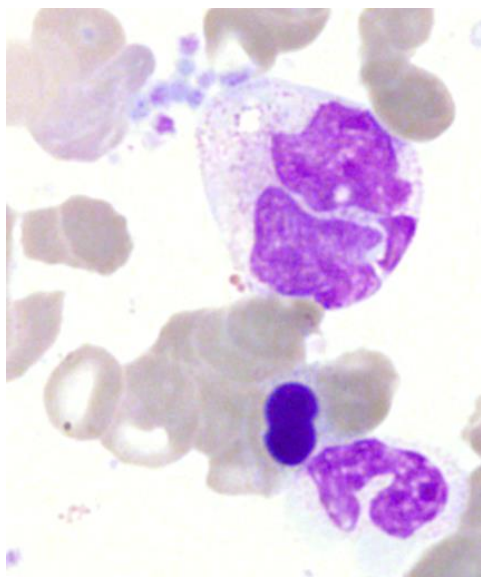
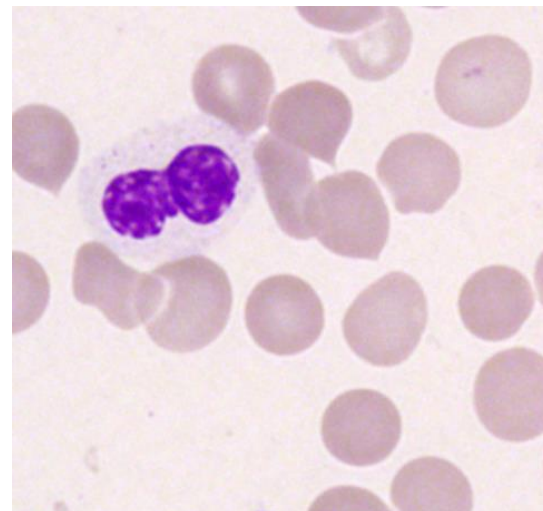
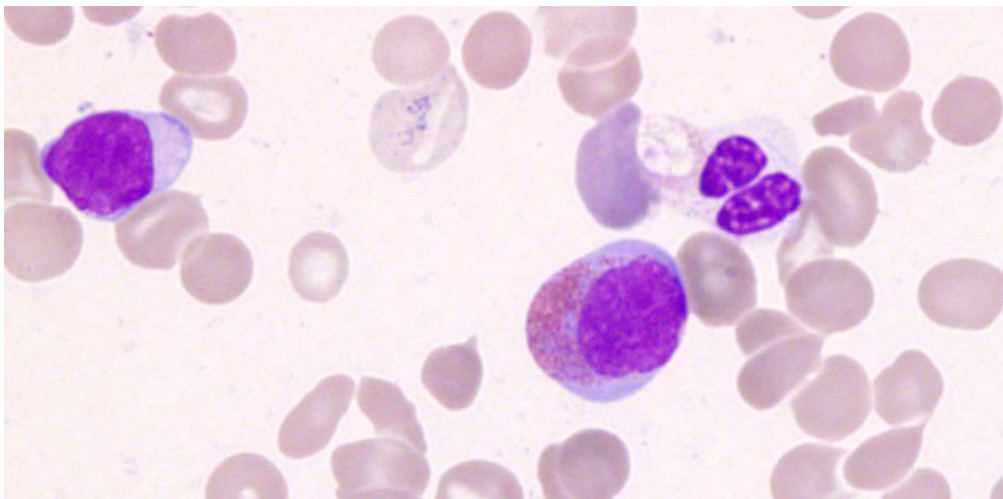
# NEZRALÉ HYPERSEGMENTOVANÉ FORMY



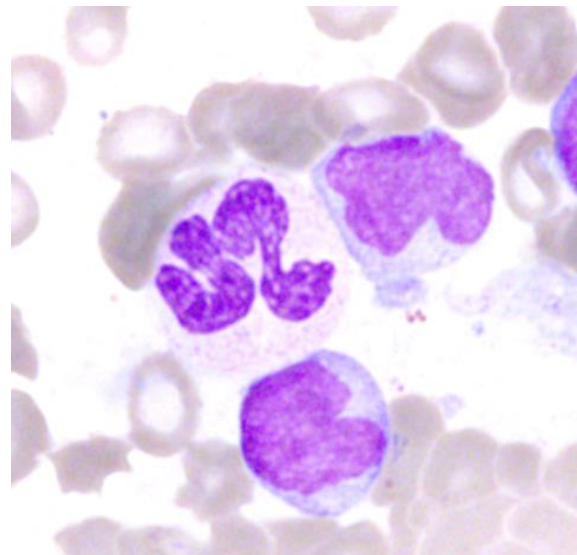
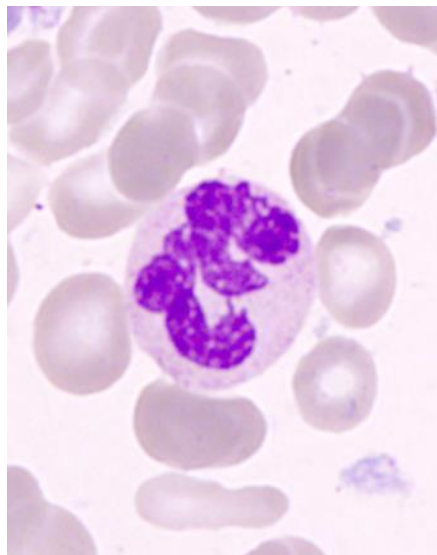
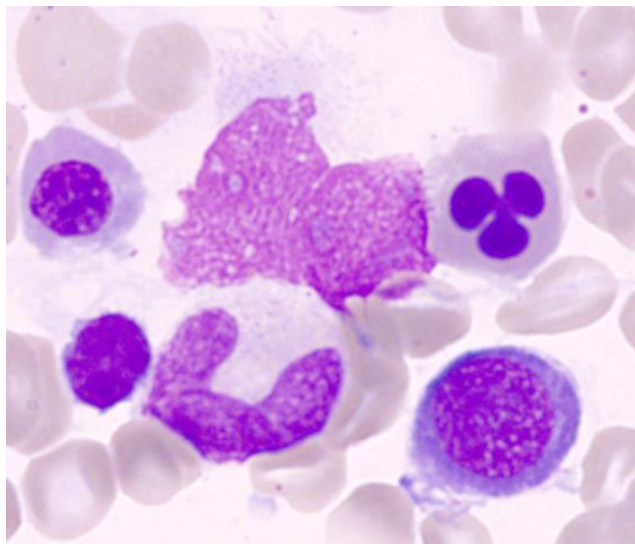
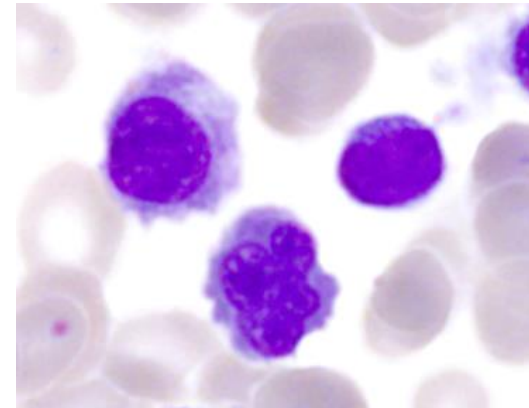
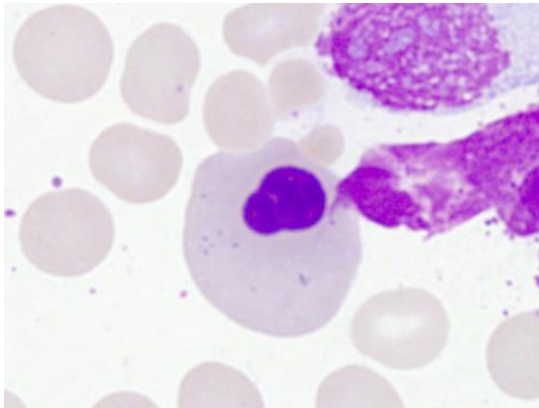
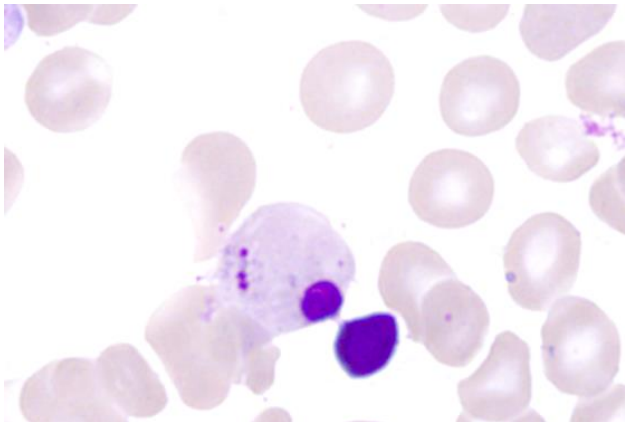
# BIZARDNÍ FORMY



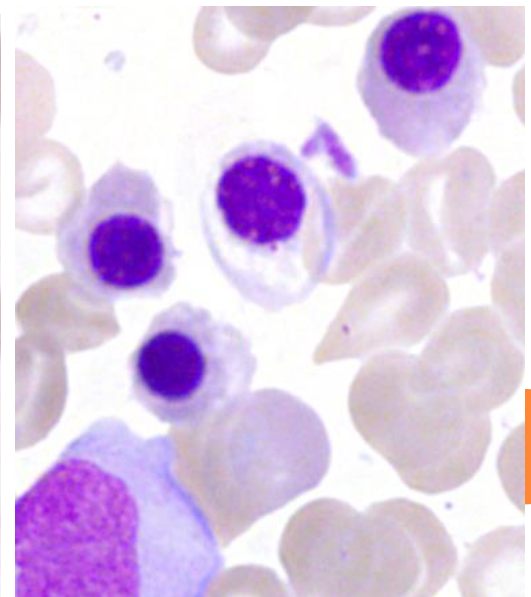
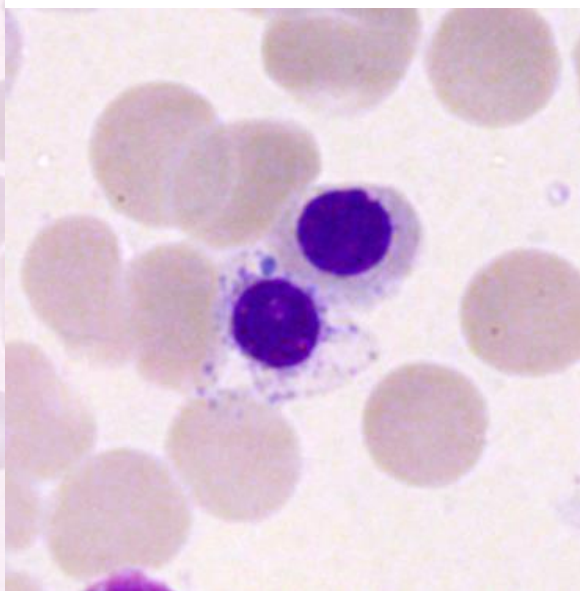
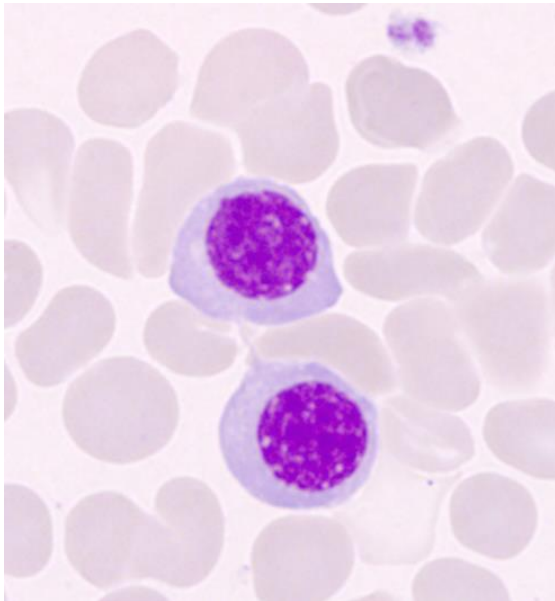
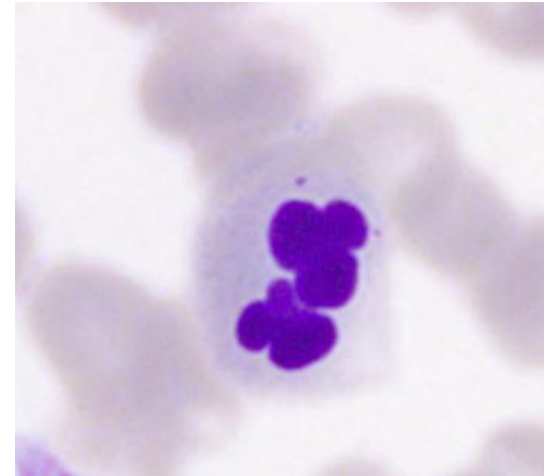
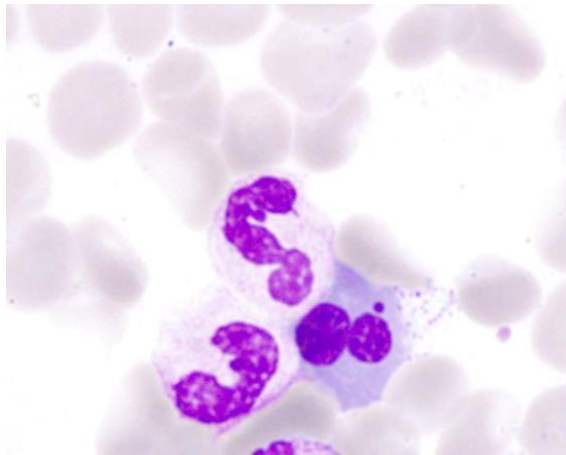
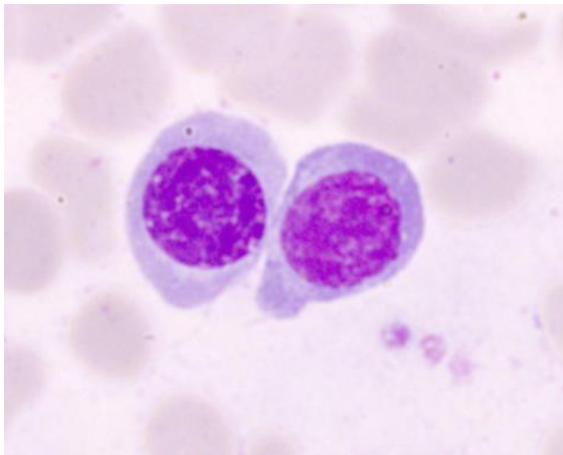
# DYSPLÁZIE V ERYTROPOÉZE A GRANULOPOÉZE



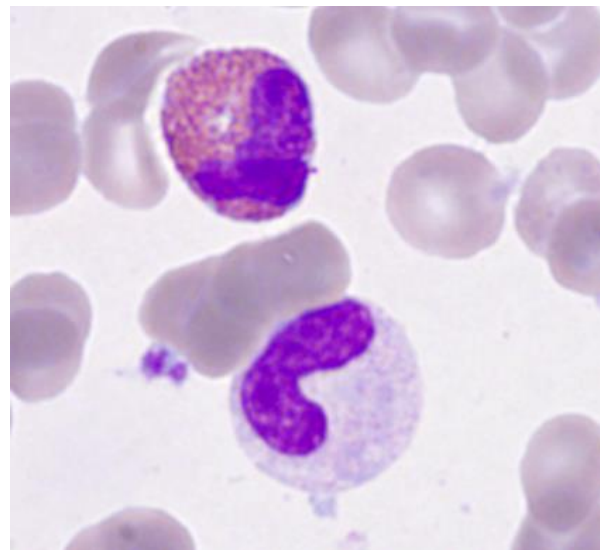
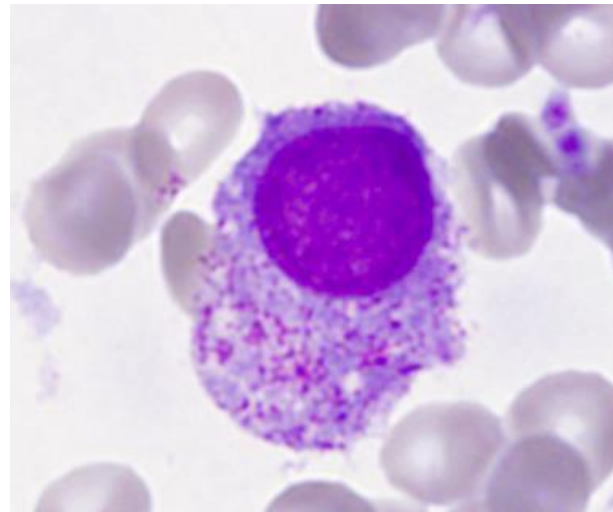
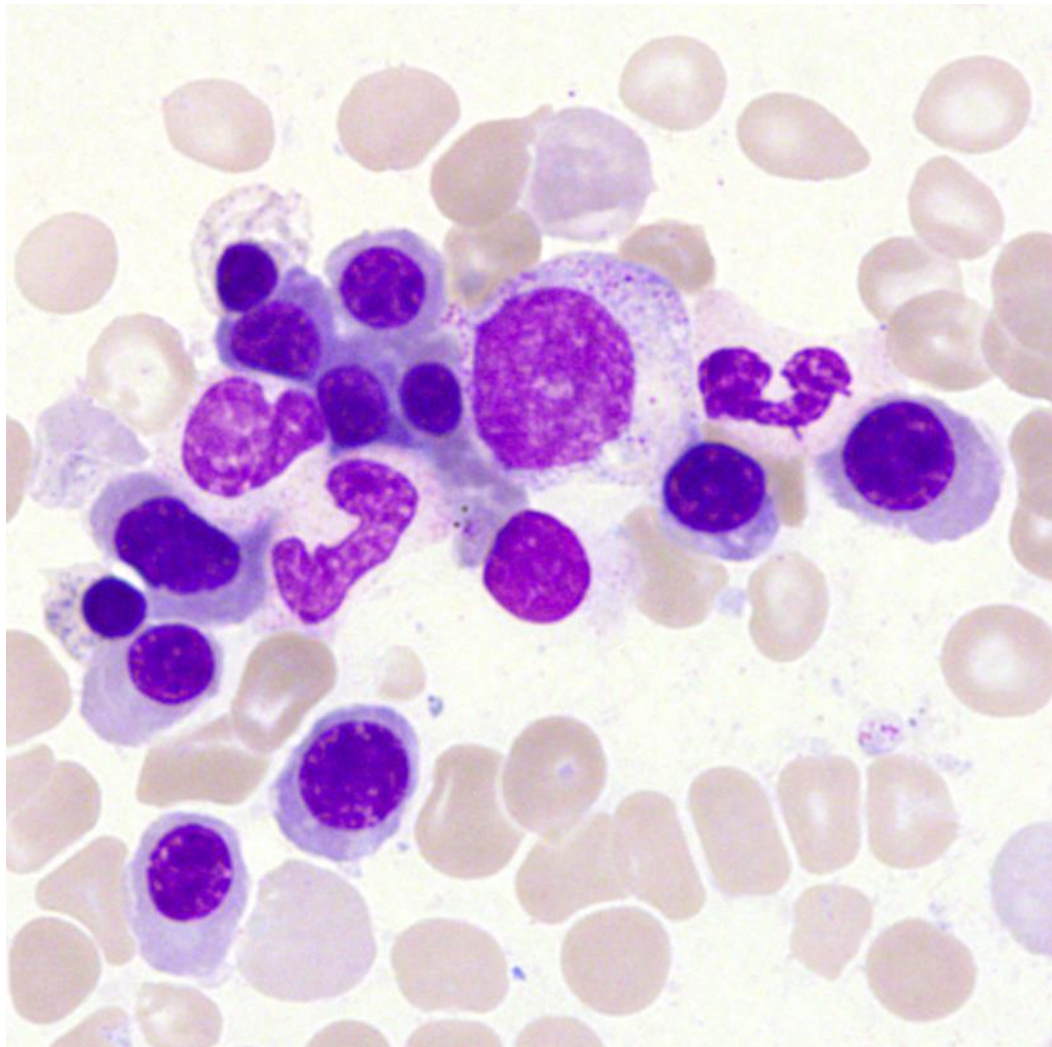
# DYSPLÁZIE V ERYTROPOÉZE A GRANULOPOÉZE



# DYSPLÁZIE V ERYTROPOOÉZE



# DYSPLÁZIE V ERYTROPOÉZE A GRANULOPOÉZE



# Histologické nálezy v erytropoéze a granulopoéze

- lze lépe posoudit celularitu, nutné pro diagnózu hypocelulárních typů a těch provázených fibrózou
- granulopoéza:
  - pseudo-pelgeroidní změny
  - Auerovy tyče (v dokonalých preparátech)
  - ALIP
  - nerozpozná náležitě poruchy granulace
- erytropoéza:
  - porucha tvorby erytroidních ostrůvků (nebo nadměrné)
  - dobře rozezná změny jako megaloblastoidie, mnohojadernost, pučení jádra, jadernou fragmentaci, cytoplazmatickou vakuolizaci
  - změny jsou obvykle více vyjádřeny nežli v nátěrech





# Megakaryopoéza v histologickém nálezu

- počet (stanovení je reálnější, do punkční biopsie se nemusí velké formy naaspirovat, bývá zvýšen)
- shlukování
- dysplastické změny jsou obvykle více zjevné než v aspirační biopsii a jsou ve většině případů MDS
- malé formy a mikroformy
  - jsou lépe zřetelné nátěrech z aspirační biopsie
  - jejich identifikace může být v histologickém obraze upřesněna imunohistochemickým barvením (CD42b, CD61)
  - u mikroforem je jiná definice než v cytologii (z parafinových řezů vypadají megakaryocyty menší)
- megakaryocyty mohou být nalezeny v sinusech
- se stupněm atypií v megakaryocytech narůstá přítomnost retikulinové fibrózy



## Získané příčiny dysplázie, neklonální

- deficit folátů a B<sub>12</sub>
- infekce (malárie, HIV, TBC, leishmanióza, parvovirus B<sub>19</sub> ...)
- cytostatika a imunosupresiva (mykofenolát, tacrolimus)
- růstové faktory
- jiné léky (protimikrobiální, alemtuzumab, NO – inaktivace B<sub>12</sub>,...)
- autoimunitní choroby
- leukémie z velkých granulovaných lymfocytů
- léčba agonisty TPO receptoru
- alkohol, drogy
- olovo, arsenik, nadbytek zinku, deficit mědi (včetně vlivu penicilamidu či jiných léků používaných u Wilsonovy choroby)
- proteinová malnutrice
- těžké akutní onemocnění

dysplázií jsou v těchto případech ve dřeni nejčastěji postiženy megakaryocyty




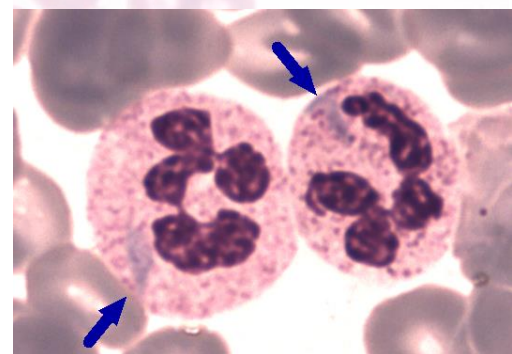
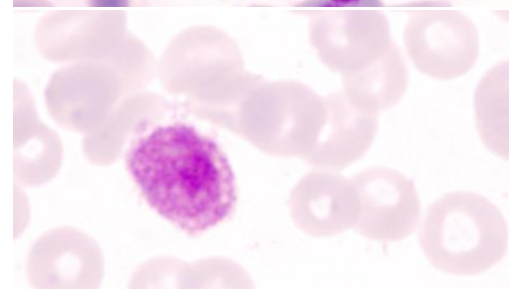
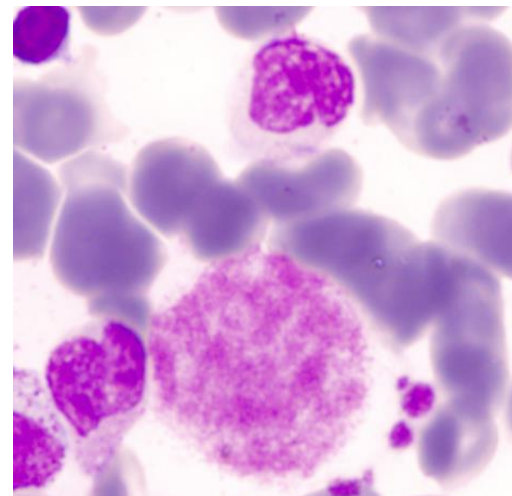
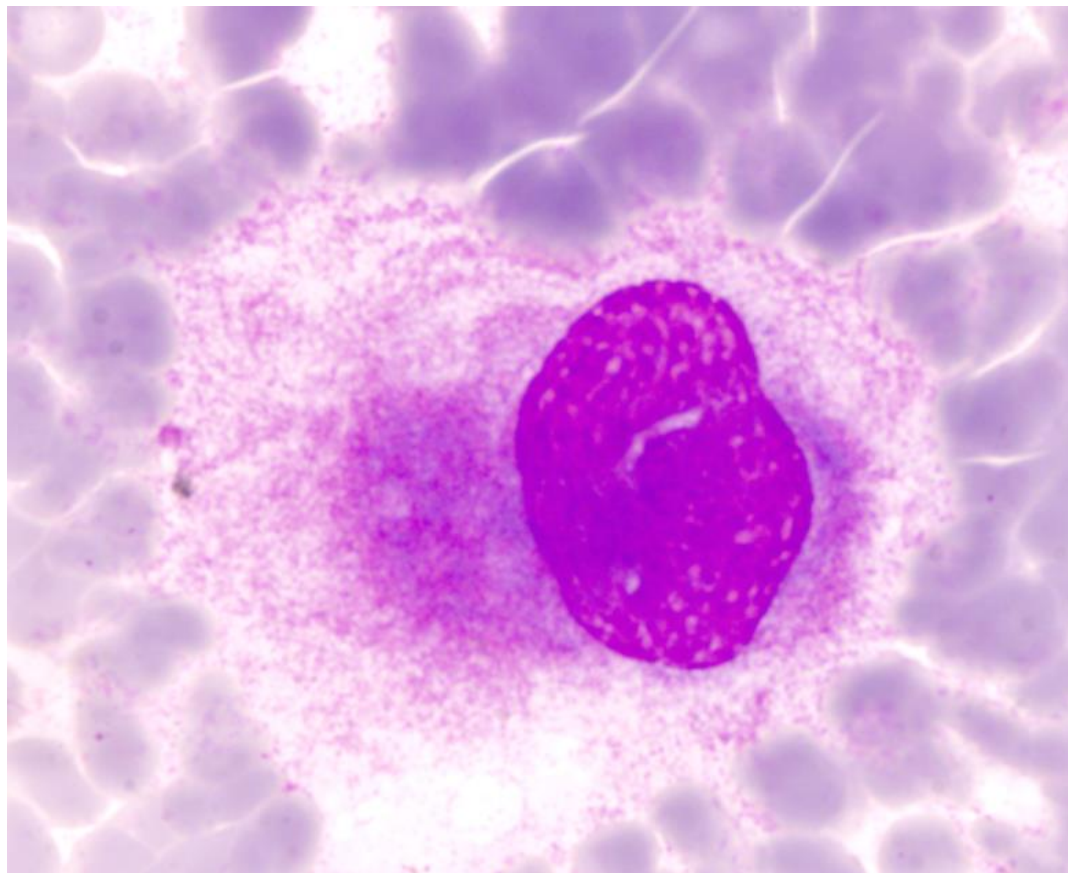
# Nejčastější vrozené příčiny dysplázie\* s případnou periferní cytopenií (k vyloučení MDS v dětském věku)

- kongenitální dyserythropoetické anémie
- mitochondriální delece (Pearsonův syndrom)
- Pelgerova-Hüetova anomálie
- GATA1 mutace
- Fanconiho anémie
- vrozené trombocytopenie
  - TAR syndrom
  - Paris-Trousseauova trombocytopenie/Jacobsenův syndrom
  - Mayova-Hegglinova anomálie
  - Epsteinův syndrom
  - dysmegakaryotická trombocytopenie
  - mutace 10p11-12
  - RUNX1 (AML1) mutace

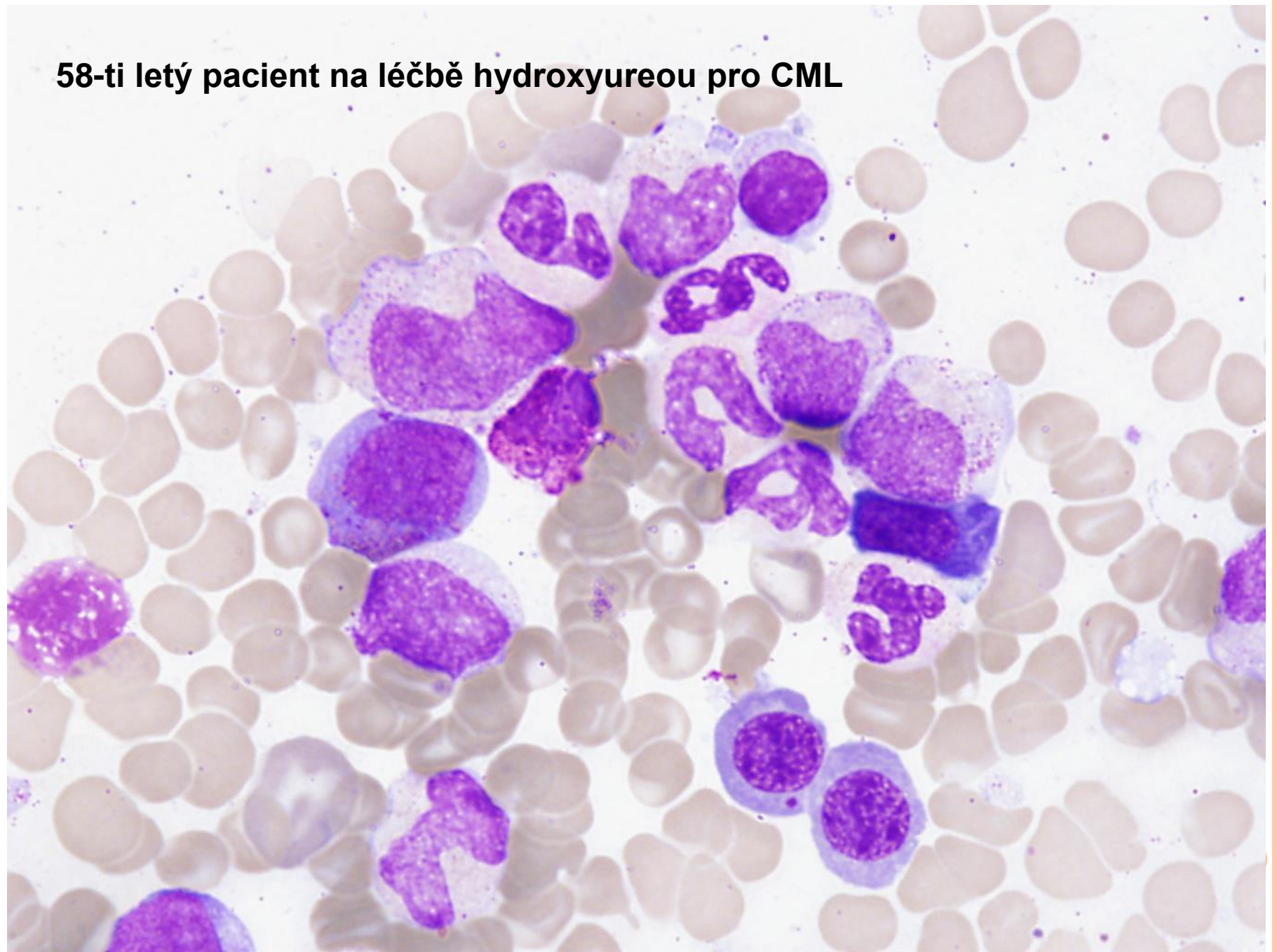
\* nejsou zahrnuty četné příčiny periferní cytopenie, u nichž vrozená porucha vede k více vyjádřené hypoplázii nežli k dysplázii v jedné či více hemopoetických řad

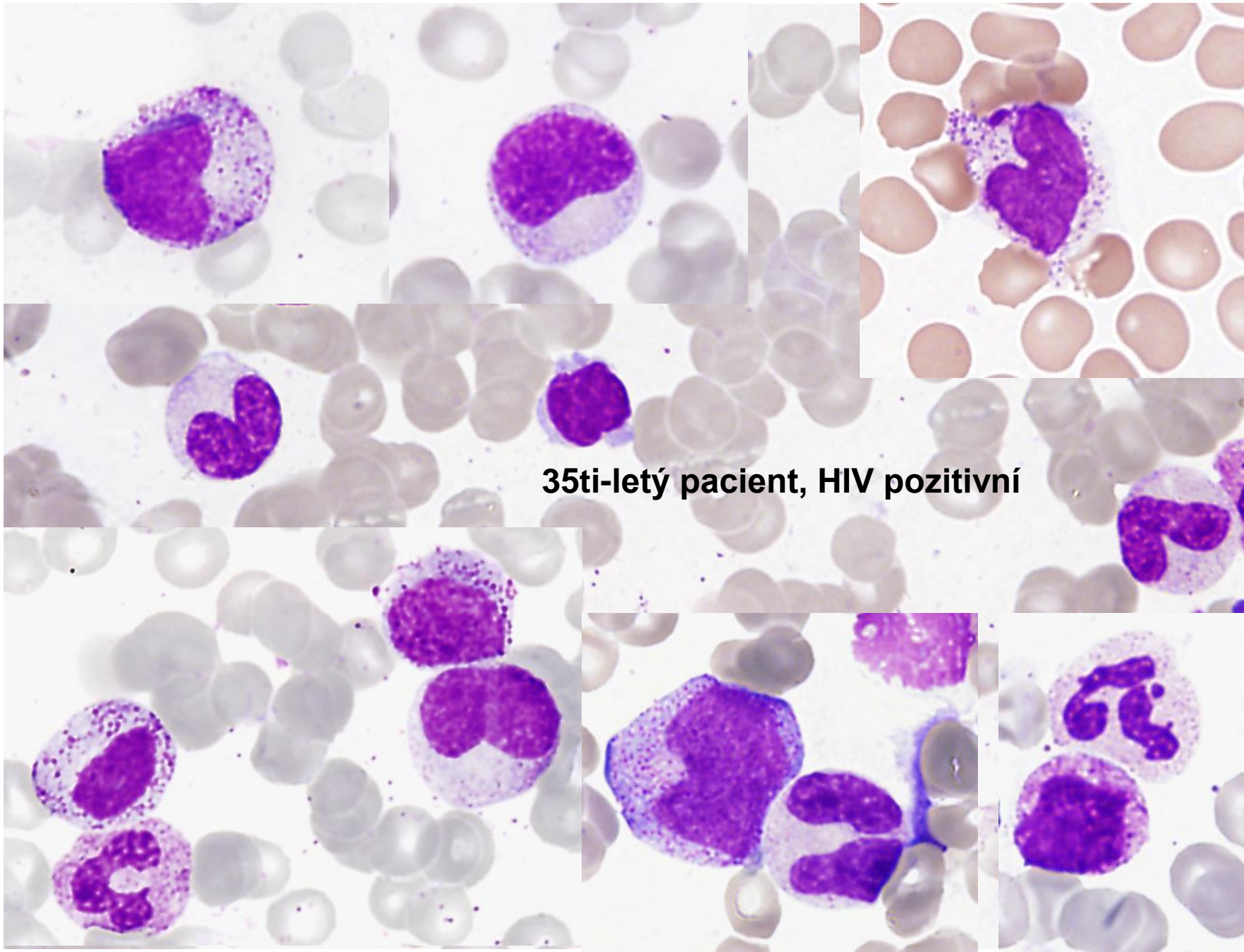


# MAYOVA- HEGGLINOVA ANOMÁLIE

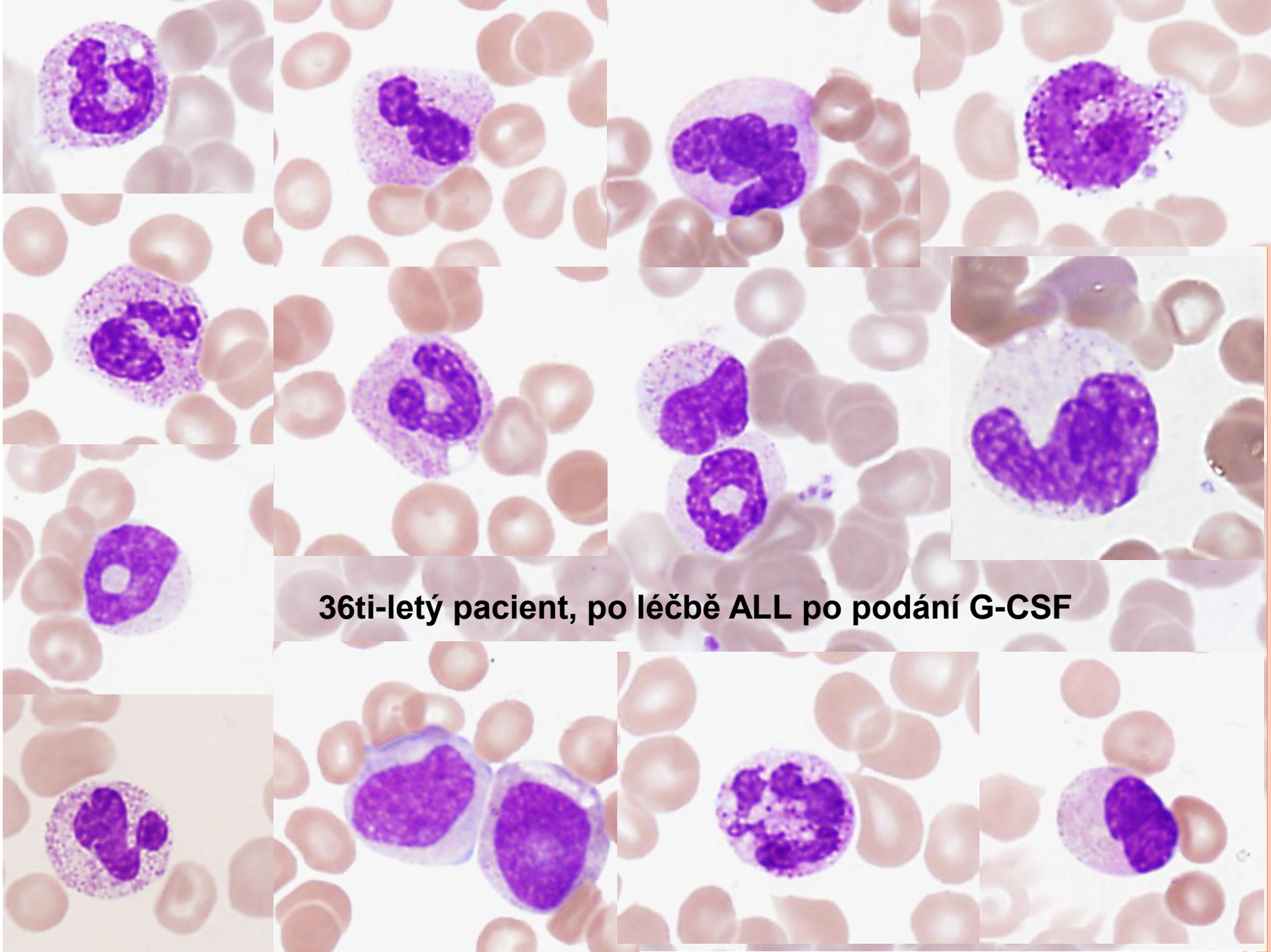


**58-ti letý pacient na léčbě hydroxyureou pro CML**

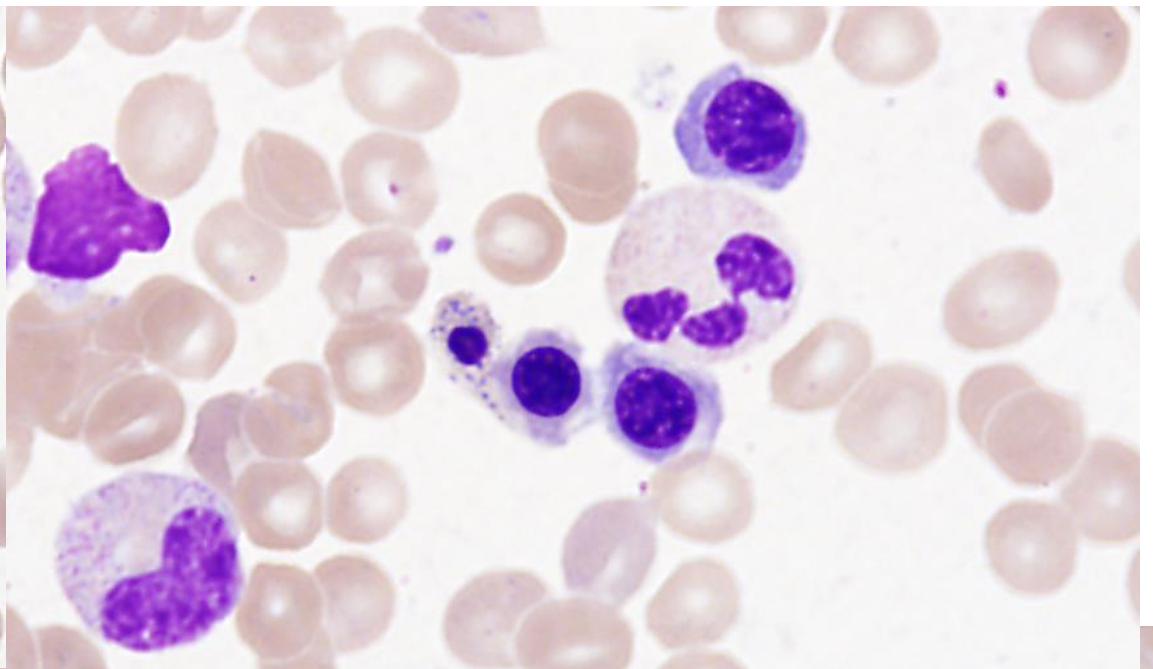
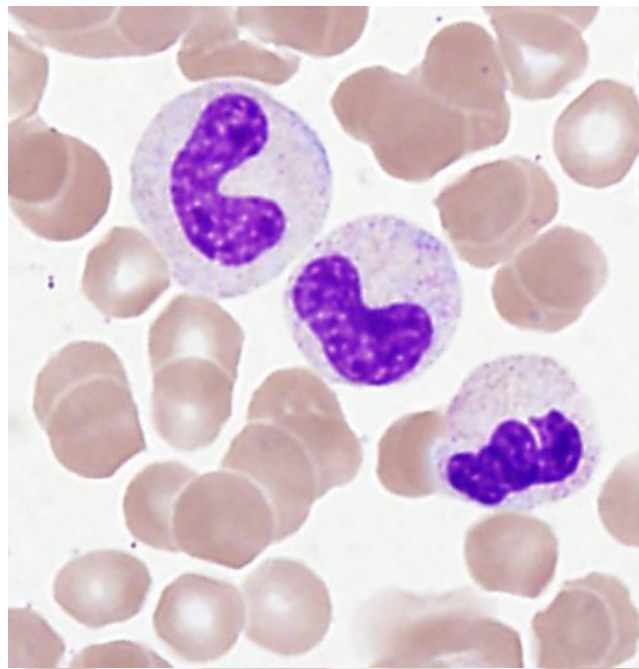




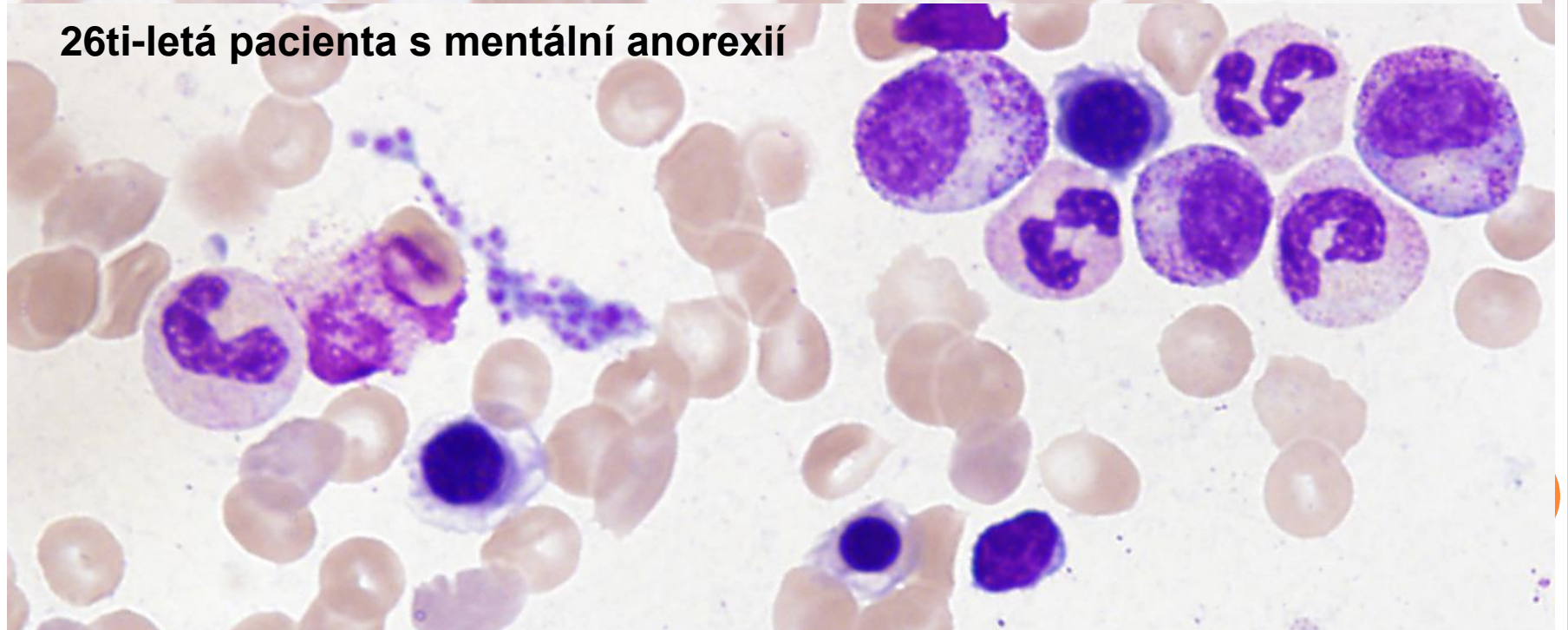
**35ti-letý pacient, HIV pozitivní**



**36ti-letý pacient, po léčbě ALL po podání G-CSF**



**26ti-letá pacienta s mentální anorexií**





DĚKUJEME ZA POZORNOST

