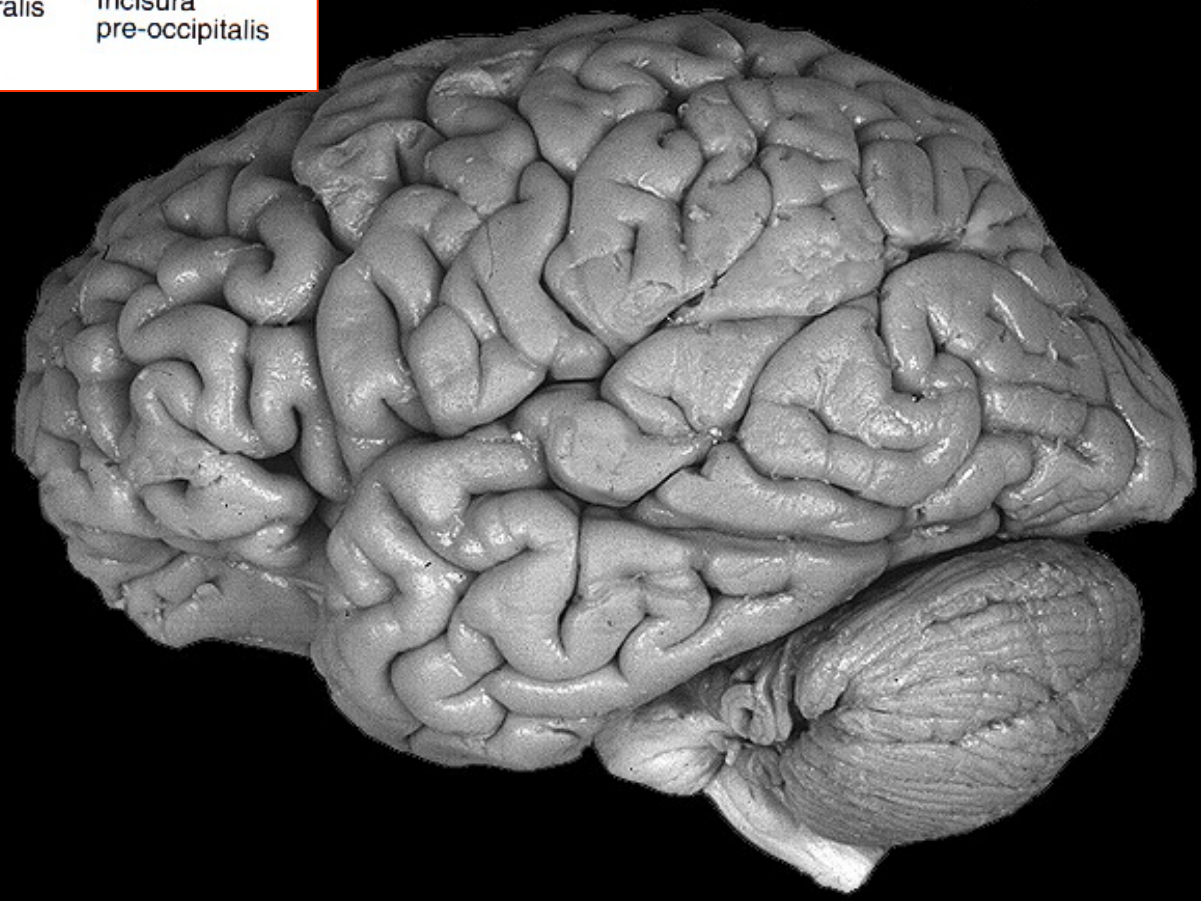
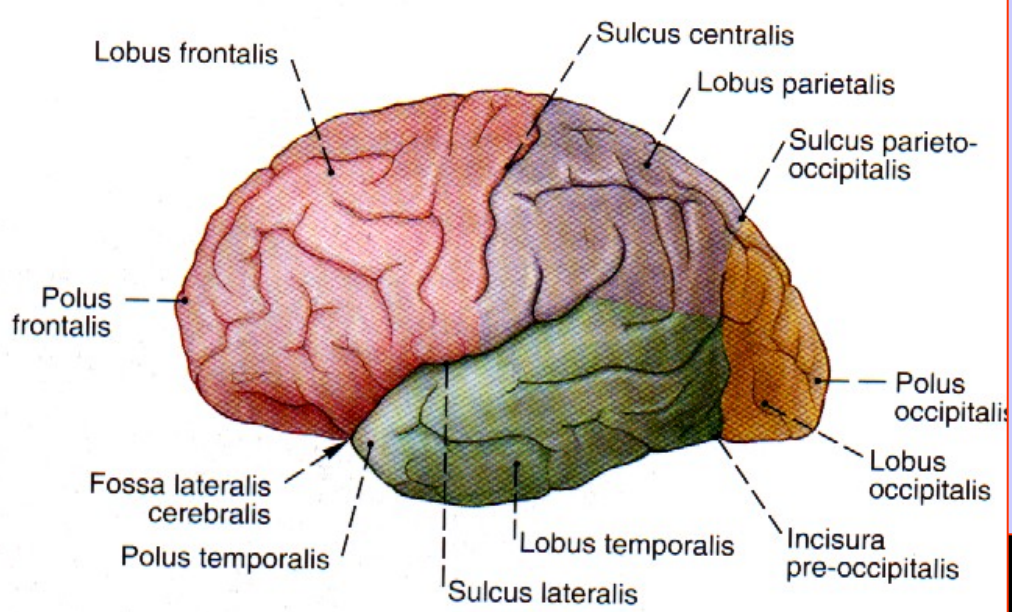


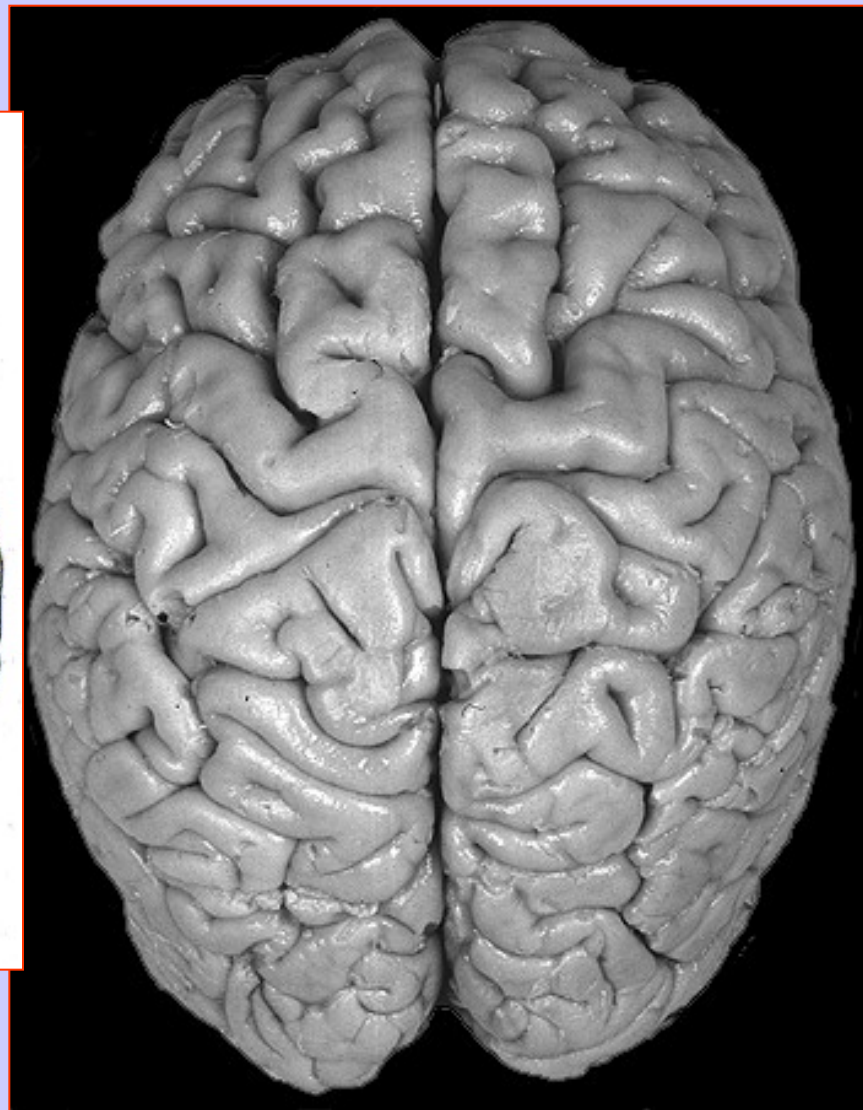
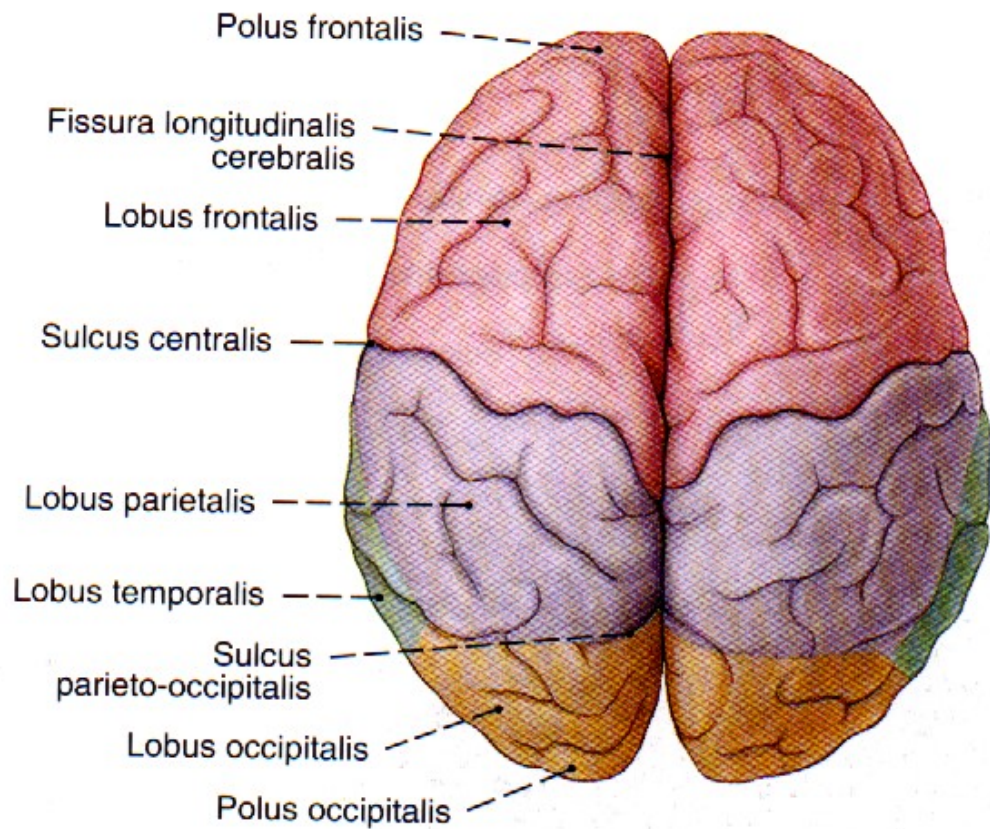
Kortex telencefala - termíny

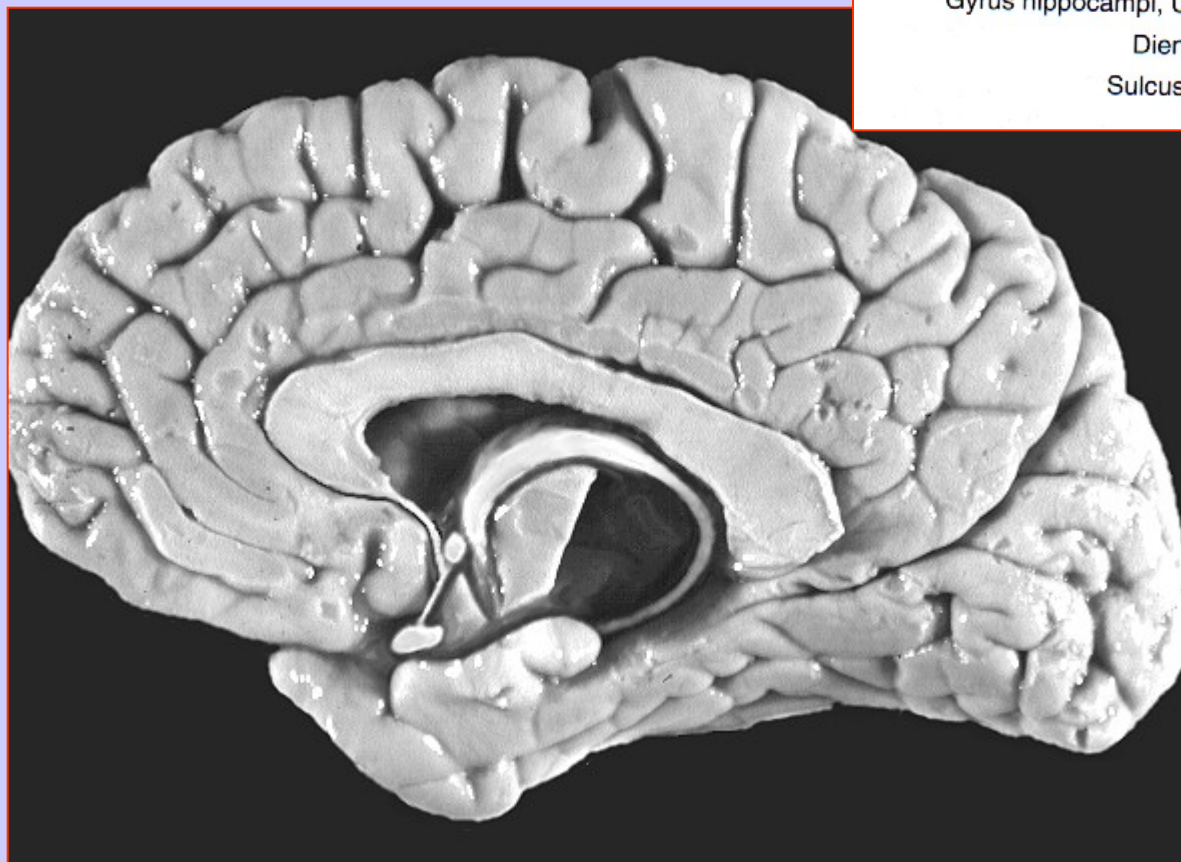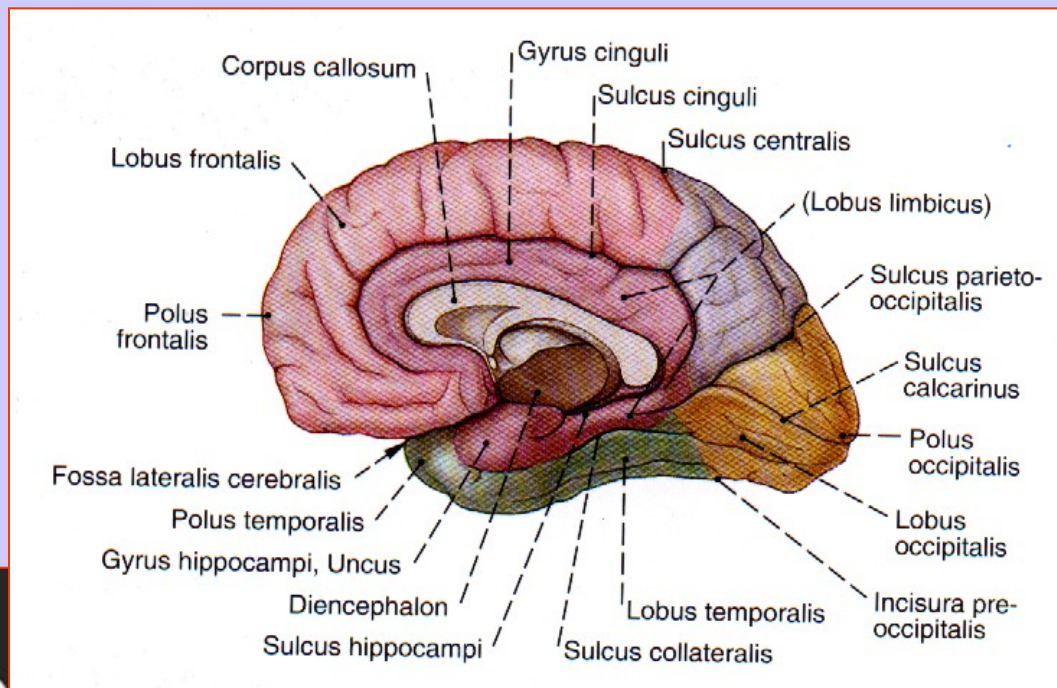
paleocortex, archicortex (allocortex) – neurony uspořádaný do 3-5 vrstev

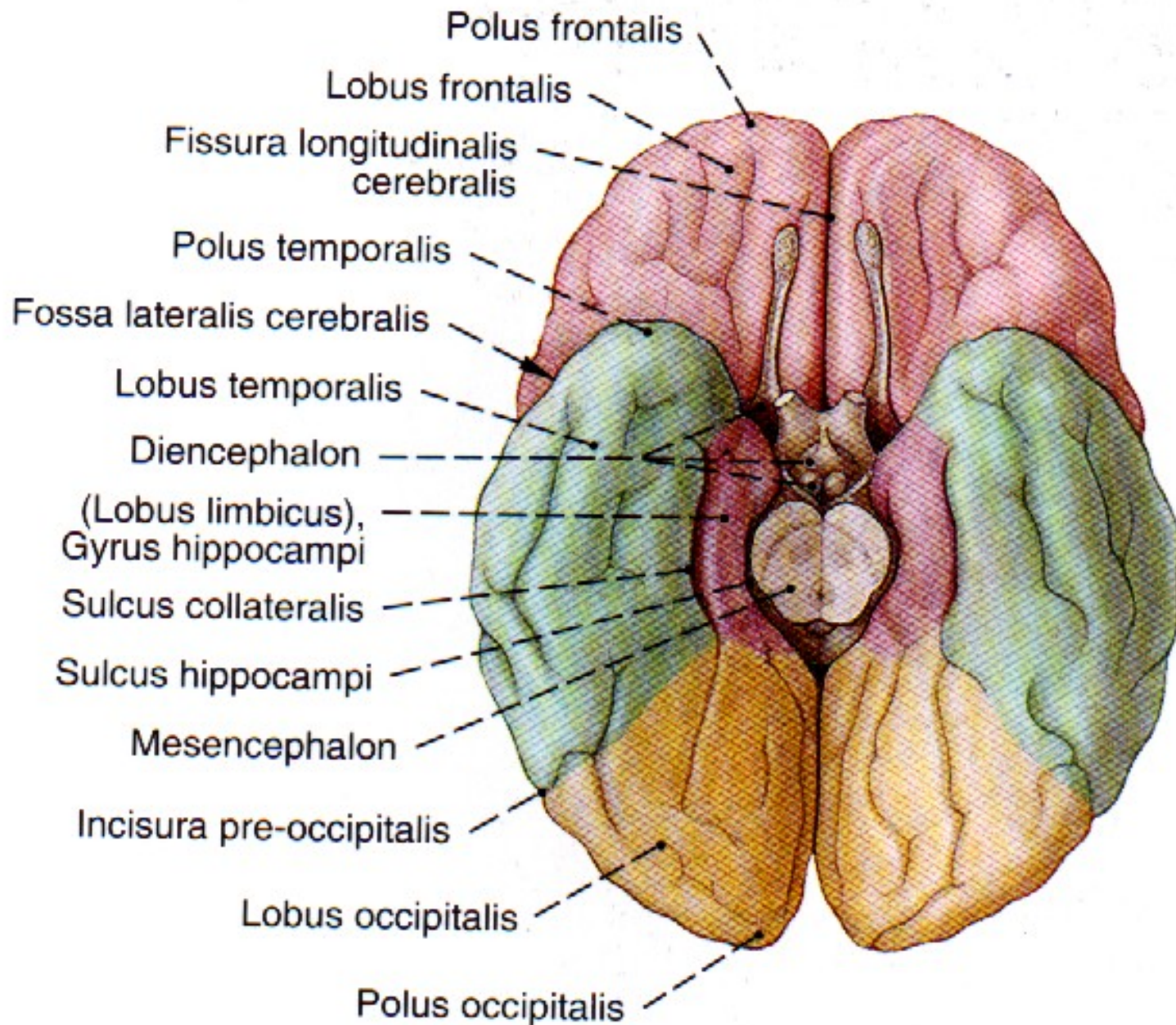
neocortex (isocortex) – neurony uspořádaný do 6 vrstev

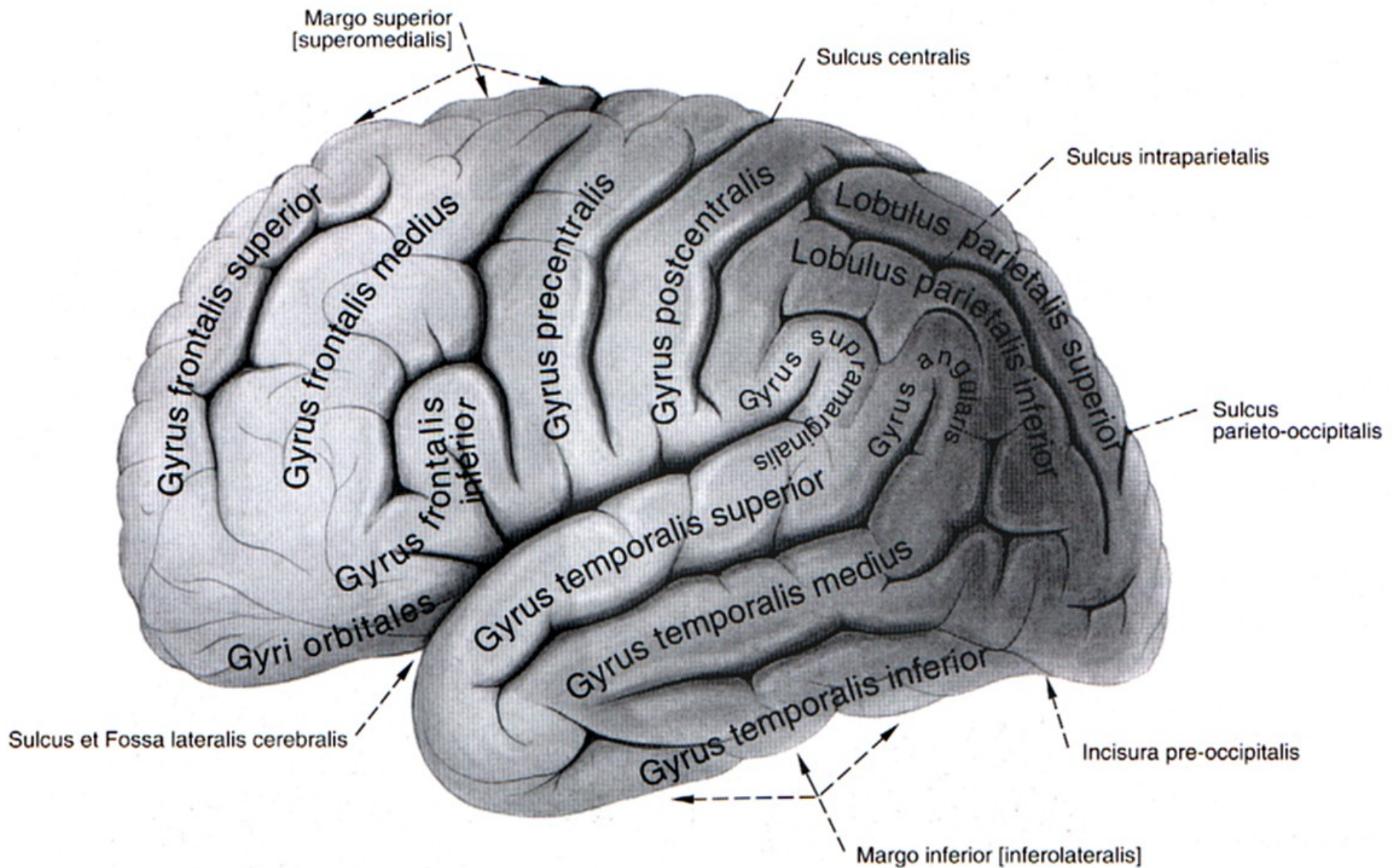
peripaleokortex et periarchikortex = mesocortex

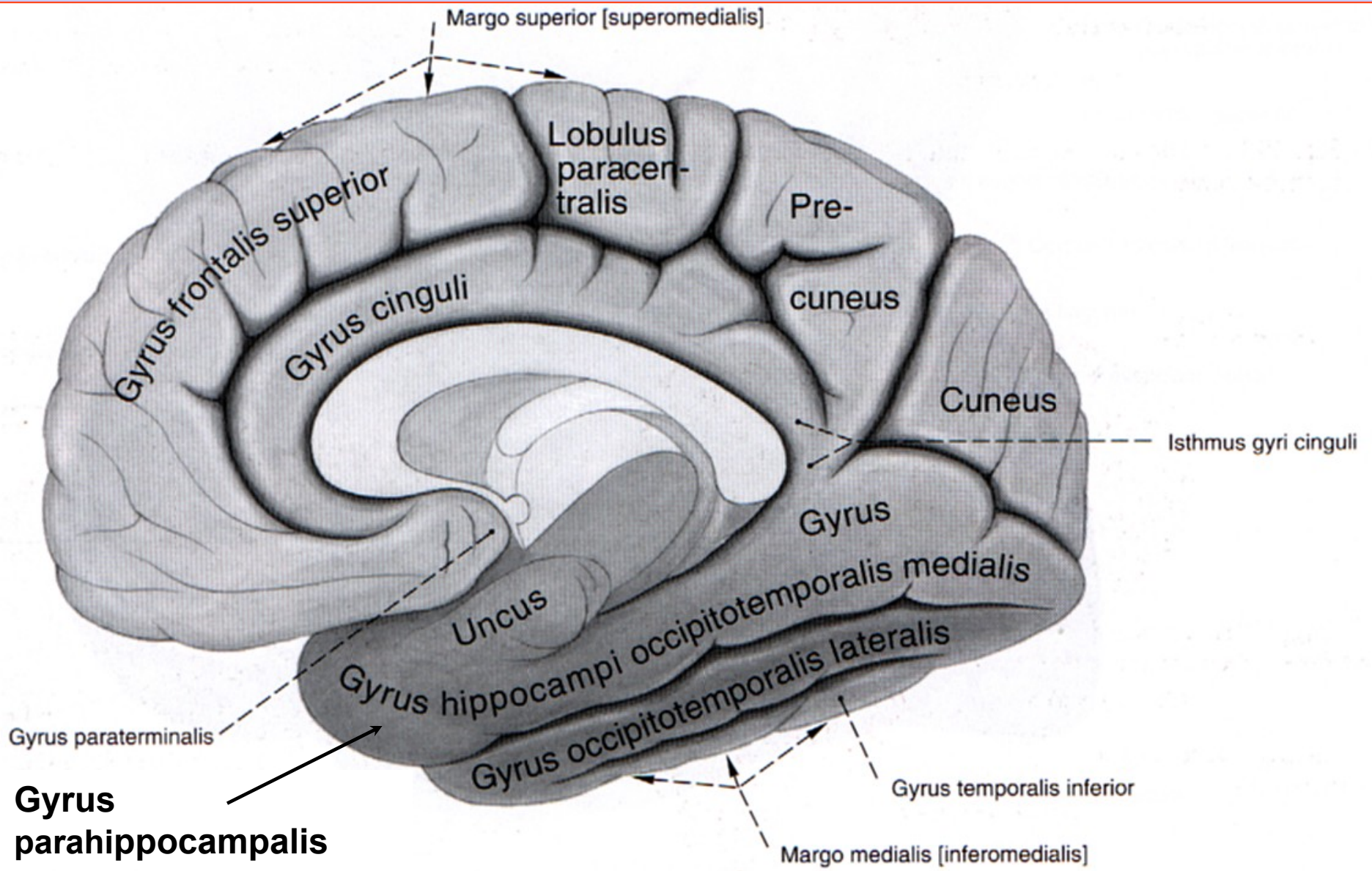


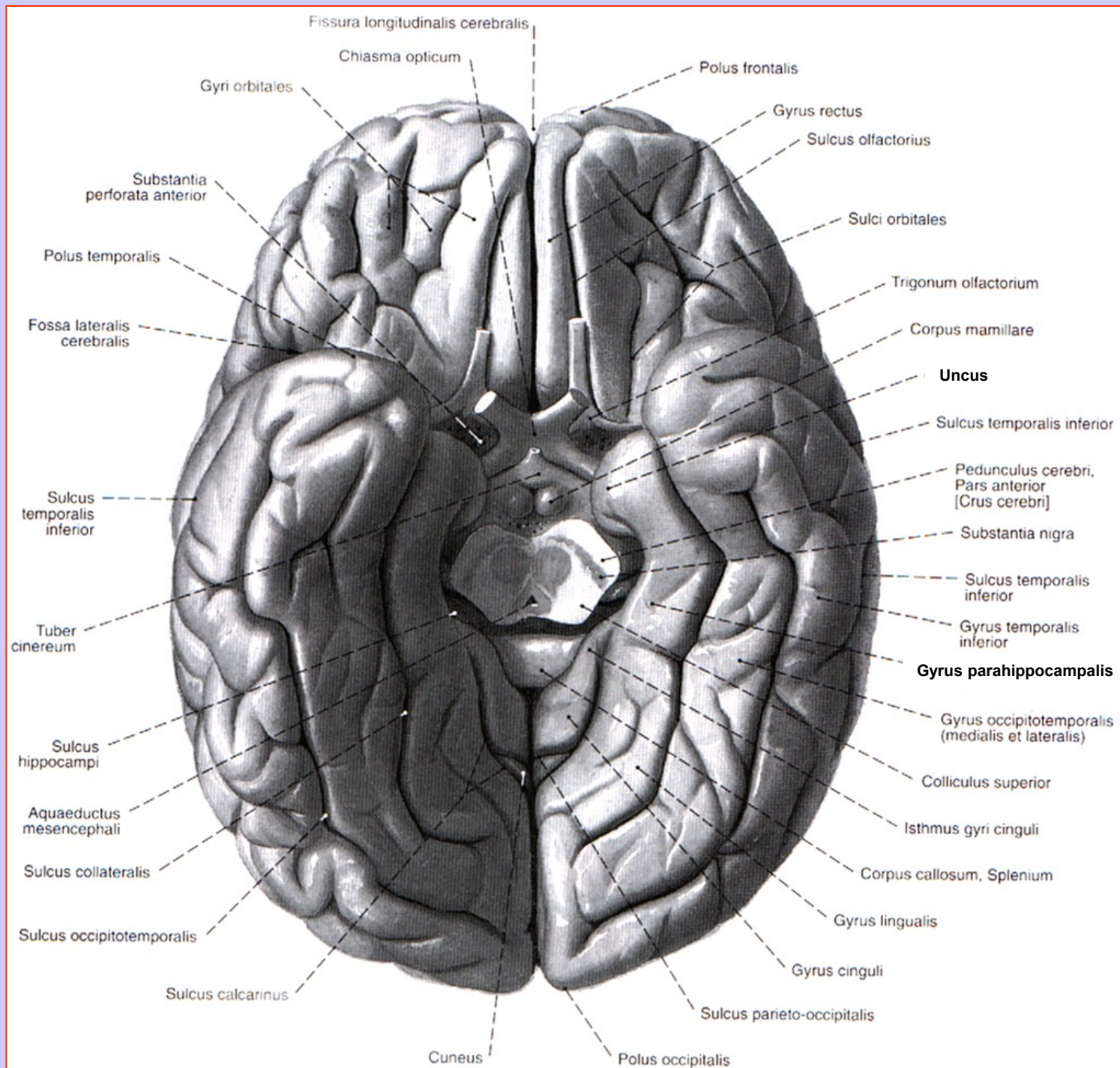


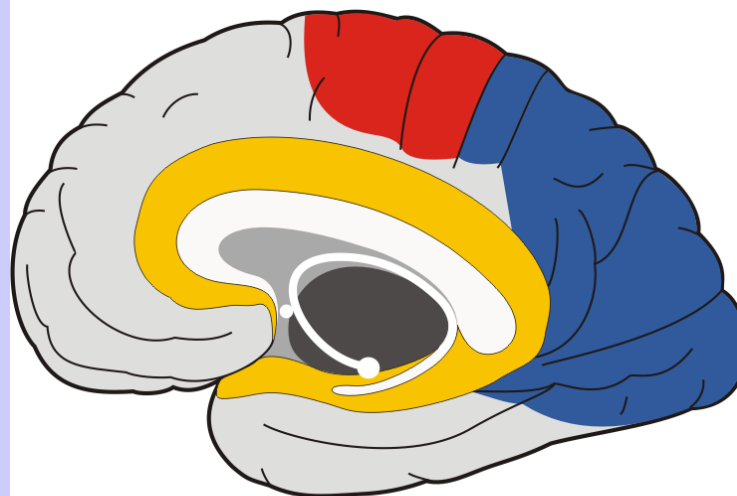
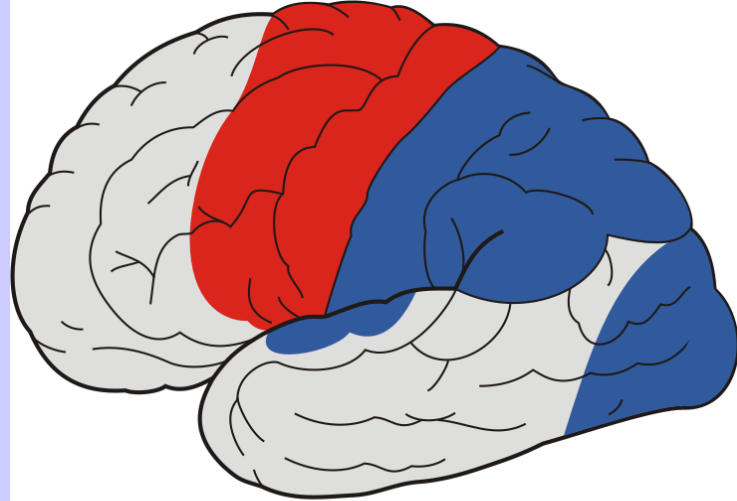










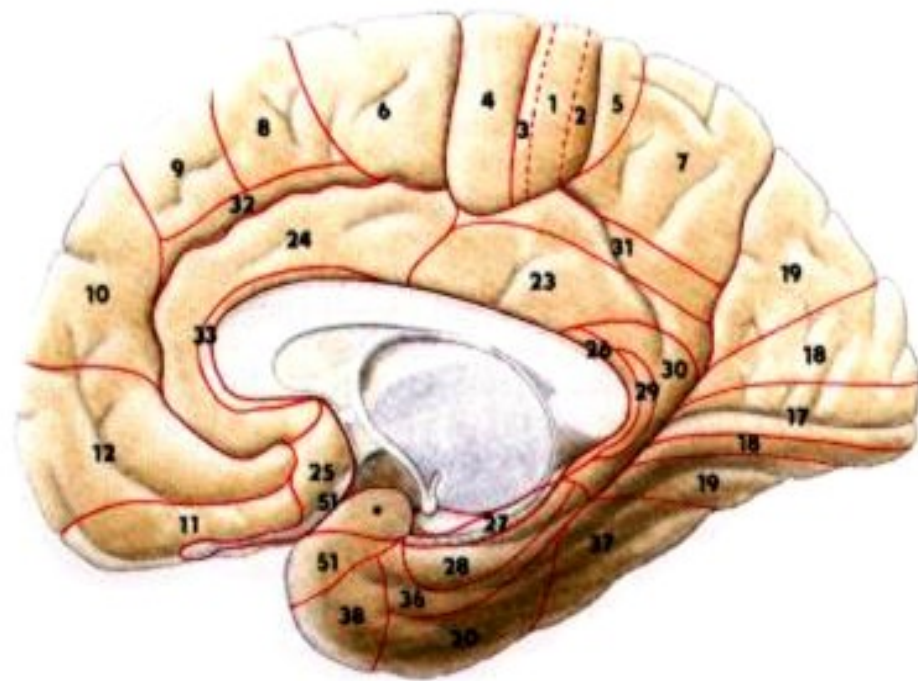
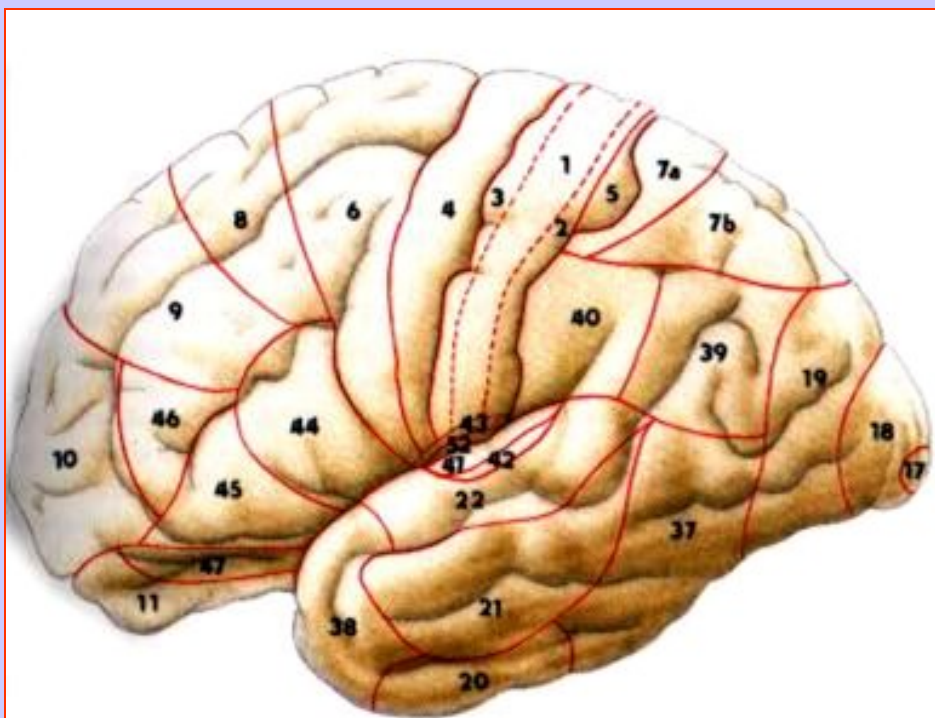






-  somatosenzorický a senzorický kortex
-  motorický kortex
-  limbický přední mozek
-  asociační kortex

| Brodmannova area | Kortikální lokalizace | Funkční zapojení |
|------------------|---|--|
| a 3, 2,1 | gyrus postcentralis | prim. somatosenzorický kortex (S-I) |
| a4 | gyrus precentralis | prim. motorický kortex (M1) |
| a6 | g. front.sup. na med. ploše zadní část front. gyrů | sek. motorický kortex (M-II) a premotorický kortex (pM) |
| a41, 42 | gyri temporales transversi (Heschlovy závitky) | prim.a sek. sluchový kortex |
| a17 | kůra paralelně se sulcus calcarinus | prim. zrakový kortex (V-I) |
| a18, 19 | kůra paralelně s a17 | sek. zrakový kortex (V-II) |
| a43 | kaudální část gyrus postcentralis | chuťový kortex |

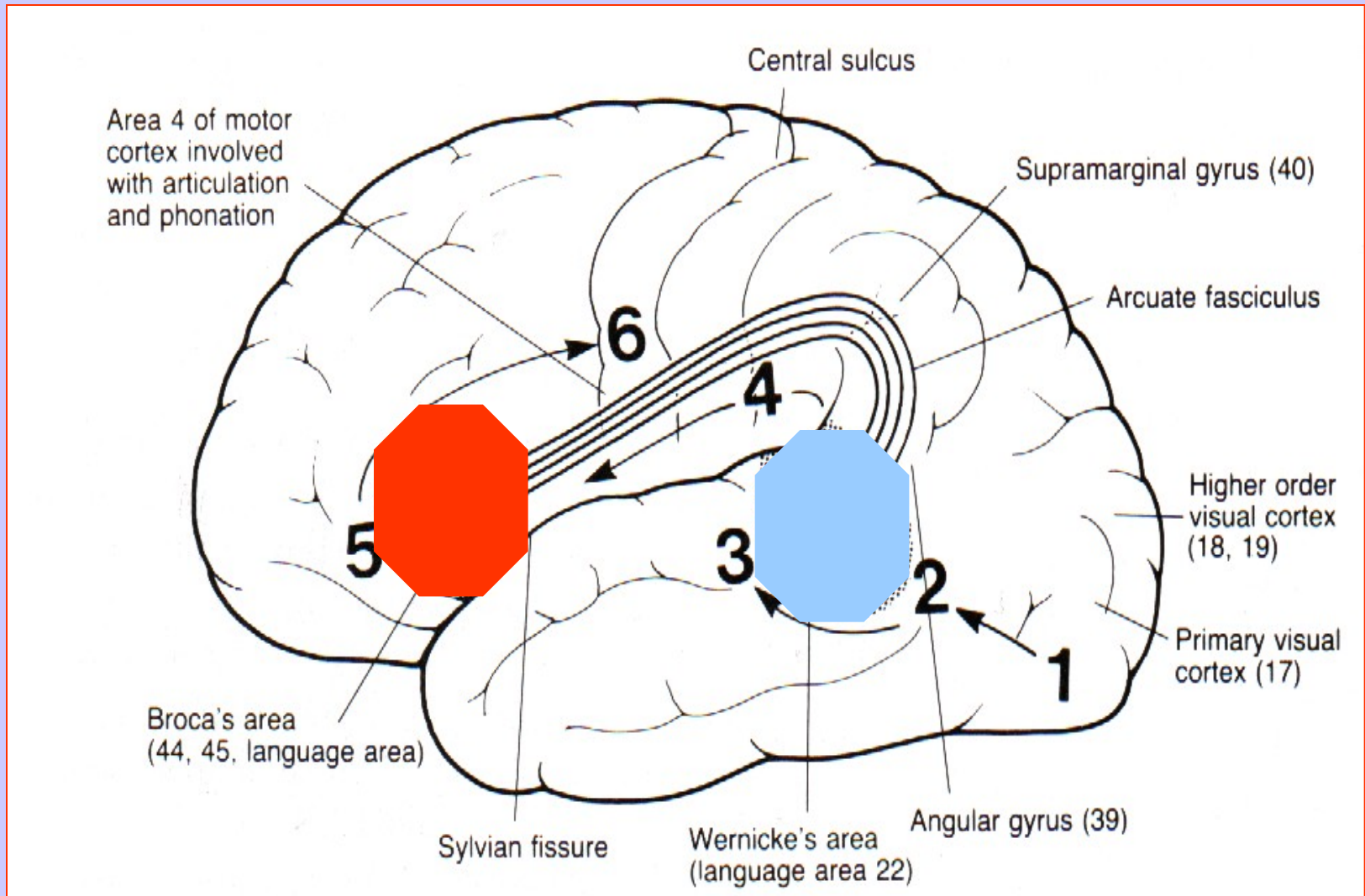


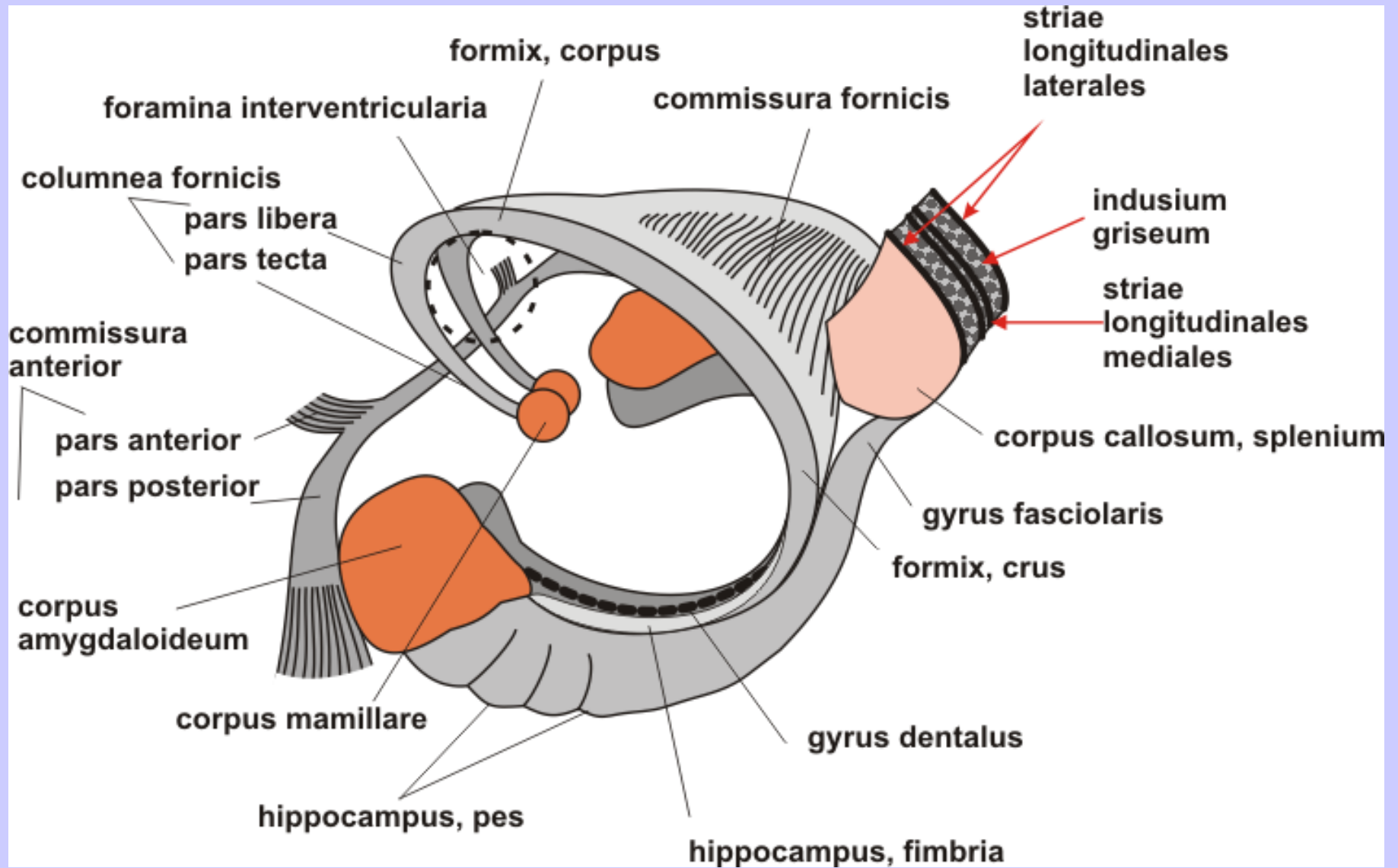
KORTIKÁLNÍ OBLASTI ŘEČI

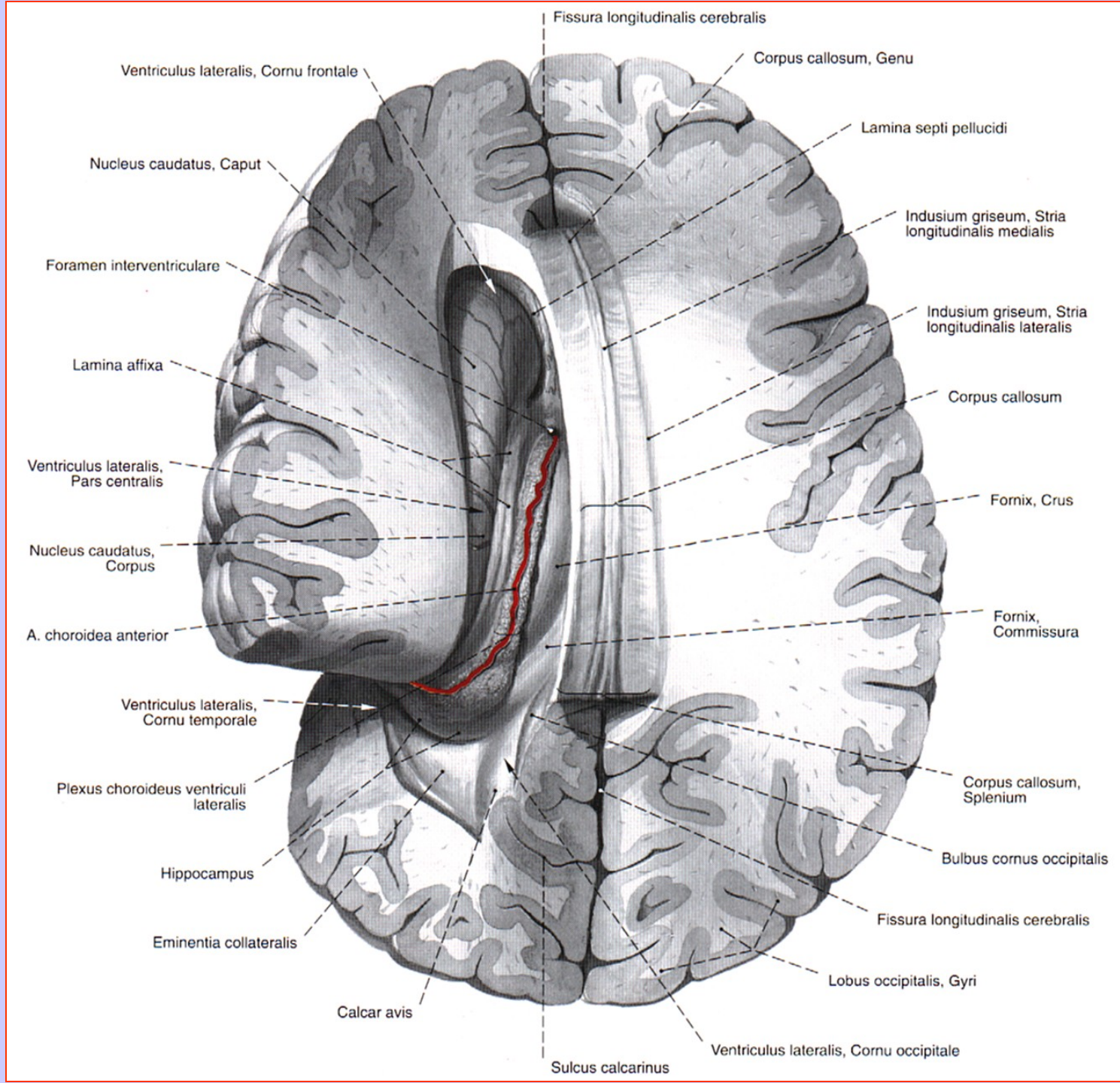
Brocova (motorická) kortikální oblast - g. front. inf. a44, 45
u praváků v L-hemisféře, u leváků v P-hemisféře

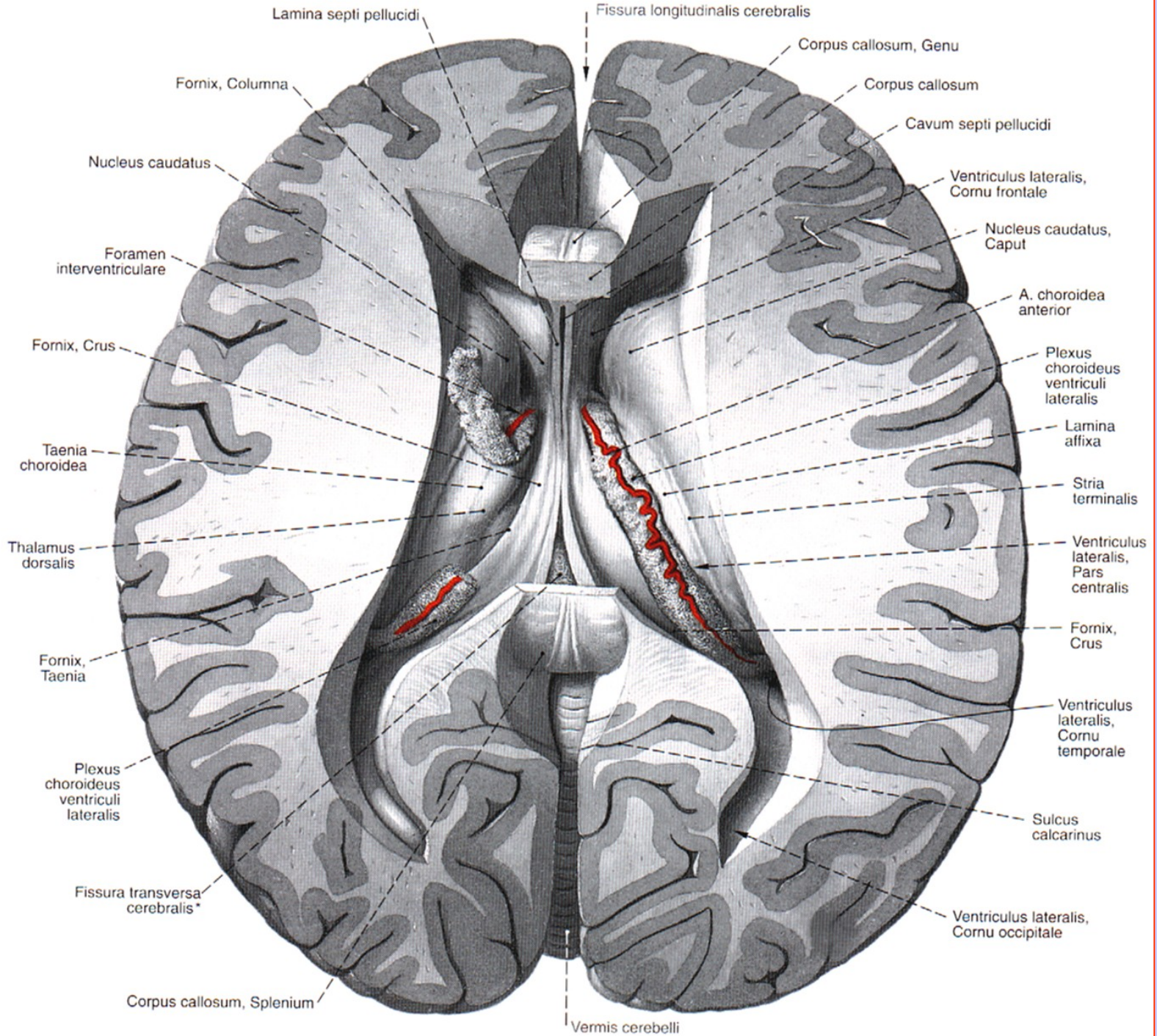
Wernickeova (senzorická) kortikální oblast - a 22, 39, 40
v dominantní hemisféře

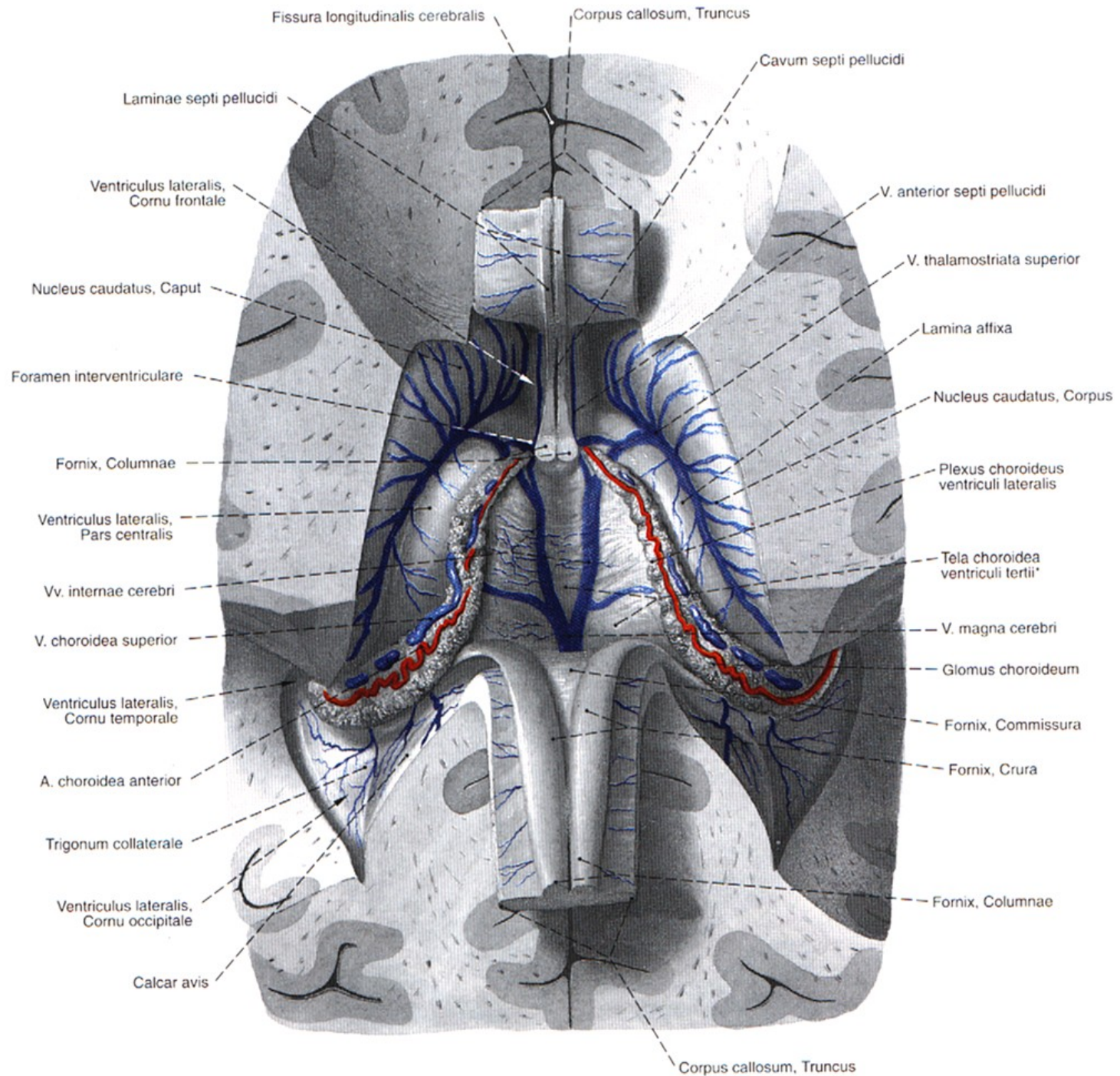
PŘEDPOKLÁDANÁ SEKVENCE PŘENOSU INFORMACÍ NA KORTEXU PO POZOROVÁNÍ OBJEKTU A FORMULACE JEHO POPISU

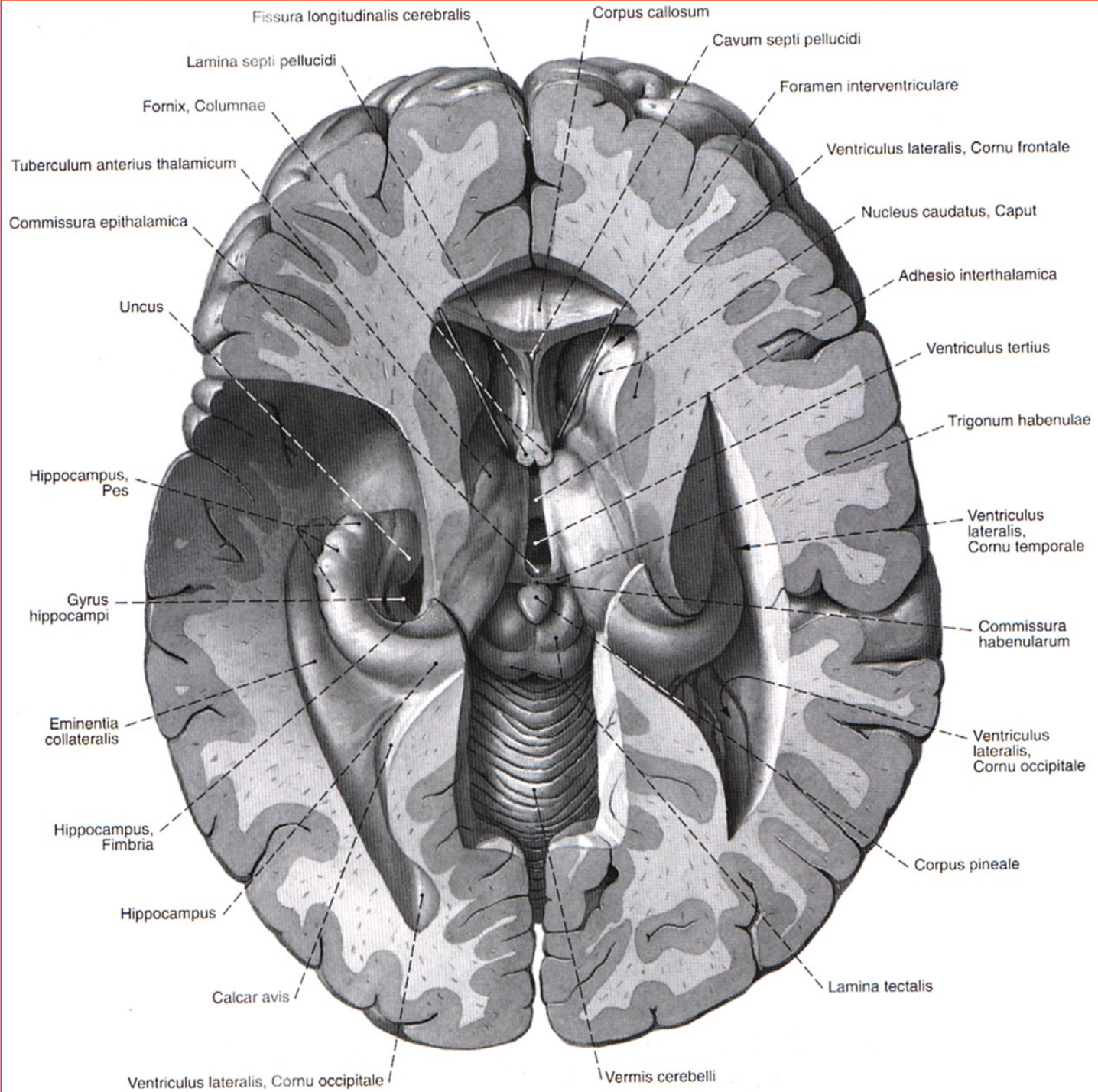


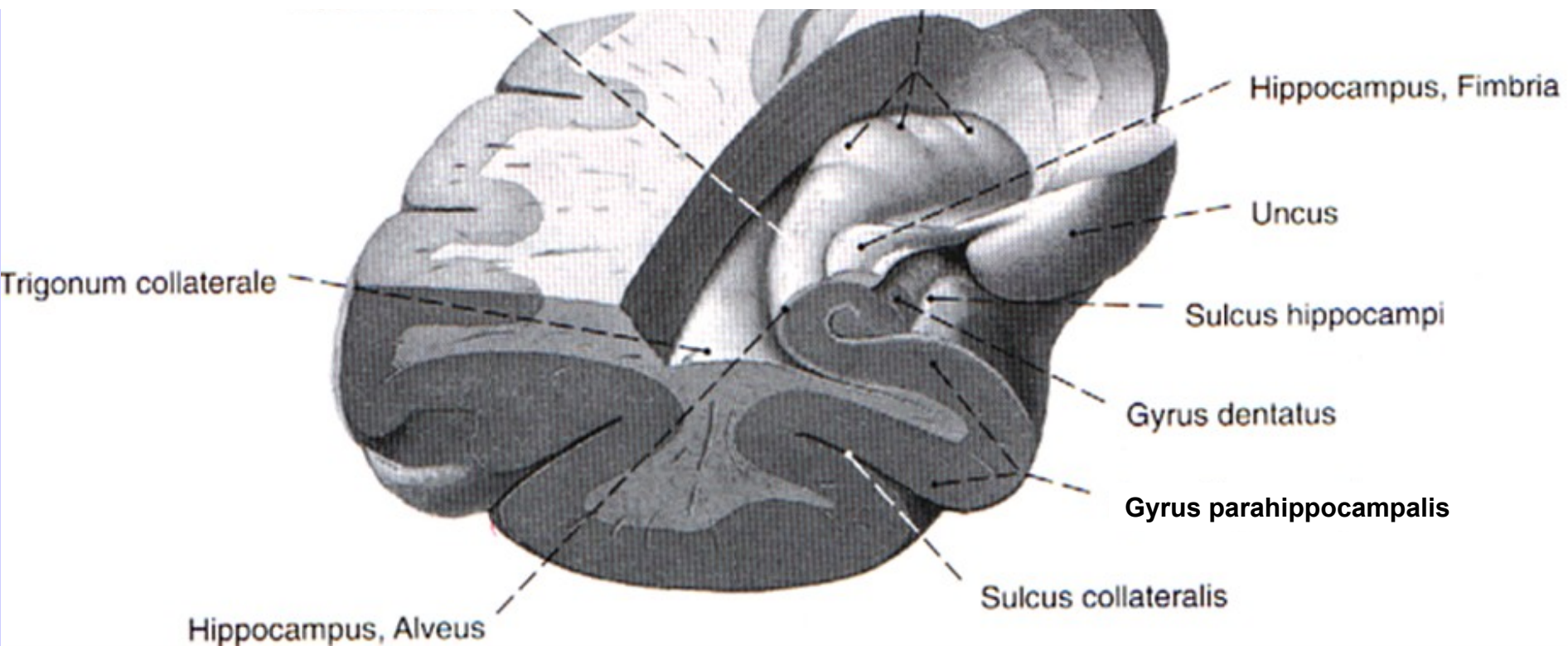
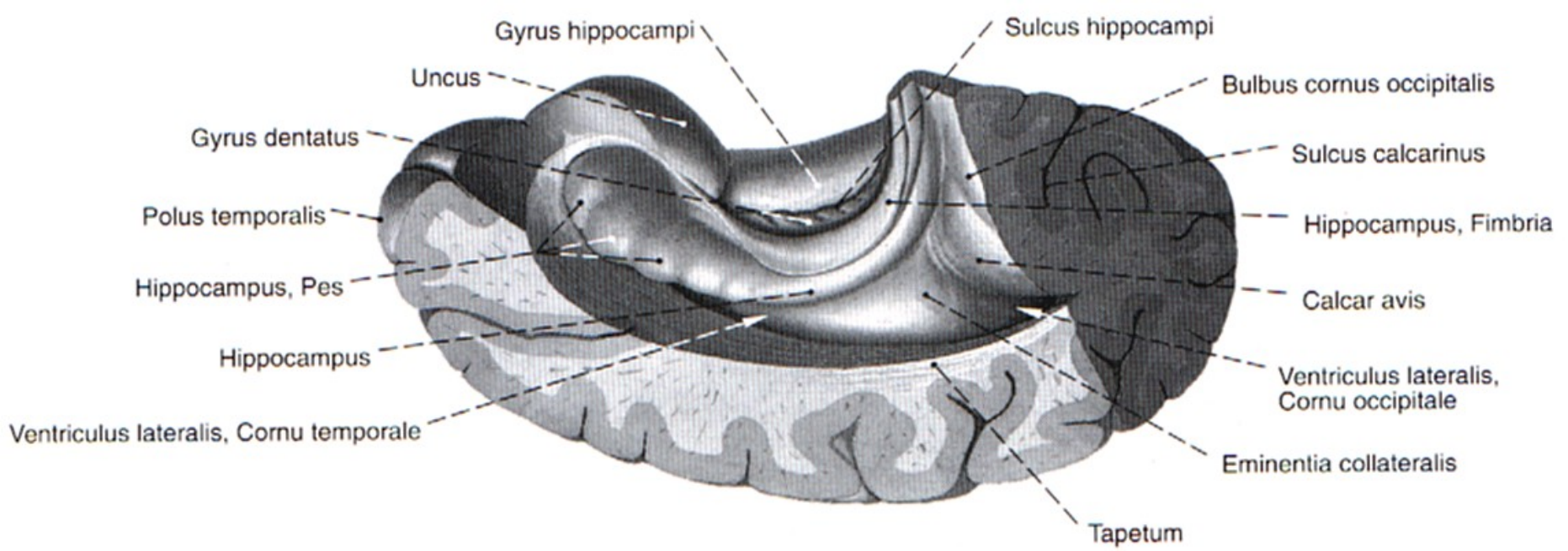


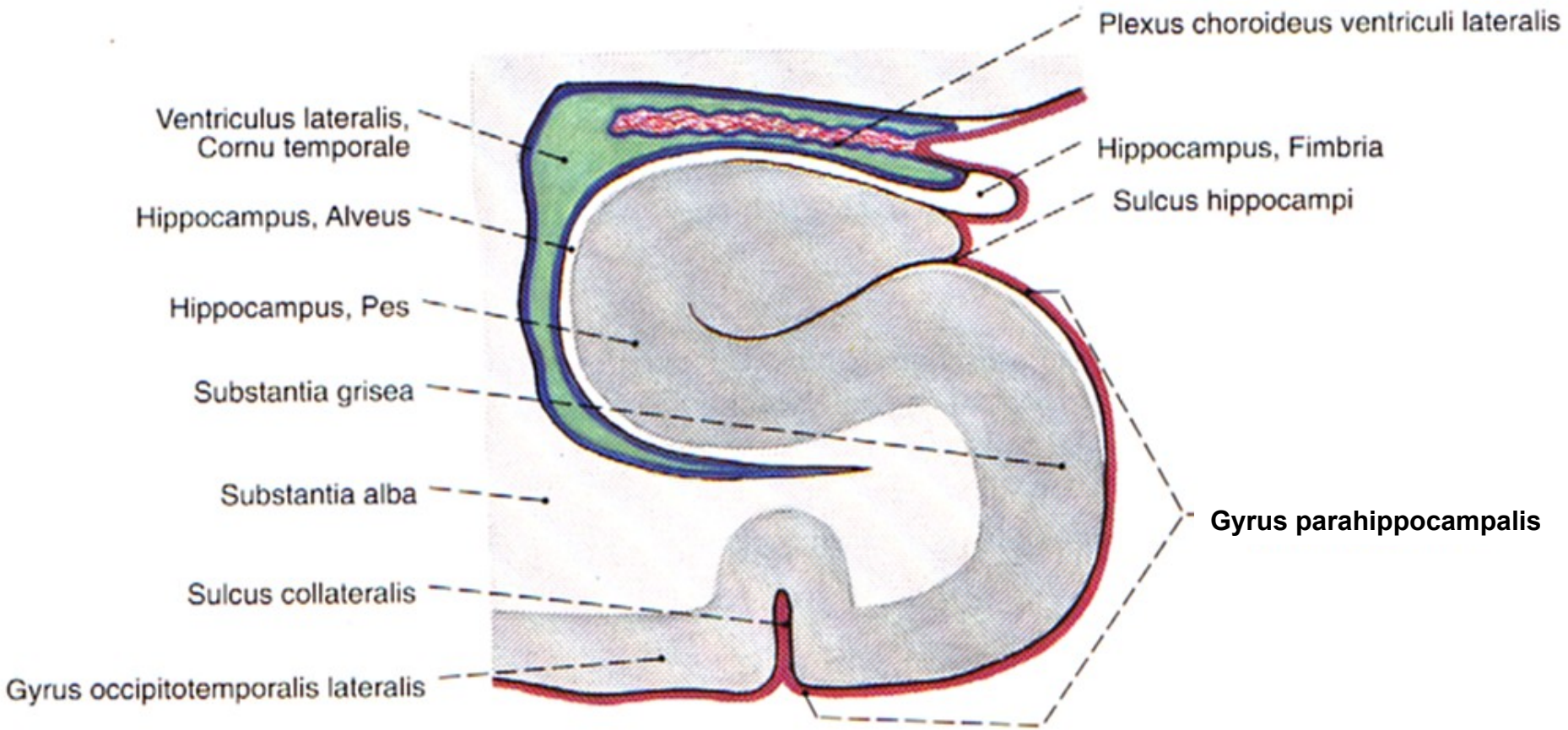


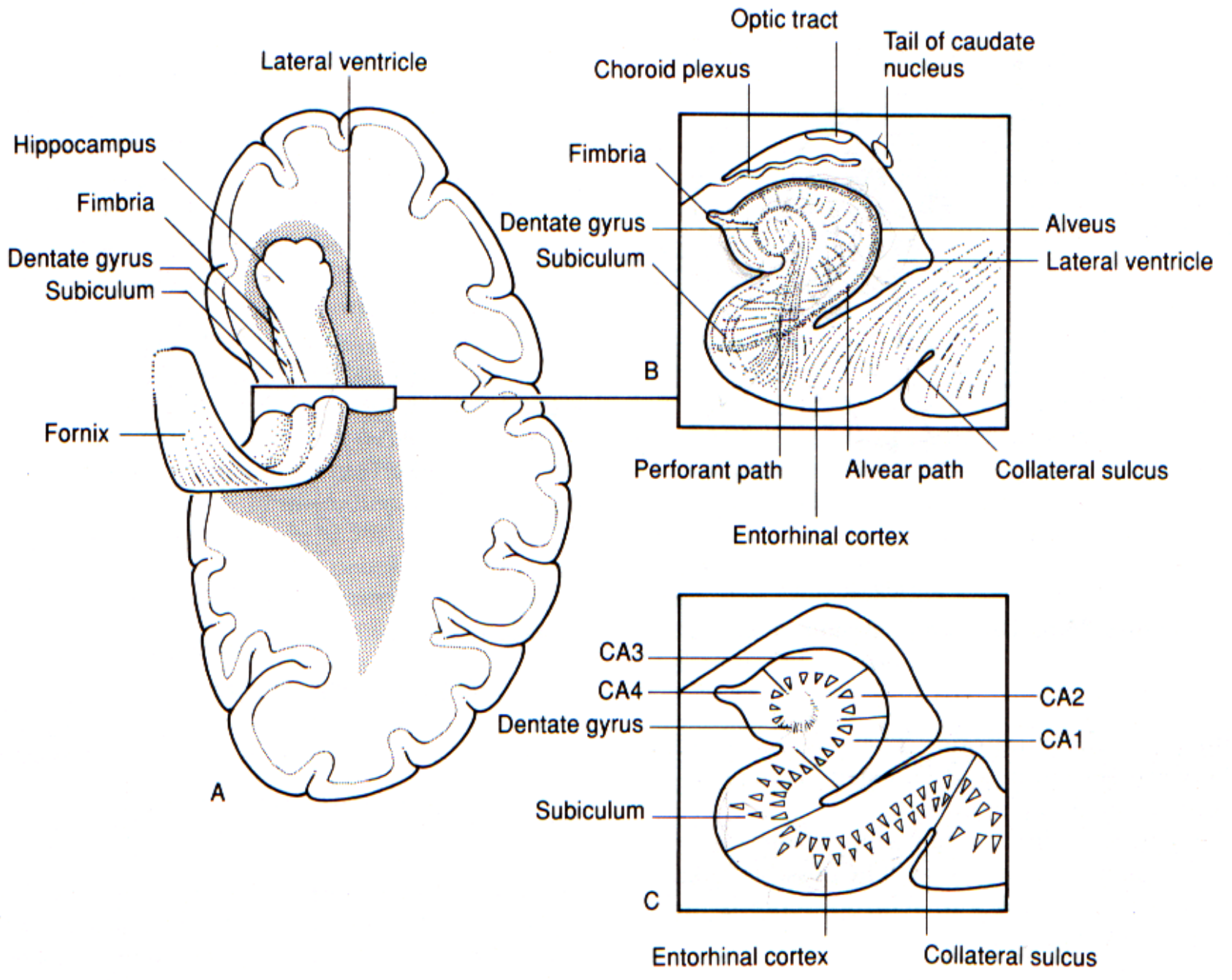


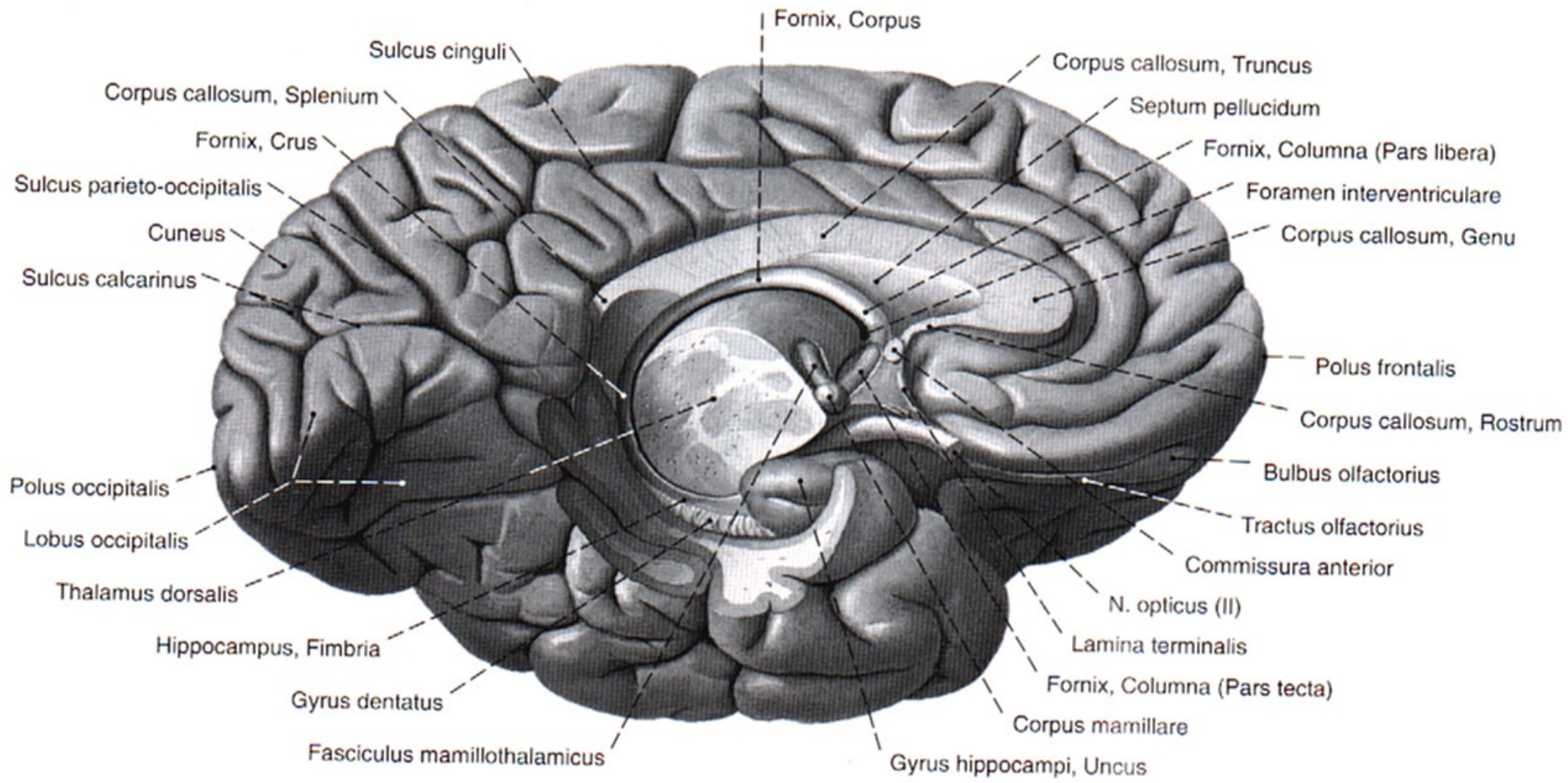






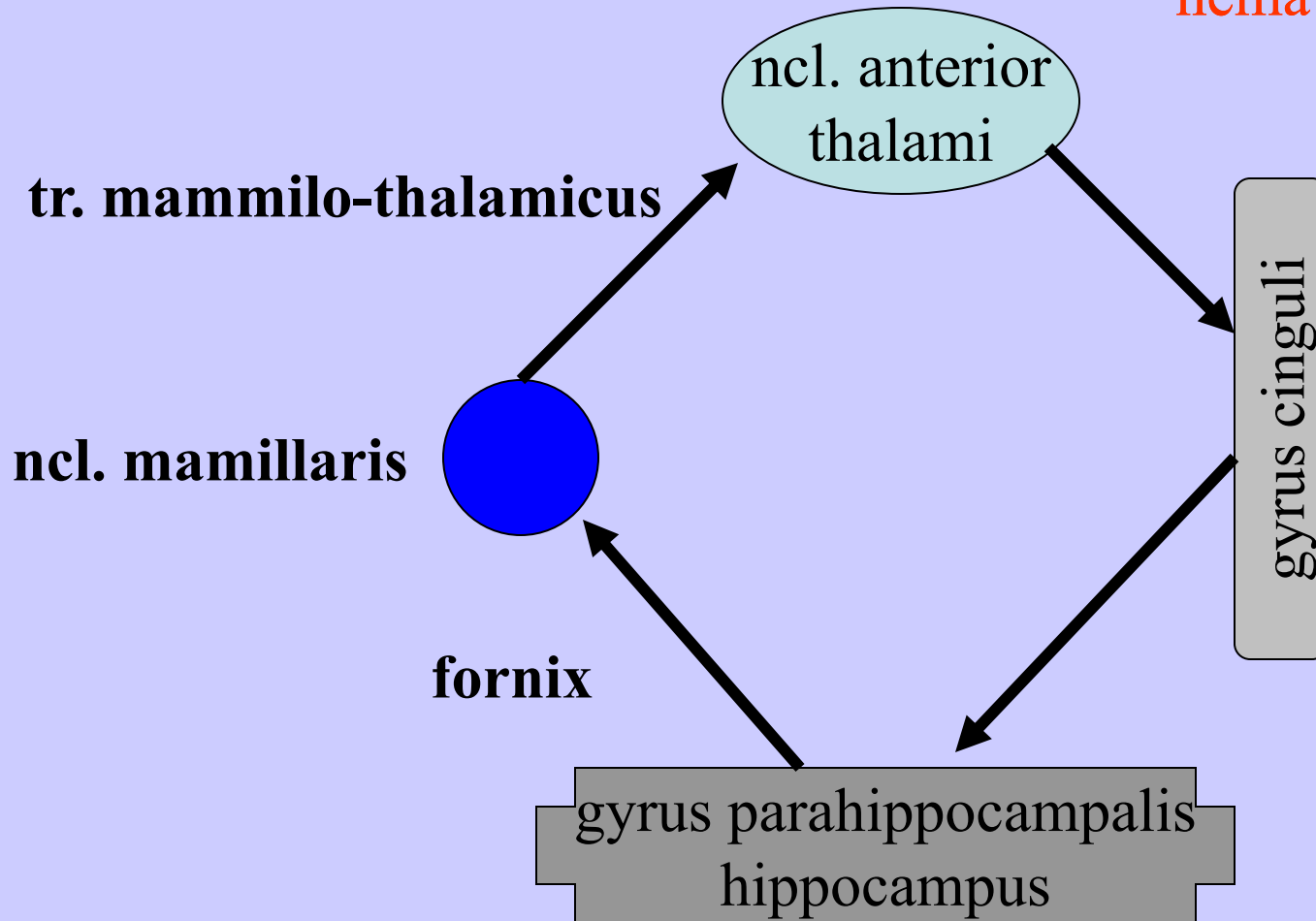


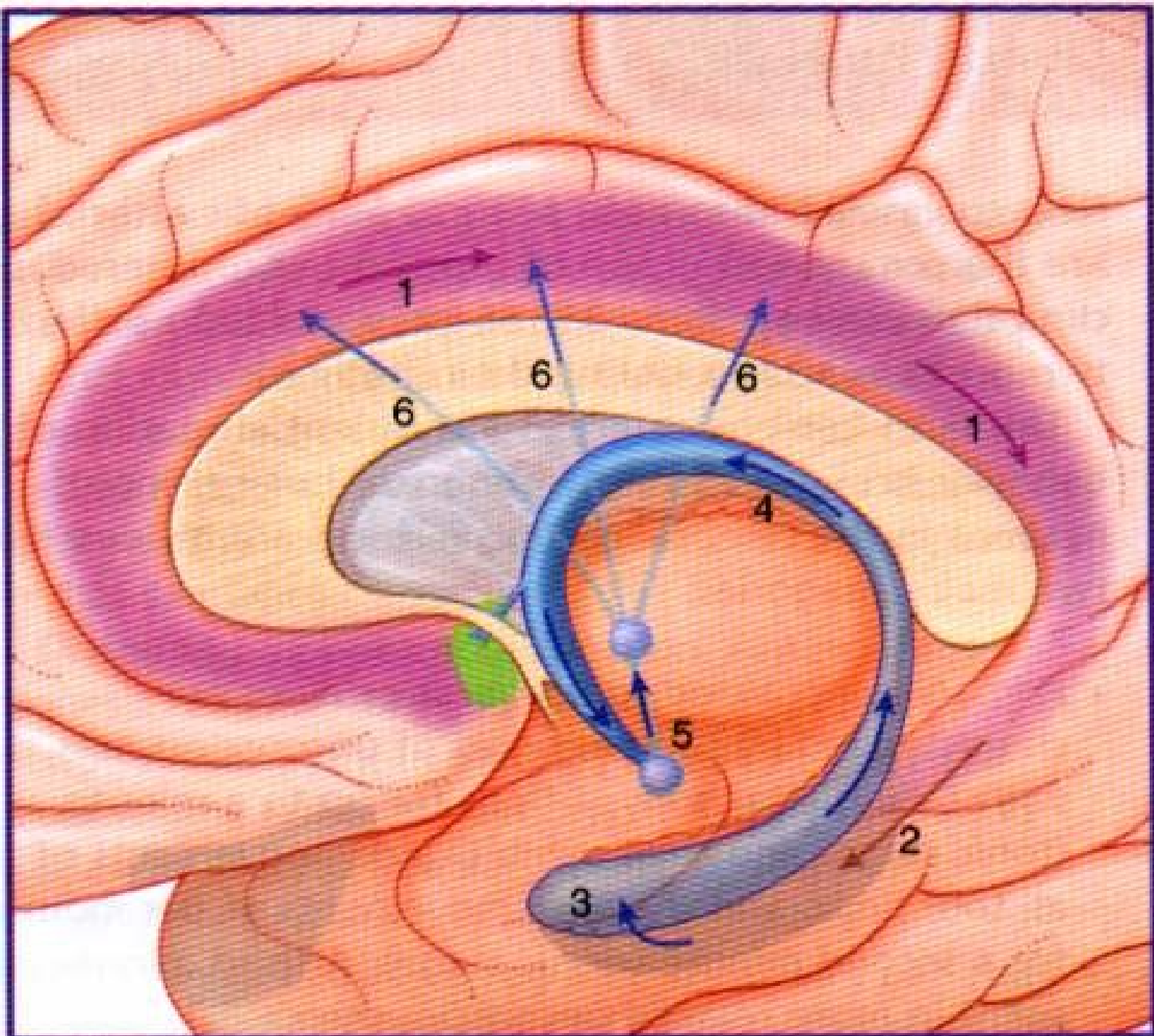




Papezův okruh (James Papez 1939)

nemá specifickou funkci





SOUČASNÉ POJETÍ LIMBICKÉHO PŘEDNÍHO MOZKU

- **basomediální telencefalon, struktury diencefala a mesencefala pro emoční a motivační aspekty chování**

Pravidelné struktury

- **g. cinguli, g. parahippocampalis, hippocampus**
- **septum, amygdalární jádra, hypothalamus**
- **neokortikální oblasti předního mozku - bazální frontotemporální oblasti, olfaktorický kortex, ventrální striatum (pallidum)**
- **ncl. anterior et dorso-medialis thalami**
- **habenulla**

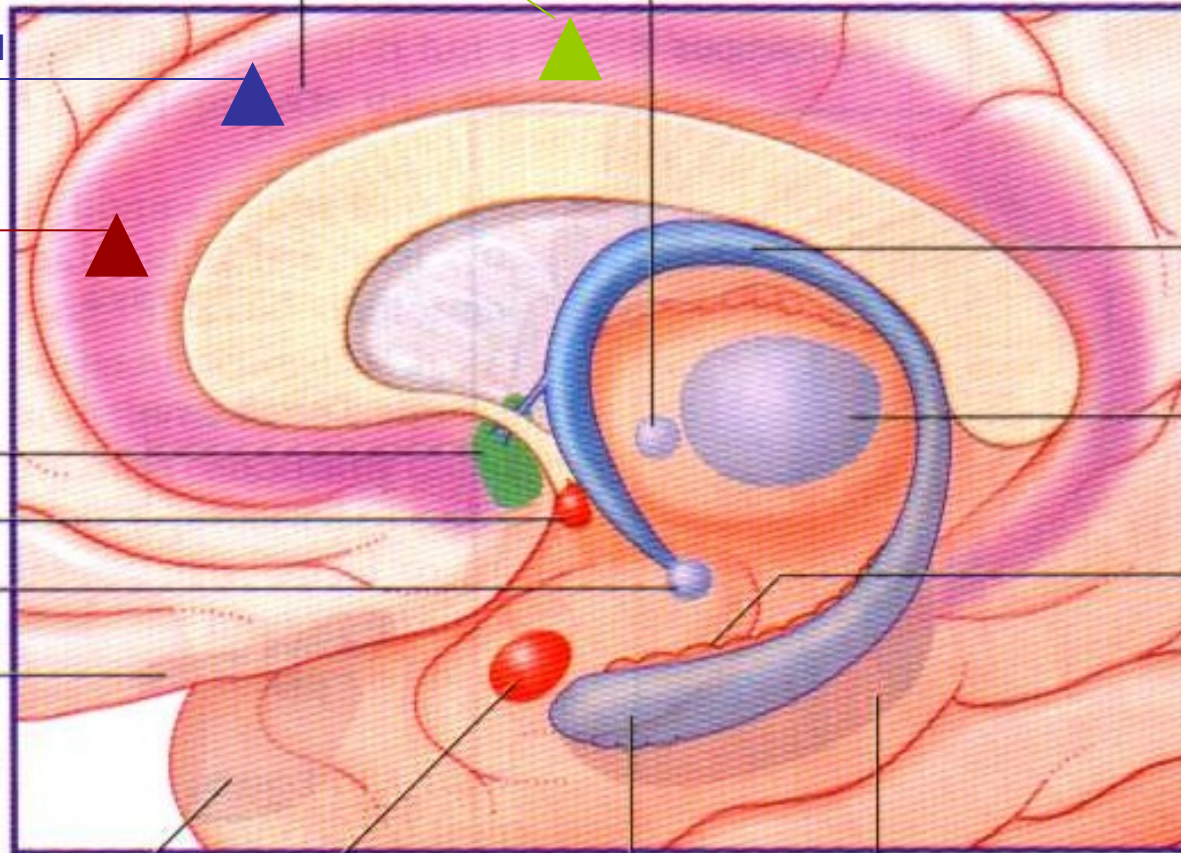
představa bolesti zubů

představa strachu

vzpomínka
na poslech hudby

Cingulate gyrus

Anterior nucleus of thalamus



Fornix

MDN

Dentate gyrus

Septal area

Nucleus accumbens

Mammillary body

Orbital cortex

Temporal polar cortex

Amygdala

Hippocampus

Entorhinal cortex

BAZÁLNÍ GANGLIA

ncl. caudatus, putamen, globus pallidus, claustrum a amygdalární jádra

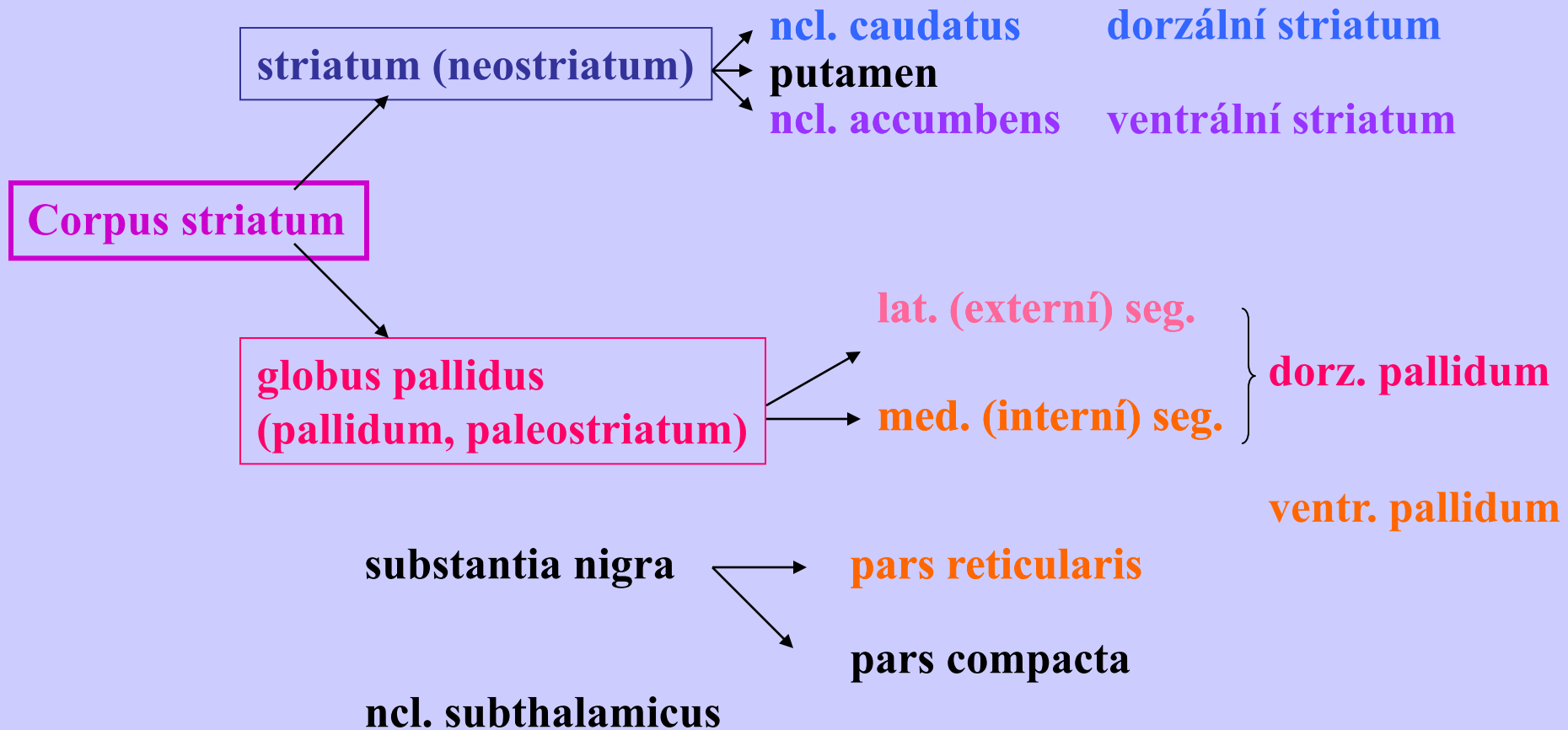
funkčně: + thalamus, substantia nigra a ncl. subthalamicus

ncl. caudatus + putamen = **neostriatum (striatum)**

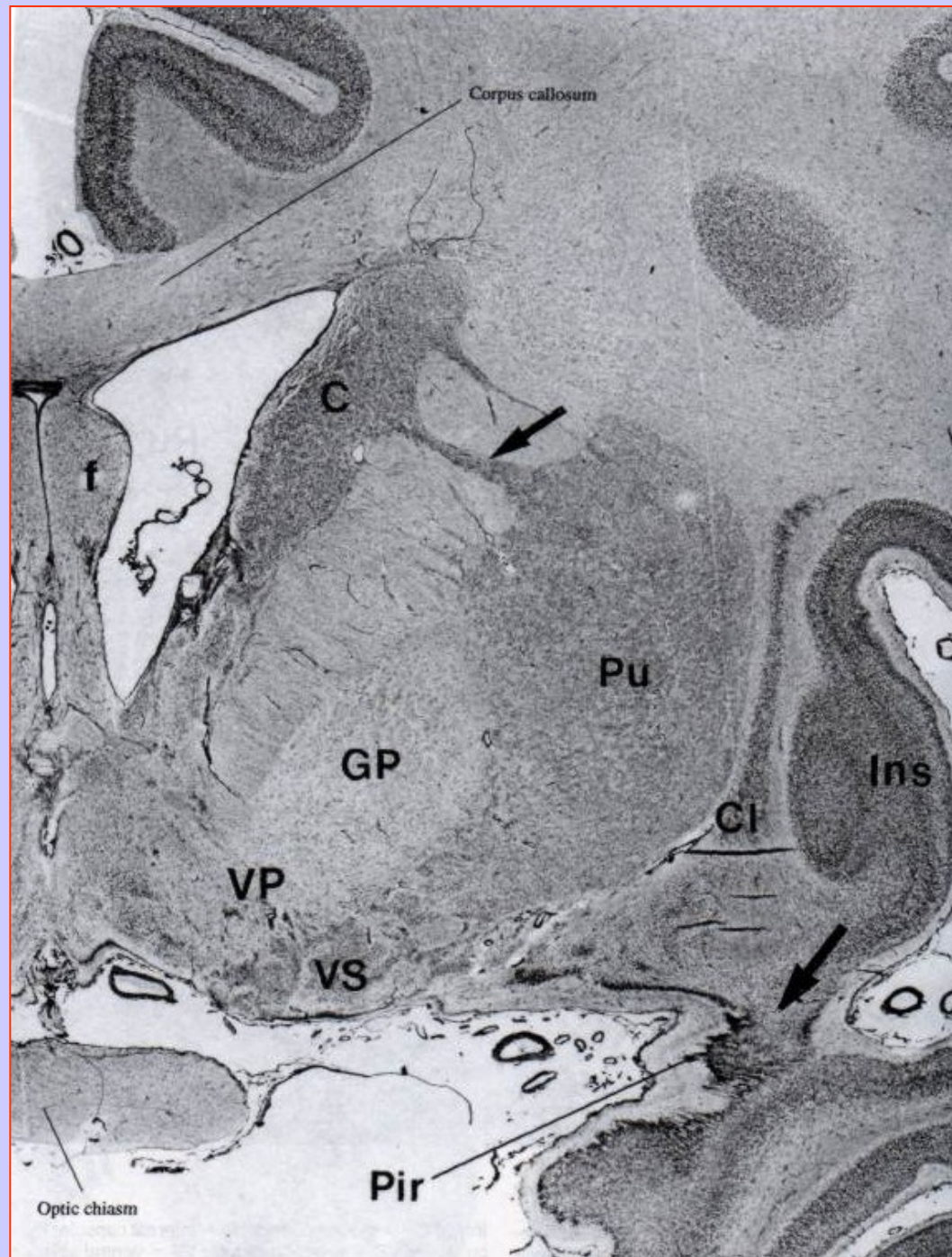globus pallidus (ext. + int. segment) = **paleostriatum (pallidum)**

globus pallidus + putamen = **ncl. lentiformis**

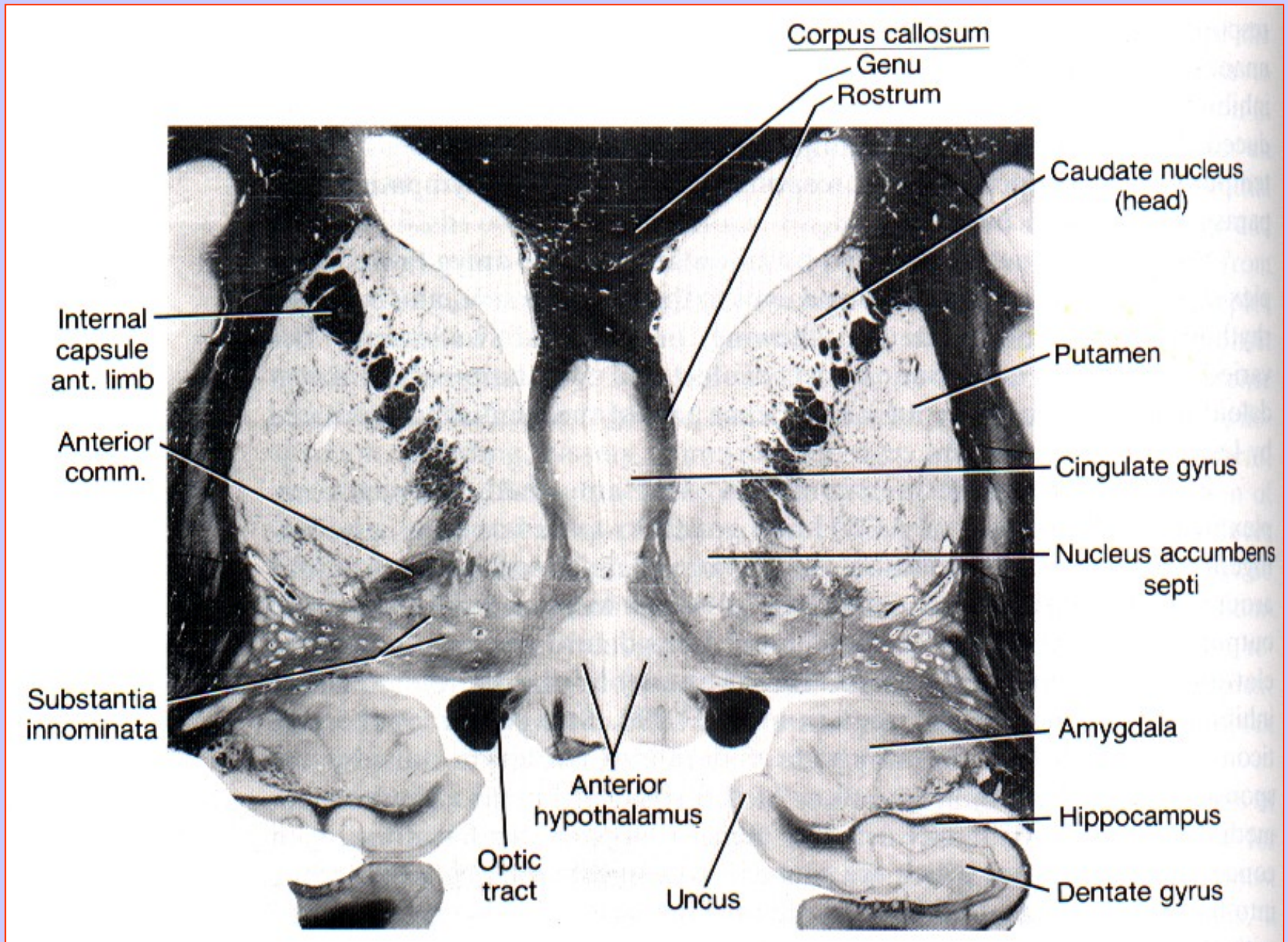
BAZÁLNÍ GANGLIA A SOUVÍSEJÍCÍ STRUKTURY

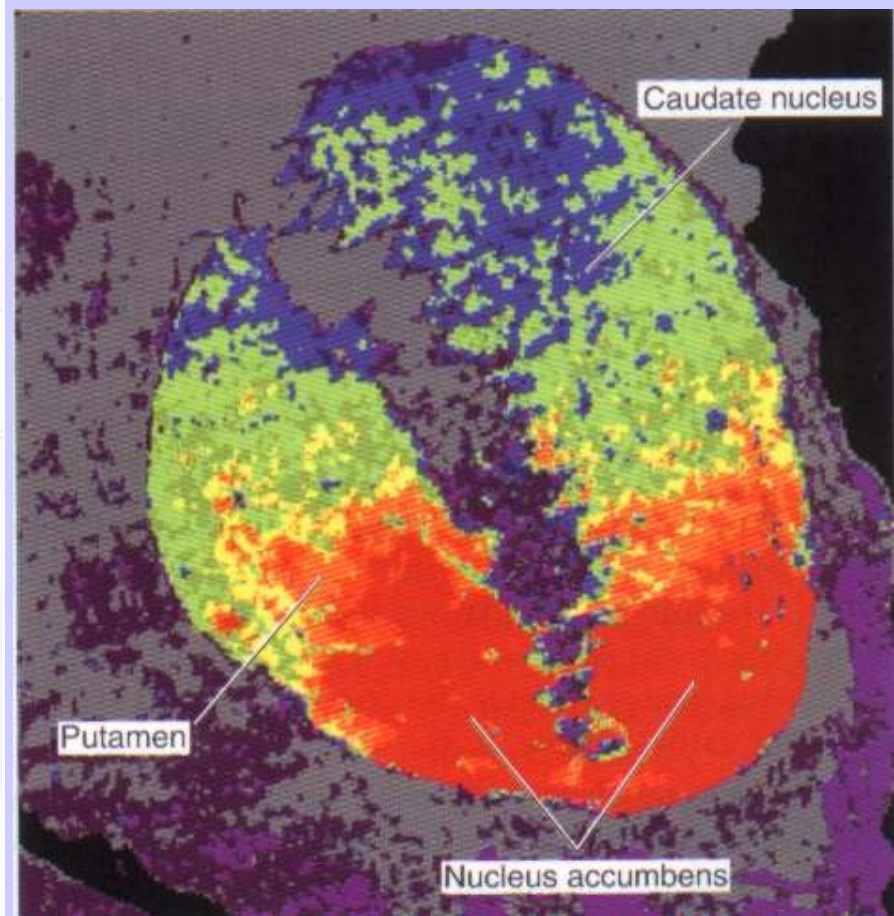
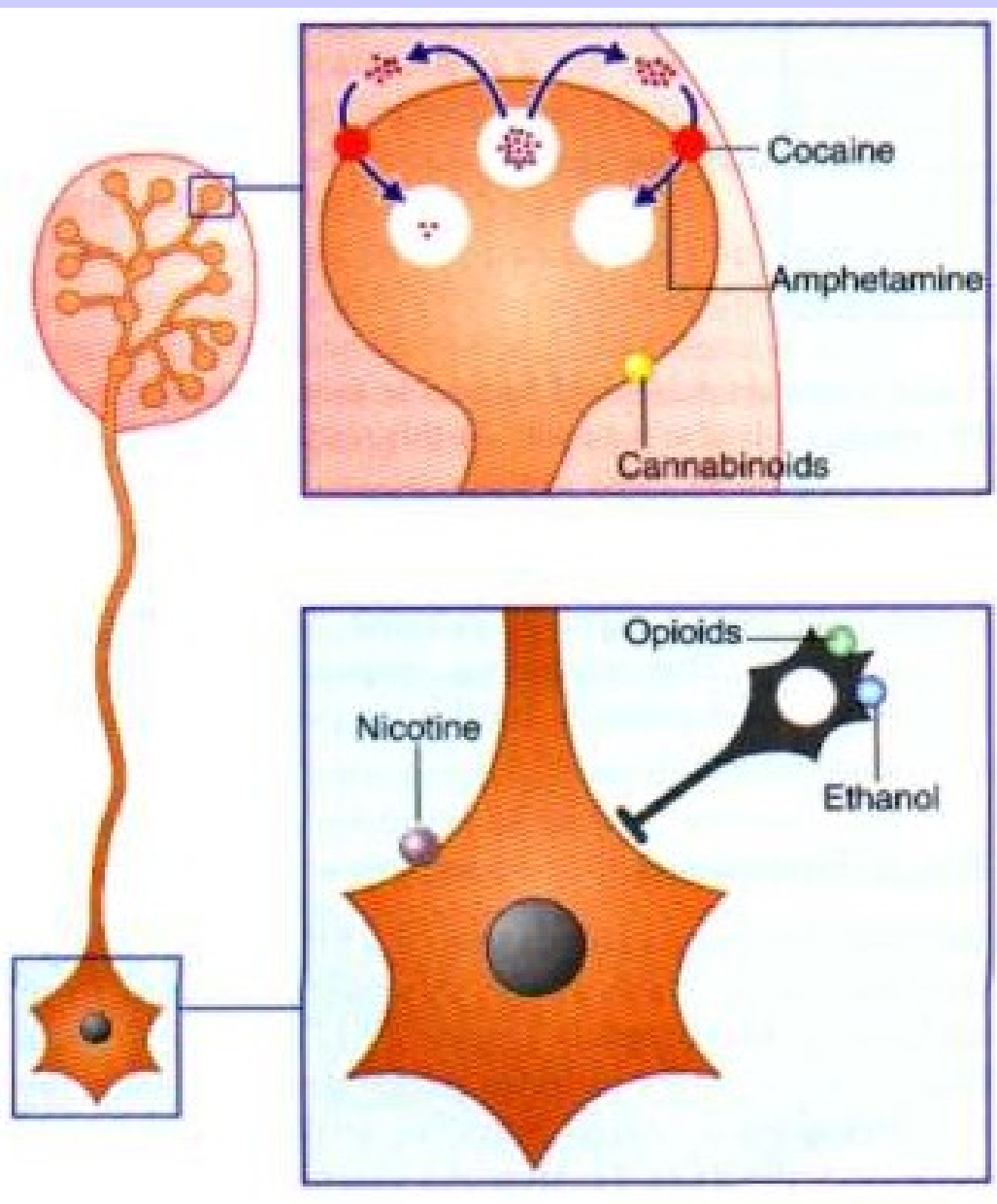


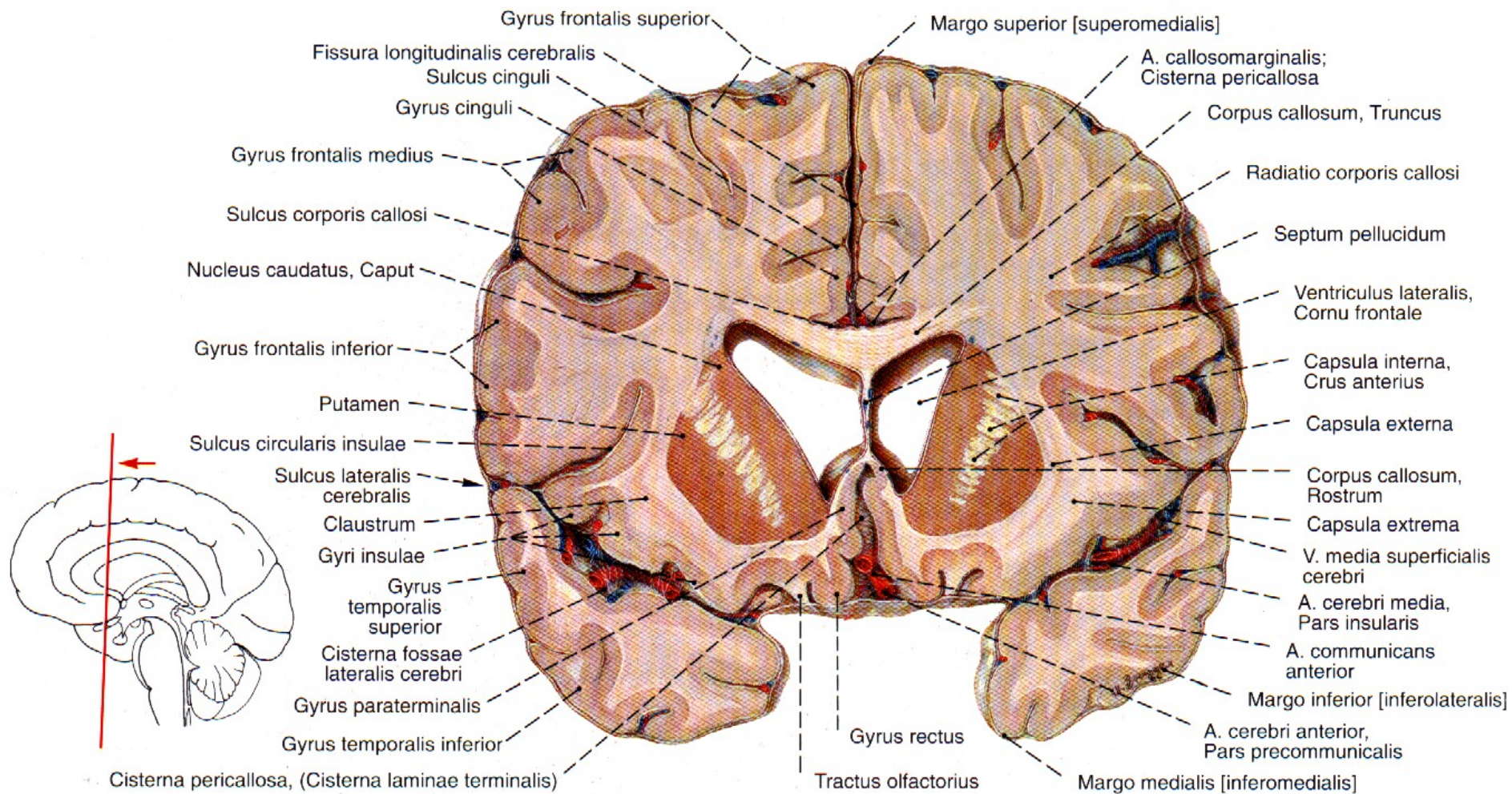
VENTRÁLNÍ PALIDUM A VENTRÁLNÍ STRIATUM

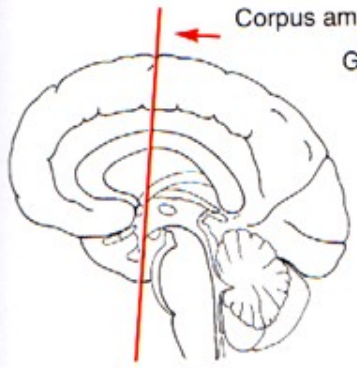
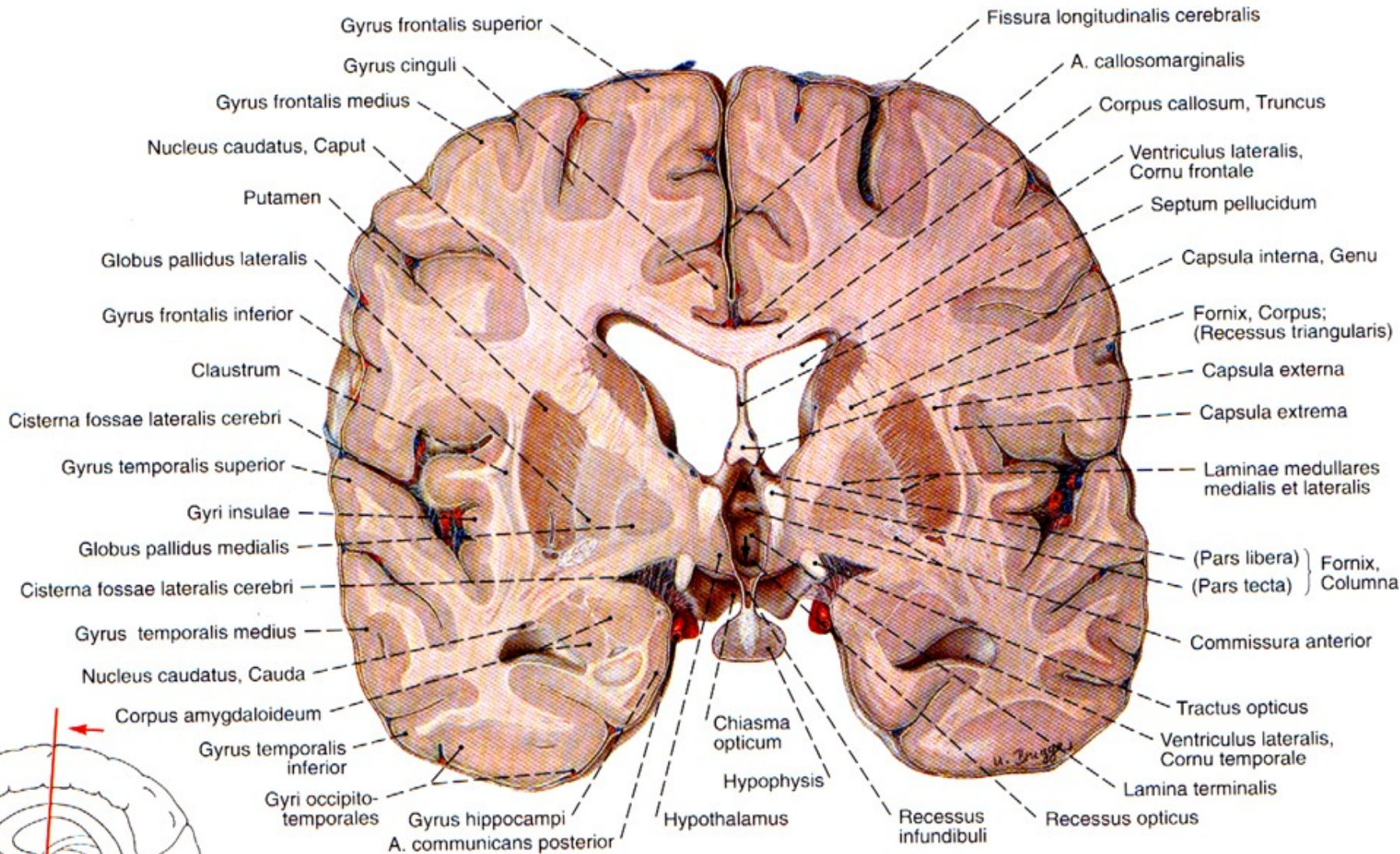


SUBSTANTIA INNOMINATA a NCL. ACCUMBENS

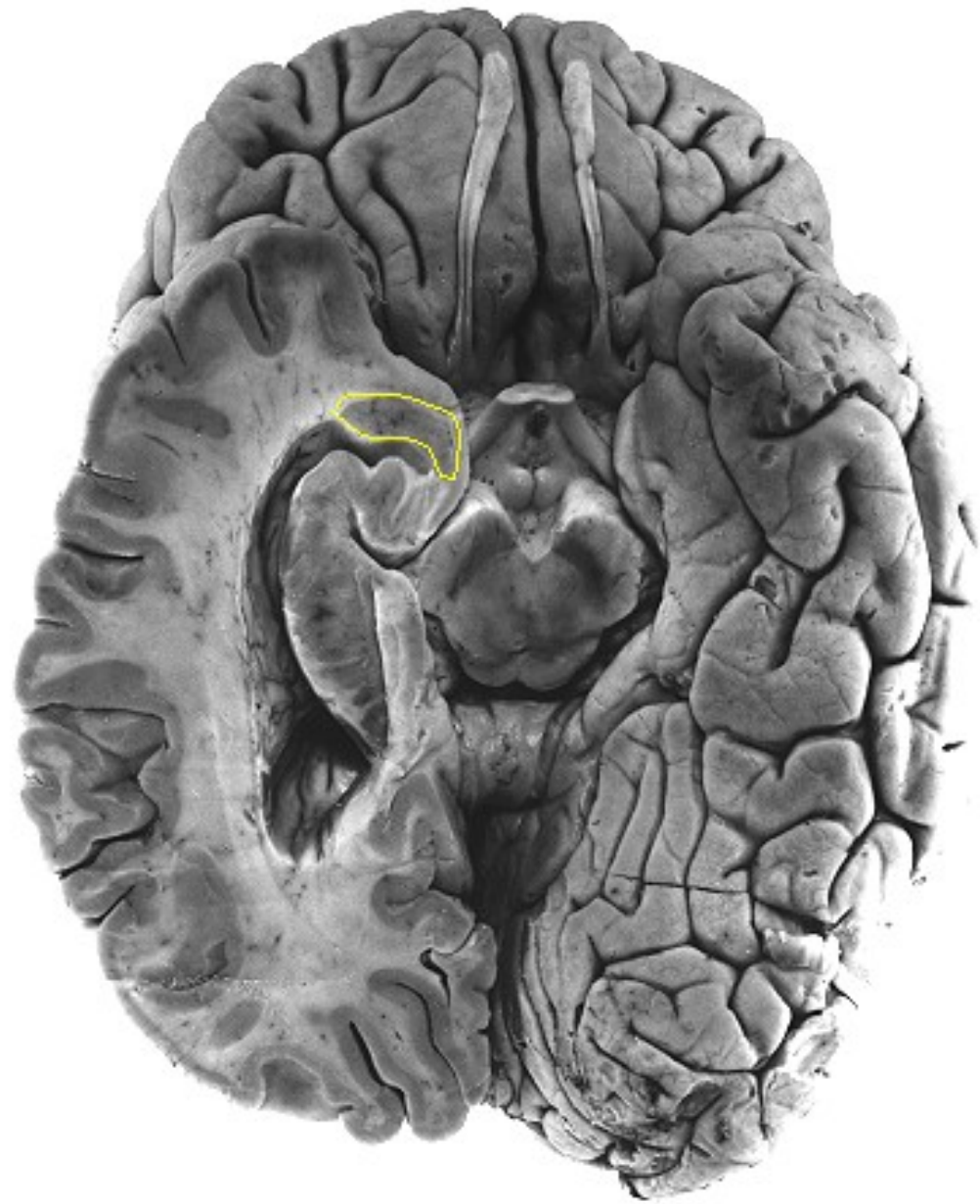
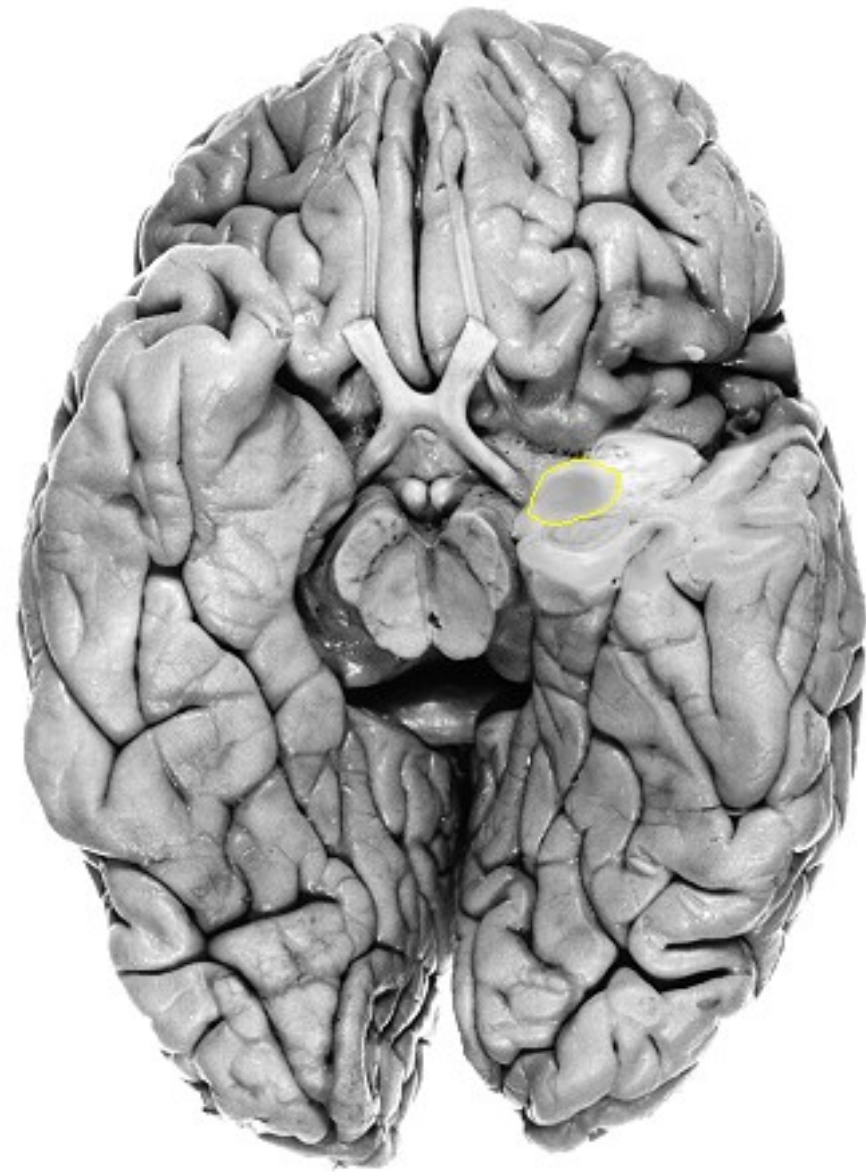







AMYGDALÁRNÍ KOMPLEX



BÍLÁ HMOTA TELENCEFALA

Dráhy asociční, projekční a komisurální

Asociační dráhy - propojují různě vzdálené korové oblasti hemisféry

fasciculus longitudinalis superior

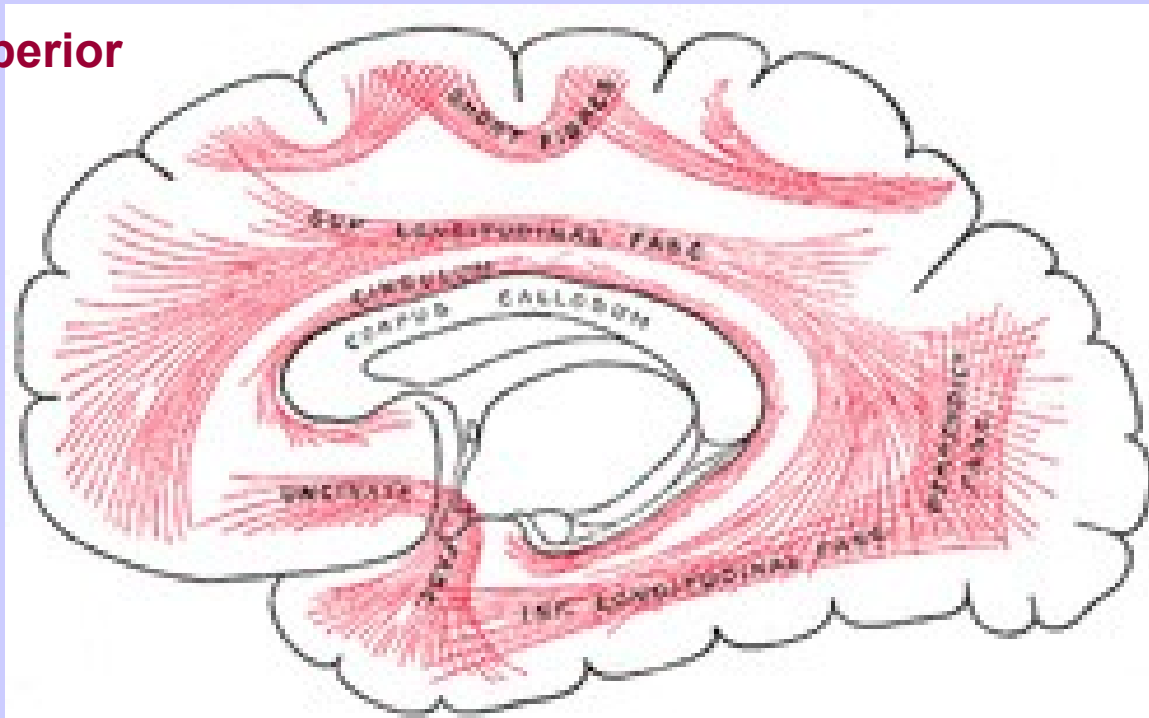
fasciculus longitudinalis inferior

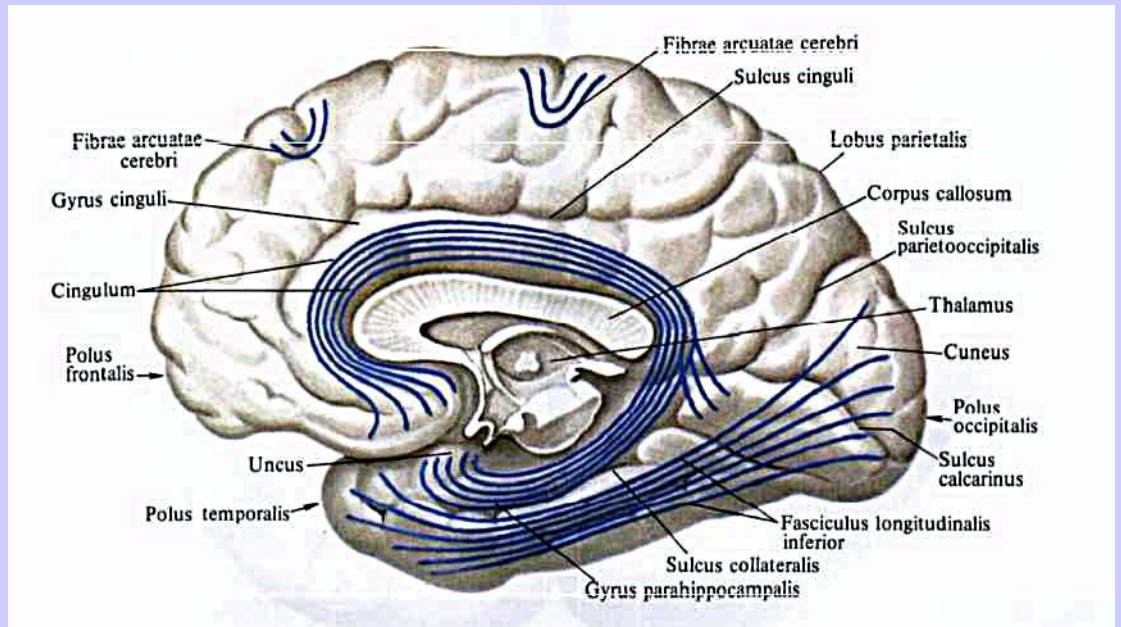
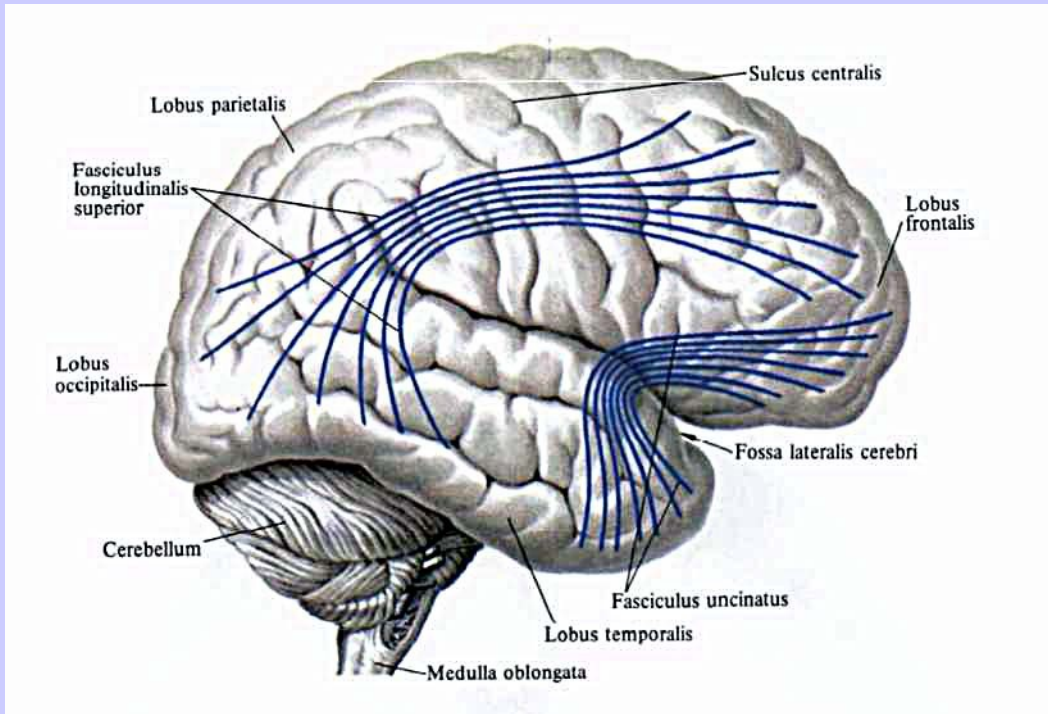
fasciculus occipitofrontalis superior

fasciculus uncinatus

fasciculi occipitales verticales

cingulum





Projekční dráhy - svazky axonů, tvoří spojení kůry telencefala a níže uložených struktur

krátké projekční dráhy

dlouhé projekční dráhy - *capsula interna*

crus anterius, genu et crus posterius capsulae internaе

CAPSULA INTERNA

crus anterius - vlákna tr. fronto-pontinus

genu - tr. cortico-nuclearis, z area 4 kontralaterálně na motoneurony kraniálních nervů

crus posterius - tr. cortico-spinalis v somatotopickém uspořádání,
tr. parieto- , temporo-, occipito-pontinus,
radiatio optica, radiatio acustica

