

ORL

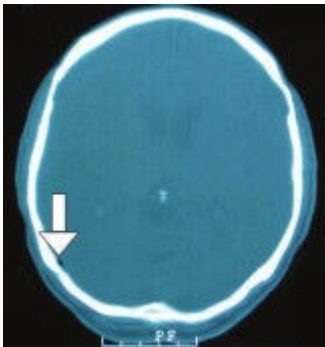
Kazuistika 1 (Poúrazová porucha čichu)

Pro výtok krve z pravého zvukovodu po úrazu hlavy navštívil v říjnu 2004 ambulanci ORL kliniky v Pardubicích 58letý muž. V práci při opravě auta vstal, zatočila se mu hlava a při pádu se udeřil do zátylku. Na úraz si pamatoval, nevolnost a zvracení popíral. Po úrazu se objevilo krvácení z pravého zvukovodu.

V předchorobí prodělal pouze operaci tříselné kýly, apendektomii a tonzilektomii, léky neužíval a byl zaměstnán jako hasič. Kouřil asi 30 cigaret za den a pravidelnou konzumaci alkoholu negoval.

Objektivní vyšetření ORL lékařem prokázalo přítomnost krve za bubínkem (hemotympanon) i ve zvukovodu. Rinoskopické vyšetření bylo bez známek traumatu v oblasti dutiny nosní, sliznice a obličejový skelet byly intaktní. Přivolaný neurochirurg neshledal žádnou abnormitu.

Na skenech CT mozku byl nález svědčící pro laterobazální poranění (částečné zastření mastoidních sklípků, vzduch intrakraniálně parietookcipitálně vpravo) (obr.1). V oblasti přední jámy lební a stropu dutiny nosní nebyly známky kontuze či traumatu. Pacient byl přijat k observaci na Klinikou otorinolaryngologie a chirurgie hlavy a krku Krajské nemocnice Pardubice. Otolikvorea a příznaky svědčící pro zánětlivou komplikaci v oblasti mozkových blan a mozku nebyly přítomny.



Obr. 1. Kazuistika 1: CT mozku v den úrazu, kostní okno, axiální řez, patrna přítomnost vzduchu parietookcipitálně vpravo (nepřímá známka laterobazálního poranění).

Při kontrole za jeden měsíc si nemocný stěžoval na poruchu čichu trvající od úrazu. Bylo provedeno vyšetření prahu a identifikace testem Sniffin' Sticks (části T - threshold a I - identification) (tab.1), jehož výsledek svědčil pro velmi těžkou hyposmii až anosmii. Rinoendoskopické vyšetření neprokázalo patologii v dutině nosní. Byly nasazeny lokální kortikoidy.

Kontrolní vyšetření čichu bylo provedeno s odstupem půl roku testem parfémovaných fixů a rozšířeným testem Sniffin' Sticks včetně vyšetření diskriminace (části T, D a I) (tab.1). Výsledek vyšetření svědčil pro hyposmii.

Následující měsíc byl vznesen pacientem nárok na ztížení společenského uplatnění na zaměstnavatele po posttraumatickou hyposmii.

