

Onemocnění srdce I

Anatomie a fyziologie srdce

**Vyšetřovací metody v
kardiologii**

Srdeční selhání

Arytmie

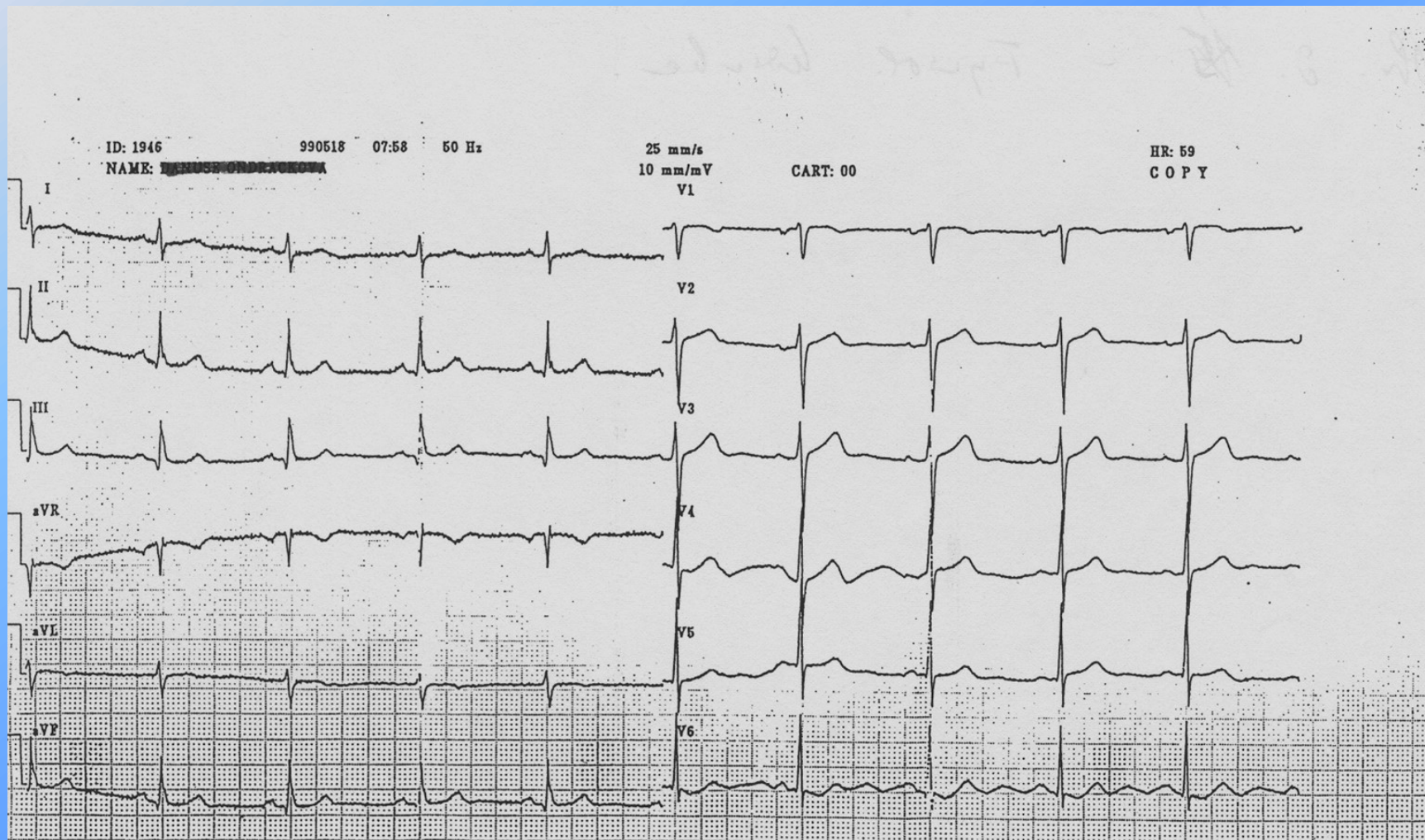
Anatomie a fyziologie srdce

- **anatomie** – předsíně, komory, chlopně, velké srdeční cévy, perikard, epikard, endokard, převodní systém srdeční, věnčité tepny
- **fyziologie srdeční činnosti** – srdce jako pumpa, faktory ovlivňující sílu srdečního stahu (kontrakce, preload, afterload, synergie stahu)

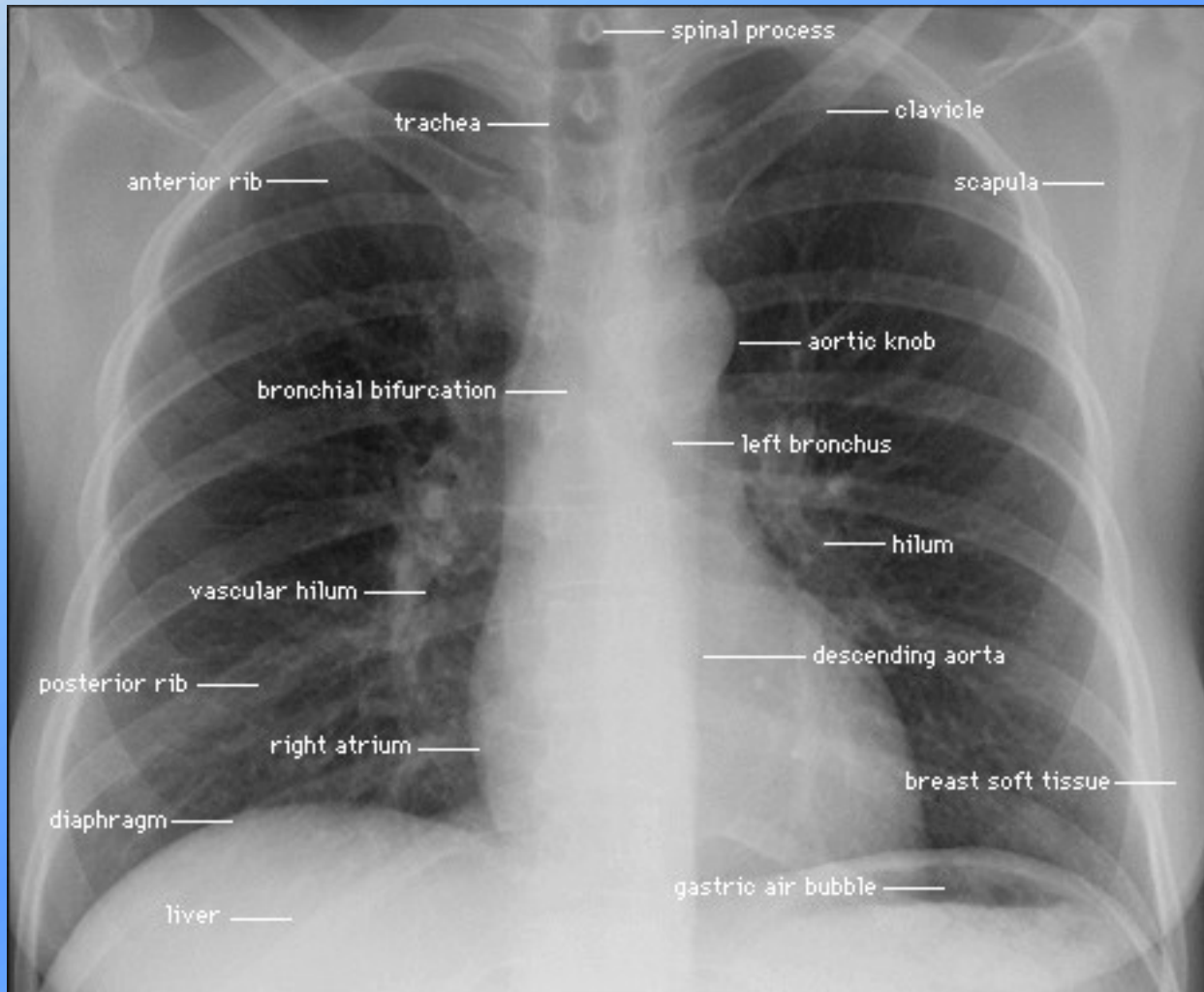
Vyšetřovací metody v kardiologii I

- ❑ anamnéza, fyzikální vyšetření – poslech srdeční ozev, plic, TK, TF, hepar, hepatojugulární reflux, DKK
- ❑ laboratorní vyšetření – KO, iontogram, kardioenzymy, funkce ledvin, štítnice, uminologie, mikrobiologie
- ❑ EKG, zátěžové testy, Holterovo monitorování
- ❑ echokardiografie (jícnová, zátěžová, kontrastní, Doppler), indikace – vady, karditidy, ICHS, srdeční tumory, aneurysmata, embolizace

Normální EKG



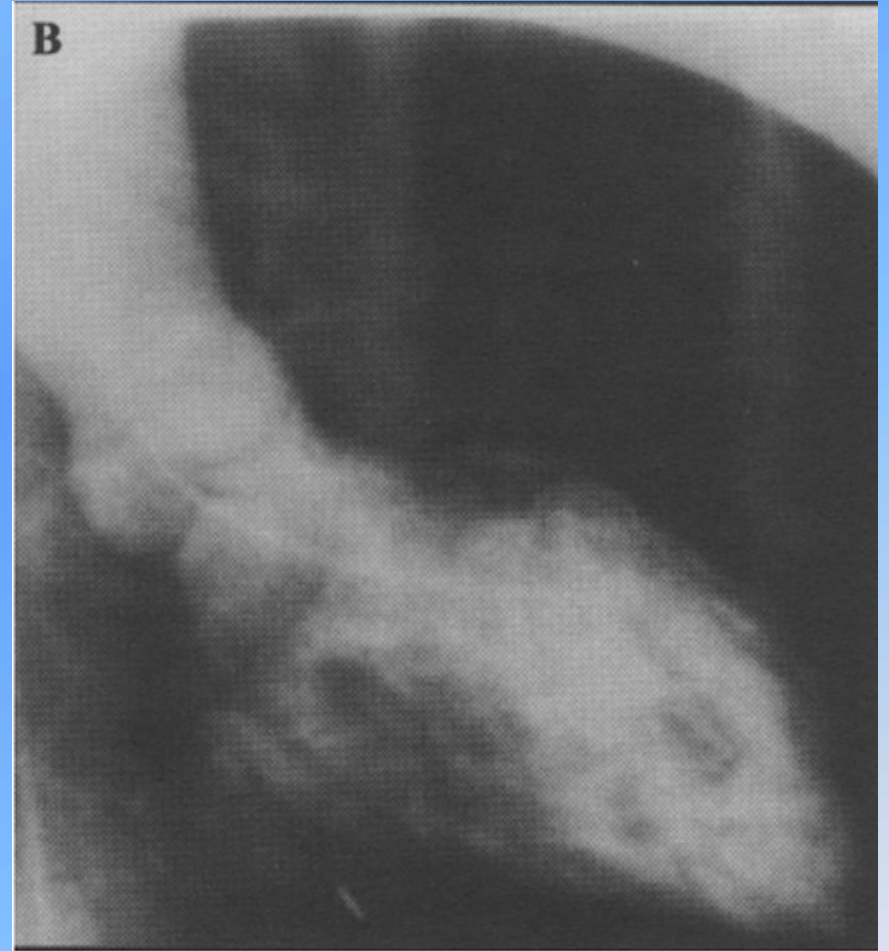
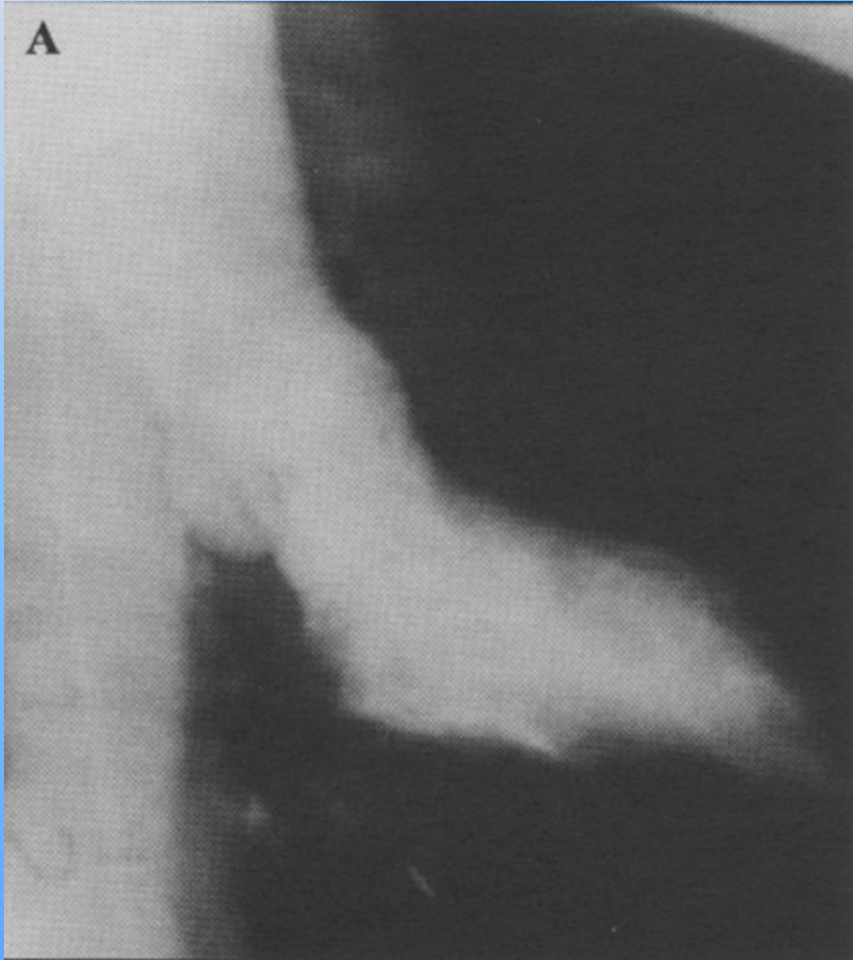Normální RTG hrudníku



Vyšetřovací metody v kardiologii I

- ❑ katetrizace – intrakardiální tlaky, měření výdeje, náplň dutin a cév – ventrikulografie, koronarografie
- ❑ plicní angiografie, scintigrafie
- ❑ radionuklidová vyšetření – perfúzní scintigrafie myokardu, SPECT – jednofotonové emisní CT, radionuklidová ventrikulografie
- ❑ PET – pozitronová emisní tomografie, MR – ke spolehlivému odlišení nekrózy, jizvy, trombu

Vetrikulografie



Srdeční selhání I

- **definice** - srdce není schopno dodat periferním tkáním dostatečné množství krve za předpokladu dostatečného žilního návratu a s následnou neurohumorální aktivací
- **etiologie**
 - ❑ poškození myokardu (70% selhání je způsobeno ICHS)
 - ❑ tlakové přetížení - hypertenze
 - ❑ objemové přetížení – vady, anemie, hypertyreóza
 - ❑ poruchy plnění (tamponáda, poruchy rytmu, poruchy koordinace srdečního stahu)

Srdeční selhání II

- kompenzační mechanizmy
 - srdeční hypertrofie
 - srdeční dilatace
 - snížení žilní roztažnosti
 - snížení srdečního výdeje
 - zvýšení aktivity sympatiku
 - zvýšená aktivita renin – angiotenzin – aldosteronového systému
 - centralizace oběhu

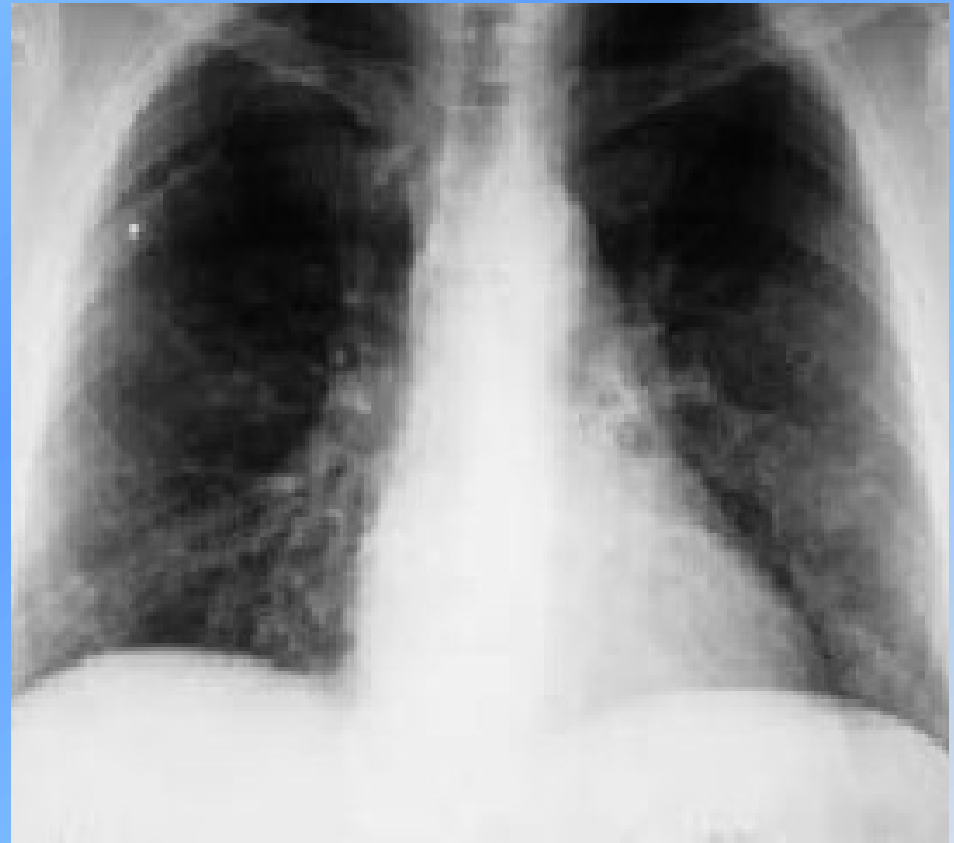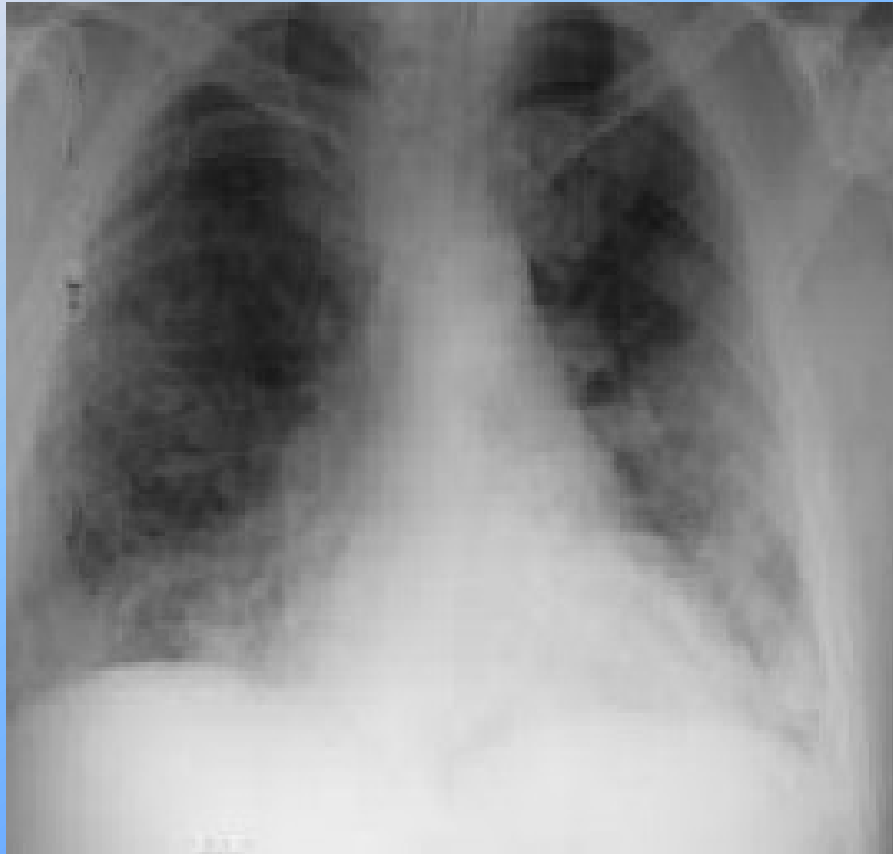Srdeční selhání III

- druhy selhání
 - podle selhávající komory – pravostranné
levostranné
 - podle rychlosti průběhu – akutní, chronické
 - podle typu vyvolávající dysfunkce – systolické,
diastolické
- funkční závažnost selhání
- NYHA I – bez omezení činnosti
- NYHA II – běžné činnosti vyvolávají dušnost
- NYHA III – nevelká námaha vyvolává dušnost
- NYHA IV – klidová dušnost

Akutní levostranné selhání I

- **definice** – náhlá ztráta schopnosti levé srdeční komory přečerpávat krev přitékající z plicního řečiště
- **etiologie** – akutní zhoršení chronického selhání, AIM, ICHS, hypertenze, myokarditidy, kardiomyopatie, ruptura papilárního svalu a jiná poškození chlopní, hyperkinetická cirkulace, arytmie
- **vyvolávající momenty** – fyzická námaha, zvýšení přívodu tekutin a solí, horečka, vynechání léků

Plicní edém před a po terapii



Akutní levostranné selhání II

- **příznaky** – náhlá výrazná dušnost, ortopnoe, tachypnoe, pocení, cyanóza, distanční vlhké fenomény, narůžovělé zpěněné sputum, a anamnéze údaj o nočních dušnostech, námahové dušnosti
- **diagnostika** – poslechově vlhké vedlejší fenomény, zpočátku bazálně, později výše, astma cardiale, RTG – hyperémie plicního oběhu, obraz plicního edému, zvětšení srdečního stínu, EKG – hypertrofie a přetížení LK, známky staršího nebo akutního IM, ECHO – dilatace LK, snížení EF, chlopenní vady, poruchy kinetiky

Akutní levostranné selhání III

- **komplikace** – arytmie, kardiogenní šok, žilní trombózy
- **léčba** – poloha vsedě, O₂, nitráty – inhalační, i.v., beta mimetika, morphin, diuretika, nekrvavá venepunkce, při neúspěchu řízená ventilace, PEEP
- léčba základní choroby – snížení TK, léčba IM, arytmií, udržování optimálního TK, CVT

Akutní pravostranné selhání I

- **definice** – náhlá ztráta schopnosti pravé komory přečerpat krev přitékající z velkého oběhu
- **etiologie** – při náhle vzniklé překážce v plicním oběhu - při PE, pneumonii, PNO, infarktu PK
- **příznaky** – náhlá dušnost, tachykardie, pocení, bolest na hrudi, úzkost, tachypnoe, přeplnění hrdelnic, kašel, hemoptýza, akutní bolestivost pod pravým žeberním obloukem, při rozsáhlých embolizacích šokový stav nebo náhlá smrt, při sukcesivních záchvaty krátkodobé dušnosti, synkopa

Akutní pravostranné selhání II

- **diagnostika** – přeplnění hrdelnic, cyanóza, bolestivost jater, EKG – pravostranné přetížení, RTG – od negativního po klínovité zastření při PE, stop na cévě, ECHO – dilatace pravostranných oddílů, plicní hypertenze, scintigrafie, angiografie, Doppler žil, značený fibrin
- **komplikace** – šokový stav, plicní absces, pleurální reakce – fibrinový nálet, později výpotek, arytmie
- **diff. dg.** – plicní edém, astmatický záchvat, psychogenní dušnost, IM, pleuritida, disekce

Akutní pravostranné selhání III

- **léčba** – kyslík, poloha v polosedu, sedace, podle příčiny event, antikoagulace, trombolýza, centrální přístup, bronchodilatancia, diuretika
- při embolizaci pokus o rozrušení embolu – pravostranná srdeční katetrizace, embolektomie – výjimečně, při zástavě oběhu – resuscitace s masáží hrudníku – možné rozmělnění embolu
- při pneumoniích ATB, sekretolytika
- při PNO drenáž
- **preventivní opatření** – antikoagulační léčba dlouhodobě, výkony na DDŽ

Chronické levostranné selhání I

- **definice** – postupná ztráta schopnosti levé srdeční komory přečerpávat krev přitékající z malého oběhu
- **etiologie** - v 70% případů CHCHS, st.p. IM s poruchami kinetiky, hypertenze, chlopenní vady, kardiomyopatie
- **příznaky** – snížená výkonnost, únavnost, námahová dušnost postupně přicházející v klidovou, postupně neschopnost ležet na rovné podložce, zvyšování počtu polštářů, u starších zhoršení mentálních funkcí, bolesti hlavy, spavost, inverze spánku

Chronické levostranné selhání II

- **diagnostika** – fyzikálně – zvedavý úder hrotu, cval, tachykardie, nepřízvučné chrůpky při bazích, RTG – zvětšení LK, zmnožení plicní kresby, venostáza v malém oběhu, EKG – přetížení, hy LK, difúzní známky ischemie, poruchy rytmu – extrasystoly
- **diff. dg.** – dušnost a únava jiného původu, u starších mentální poruchy jiného původu, vertebrogenní původ bolestí hlavy

Chronické levostranné selhání III

- **komplikace** – arytmie, akutní zhoršení s plicním edémem, kardiogenní šok, tromboembolické komplikace ze zpomalení žilního průtoku
- **léčba**
 - léčba příčiny – kompenzace hypertenze, léčba ICHS, chlopenních vad, redukce hmotnosti, pravidelný režim, profylaxe trombózy, omezení příjmu soli, vynechání negativně inotropních léků
 - ACEI
 - diuretika
 - malá dávka betablokátoru
 - digitalis při symptomatické fibrilaci síní
 - u mladších nemocných zvažovat transplantaci srdce

Chronické pravostranné selhání I

- **definice** - postupná ztráta pravé srdeční komory přečerpávat krev přitékající z velkého oběhu
- **etiologie a patogeneze** – CHOPN, plicní fibrózy, porucha chlopenního aparátu PK, pokročilé levostranné selhání
- **příznaky** – slabost, únavnost, dušnost, otoky DKK gravitační, ztráta chuti k jídlu z městnání v oblasti břicha, nykturie – vleže uvolněné edémy, závratě, nespavost, neklid, zmatenost ze snížené perfúze mozku

Chronické pravostranné selhání II

- diagnostika – poslechově známky plicního postižení, cval, zvýšená náplň jugulárních žil, cyanóza, hyperémie jater, HJ reflux,
- RTG – zvětšení srdečního stínu, výpotek v pleurálních dutinách – častěji vpravo
- EKG – pravostranné přetížení, BPTR, často fi síní
- ECHO – zvětšení dx oddílů, plicní hypertenze, v KO polyglobulie

Chronické pravostranné selhání III

- **komplikace** – arytmie, žilní trombózy, plicní embolizace, kožní změny při edémech DKK
- **diff. dg.** – hypoproteinemické edémy, dušnost jiného původu, cyanóza jiného původu, sy horní duté žíly, konstriktivní perikarditida, uroinfekce, ascites a pleurální výpotek jiného původu, otoky renálního původu
- **léčba** – spíše klidový režim, restrikce soli, redukce hmotnosti, vazodilatancia – ACEI, nitráty, diuretika (cave kombinace s ACEI), digitalis

Arytmie I

- **definice** – poruchy pravidelnosti nebo frekvence srdeční činnosti vzniklé poruchou tvorby vzruchu, vedení vzruchu nebo oběma mechanismy
- **etiologie**
 - poškození struktur převodního systému ischemií, jizvením
 - hypertenze, iontové dysbalance, hormonální dysbalance, podání léků, neurovegetativní dystonie

Arytmie II

- **příznaky** – pocit nepravidelnosti chodu srdce, bušení, bušení se vznikem stenokardií, vynechávání, závratě, synkopy, pády, slabost, nevykonnost
- **diagnostika** – EKG, fyzikální vyšetření k vyloučení hypertyreózy, hypertenze, chlopenních vad, Holter, rhytm karta, zátěžové EKG, jícnové ECHO, iontogram, vyšetření vegetativního systému HUT test (head-up tilt test)

Arytmie III

- **komplikace** – hypertenze až šokový stav, manifestace poruch prokrvení mozku – synkopa, pád až CMP, manifestace ICHS při arytmií
- **druhy arytmií**
 - ❑ arytmie z poruch tvorby vzruchu
 - ❑ arytmie z poruch vedení vzruchu
 - ❑ arytmie z poruch tvorby i vedení vzruchu

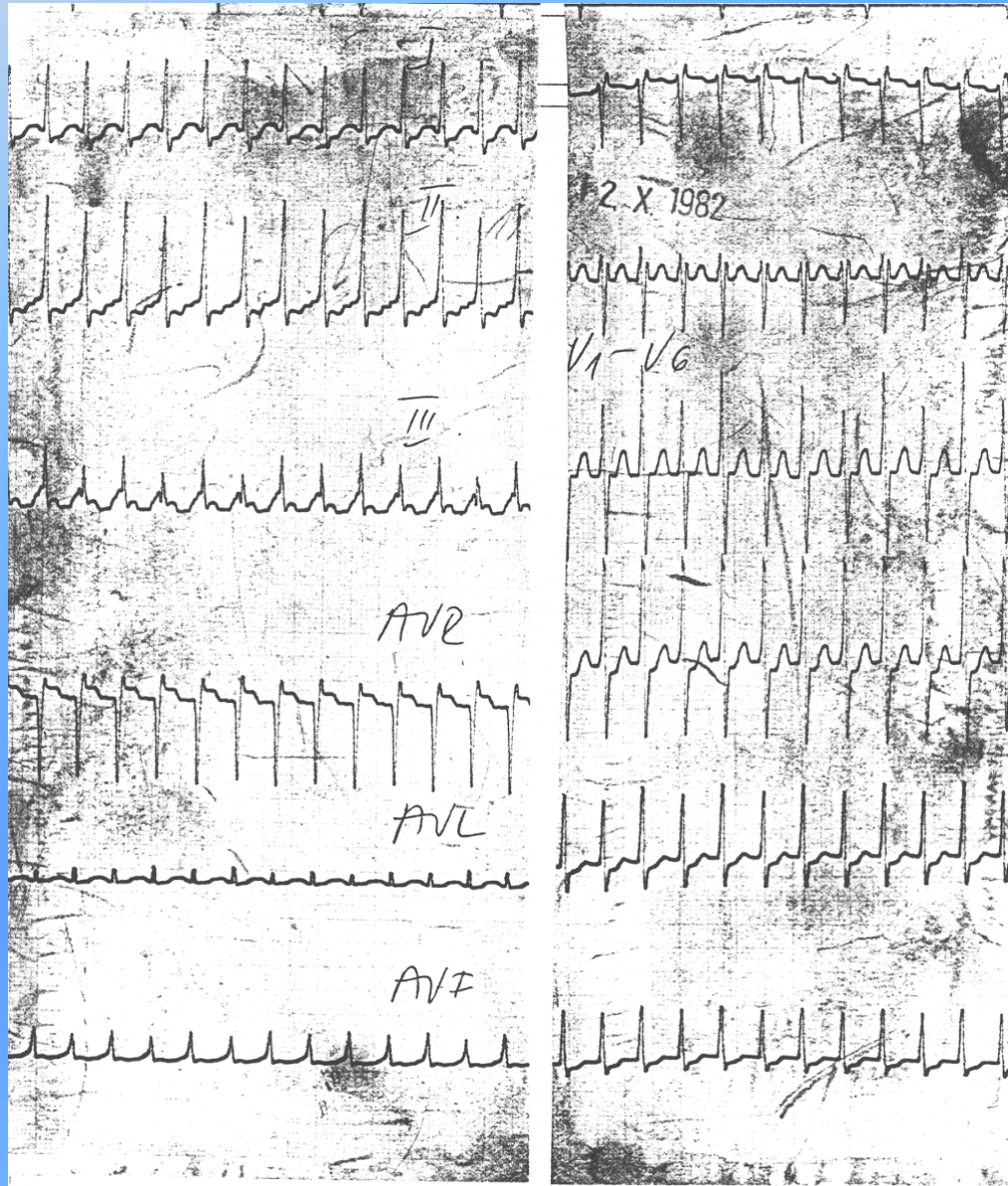
Arytmie z poruch tvorby vzruchu I

- **respirační arytmie** – změny TF s dýcháním
- **bradyarytmie**
 - syndrom nemocného sinu (SSS) – akutně atropin, dlouhodobě kardiostimulátor
 - syndrom karotického sinu – podráždění sinu vede k aktivaci vagu, reflexní pokles TK a TF, synkopa

Arytmie z poruch tvorby vzruchu II

- tachyarytmie
 - sinusová tachykardie – převaha sympatiku, hypertyreóza, kardiální selhávání, plicní embolizace, reflexně při poklesu TK, léčba – základní onemocnění, masáž karotického sinu, vagové manévry, beta-blokátory

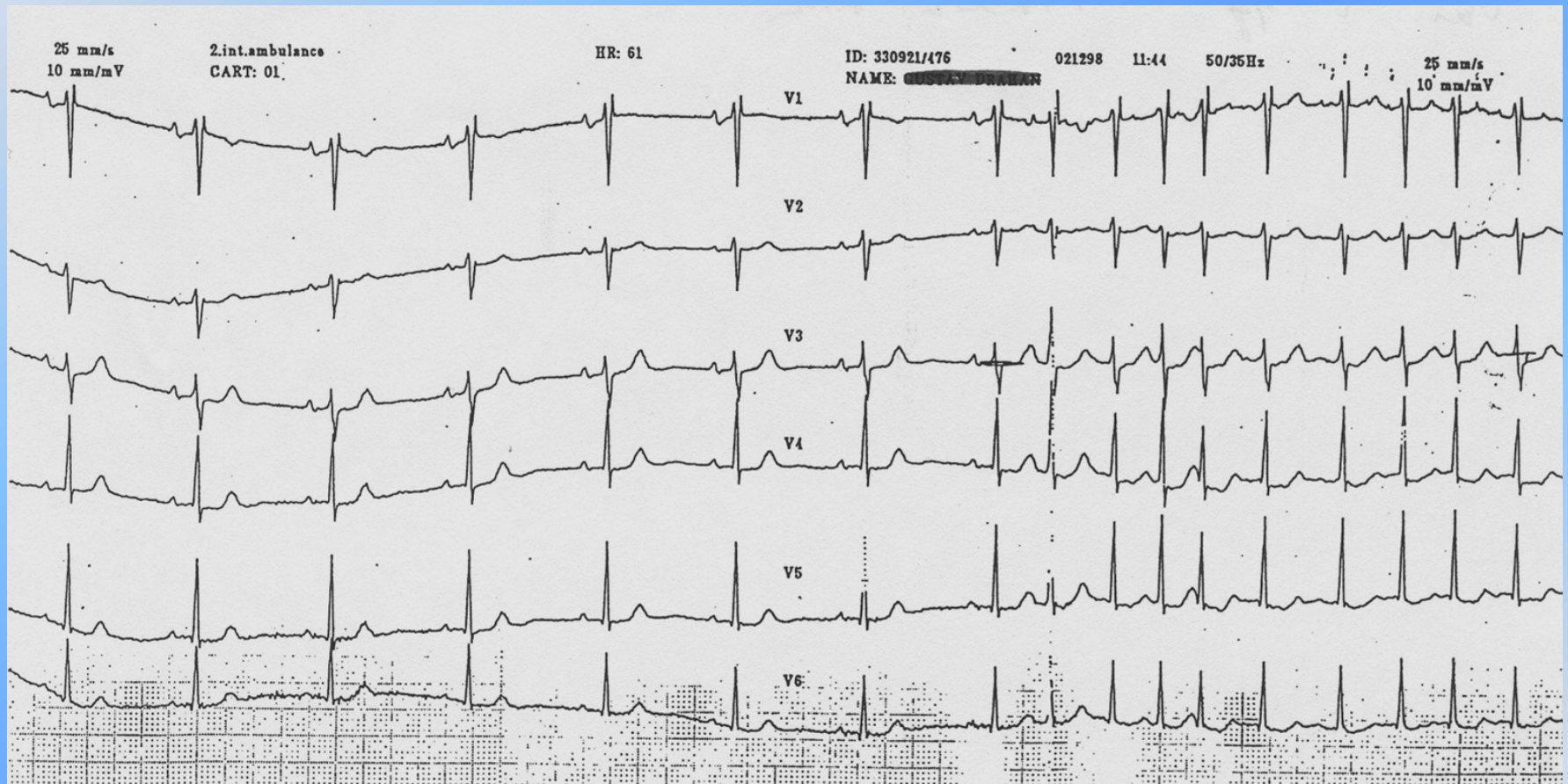
Sinusová tachykardie



Fibrilace síní

- fibrilace síní – nejčastější arytmie, potenciál pouze víří, nevyvolá adekvátní stah, léčba – farmakologická kardioverze – propafenon, sotalol, amiodaron, dříve digoxin, chinidin, kardioverze elektrická v analgosedaci. Úspěch léčby závisí na věku a velikosti LS.

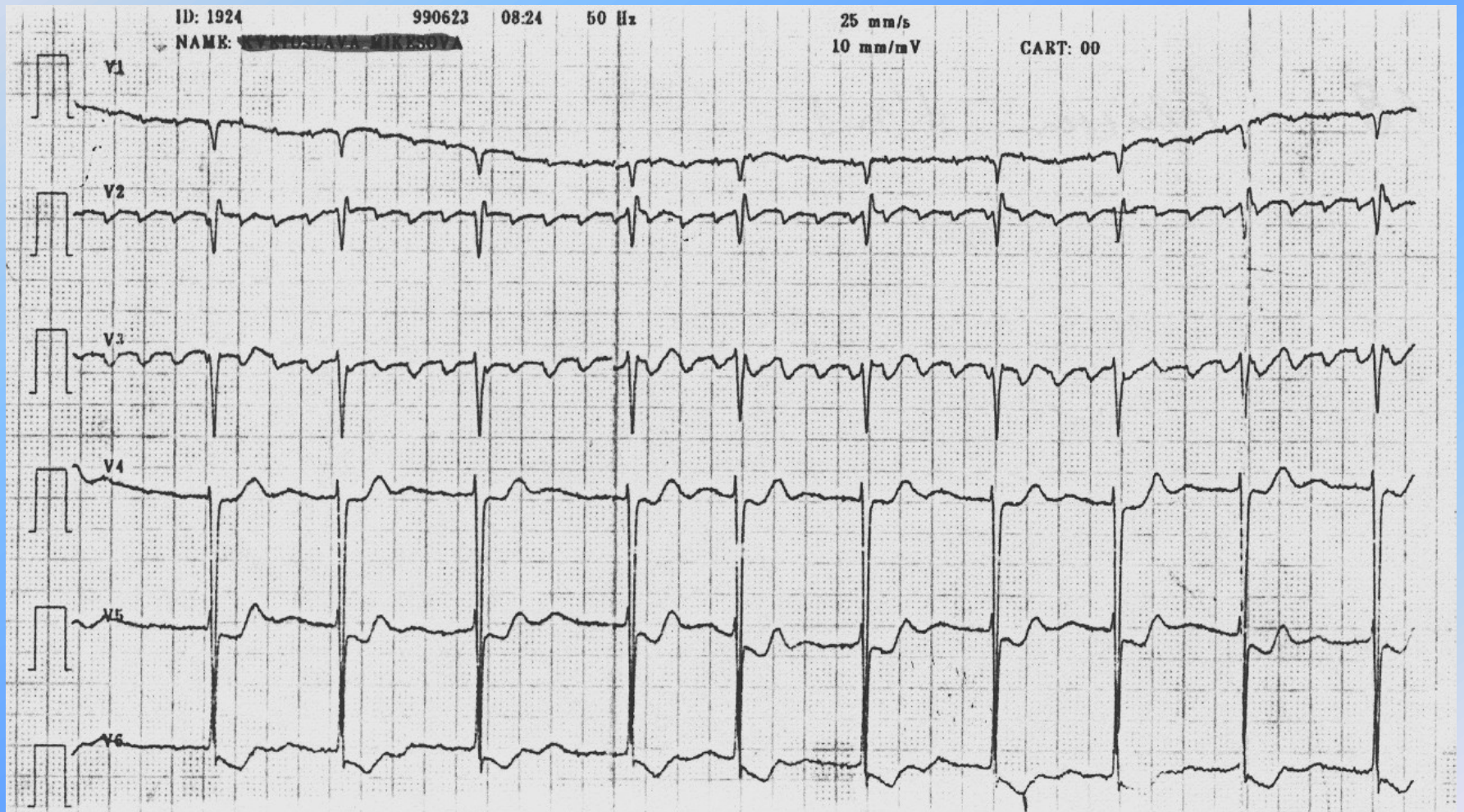
Fibrilace síní



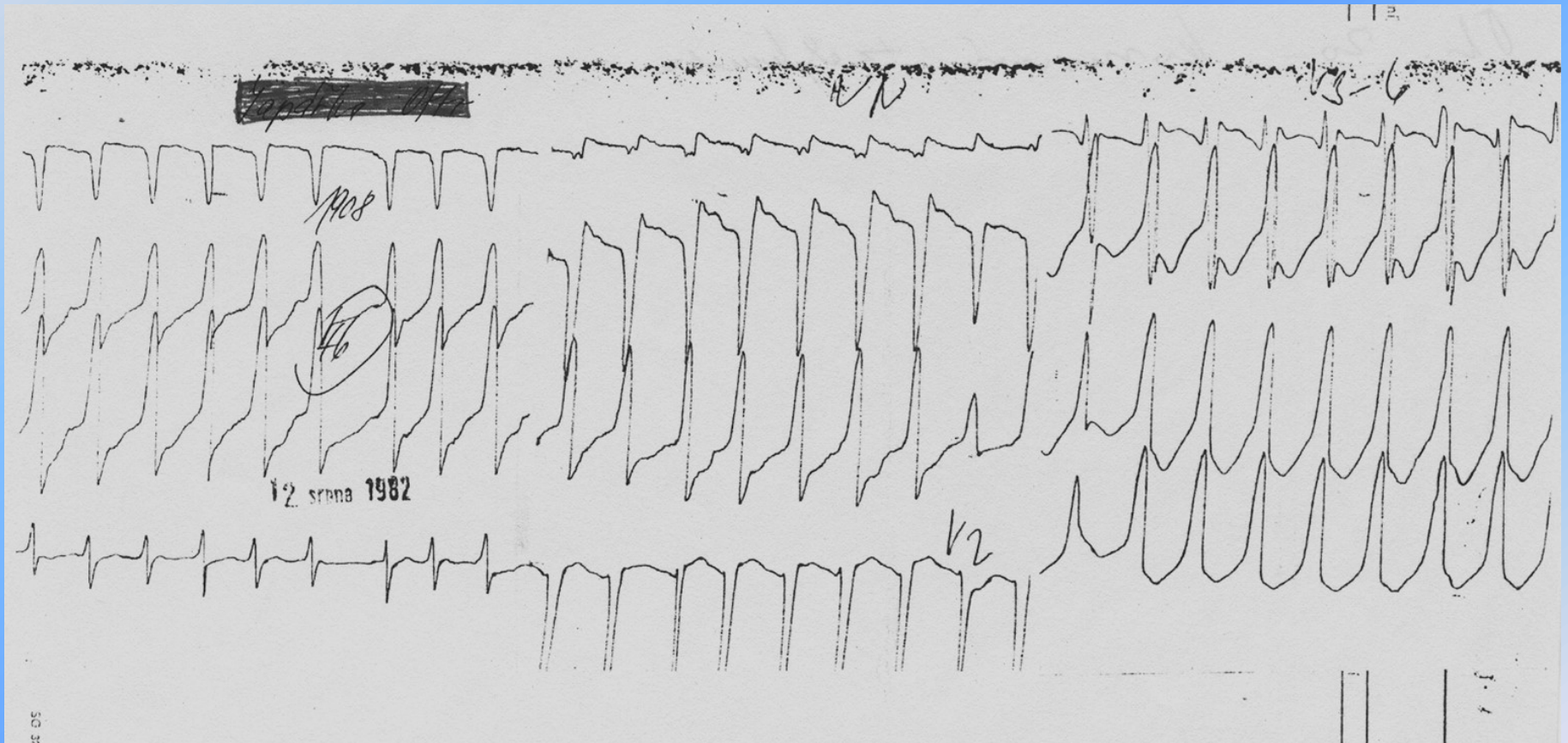
Arytmie z poruch tvorby vzruchu III

- **flutter síní** – krouživý pohyb potenciálu po síních vyvolává rychlé drobné pravidelné stahy síní – hemodynamicky nevýhodné, léčba – jako fi síní, ale nesmí deblokovat převod na komory, doplnění iontů
- **komorová tachykardie** – 3 a více za sebou následující široké komorové komplexy, vede k hypotenzi, synkopě, léčba – dle závažnosti antiarytmika, akutně defibrilace, při recidivách kardioverter

Flutter síní



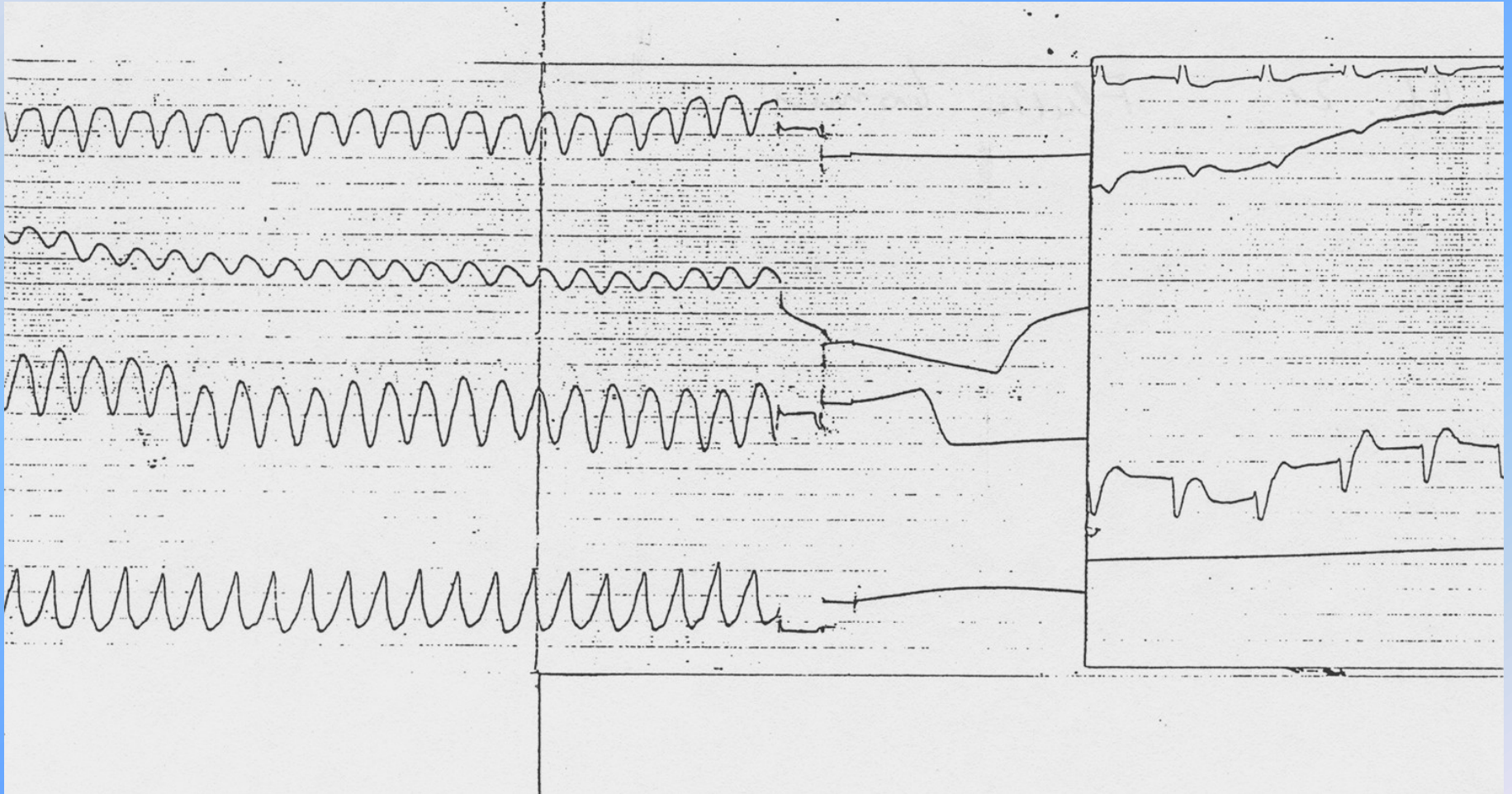
Komorová tachykardie



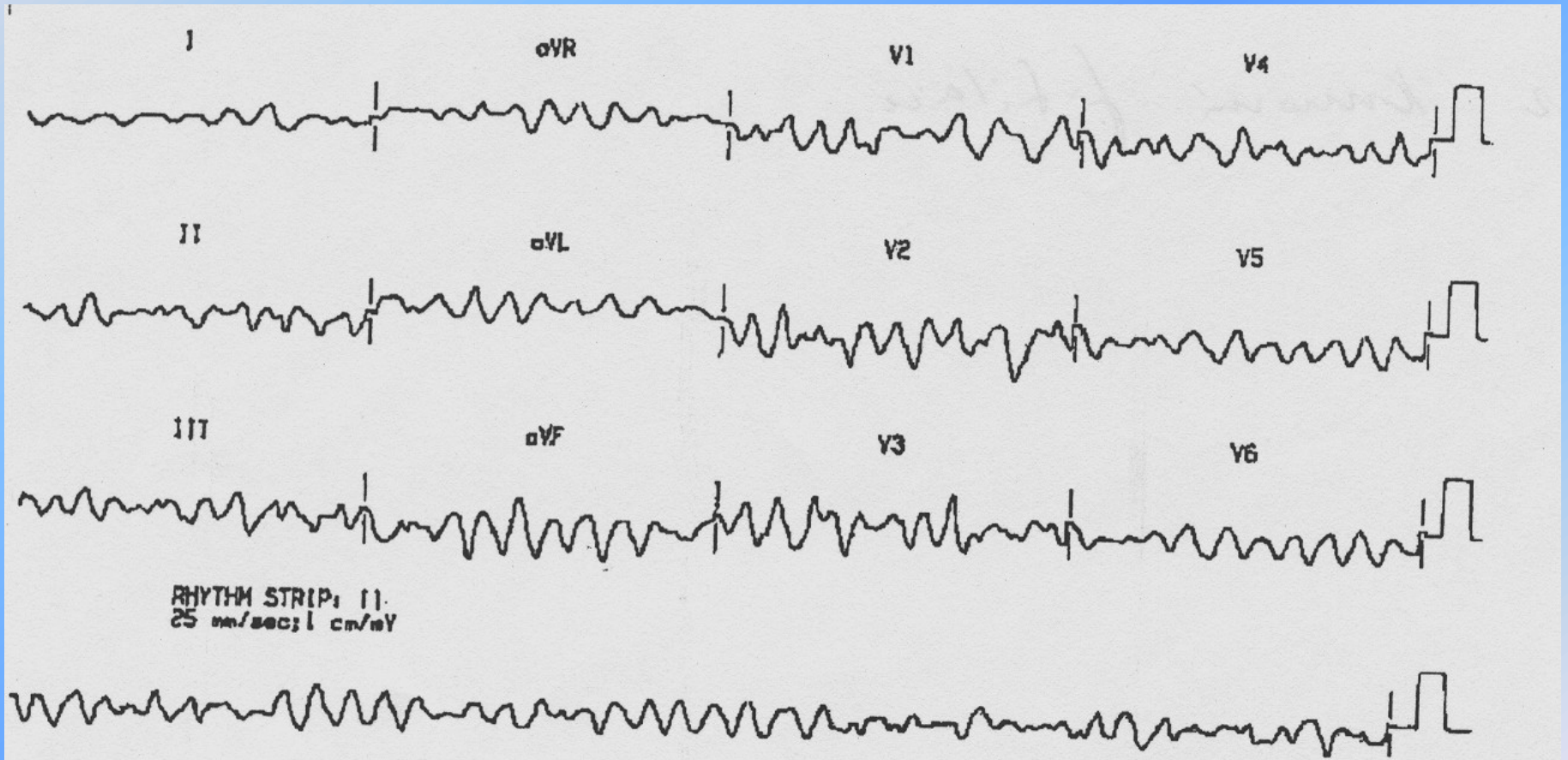
Arytmie z poruch tvorby vzruchu IV

- komorový flutter, komorová fibrilace – maligní arytmie, kontrakce komor hemodynamicky neúčinné, zástava oběhu, bezvědomí, léčba – defibrilace 400Ws, profylaxe recidiv – antiarytmika, event. kardioverter

Komorový flutter



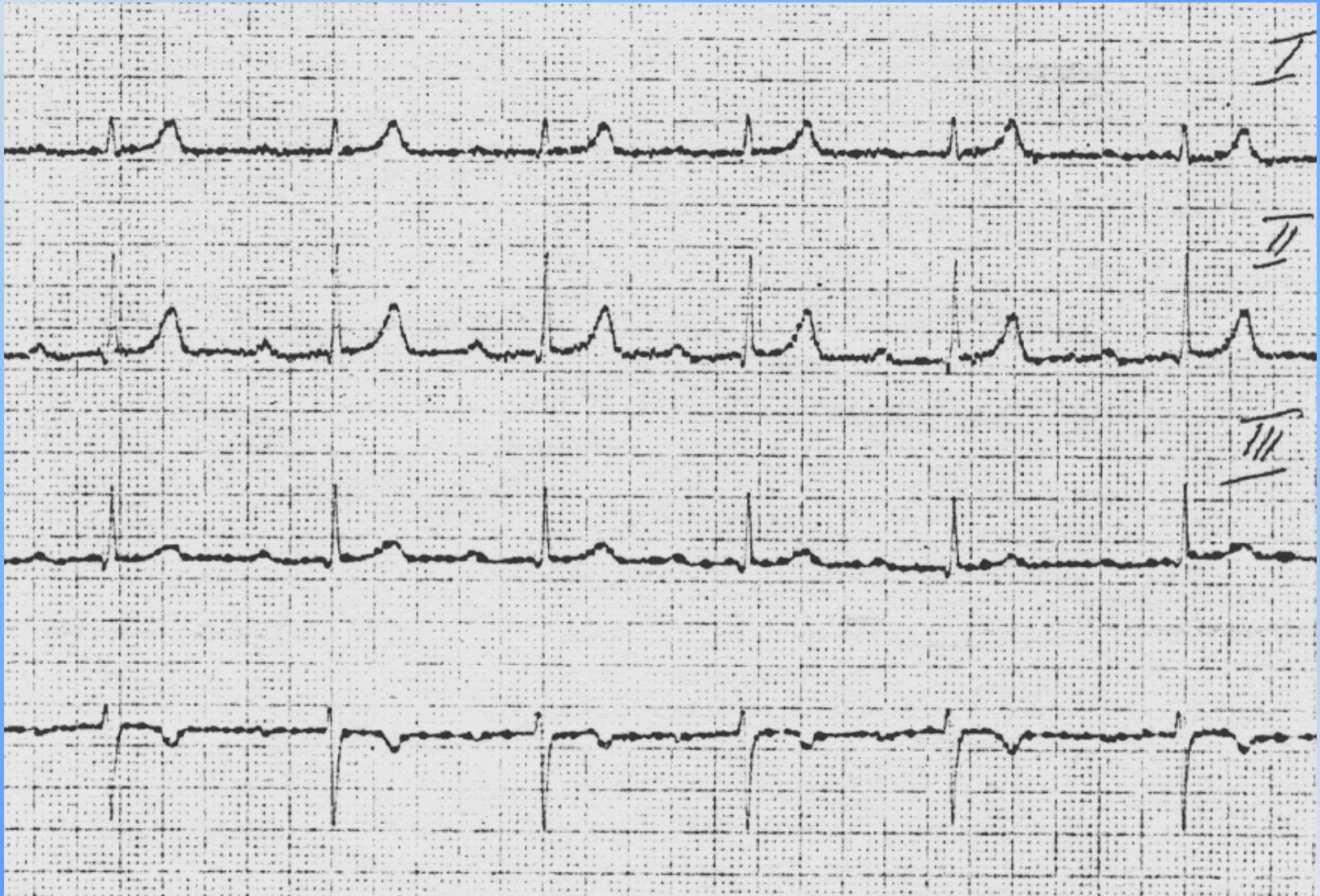
Komorová fibrilace



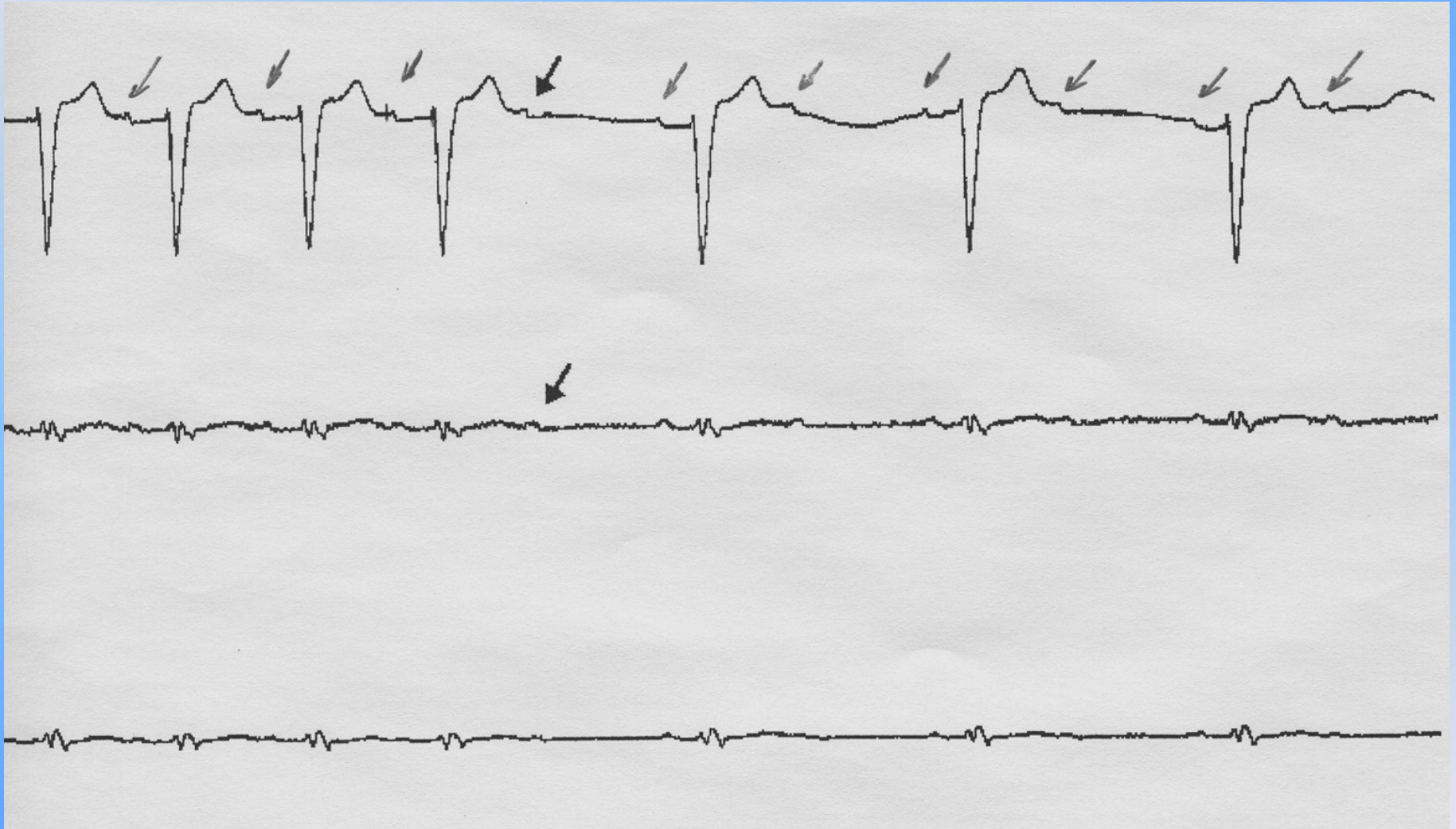
Arytmie z poruch vedení vzruchu I

- poruchy a-v vedení
- I. stupeň - prodloužení intervalu PQ nad 0,2s
- II. stupeň – a)Wenckebachovy periody
- b)Mobitz II
- III. stupeň – kompletní a-v blokáda, síně 70/min, komory 30-40/min
- léčba – akutně atropin, kardiostimulátor, typické pro předávkování digoxinu

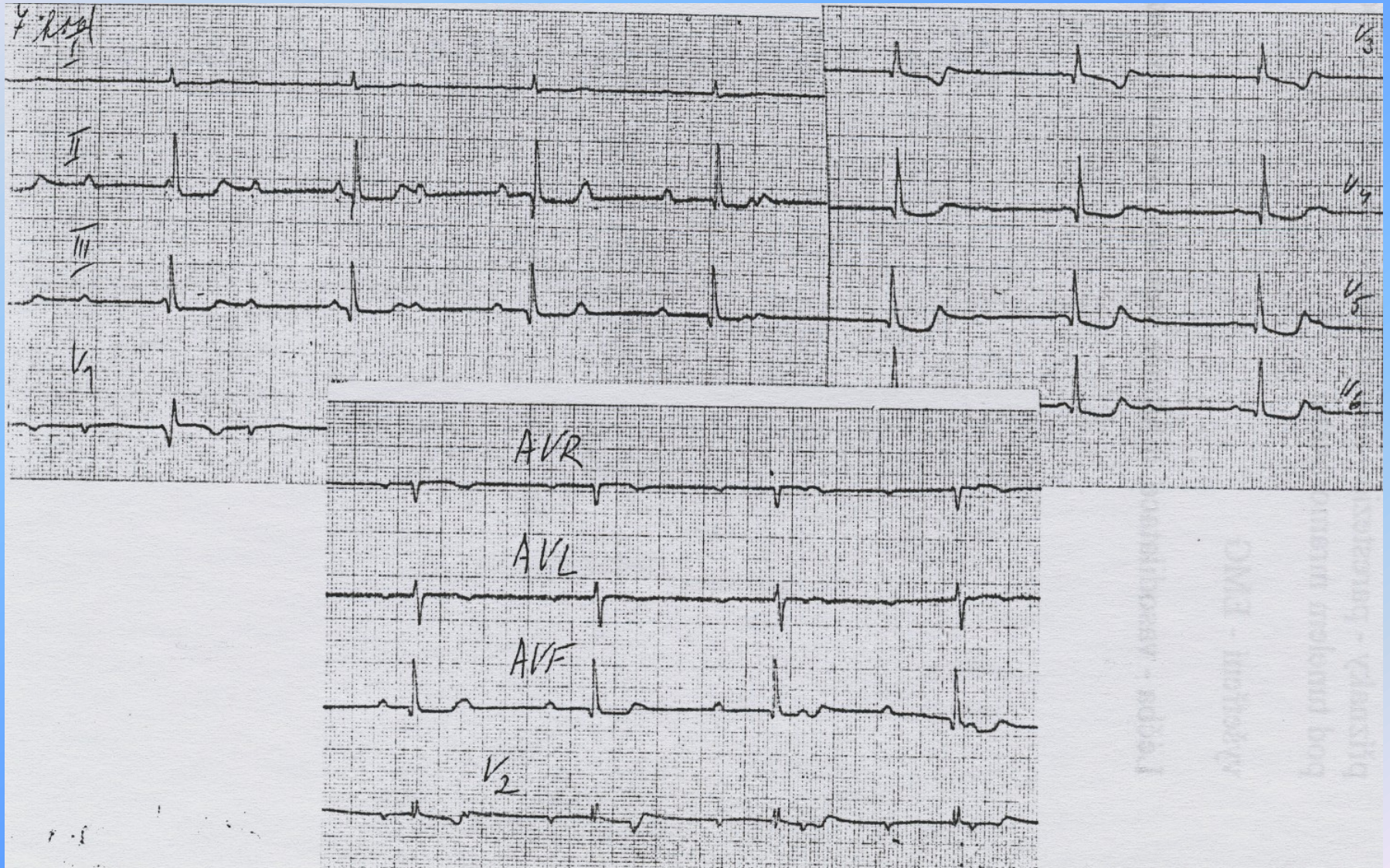
A-v blokáda I. stupně



A-v blokáda II. stupně



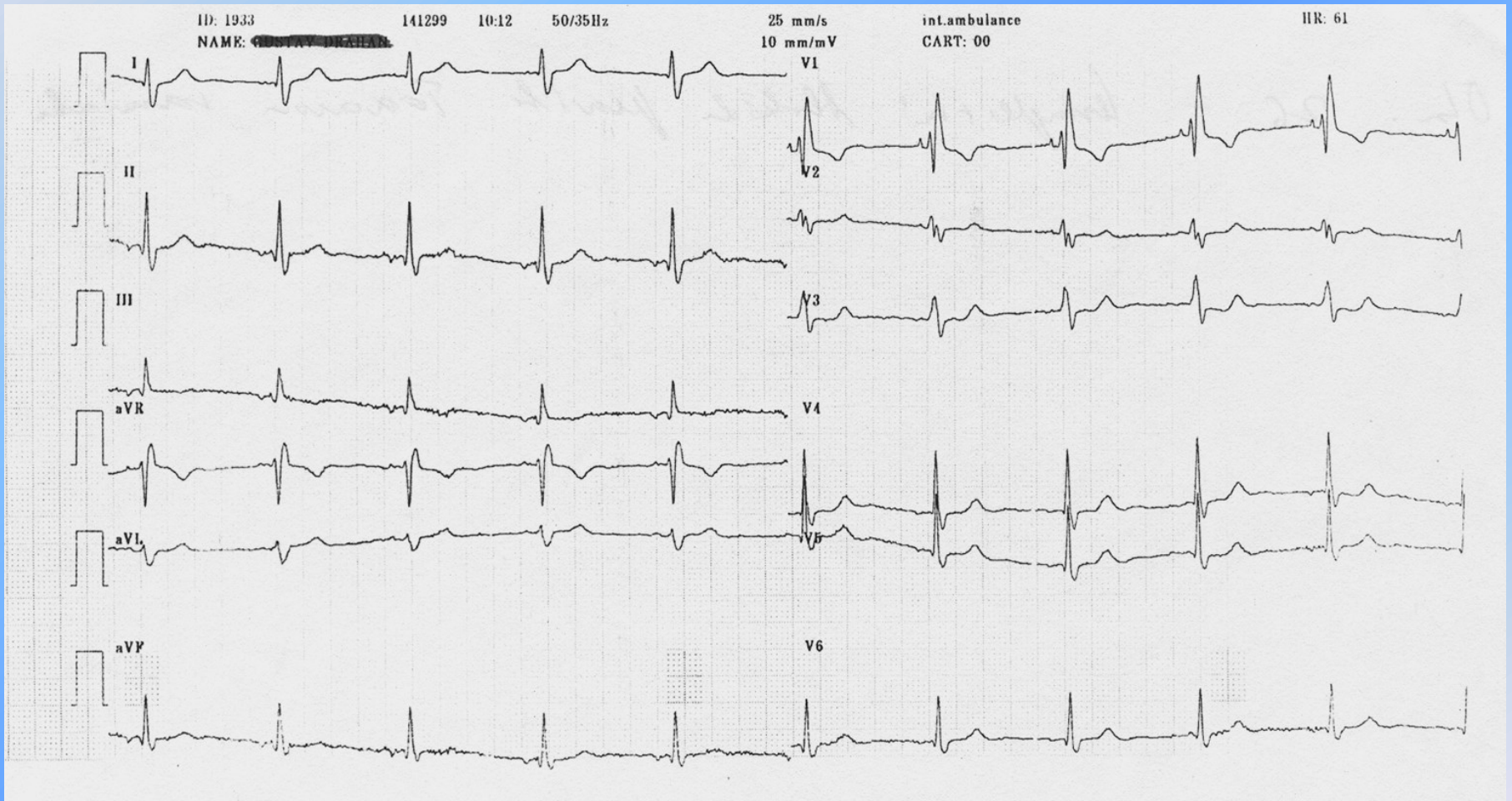
A-v blokáda III. stupně



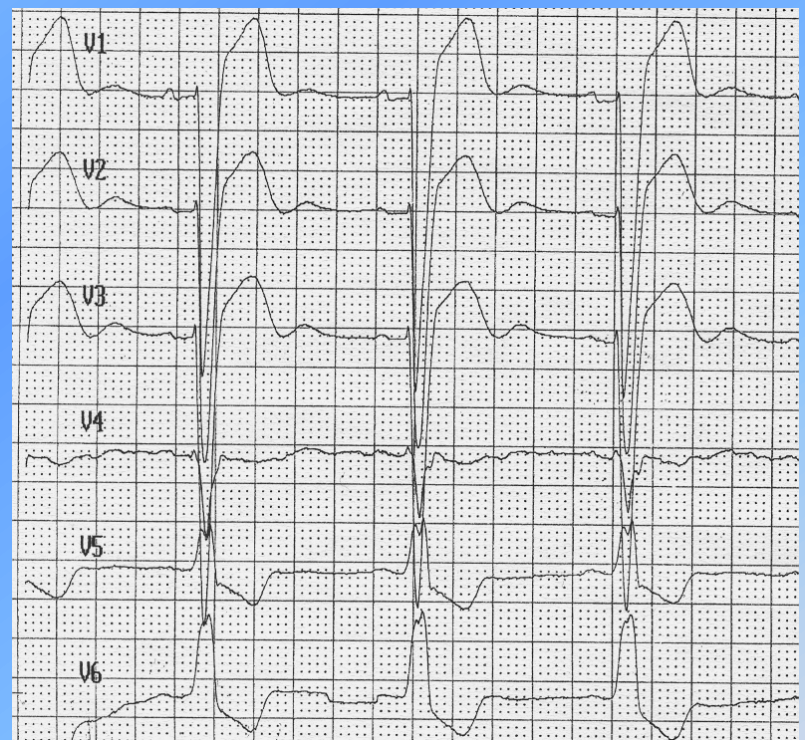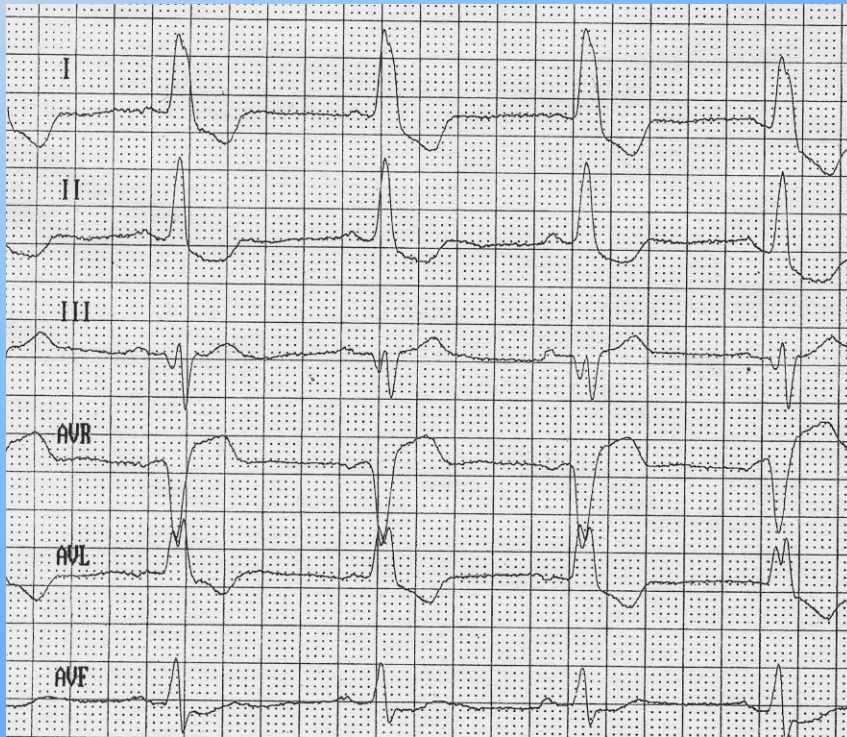
Arytmie z poruch vedení vzruchu II

- **blokáda pravého Tawarova raménka (BPTR)** – impuls se dostává nejprve do LK, potom do PK, proto rozšířený rozštěpený komplex QRS (M ve V1,2)
- **blokáda levého Tawarova raménka (BLTR)** – impuls prochází nejprve do PK, potom do LK (M ve V5,6)
- QRS 0,1-0,12s – inkompletní, nad 0,12s kompletní
- **preexcitace** – WPW syndrom – zkrácení převodu přídatnými vlákny - tendence k tachykardiím, zkrácení PQ pod 0,12s, rozšíření QRS o delta vlnu

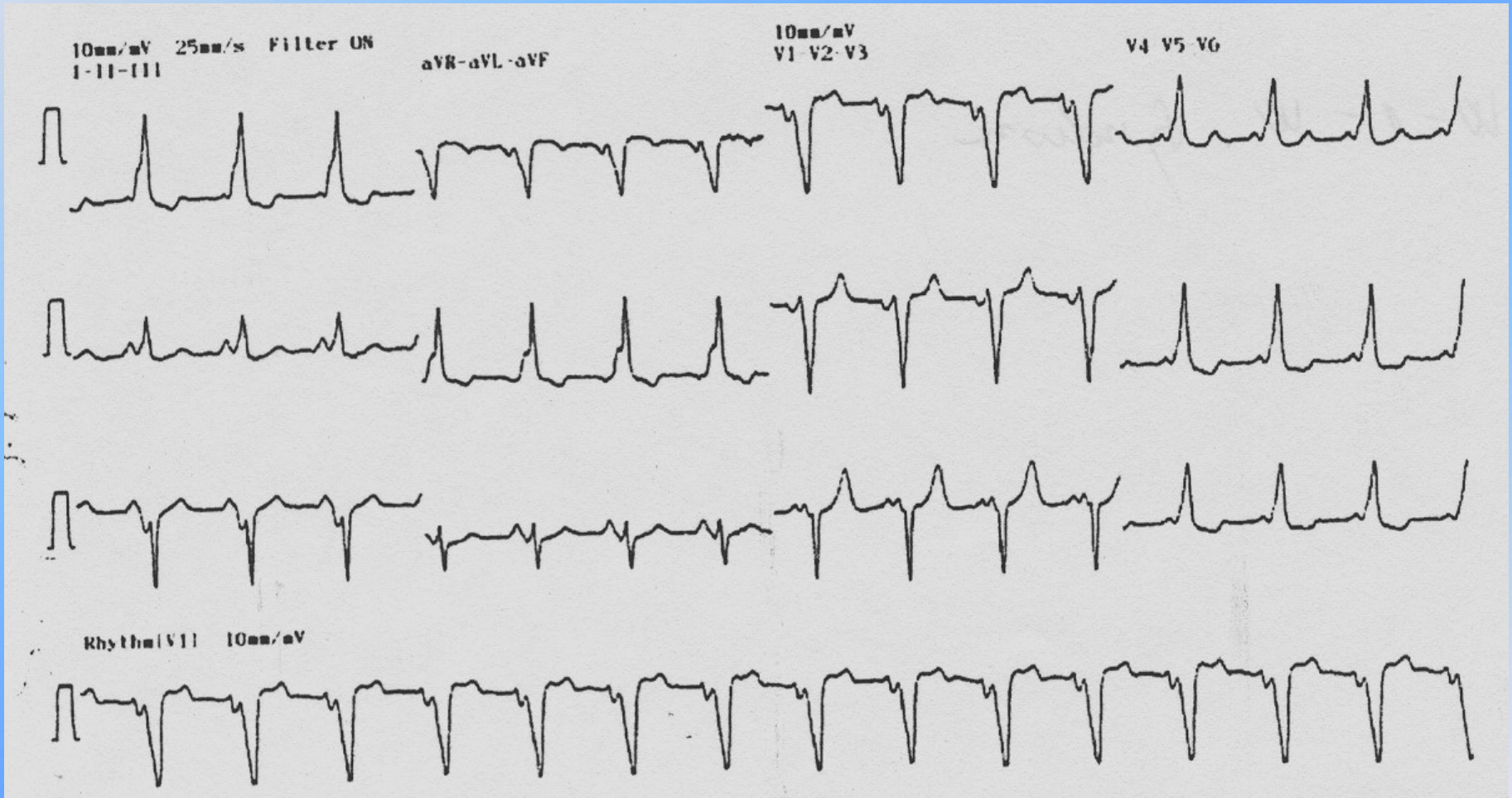
Blokáda pravého Tawarova raménka



Blokáda levého Tawarova raménka



Preexcitace – WPW syndrom



Arytmie z poruch tvorby i vedení vzruchu

- **parasystolie** – výskyt více krokoměrů na různých místech myokardu – ohrožuje arytmiemi, a-v- dissociací – může se vyskytnout u IM, u léčby digoxinem, u vegetativní dystonie

Léčba arytmií

- **léky** – betablokátory, amiodaron, sotalol, propafenon, mexiletin, verapamil, digoxin – podle častosti použití, rozděleny do 5 tříd
- **kardiostimulátory** – při poruchách vedení vzruchu (blokády), tvorby vzruchu (SSS), kardiovertery – u recidivujících maligních arytmií, označení písmeny kóduje vlastnosti stimulatoru
- **ablace** – vysokofrekvenční koagulace přídatných drah a ektopických ložisek

Děkuji za pozornost

