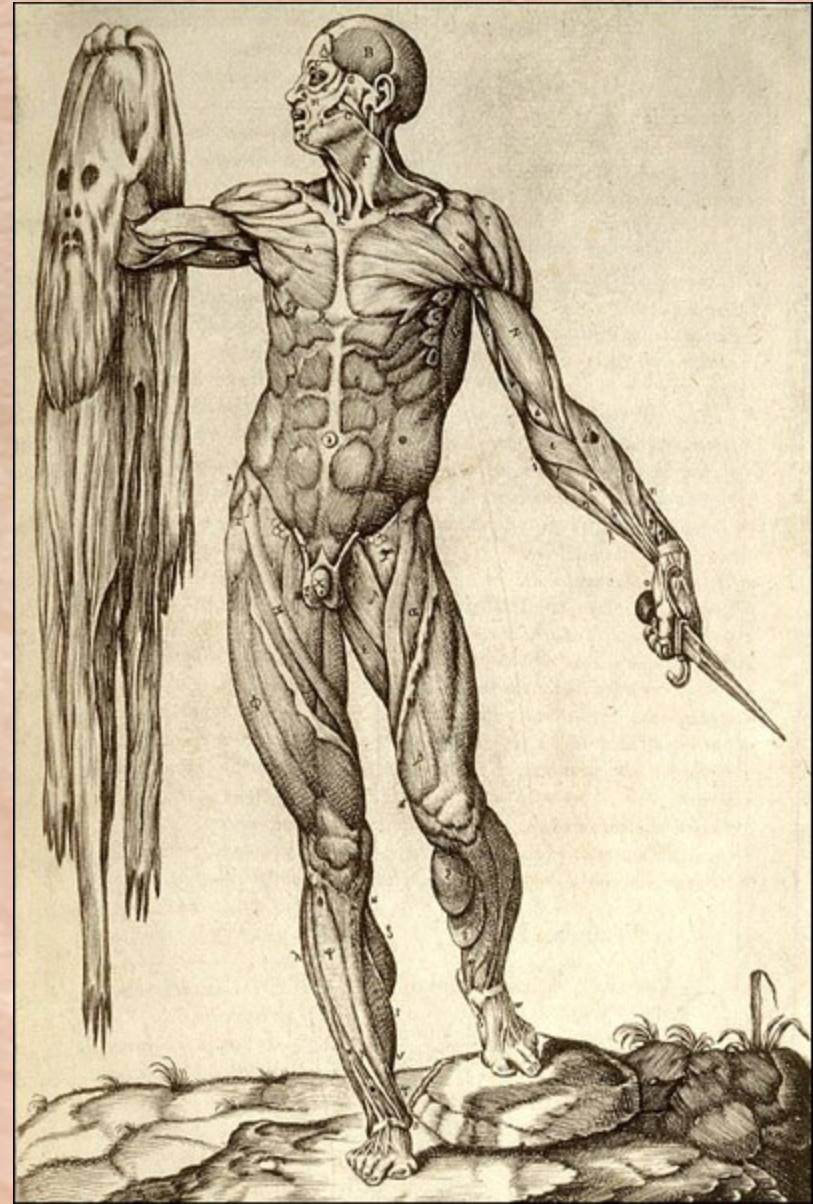

**Kůže
&
kožní adnexa**



Funkce kůže

protektivní bariera

(mechanická, termická, světelná – UV, chemická, imunitní)

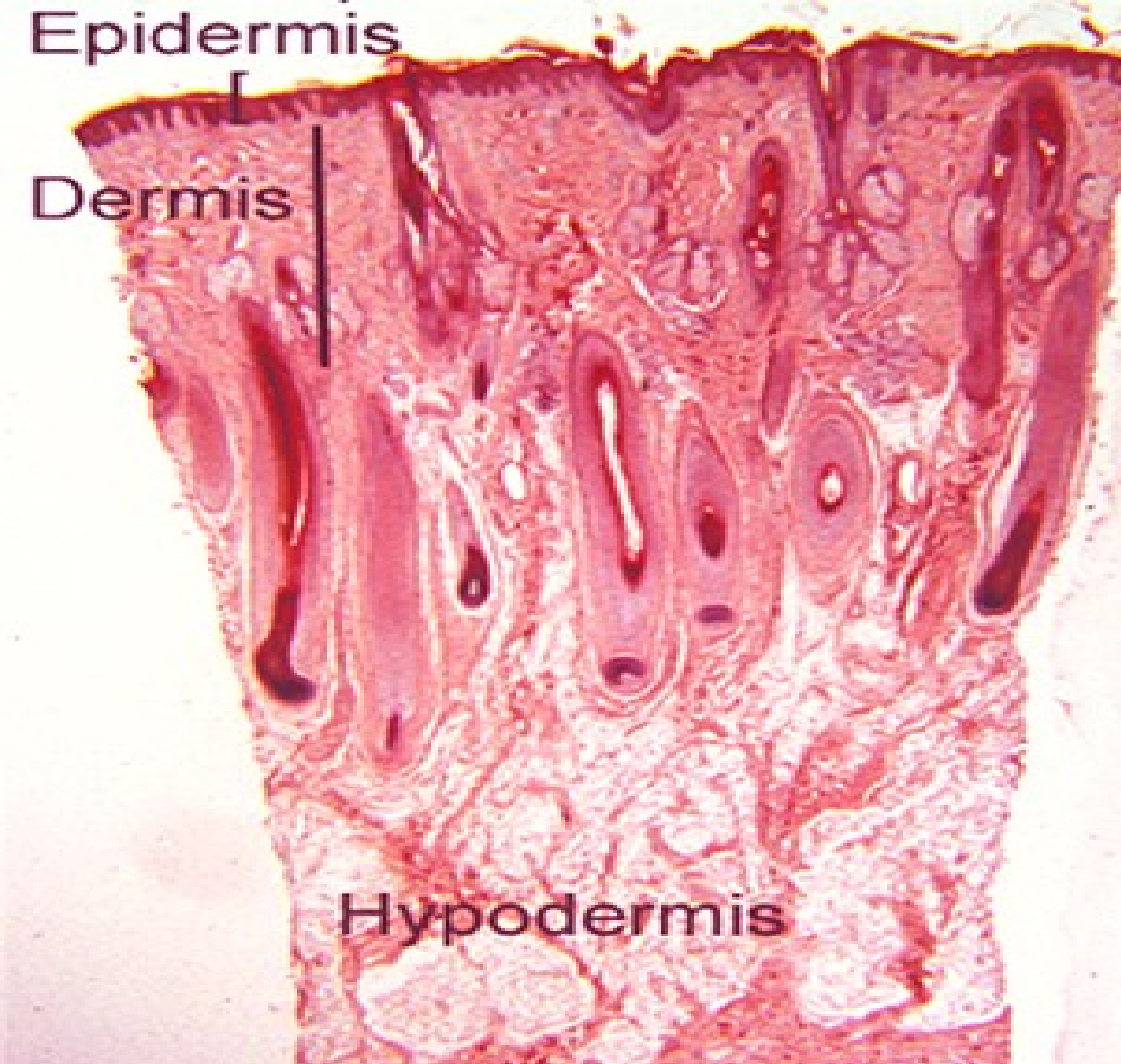
▶ **metabolická**

(H₂O, ionty – pot, plyny – perspirace, D vit.)

▶ **termoregulační (vaskularizace)**

▶ **recepční – příjem vjemů z vnějšího prostředí** (receptory – tlak, bolest, teplo)

▶ **sekreční (žlázy)**

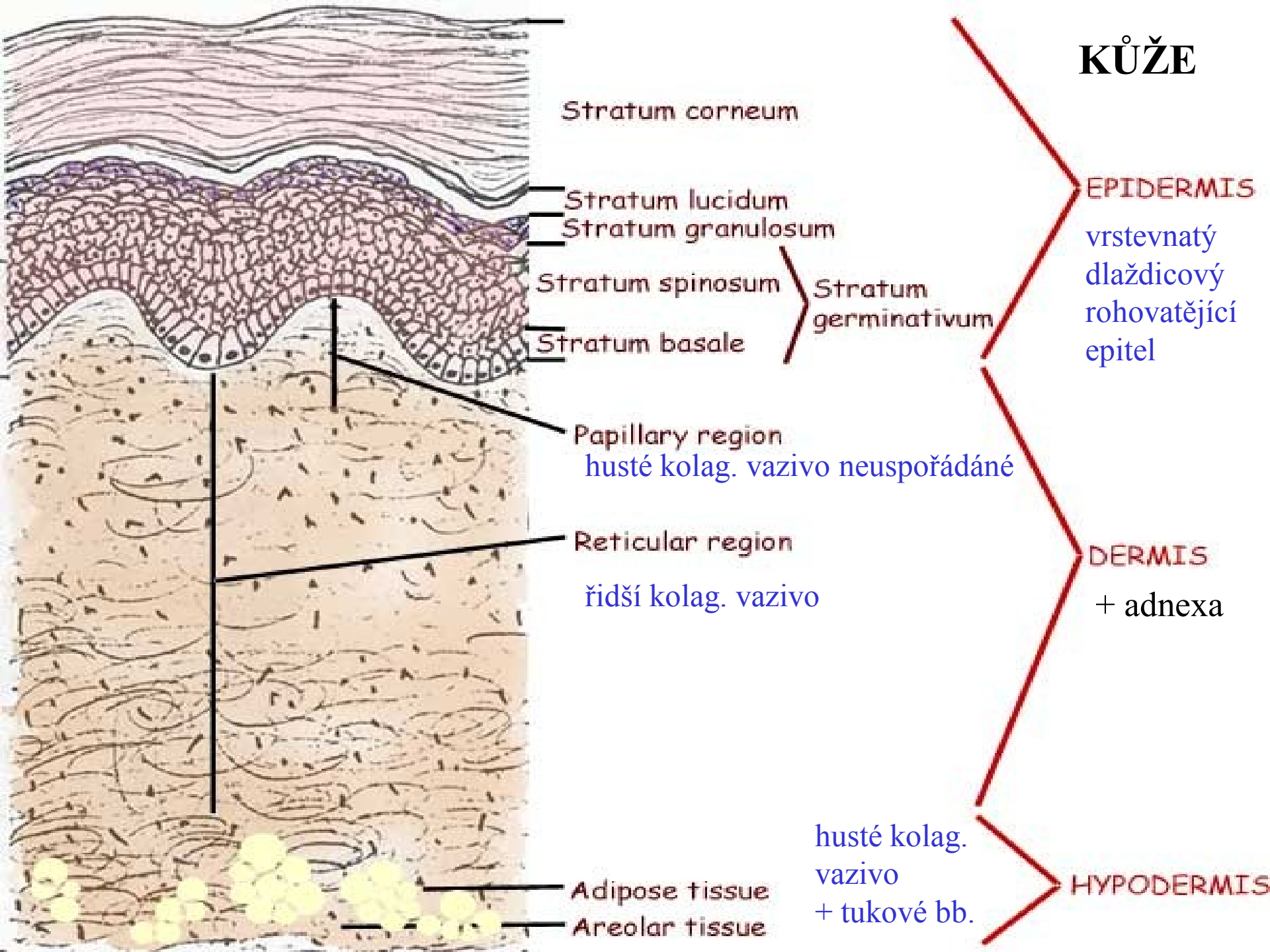


1 – 4 mm

1,5 – 2,3 m²

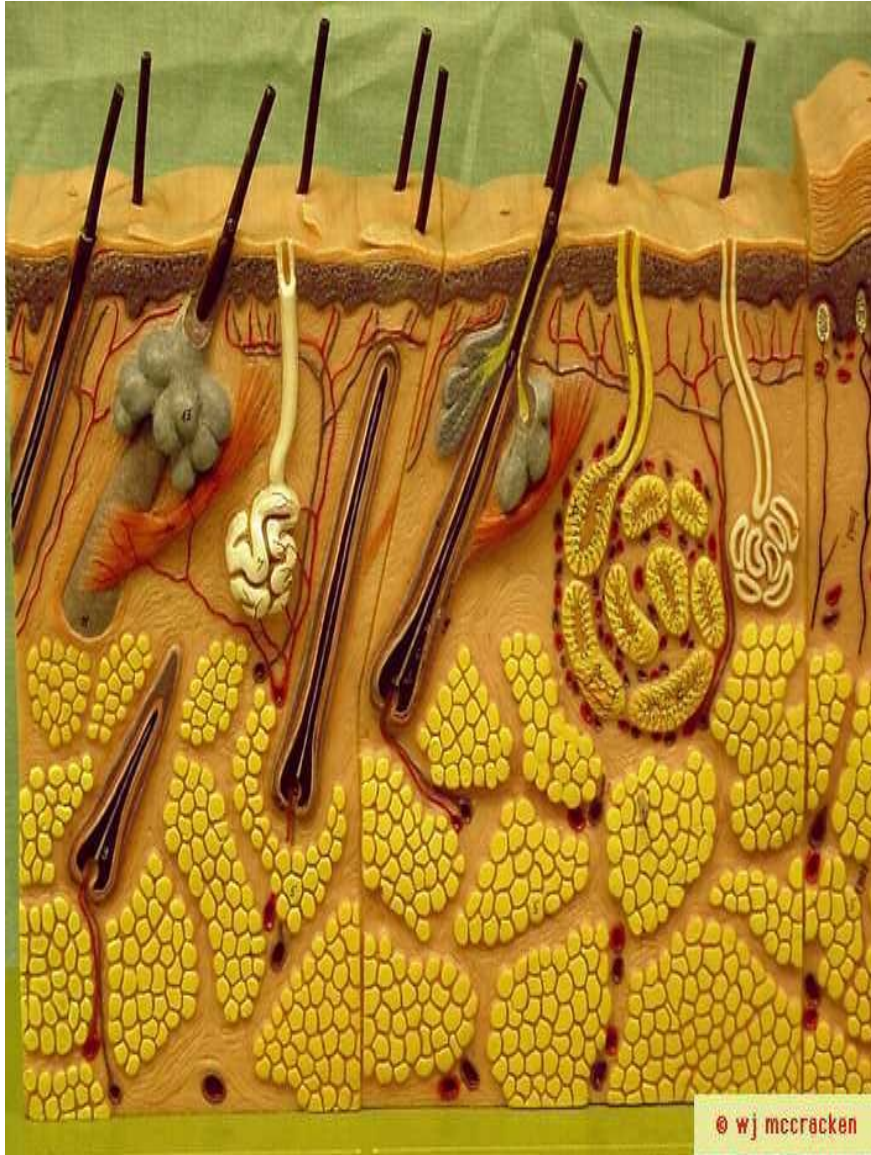16 % celk. váhy

Stavba kůže: epidermis – pokožka
dermis – škára, corium
hypoderm(is) – podkožní vazivo, tela subcutanea



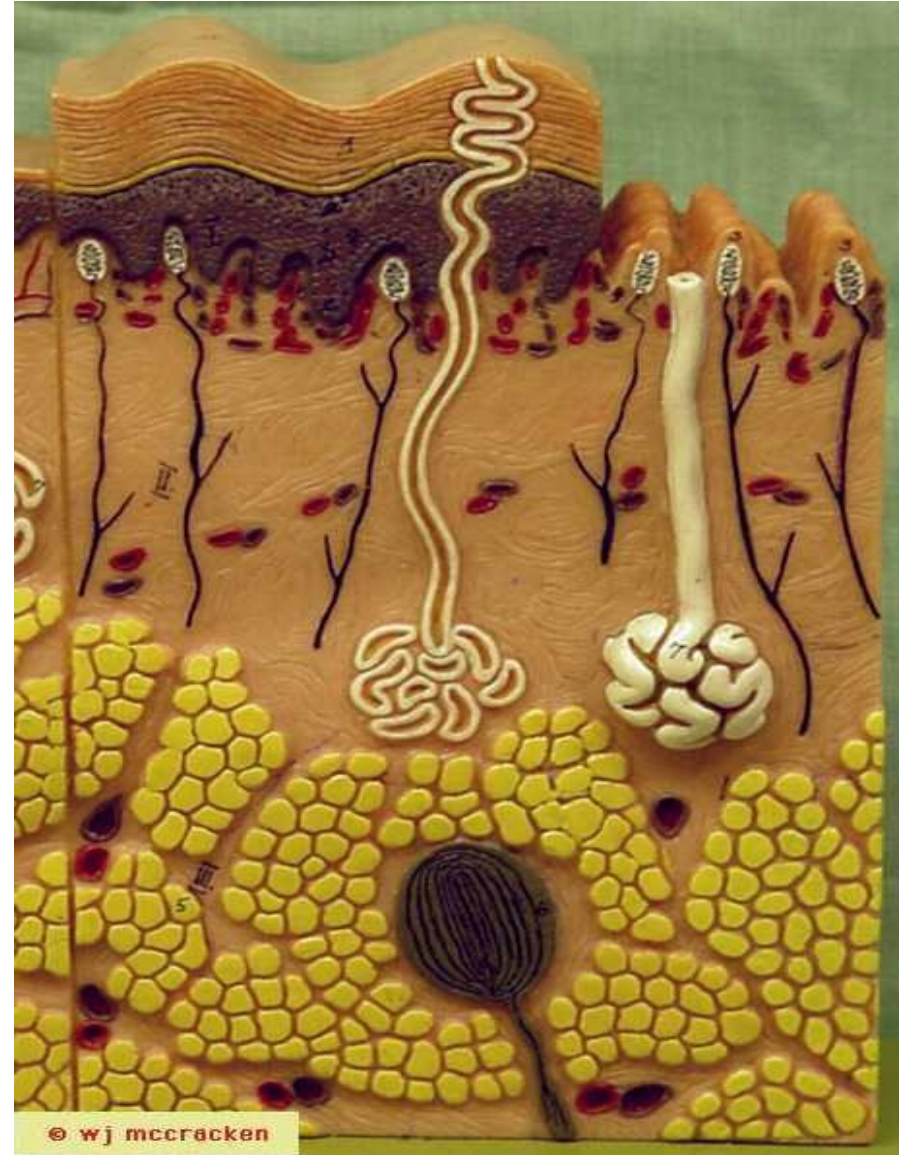
Kůže tenkého typu

- 4 vrstvy epidermis, 75 – 150 μm
- povrch těla (chlupy, vlasy)



Kůže tlustého typu

- 5 vrstev epidermis, 400 – 800 μm
- palma manus a planta pedis

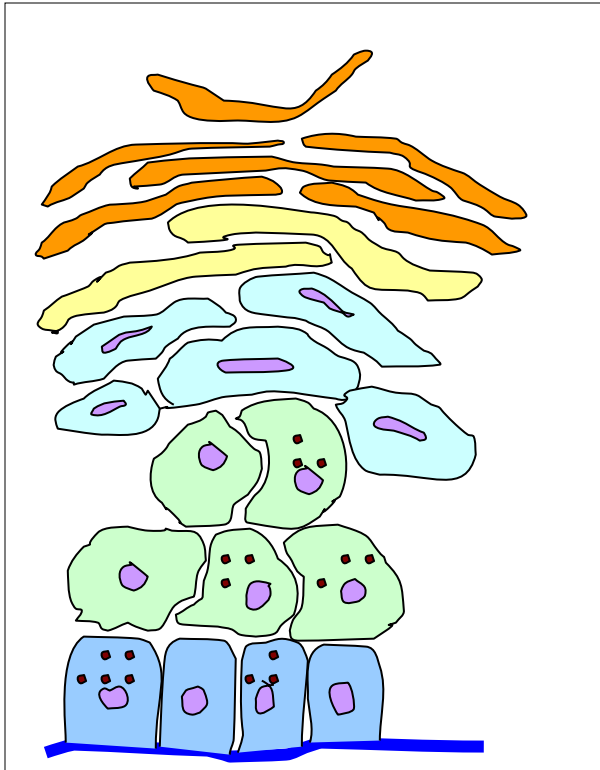


Epidermis – typy buněk

- A) keratinocyty
- B) melanocyty
- C) Langerhansovy buňky
- D) Merkelovy buňky

KERATINOCYTY

– cytokeratinová filamenta (10 nm)



EPIDERMIS

Stratum corneum

– šupinky s vlákny keratinu a se silnou membrámou; dysjunkte desmosomů (str.dysjunctum)

Stratum lucidum

– bezjaderné buňky s tonofilamenty a eleidinem (transparence)

Stratum ganulosum

– ploché bb. obsahují pyknotická jádra a granula:

a) glykolipidu (tmelová substance)

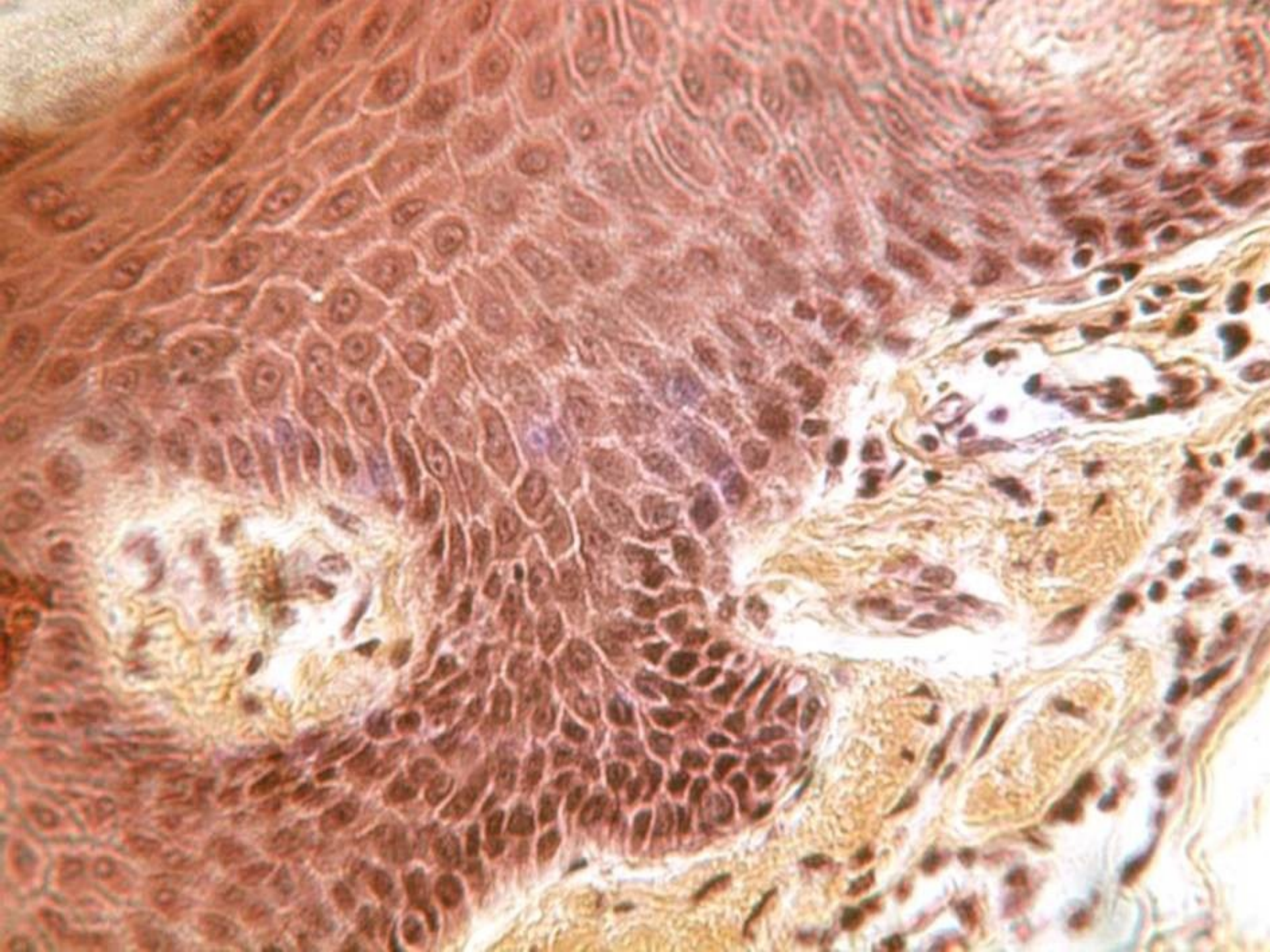
b) keratohyalinu

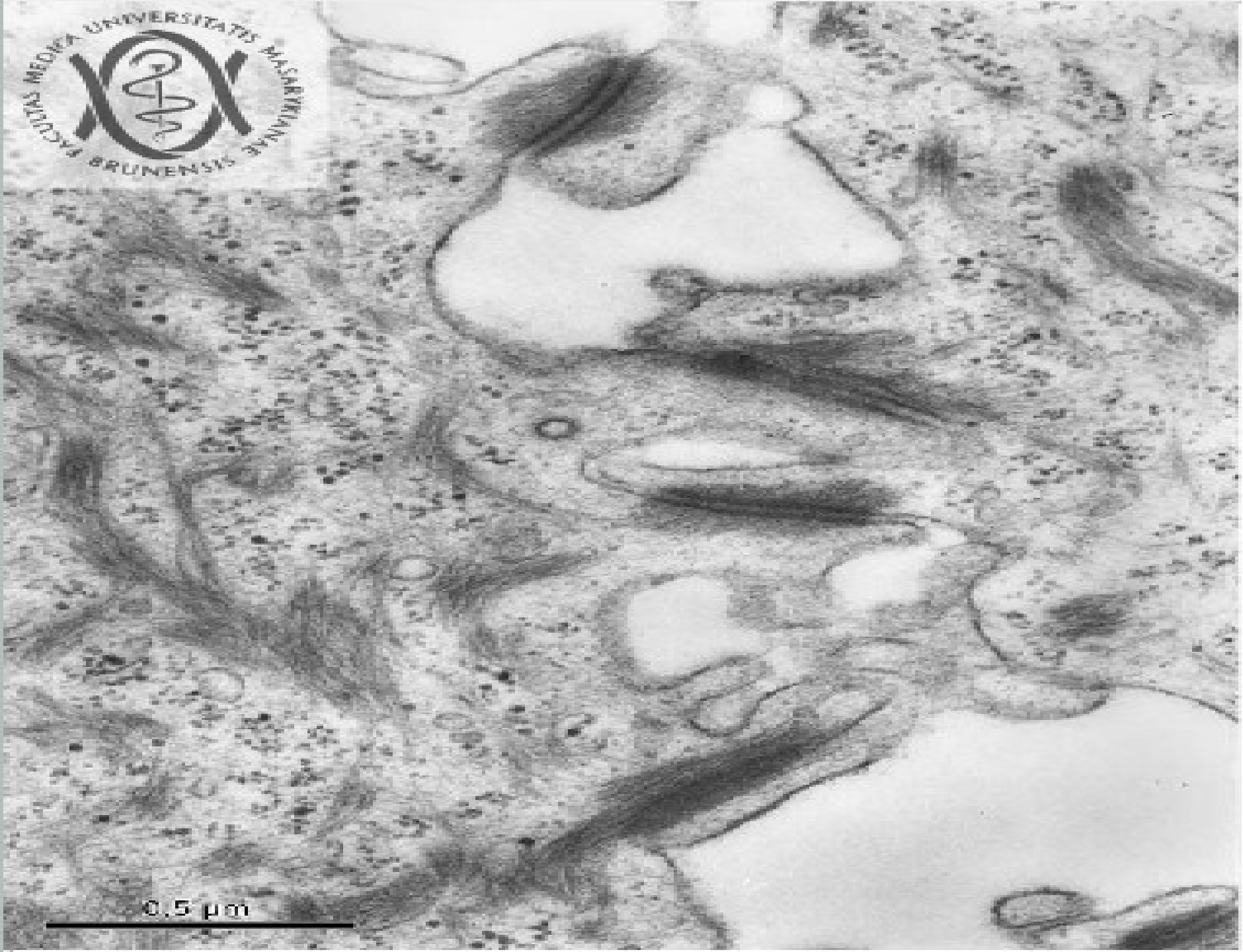Stratum spinosum

– polyedrické „trnité“ bb. s tonofilamenty, podmiňují dermální papily;

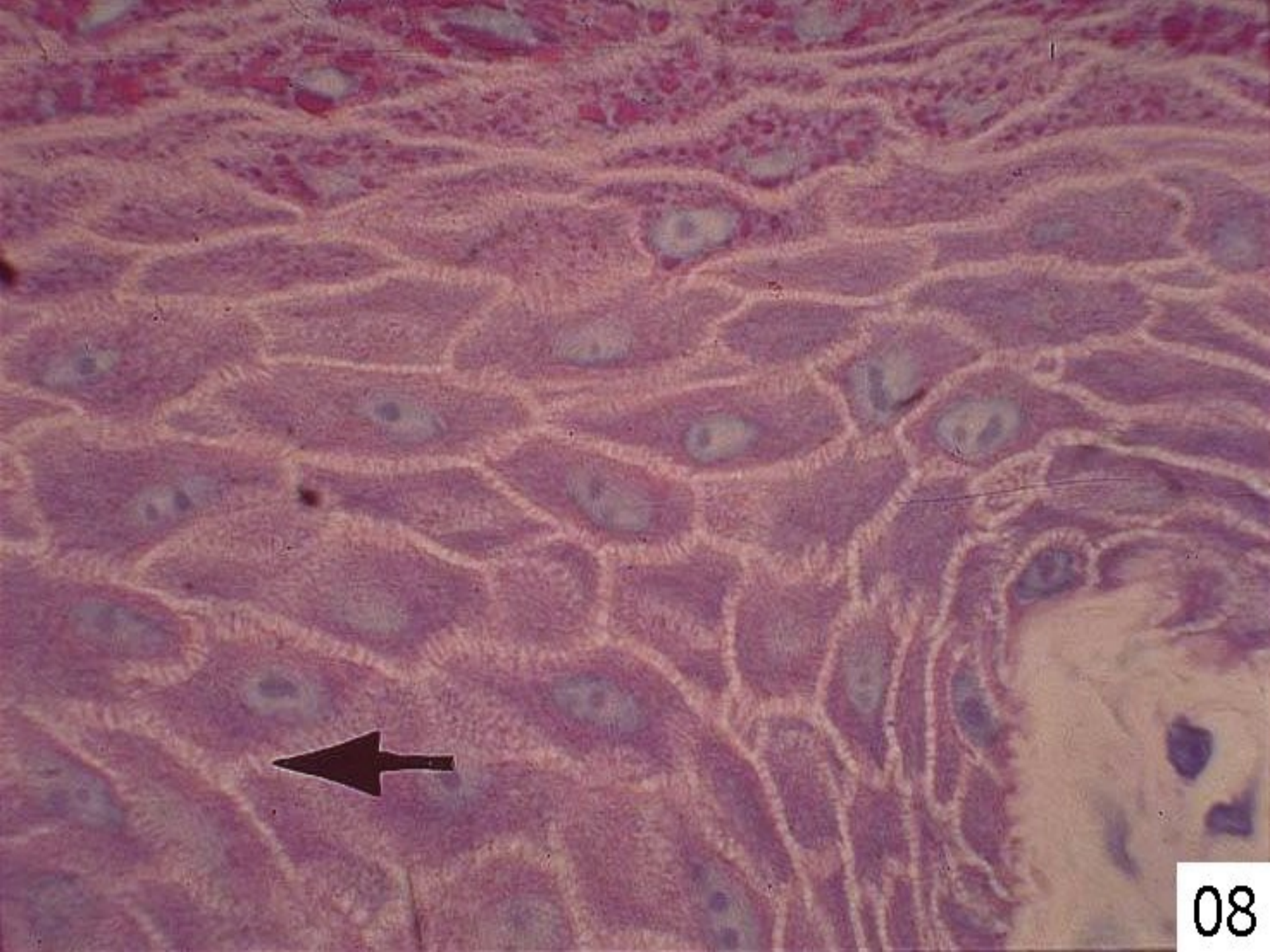
Stratum basale

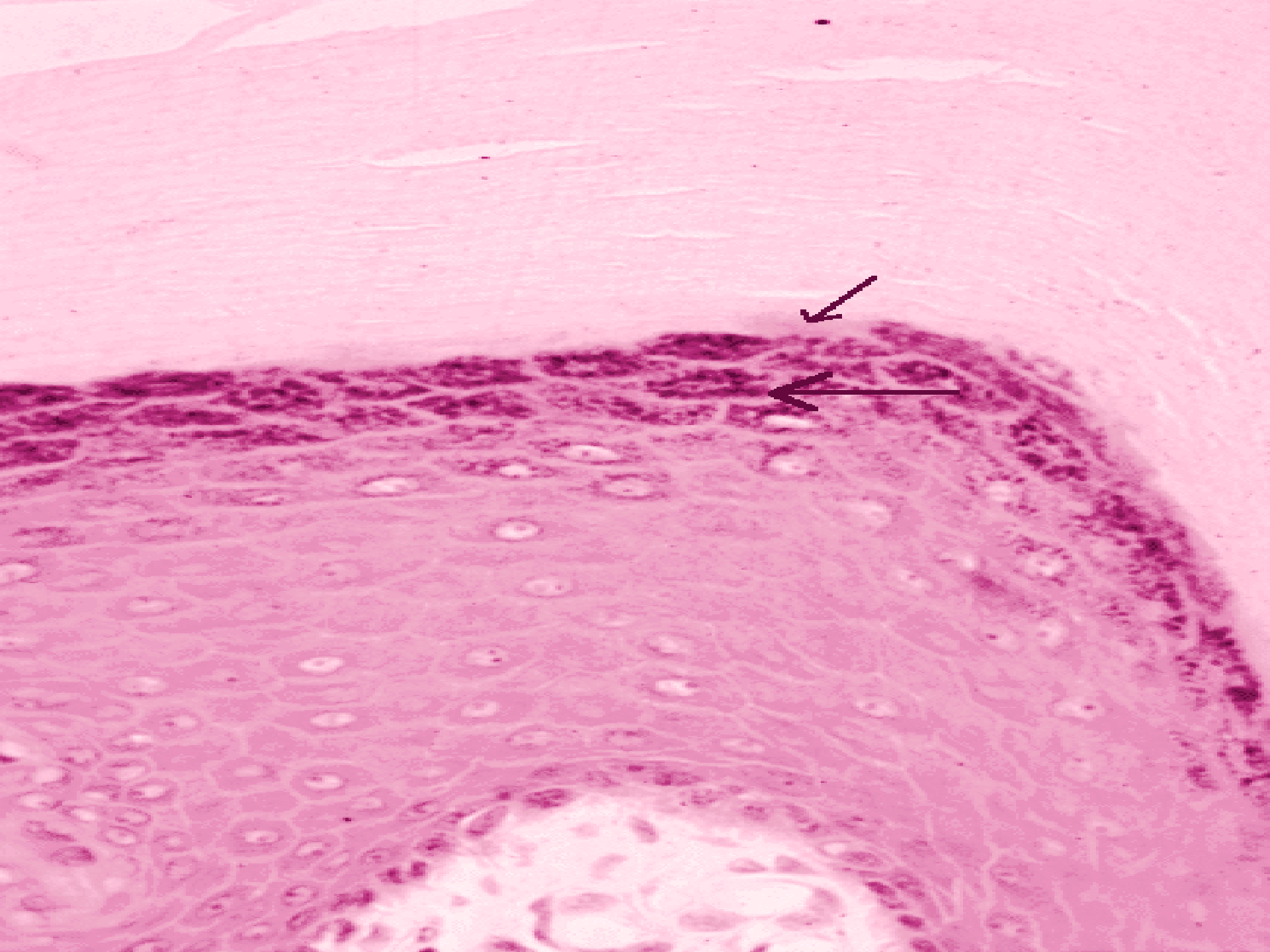
– bazofilní kubické buňky; mitoticky aktivní (germinativní vrstva)





0.5 μm



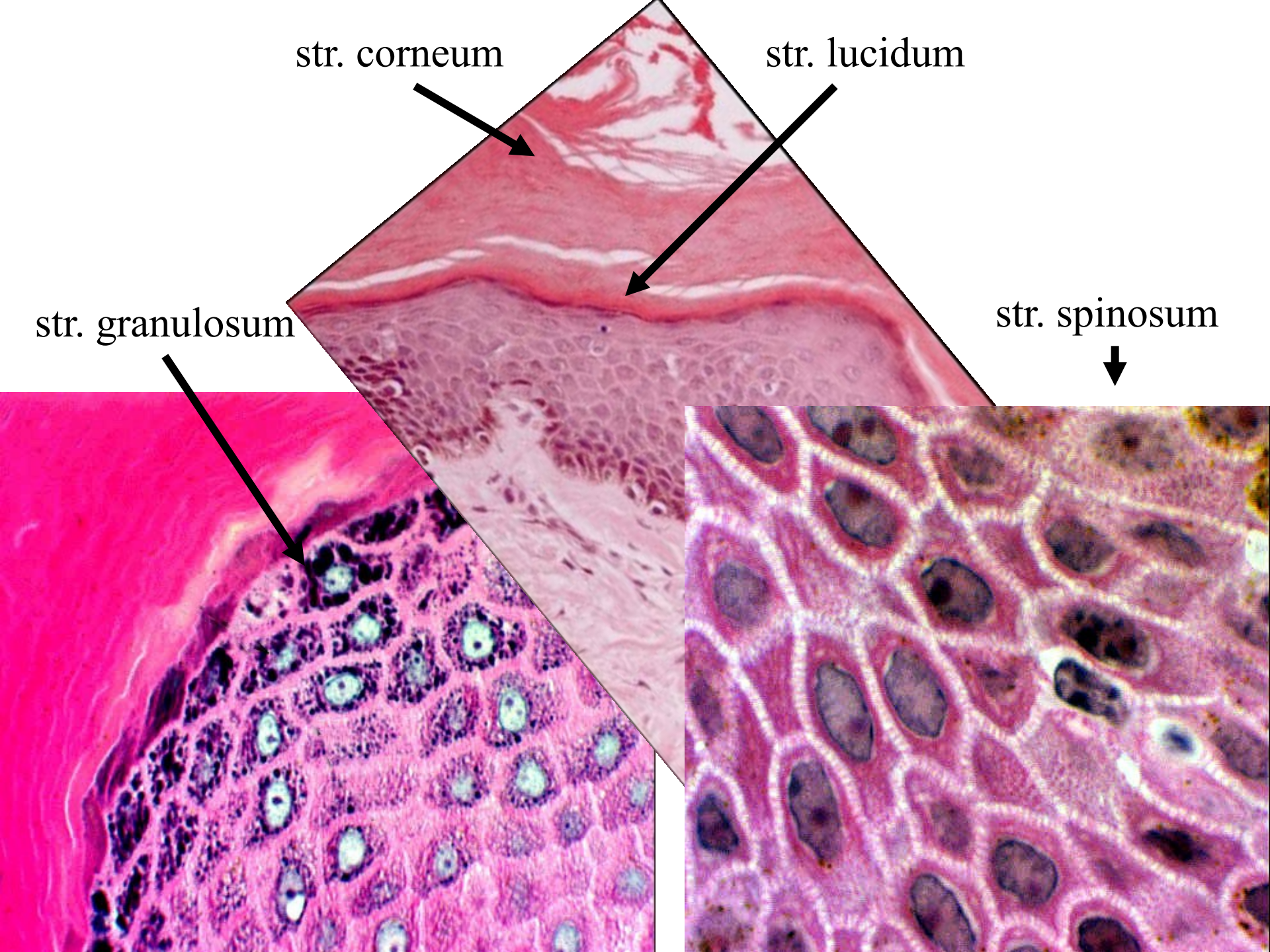


str. corneum

str. lucidum

str. granulosum

str. spinosum



Keratinizace (rohovatění) kožních buněk:

ukládání skleroproteinů keratinu + lyzozomální odbourávání organel (autolyzomy)

Cytologické projevy	epidermální typ (měkký) kontinuální	rohový typ (tvrdý) diskontinuální
keratohyalinová zrna	+ (přechodně)	--
jádro	--	+
tukové kapky	+	--
desmosomy	dysjunkce	+
keratin	typ A (+S)	typ B (+++S)
- příklad:	kůže	vlas, nehet

Další buňky v epidermis

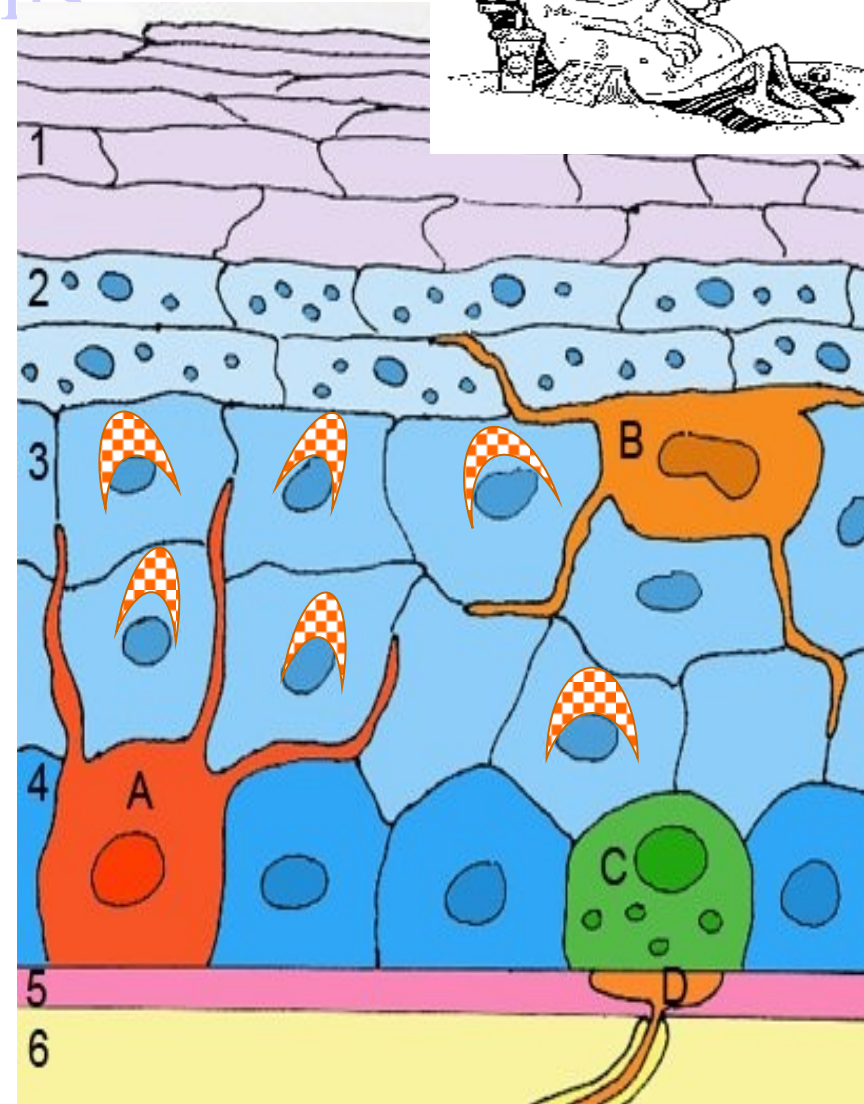


- **A = melanocyty**

„supranuklear cap“
- granula melaninu

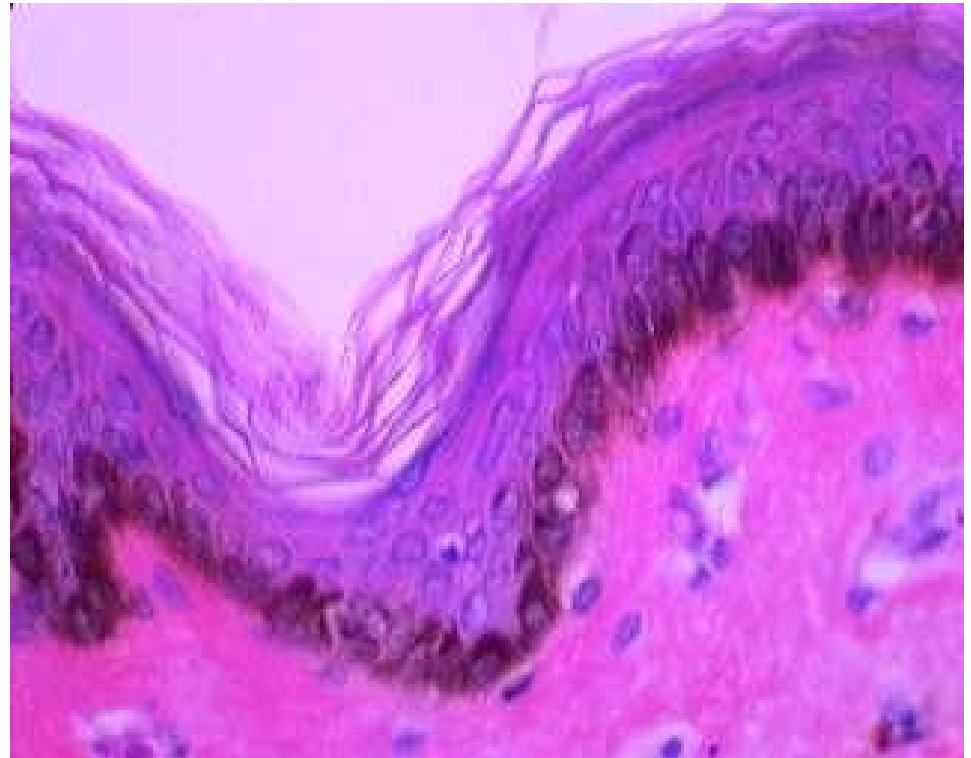
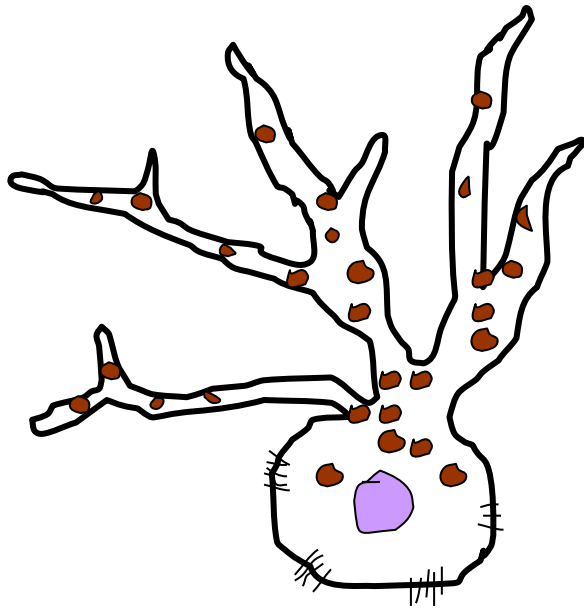


- **B = Langerhansovy bb.**
antigen prezentující bb.
monocytomakrofágového
systému
- **C = Merkelovy bb.**
mechanoreceptory – tlak

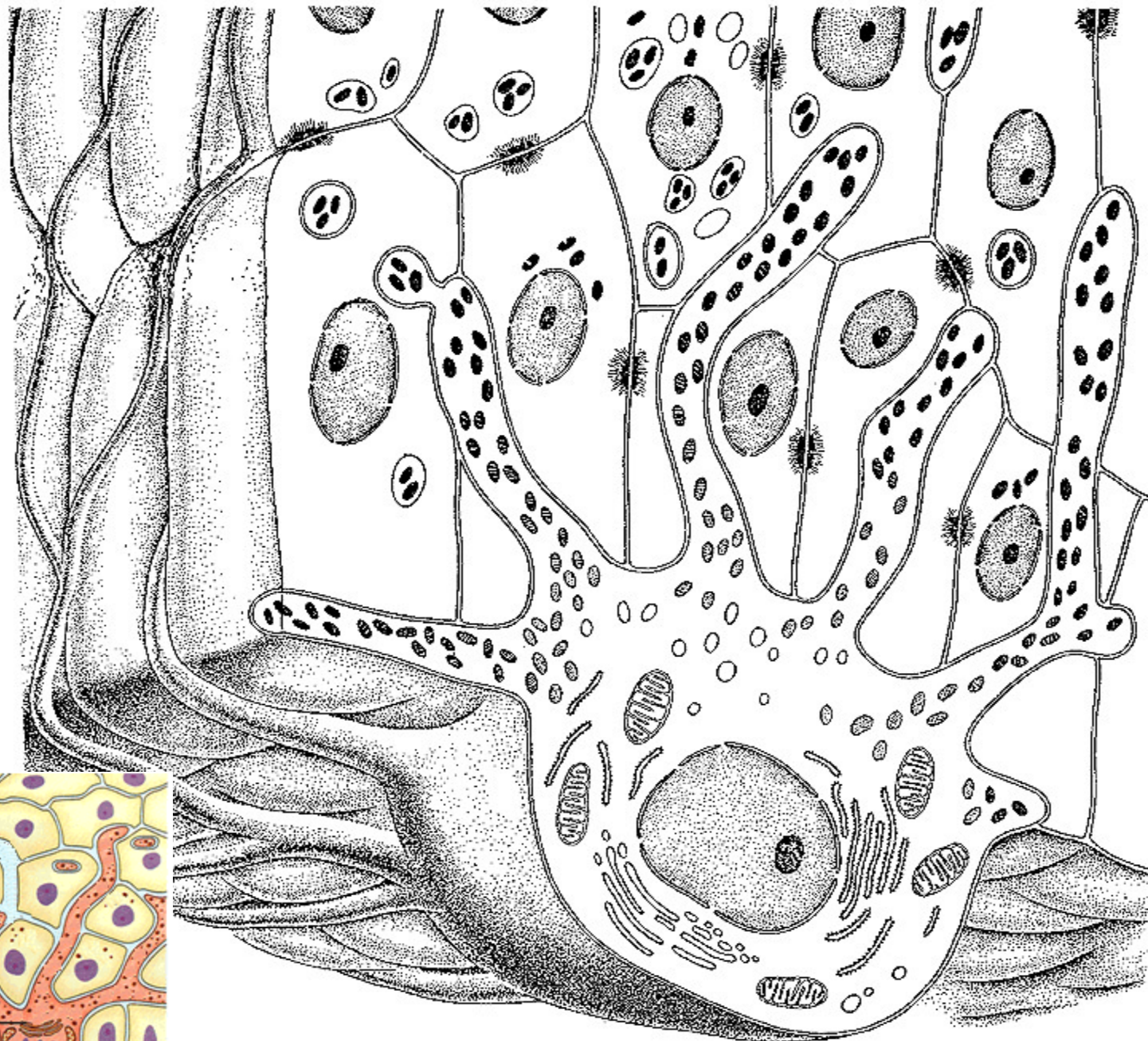


Melanocyty

- derivují z gangliové lišty,
- syntéza pigmentu melaninu (zrna = melanosomy)
- těla buněk ve str. basale a výběžky mezi buňkami str. spinosum
- cytokrinie = „injekce“ melaninu do bb. str.basale a keratinocytů ve str.spinsum – supranukleární pigmentové „čepičky“



MELANOCYTE

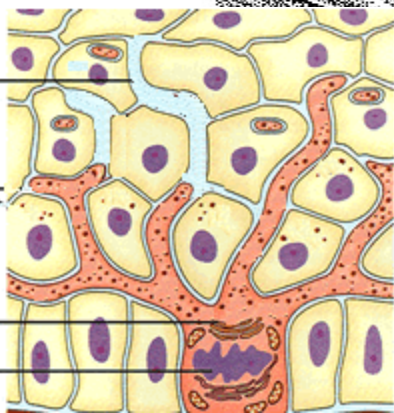


Cellular Extension
of
Melanocyte

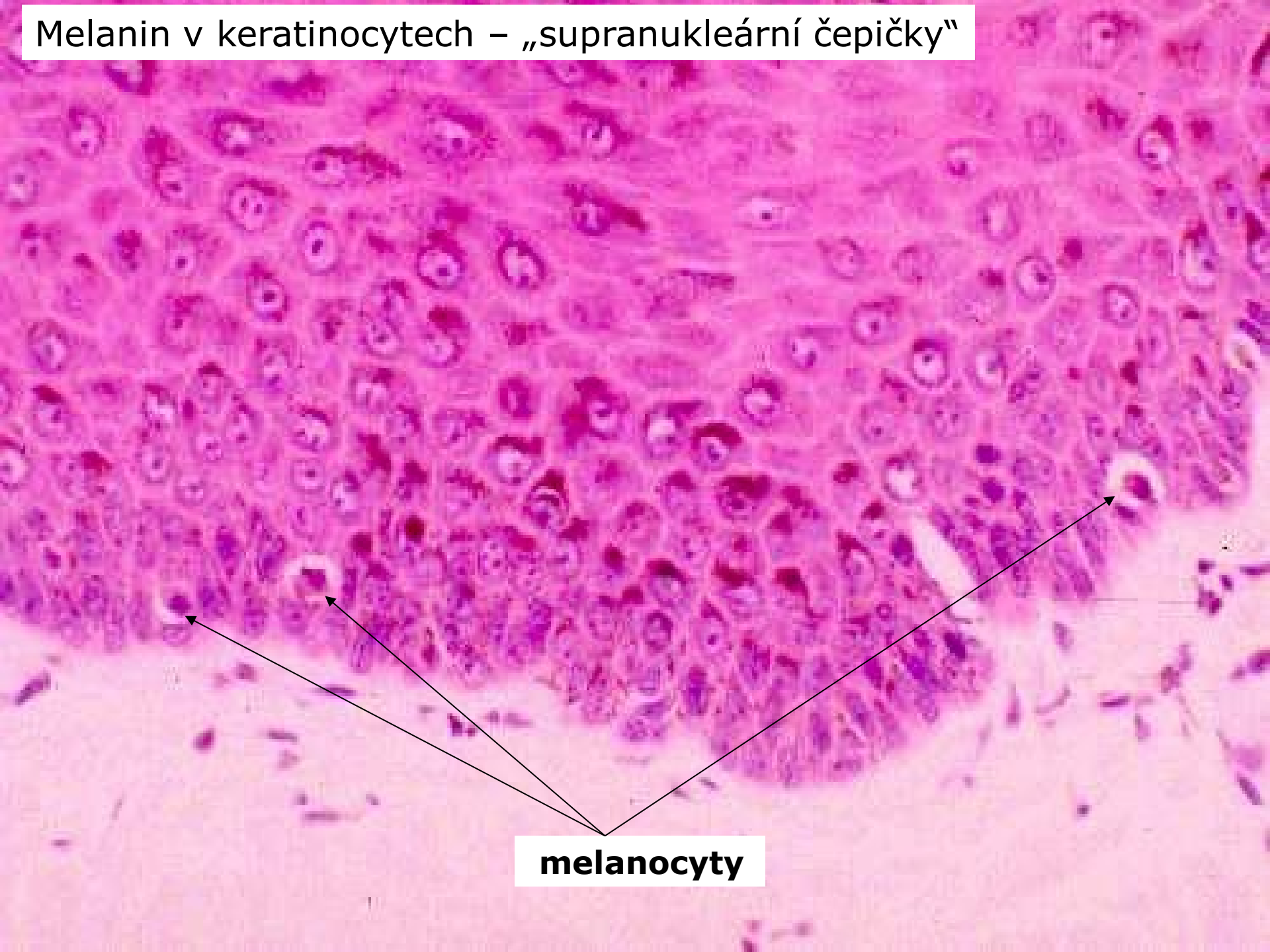
Melanin
Granules

Golgi Apparatus

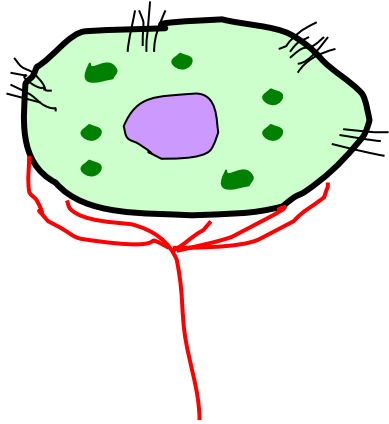
Melanocyte Nucleus



Melanin v keratinocytech – „supranukleární čepičky“

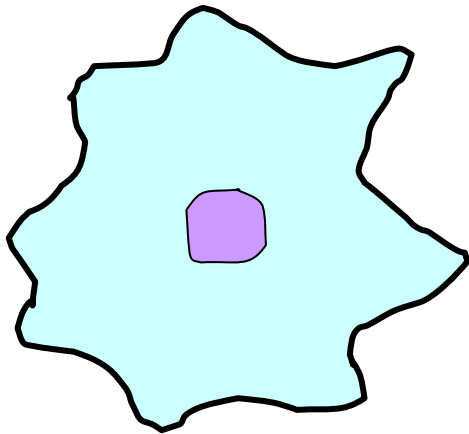


melanocyty



Merkelovy buňky:

- modifikované keratinocyty ve str.basale
- desmosomy spojeny s okolními keratinocyty
- terminální disk pod bazí buňky (senzitivní nervové zakončení)
- obsah granul s katecholaminy (neuroendokrinní f-ce) ?



Langerhansovy buňky: (dendritické bb)

- deriváty mezenchymu kostní dřeně (monocyto–makrofágový systém)
- ve stratum spinosum
- hvězdčité buňky – nejsou spojeny desmosomy s okolními keratinocyty
- antigen-prezentující buňky (kontaktní alergie)

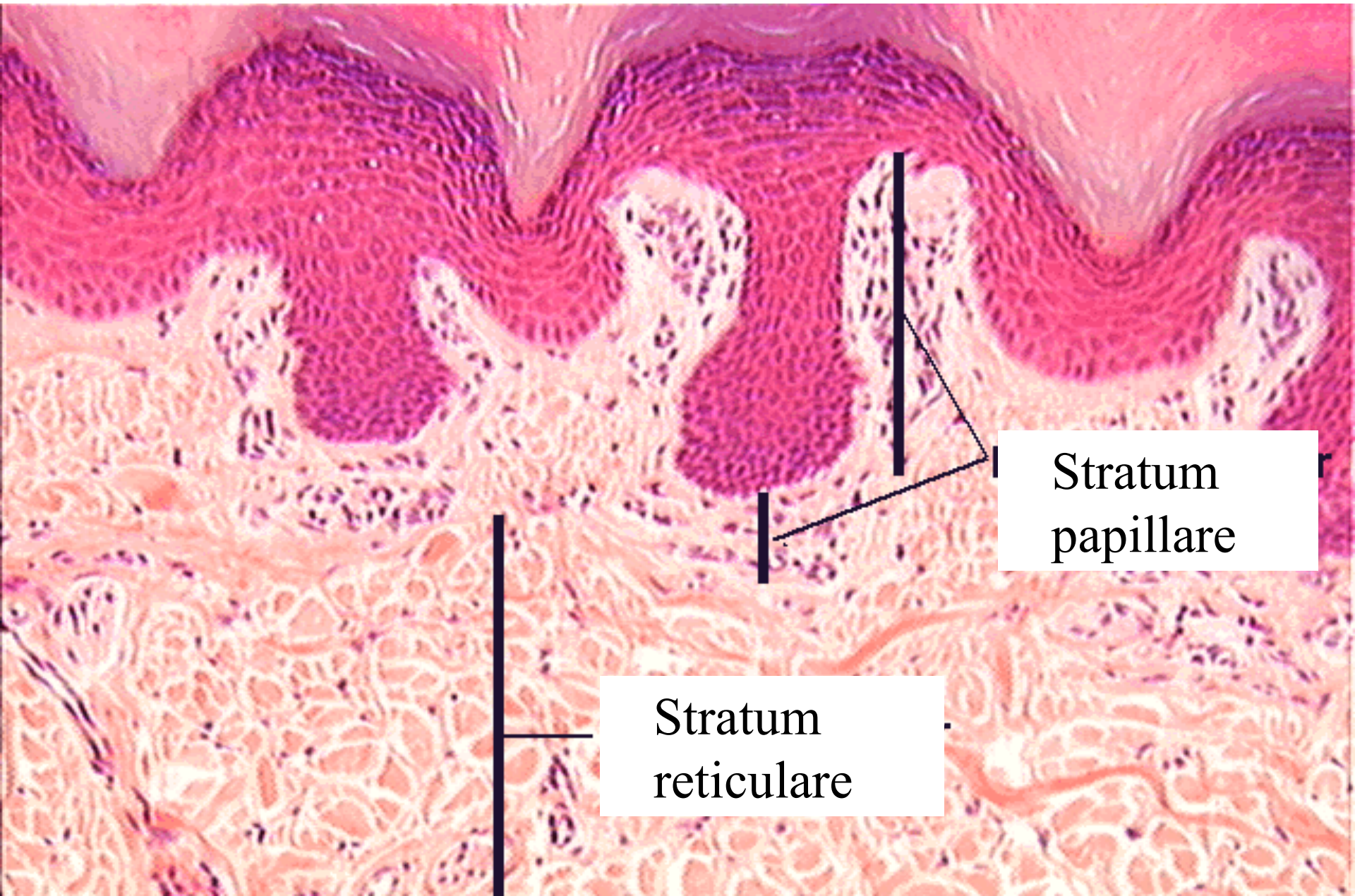
Dermis (1 – 4 mm)

Stratum papillare – koriové papily
= řídké kolag.vazivo s elastickými vlákny
+ kapilární kličky + nervová zakončení

Stratum reticulare

– husté neuspořádané kolag. vazivo (dermatan-
sulfát), oj. hladké sval. bb., fibrocyty
+ kožní adnexa

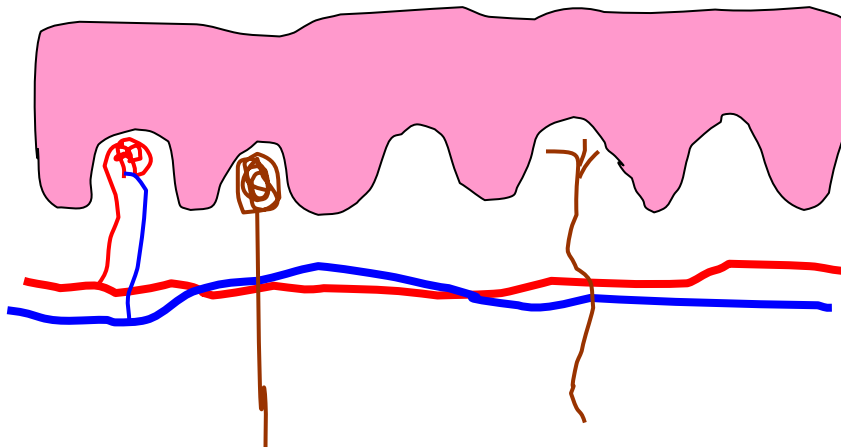
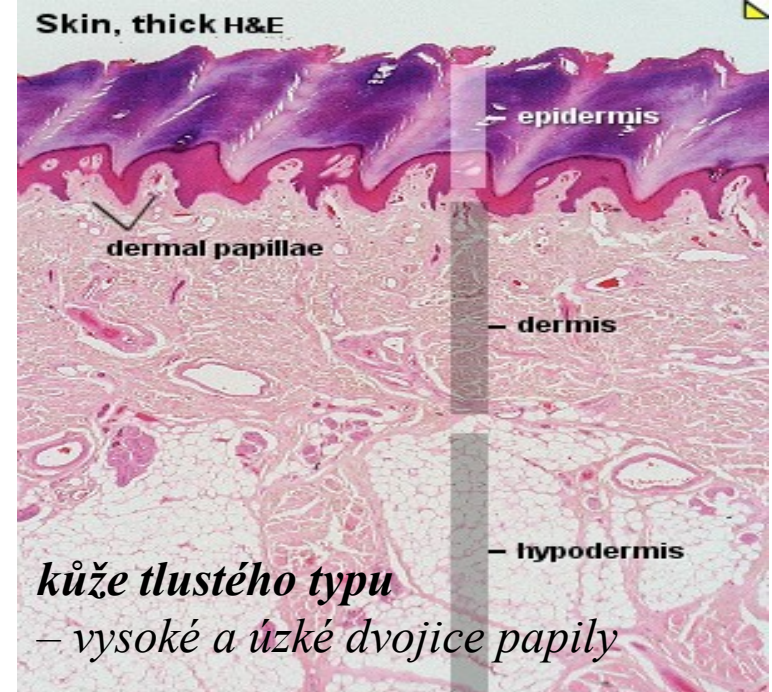
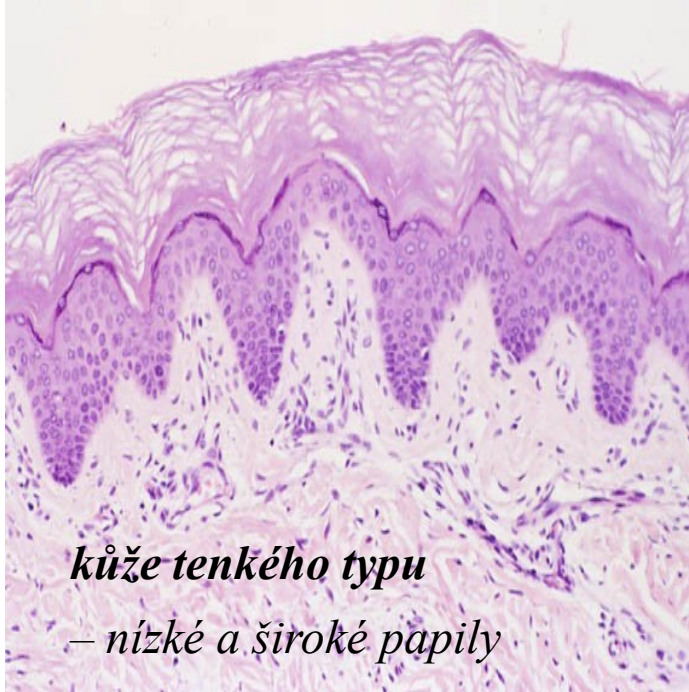Dermis



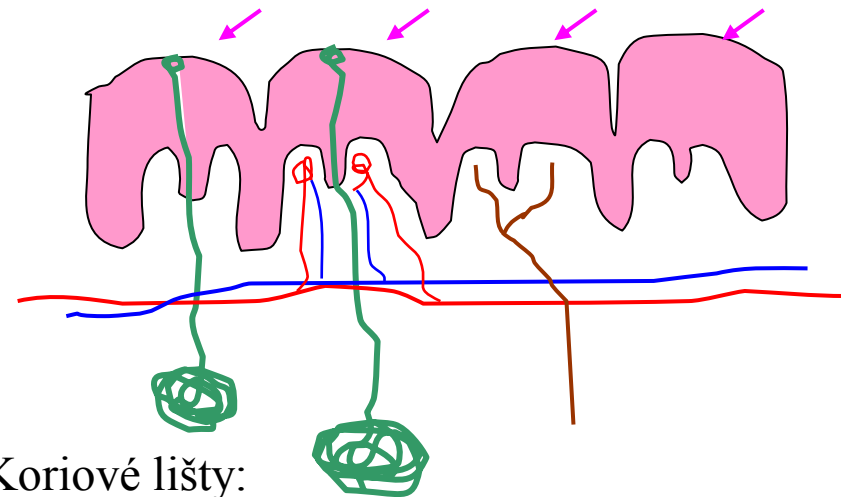
Stratum
papillare

Stratum
reticulare

D
E
R
M
I
S



- subpapilární pleteň + kapilární kličky
- nervová zakončení



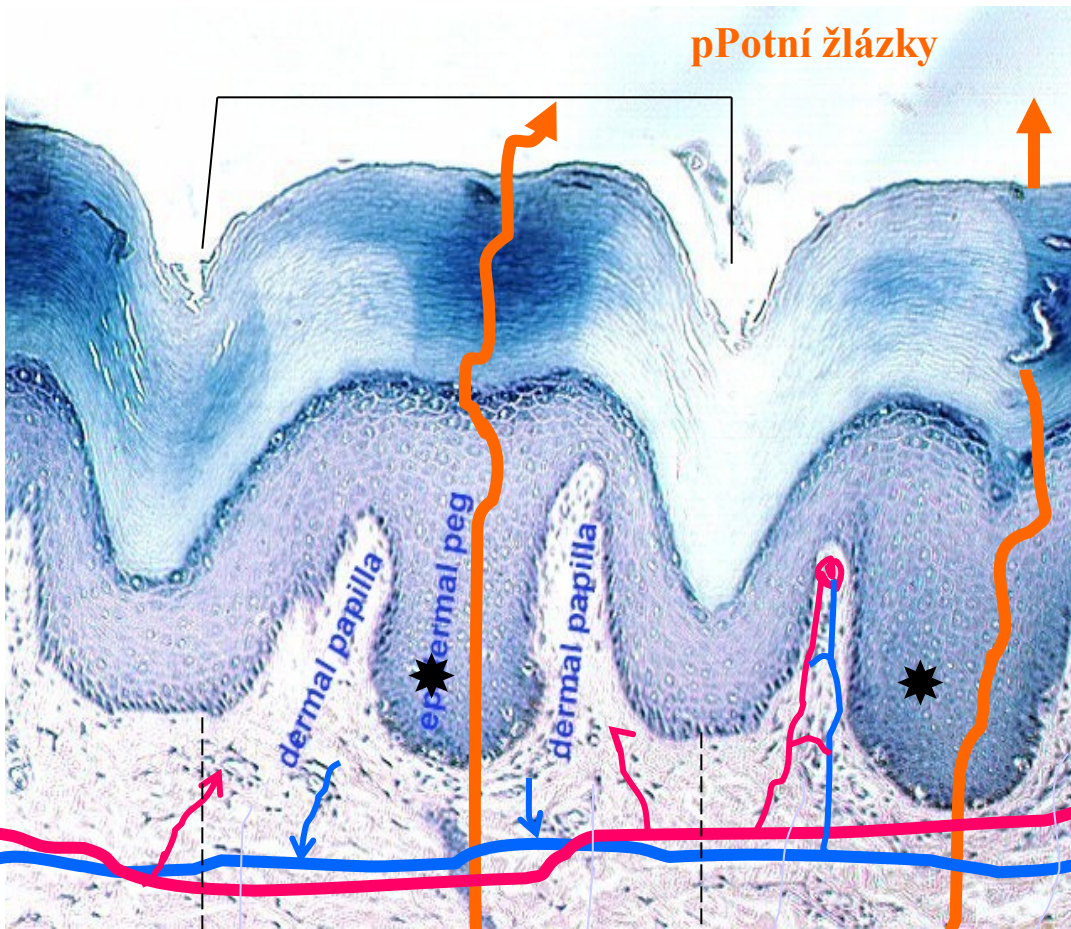
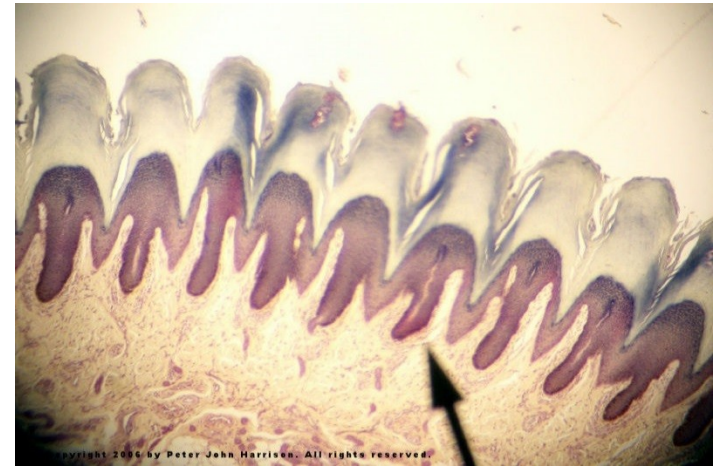
- Koriové lišty:
- papilární linie (dermatoglyfy)
 - potní žlázky - skrz crista intermedia mezi koriovými papilami

Epidermis tlusté kůže

Cristae et sulci cutis:
papilární linie (dermatoglyfy)



Subpapilární cévní pleteň

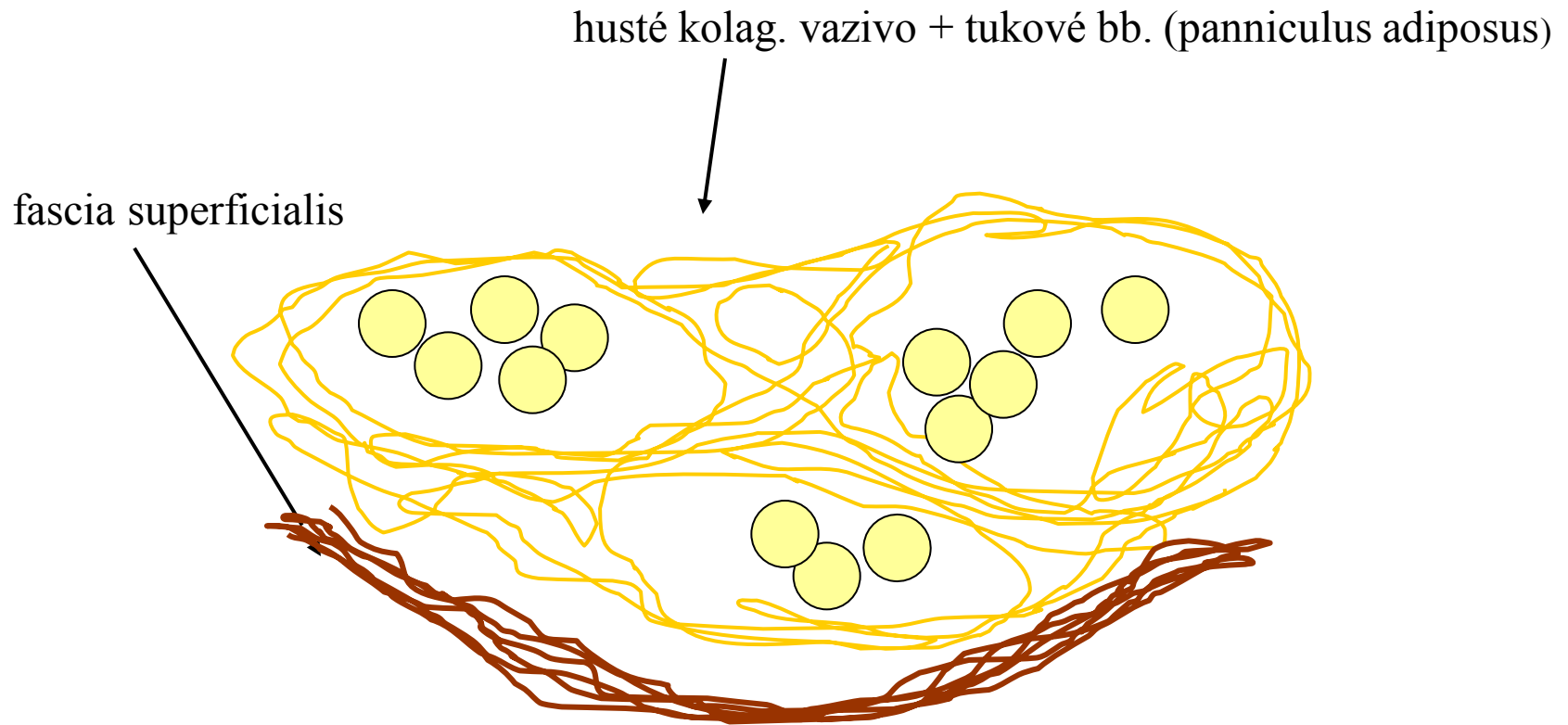


nervová
vlákna

dermální papily a crista intermedia *

HYPODERMIS (tela subcutanea)

-mezi dermis a podkladem (periost, perichondrium, sval. povázka)



- Žlázy
 - mazové (gll. sebaceae)
 - potní (gll. sudoriferae)
 - mléčná (gl. mammae)
- Adnexa rohového typu
 - vlas, chlup (pilus)
 - nehet (unguis)

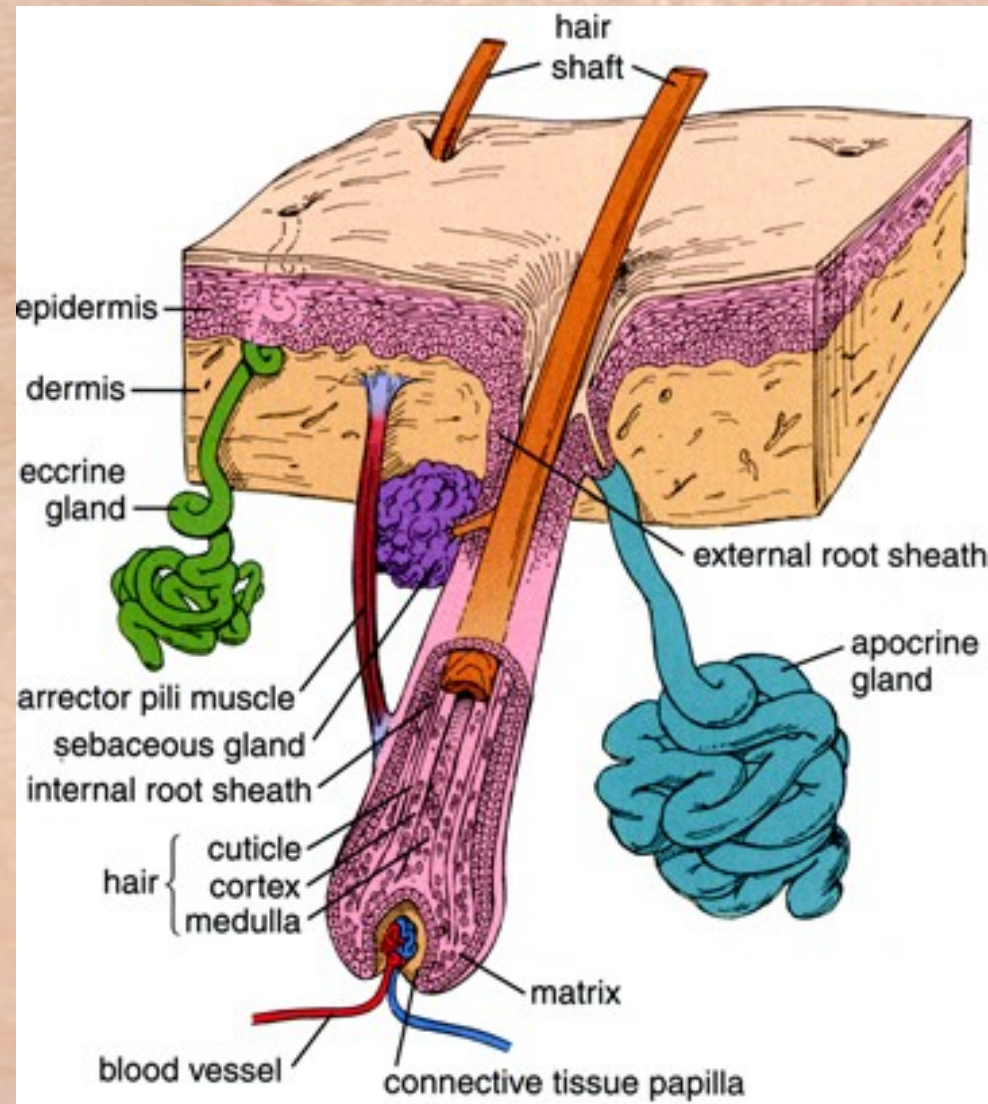
Kožní adnexa

Žlázy:

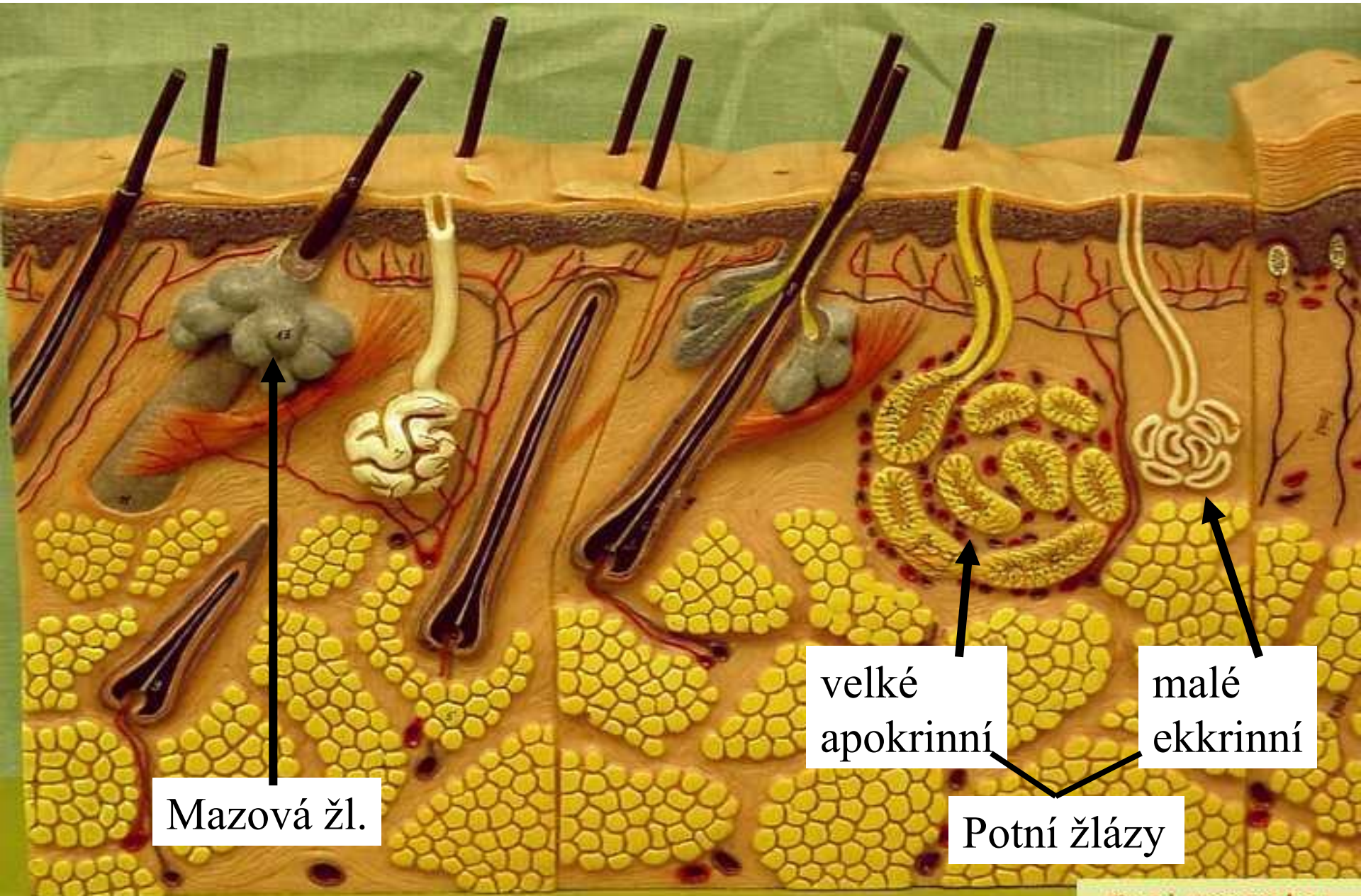
- mazové (gll. sebaceae)
- potní (gll. sudoriferae)
- mléčná (gl. mammae)

Adnexa rohového typu:

- vlas, chlup (pilus)
- nehet (unguis)



Kožní žlázy



Mazová žl.

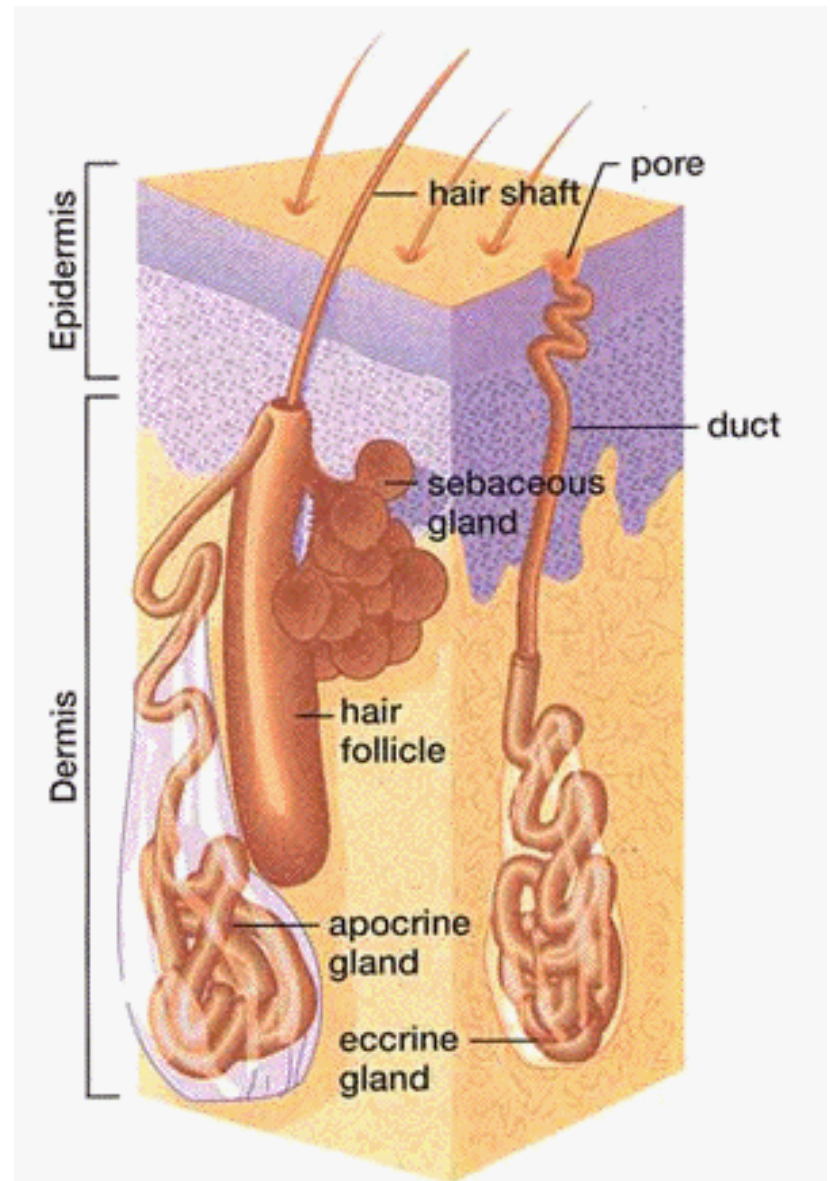
velké apokrinní

malé ekrinní

Potní žlázy

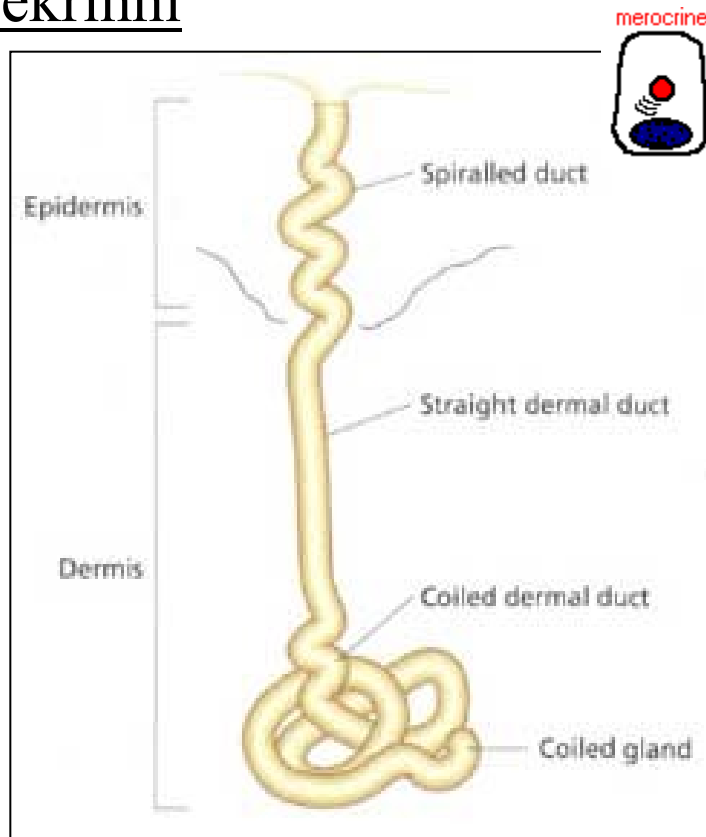
Stavba kožních žláz - obecně

- Vývod
- Sekreční oddíl
 - žlázové bb.
 - myoepitelové bb.



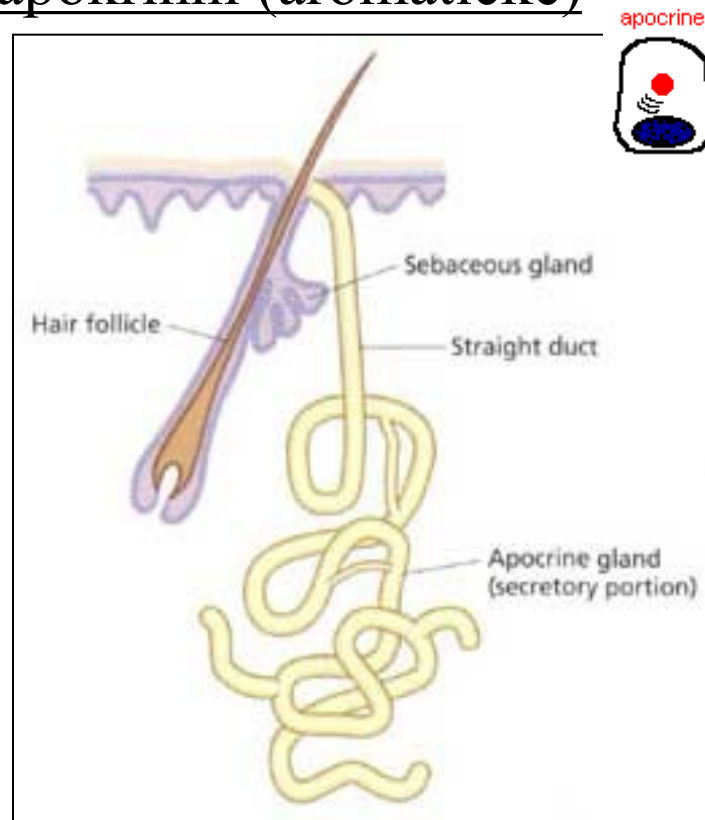
POTNÍ ŽLÁZY (gll. sudoriferae)

ekrinní

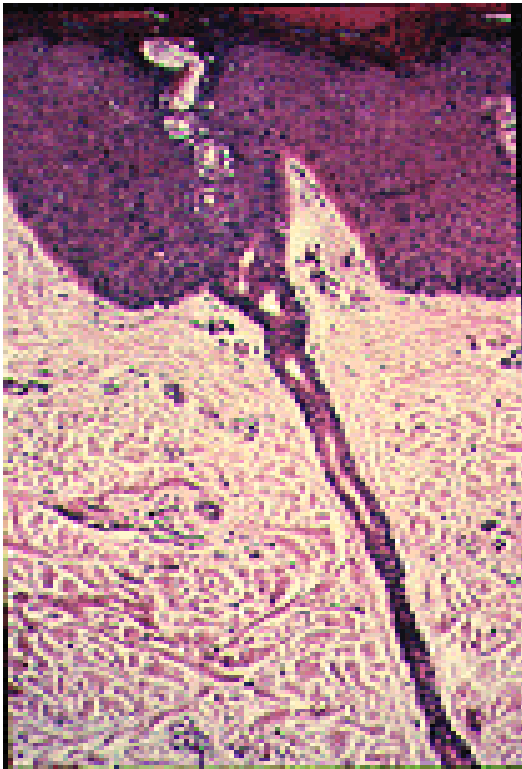

POT – H_2O , $NaCl_2$, NH_3 ,
urea, kys. močová, proteiny

apokrinní (aromatické)



po pubertě doplňují **pot** –
feromony (= proteiny), tuk, steroidy
vliv hormonů



malé ekkrinní – jednoduché tubulózní žlázky:

1) intraepidermální chodbička

2) vývodní oddíl

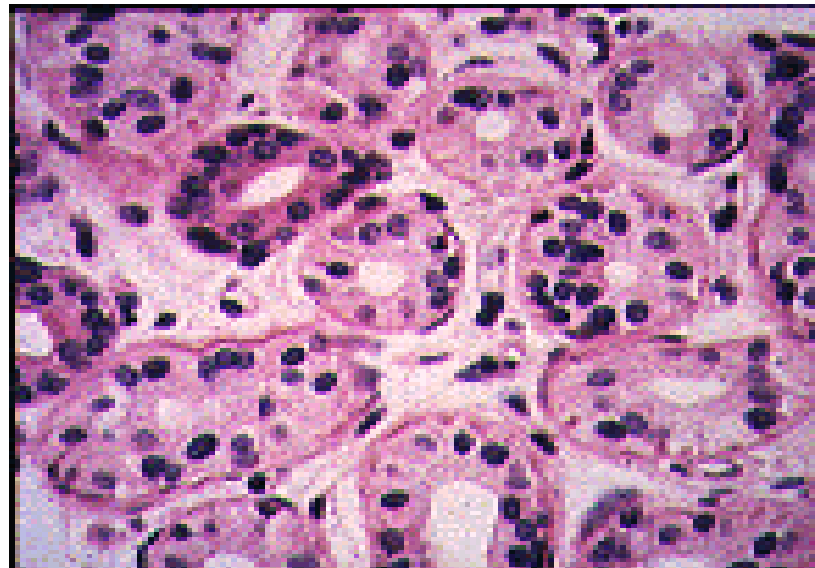
3) sekreční oddíl

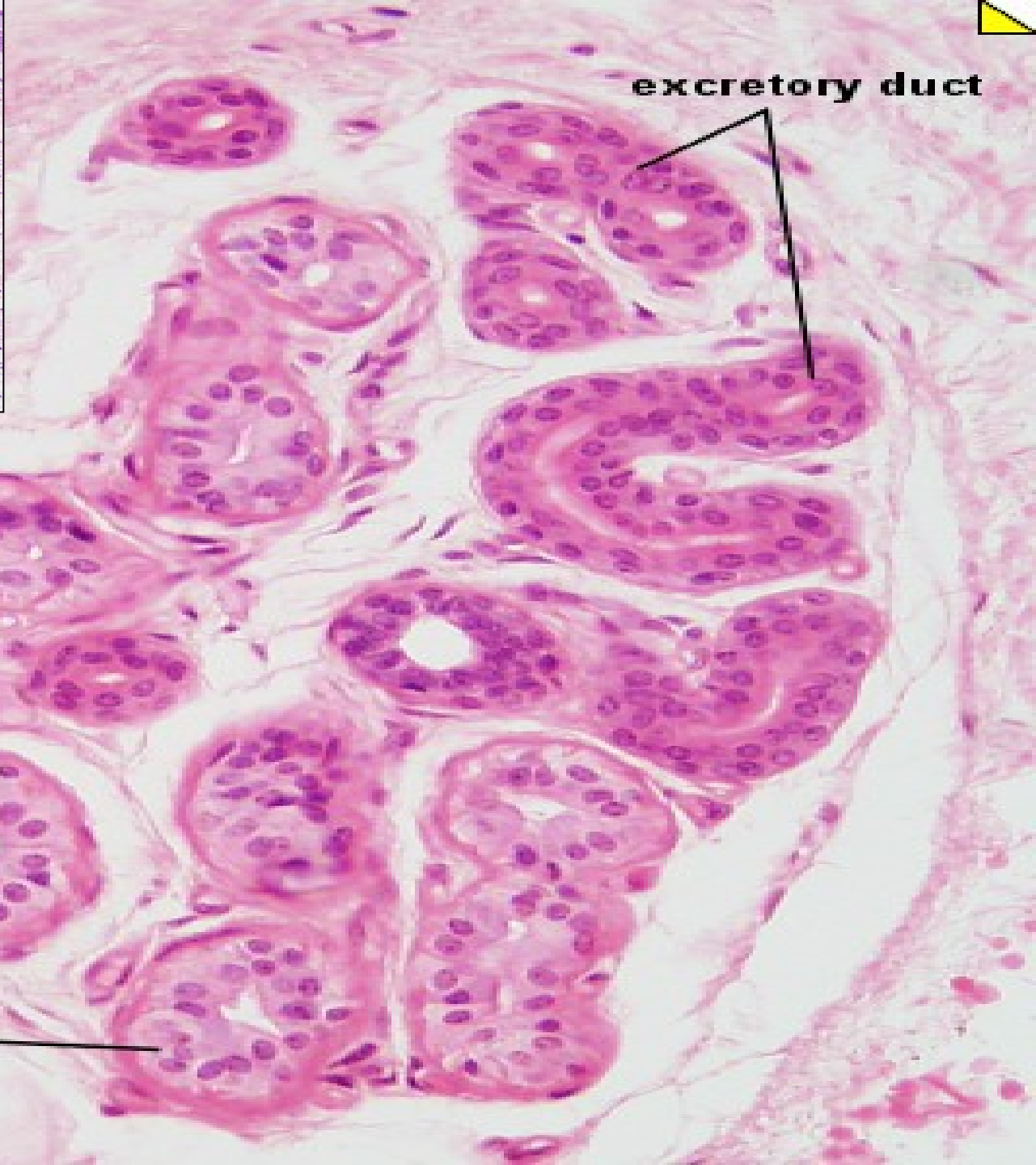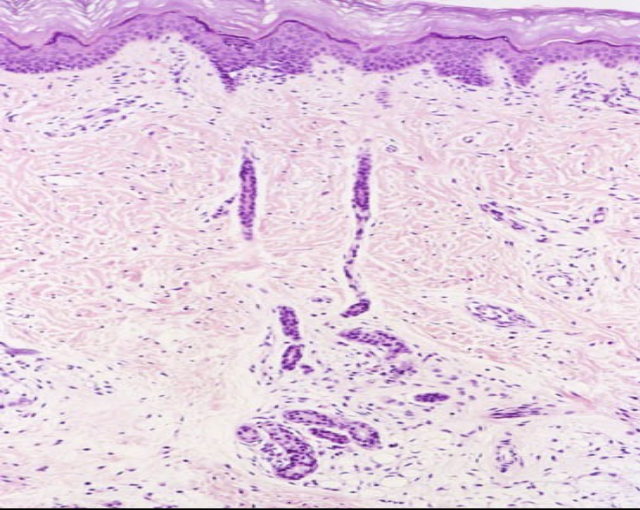
- sekreční bb. tmavé – zrna mucinu

- sekreční bb. světlé – ionty, voda

- bazální bb. – rezervní

- myoepitelové bb.

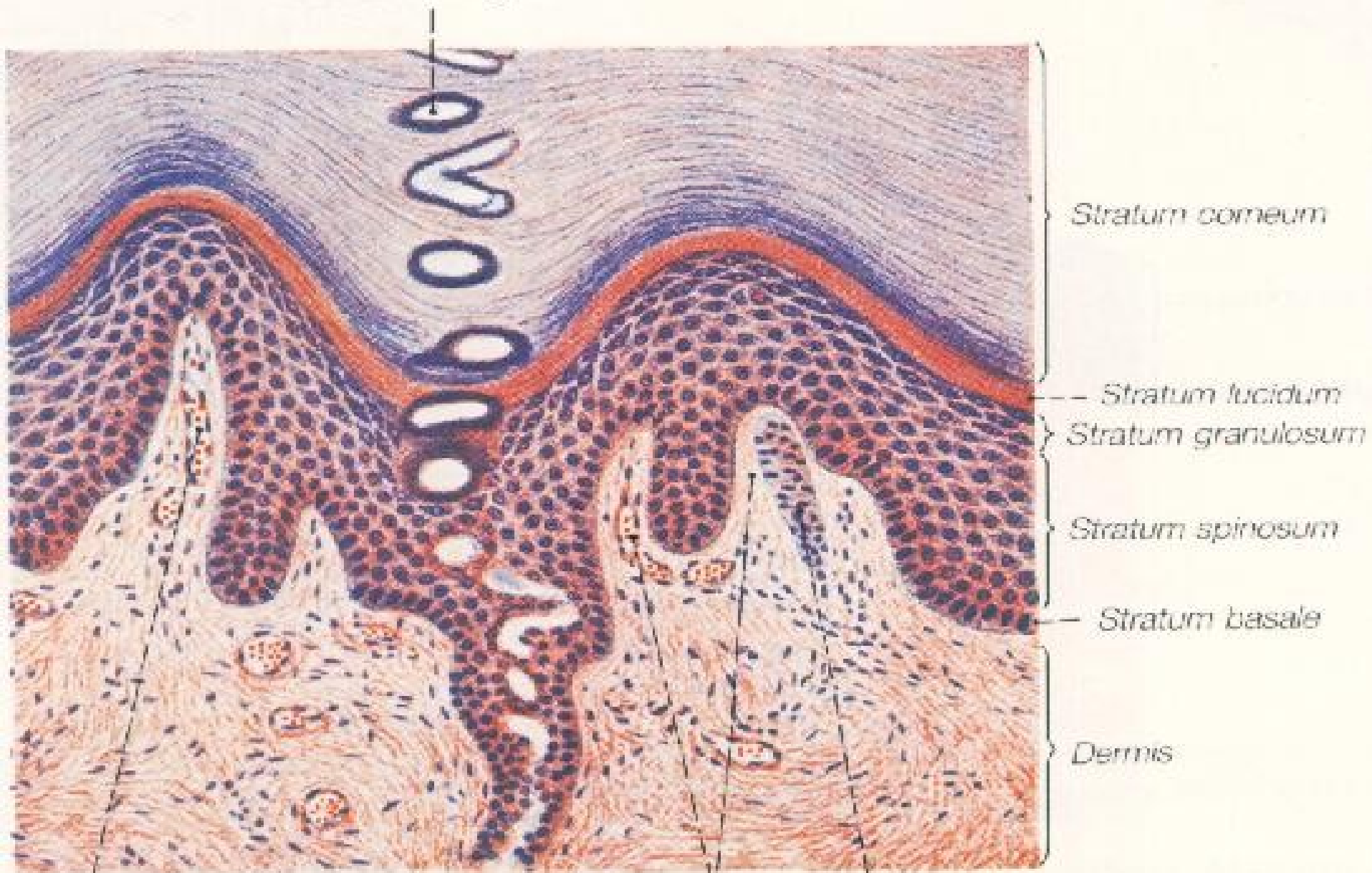




excretory duct

secretory tubulus

Duct of sweat gland



Stratum corneum

Stratum lucidum

Stratum granulosum

Stratum spinosum

Stratum basale

Dermis

Capillary loops
in dermal ridge

Dermal papillae

Meissner's corpuscle

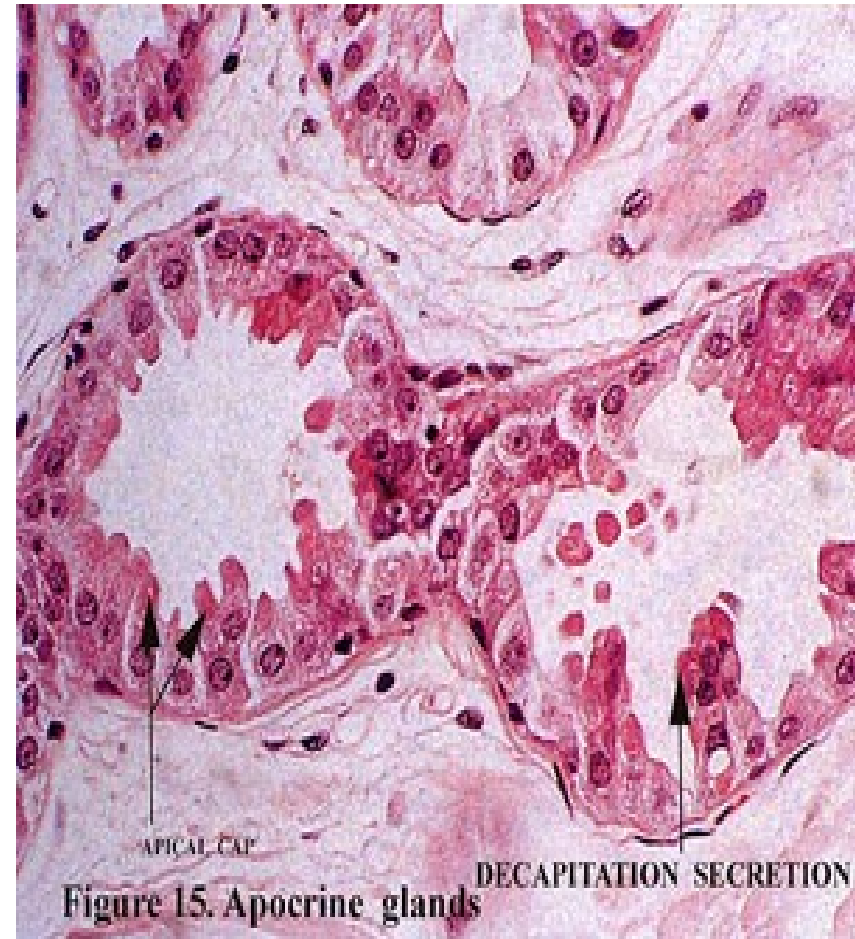aromatické apokrinní– tubulózní jednoduché nebo větvené žlázy
ústí do vlasového folikulu nad mazovou žlázou

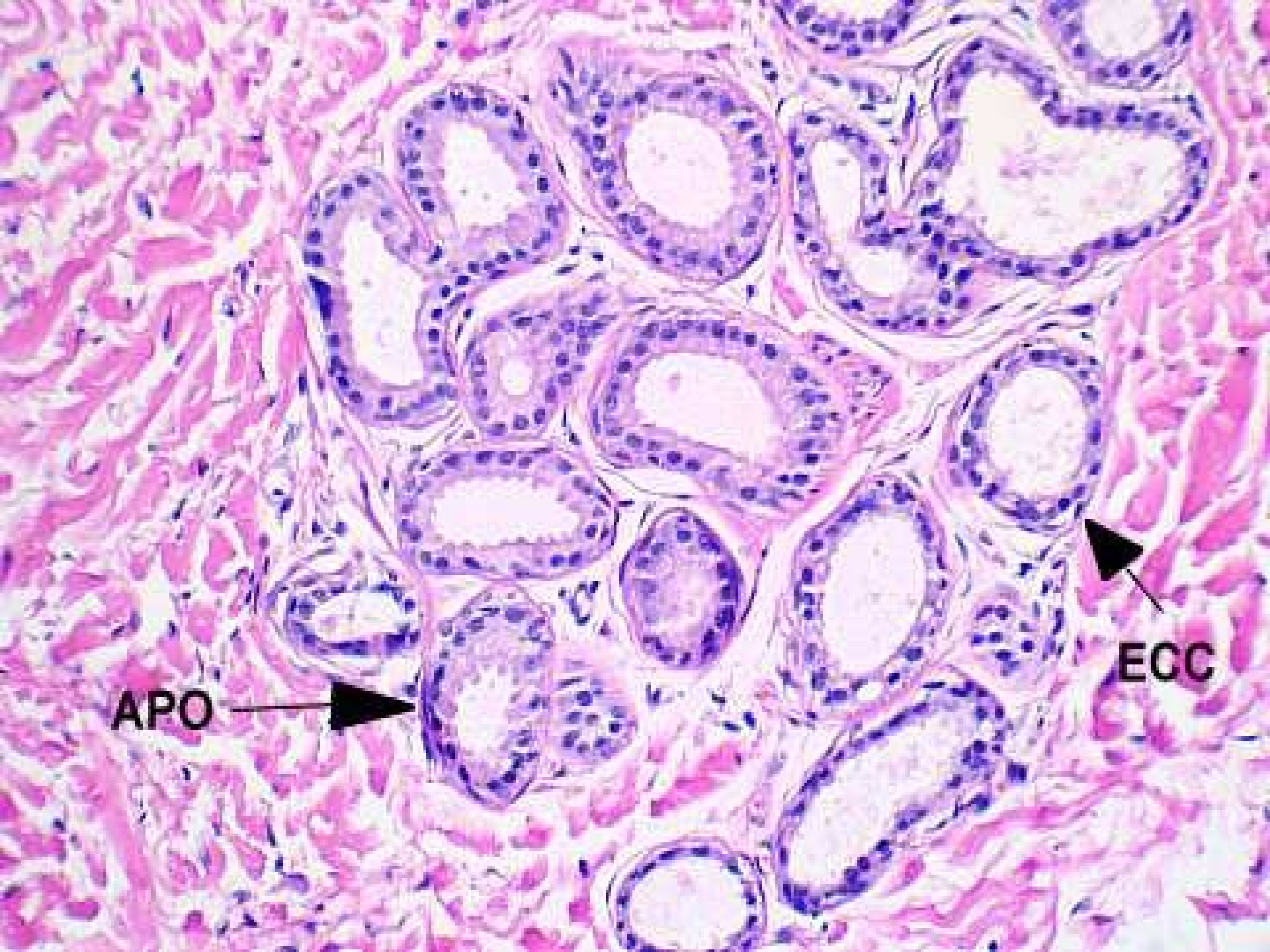
*v podpaží (gll. axillares),
na bradavce prsní (gll. areolares mamme),
v anogenitální oblasti (gll. circumanales),
ve víčku (gll. ciliares – Mollovy žl.),
ve zvukovodu (gll. ceruminosae)*

1) vývodní oddíl

2) sekreční oddíl

- sekreční bb. apokrinní
- bazální bb. – rezervní
- myoepitelové bb.





APO



ECC



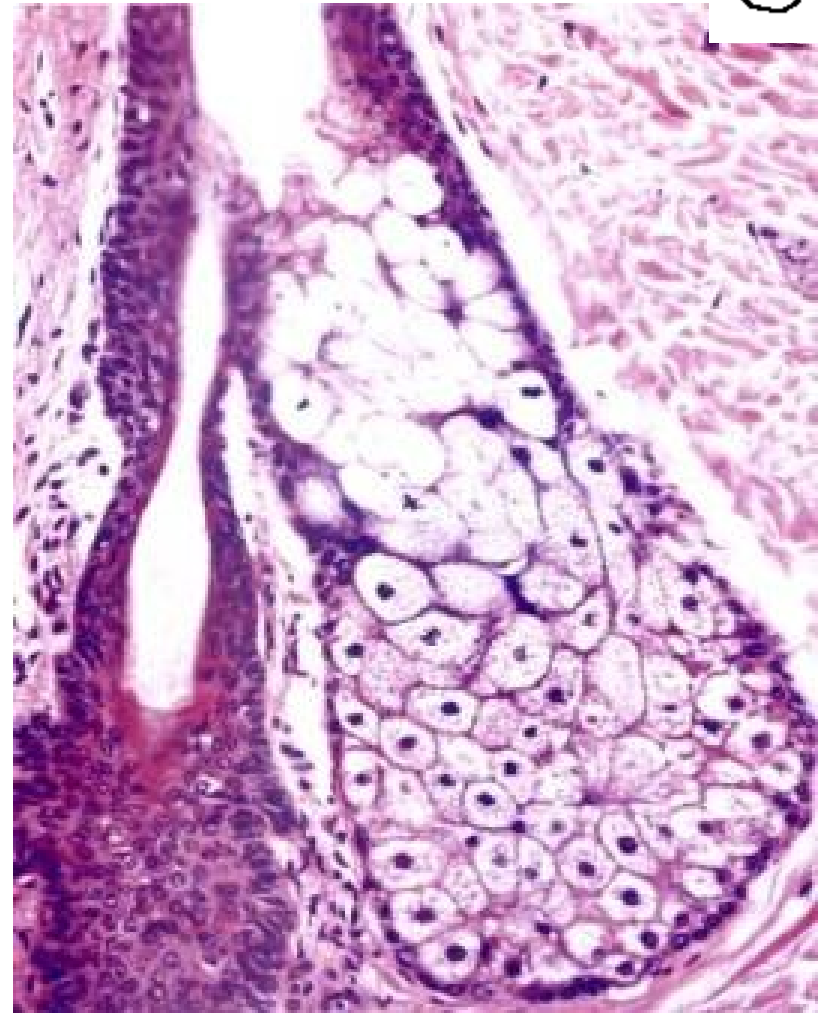
MAZOVÉ ŽLÁZY (gll. sebaceae) – rozvětvené holokrinní žlázy (mimo dlaní a chodidel)

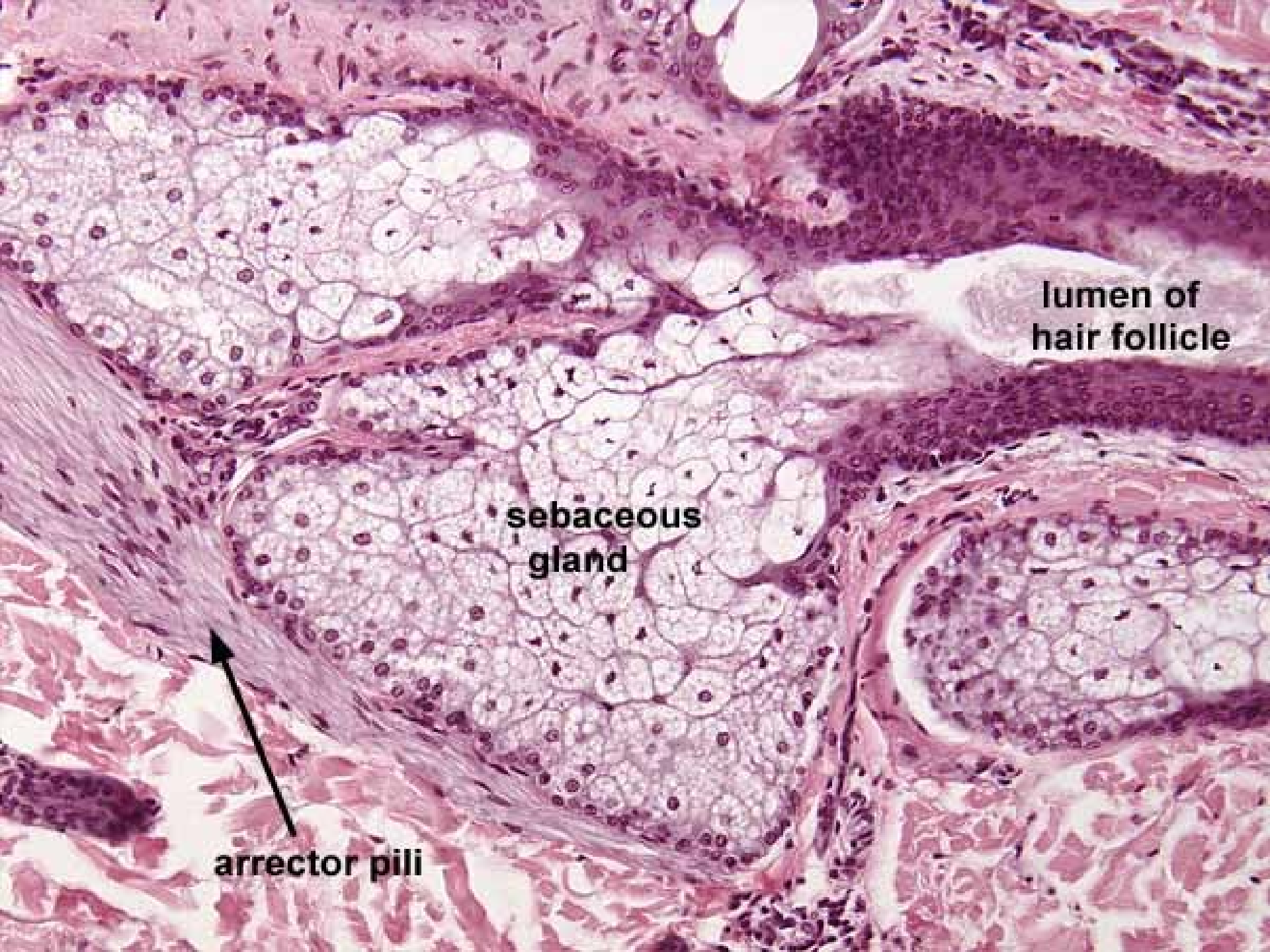
ústí do vlasového folikulu

- *výjimka – samostatně ústí mazové žlázy v prepuciu a glans penis, v labia minores, v anální oblasti, ve vestibulum nasi a ve víčku (Meibomovy žl.)*

- 1) vývodní oddíl
- 2) sekreční oddíl

Kožní maz (sebum) –
triglyceridy, cholesterol+estery,
skvalen, vosky

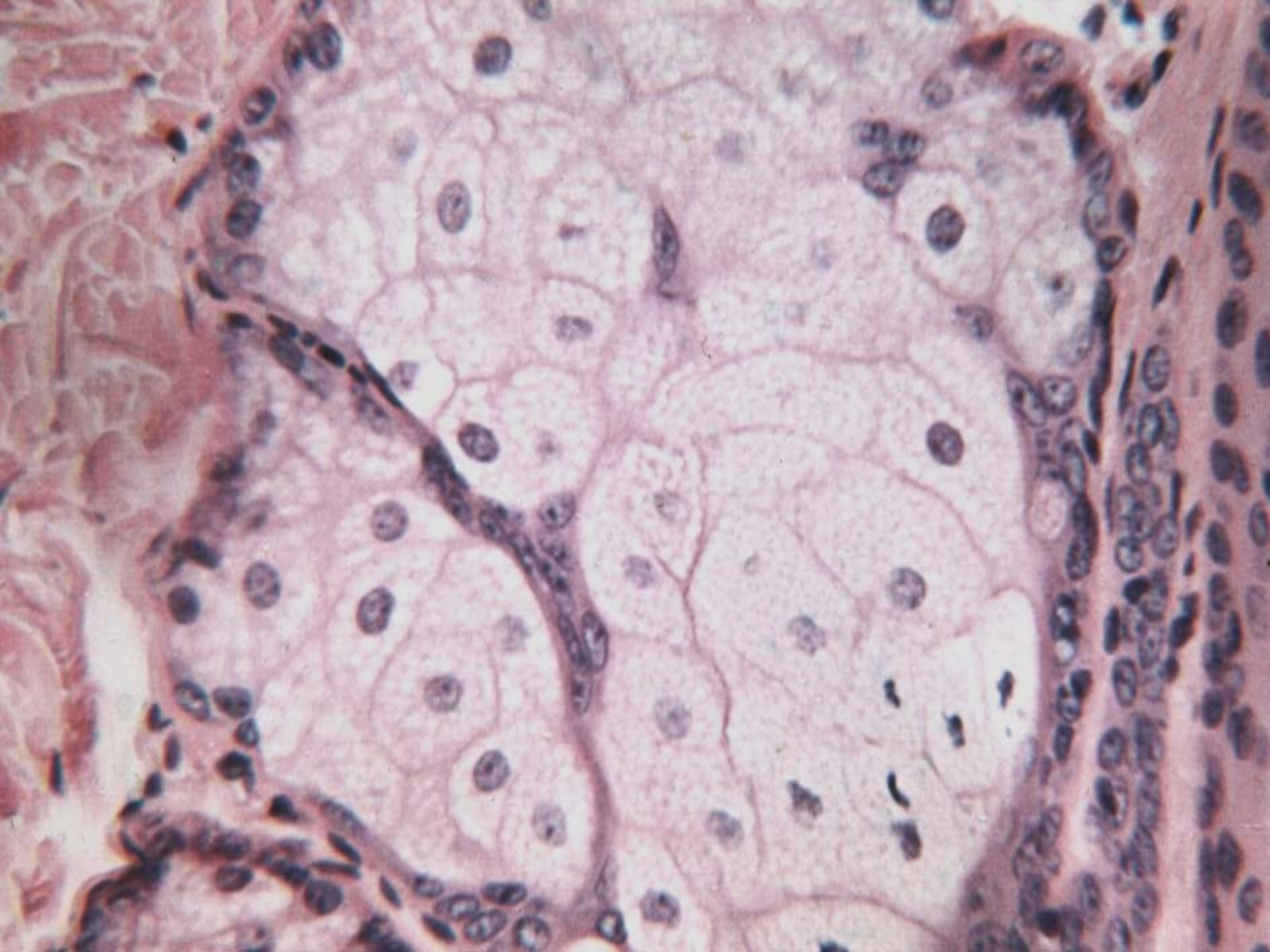




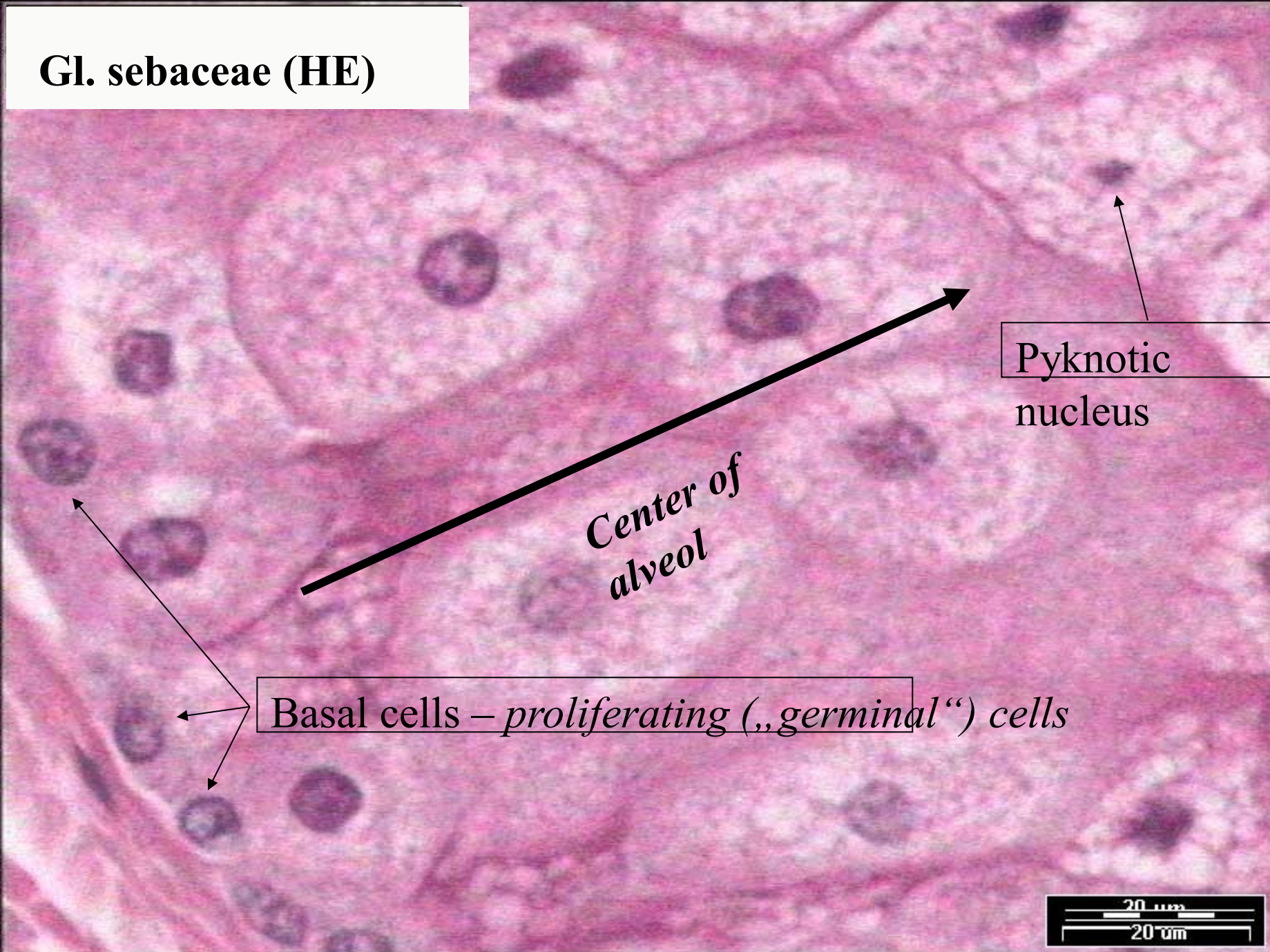
**lumen of
hair follicle**

**sebaceous
gland**

arrector pili



Gl. sebaceae (HE)



Center of alveol

Pyknotic nucleus

nucleus

Basal cells – *proliferating („germinal“) cells*

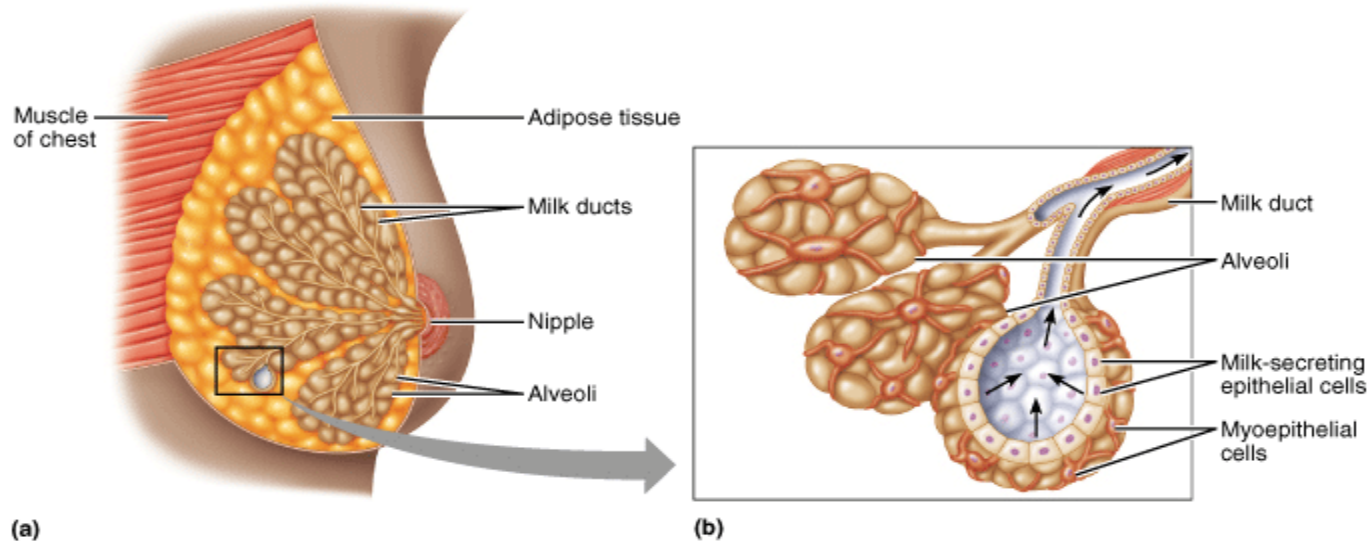
20 μ m
20 μ m

MLÉČNÁ ŽLÁZA (gl. mammae)

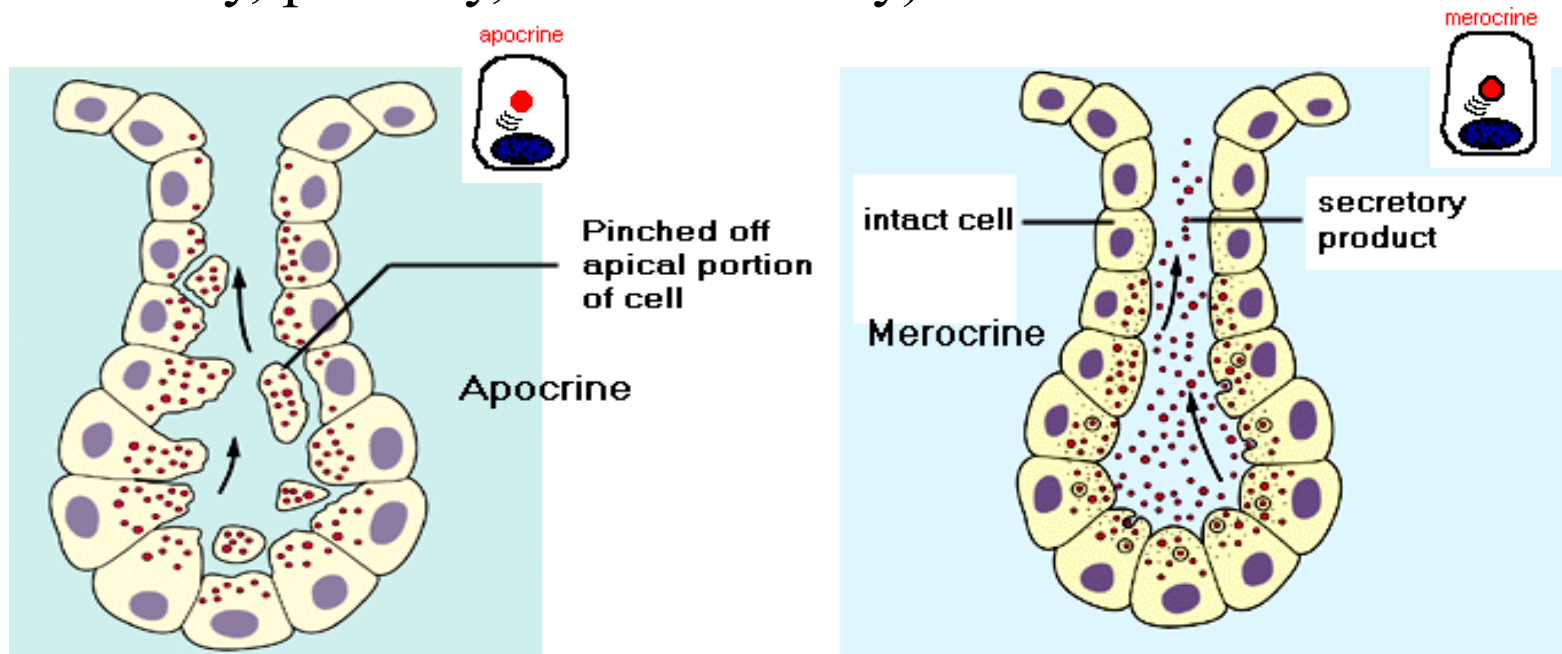
15 – 20 složených rozvětvených tuboalveolárních žláz (lobi mammae) v hustém kolagenním vazivu s tukovými buňkami

Vývody = ductus alveolares → sinus lactiferi → ductus lactiferi → pori lactiferi
(ep. 1-2vrstev. kubický – cylindrický – vrstev. dlaždicový)

Sekreční oddíly = alveoly – žlázové a myoepitelové buňky



Sekreční produkt: colostrum a **mléko**
(lipidy, sacharidy, proteiny, soli a vitamíny)



Způsoby sekrece:

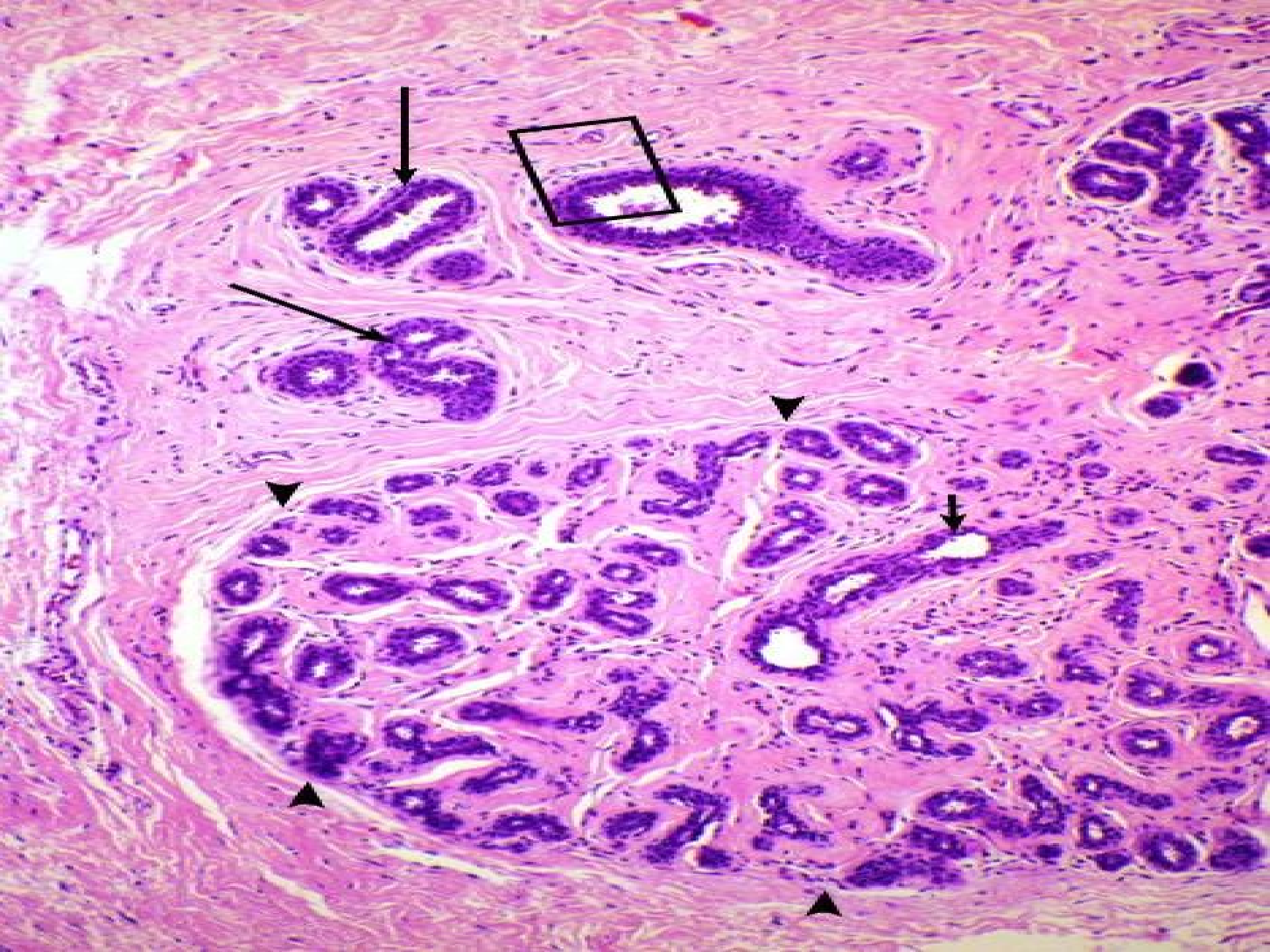
I – exocytóza (mléčné proteiny - kaseiny)

II – apokrinní sekrece (lipidy, fosfolipidy, cholesterol)

III – transport přes apikální membránu (ionty, voda, laktóza)

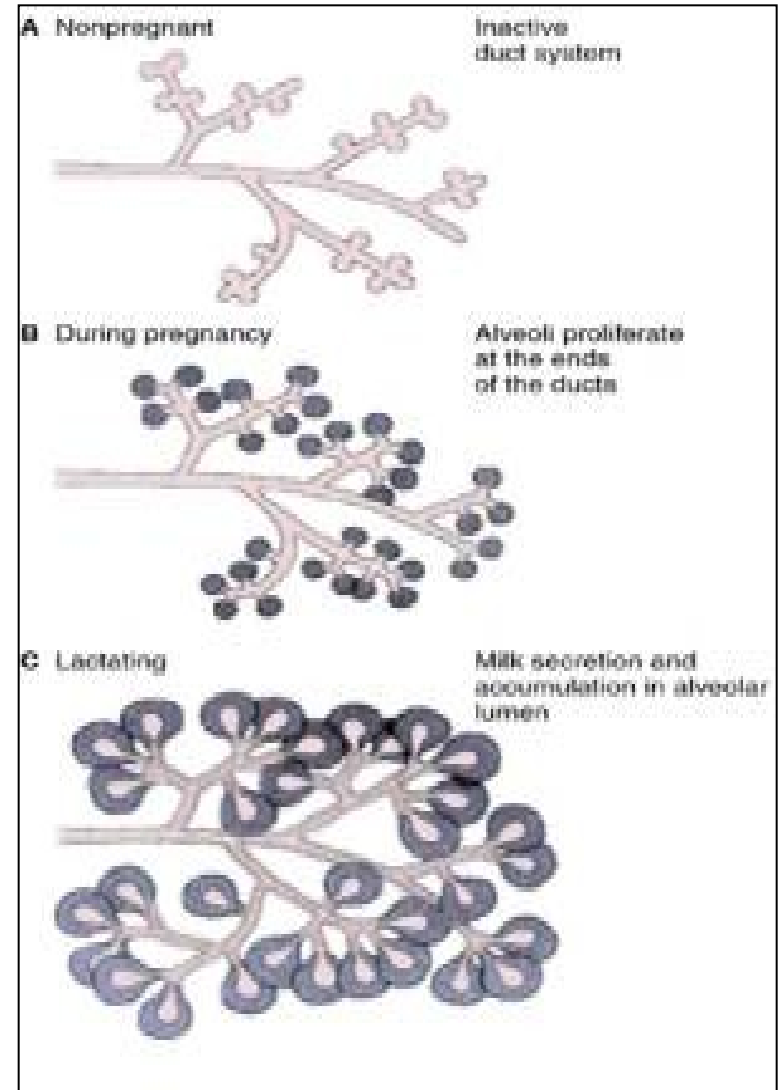
IV – proteiny z krve (imunoglobuliny – v buňce vázané na receptory)

V – paracelulární transport (imunokompetentní buňky)

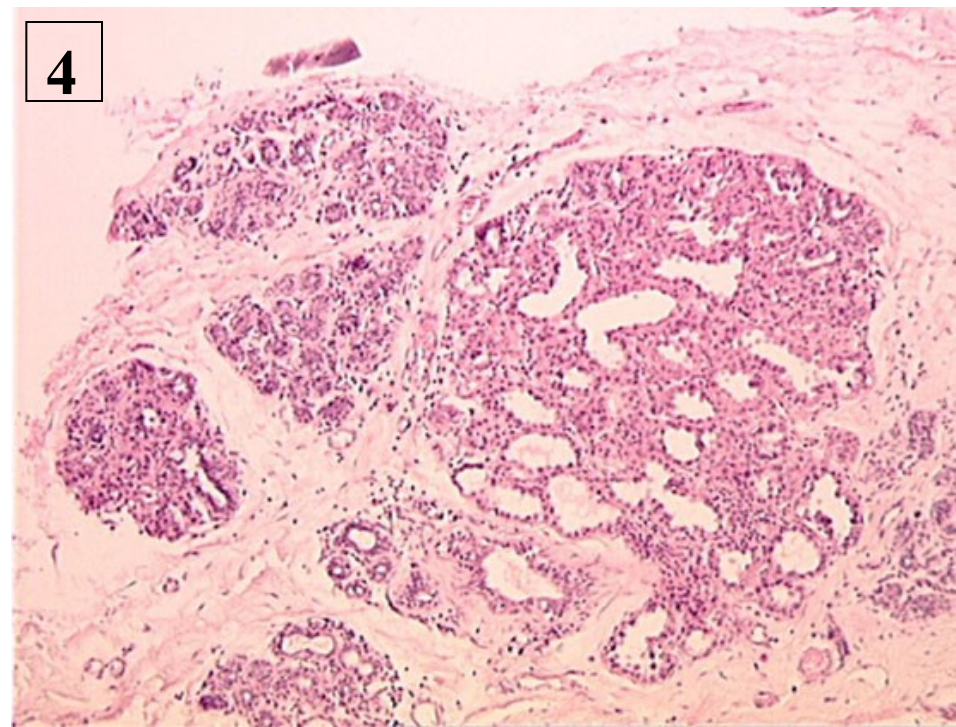
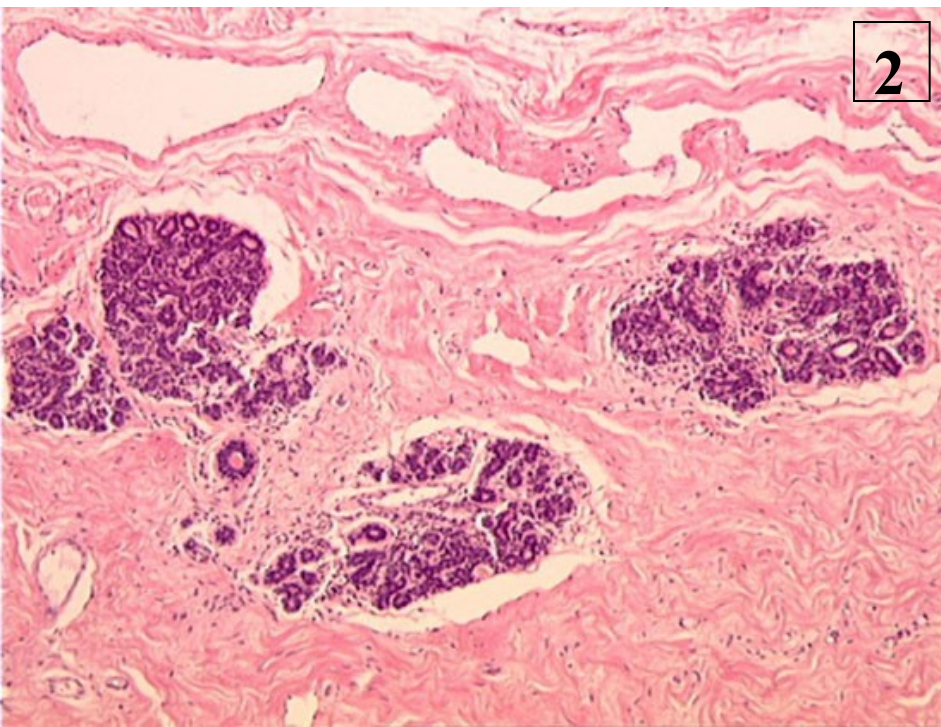
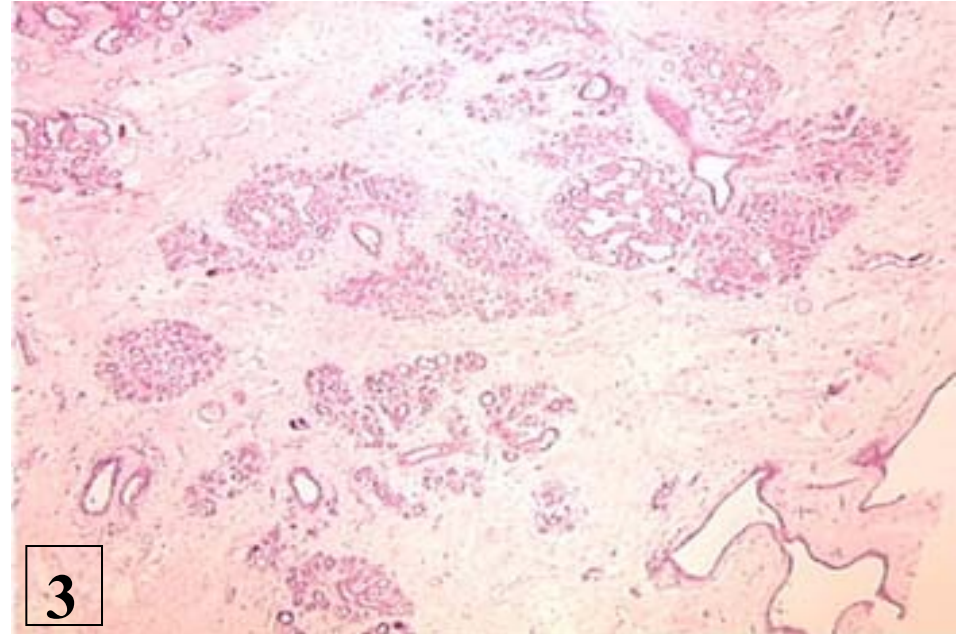
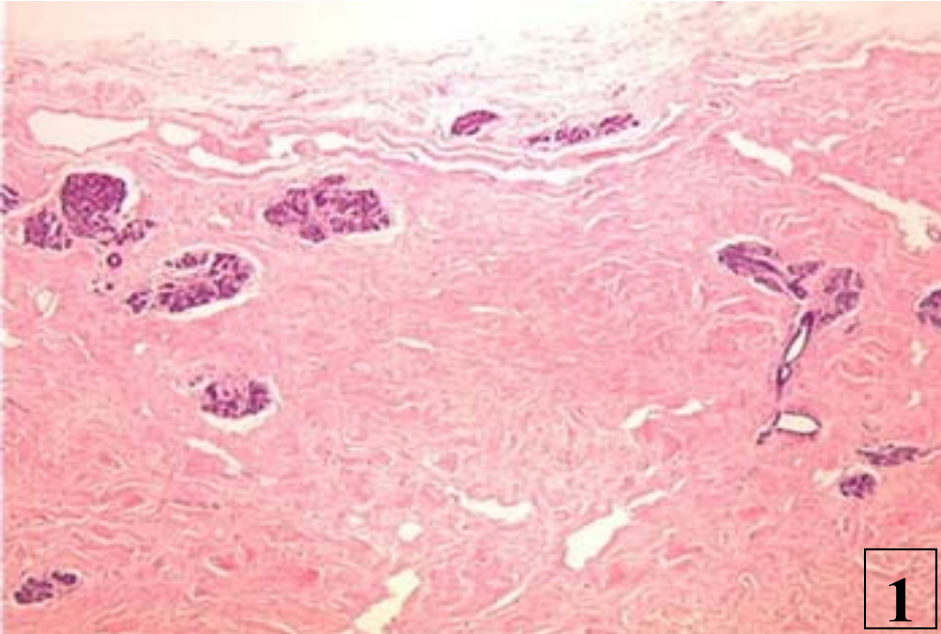


Mléčná žláza a funkční stav

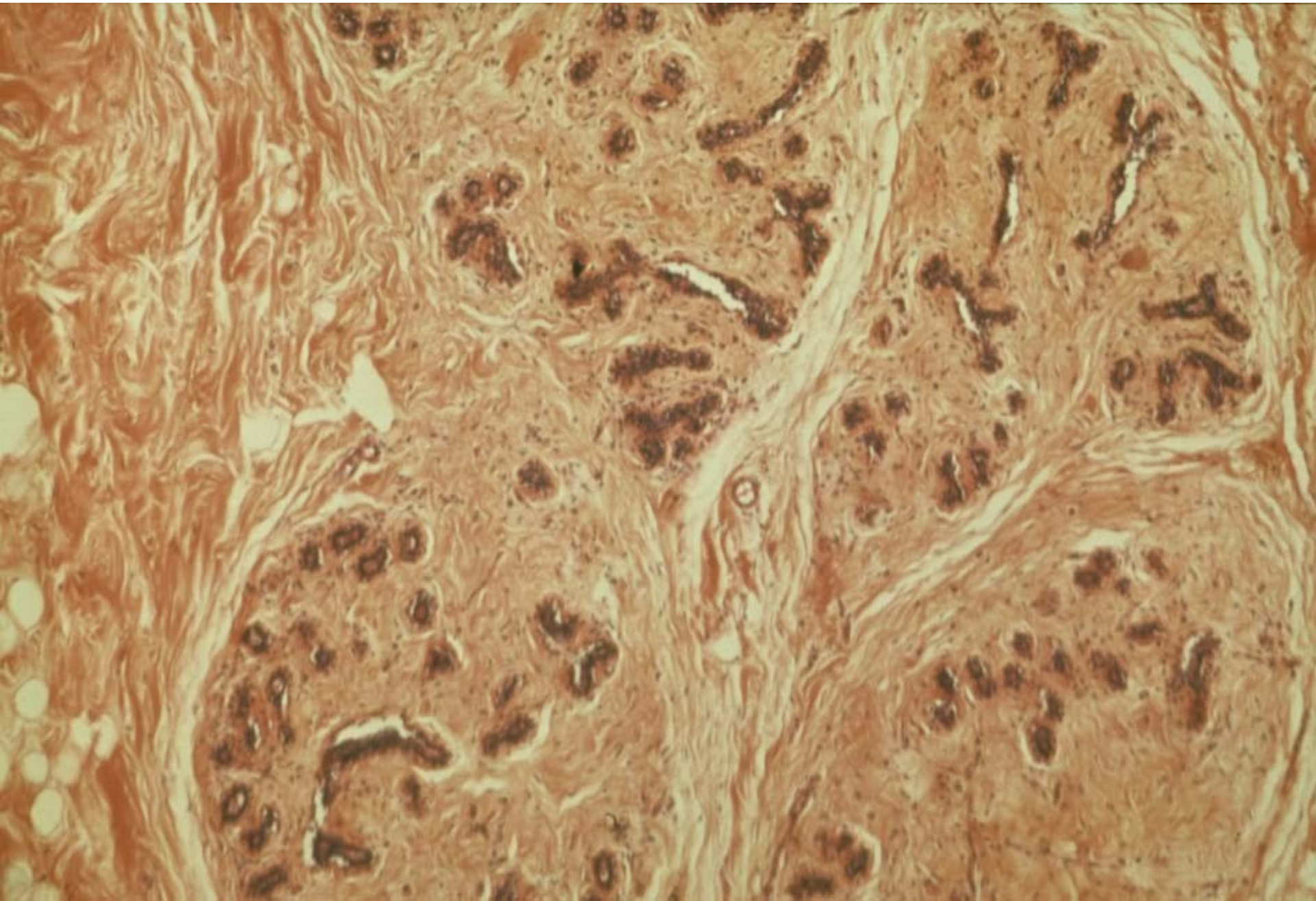
- novorozenecké období
- dětství ★
- puberta
- dospělost – v klidu
 - v těhotenství
 - během laktace
 - v regresi
- senium
- mužská mléčná žláza ★



Mamma non lactans (1, 2) and mamma lactans (3,4)

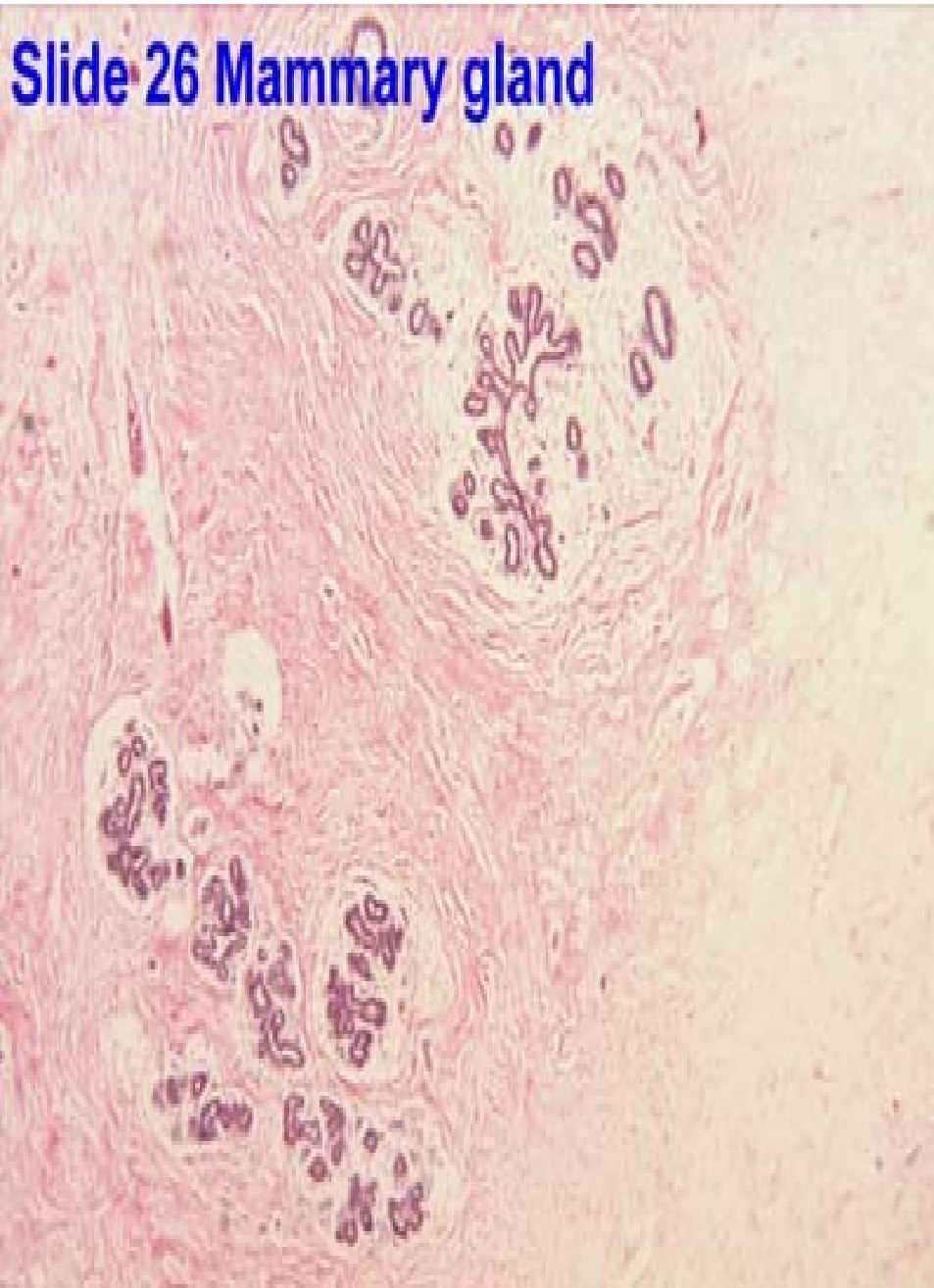


Mamma non lactans (infantilní)

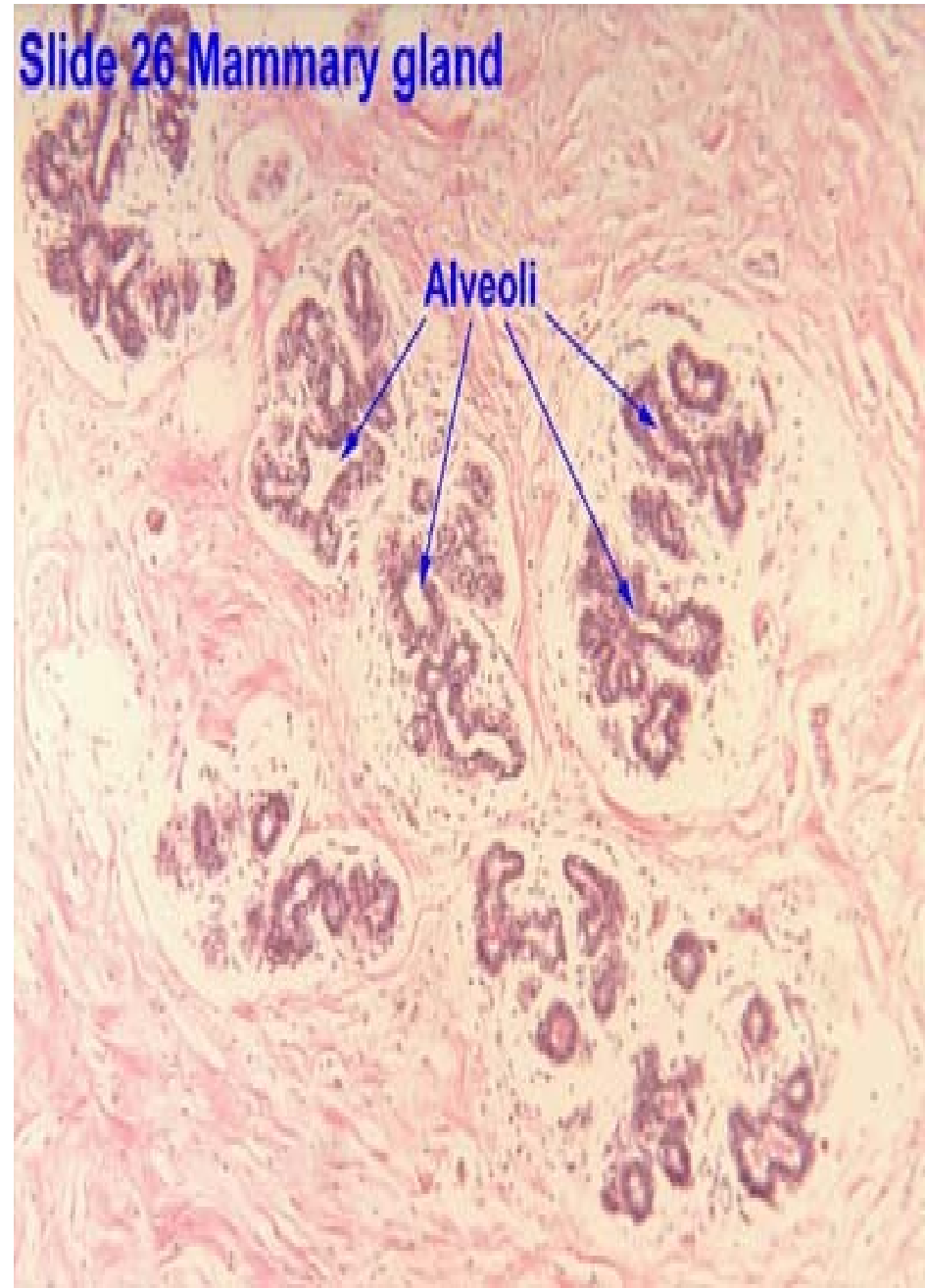


Mamma non lactans (dospělá) - vliv ovarialních steroidů v průběhu cyklu

Slide 26 Mammary gland



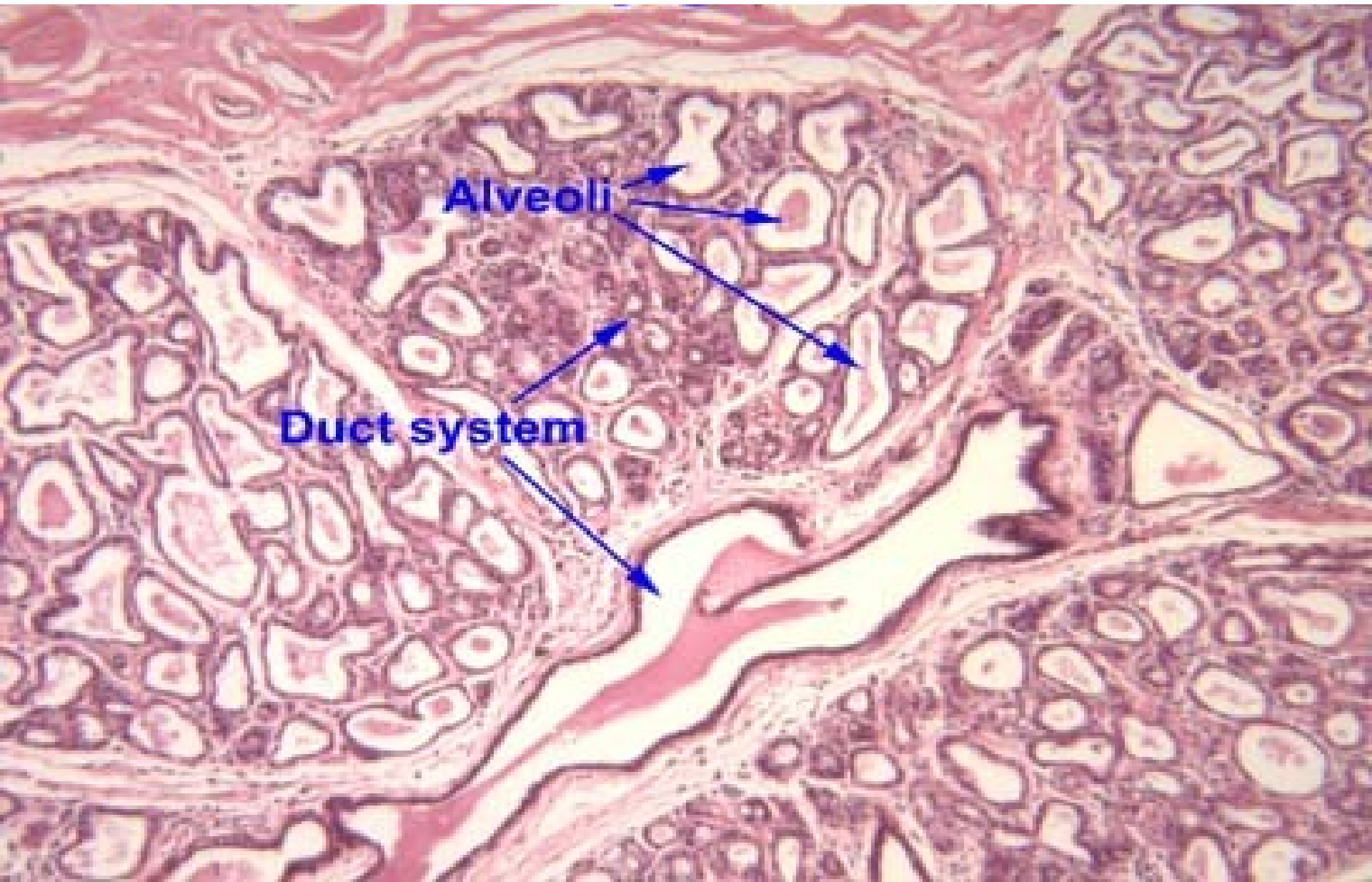
Slide 26 Mammary gland

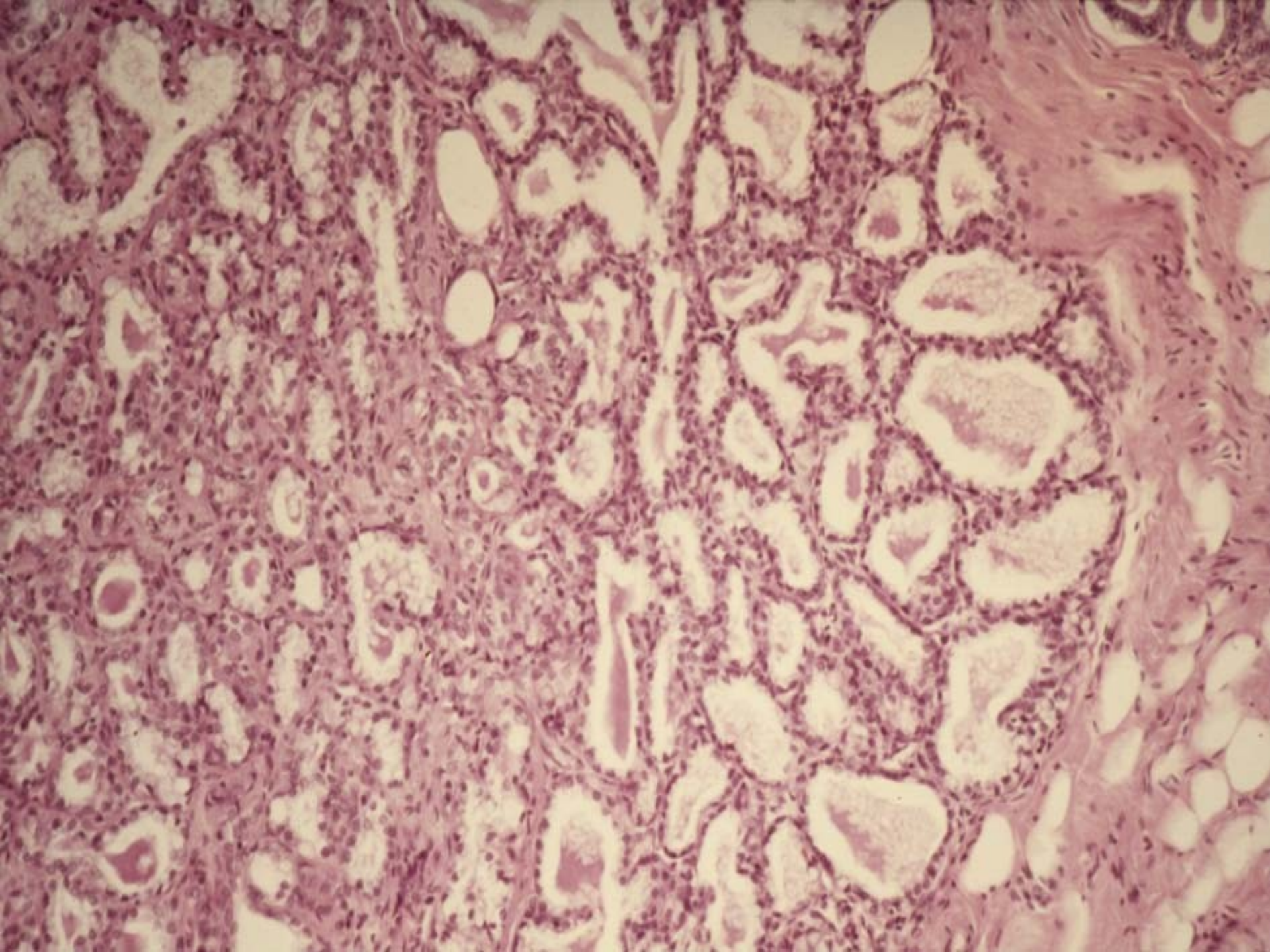


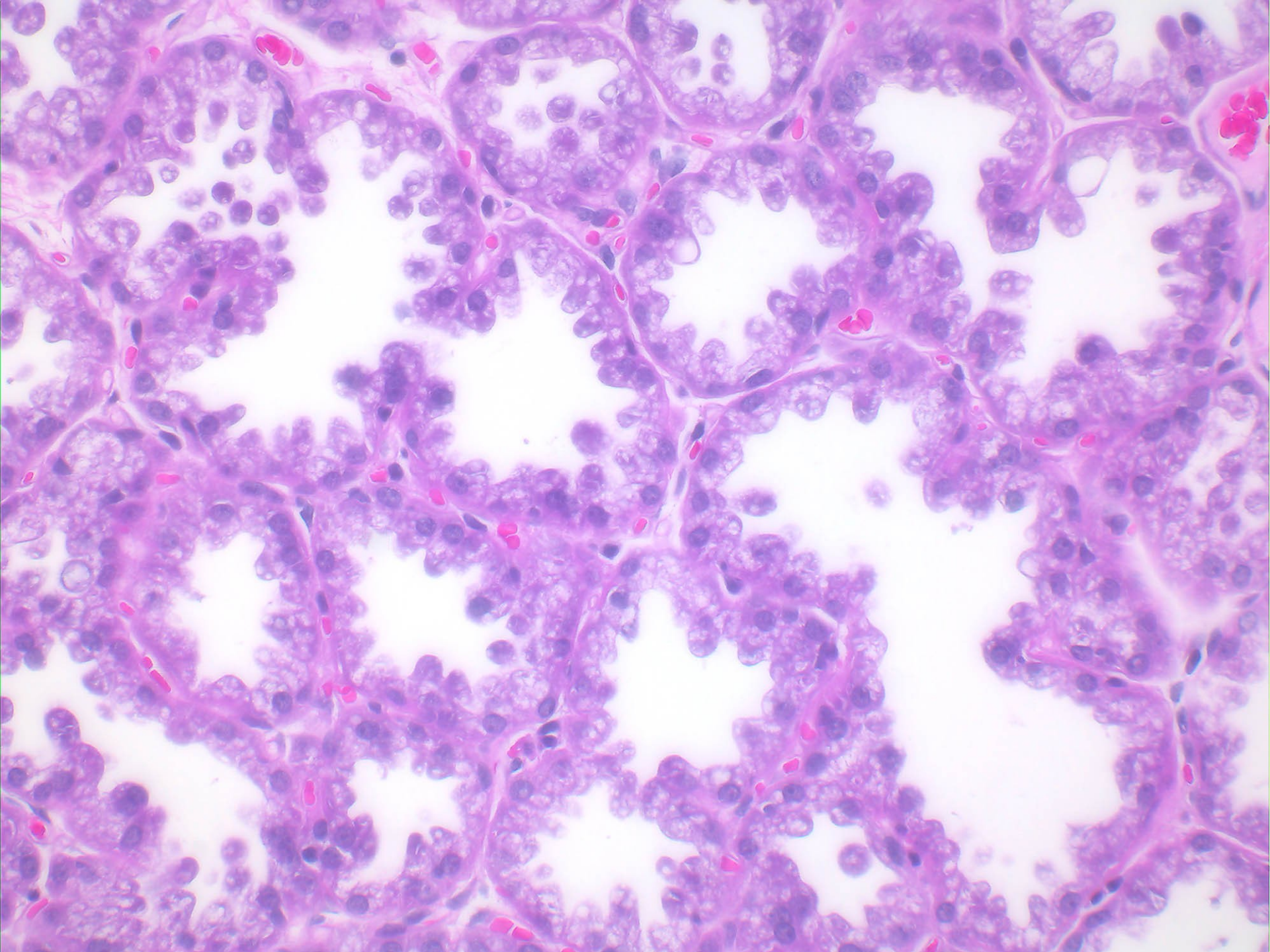
Mamma lactans (v těhotenství a v době kojení) - prolaktin

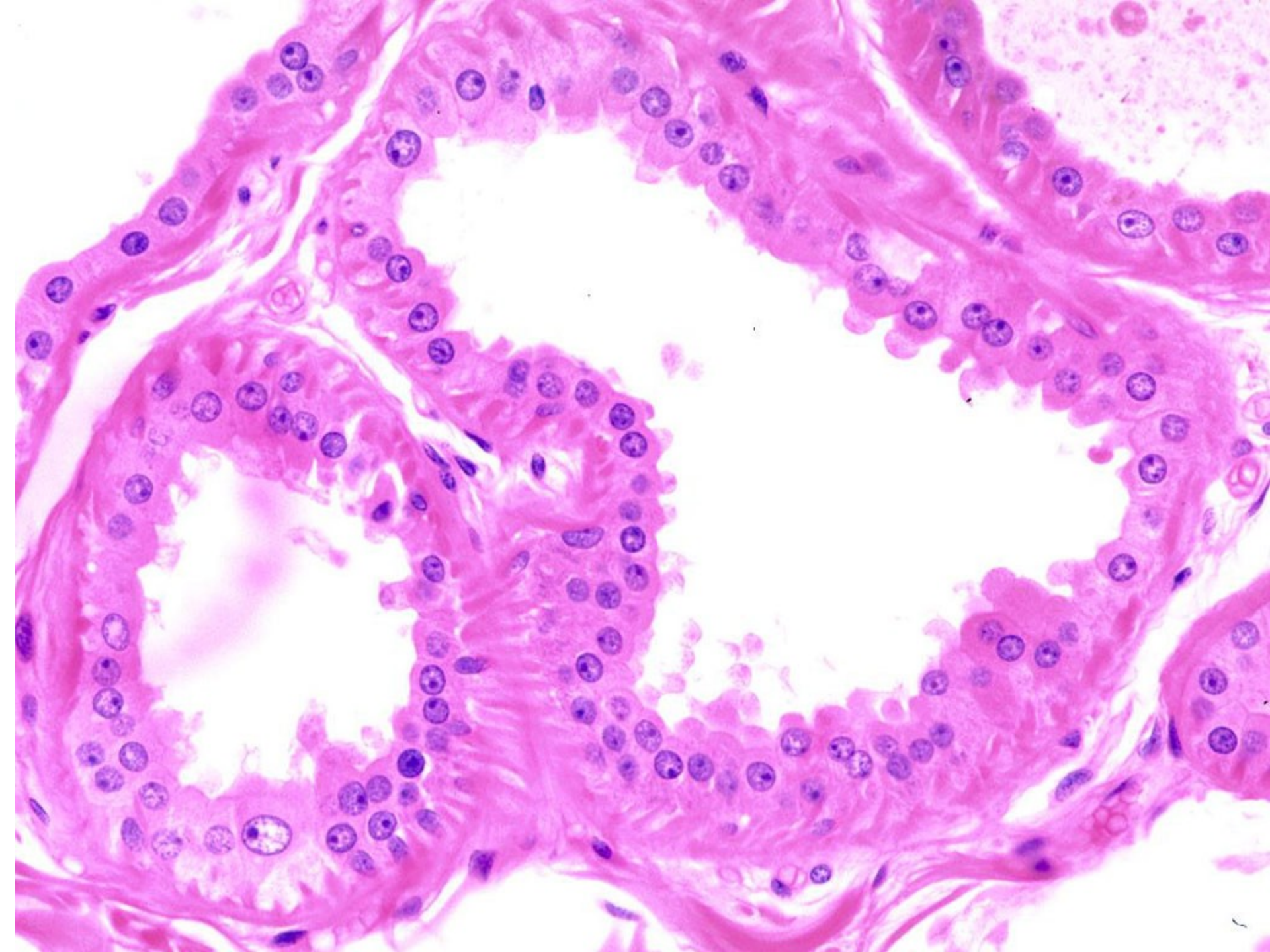
colostrum – méně tuku, Ly, Neu (kolostrální tělíska), IgA

mléko – lipidy, sacharidy, proteiny, soli a vitamíny, Ig

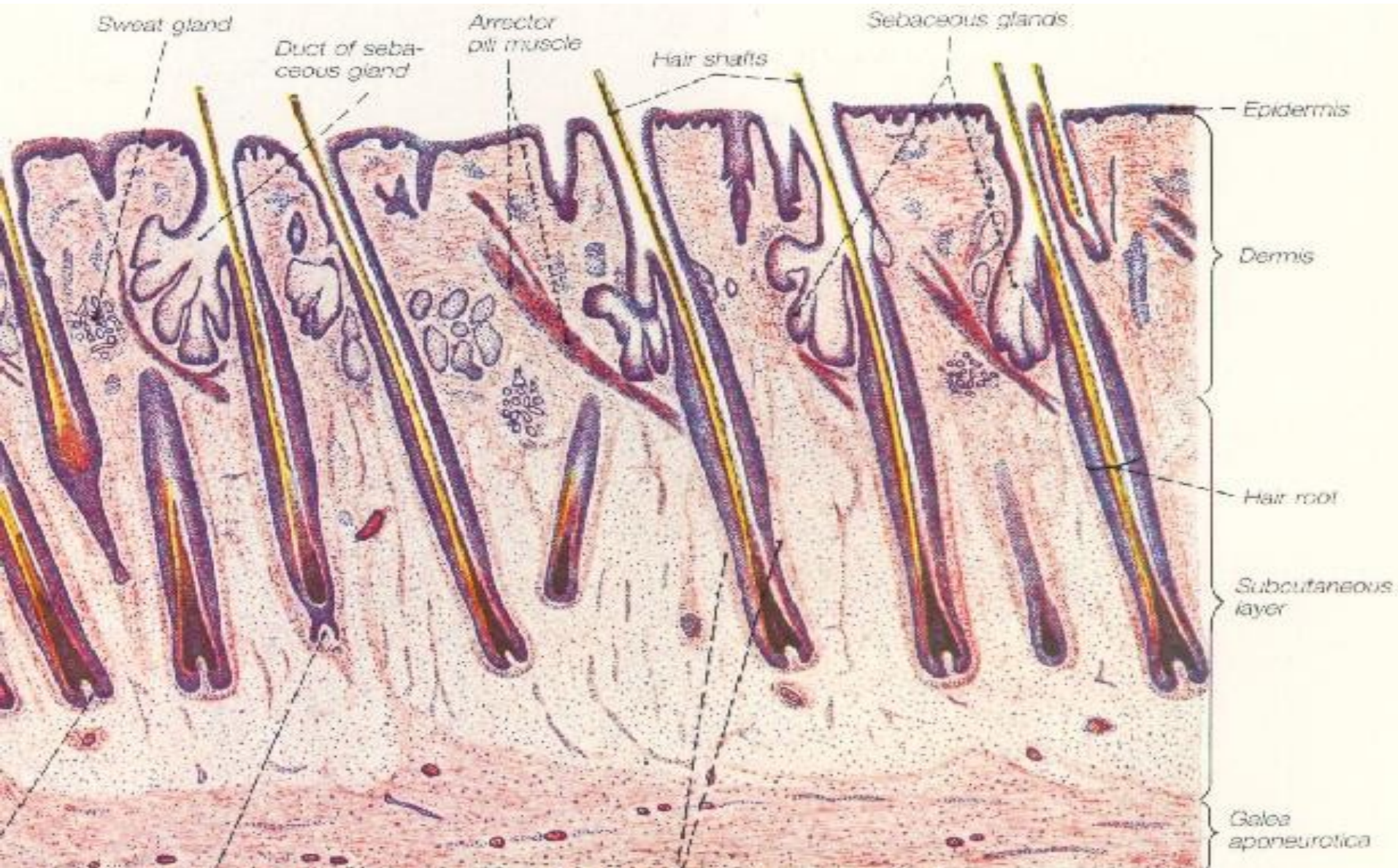




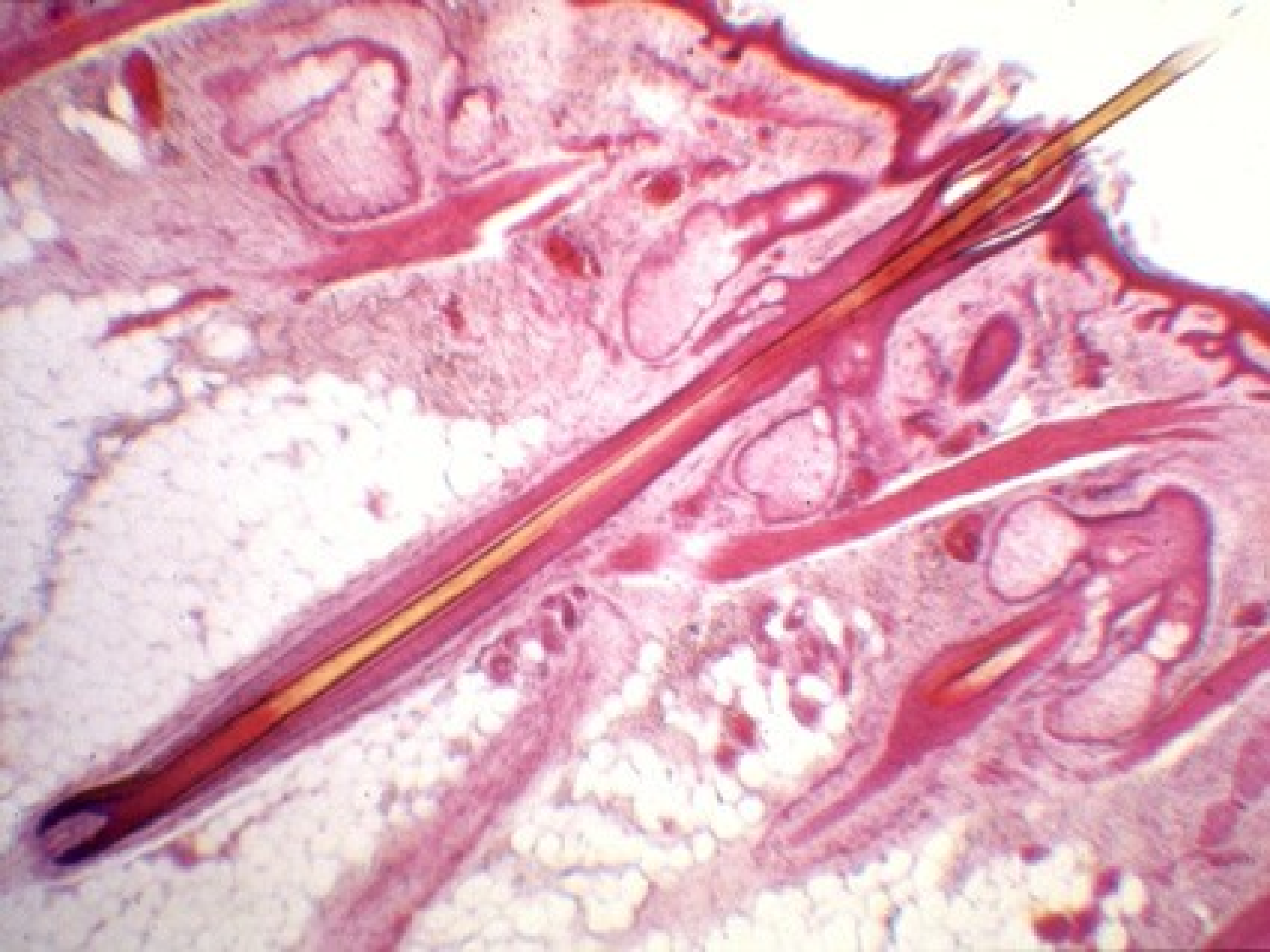



Kůže s vlasy



Musculus arrector pili – hladké svalové buňky (při kontrakci „husí kůže“)



Vlas (pilus): scapus - radix - bulbus pili

vlas:

- kutikula vlasu
- cortex
- (medulla)

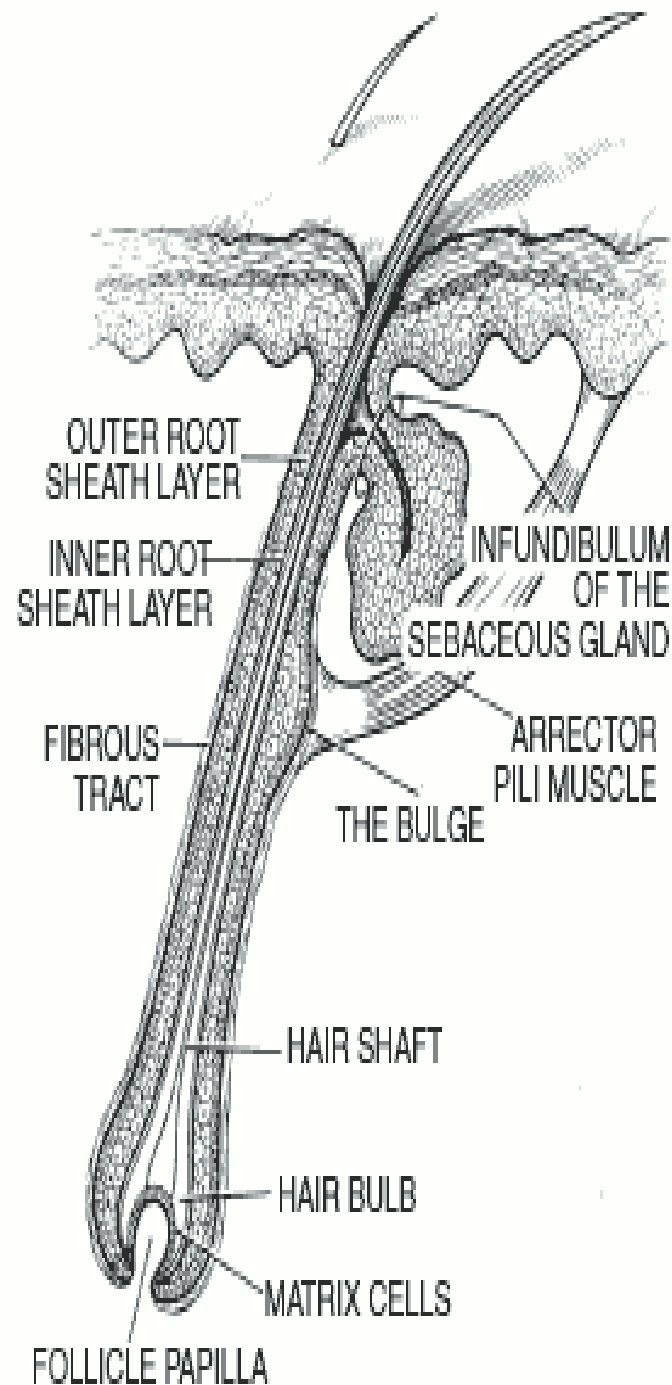
vlasový folikul:

- kutikula pochvy
- epitelová pochva – vnítrní a zevní
- vazivová pochva

vlasová cibulka: mitoticky aktivní buňky + pigmentové bb.

- diskontinuální růst vlasu i keratinizace

papila: vazivo + cévy + nervy

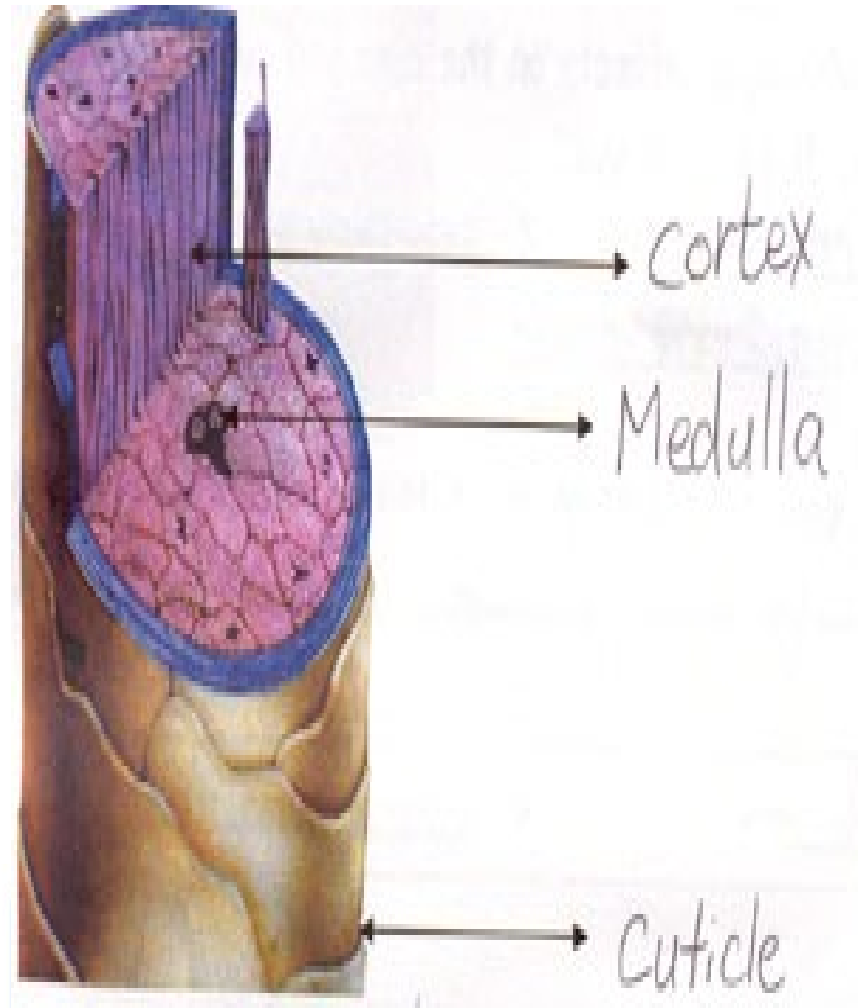


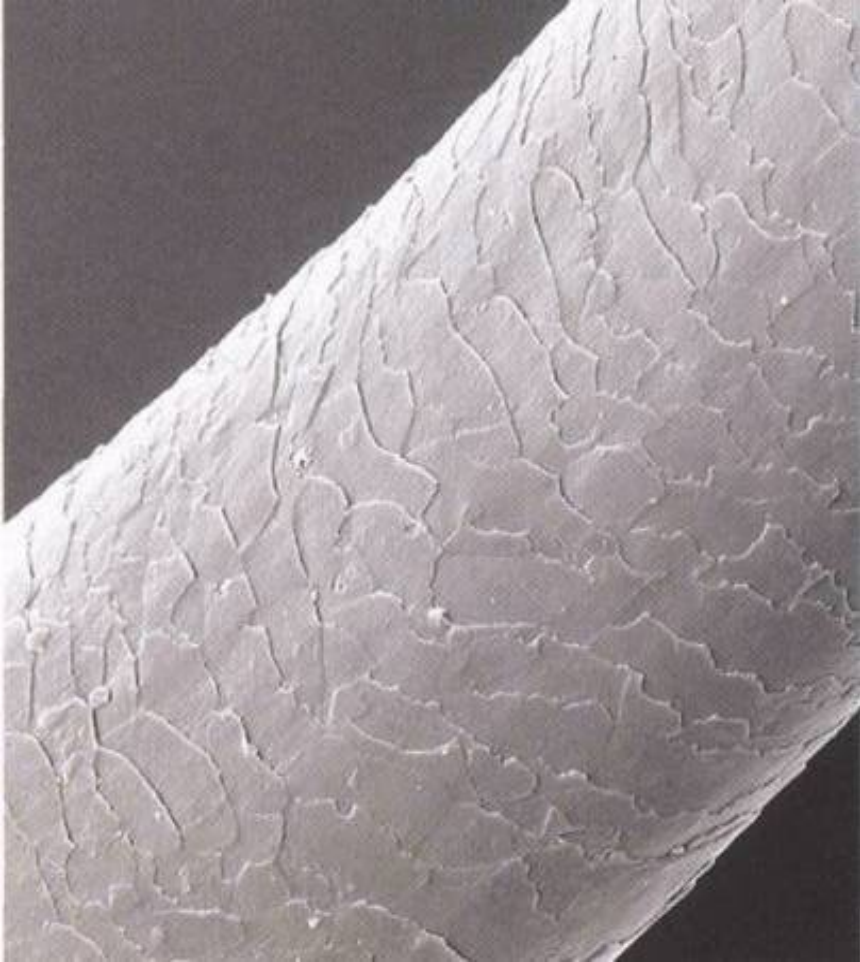
Vlas:

- **dřeň** – 1-2 sloupce keratinizujících polygonálních bb.,
- **kůra** – pevně adherující vřetenovité bb.,


bb. kůry i dřeně obsahují vzduchové vakuoly, lipidové kapky, pigment, keratohyalin. Granula

- **kutikula vlasu** – 1 vrstva kubických bb.
(překrývají se volnými plochými konci






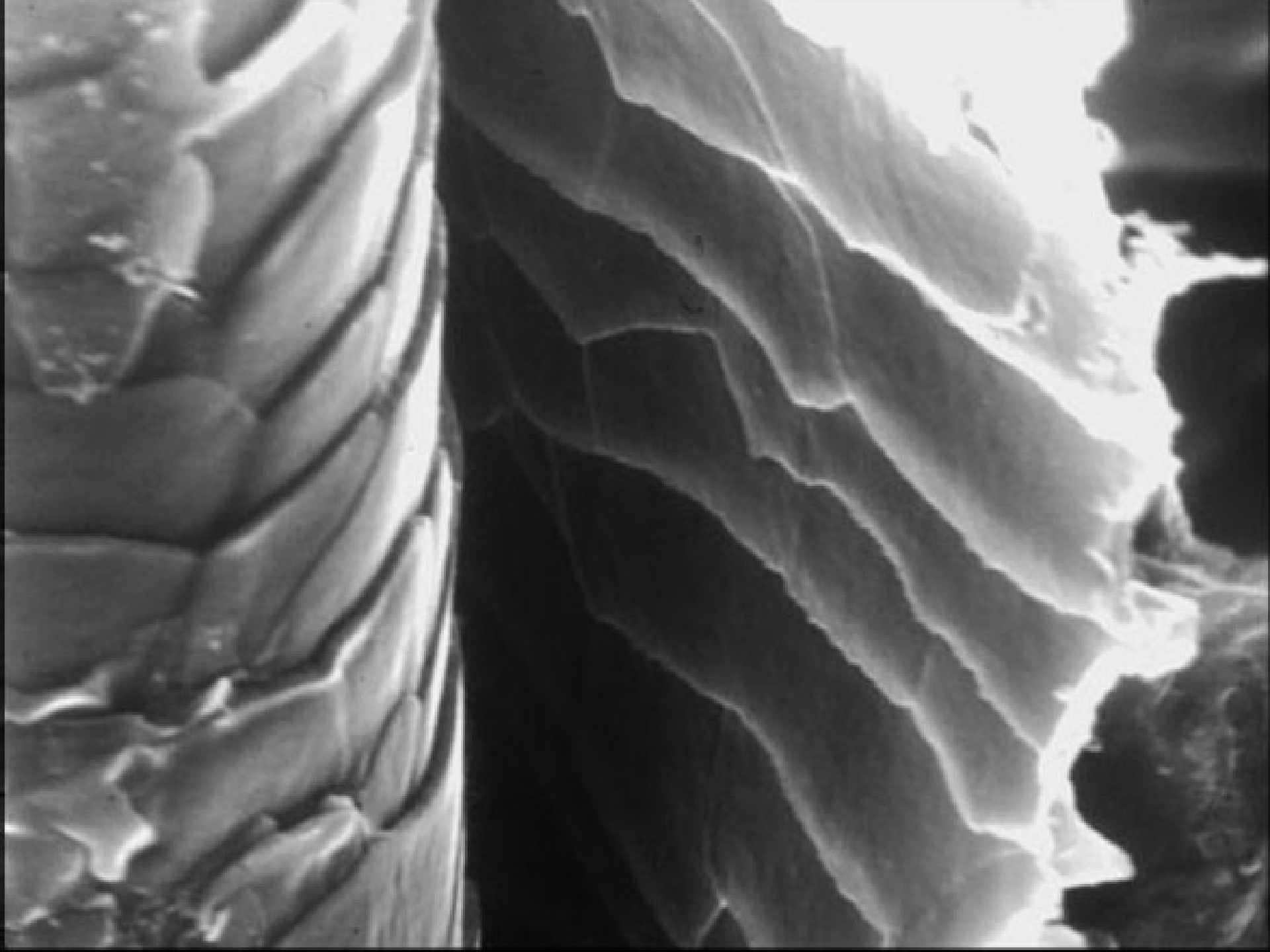
spruce-cone



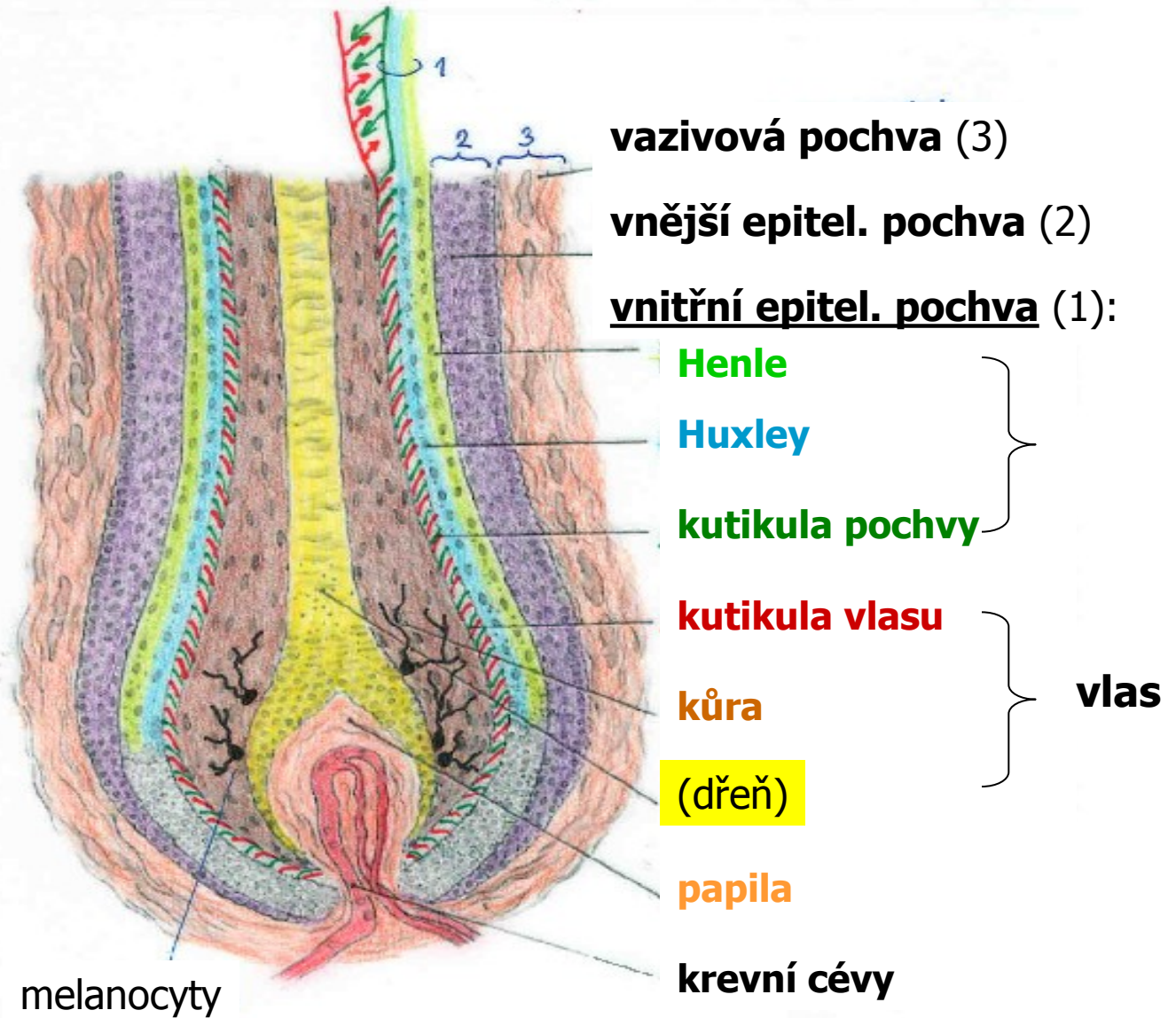
hair

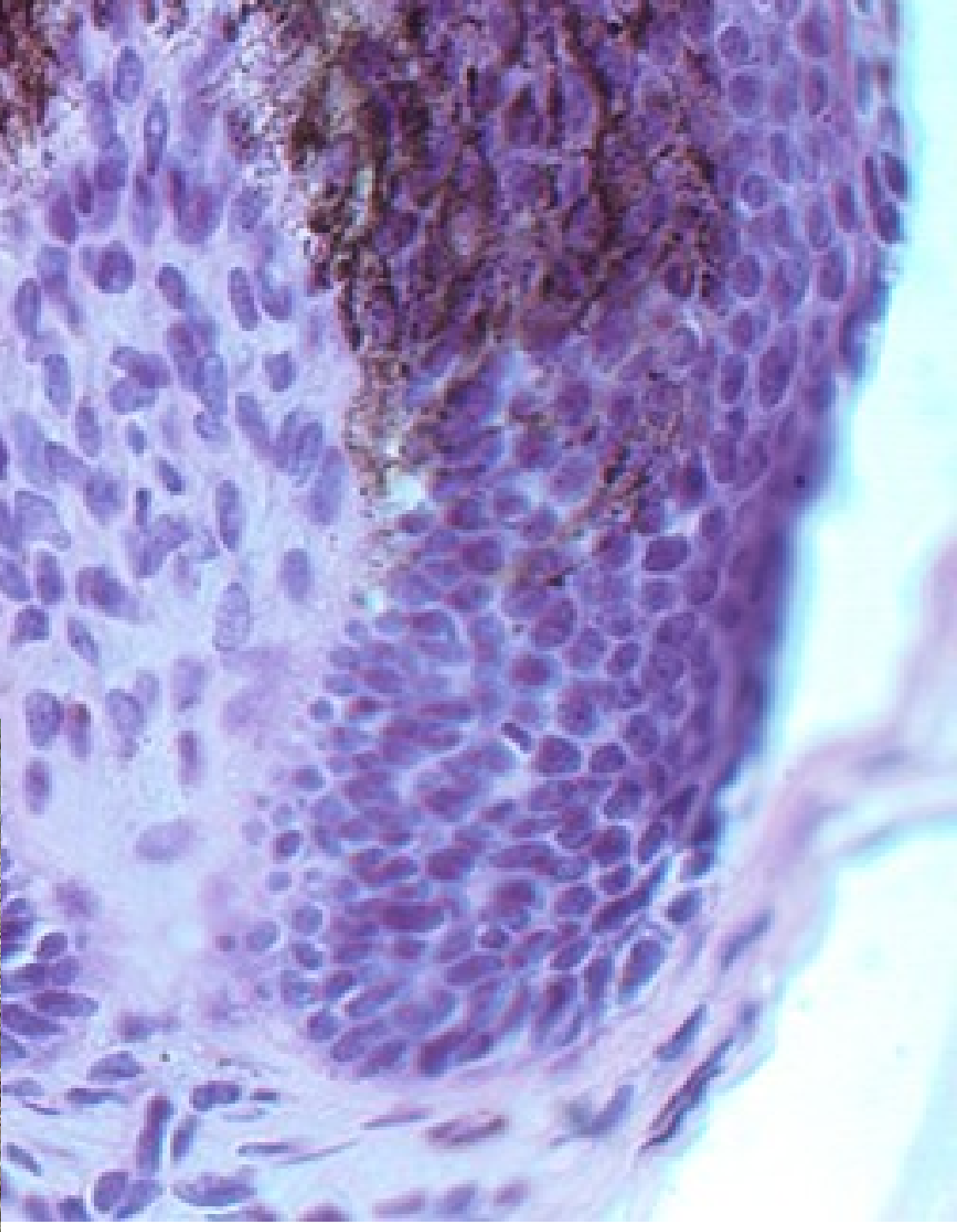
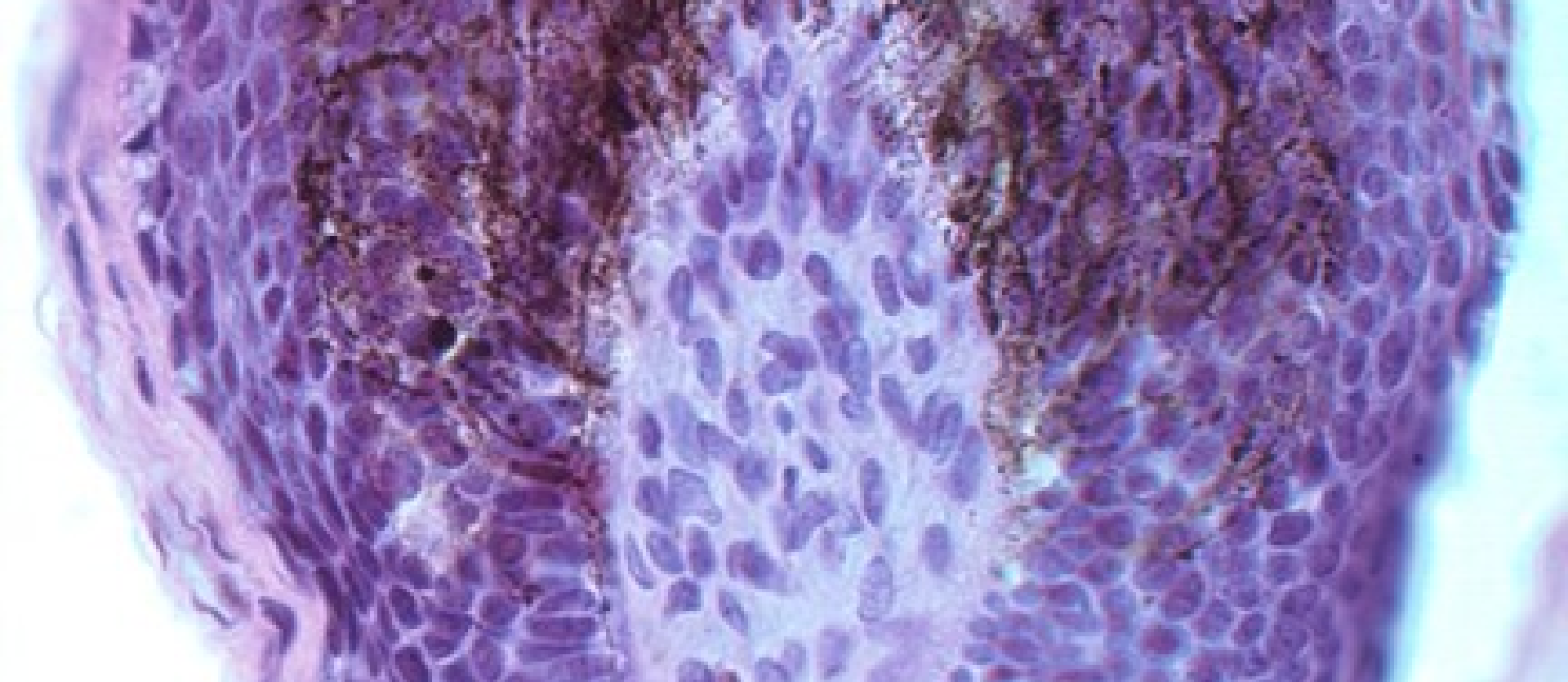
Hair cuticle

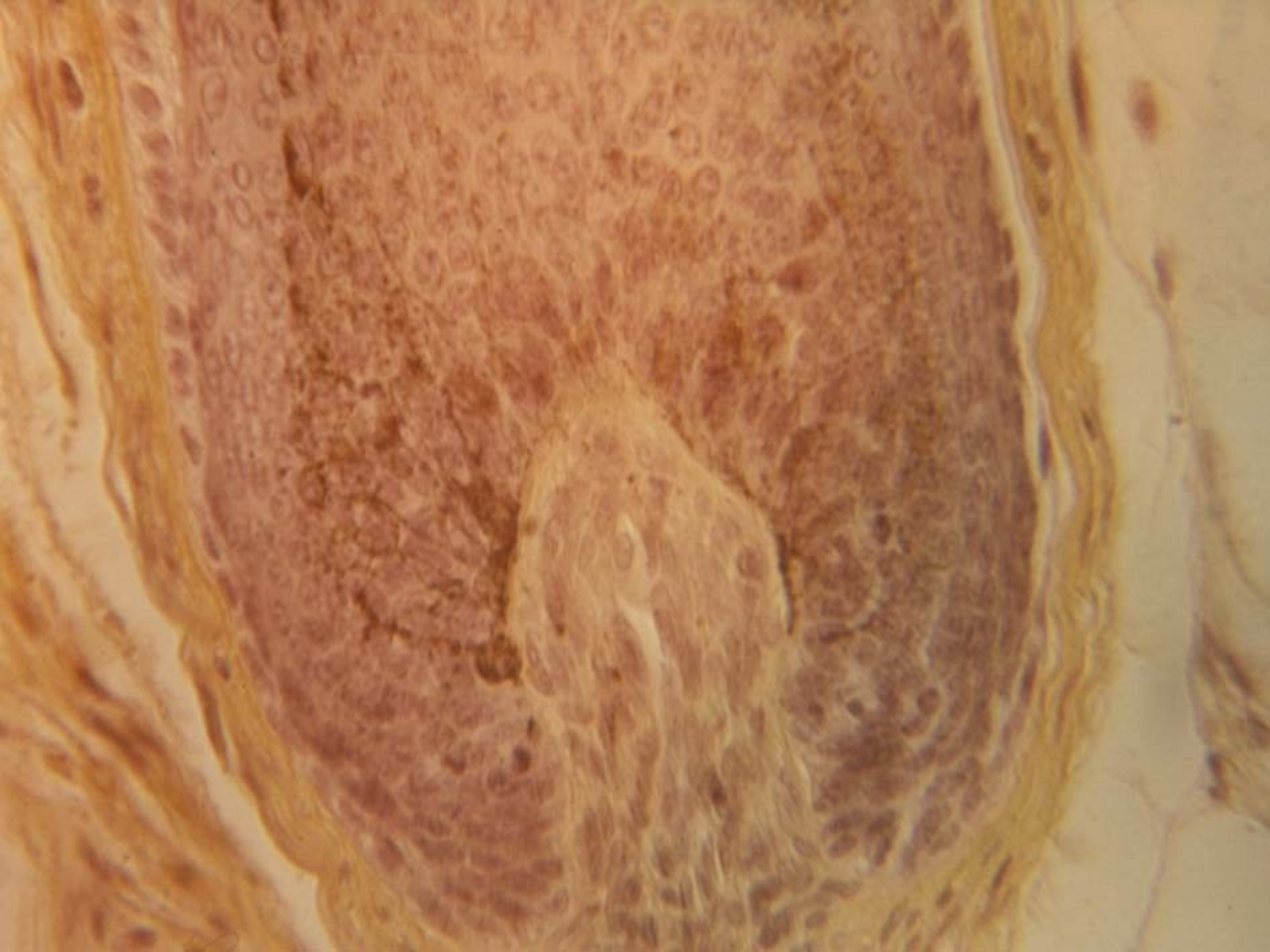




Vlas / hair / pilus







Nehet (unguis)

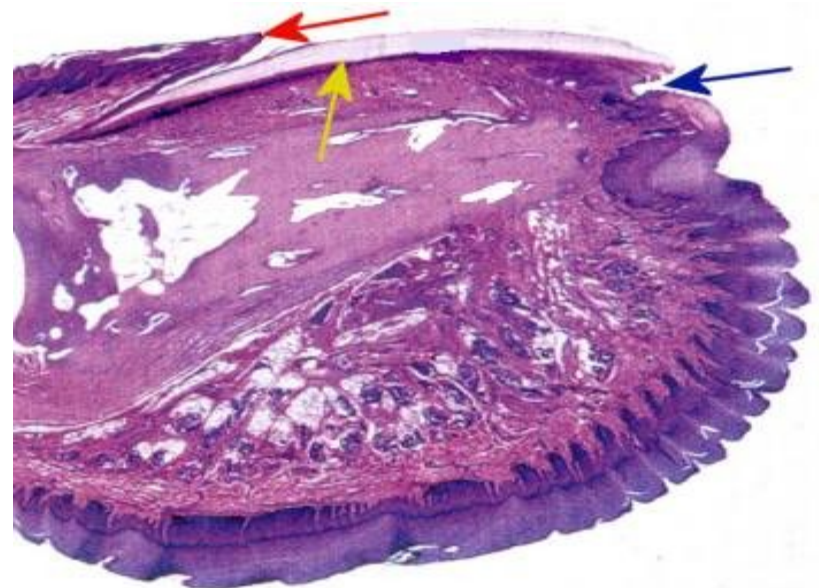
tělo + kořen (pod kožní řasou - eponychium), hyponychium, nehtový val

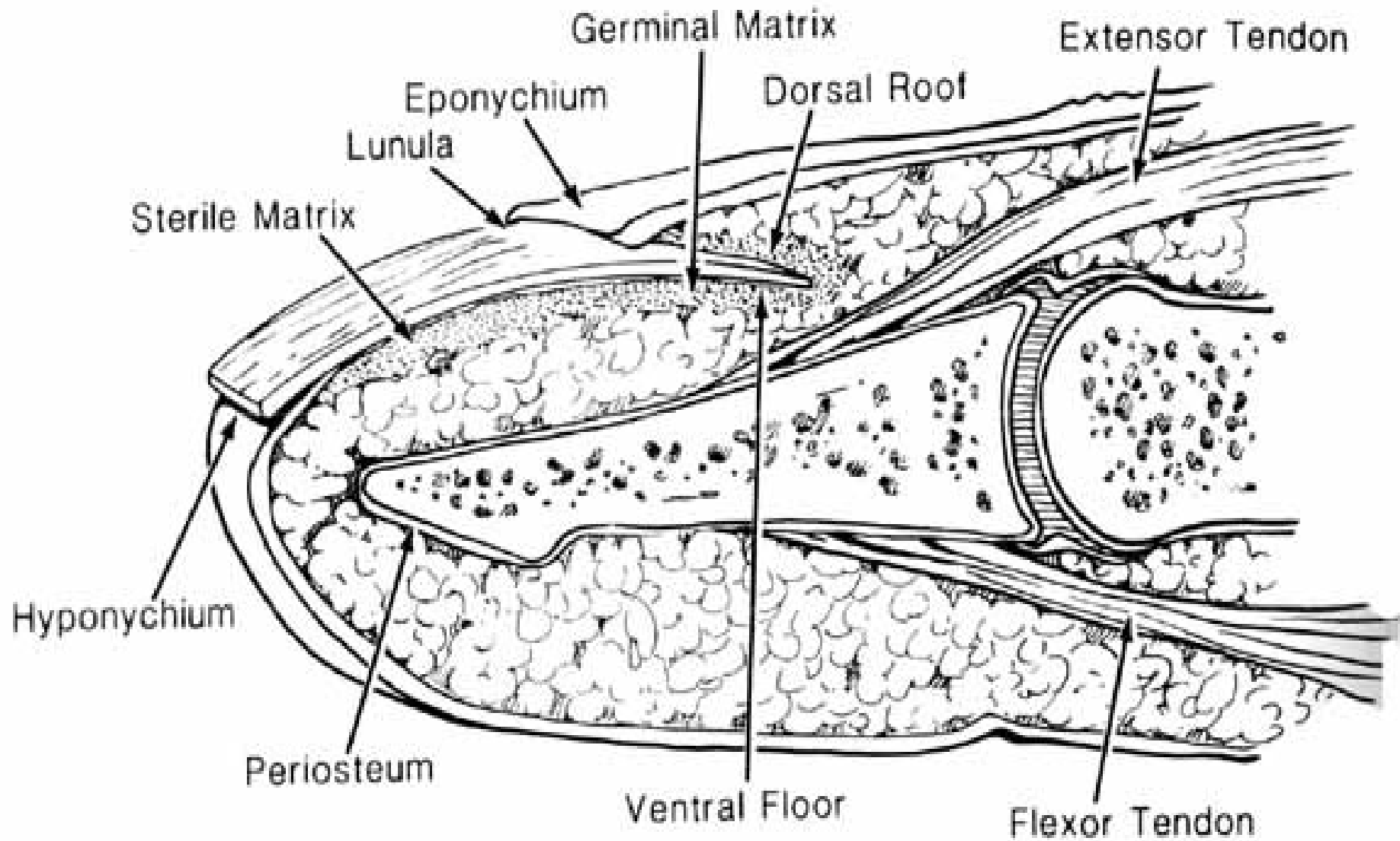
epidermální část nehtu:

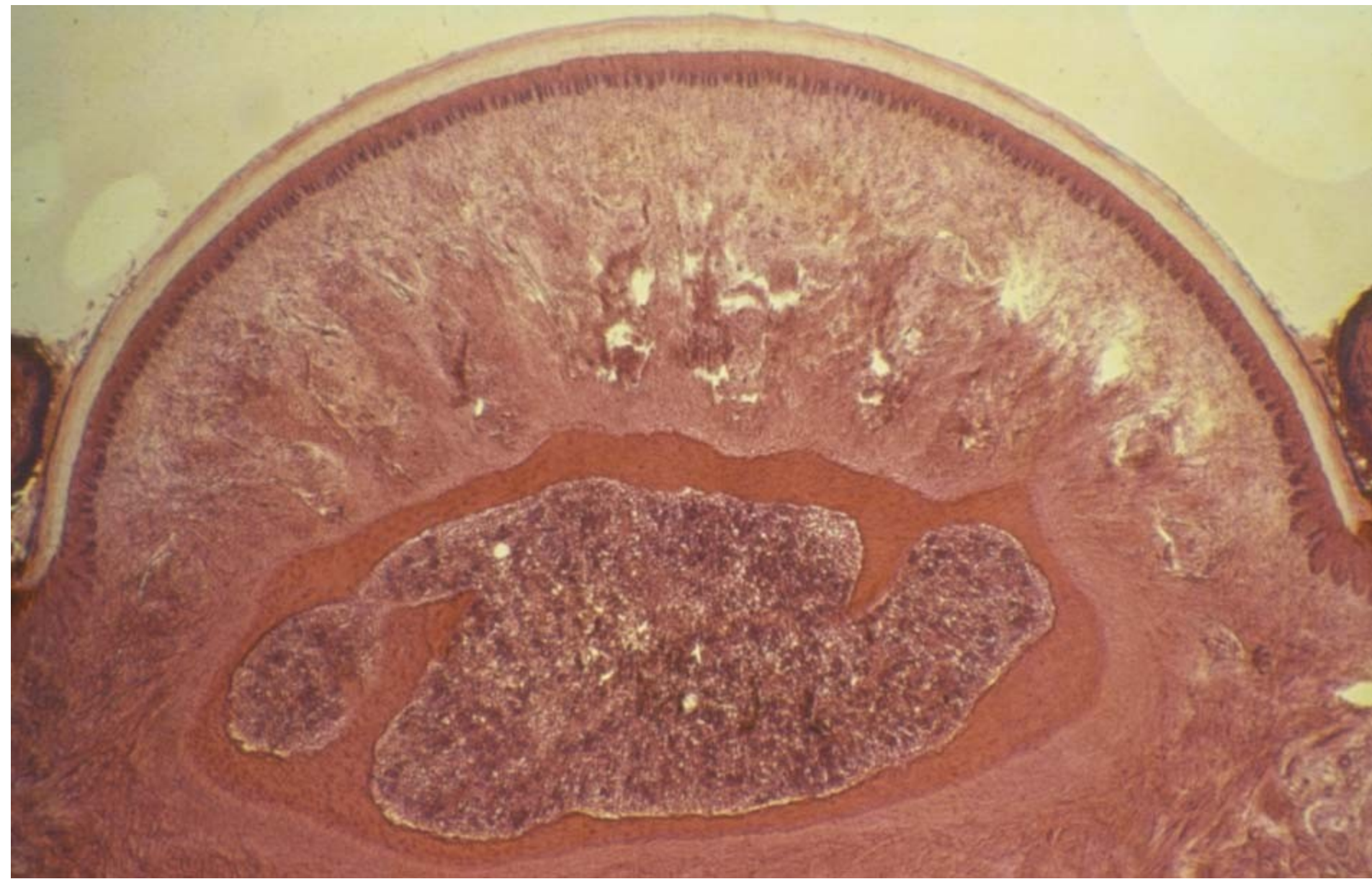
- nehtová ploténka – ploché bb. s volnými konci (distálně) a pyknotickými jádry, lunula – vzduchové vakuoly
- epitelové lůžko – = str. basale a spinosum epidermis

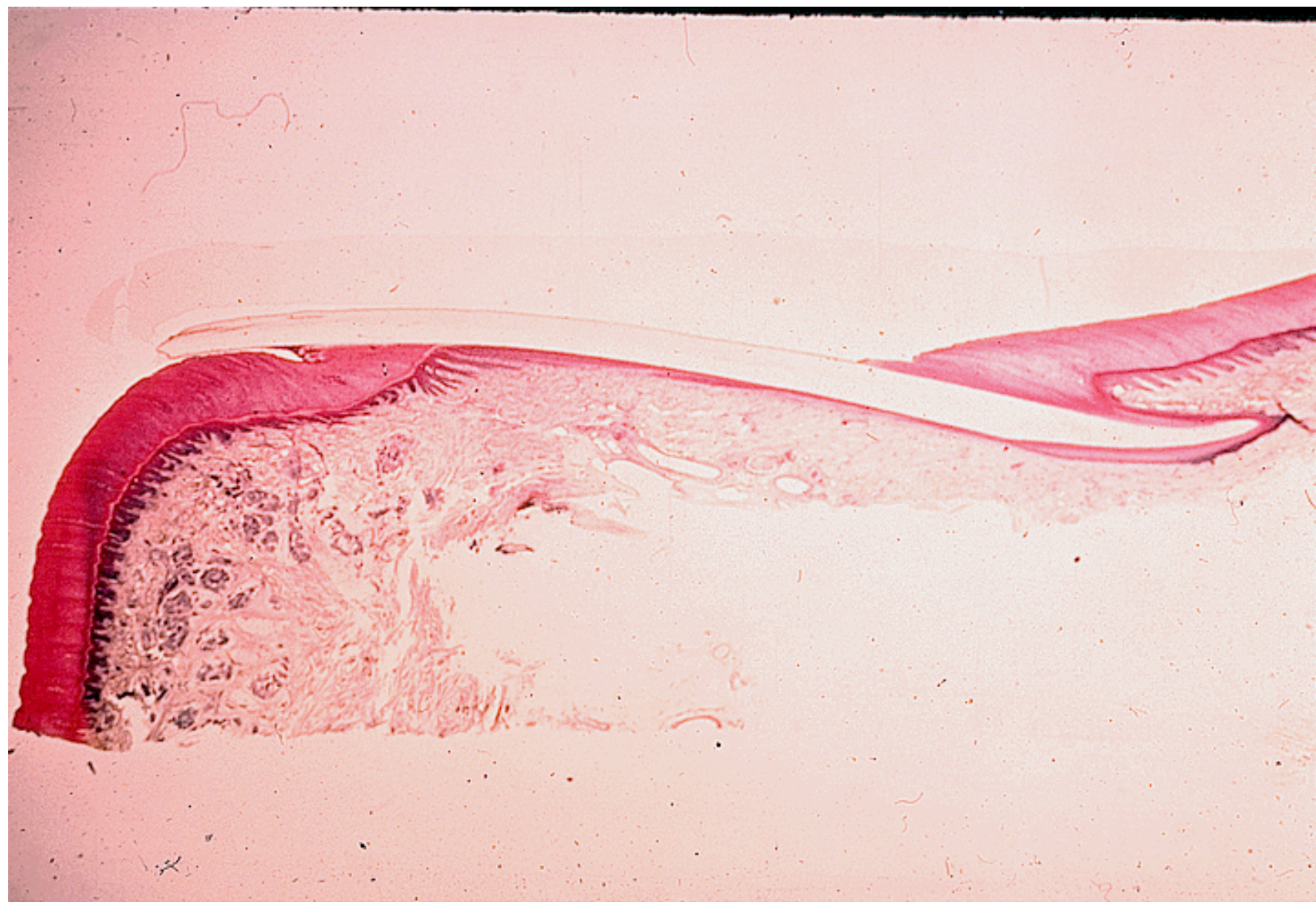dermální část nehtu:

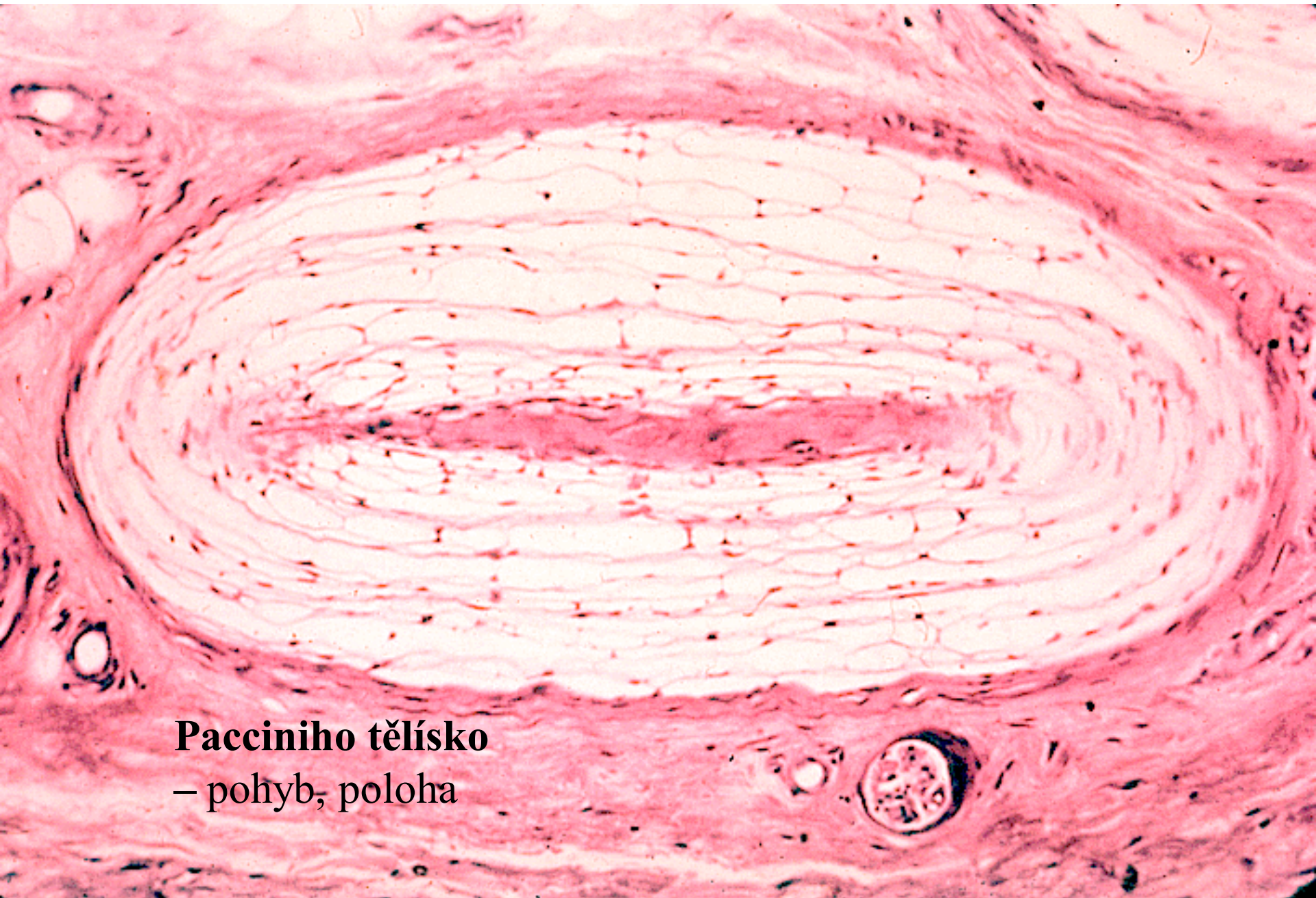vazivo škáry – papily a lišty + kapilární síť





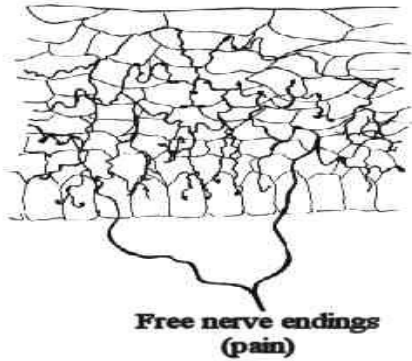






Pacciniho tělísko
– pohyb, poloha

RECEPTORY



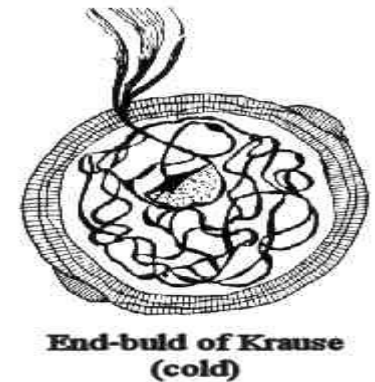
Free nerve endings
(pain)

Volná nervová zakončení
- bolest



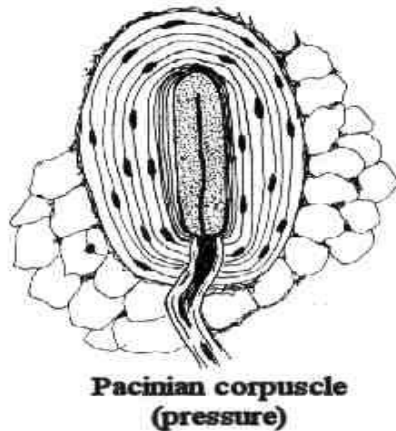
Meissner's corpuscle
(tactile)

Taktilní Meissnerova tělíska
- dotek
v kůži na konečcích prstů, rtů,
tělních otvorů a bradavek prsních



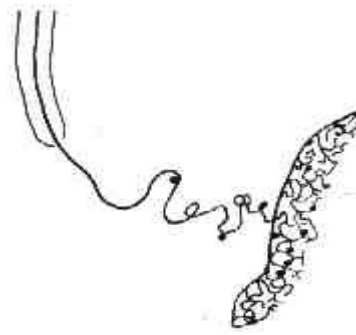
End-bulb of Krause
(cold)

Krauseho tělíska
v kůži, spojivce,
rtech a v jazyku



Pacinian corpuscle
(pressure)

Pacciniho tělíska
– pohyb, poloha

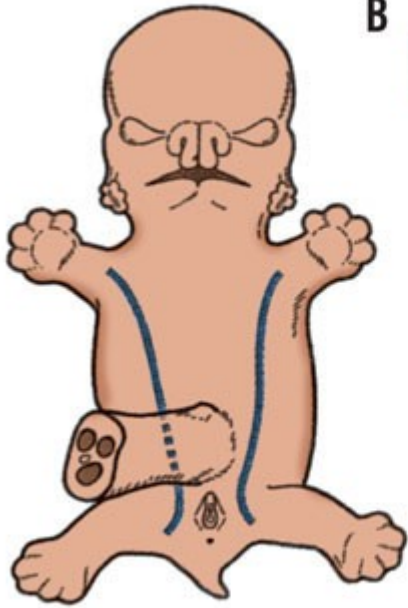


Ruffini's end organ
(heat)

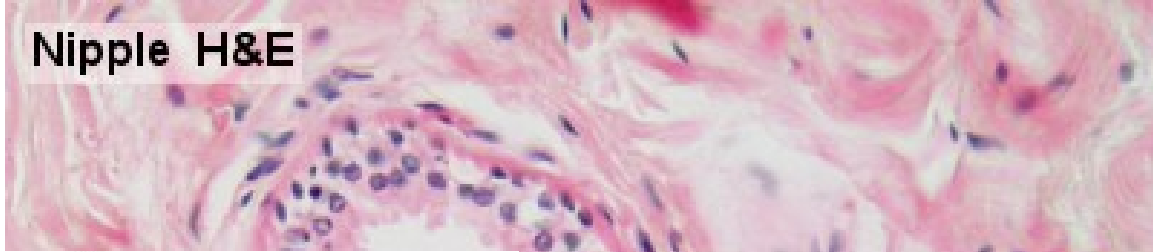
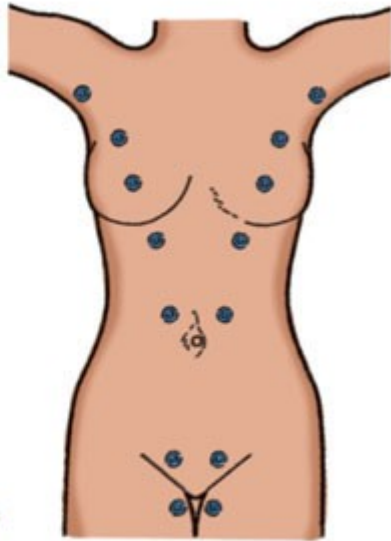
Ruffiniho nerv. zakončení

Nipple H&E

A

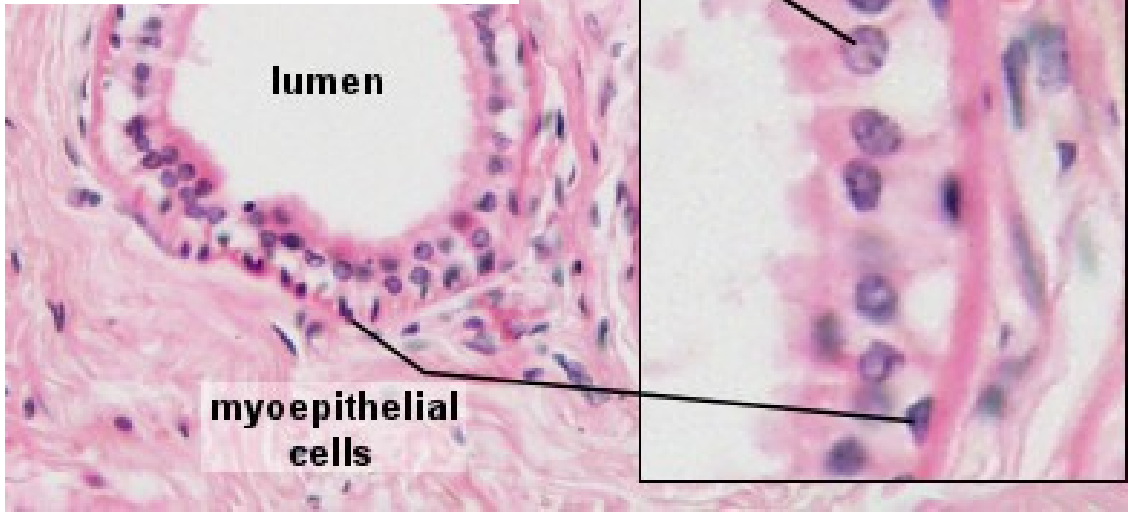

B



n

myoepithelial cells

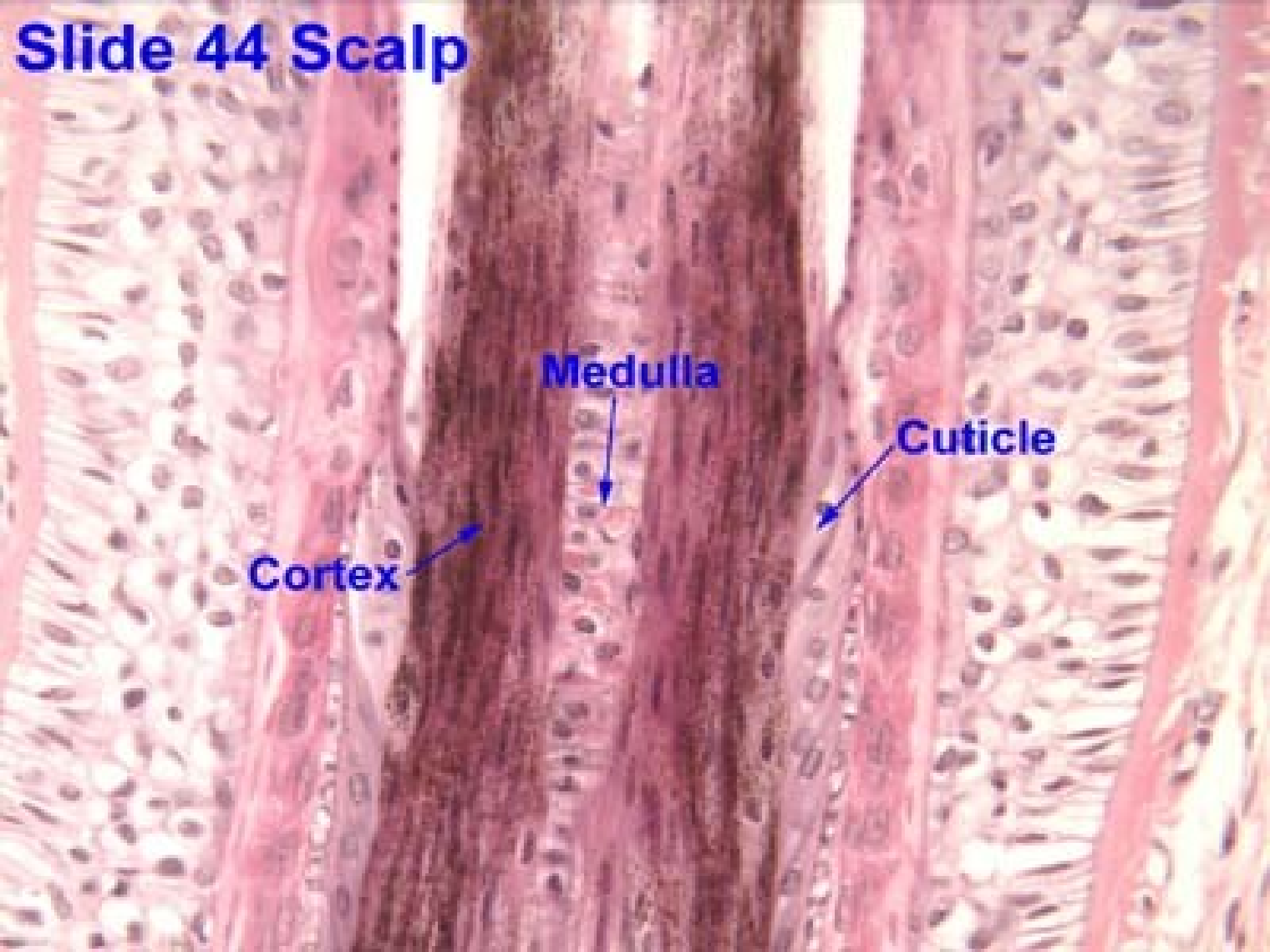


lumen

myoepithelial cells

Copyright ©2006 by The McGraw-Hill Companies, Inc. All rights reserved.

Slide 44 Scalp



Cortex

Medulla

Cuticle

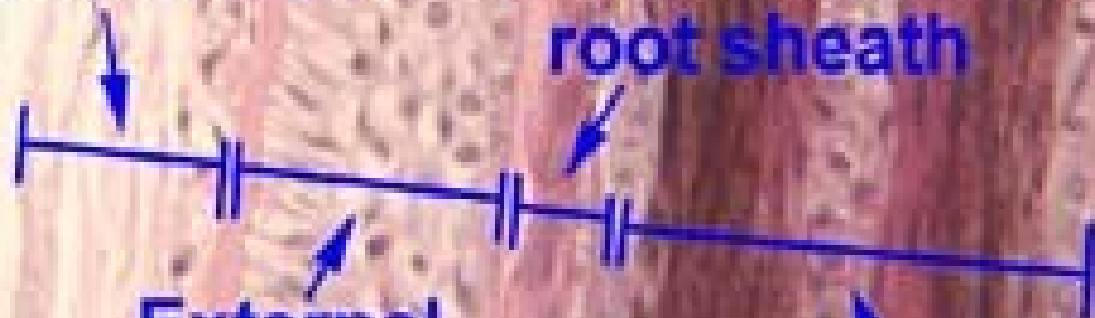
Slide 44 Scalp

Connective tissue sheath

Internal root sheath

External root sheath

Hair shaft



Děkuji za pozornost

