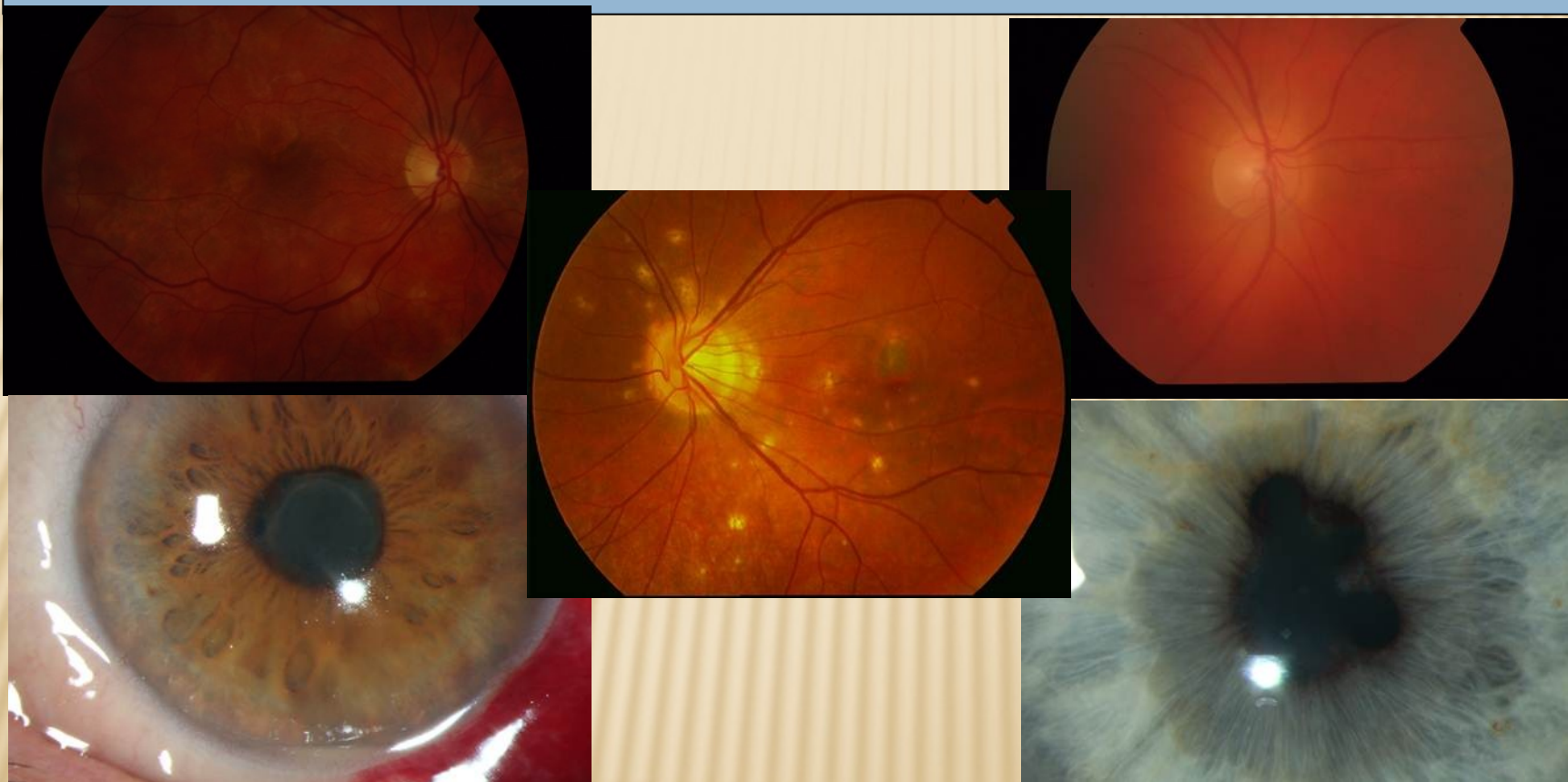


ZÁNĚTY ŽIVNATKY - UVEITIDY



MUDr. Karkanová Michala, Oční klinika LF MU a FN Brno

přednostka prof. MUDr. E. Vlková, CSc.

ANATOMIE A FYZIOLOGIE ŽIVNATKY (UVEY)

3 části:

- duhovka (iris)
- řasnaté těleso (corpus ciliare)
- cévnatka (choroidea)

Funkce:

- regulace vstupu světla do oka zornicí
- akomodace
- produkce komorové vody
- zabezpečení výživy světločivných elementů a pigmentového epitelu sítnice

DEFINICE ZÁNĚTŮ ŽIVNATKY (UVEITID)

Uveitida – zánětlivé postižení živnatky

- Nitrooční zánět způsobuje poškození endotelu nitroočních cév s následným zhroucením hematoikulární bariéry.
- Dochází k dilataci cév, k prosakování intravaskulárního obsahu do extravaskulárního prostoru, k migraci leukocytů a jiných buněk.

KLASIFIKACE UVEITID

Anatomická:

- přední (iritis, iridocyclitis)
- intermediální (pars planitis, cyclitis, vitritis)
- zadní (choroiditis, chorioretinitis)
- všechny části (panuveitis)

Klinická:

- akutní - příznaky náhle, netrvají déle než 6 týdnů
- chronická - pozvolný nástup příznaků, trvání déle než 6 týdnů

KLASIFIKACE UVEITID

Patologická:

- negranulomatózní – akutní vznik, krátké trvání, výrazná ciliární injekce, drobné precipitáty na endotelu rohovky, výrazná tyndalizace, fibrinózní exsudát, postižení choroidey vzácné
- granulomatózní – vznik pozvolný, průběh protrahovaný, nevýrazná ciliární injekce, špekovité velké precipitáty na endotelu rohovky, uzlíky duhovky, vitritis, často postižena choroidea

KLASIFIKACE UVEITID

Podle etiologie:

Exogenní (poranění uvey, invaze mikroorganismu zvnějšku)

Endogenní (vniřní, systémový původ zánětu)

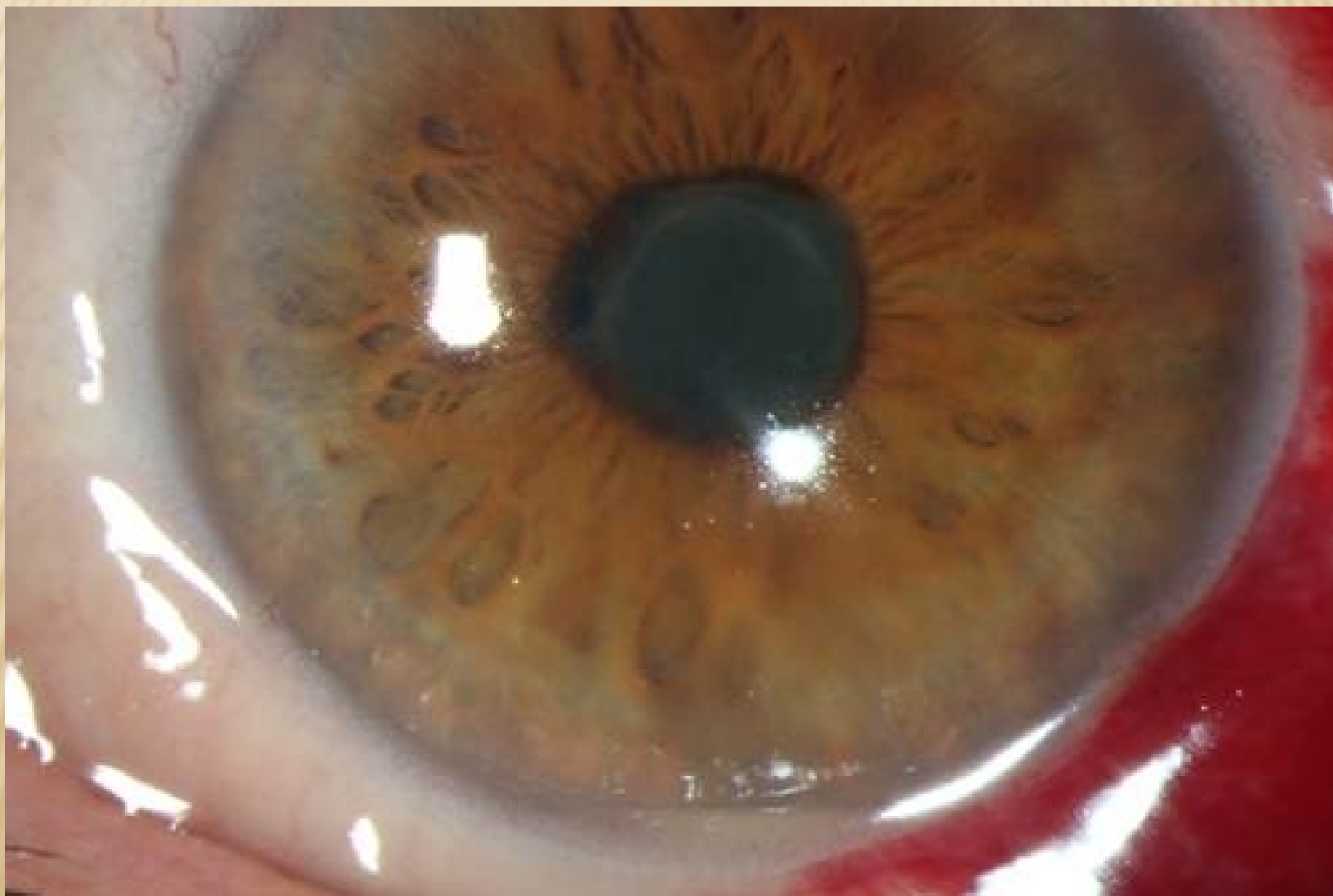- uveitida spojená se systémovým onemocněním (např. ankylozující spondylitida, sarkoidóza, TBC, RS)
- uveitida spojená s parazitární infekcí (např. toxokaróza)
- uveitida spojená s virovou infekcí (např. herpes simplex)
- uveitida spojená s mykotickou infekcí (např. candida)
- idiopatická uveitida (tvoří asi 25% všech uveitid)

AKUTNÍ PŘEDNÍ NEGRANULOMATÓZNÍ IRIDOCYKLITIDA

Projevy a příznaky:

- bolest oka, fotofobie, epifora
- ciliární injekce
- drobné precipitáty na endotelu rohovky, hojně buněk v přední komoře, při těžkém průběhu fibrinózní výpotek v přední komoře, hypopyon
- tvorba zadních synéchií (srůstů mezi duhovkou a čočkou)
- dilatace duhovkových cév
- trvání zánětu několik týdnů
- chronické komplikace (tvorba zadních synéchií v případě opožděné léčby, rozvoj komplikované katarakty)
- léčba: kortikoidy lokálně, parabulbárně, v případě potřeby i celkově, mydriatika, v případě virové etiologie antivirotika

AKUTNÍ PŘEDNÍ NEGRANULOMATÓZNÍ IRIDOCYKLITIDA



AKUTNÍ PŘEDNÍ NEGRANULOMATÓZNÍ IRIDOCYKLITIDA

Etiologie:

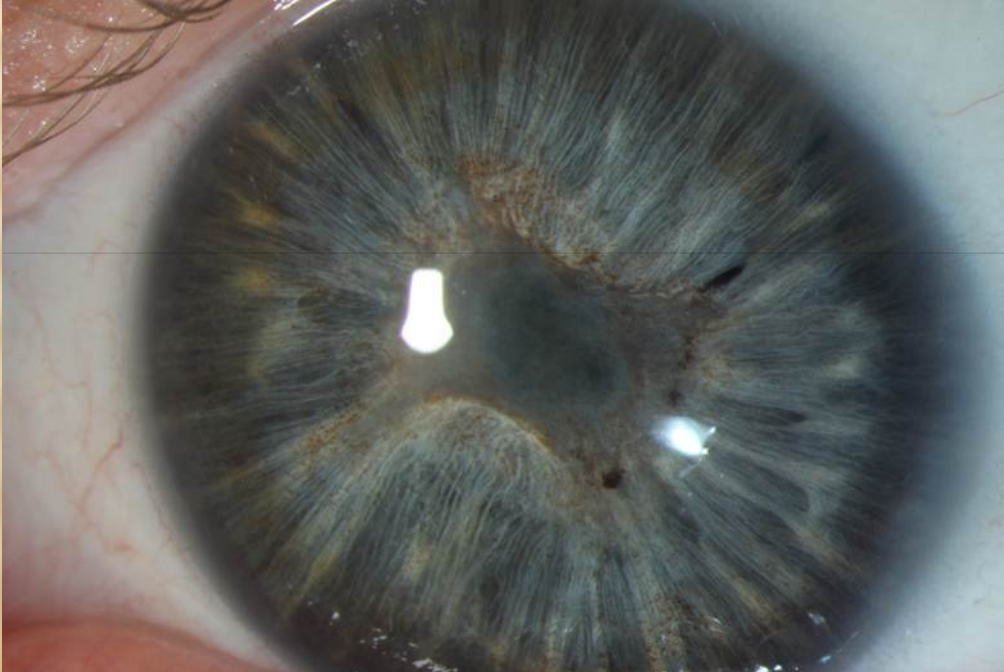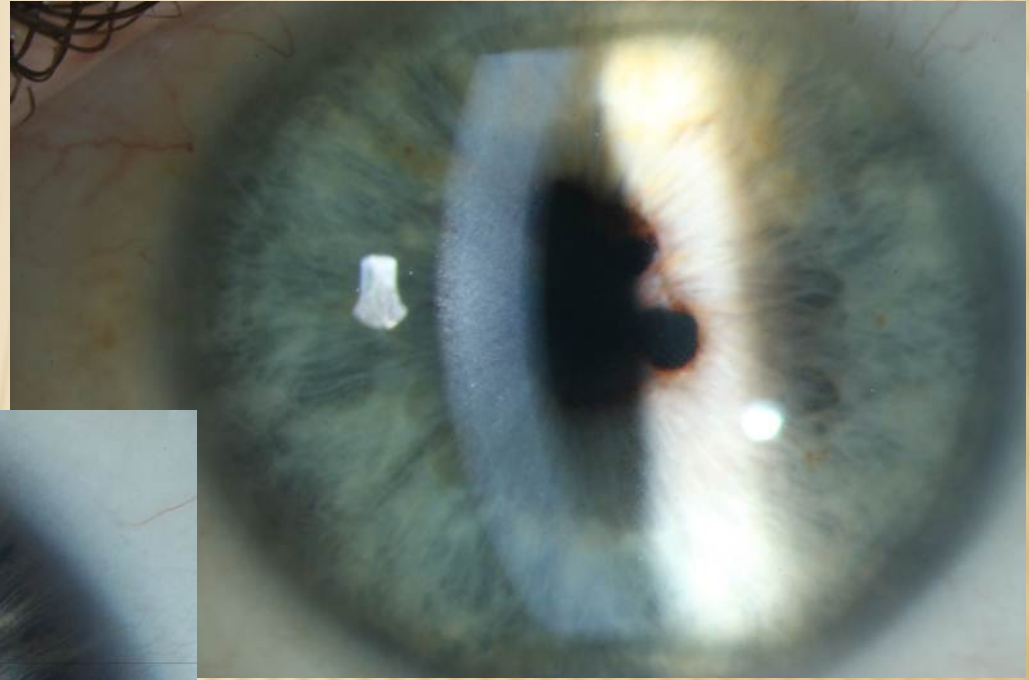
- **HLA B27+** izolovaně, Ankylozující spondilitida (M. Bechtěrev), Reiterův syndrom, M. Crohn, Colitis ulcerosa, Psoriatická artritida
- **M. Behcet** – triáda: iritida, aftózní stomatitida, ulcerace na genitálu
- **Glaukomatocyklické krize** (Posnerův-Schlossmanův syndrom) – ataky mírné iritidy spojené s vysokou elevací nitroočního tlaku
- **Fakoanafylaktická uveitida** – imunologická reakce na uvolněné čočkové proteiny
- **Virová onemocnění** – HSV, HZV v kombinaci s keratitidou (negranulomatózní i granulomatózní typ zánětu)

CHRONICKÁ PŘEDNÍ IRIDOCYKLITIDA

Projevy a příznaky:

- plíživý průběh, variabilní příznaky, většinou bez bolesti nebo jen mírná bolest
- ciliární injekce mírná, většinou bledý bulbus
- nevelké množství precipitátů na endotelu rohovky, malé množství buněk v přední komoře
- nižší tendence ke tvorbě zadních synéchií
- chronické komplikace dle aktivity zánětu (tvorba komplikované katarakty, sekundárního glaukomu)
- léčba: kortikoidy a nesteroidní antiflogistika lokálně, v případě potřeby i parabolbárně nebo celkově, mydriatika, dále dle etiologie

CHRONICKÁ PŘEDNÍ IRIDOCYKLITIDA



CHRONICKÁ PŘEDNÍ IRIDOCYKLITIDA

Etiologie:

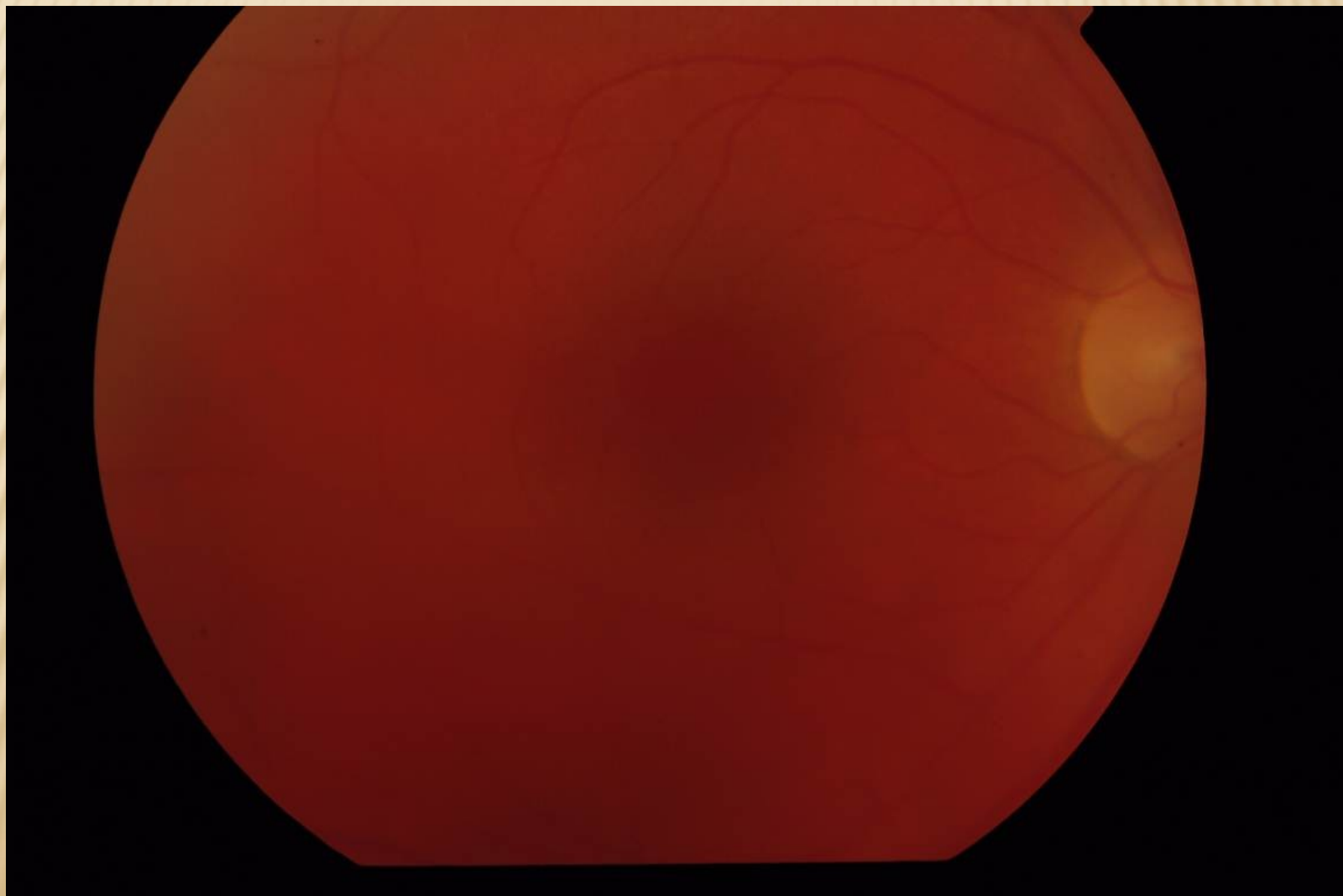
- Juvenilní revmatoidní artritida
- Fuchsova heterochromní iridocyklitida (heterochromie – rozdíl v barvě duhovek z důvodu difúzní stromální atrofie)
- Sarkoidóza (granulomatózní typ zánětu)
- Syfilis (roseoly duhovky)
- Lymeská borelióza
- TBC (granulomatózní typ zánětu, žlutavé uzlíky duhovky)

INTERMEDIÁLNÍ UVEITIDA (CYKLITIDA, PARS PLANITIDA)

Projevy, příznaky, etiologie:

- plíživý průběh, bez bolesti, pokles vidění- zákaly, mlha
- většinou bledý bulbus
- vitritida – zákaly sklivce (sněhové koule, sněhové lavice)
- minimální tendence ke tvorbě zadních synéchií
- při zvýšené aktivitě zánětu makulární edém
- chronické komplikace (rozvoj komplikované katarakty, makulární epiretinální membrány, preretinálních a subretinálních neovaskulárních membrán)
- léčba: dle aktivity zánětu sledování, kortikoidy celkově nebo intravitreálně, imunosupresiva (cyklosporin), biologická léčba, PPV
- možná spojitost s RS, lymfskou boreliózou nebo nejasná etiologie

INTERMEDIÁLNÍ UVEITIDA (CYKLITIDA, PARS PLANITIDA)

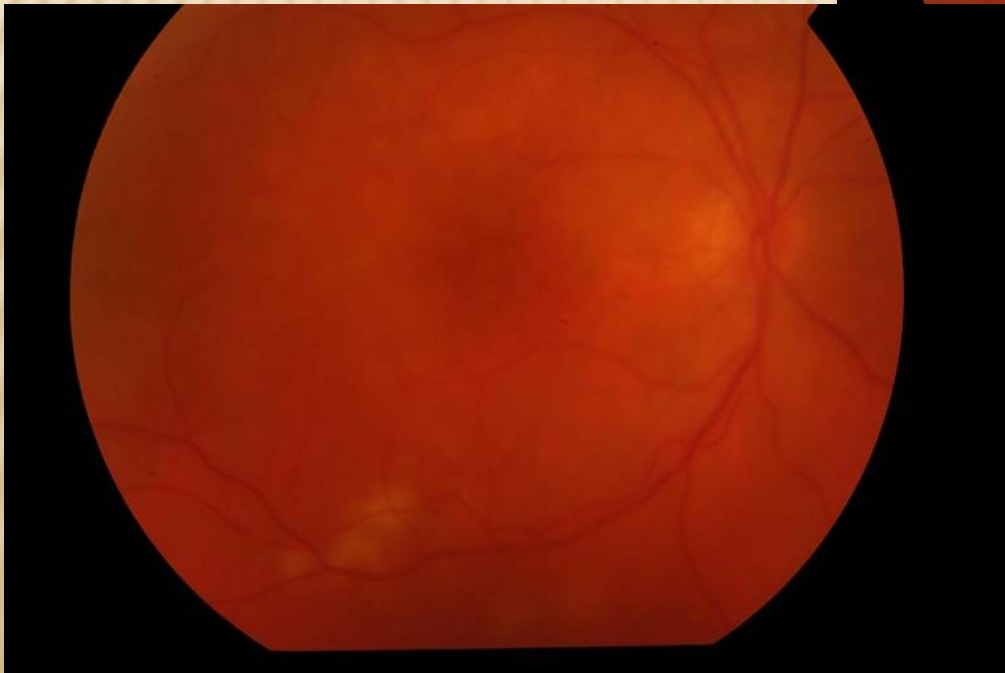
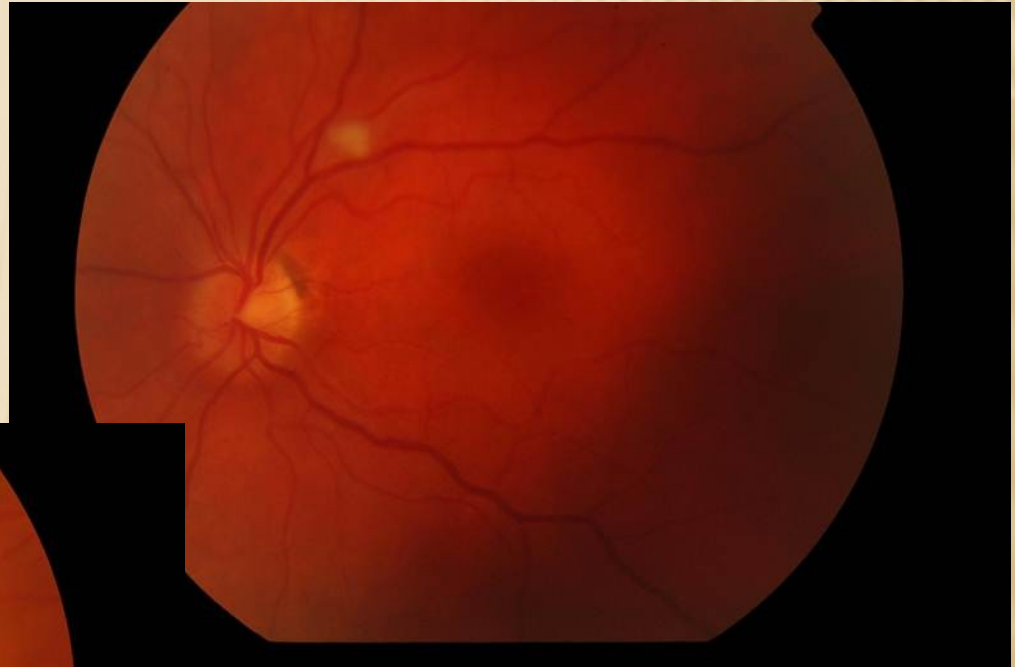

ZADNÍ UVEITIDA (CHORIORETINITIDA, CHOROIDITIDA)

Projevy, příznaky:

- začátek akutní i plíživý, bez bolesti, pokles vidění- zákaly, mlha
- většinou bledý bulbus
- vitritida – zákaly sklivce
- neostře ohraničené kypré žlutavé zánětlivé ložisko postihující sítnici a choroideu (fokální nebo multifokální)
- při zvýšené aktivitě zánětu makulární edém
- chronické komplikace (rozvoj chorioretinálních jizev)
- léčba: dle etiologie, při infekční etiologii kauzálně ATB, antivirotika systémově, při autoimunitní etiologii kortikoidy nebo imunosupresiva systémově
- nutno v diferenciální diagnostice vyloučit maligní onemocnění nitroočním lymfomem

ZADNÍ UVEITIDA (CHORIORETINITIDA, CHOROIDITIDA)



ZADNÍ UVEITIDA (CHORIORETINITIDA, CHOROIDITIDA)

Etiologie:

- Toxoplasmóza (nejčastější)
- Toxokaróza
- Kandidóza (u pacientů se sníženou imunitou)
- Sarkoidóza, TBC (granulomatózní typ zánětu)
- HSV, HZV retinitida
- CMV retinitida (u imunokompromitovaných pacientů)
- tzv. White dot syndromy (izolované autoimunitní záněty proti strukturám sítnice)
- Sympatická oftalmie
- Vogt-Koyanagiho-Haradův syndrom (uveoencefalitida)

PANUVEITIDA

Zánětlivé postižení celého uveálního traktu – nejčastější etiologie:

- Toxoplasmóza
- Sarkoidóza, TBC
- M. Behcet
- Syfilis
- Sympatická oftalmie
- Vogt-Koyanagiho-Haradův syndrom (uveoencefalitida)

ENDOFTALMITIDA

Těžká forma nitroočního zánětu, který postihuje intraokulární tkáňové struktury, ale nepřesahuje hranice skléry.

- Exogenní – pooperační (akutní 1-14 dnů po operaci, chronická 2 týdny až 2 roky po operaci), posttraumatická
- Endogenní – hematogenní přenos pyogenních bakterií nebo plísní u generalizované septikemie
- Nejčastější původce: Staphylococcus, Streptococcus, Candida, Propionibacterium, Klebsiella, Haemophilus, Escherichia

ENDOFTALMITIDA

Projevy, příznaky:

- **Akutní endoftalmitida** – bolest oka, náhlý pokles zraku, překrvení spojivek, edém víček, edém rohovky, hypopyon, vitritida
- **Chronická endoftalmitida** – bez bolesti, zraková ostrost jen mírně snížená, hypopyon jen někdy, mírná vitritida

Léčba:

- ATB, antimykotika v infúzích, příp. intravitreálně
- PPV