

Vyšetřovací metody v oftalmologii

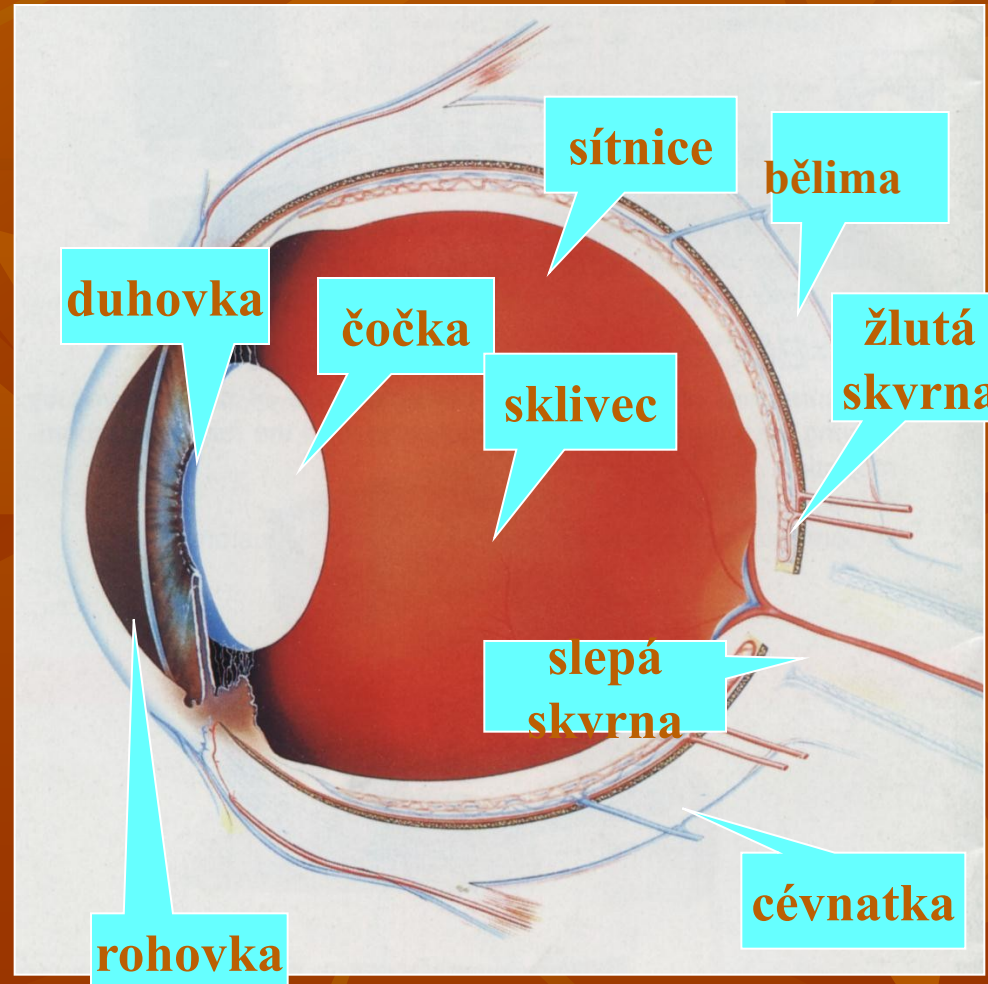
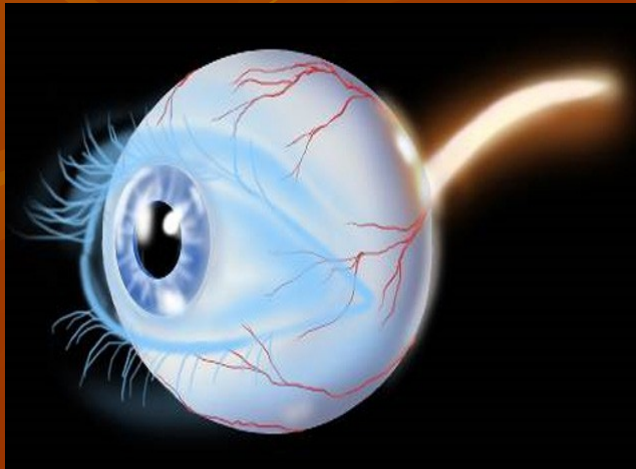
E. Vlková a kolektiv



Vyšetřovací metody

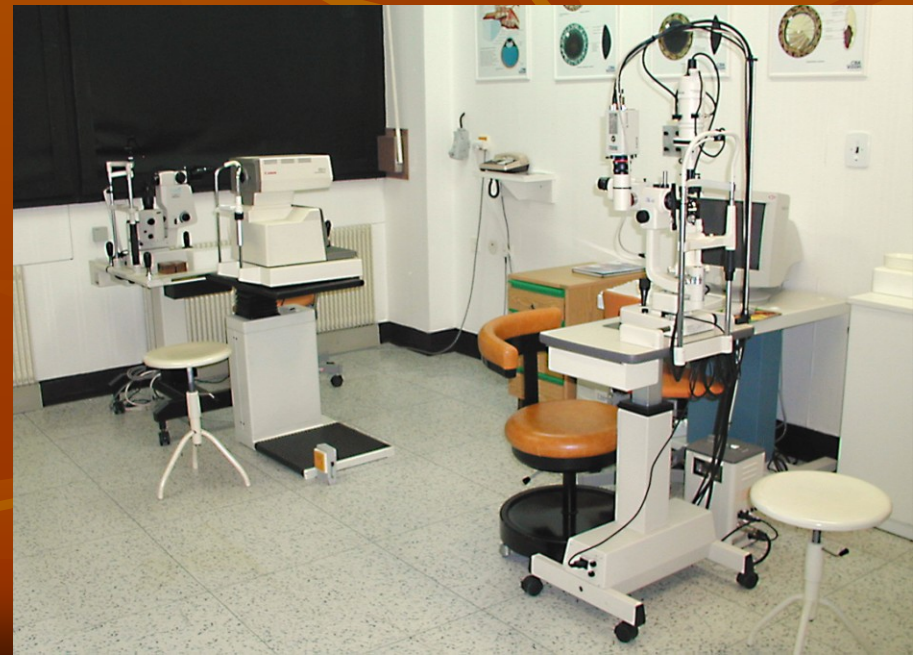- základní

- speciální



I. Základní vyšetřovací metody

- stanovení naturální zrakové ostrosti - **vizus**
- měření nitroočního tlaku - **NT**
- vyšetření předního segmentu oka
- vyšetření očního pozadí



Vyšetření zrakové ostrosti

- zraková ostrost
 - na dálku
 - **Optotypy**
 - Snellenovy
 - Landolztovy kruhy
 - Pflügerovy háky
 - Obrázkové
 - ETDRS optotypy
 - Jaegerovy
 - na blízko

Vyšetření zrakové ostrosti

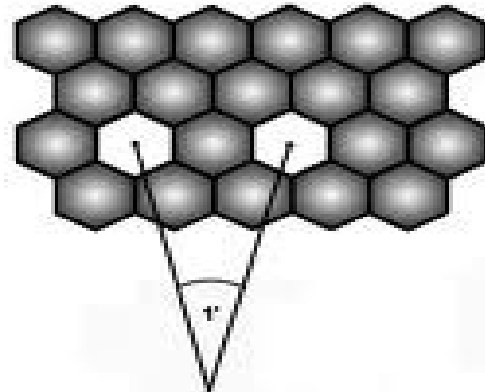

- prsty před okem
- pohyb
- světelná projekce
- světlocit
- amauróza



Zraková ostrost

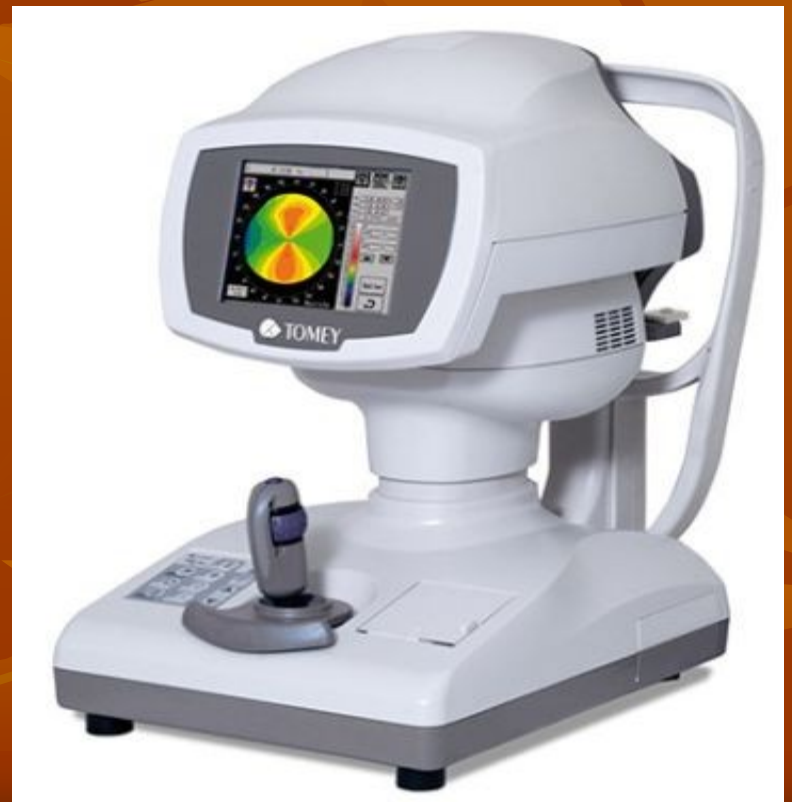- bezrozměrná hodnota
- pouze číslo: zlomek ($5/5$)
podíl zlomku (1.0)

minimum separabile



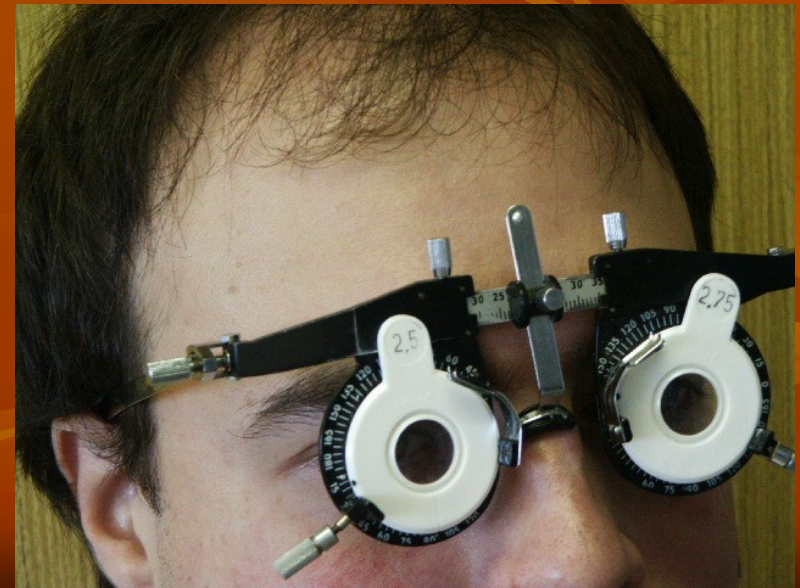
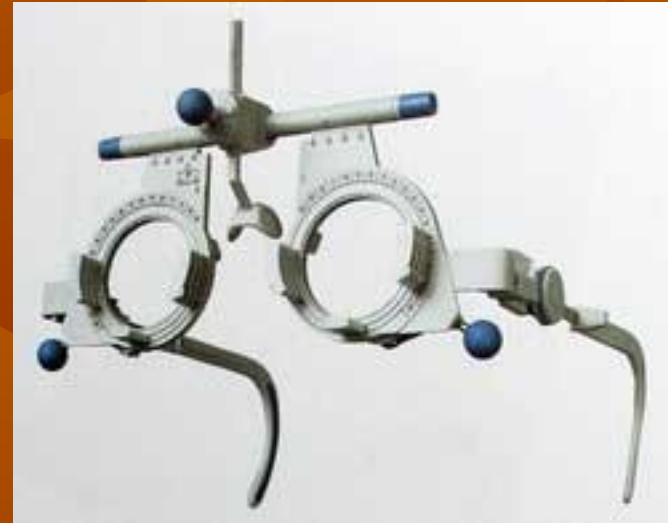Stanovení refrakční vady

- dříve **skiaskopie** a mechanické refraktometry
- dnes **autorefraktometry**



Stanovení zrakové ostrosti s korekcí

- sada korekčních skel
- brýlový nosič



Klasifikace postižení zraku

- Slabozrakost lehká až střední 0.3-0.1
5/15 – 5/50
- Slabozrakost těžkého stupně 0.1- 0.05
5/50 -3/50
- Těžká slabozrakost 0.05-0.02 3/50-1/50
- Praktická slepota 0.02(1/50)- světlocit
- Správná světelná projekce nebo ZP do 5st. I bez poškození CZO
- Úplná nevidomost - amauróza, ztráta světlocitu

Měření nitroočního tlaku tonometrie

U glaukomu je porušen odtok komorové vody z nitra oka. To vede k růstu nitroočního tlaku s následným poškozením zřetelného nervu

■ Kontaktní metody

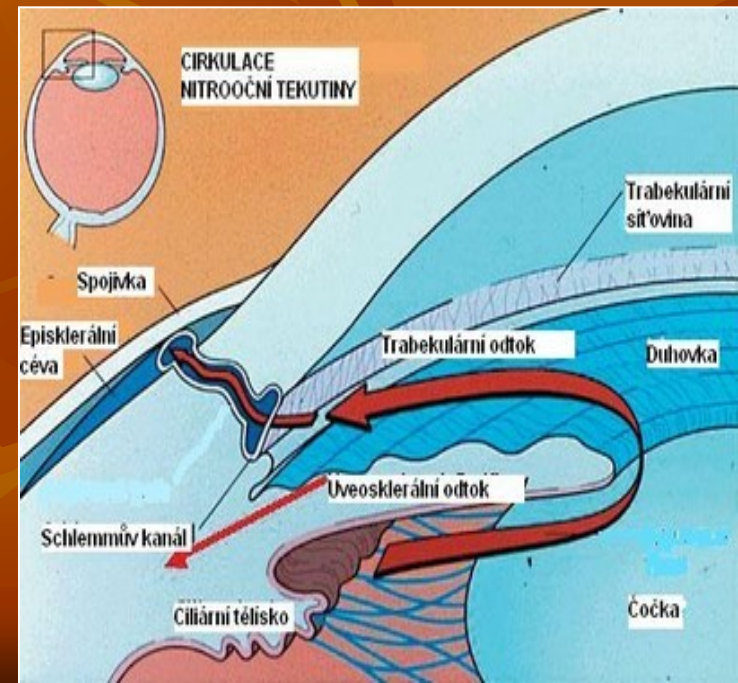
✓ Schiötzův impresní tonometr

✓ Goldmannova aplanační tonometrie

✓ Palpační - orientační

Bezkontaktní metody

✓ Bezkontaktní tonometr



Schiötzův tonometr

- **Impresní tonometrie**
- Měříme, jak dalece se prohne rohovka tlakem volně pohyblivé tyčinky tonometru zatížené závažím (5,5 -7,5 -10g). Vklasnutí tyčinky se přenáší na stupnici v dílcích. Kalibrace stupnice je provedena tak, že každý dílek odpovídá prohloubení rohovky o 0,05 mm. Hodnota dílků na stupnici odpovídá dle nomogramů určité hodnotě NT v mmHg.

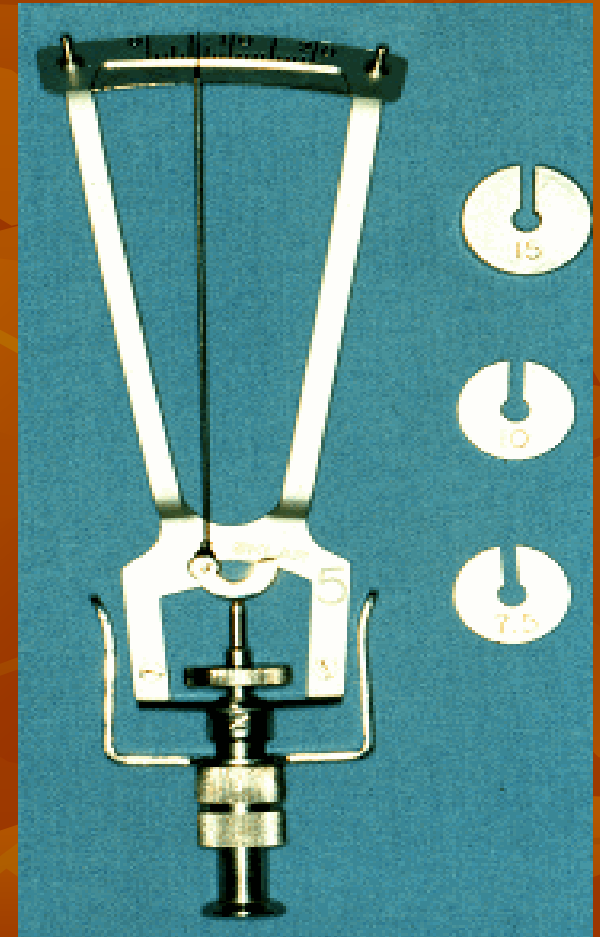


Schiötzův tonometr

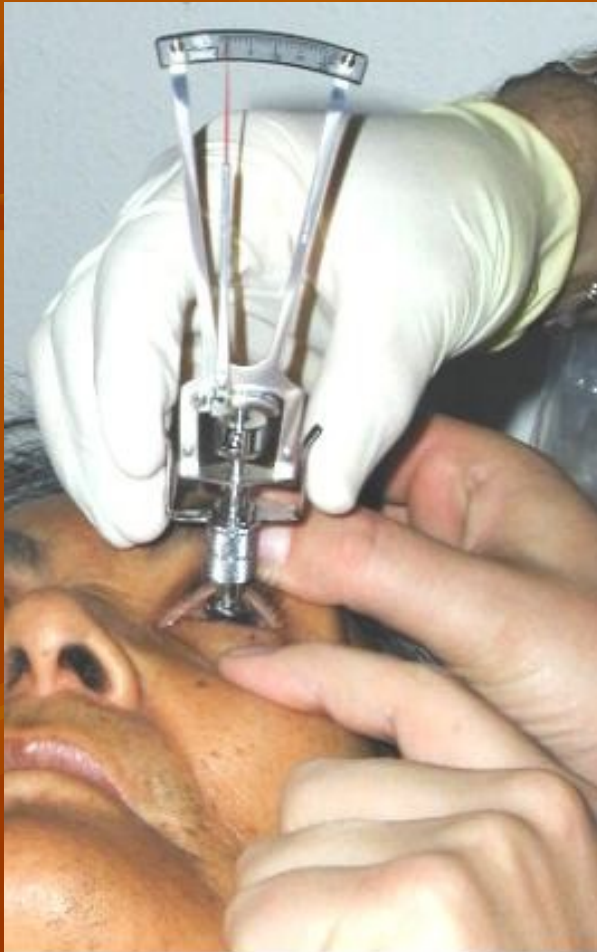Nevýhody – nutnost anestézie rohovky, měření zatíženo chybou špatného postavení oka či přiložení přístroje na rohovku, tlak na oko vlastní váhou přístroje možnost přenosu infekce

Zápis hodnot:

NT OD 8/7,5 OS 7/7,5



Schiötzův tonometr



Goldmannův aplanační tonometr

■ Aplanační tonometrie



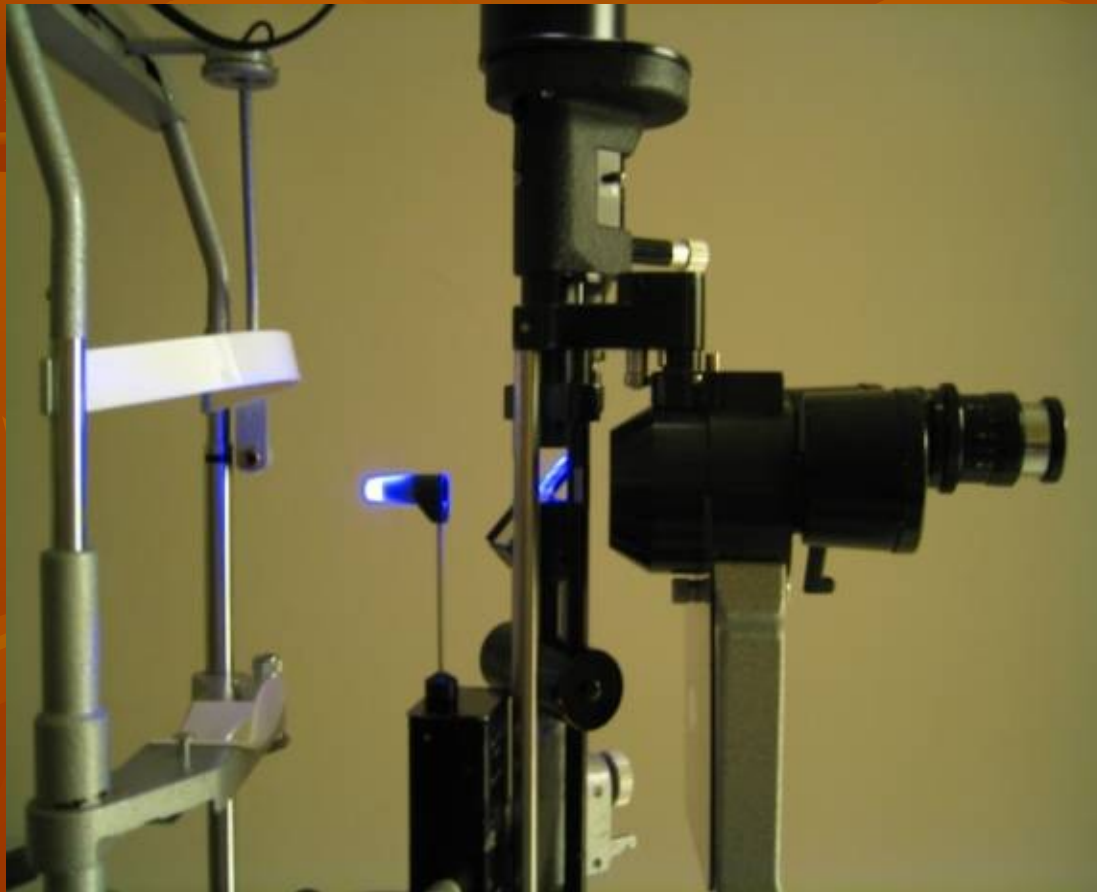
NT je měřen přímo jako síla potřebná k oploštění (aplanaci) rohovky o průměru 3,06 mm.



Na štěrbinové lampě (ŠL) je zařízení s plastovým cylindrem, Přes který se na oko díváme.

Povrch oka je obarven **fluoresceinem**. Bílé světlo ŠL Je nahrazeno modrým kobaltovým filtrem. Při dotyku cylindru s rohovkou vidíme v binokuláru ŠL v modrém poli dva horizontální polokruhy (je to tím, že do plastového cylindru je vložen dvojhranol). Otáčením pomocného šroubu na ŠL lze více či méně aplanovat rohovku

Goldmannův aplanační tonometr



Goldmannův aplanační tonometr

■ Aplanační tonometrie


Hodnotu NT odečteme přímo ze stupnice v okamžiku, kdy dosáhneme takové polohy obou půlkruhů, že konec jednoho navazuje na začátek druhého (vytvořila se sinusoida)

Odečtený NT je přímo v mmHg.

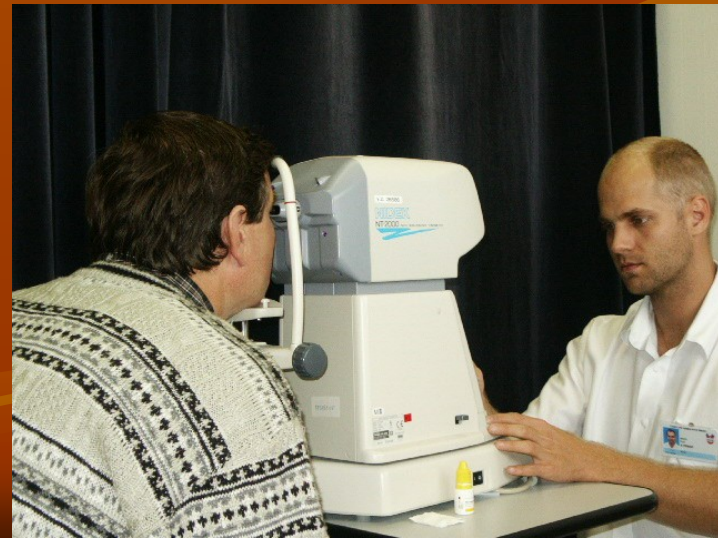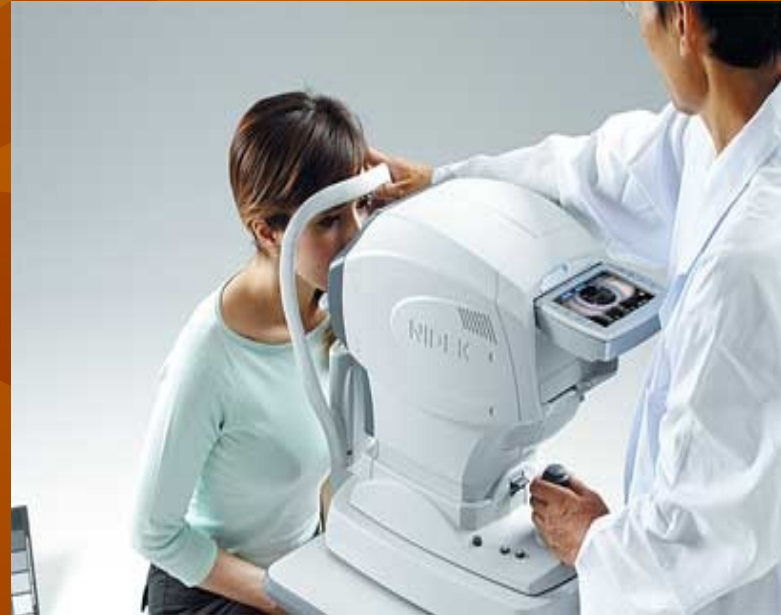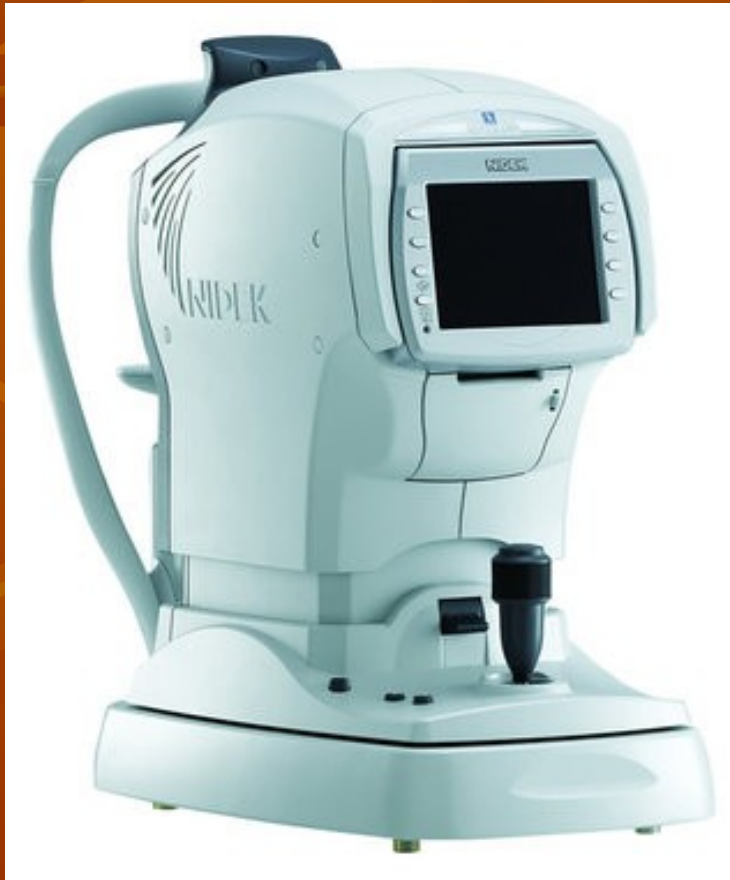Nevýhoda - nutná anestezie rohovky, barvení fluoresceinem a možnost přenosu infekce

Výhoda - odpadá chyba z vlastní tíhy přístroje a jeho chybného přiložení

Zápis hodnot: AT ODS 18mmHg



BEZKONTAKTÍ TONOMETR



Bezkontaktní tonometr

Přístroj oplošťuje rohovku proudem vzduchu. Optický přijímač zjistí, kdy a jak rychle se rohovka oploštila do předem určené roviny. Zařízení potom převede dobu nutnou k aplanaci na mmHg

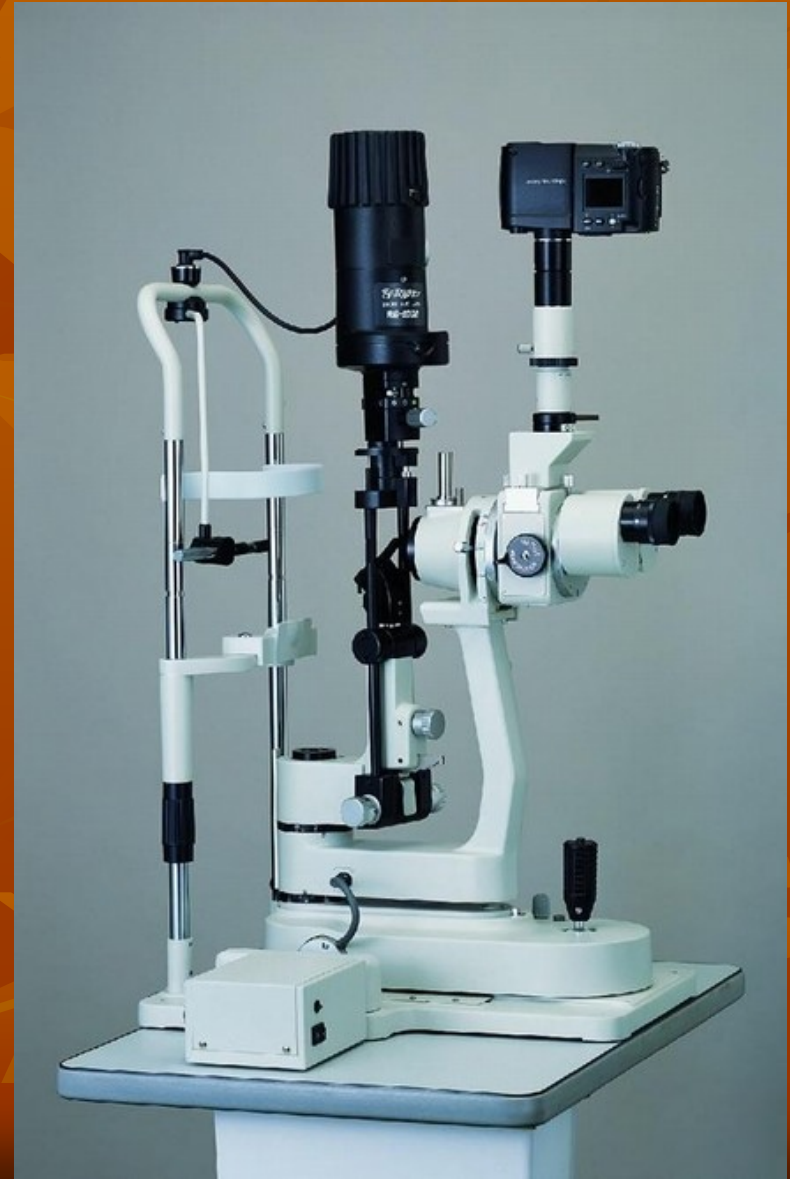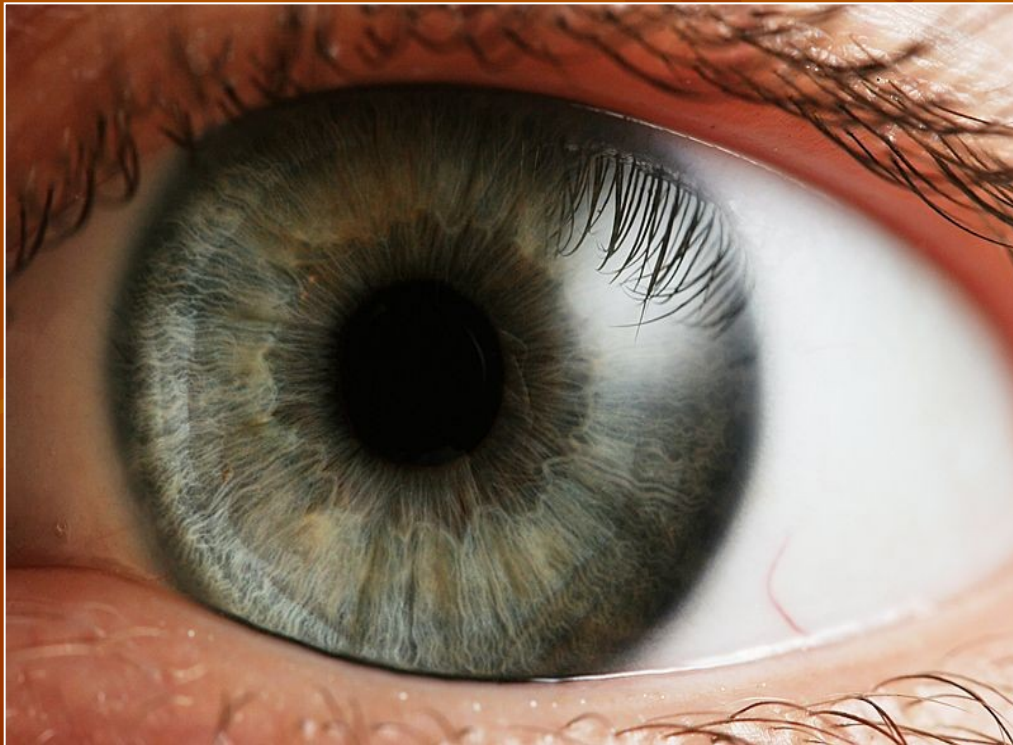
Nevýhody – nepřesnost měření (falešně pozitivní či negativní hodnoty)

Výhoda – není dotyk rohovky = není nutno aplikovat anestetikum, nehrozí riziko přenosu infekce

Zápis hodnot: NCT OD 19mmHg OS 17mmHg

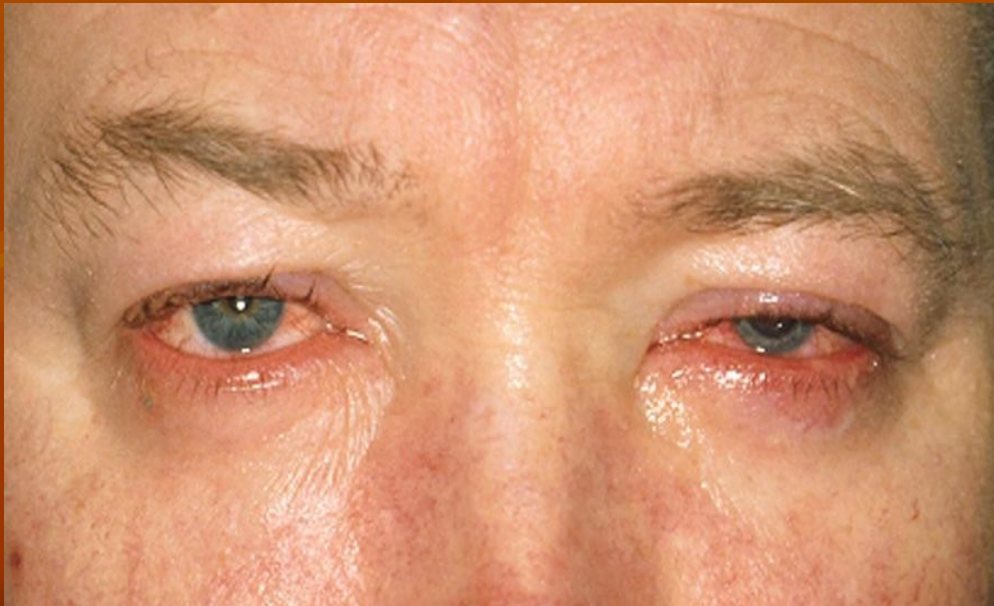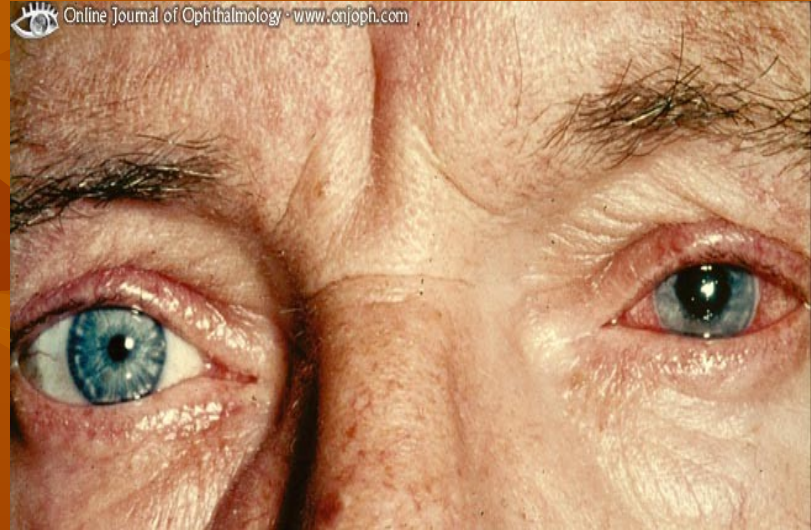
Vyšetření předního segmentu oka

- makroskopicky aspekci
- na štěrbinové lampě



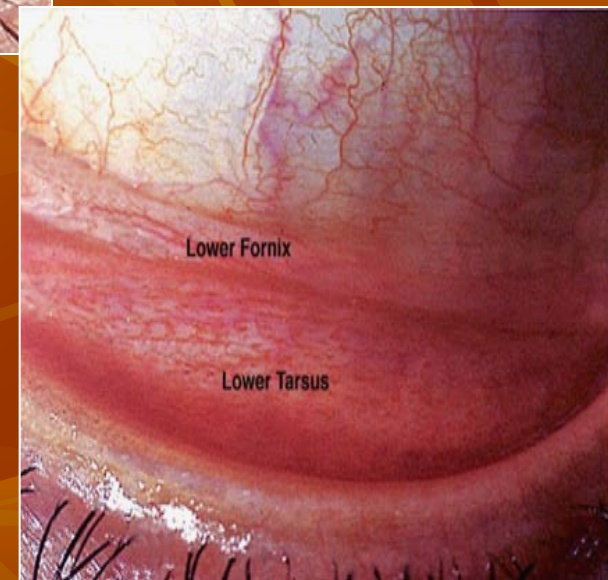

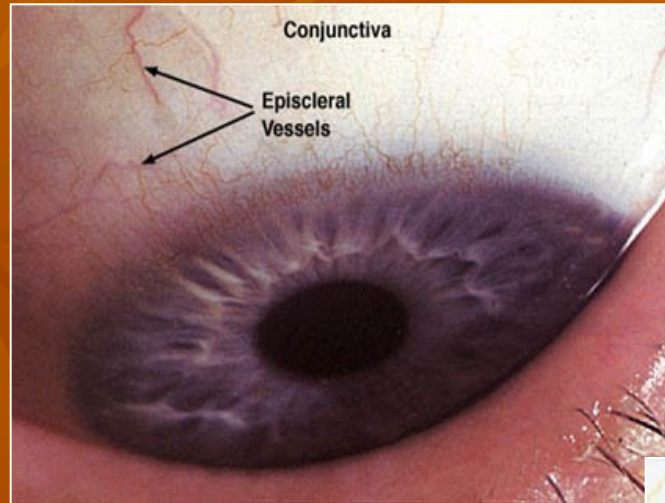
Vyšetření předního segmentu

- makroskopicky aspekci



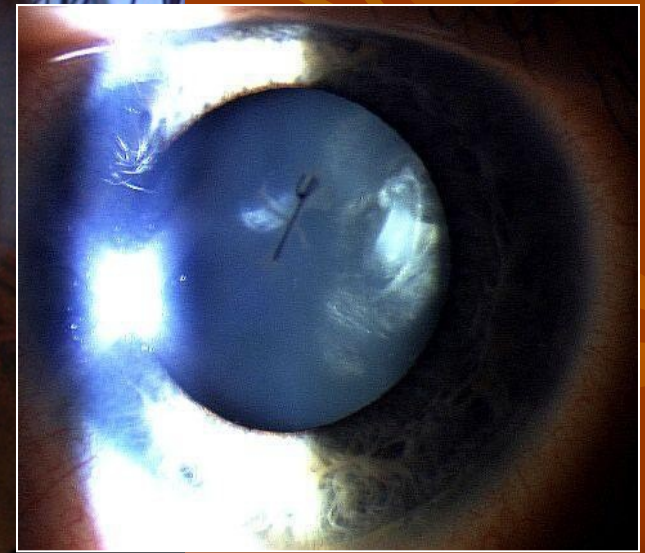
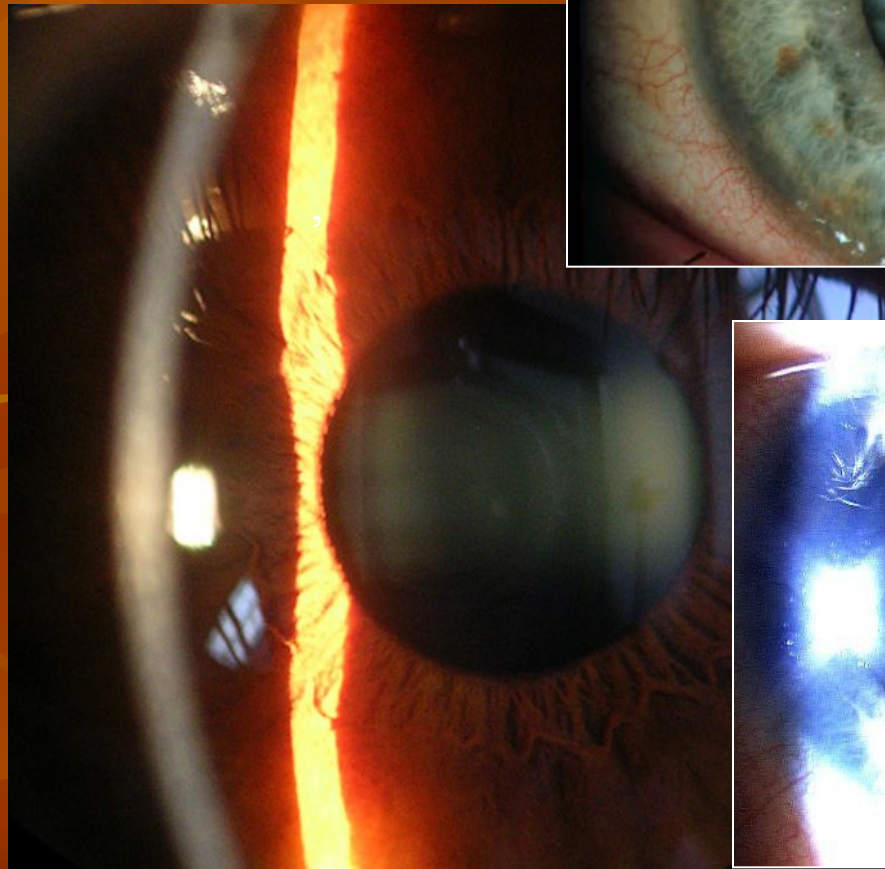
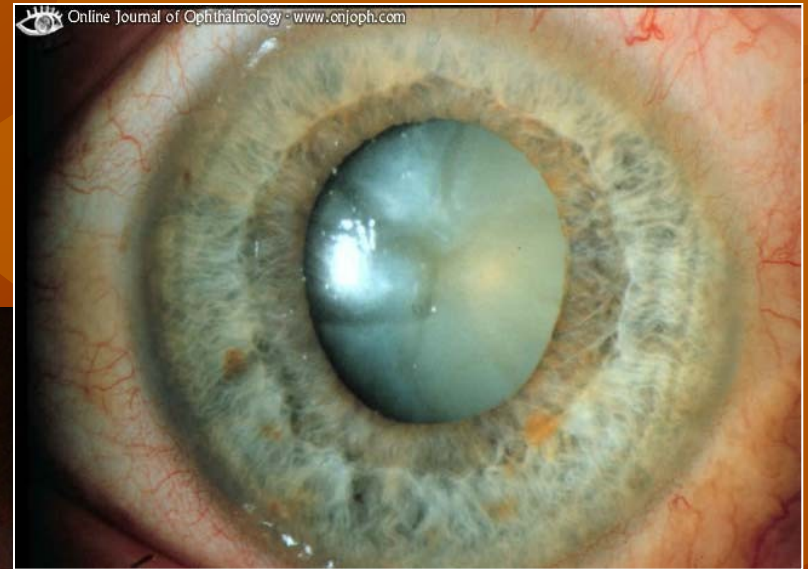
Vyšetření na štěrbinové lampě

- spojivka, skléra
- rohovka
- přední komora
- čočka

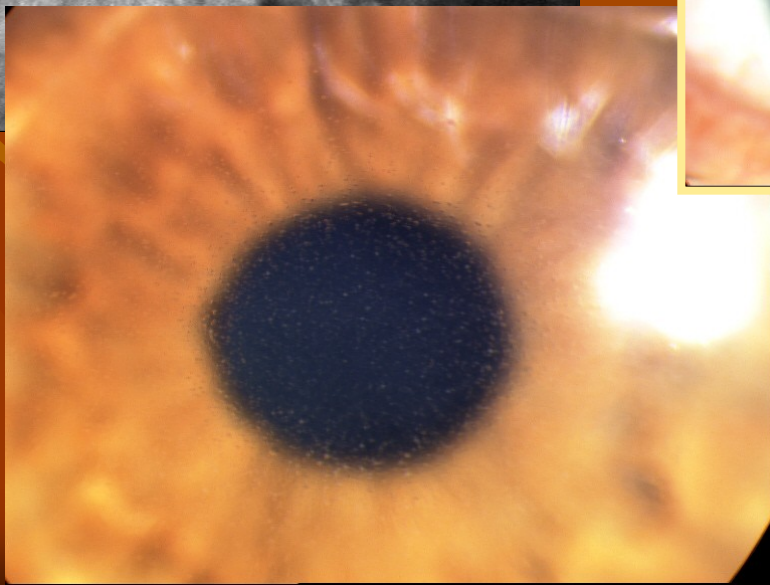
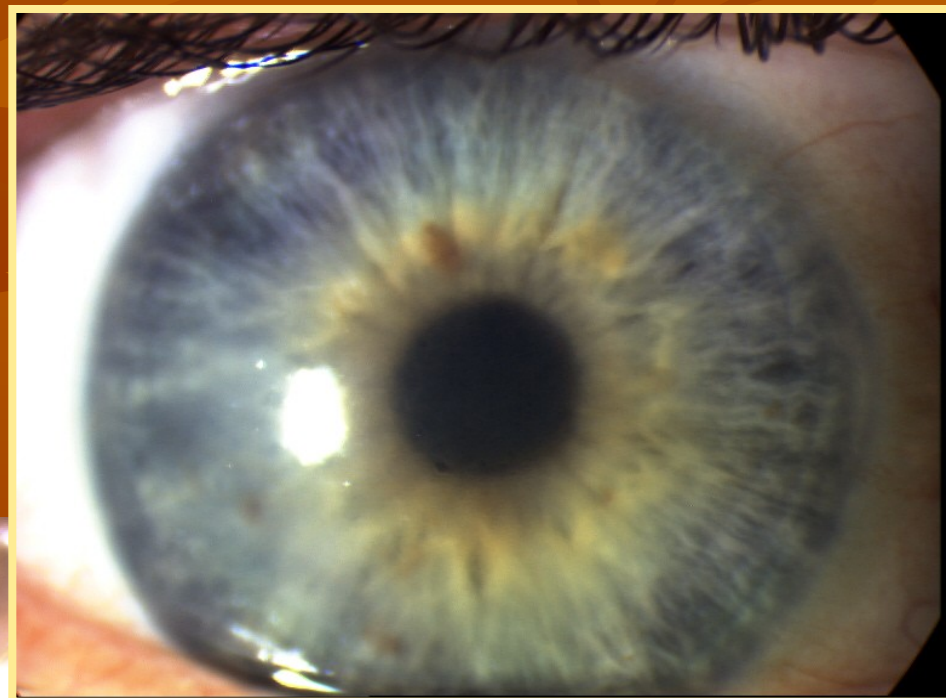
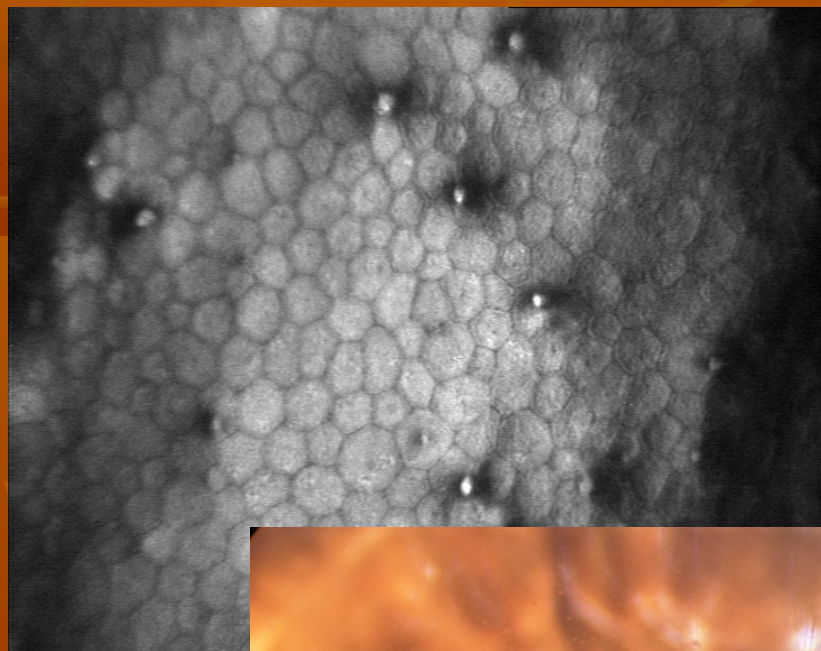


Vyšetření na štěrbinové lampě

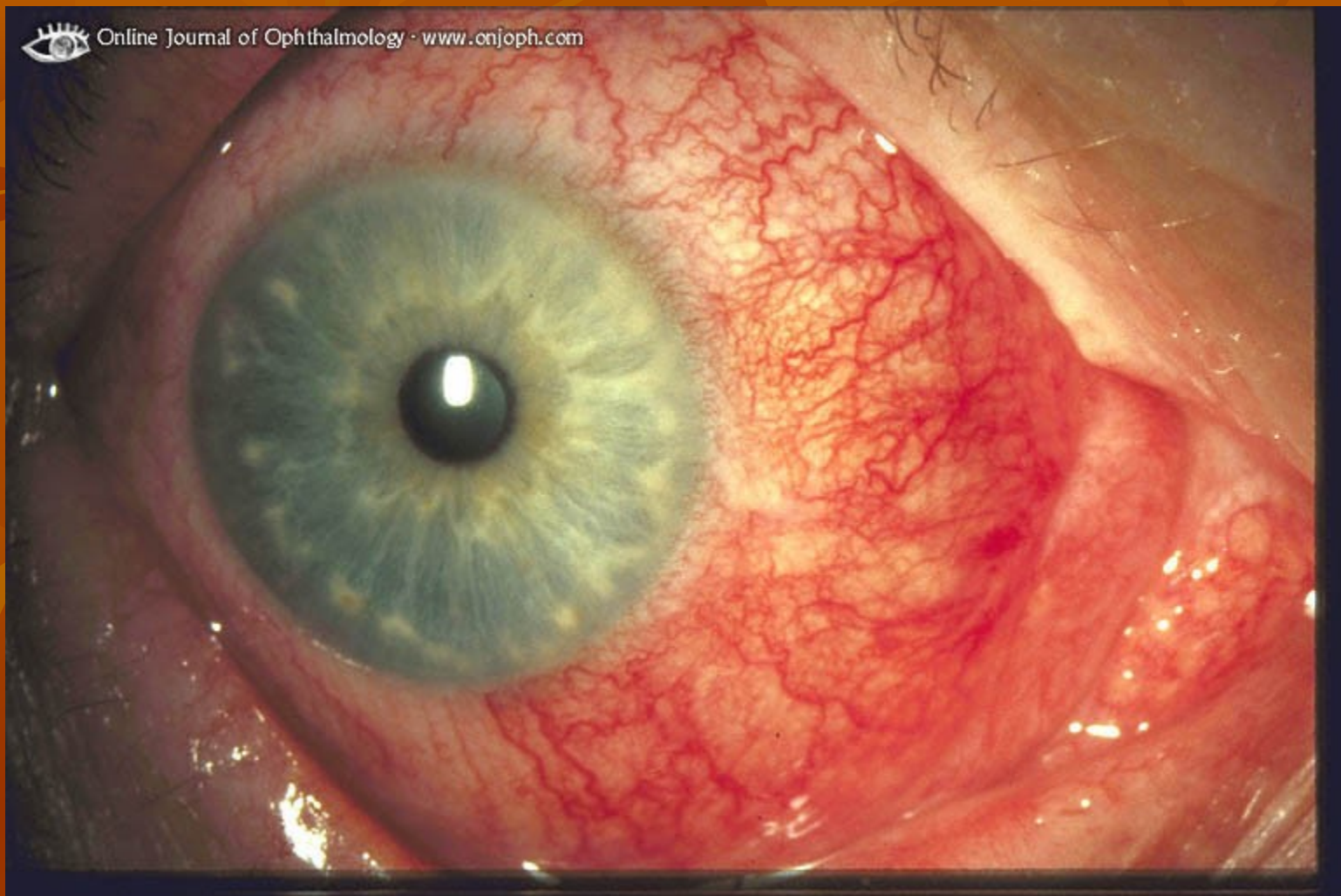
- optický řez předním segmentem oka
- čočkou



Fuchsova endoteliální dystrofie



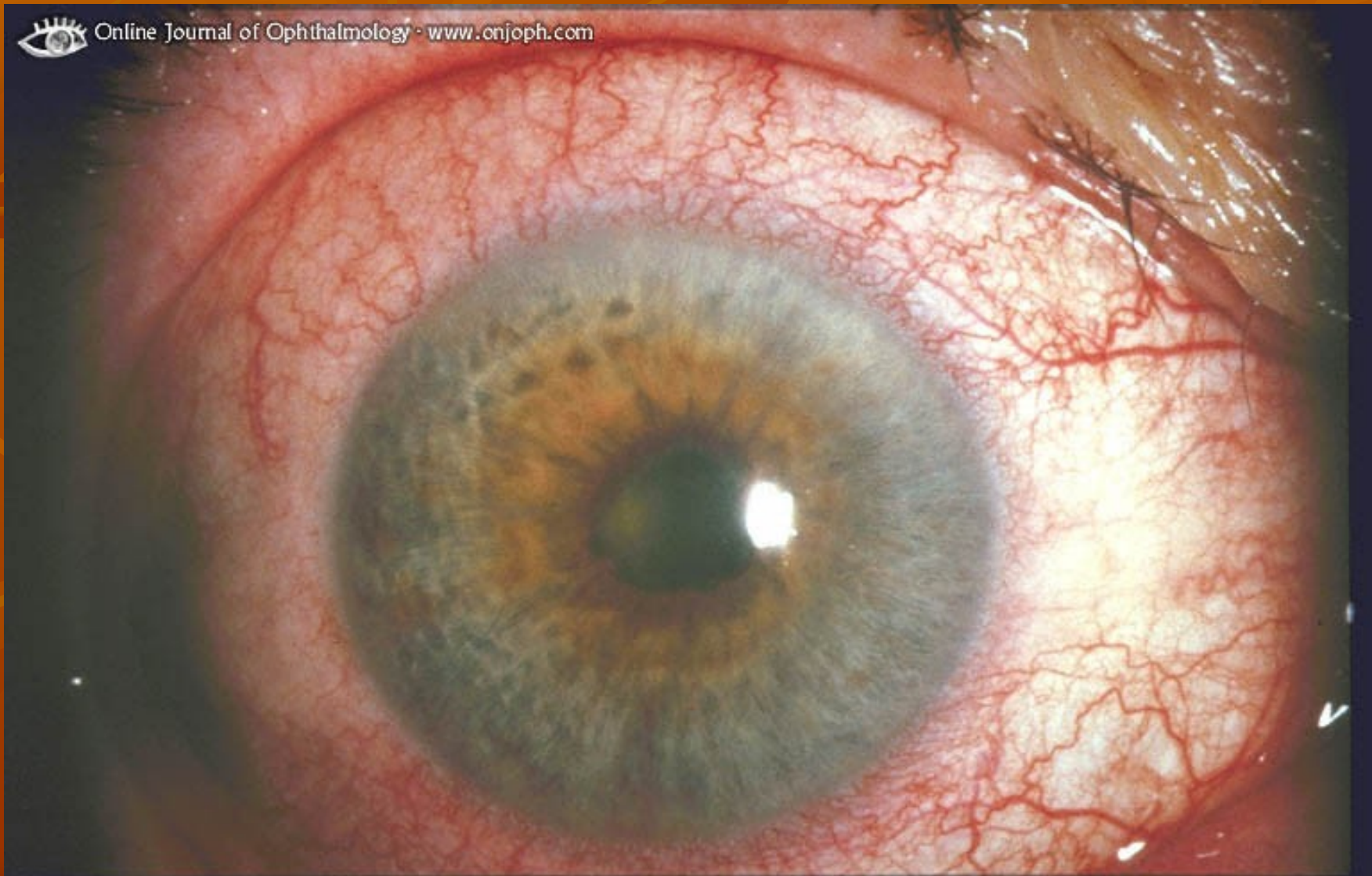
Smíšená injekce



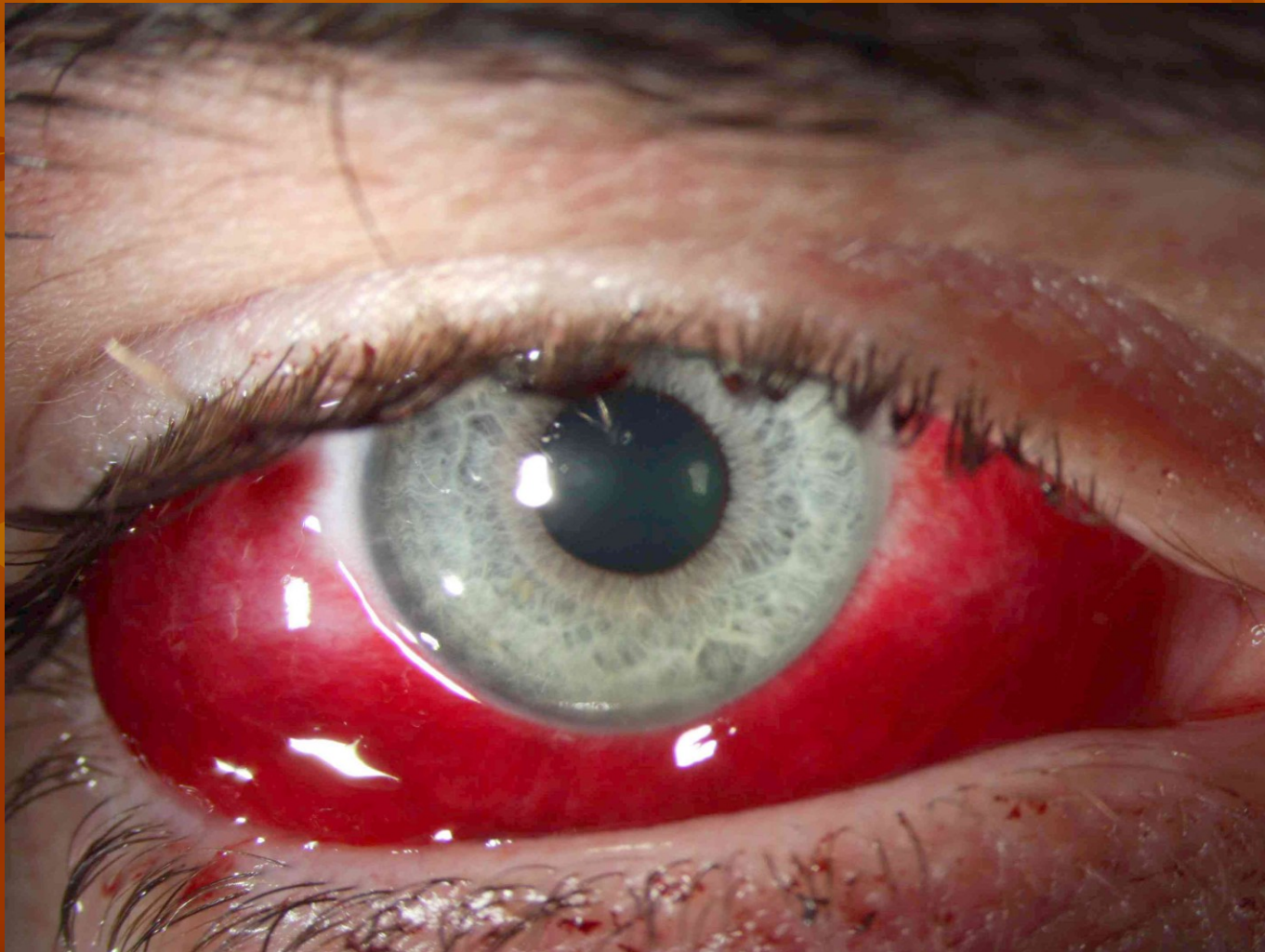
Zadní synechie při iridocyklitidě



Online Journal of Ophthalmology · www.onjoph.com



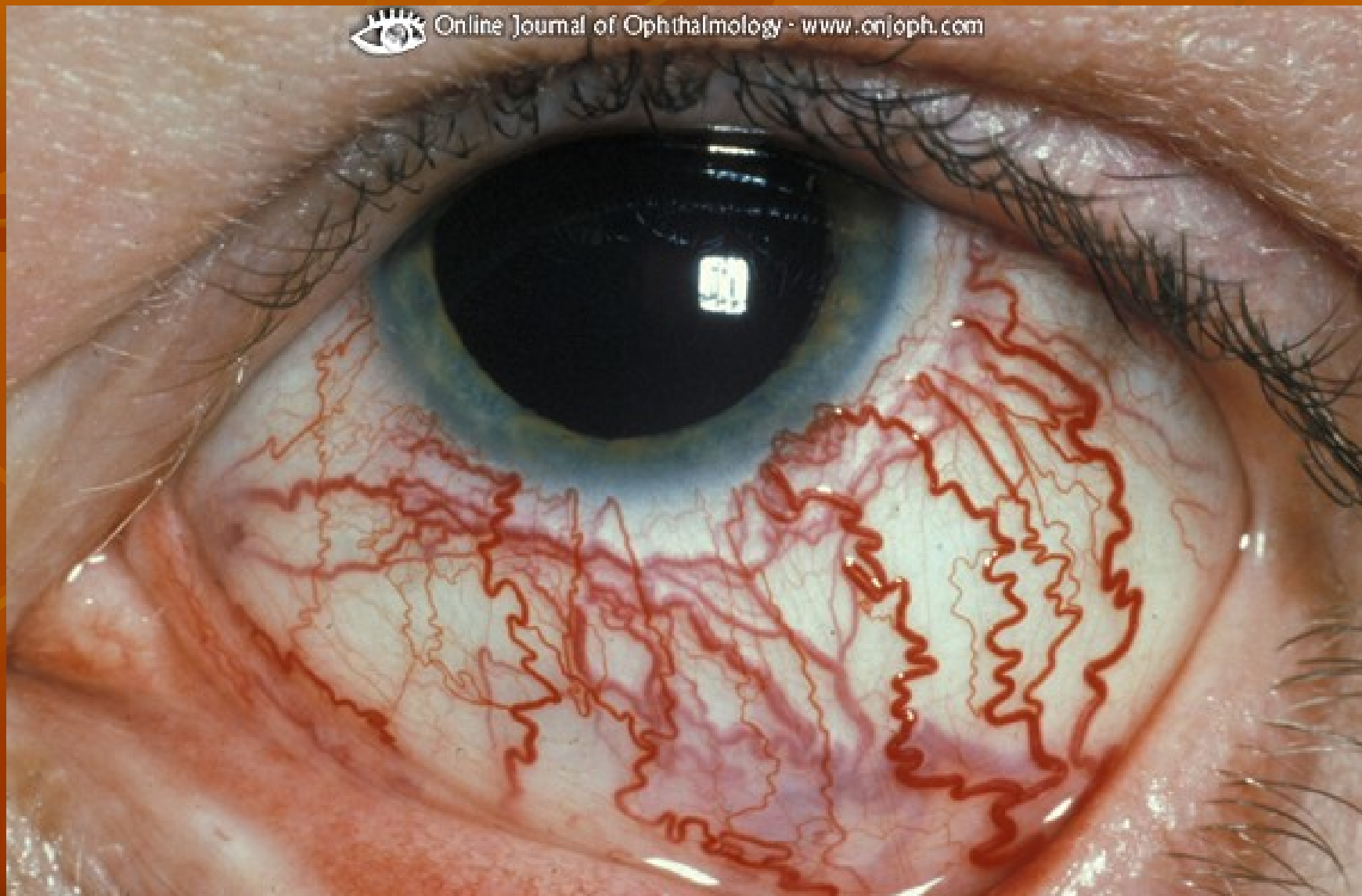Hematom spojivky - sufuze



Caput medusae

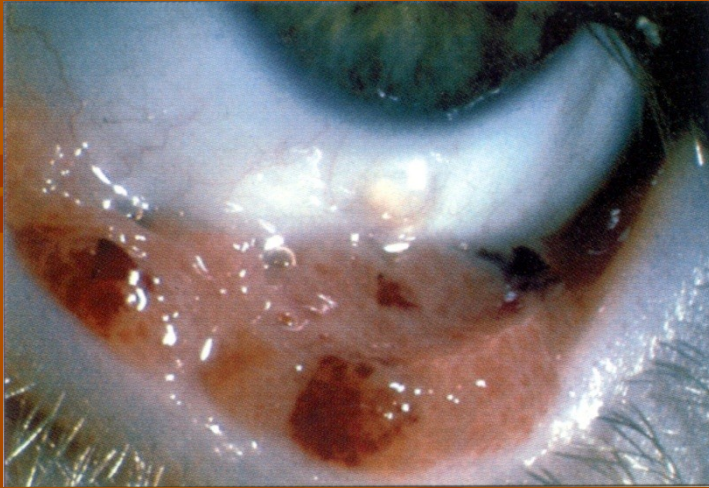


Online Journal of Ophthalmology - www.onjoph.com

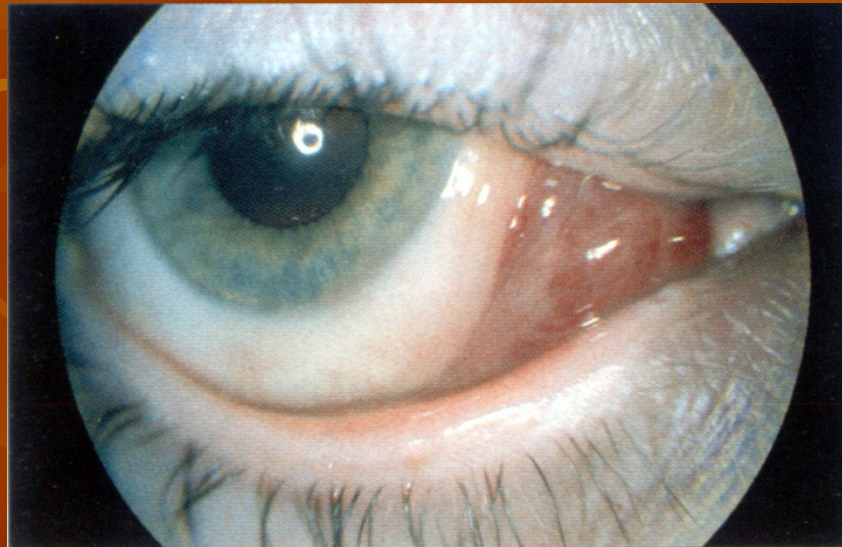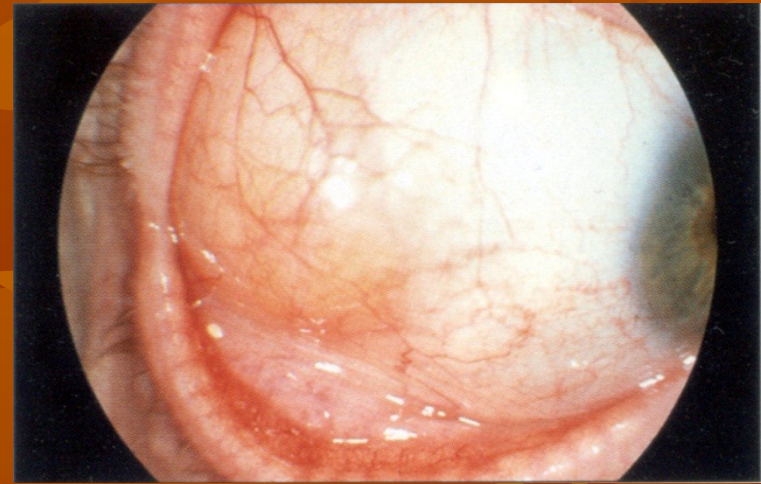


Benigní nádorová onemocnění spojivky a rohovky

papilom spojivky



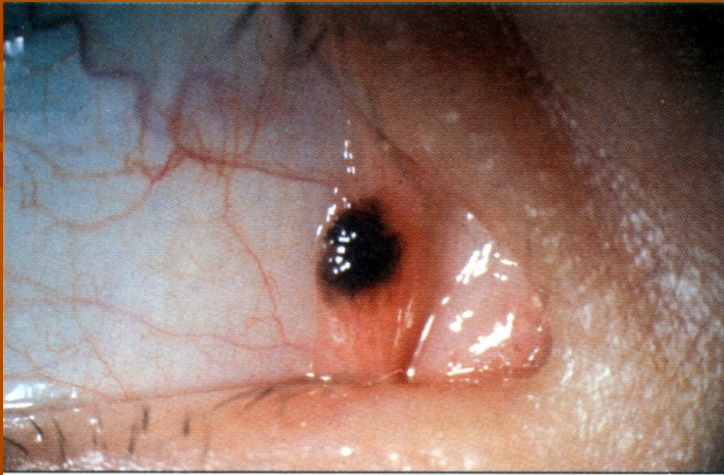
lipodermoid spojivky



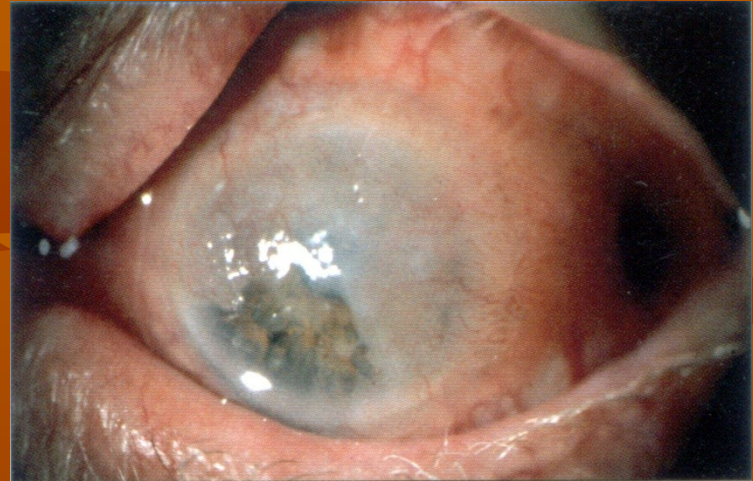
lymfangiom
spojivky

Benigní nádorová onemocnění spojivky a rohovky

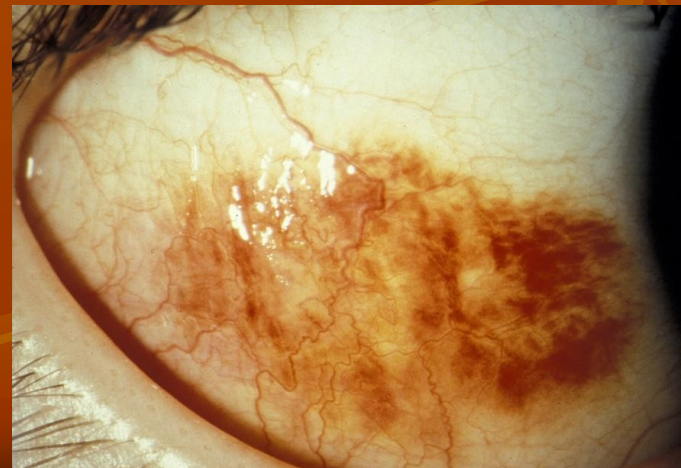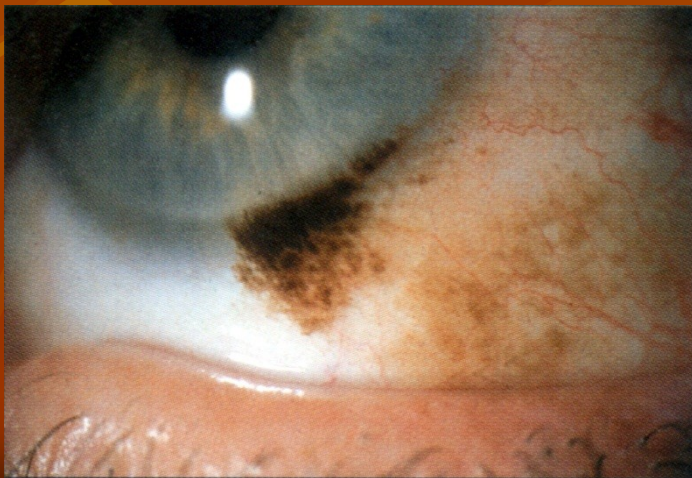
nevus spojivky



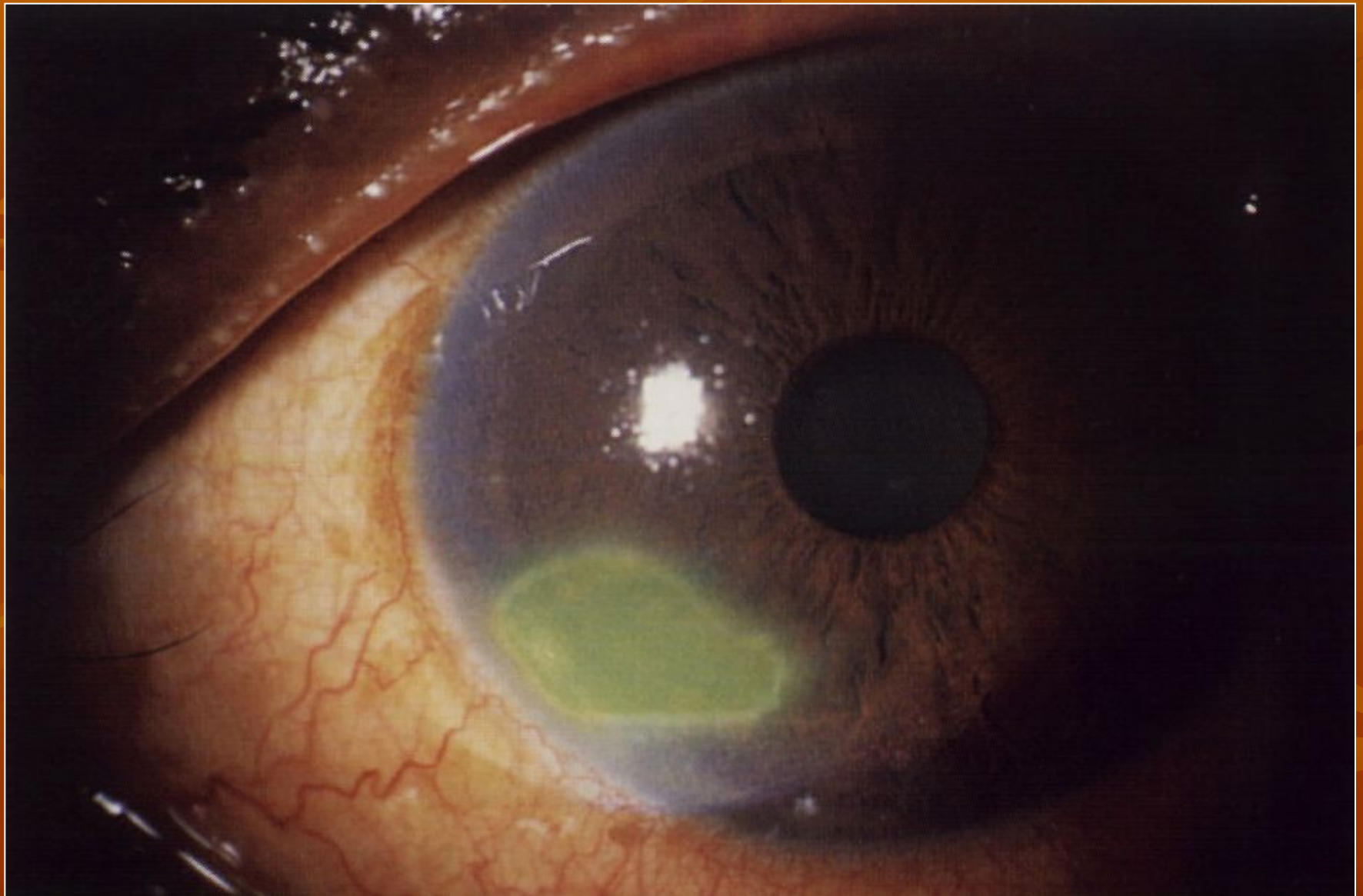karcinoma in situ



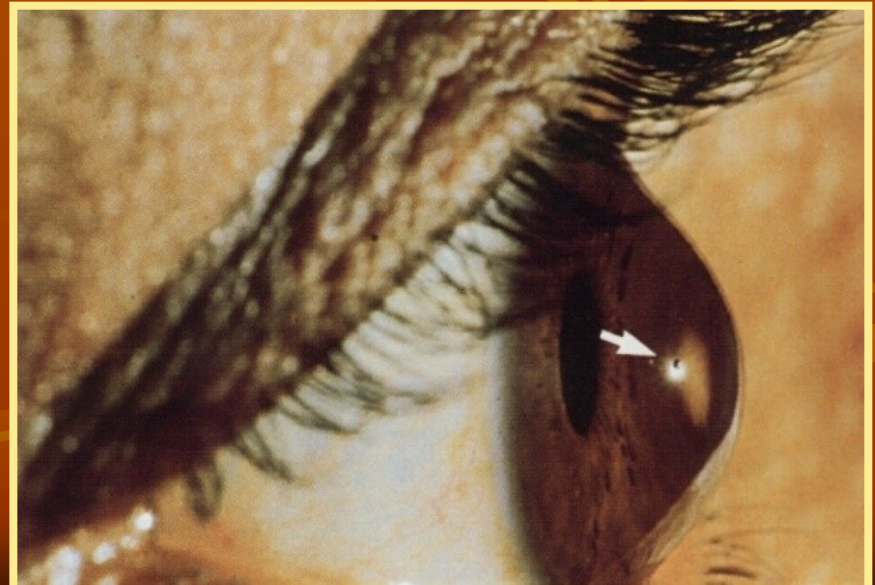
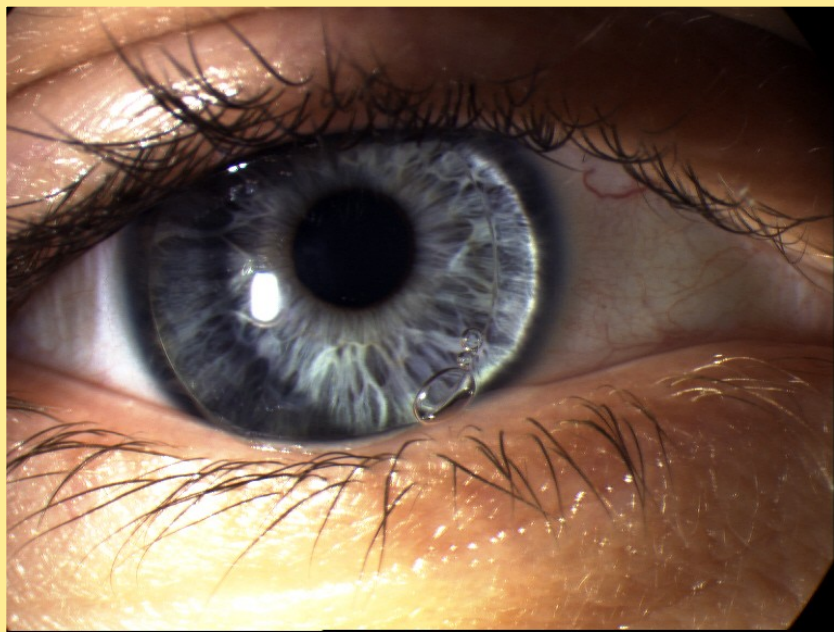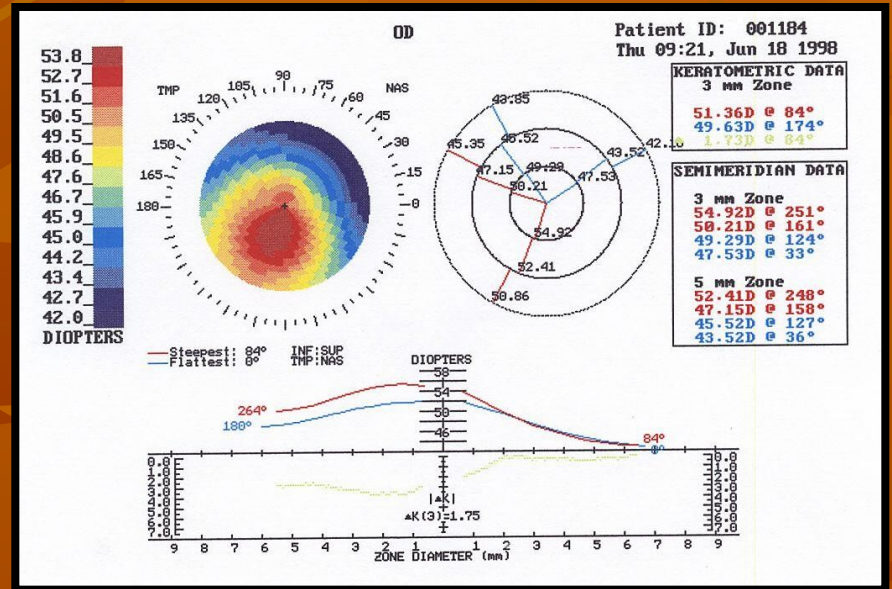
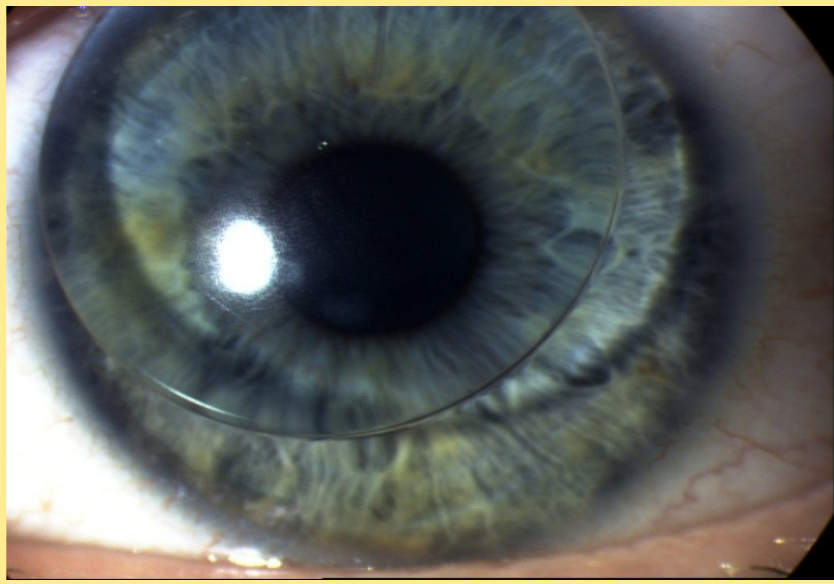
melanóza spojivky



Eroze rohovky

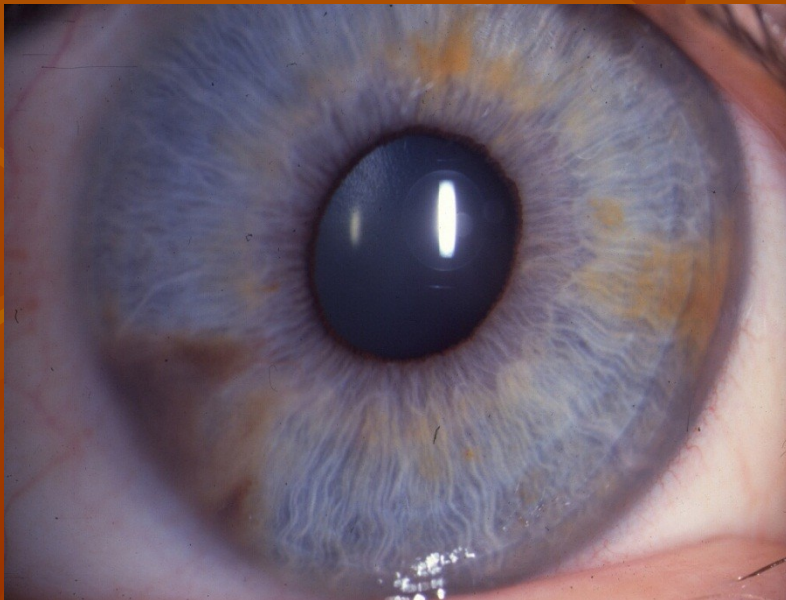

Keratokonus

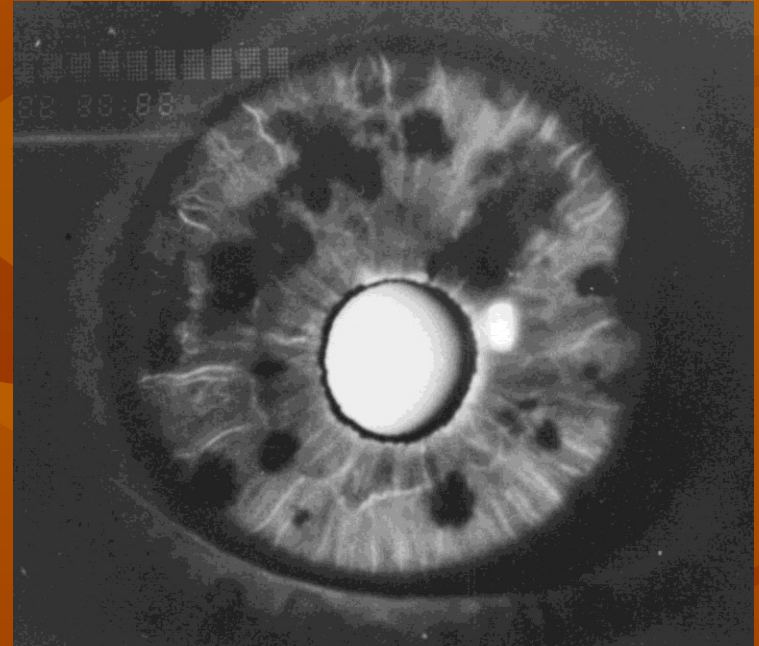


Diferenciální diagnostika lézí duhovky

- nevus
- cysta
- leiomyom
- hyperplazie pigmentového listu

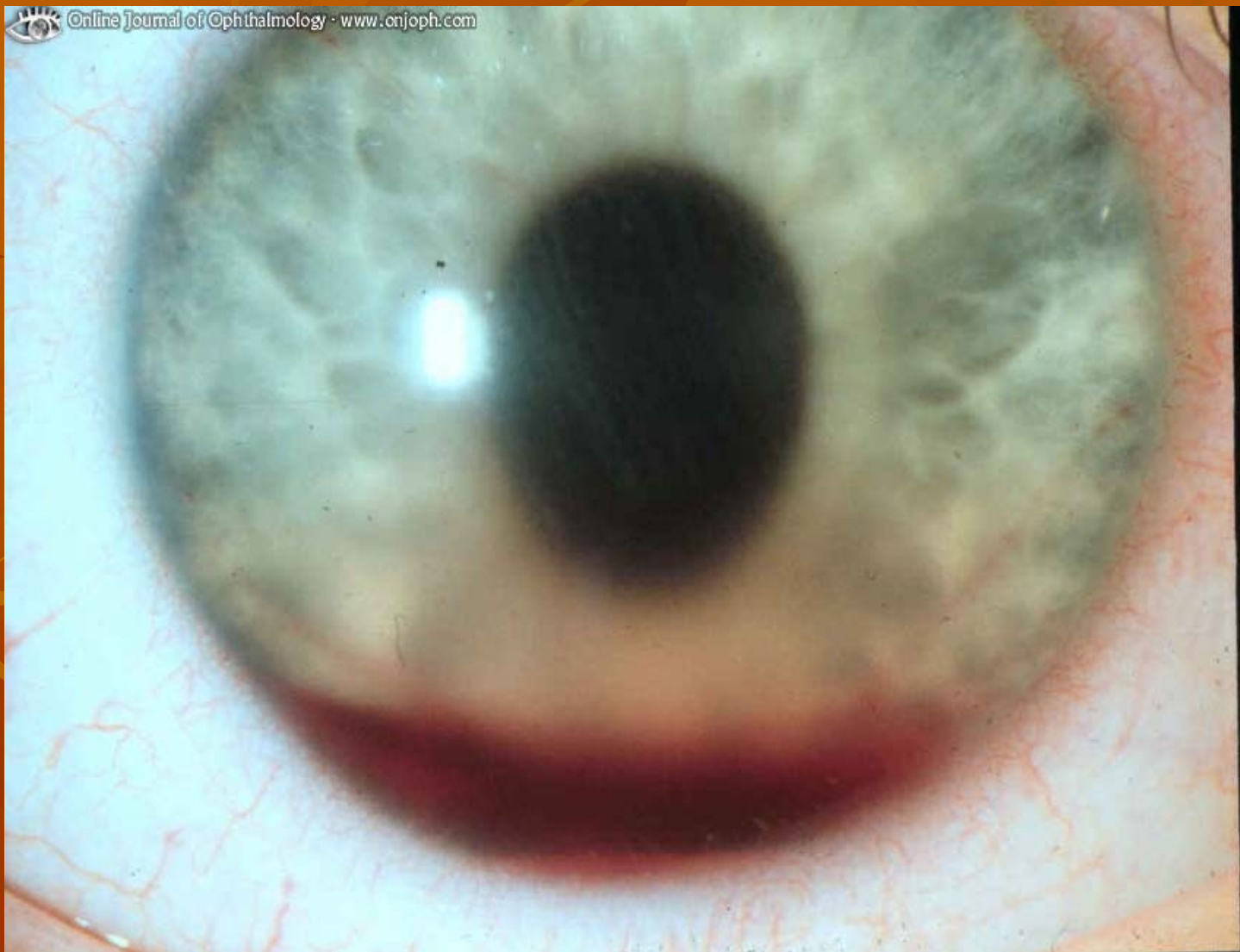


nevus duhovky

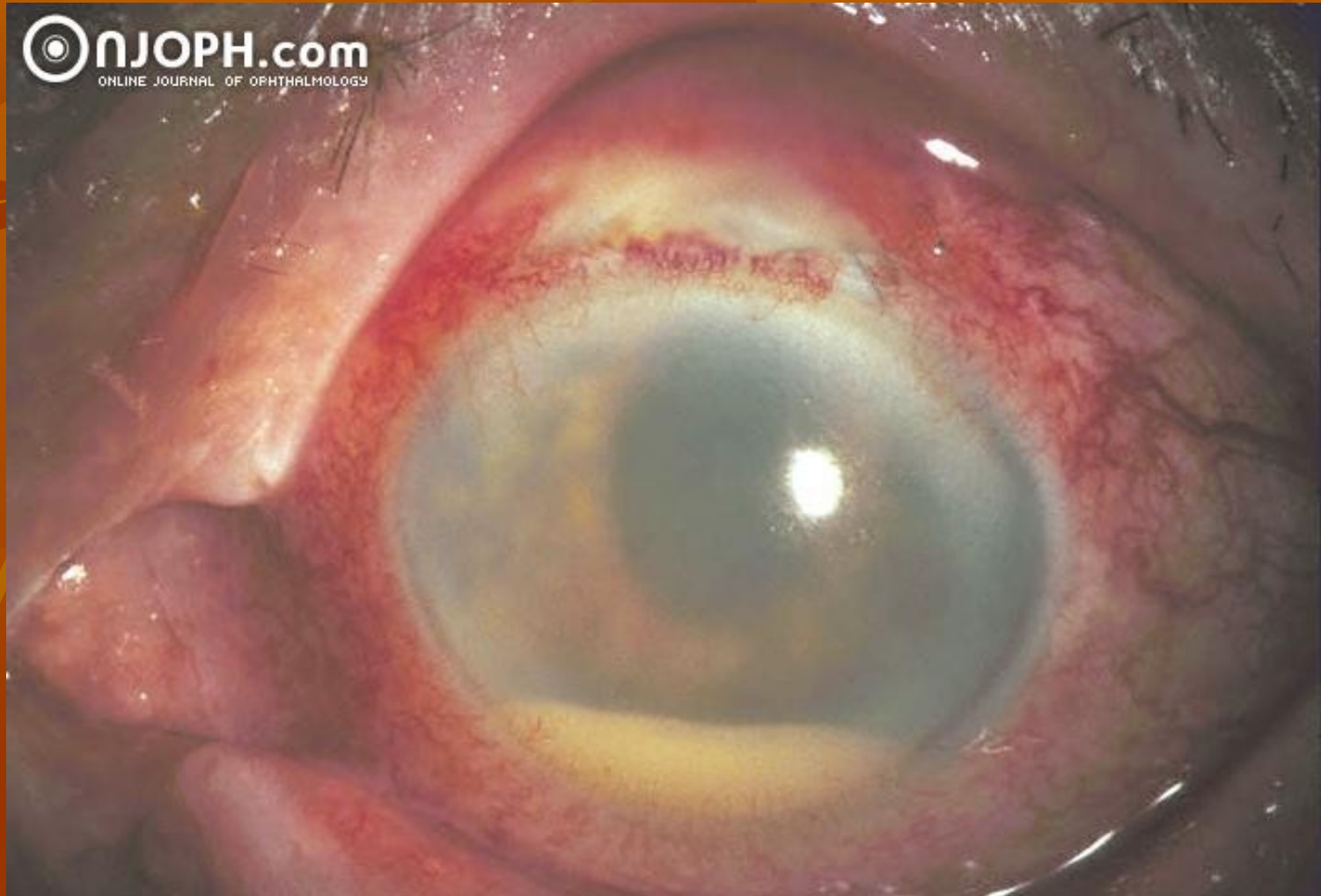


tygrovaná duhovka

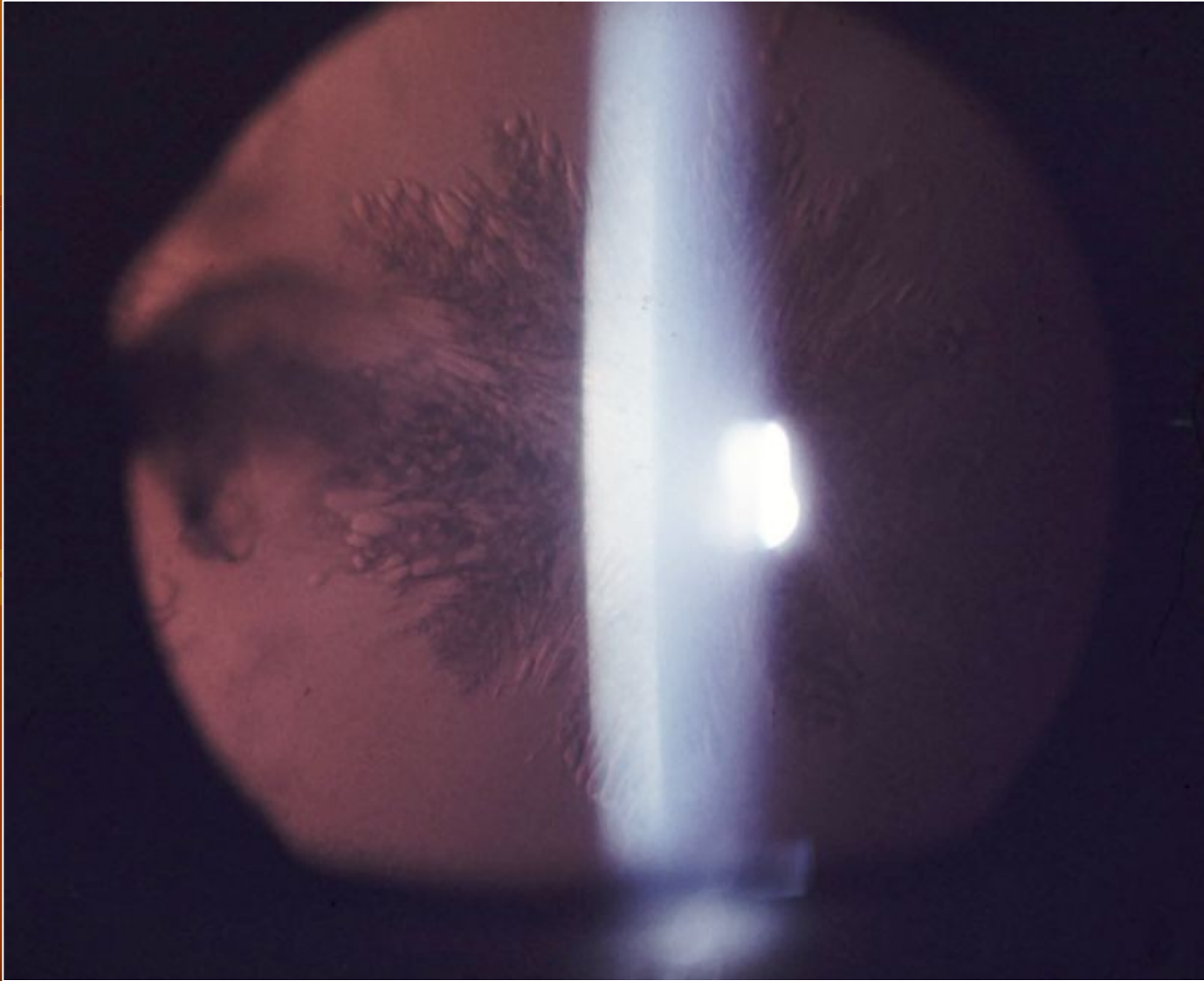
Krev v přední komoře



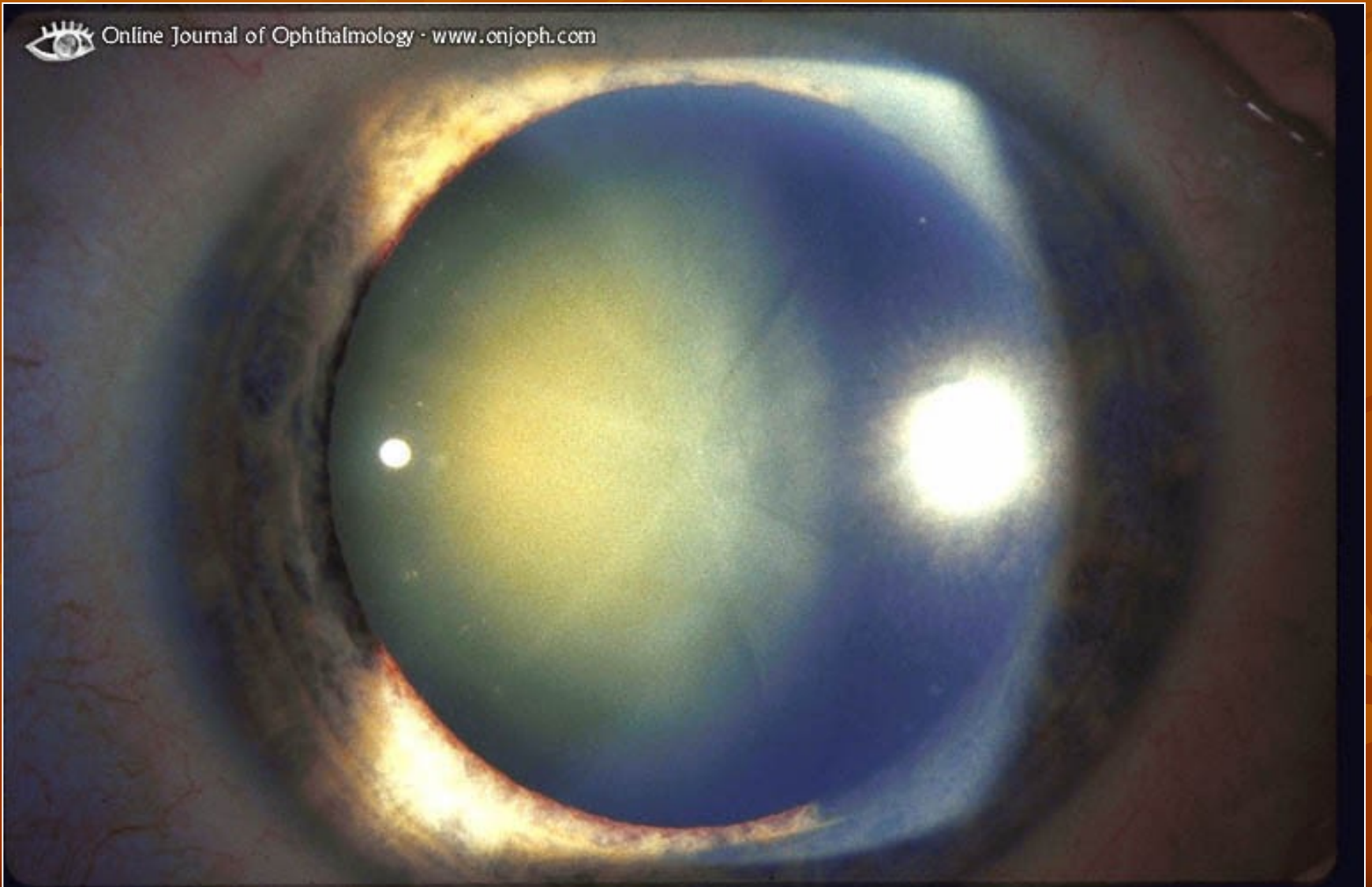
Hnisavý výpotek v přední komoře



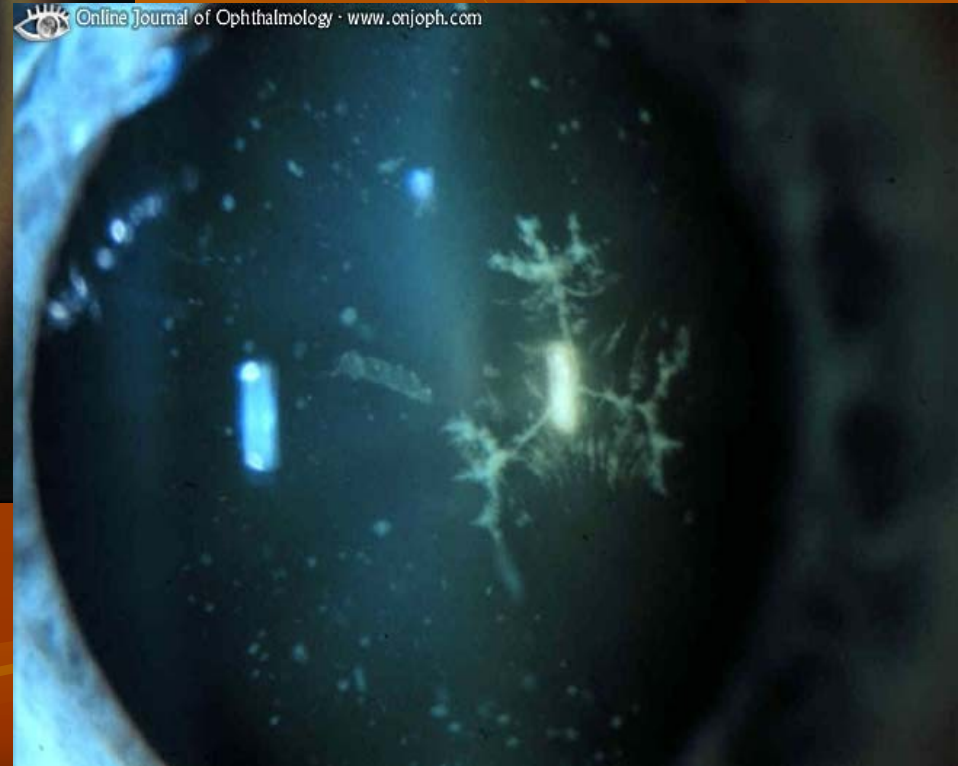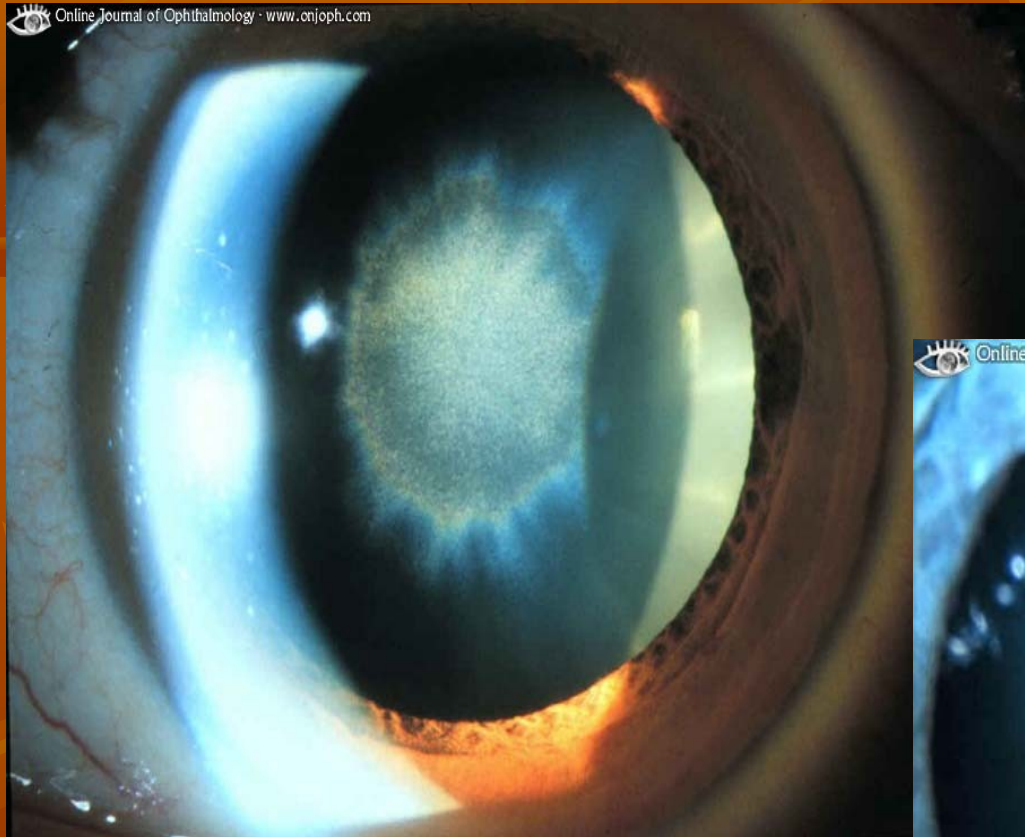Traumatická katarakta - postkontuzní



Senilní katarakta



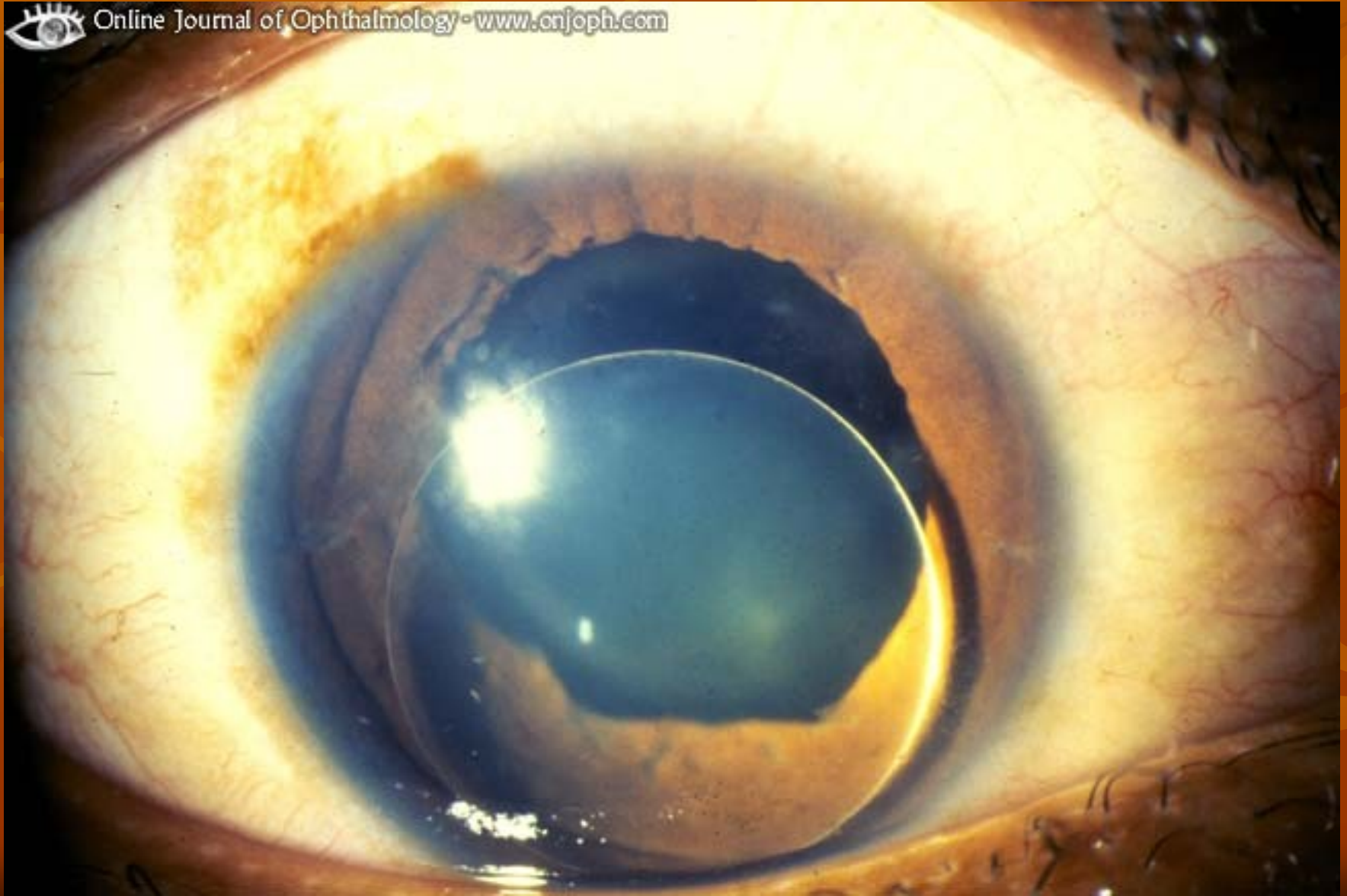Vrozená katarakta



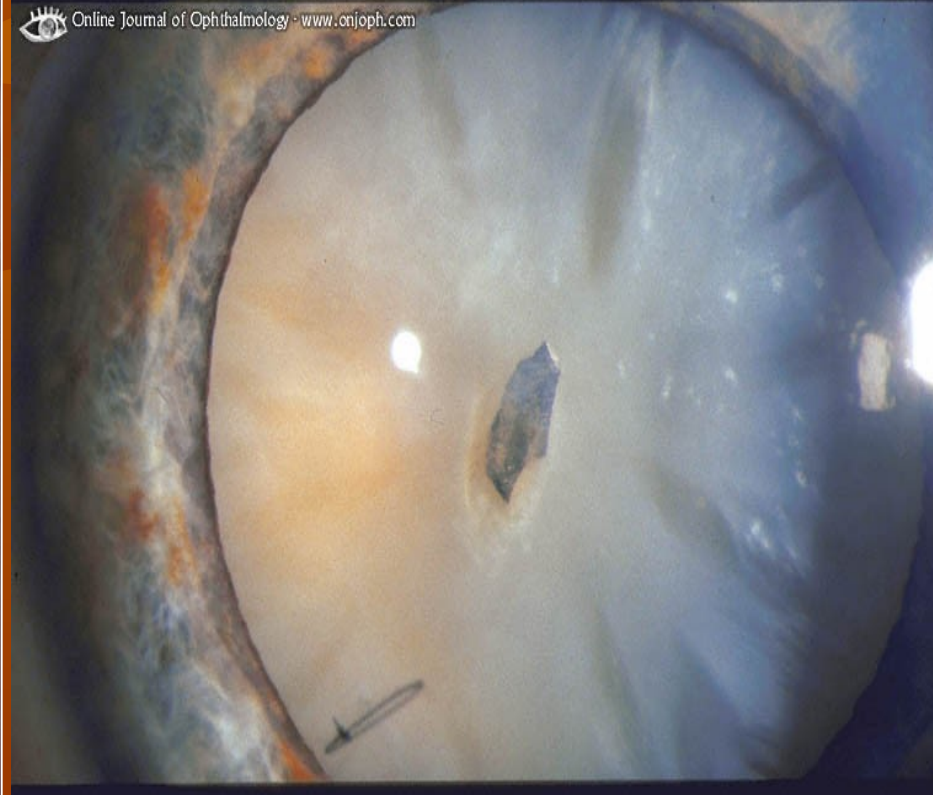
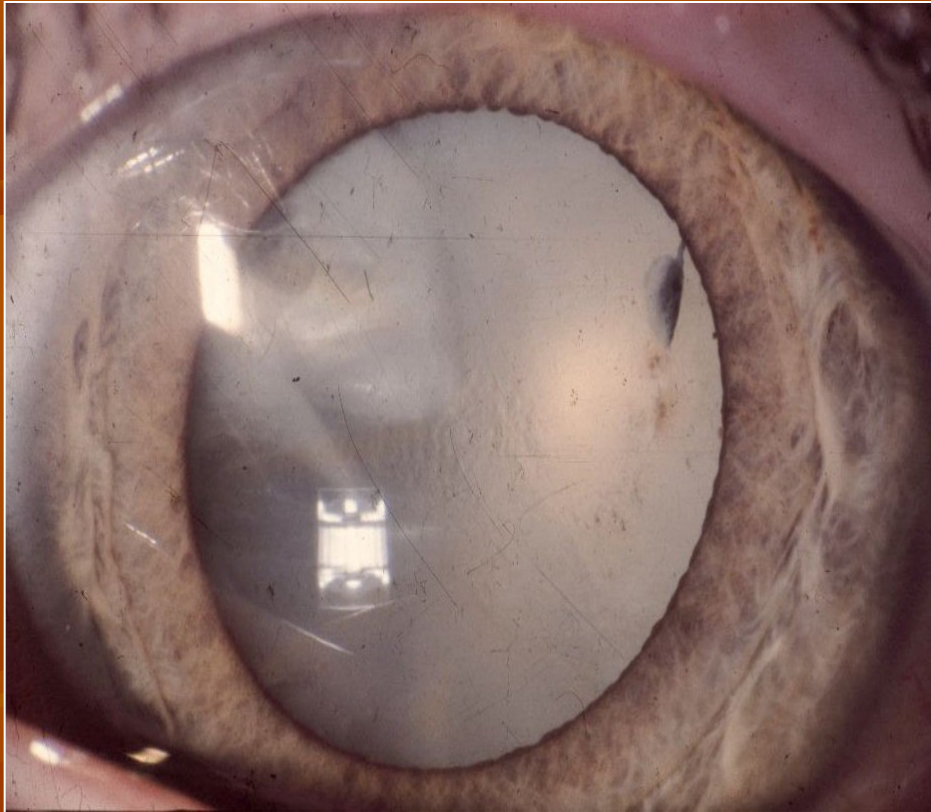
Čočka luxovaná do přední komory



Online Journal of Ophthalmology - www.onjoph.com



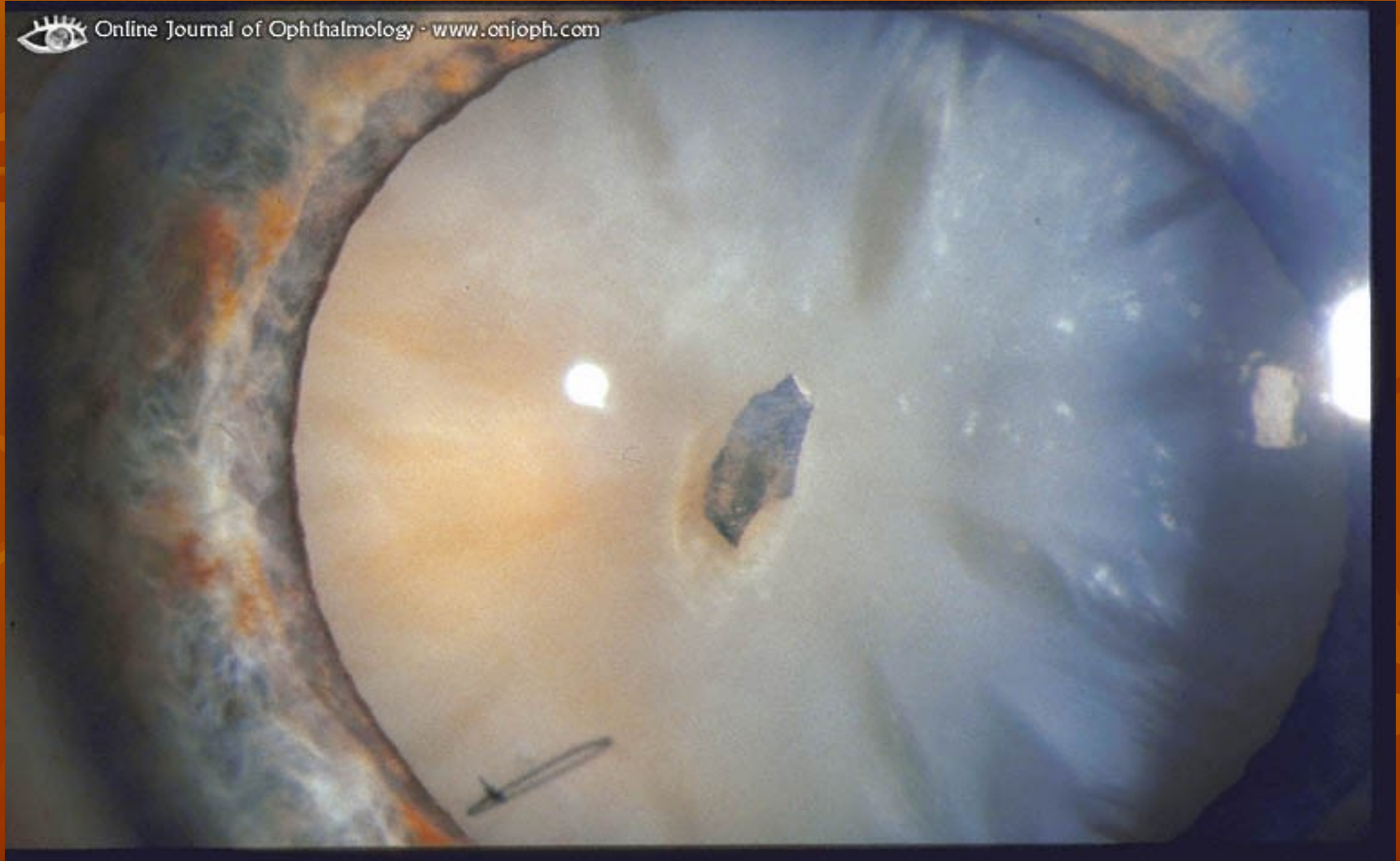Cizí těleso v čočce



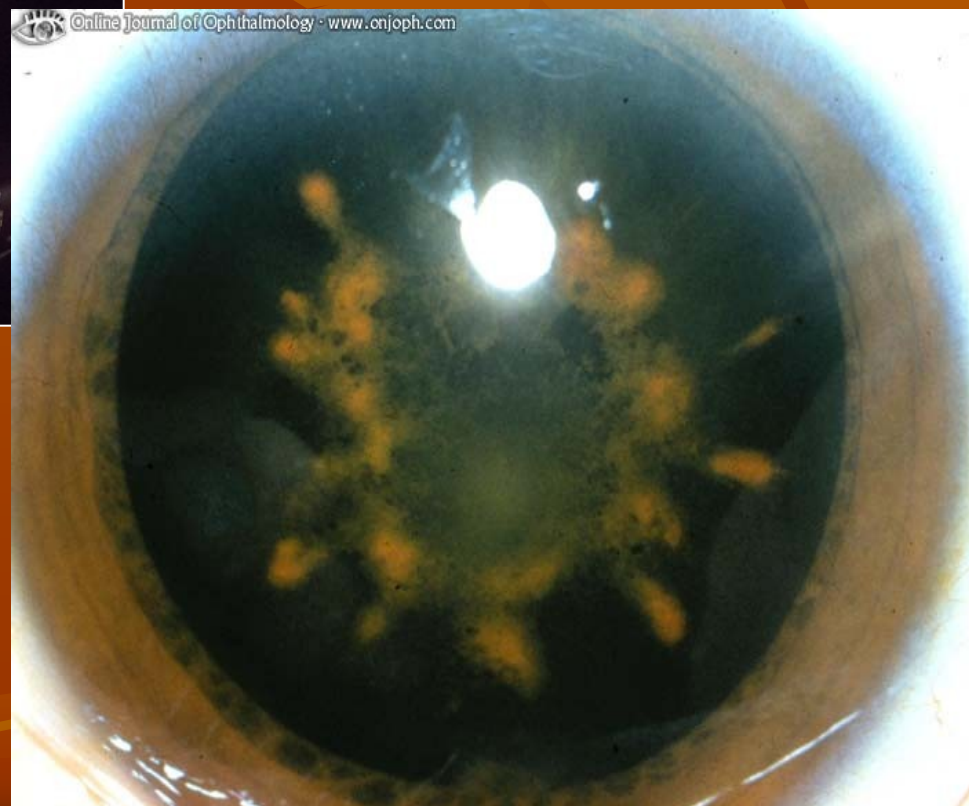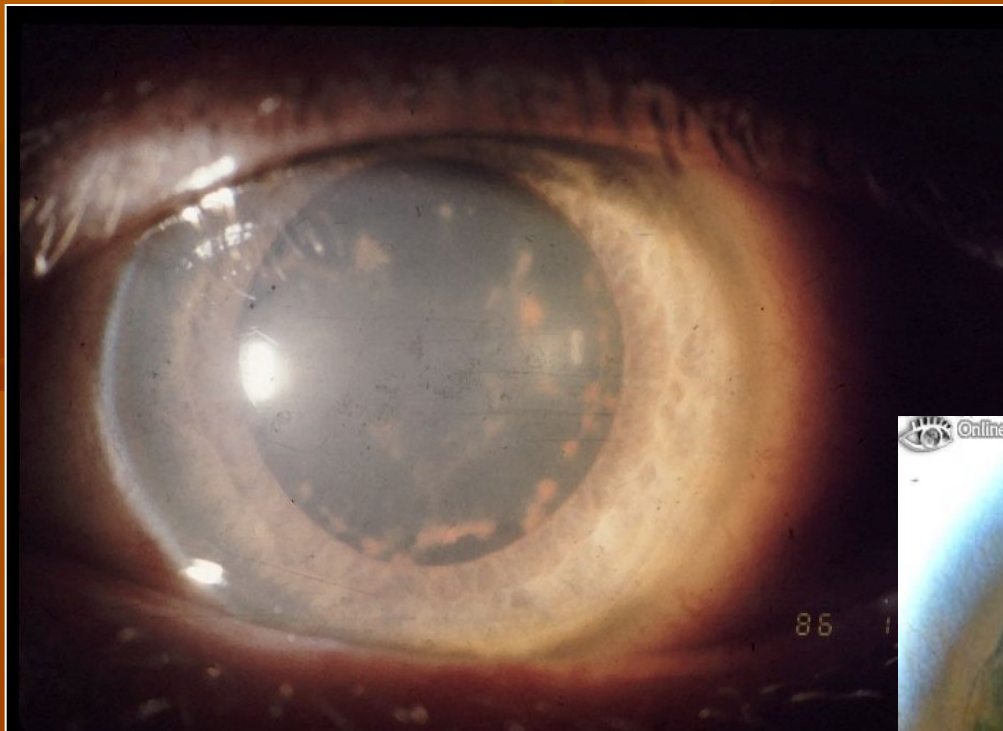Cizí těleso v čočce



Online Journal of Ophthalmology · www.onjoph.com

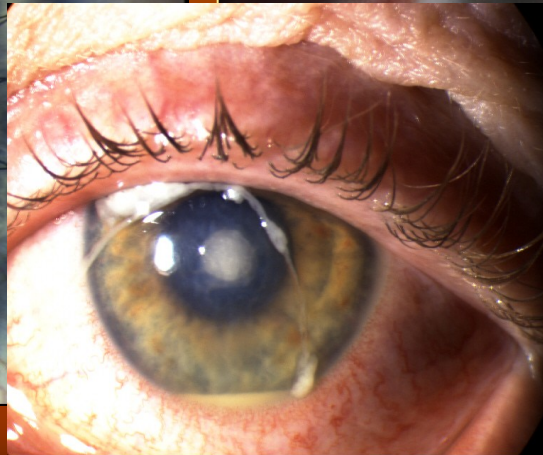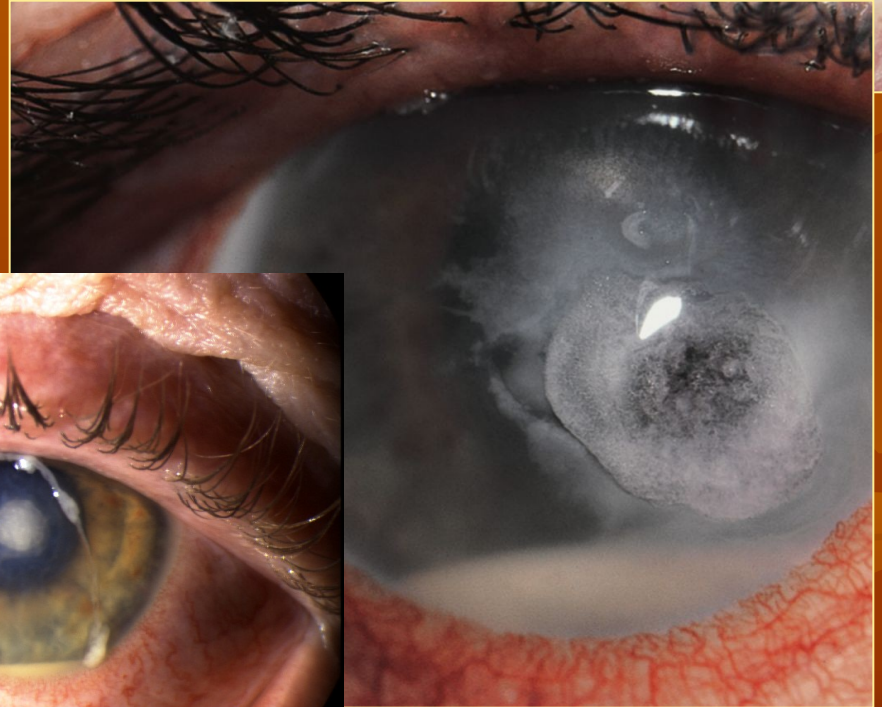
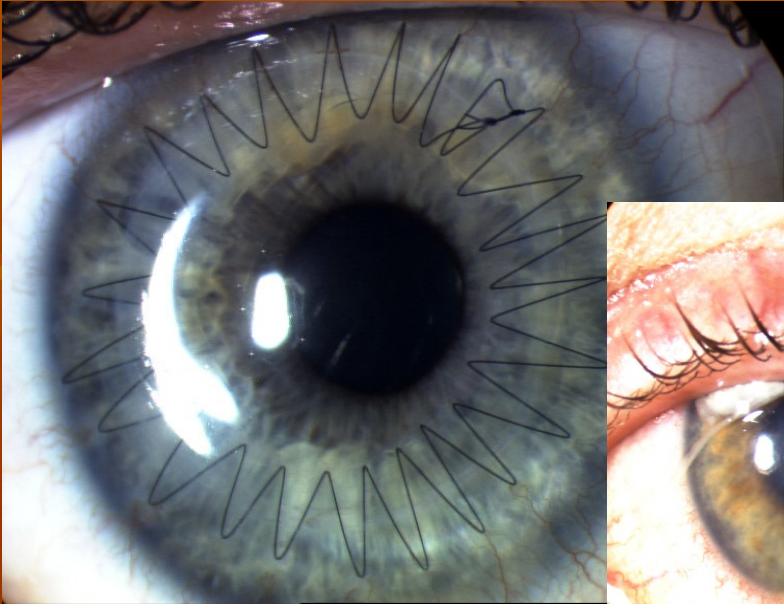
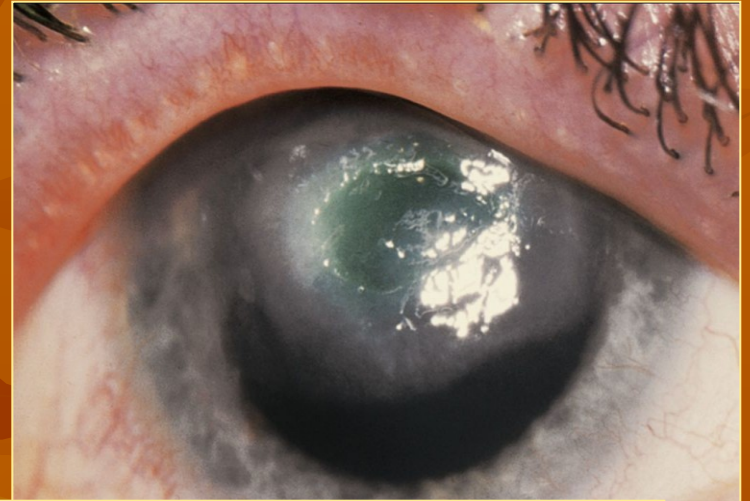
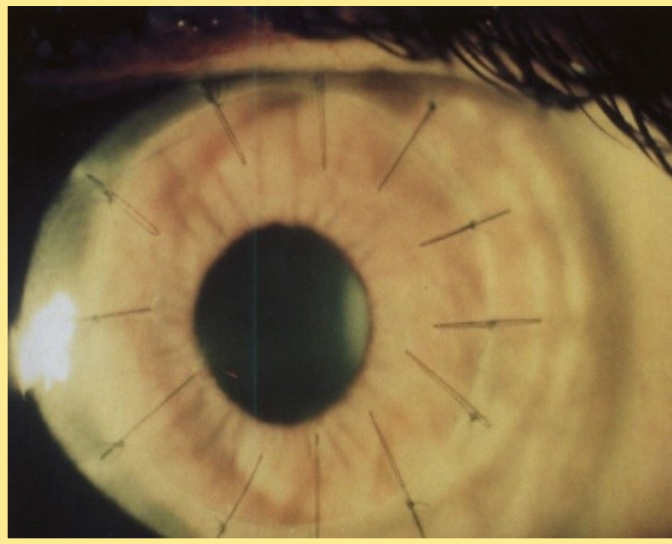


Cizí nitrooční kovové těleso sideróza

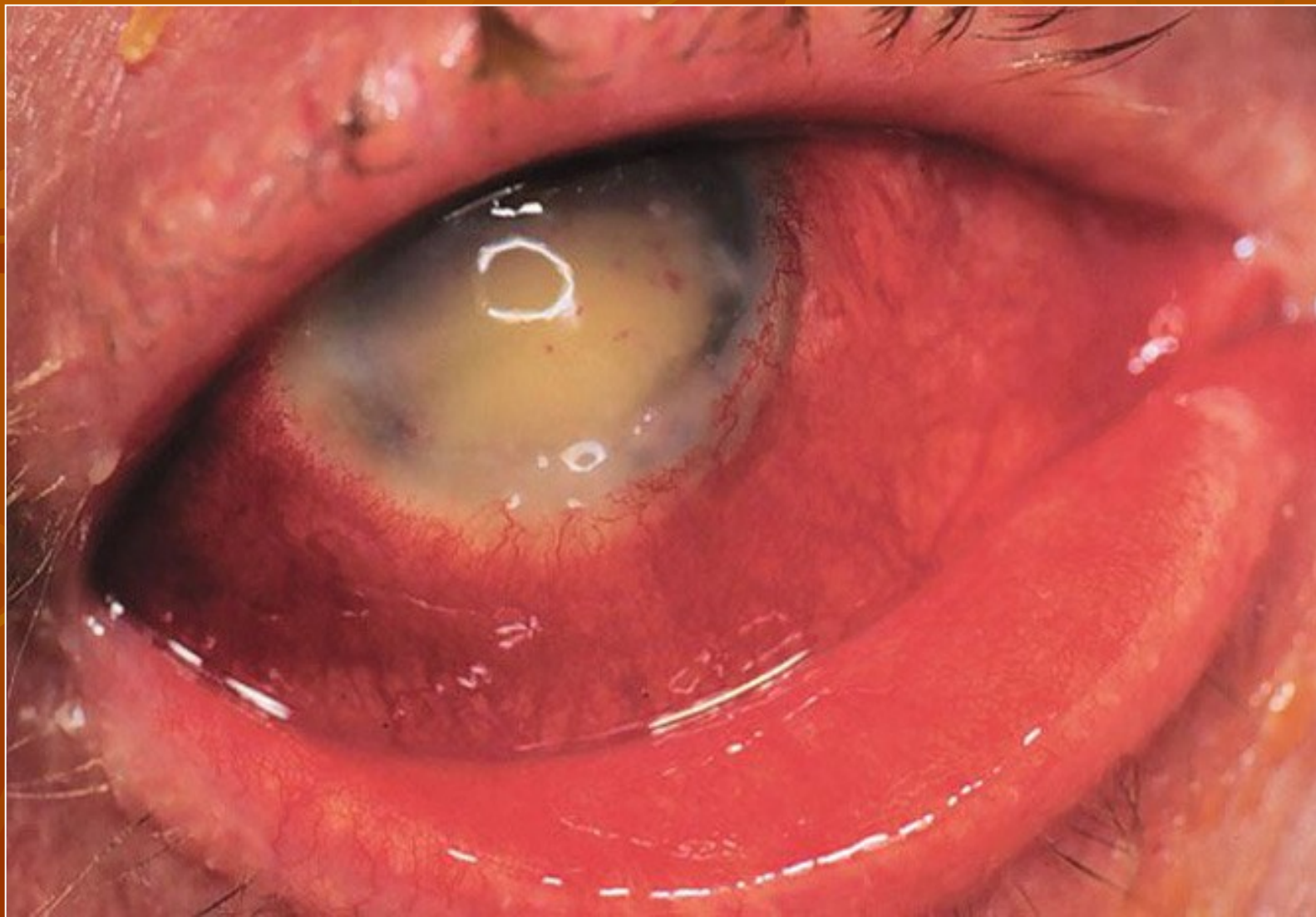

Online Journal of Ophthalmology - www.onjoph.com

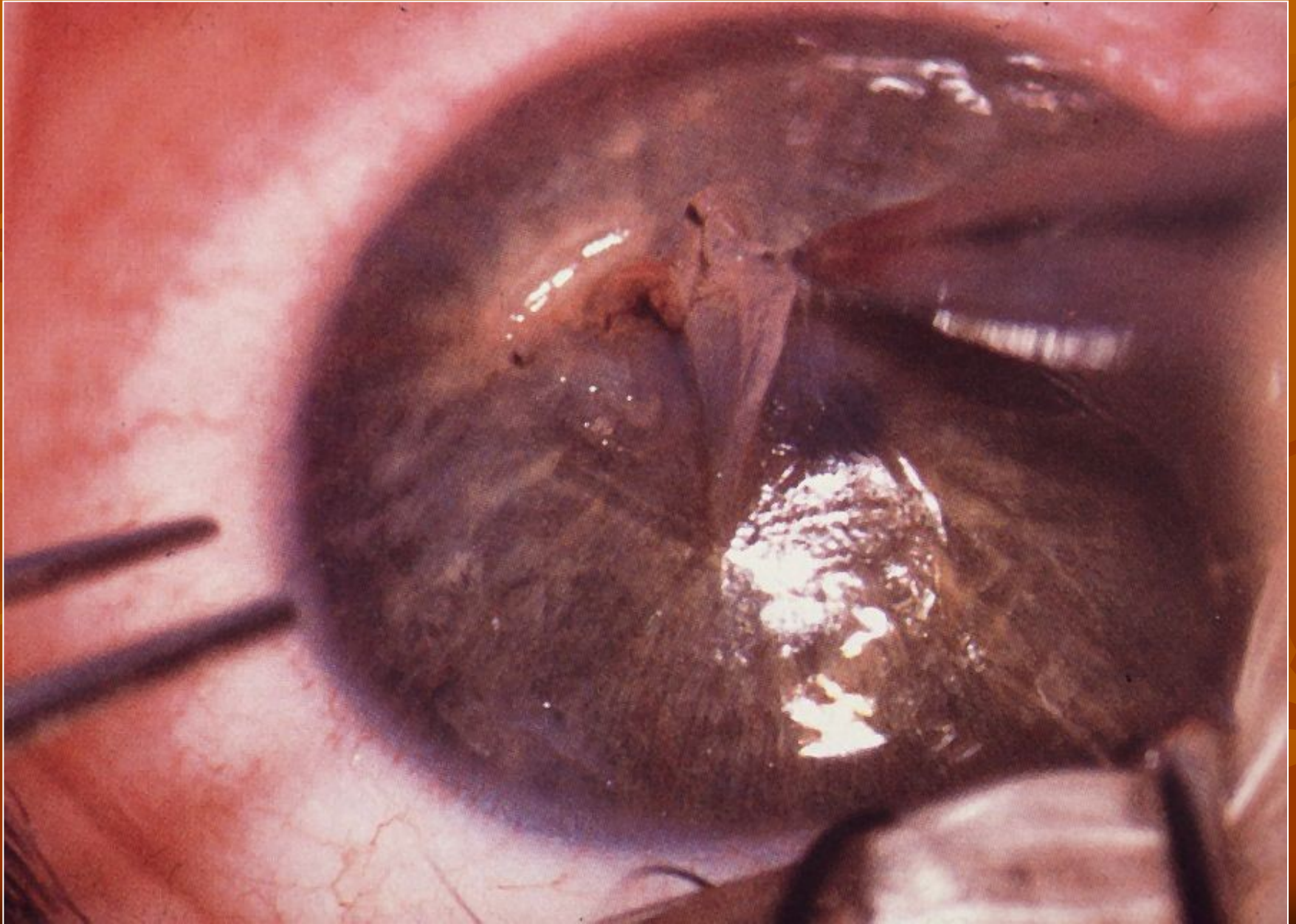
Vyšetření rohovky



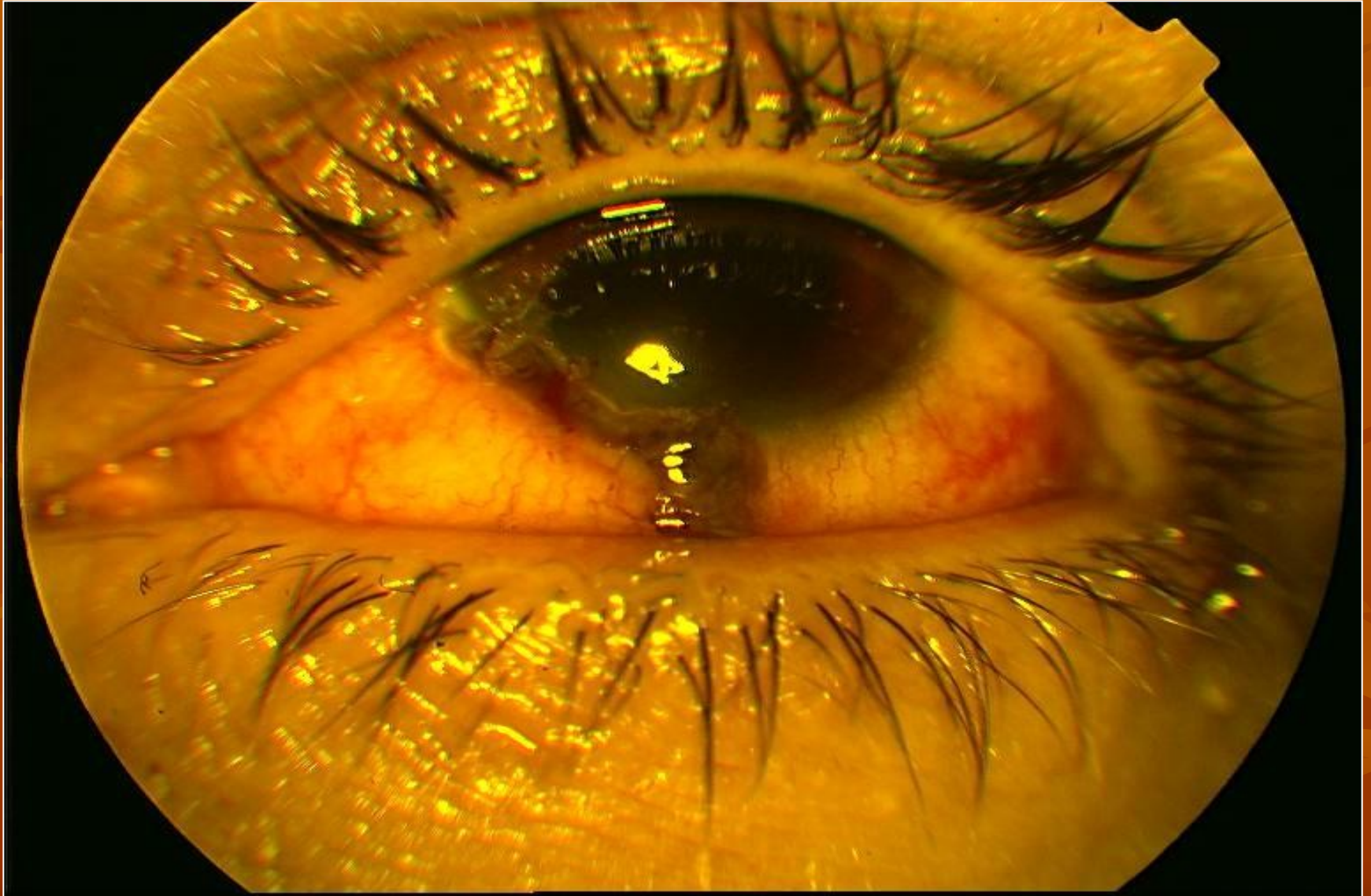Cizí nitrooční těleso - endoftalmitida



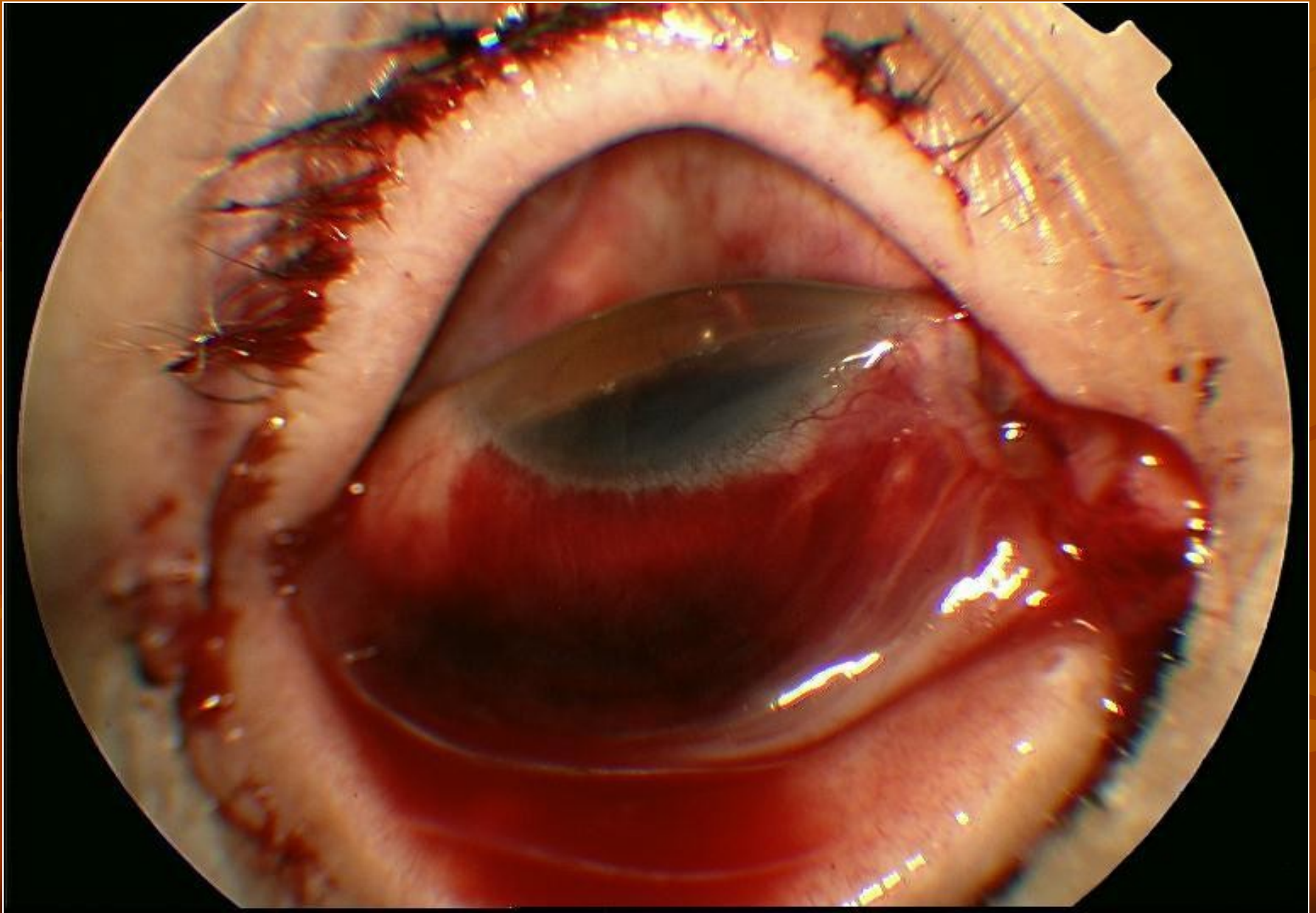
Lamelární lacerace rohovky



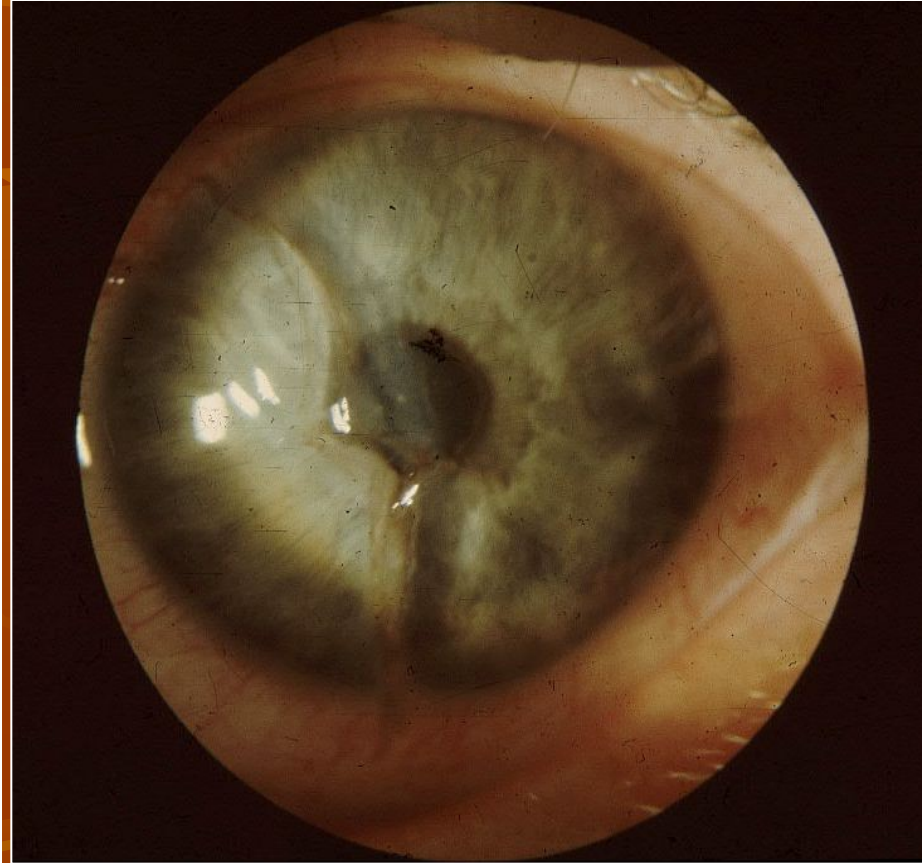
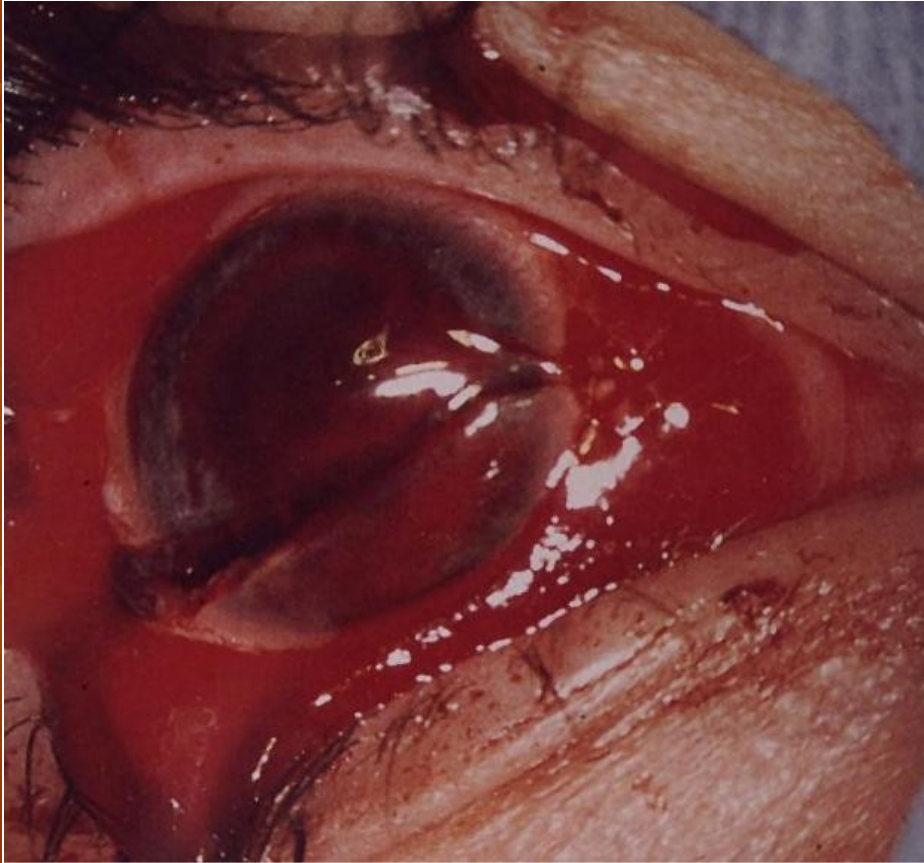
Otevřená poranění – penetrace s prolapsem duhovky



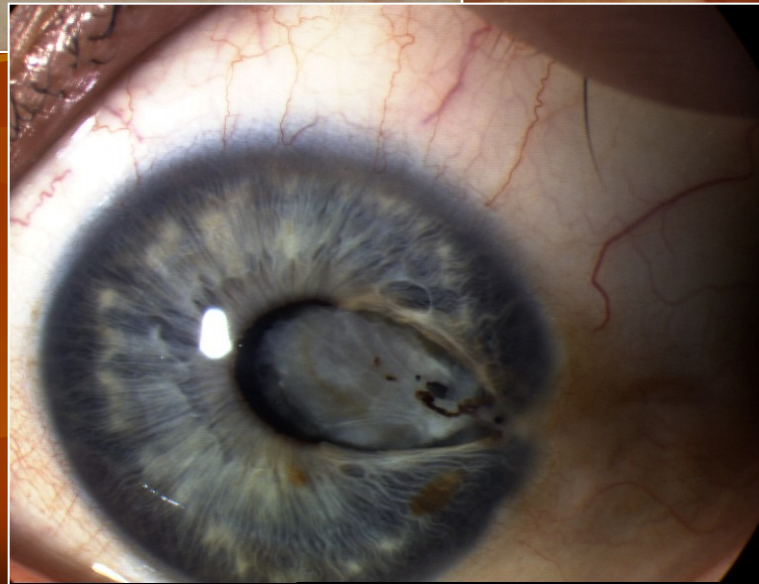
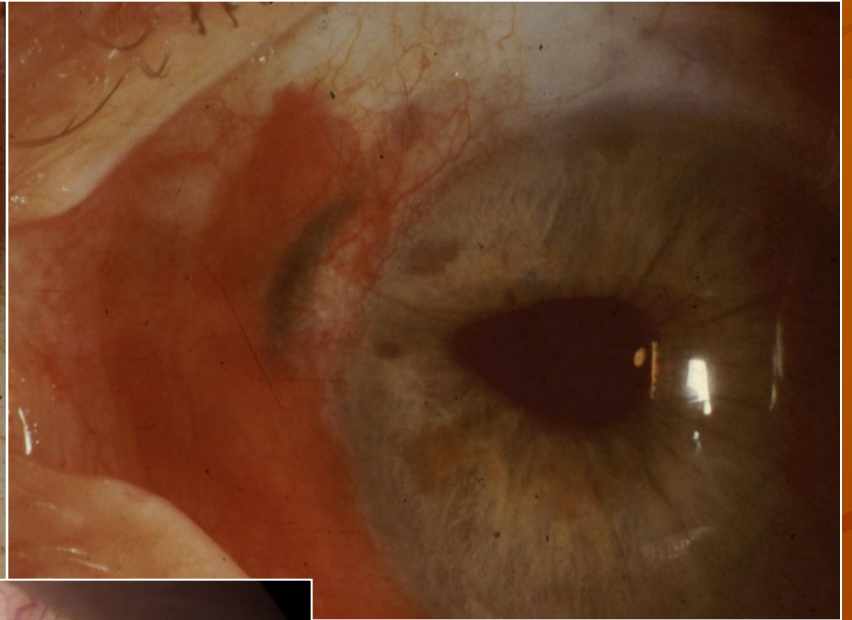
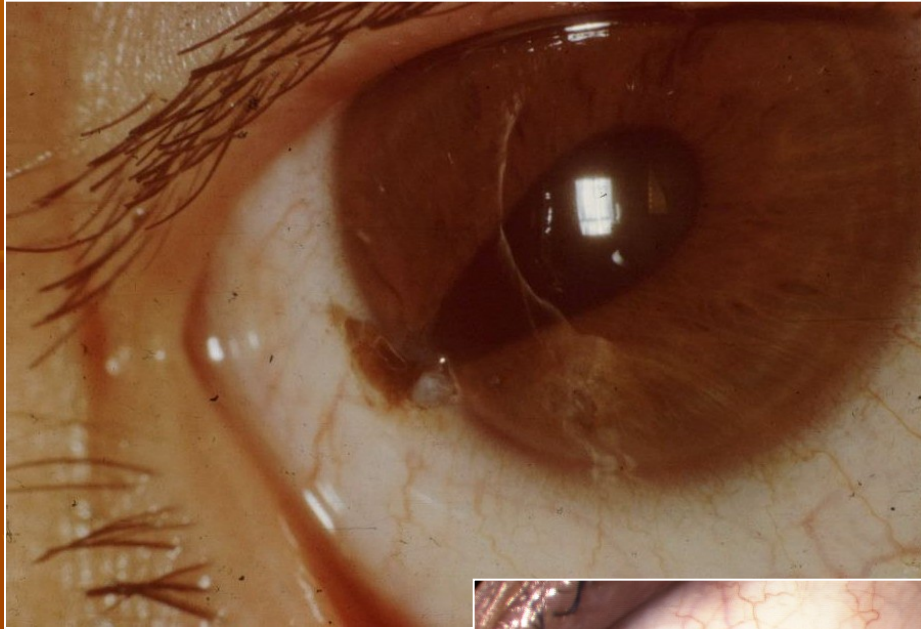
Otevřené poranění - ruptura



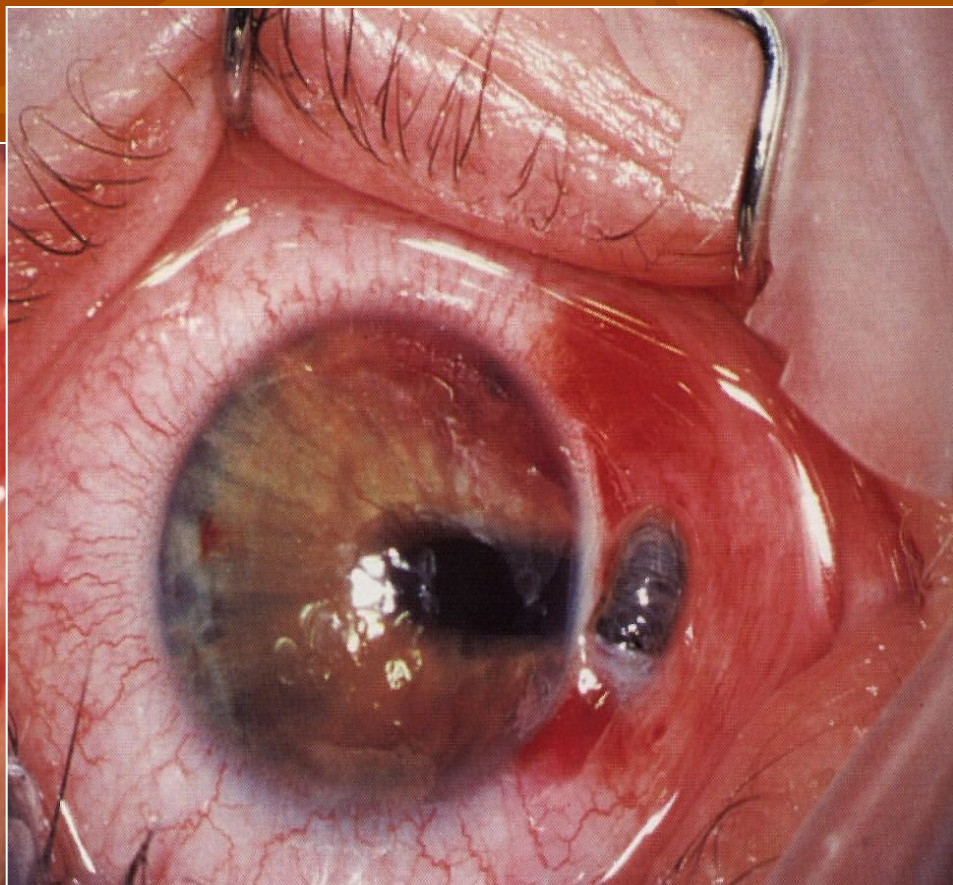
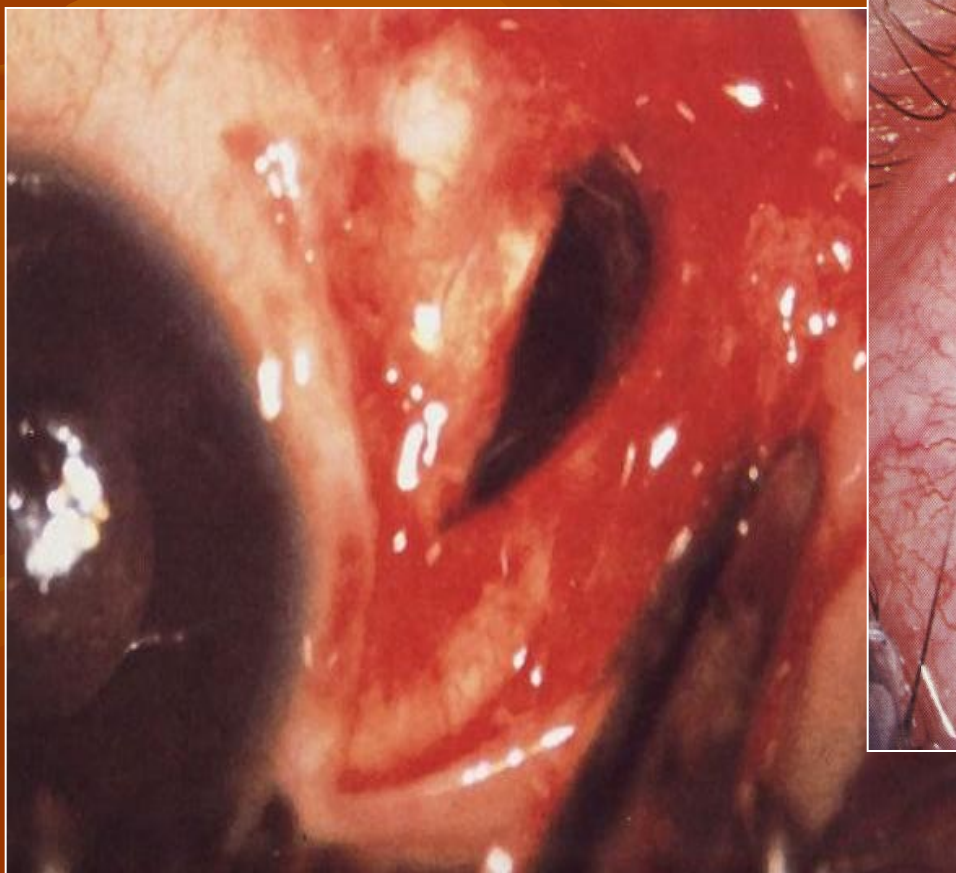
Otevřená poranění- lacerace, penetrace



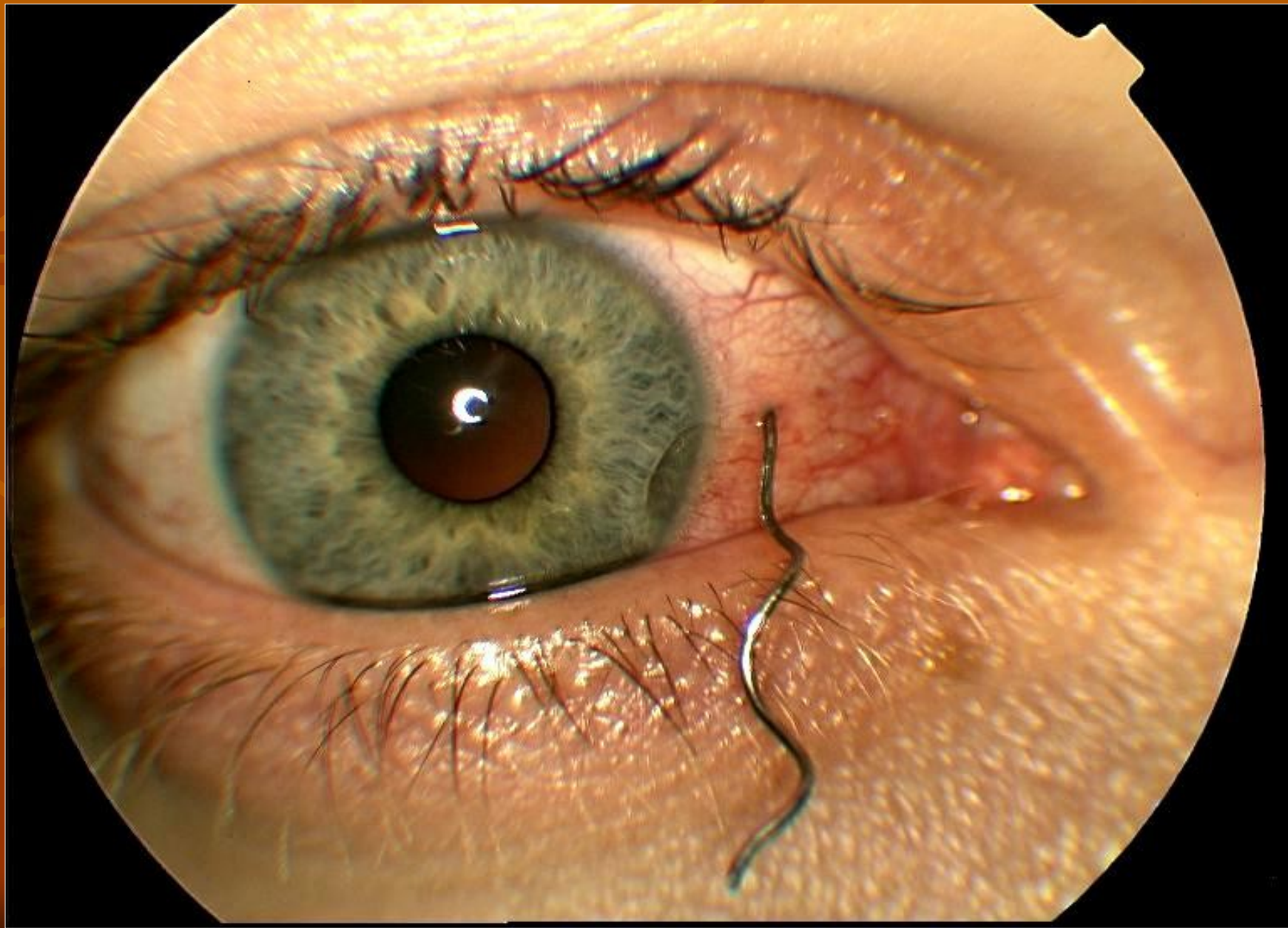
Otevřená poranění – lacerace, penetrace



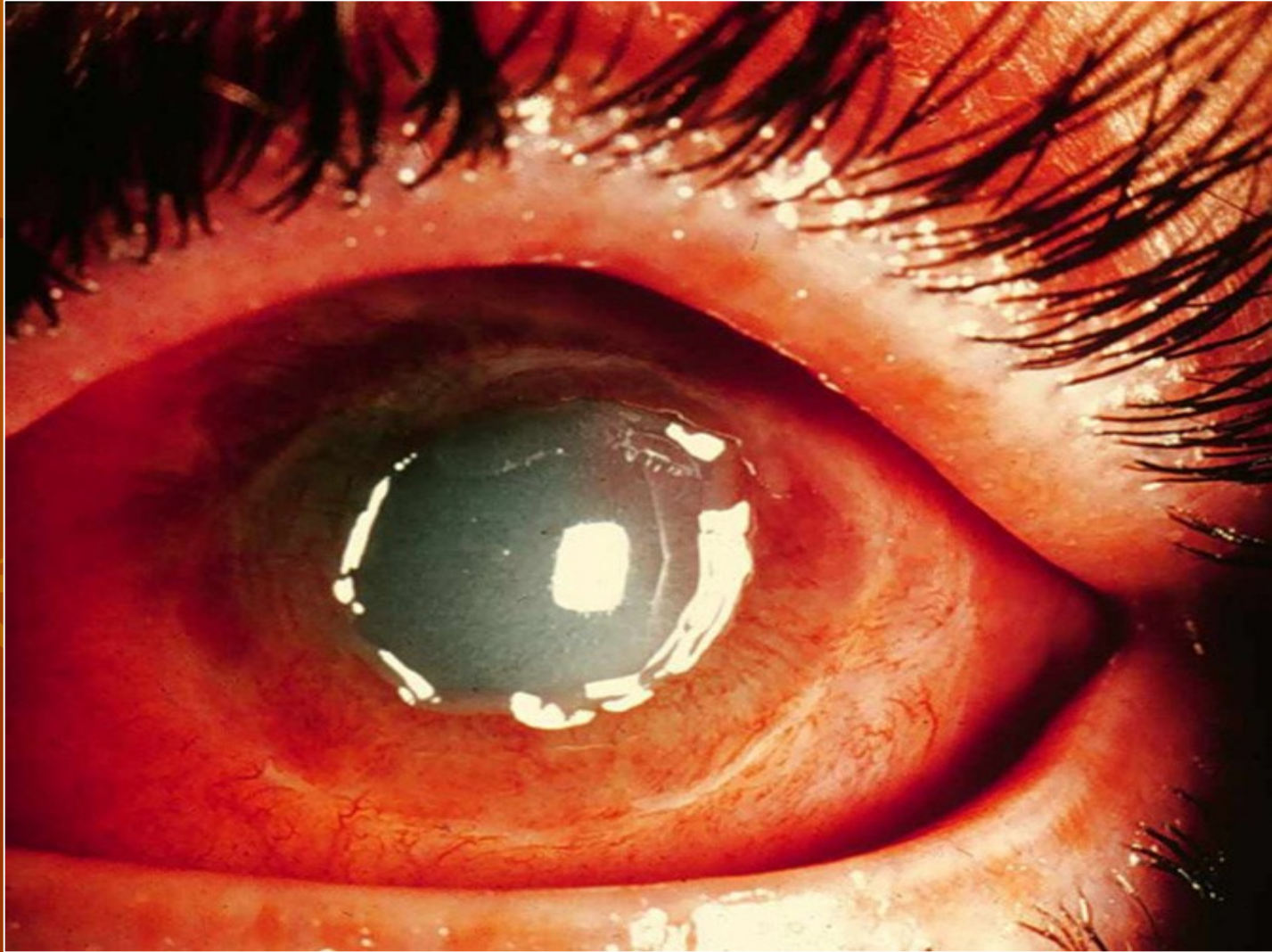Otevřená poranění – lacerace, penetrace



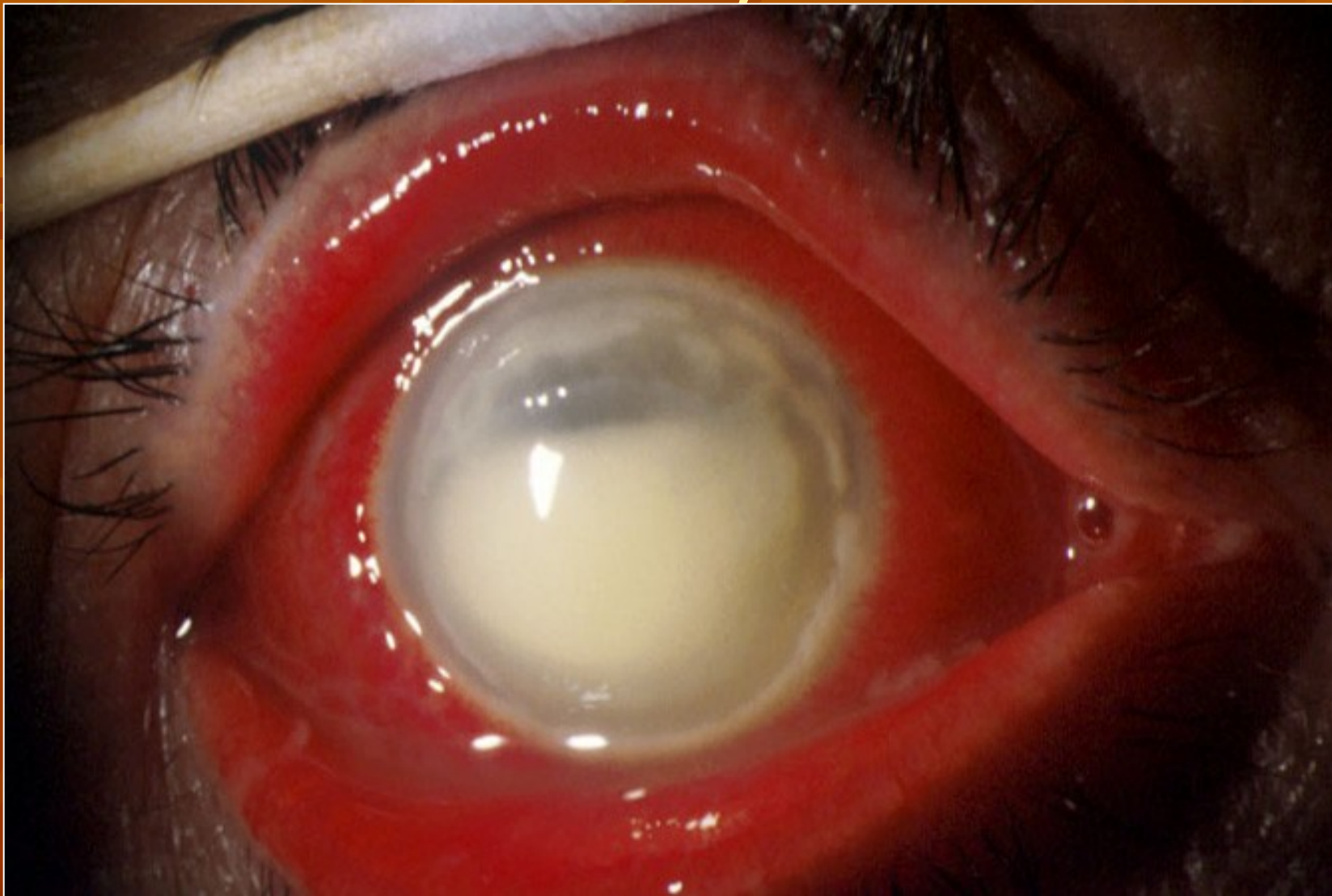Cizí nitrooční těleso



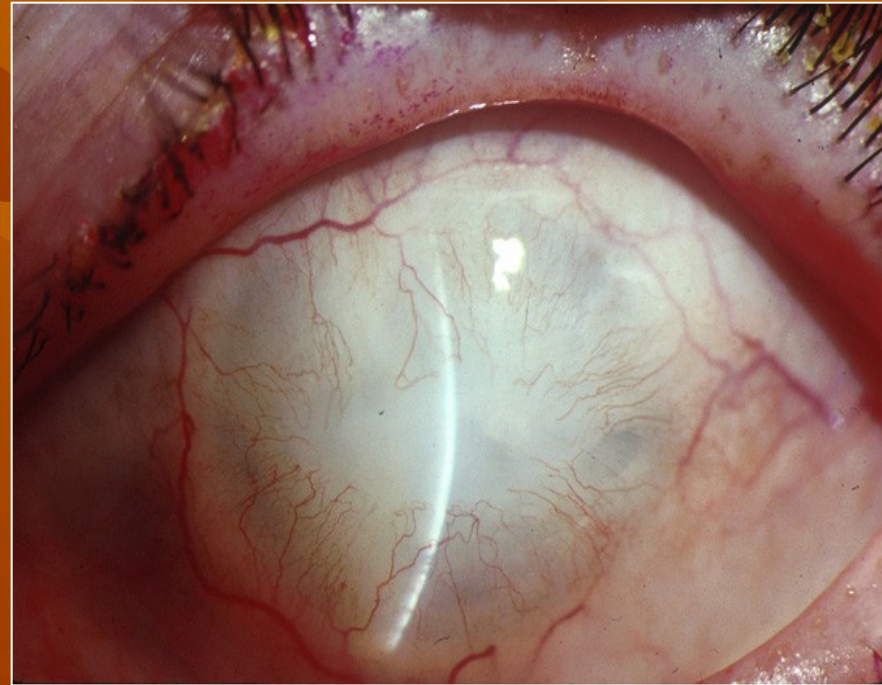
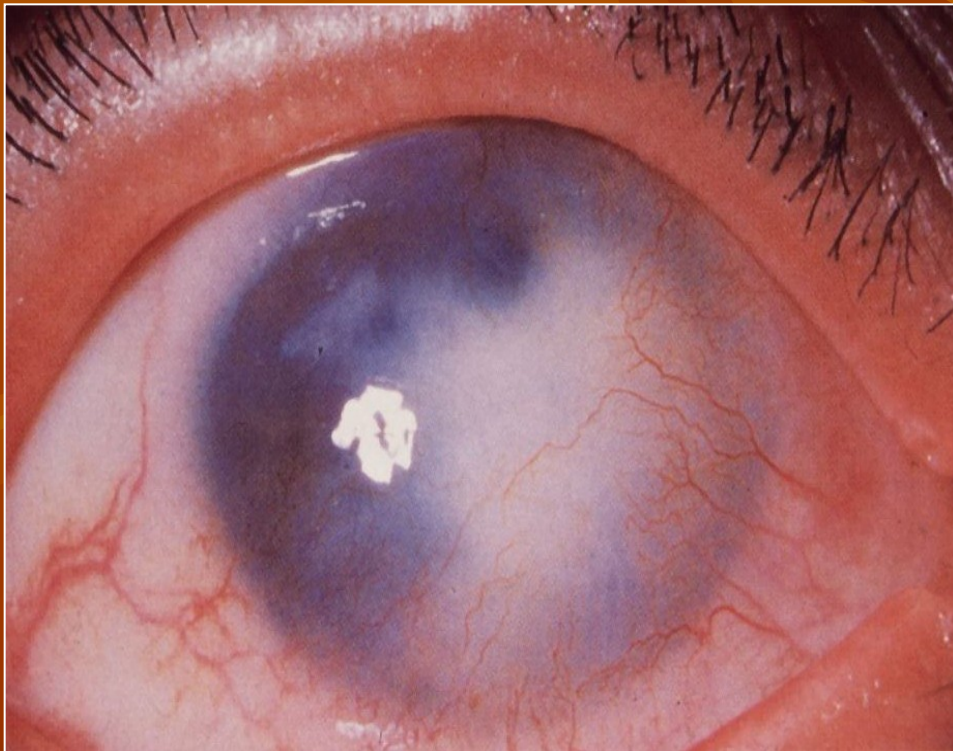
Chemická poranění - kyselina



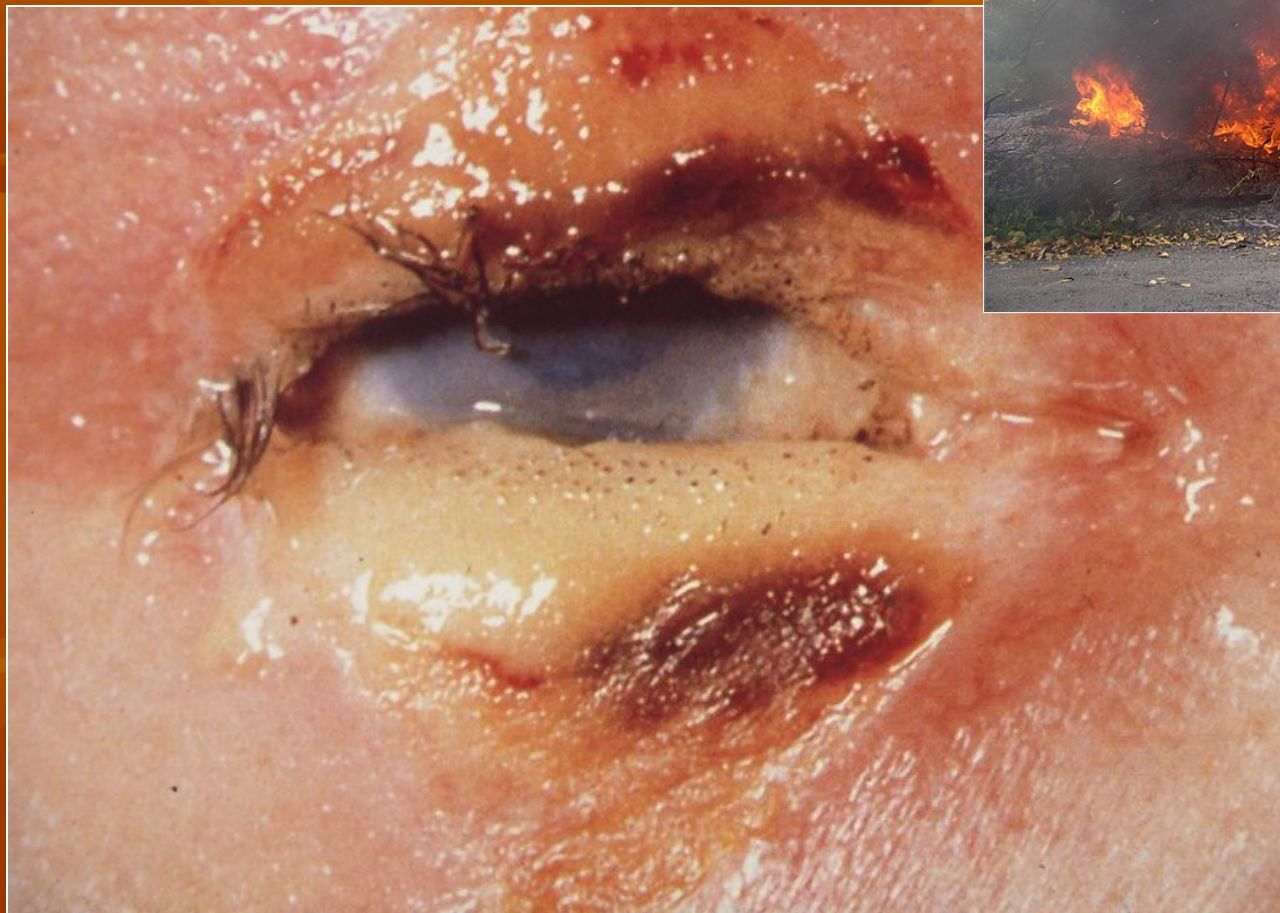Chemická poranění – zásada (vápno, malta)



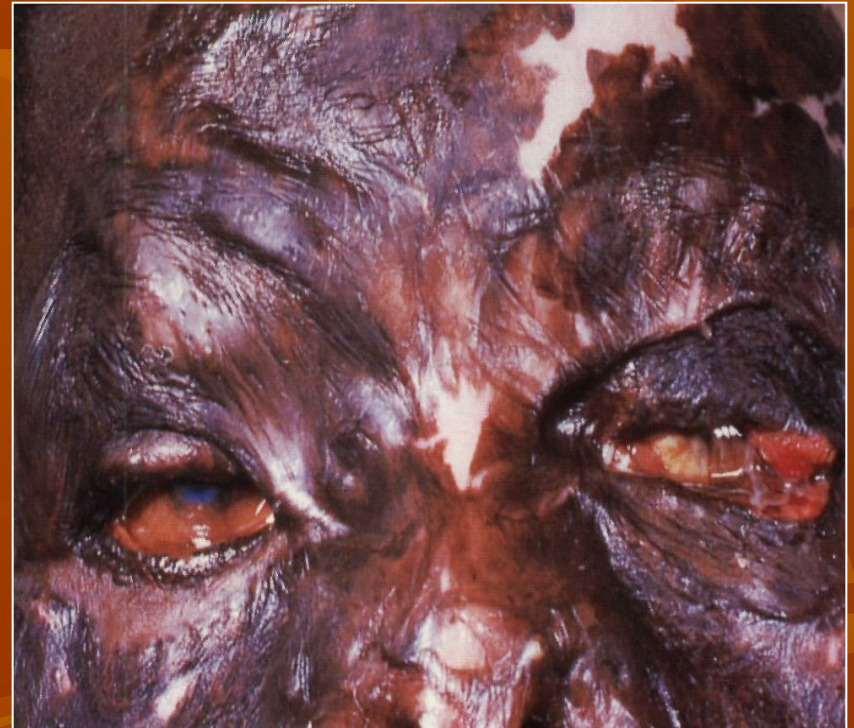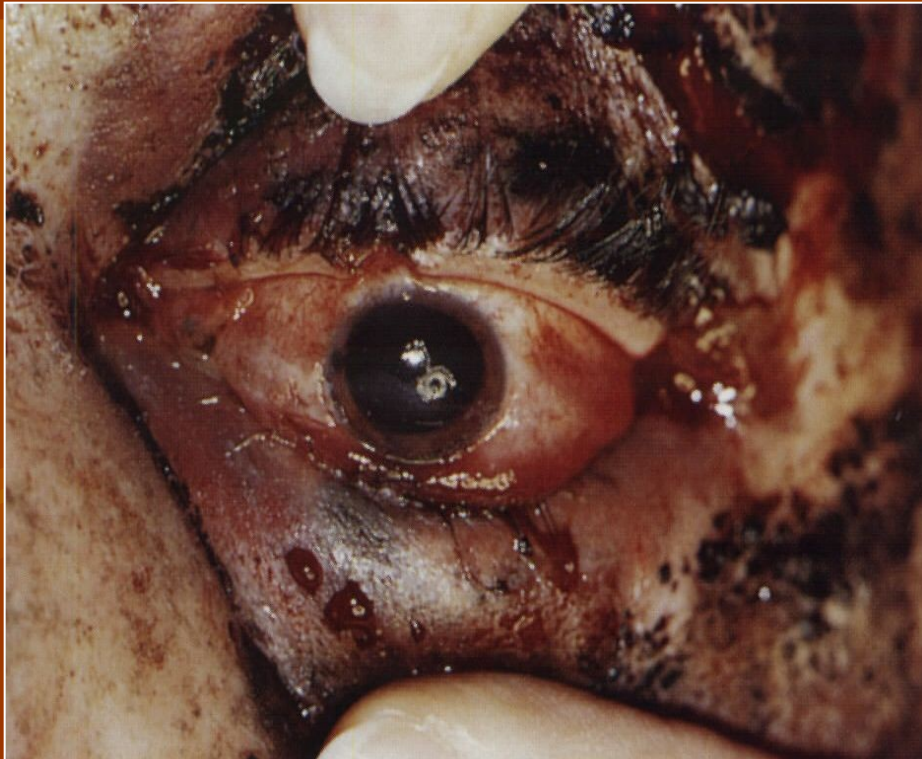
Chemická poranění - pozdní následky (vaskularizovaný leukom)




Popálení

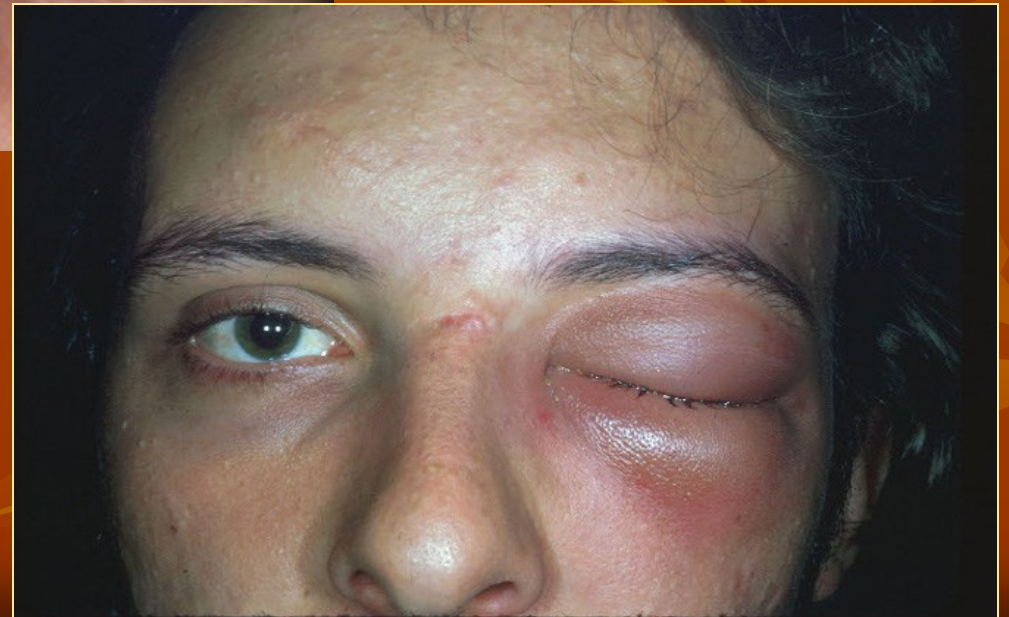
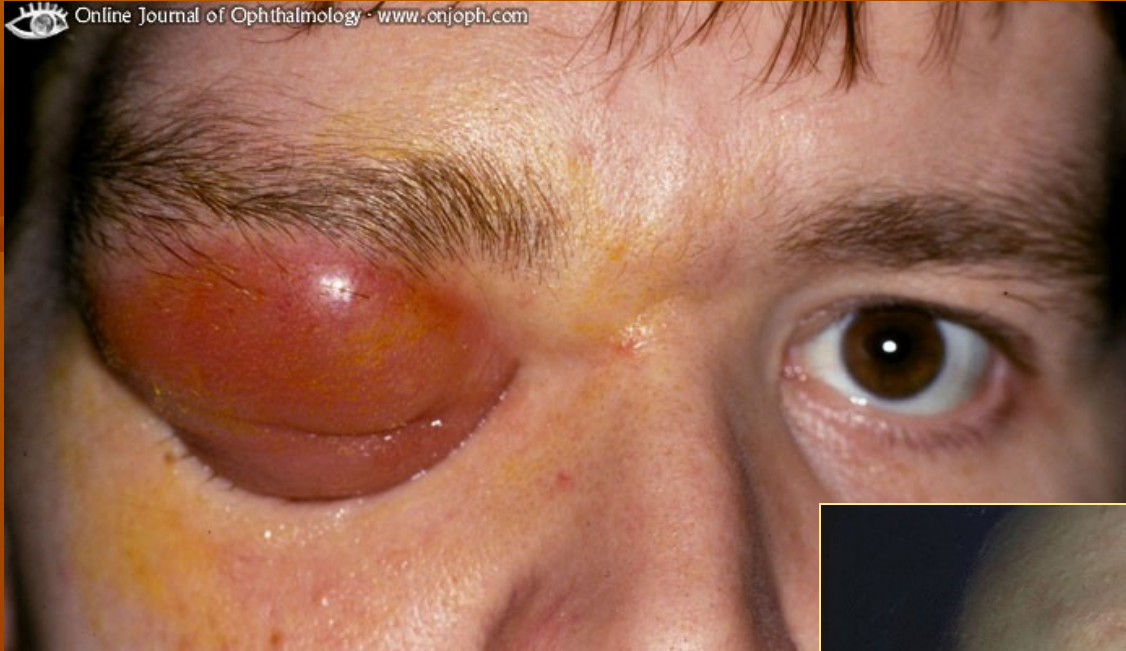
Popálení



Orbitocelulitida

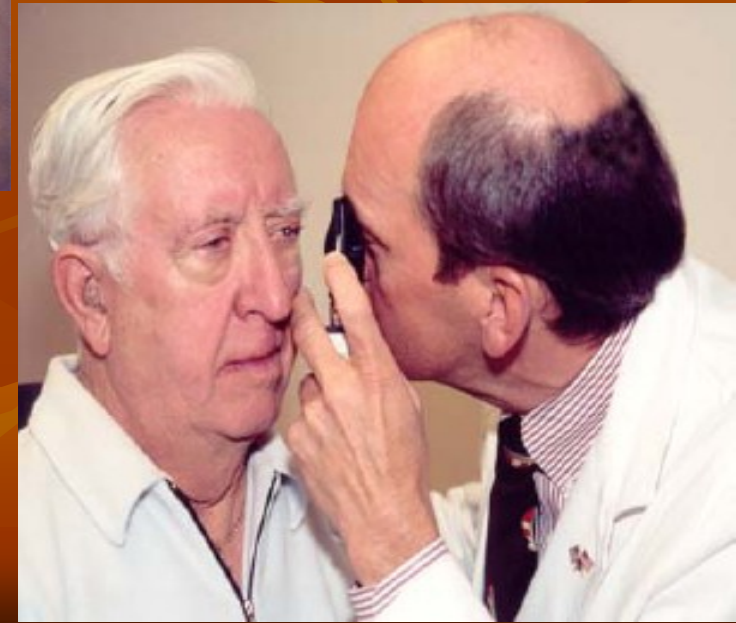
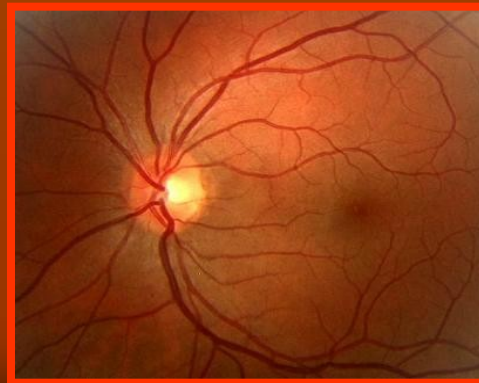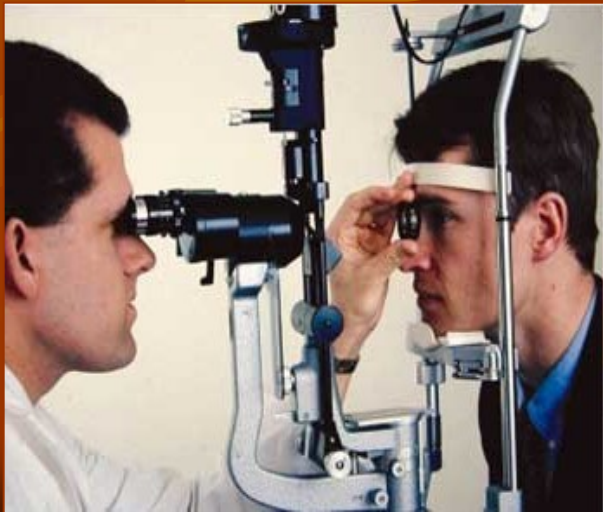
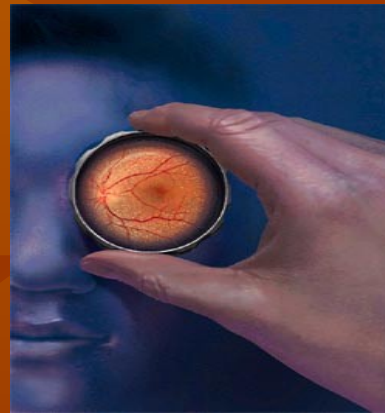 Online Journal of Ophthalmology - www.onjoph.com



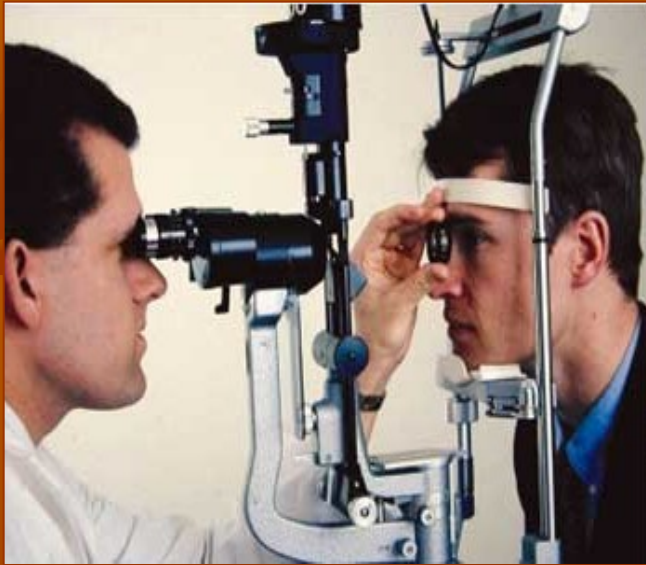Vyšetření zadního segmentu oka

- Oftalmoskopie - přímá
- nepřímá

Biomikroskopie



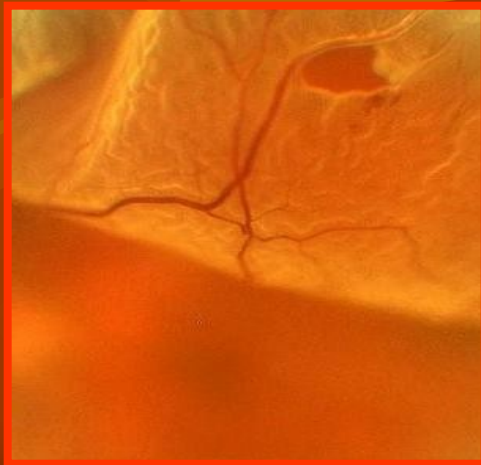
Oftalmoskopie – vyšetření sítnice a zrakového nervu v mydriáze (rozšíření zornice kapkami)



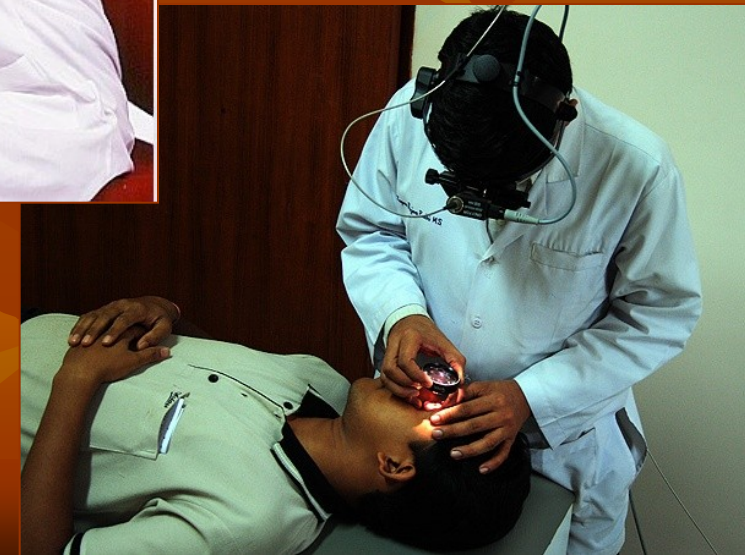Biomikroskopie na štěrbinové lampě



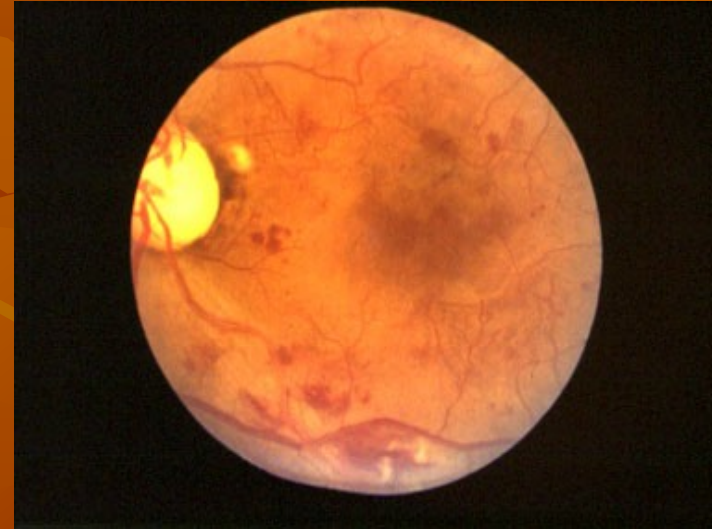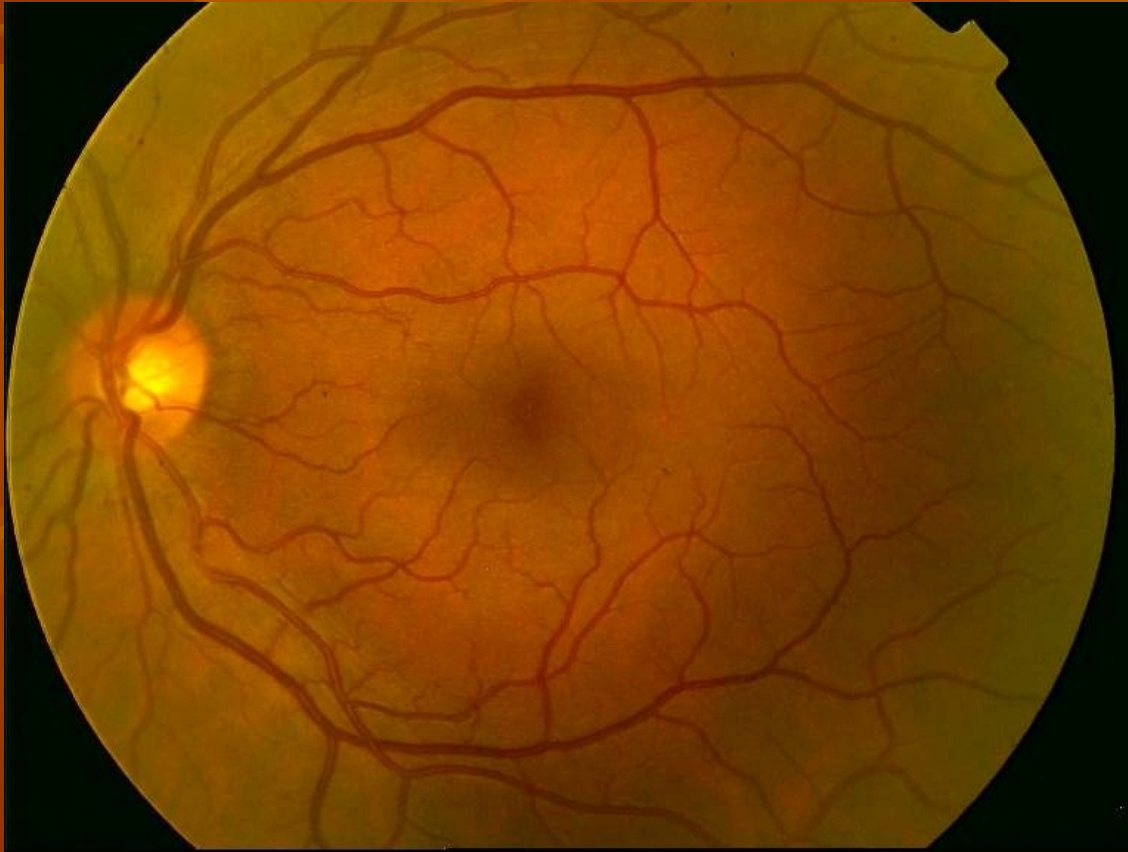
Přímá
oftalmoskopie



Nepřímá
oftalmoskopie

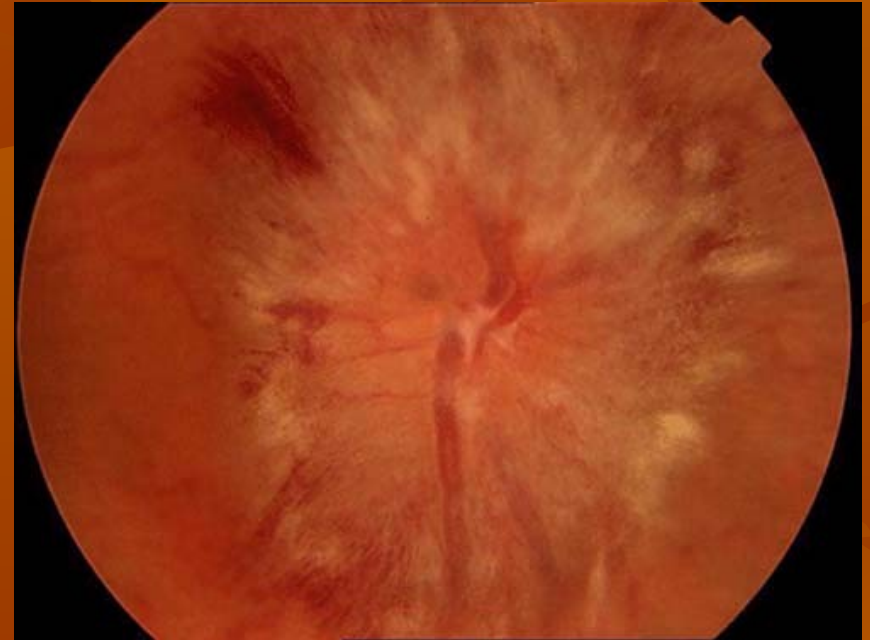

Oční pozadí v mydriáze

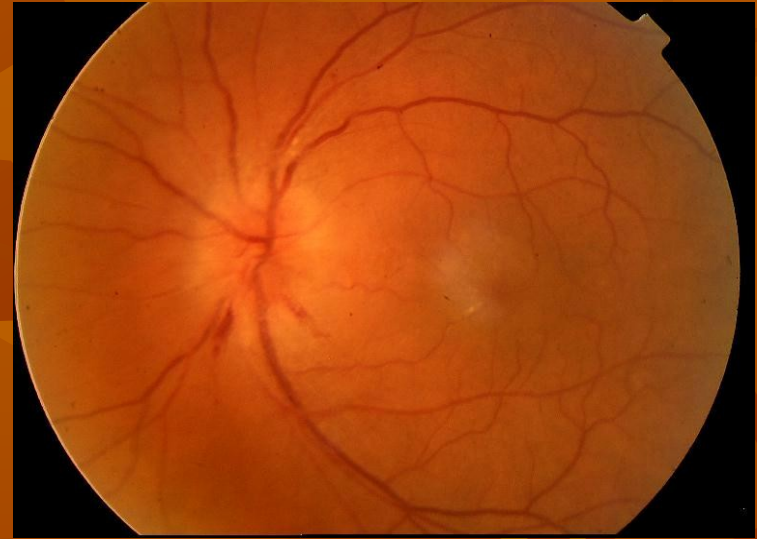
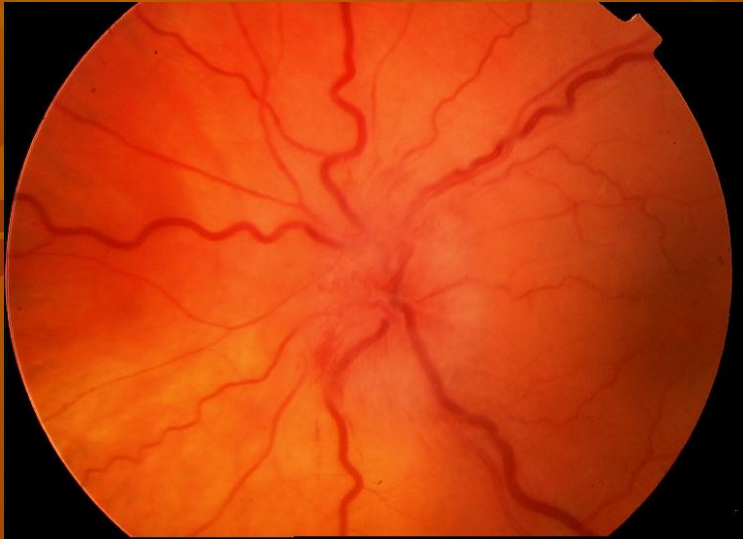

Městnavá papila - papiledém

- **Edém terče, jehož příčinou je zvýšený IKT**
- **V 75% je příčinou nitrolební nádor**
- **Většinou oboustranný, ale nemusí být symetrický**
- **U mladších nastupuje rychleji**
- **Často bez subj. potíží**
- **Rozšíření slepé skvrny, vteřinové obnubilace**

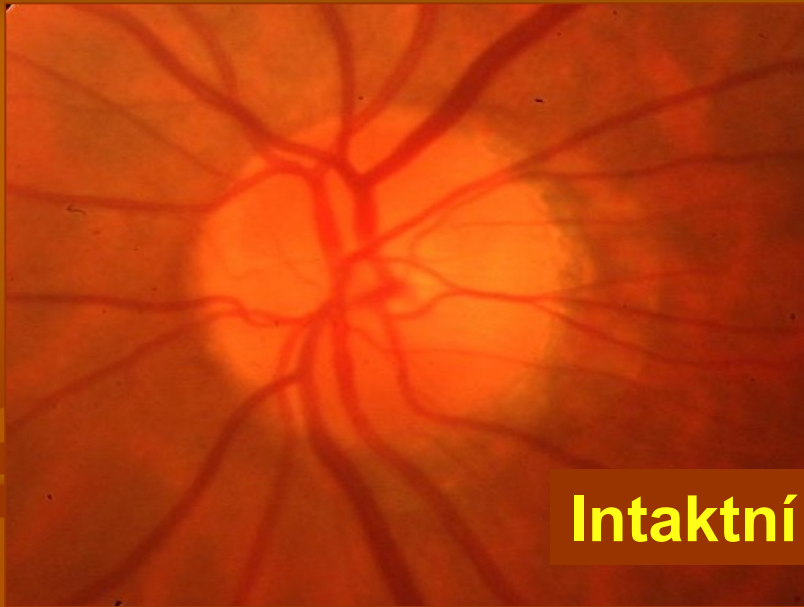

AION

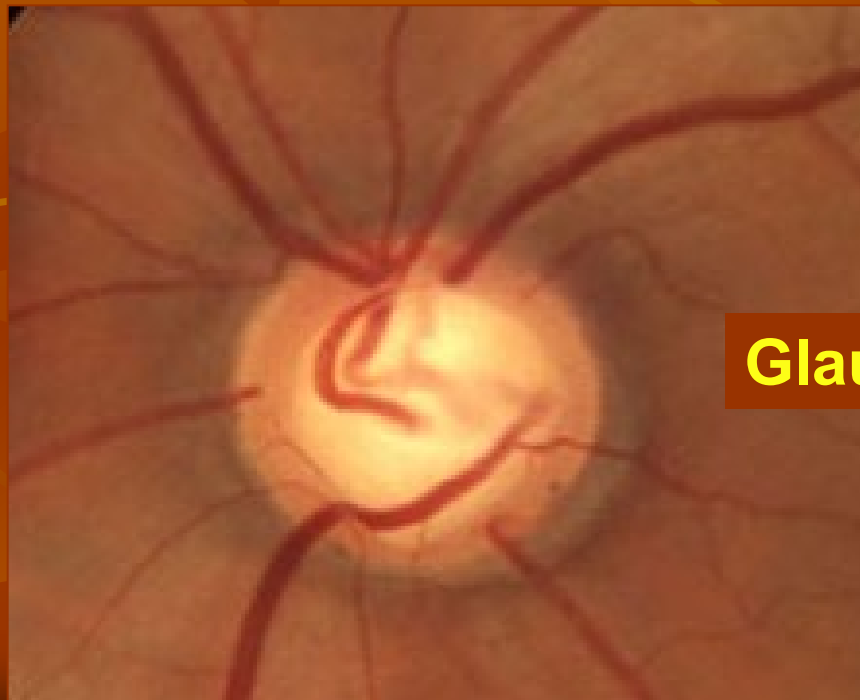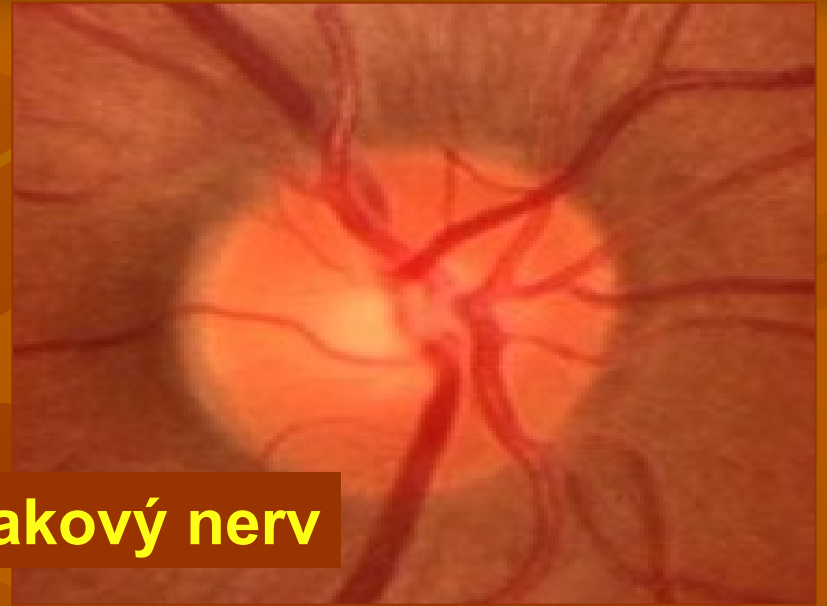


Oftalmoskopický nálezn:

- Bledý, ischemický edém TZN, s drobnými extravazáty či hemoragiemi na papile nebo peripapilárně



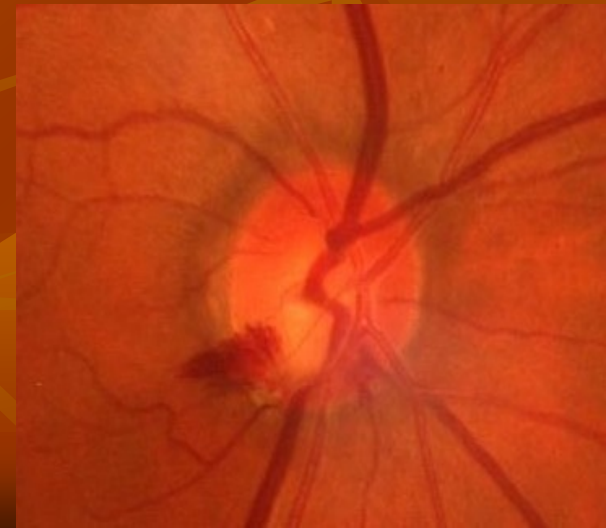
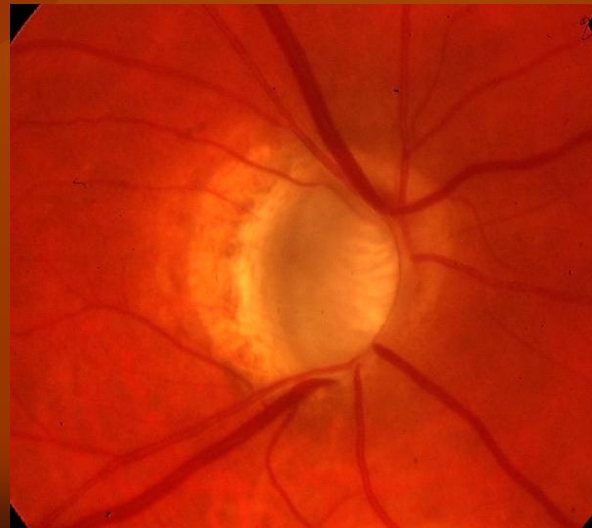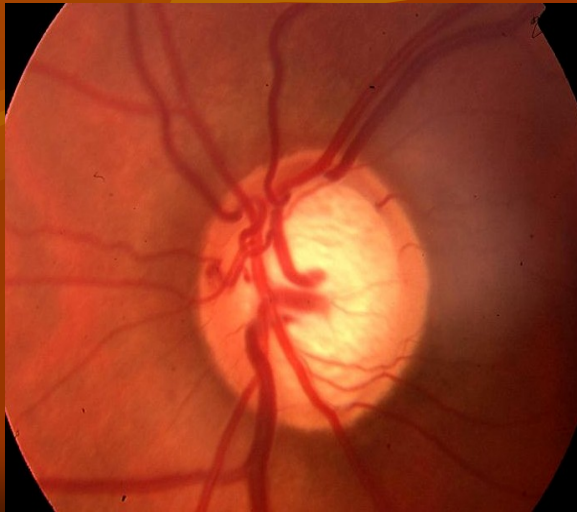
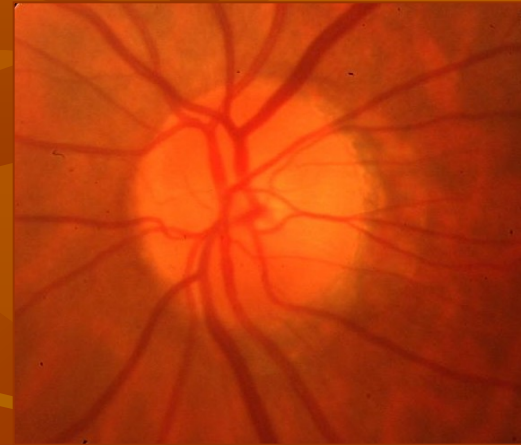
Intaktní zřakový nerv



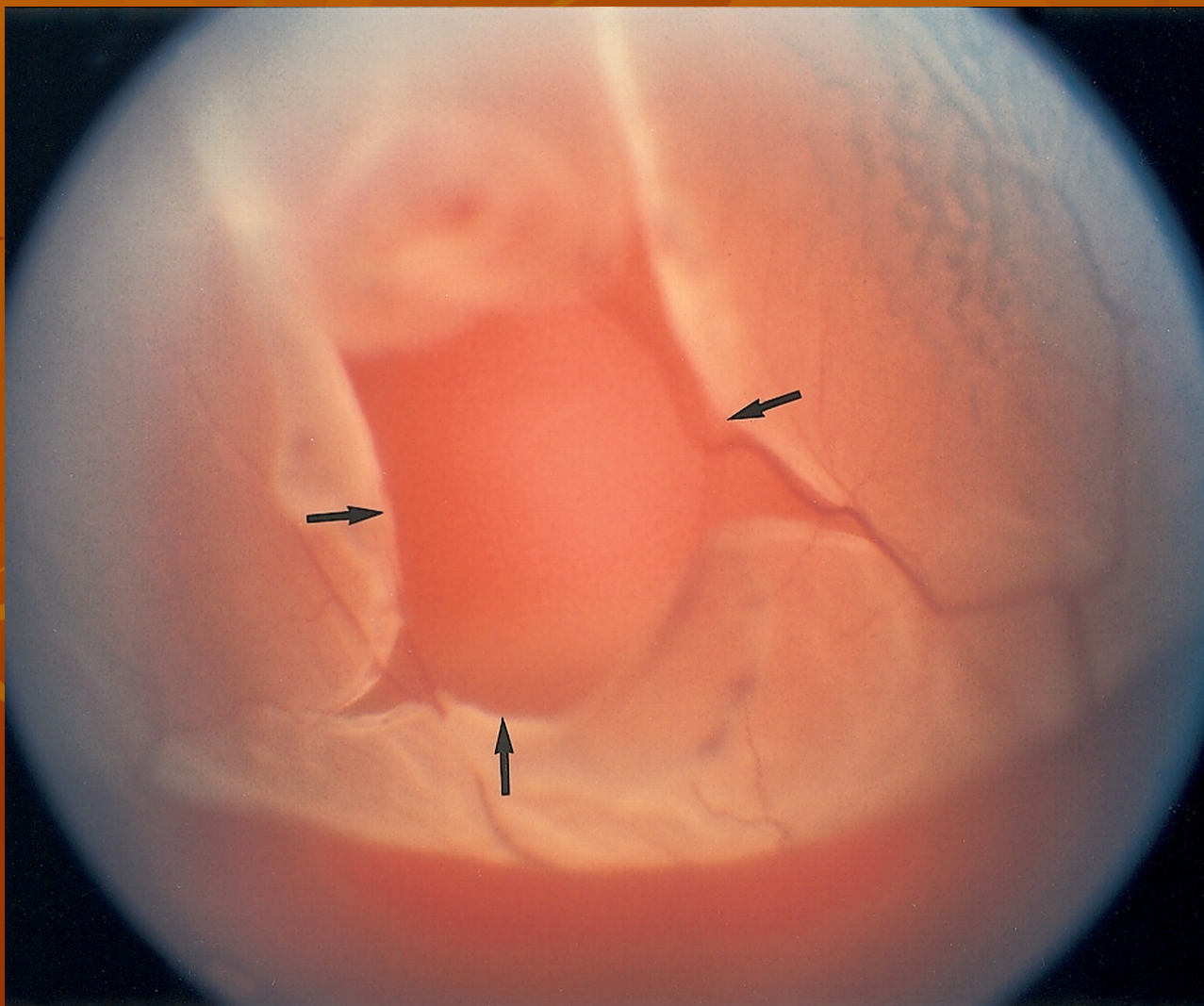
Glauková atrofie

Známky glaukomového poškození zřakového nervu

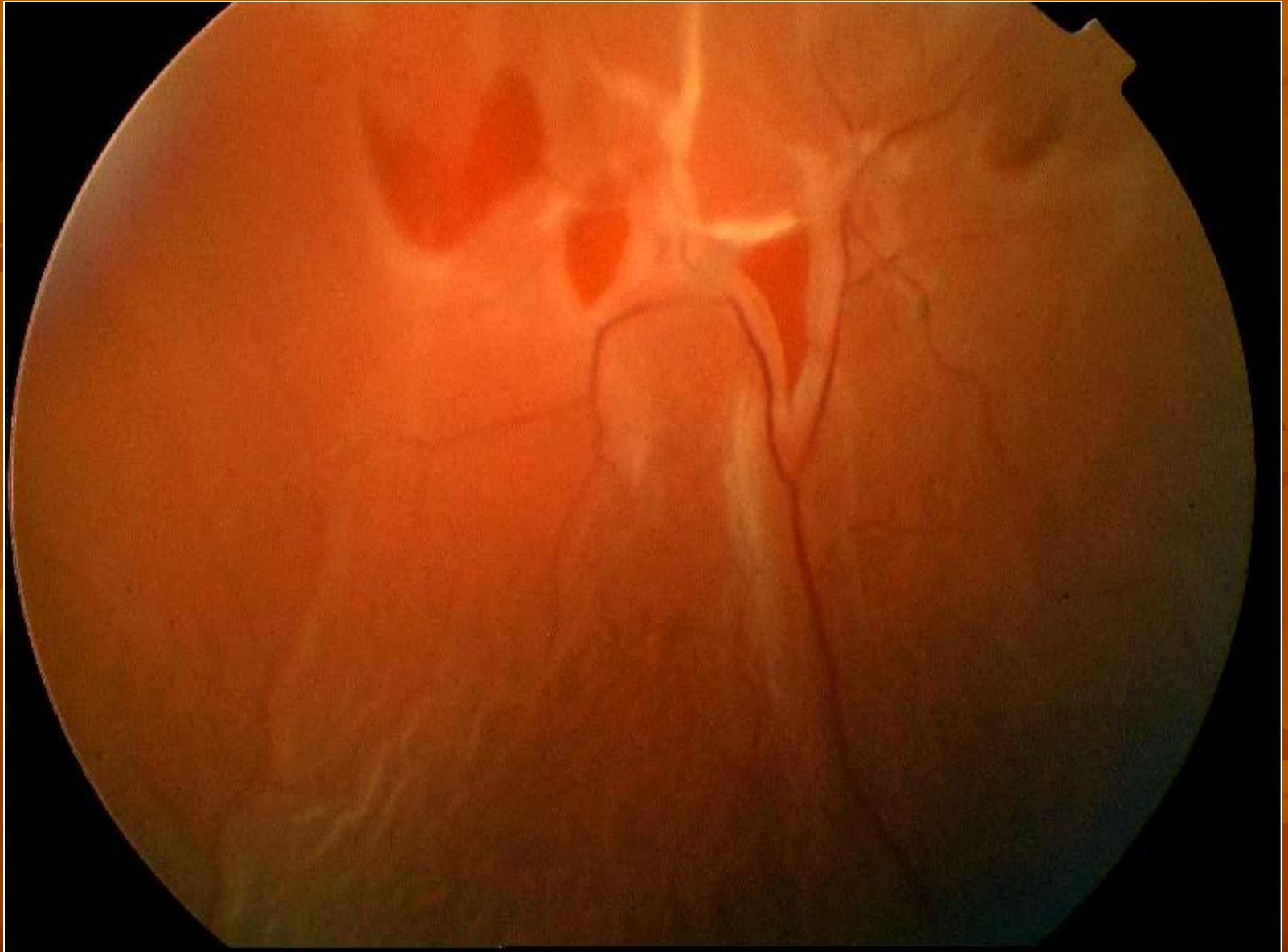
- ✓ Exkavace papily zřakového nervu
- ✓ Nazální posun cévní branky
- ✓ Peripapilární choroidální atrofie
- ✓ Hemoragie terče zřakového nervu



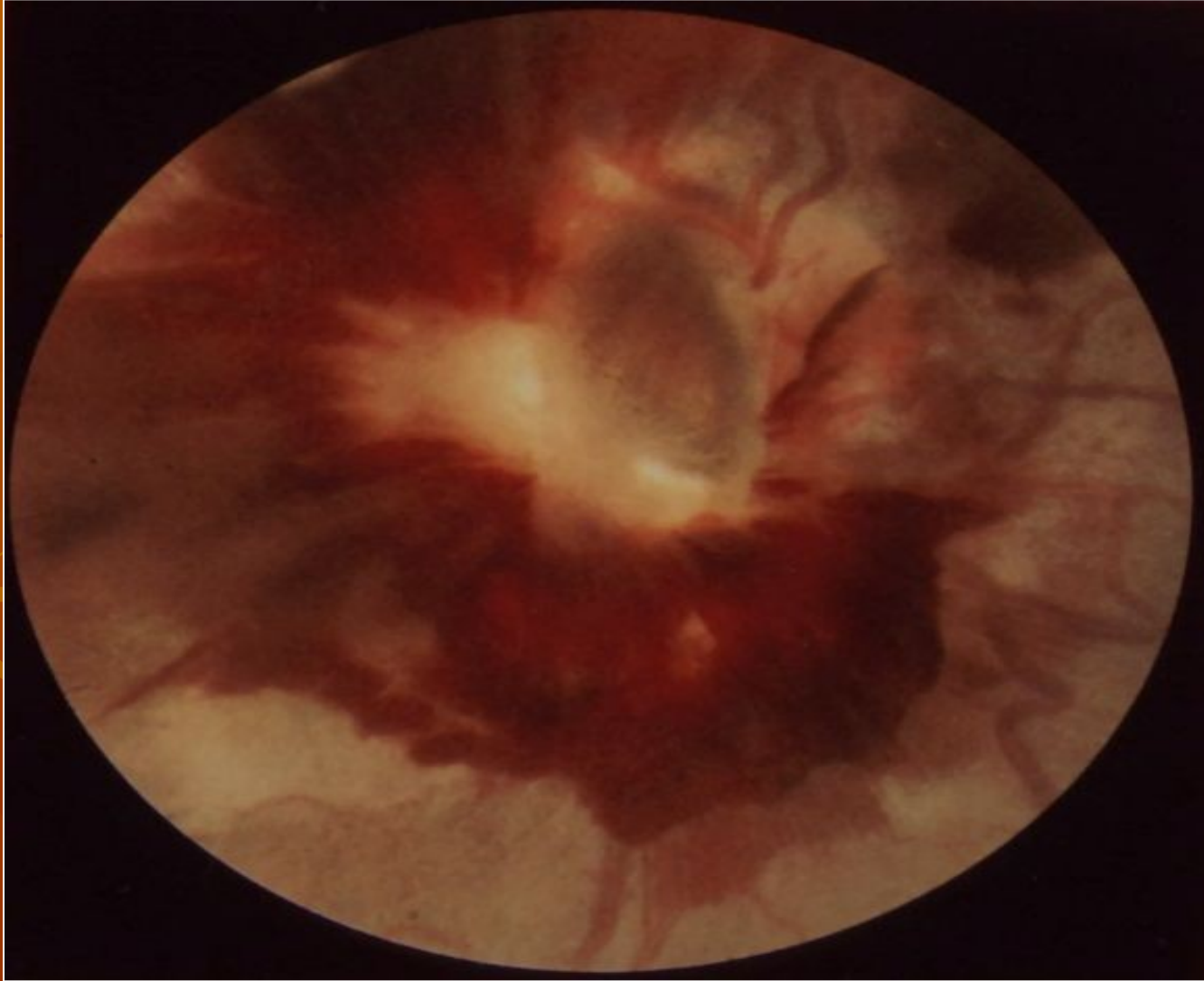
Odchlípení sítnice - amoce



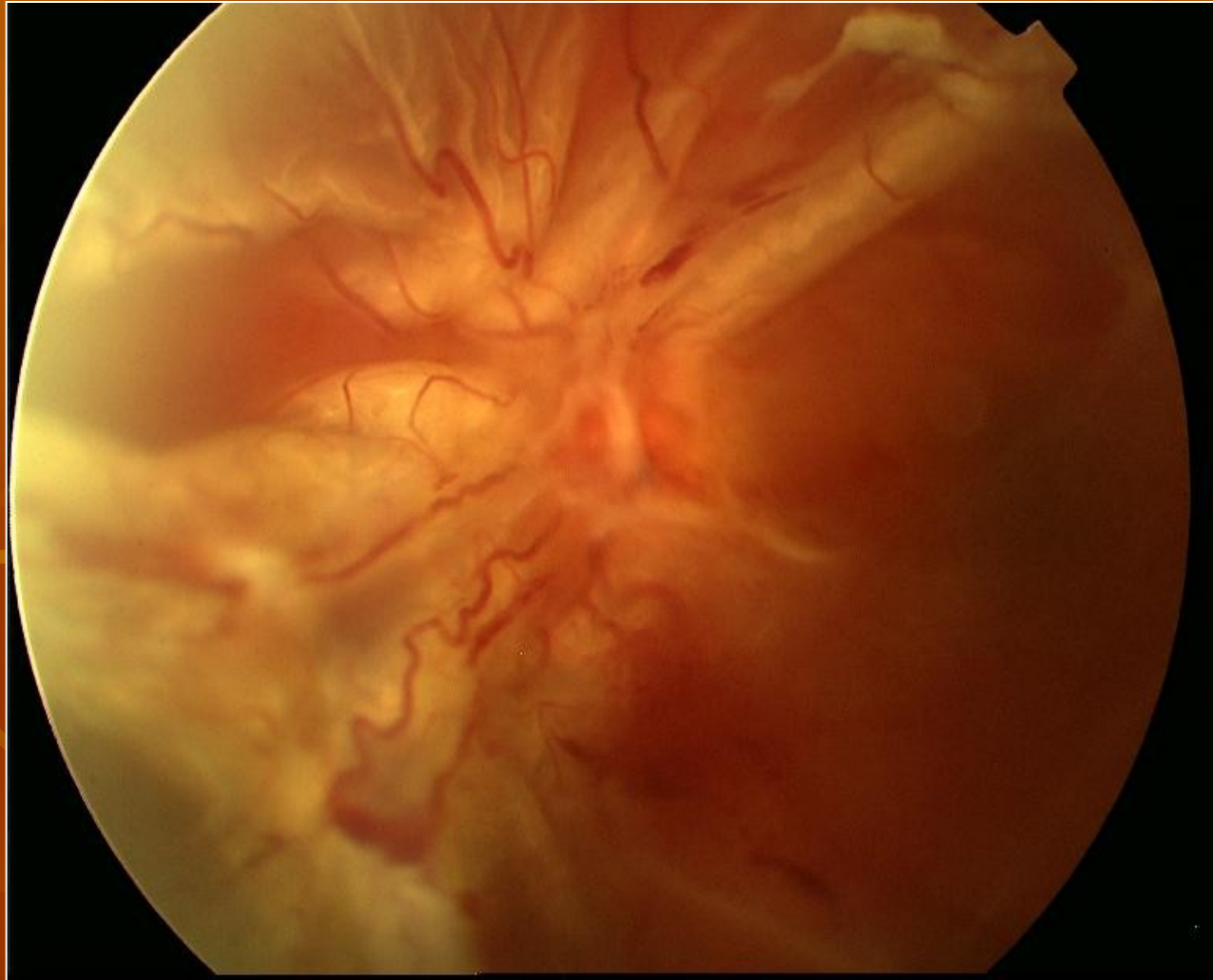
Trhliny sítnice



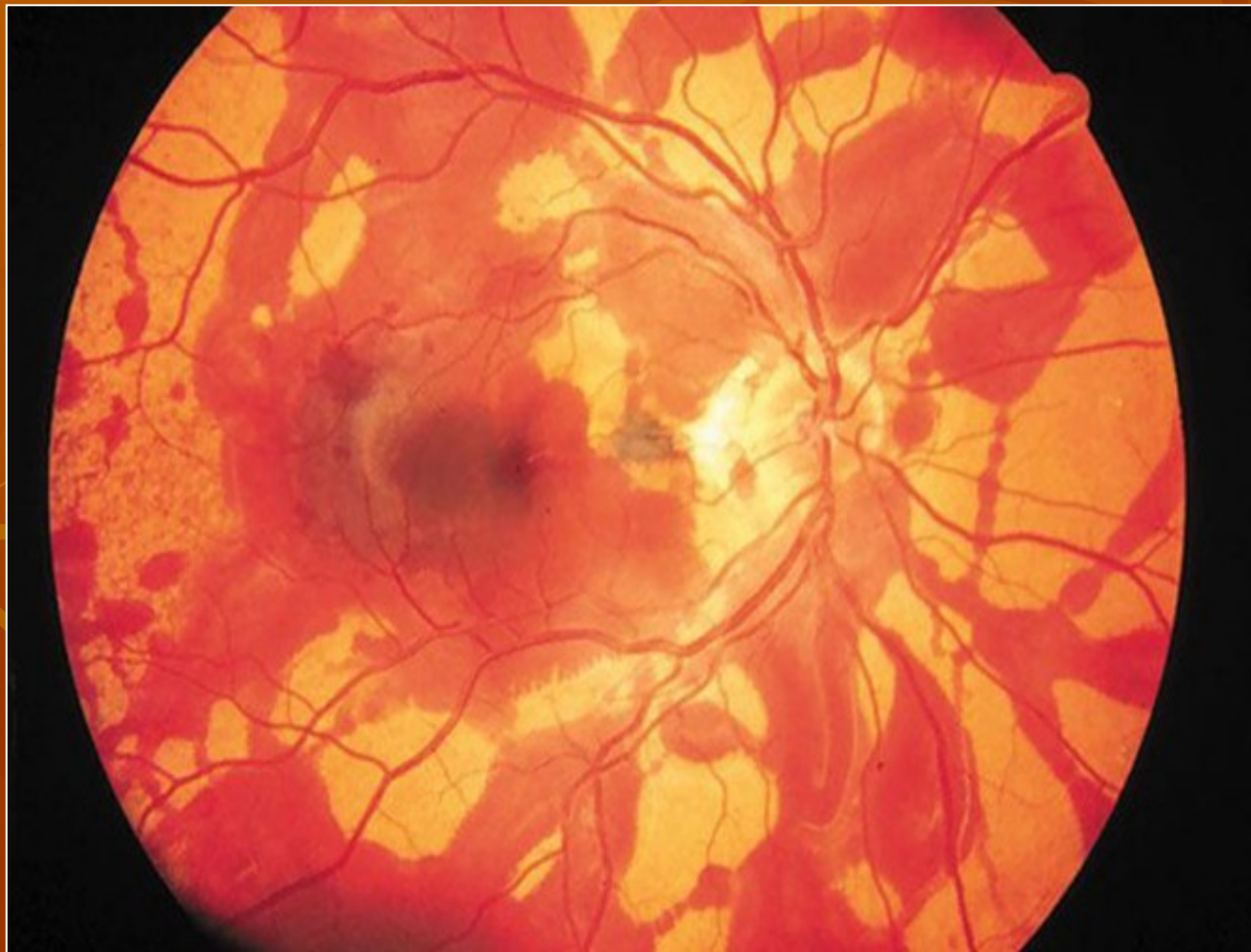
Avulze optiku



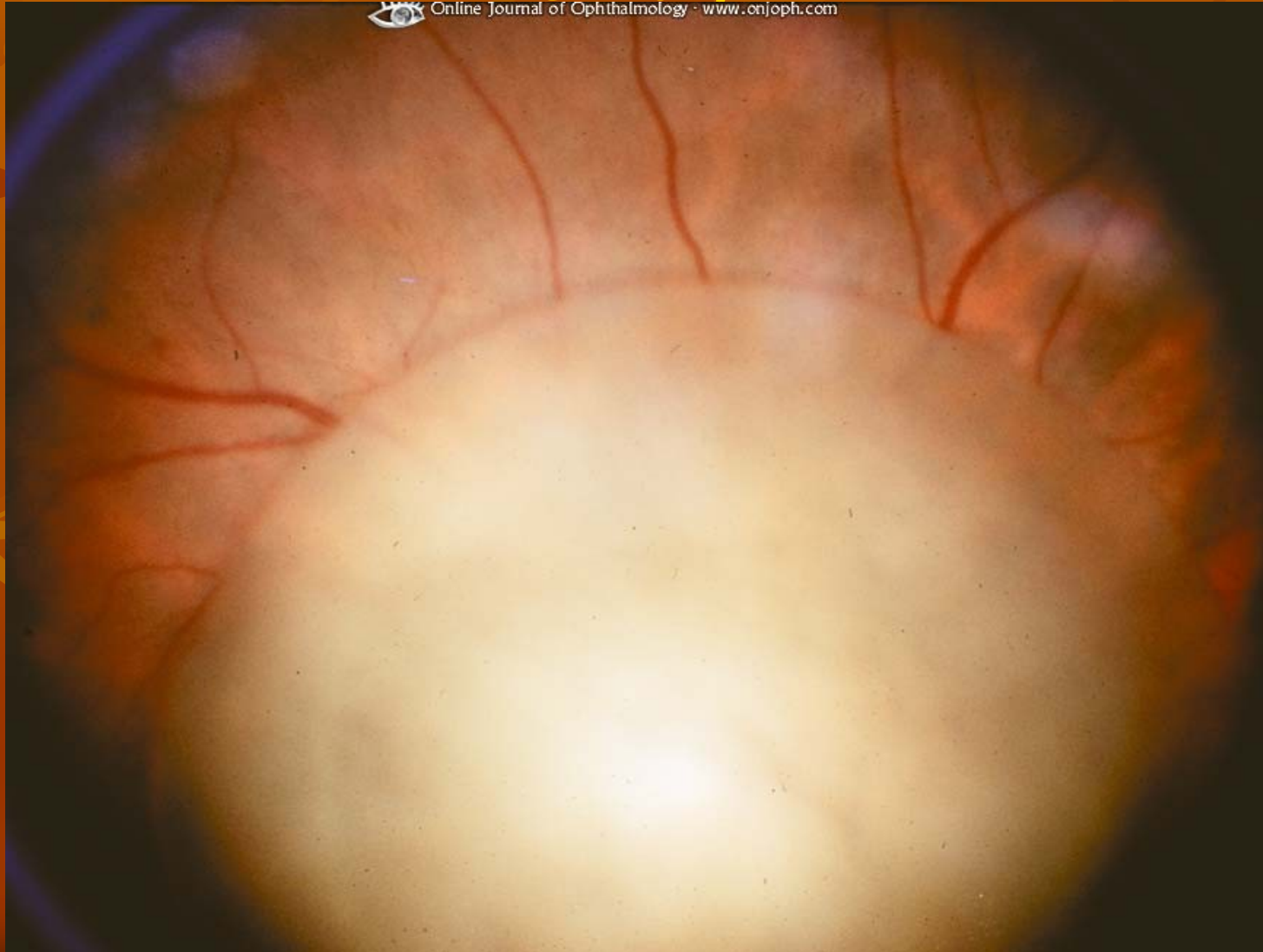Totální trakční odchlípení sítnice



Intra a praeretinální krvácení



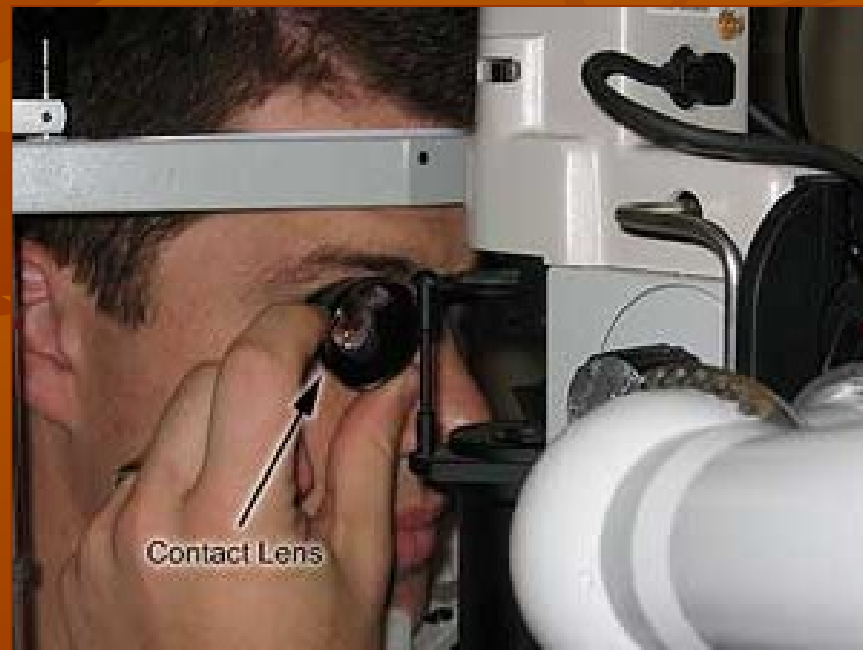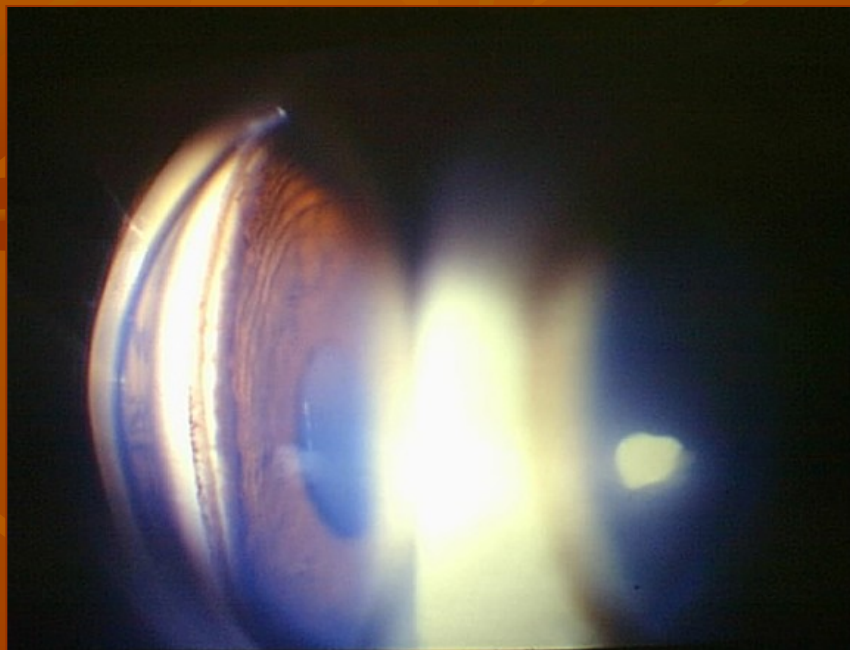
Čočka luxovaná do sklivce (leží na zadním pólu oka, na papile zrakového nervu)



II. Speciální vyšetřovací metody

- Gonioskopie
- Perimetrie
- Ultrazvukové vyšetření (UZV)
- Elektrofyzilogické metody (ERG, VEP)
- jiné optické zobrazovací metody (OCT)
- Barvocit, kontrastní citlivost, slzný film
- Topografie a spekulární mikroskopie rohovky
- Fluorescenční angiografie
- Měření tloušťky nervových vláken (GDX, HRT)

Gonioskopie



- nutná lokální anestezie
- kontaktní čočka se zrcátkem
- vyšetření úhlu mezi rohovkou a duhovkou (tj. místa odtoku komorové tekutiny)

Vyšetření komorového úhlu gonioskopie

Význam gonioskopie:

- ✓ Klasifikace glaukomu (otevřený, zavřený úhel),
- ✓ Posouzení anatomických poměrů v úhlu

Provedení gonioskopie

Třízrcadlová kontaktní čočka dle Goldmanna (rozptylka o hodnotě -40 Dpt, kolem centrální oblasti čočky jsou 3 zrcátka o různém sklonu).

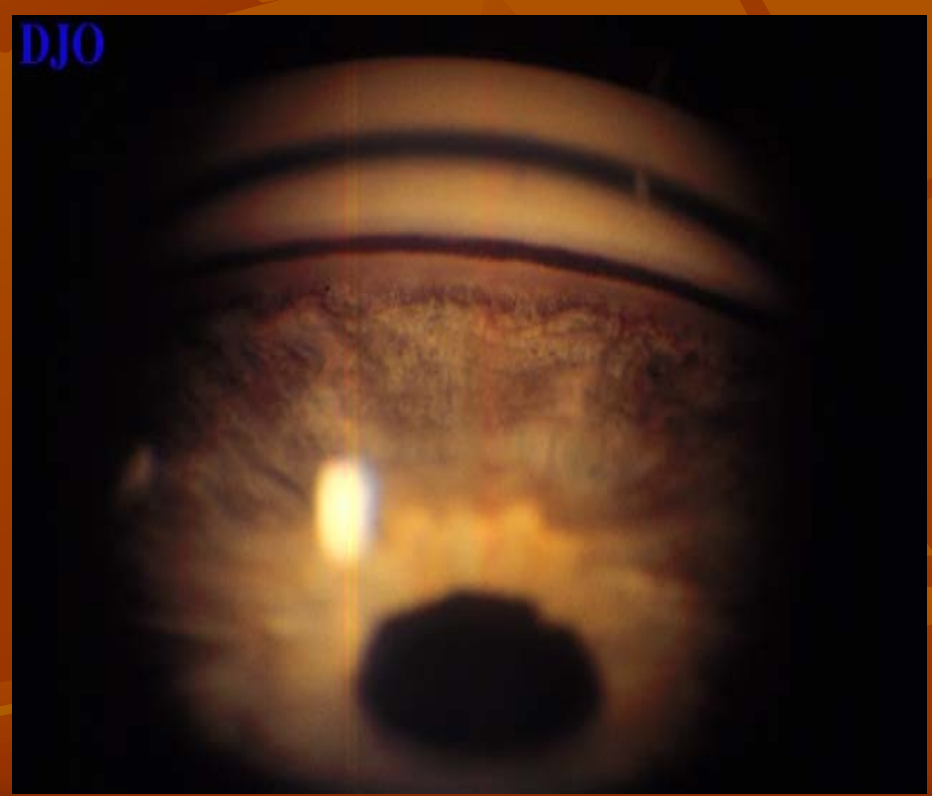
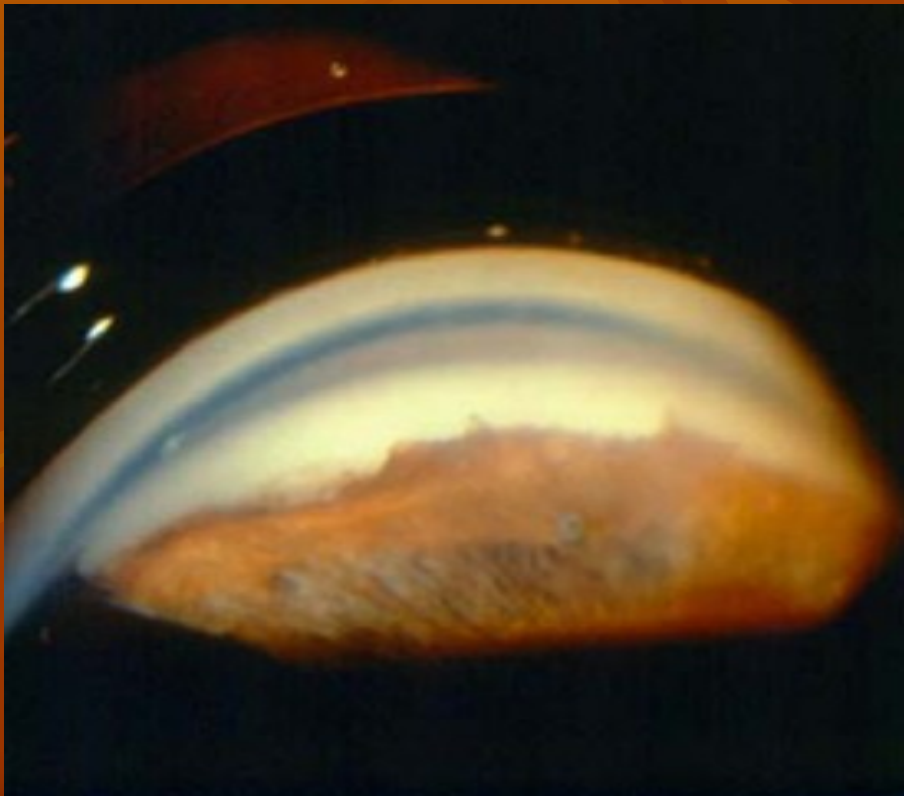

Zrcátko o největším sklonu - 73° se používá k vyšetření úhlu. V úhlu lze hodnotit:

Šíři úhlu, srůsty, novotvořené cévy, krev, zánětlivé a pigmentové usazeniny, traumatické změny, CNT

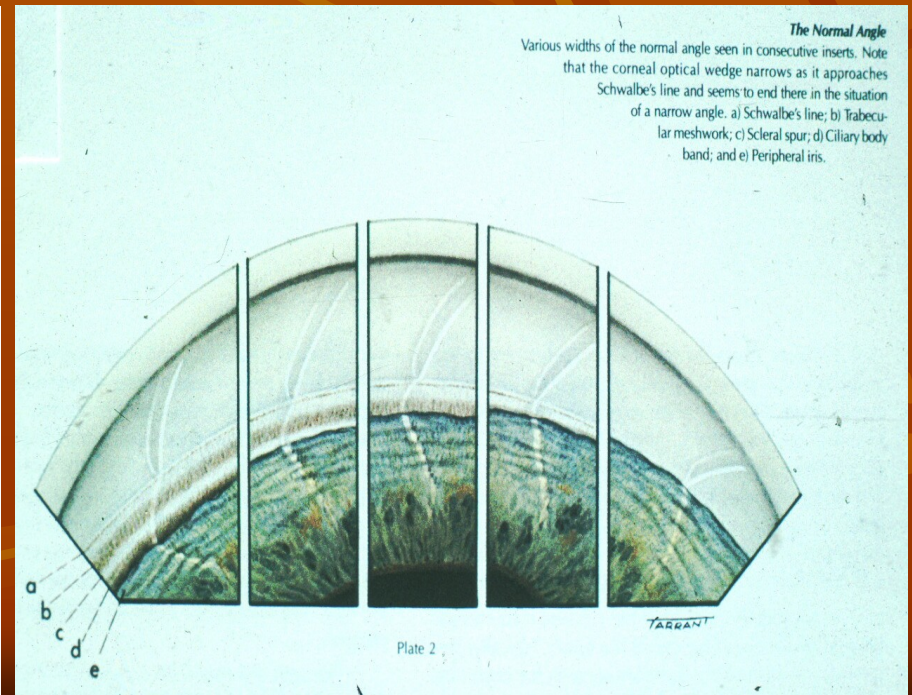
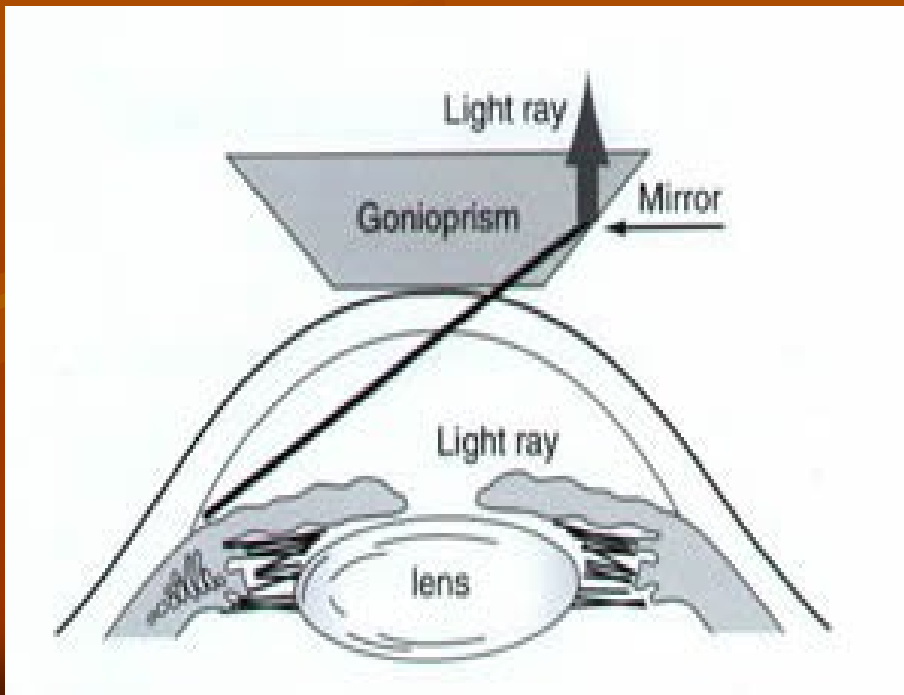
Gonioskopie - obraz komorového úhlu

- pomůže nám rozlišit, zda se jedná o zelený zákal **otevřeného** nebo **úzkého** úhlu



Gonioskopie vyštření komorového úhlu

- zobrazení komorového úhlu
- diagnostika typu glaukomu
- zobrazení až max. periferie sítnice



Vyšetření zorného pole - perimetrie

Princip perimetrie:

Vyšetřovaným okem fixujeme centrální bod na pozadí slabě osvětlené bílé polokoule o průměru 33 cm

1. **Kinetická perimetrie** – na pozadí polokoule se z periferie k centru pohybuje světelná značka. První okamžik detekce značky pacient označí „slovně“
2. **Statická (počítačová) perimetrie** – na pozadí se v různých místech projikují světelné značky o různé velikosti a intenzitě. Pacient detekci značky označí zmáčknutím „tlačítka“. Počítač odpovědi zpracuje do mapy o různé škále šedi

Zásadní vyšetřovací metoda pro analýzu postupu glaukomového poškození a poruch zrakového nervu a zrakové dráhy

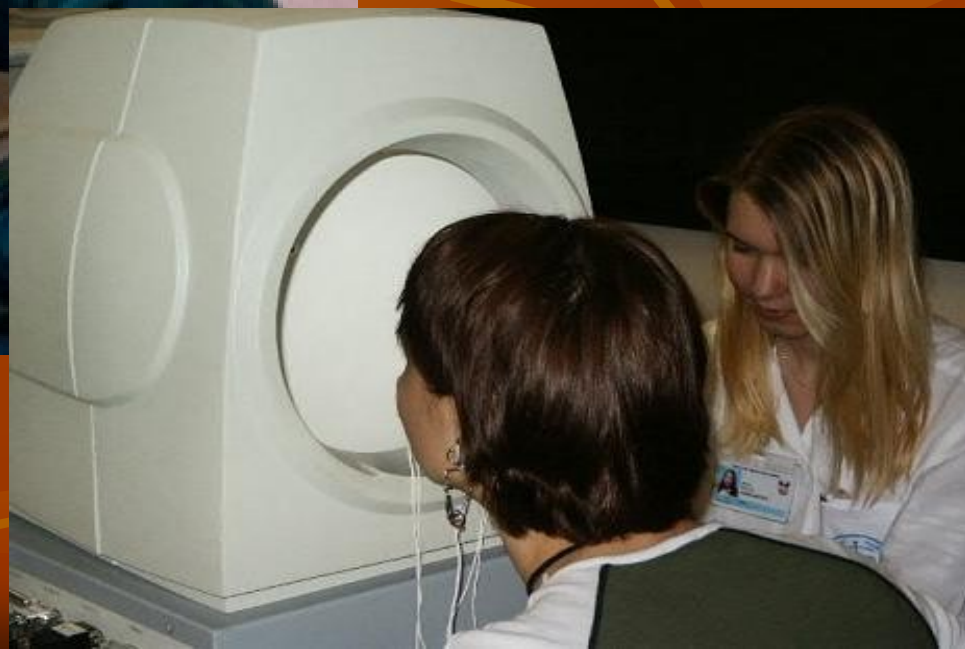Vyšetření zorného pole - perimetrie

Kinetická perimetrie – hrubá, orientační, slouží spíše ke **kvantitativnímu** zhodnocení stavu zorného pole (rozsah a hrubé defekty uvnitř)

Statická perimetrie – detailní, vypovídá nejen o kvantitě (rozsahu) zorného pole, ale zejména o jeho **kvalitě**. Vymapuje nejen absolutní skotomy, ale i místa relativních skotomů = snížené senzitivity vůči světelnému impulsu


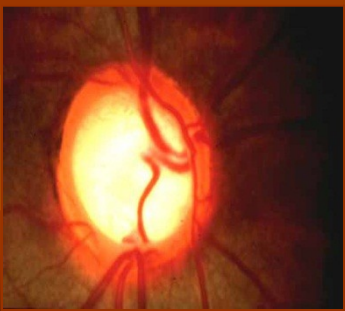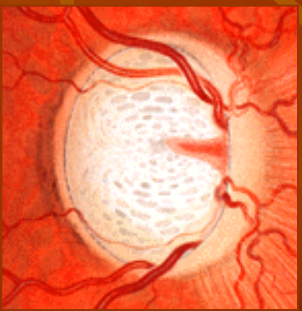
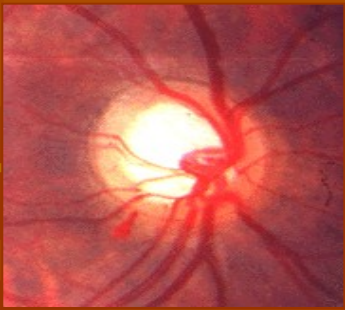
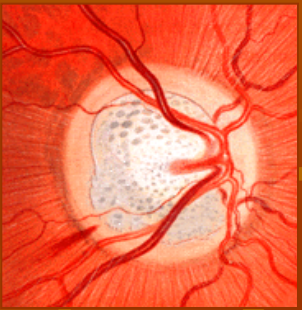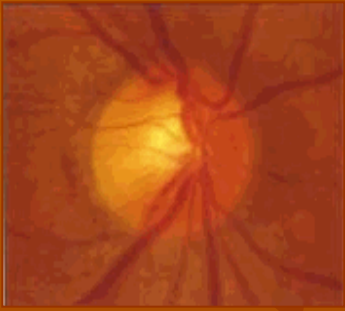
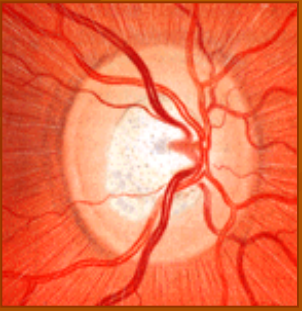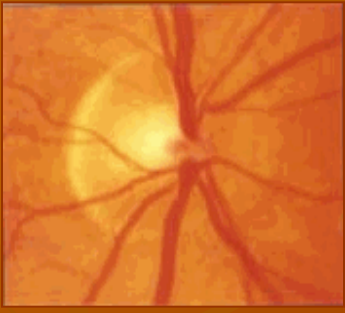
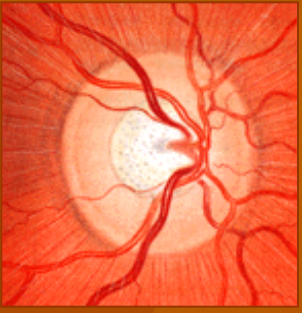Nevýhoda statické perimetrie – první vyšetření může vykazovat falešně pozitivní hodnoty (než pacient pochopí o co vůbec při vyšetření jde). U některých pacientů (neprůhledná opt. média a nespolupracující pacient) nelze provést

Vyšetření zorného pole detekce výpadů (defektů, skotomů)



Nejčastější defekty v zorném poli u glaukomu

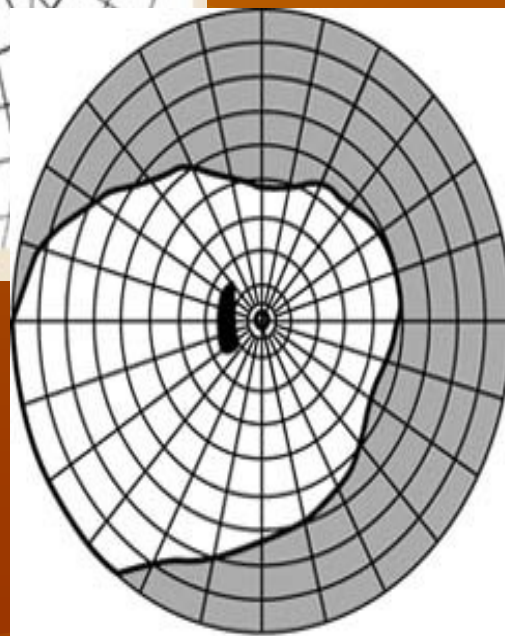
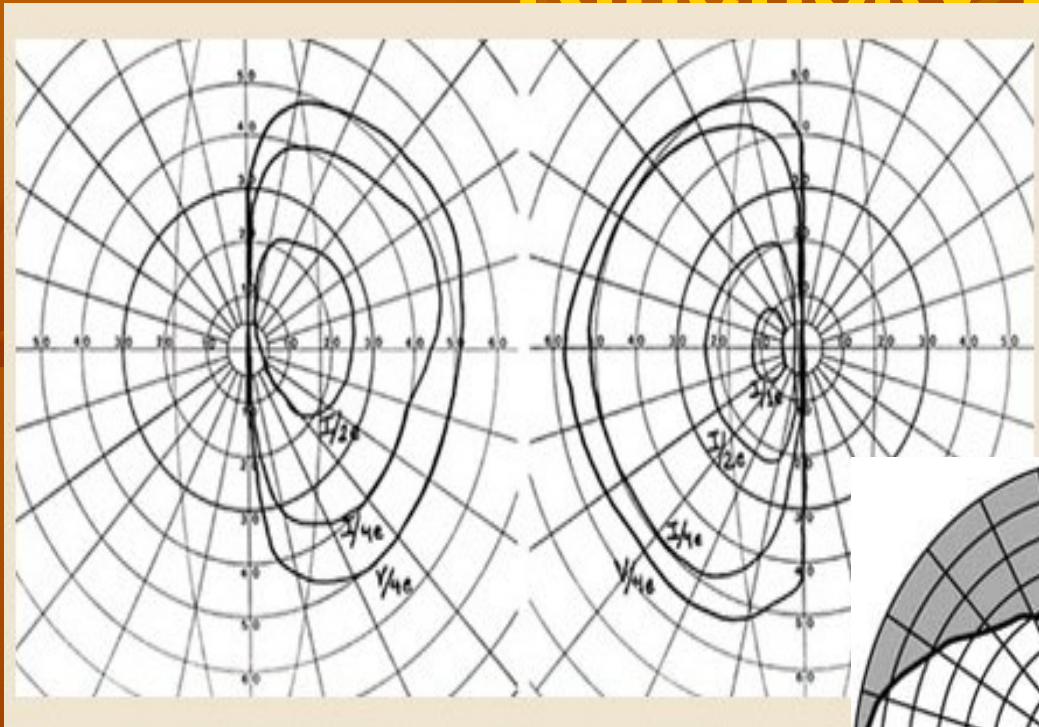
1. **Paracentrální skotomy** – v počátečních stádiích, výskyt v oblasti 10 - 20° od centra fixace
2. **Bjerrumův skotom** – vzniká spojením paracentrálních skotomů s oblastí slepé skvrny
3. **Rönneho nasální skok** – nasální skotom (zářez v nasální části zorného pole jdoucí směrem k centru)
4. **Zbytky zorného pole** – difuzní nepravidelné ostrůvky zachovaného zorného pole (poměrně dlouho odolává centrální oblast – tzn. visus 6/6 a přitom zorné pole zachováno jen kolem centrální fixace)



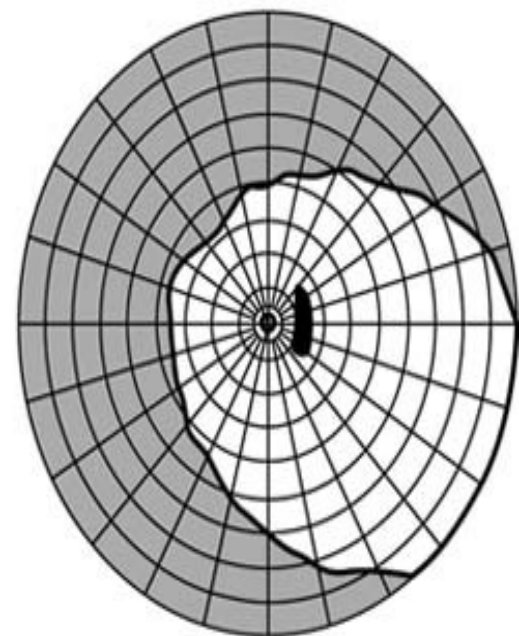
P
R
O
G
R
E
S
S
E

G
L
A
U
K
O
M
U

Kinetický perimetr

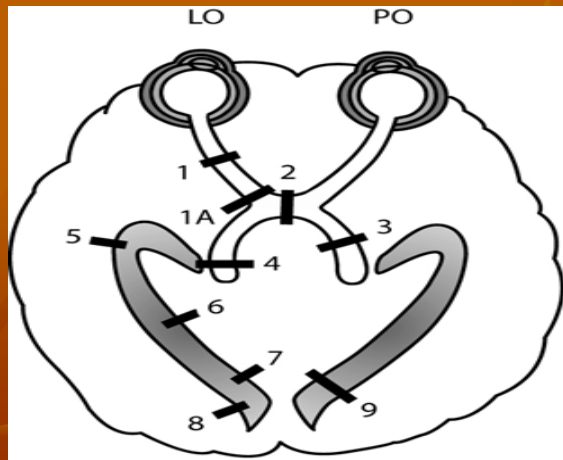


LO



PO

Defekty ZP při postižení zrakové dráhy



		LO	PO	
1	levý n. II.			amauróza vlevo
1A	levé optochiazmatické spojení			Traquirův junkční skotom
2	léze chiazmatu			bitemporální horní kvadrantová hemianopie
				bitemporální hemianopie
3	léze pravého tractus opticus			nekongruentní levostranná hemianopie
4	léze levého CGL			pravostranná homonymní sektoranopie
				nekongruentní pravostranná hemianopie
5	léze levé optické radiace (T lalok)			pravostanná horní kvadrantová hemianopie
6	léze levé optické radiace (P lalok)			pravostanná dolní kvadrantová hemianopie
7	léze levostranné okcipitální kůry (horní část)			pravostranná dolní kvadrantová hemianopie s úsporou makuly
8	léze levostranné okcipitální kůry (dolní část)			pravostranná horní kvadrantová hemianopie s úsporou makuly
9	pravý okcipitální lalok			pravostranná kongruentní hemianopie s úsporou makuly

Elektrofyzilogické vyšetřovací metody

■ **ERG** (elektroretinografie)

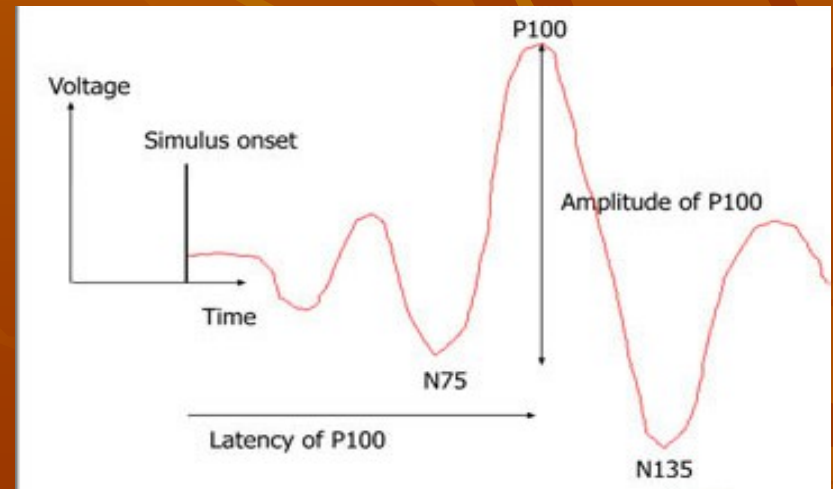
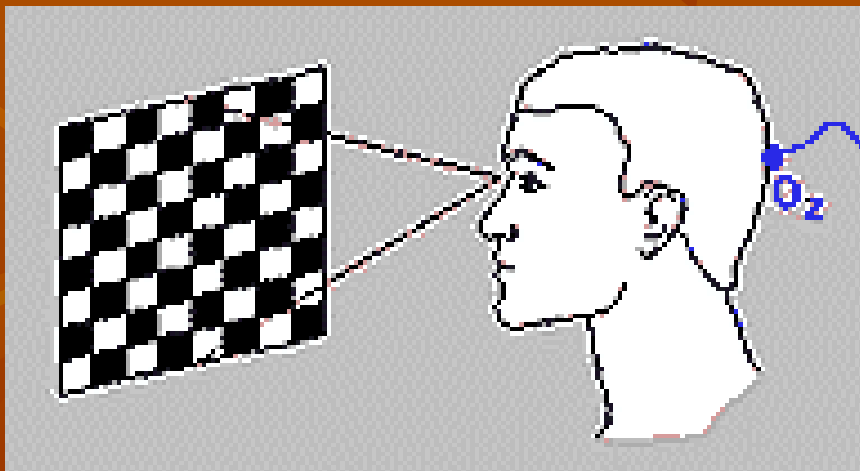
- diagnostika funkčních poruch sítnice
- pattern ERG (strukturovaný podnět)
- flash ERG (zábleskový)
- multifokální ERG

■ **VEP** (vizuální evokované potenciály)

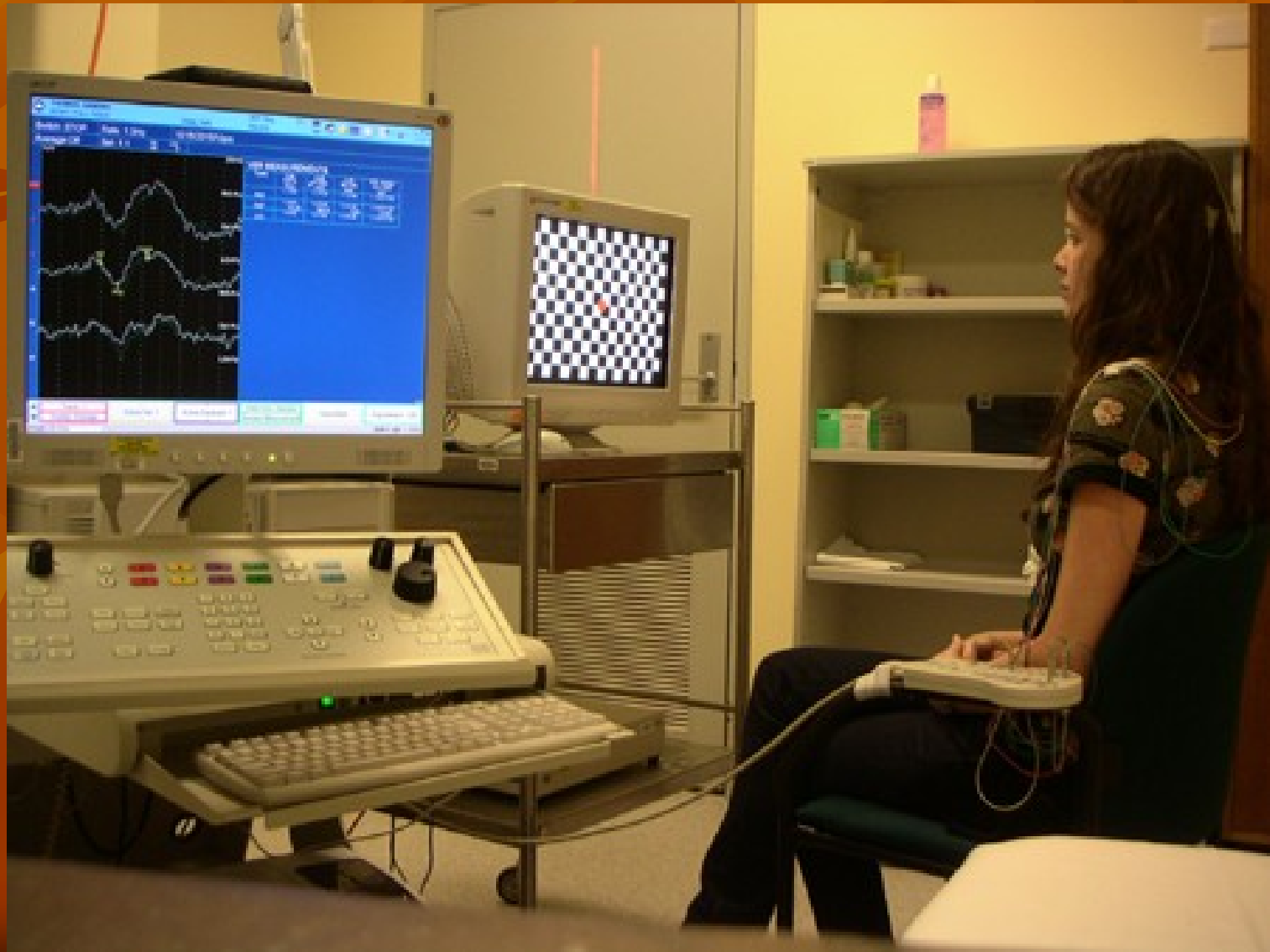- diagnostika funkčních poruch zrakové dráhy
- pattern VEP, flash VEP

Elektrofyzilogické vyšetřovací metody

- elektroretinografie (ERG)
- zrakové evokované potenciály (VEP)



Elektrofyziologicalké metody

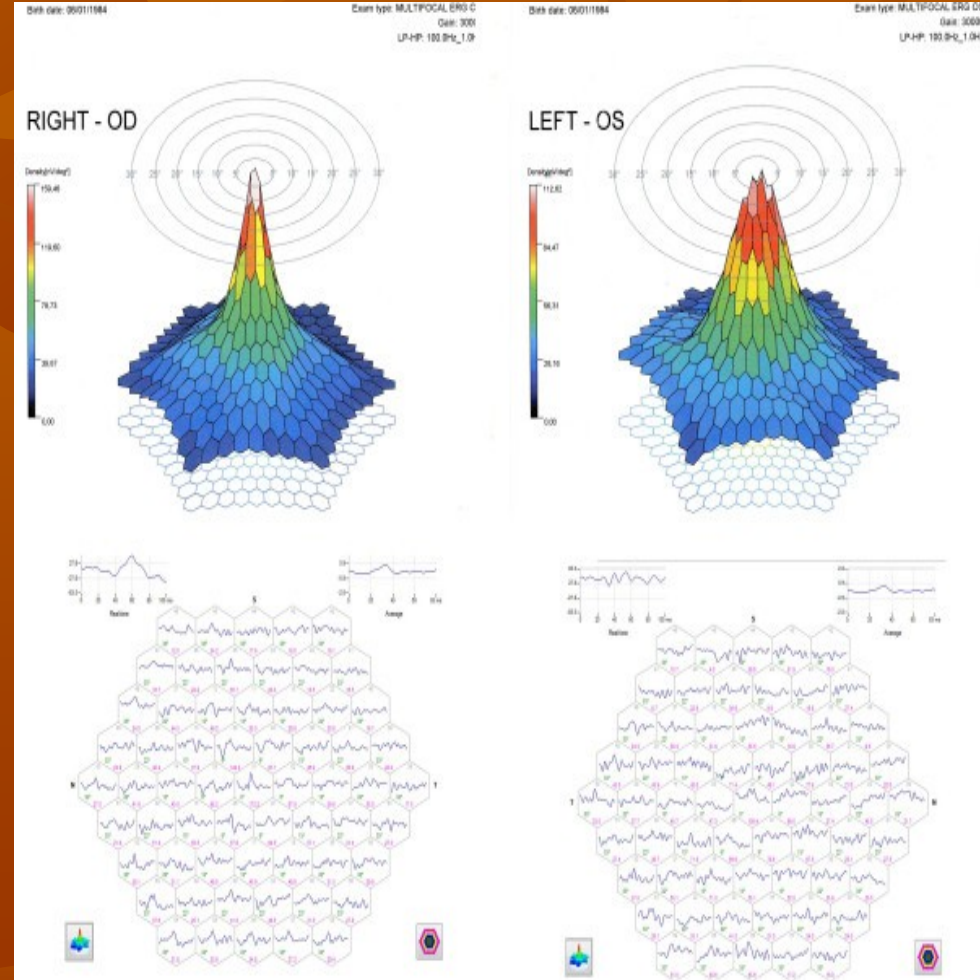
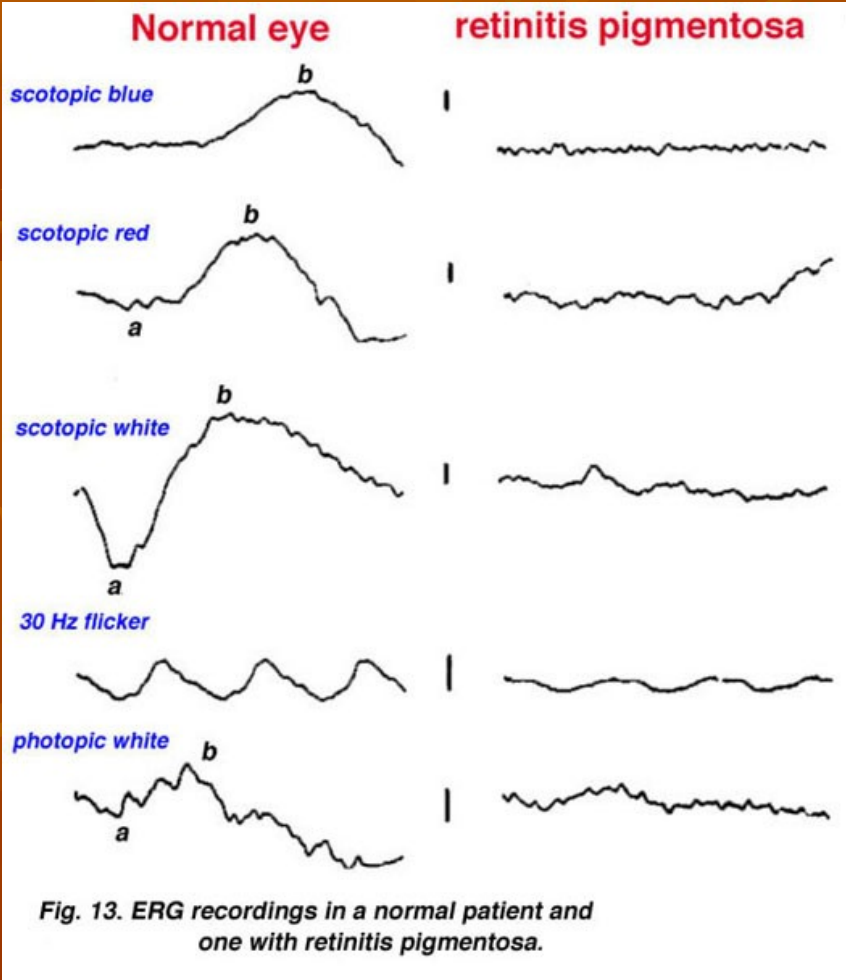


Elektrofyzilogické vyšetřovací metody

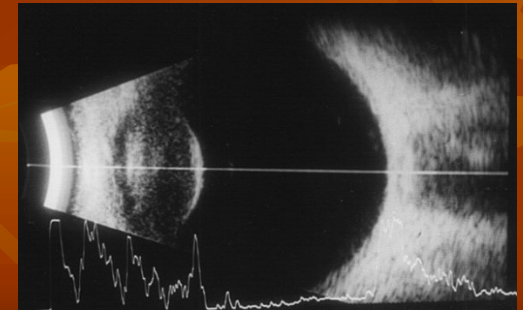
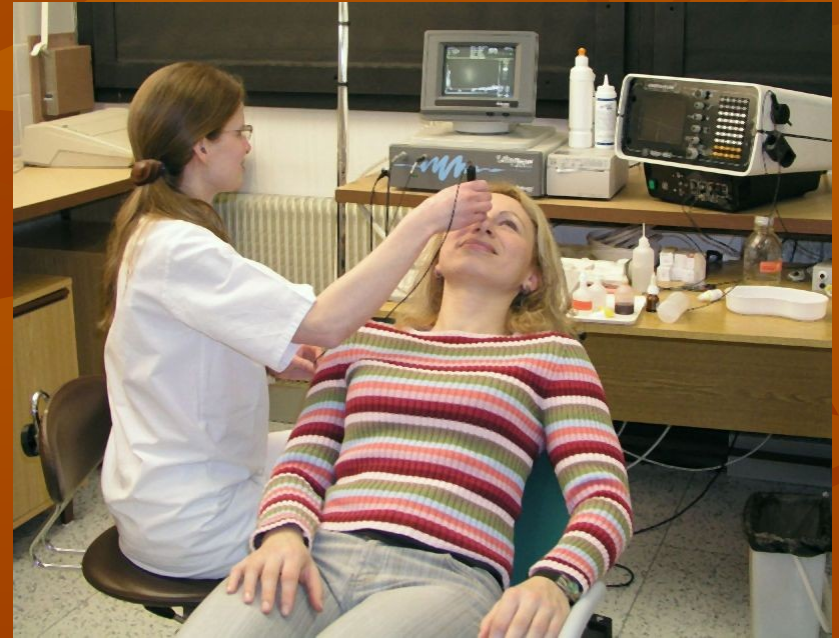- **Elektroretinografie (ERG)** – záznam elektrických potenciálů po fotostimulaci difuzním světlem. Místem vzniku ERG potenciálů je pig. epitel sítnice, receptory a bipolární bb.
- **pattern ERG (PERG)** - na strukturované podměty (gangliové bb. sítnice)
- **Pattern VEP** – pattern visual evoked potential (funkce zrakového nervu)
- **Elektrookulografie (EOG)** - záznam změny klidového potenciálu oka při jeho pohybu. Místem vzniku EOG potenciálů je distální oblast sítnice a cévnatka (abiotrofie, cirkulační poruchy a centrální hereditární dystrofie sítnice – Bestova choroba)

ERG

Multifokální ERG

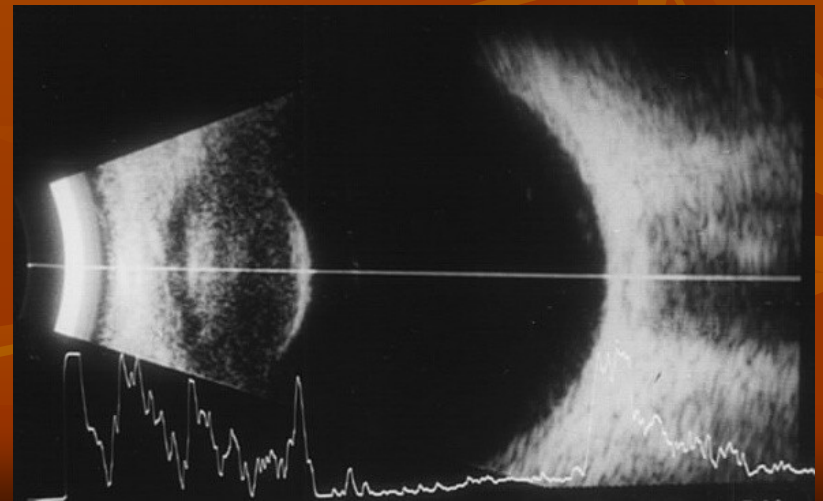
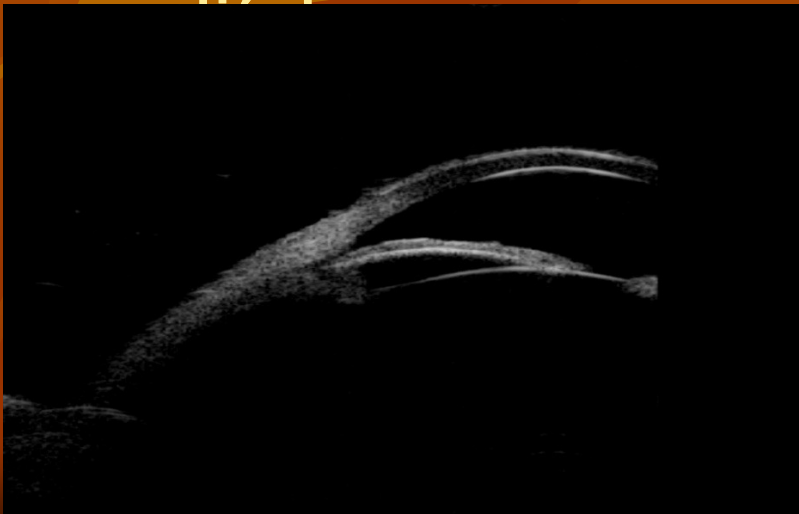


Ultrazvukové vyšetření



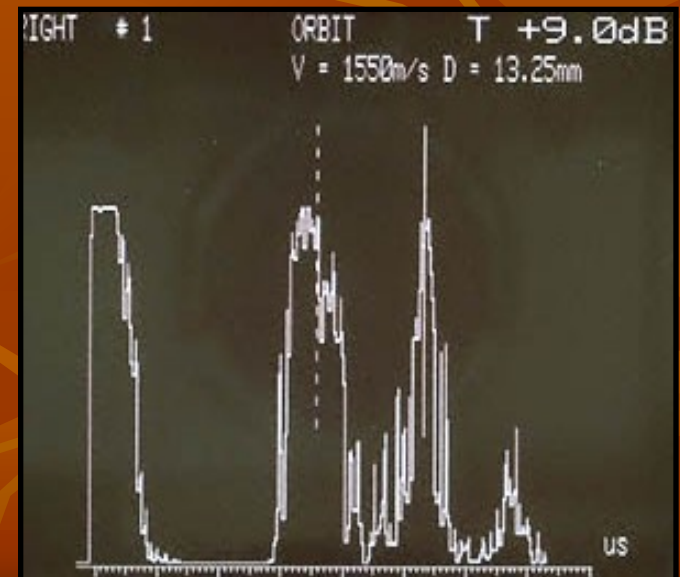
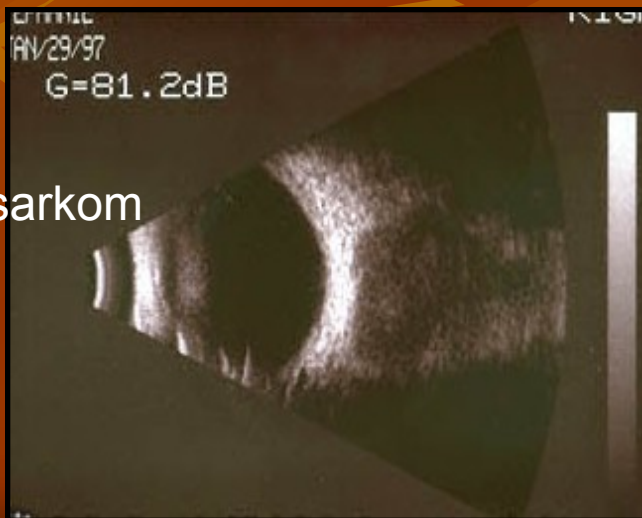Ultrazvukové vyšetření (UZV)

- zobrazovací metoda na podkladě šíření akustických vln
- diagnostika zejména zadního ale i předního segmentu (UBM)
- indikace při netransparentních optických



Ultrazvukové vyšetření - UZV

- **Ultrazvuk** má vyšší frekvenci než slyšitelný zvuk. Rychlost šíření jeho nezávisí na frekvenci kmitů, ale na hustotě materiálu kterým se šíří.
- Při nárazu na hraniční plochy se část vlny reflektuje, část prochází a část se rozptýlí.
- **Ultrazvuk** vzniká oscilací piezoelektrického krystalu sondy.
- Odražené ultrazvukové vlny (po rozptýlení a absorpci) se vrací k sondě jako echografické signály, které jsou po elektronickém zpracování zobrazeny na obrazovce. V oftalmologii se používá zobrazení A a B.

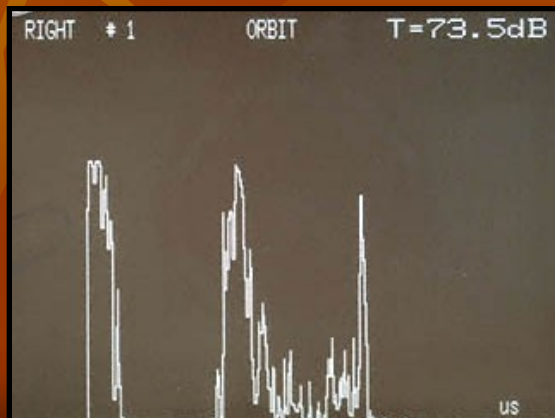


Rbdomysarkom

Ultrazvukové systémy

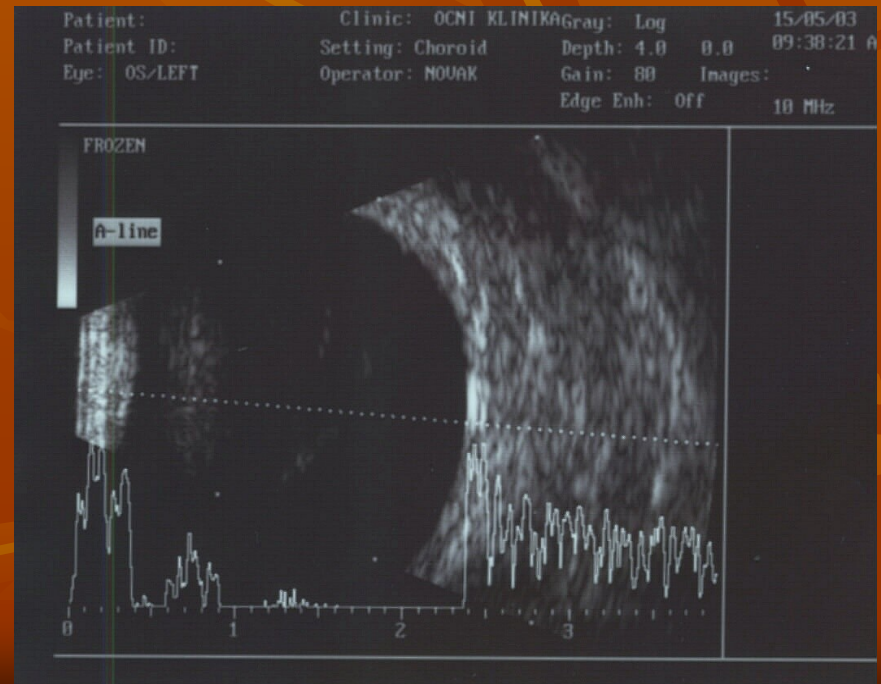
■ Zobrazení A

- echa se zobrazí jako **vertikální** odklon od izoelektrické linie. Vzdálenost mezi echy odpovídá času, který **uzv** potřebuje k překonání vzdálenosti mezi nimi. Při známé rychlosti **uzv** lze zjistit vzdálenost v mm.

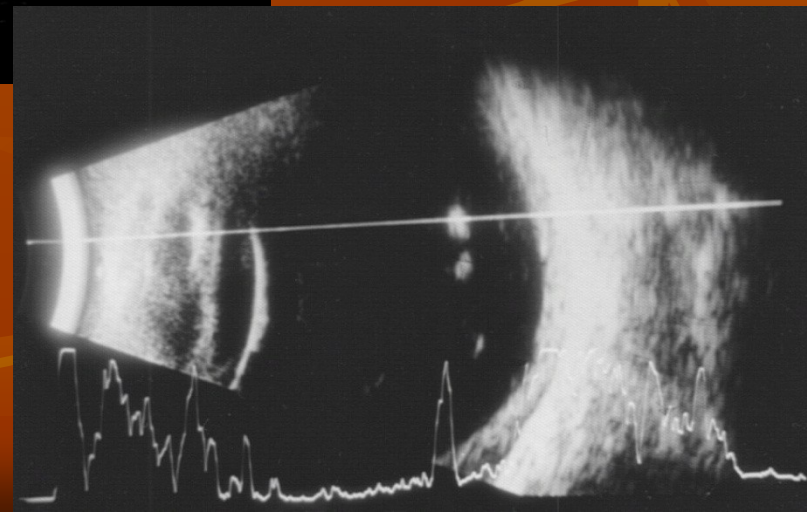
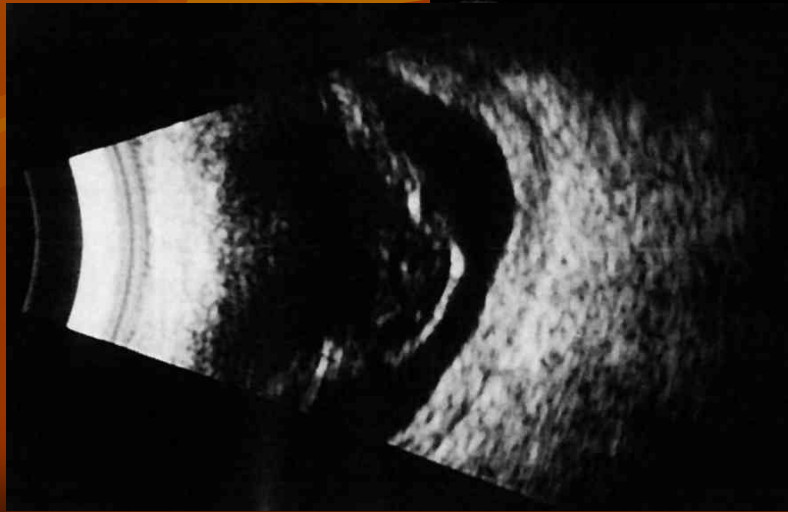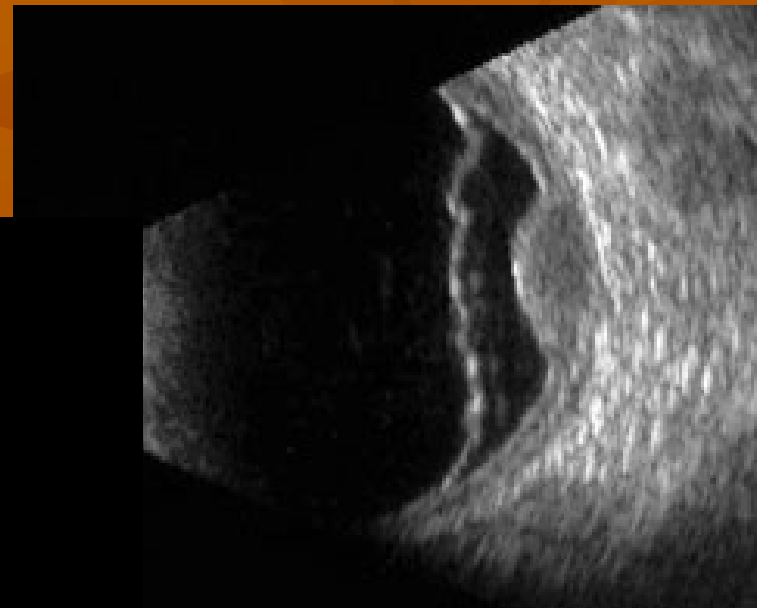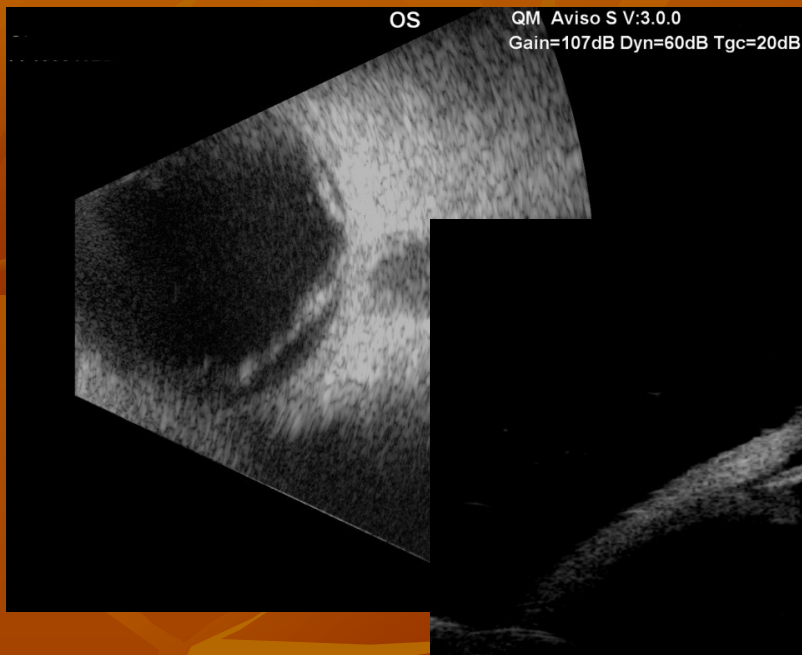


■ Zobrazení B

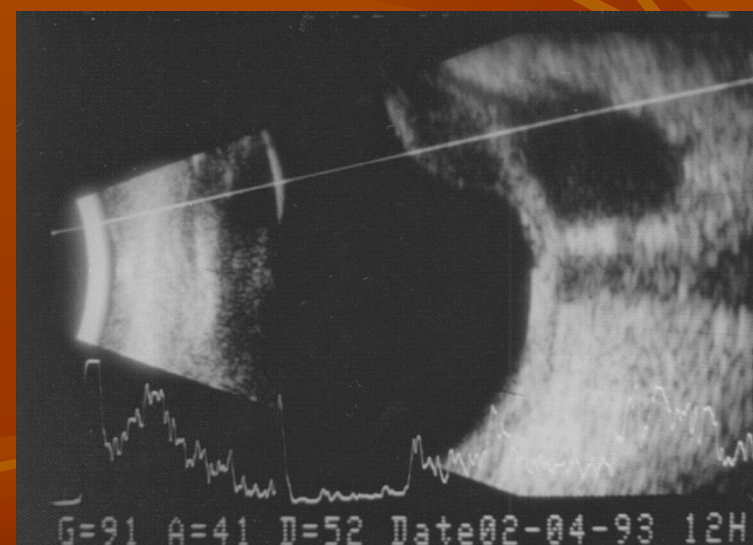
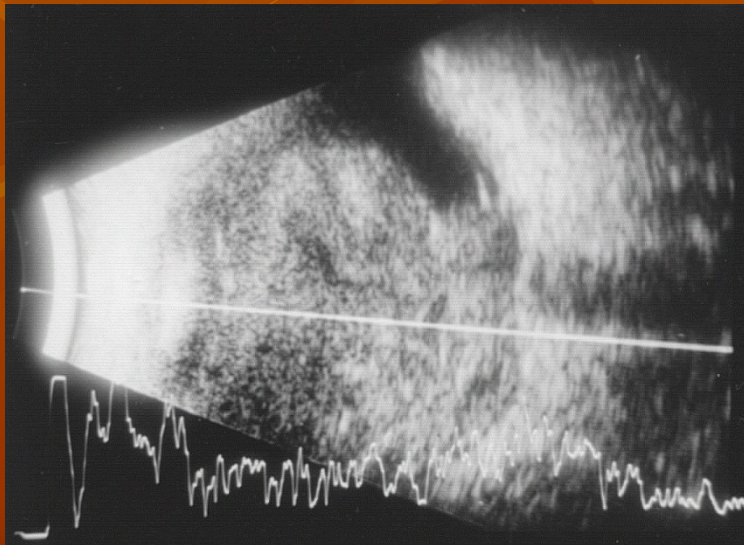
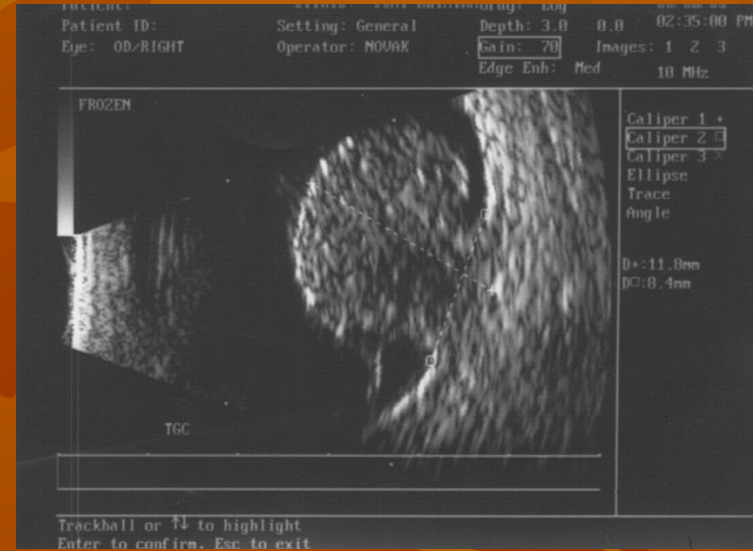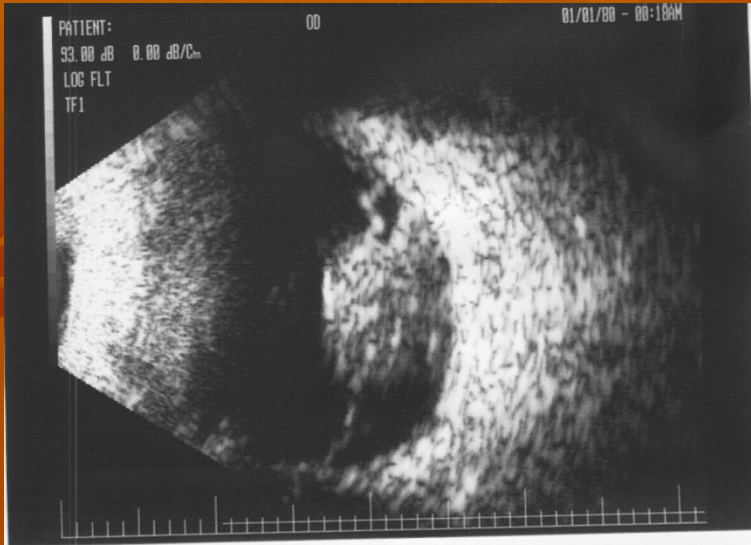- Zobrazuje echa jako body, jejichž jas odpovídá energii echa. Pohybem sondy vzniká obraz podobný řezu tkání.



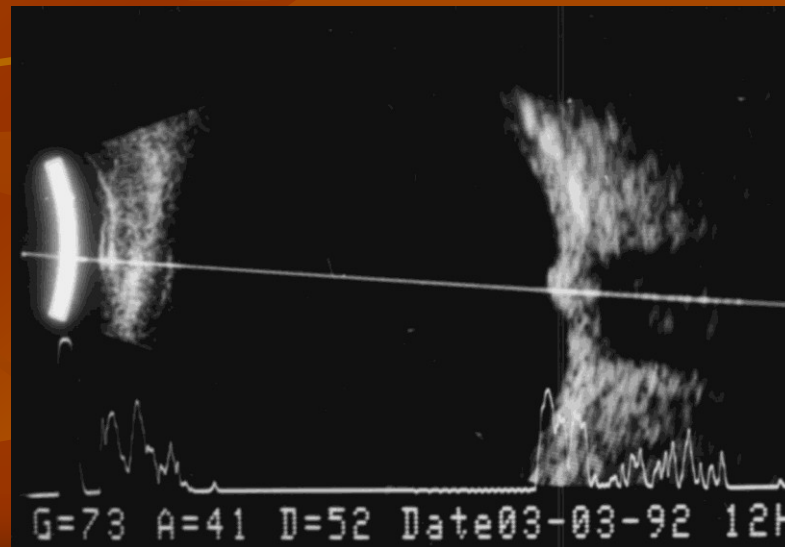
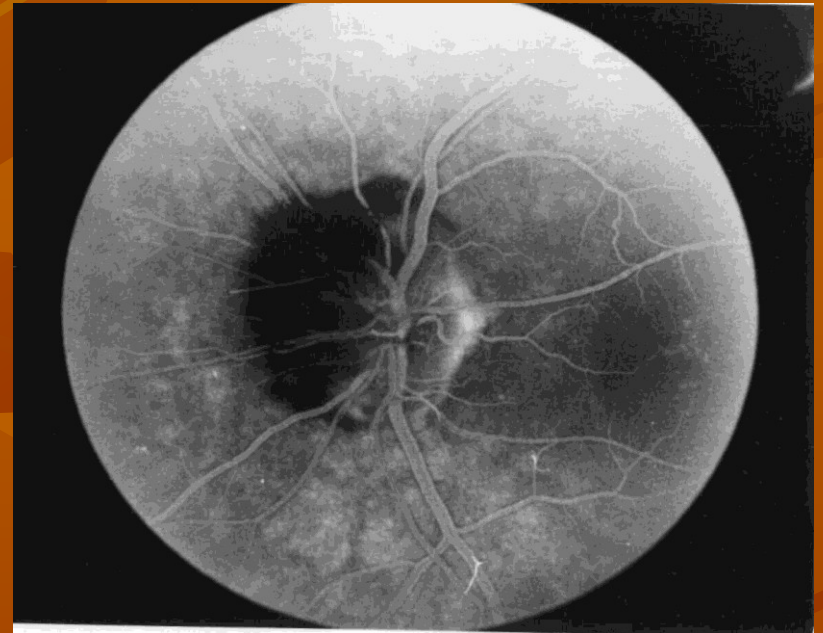
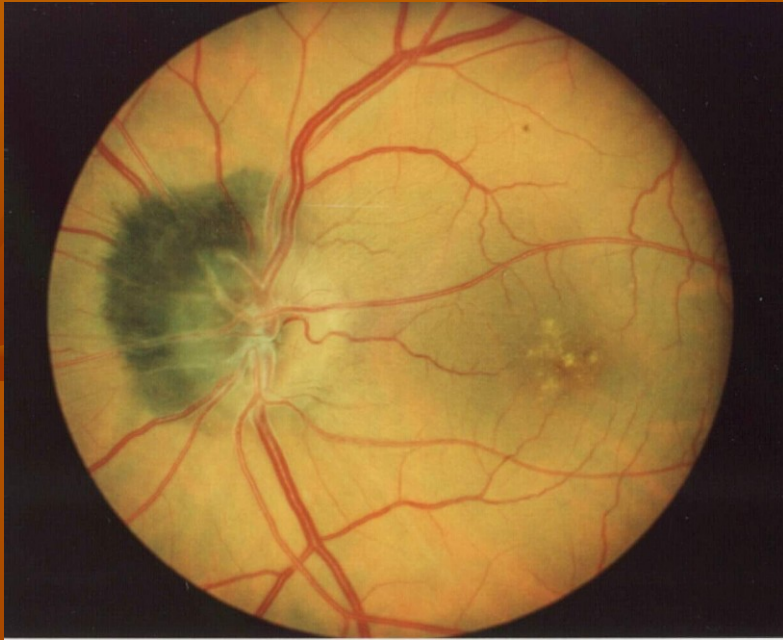
UZV - příklady



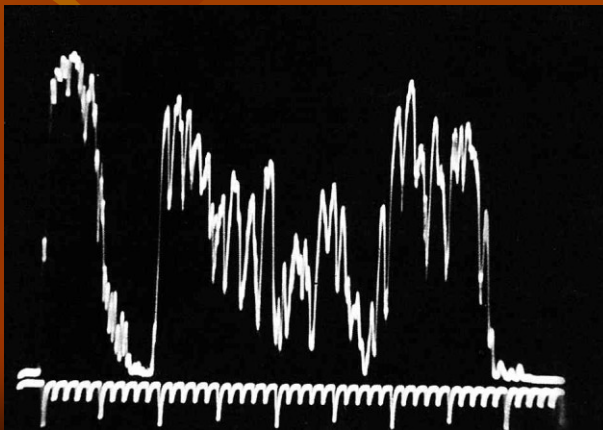
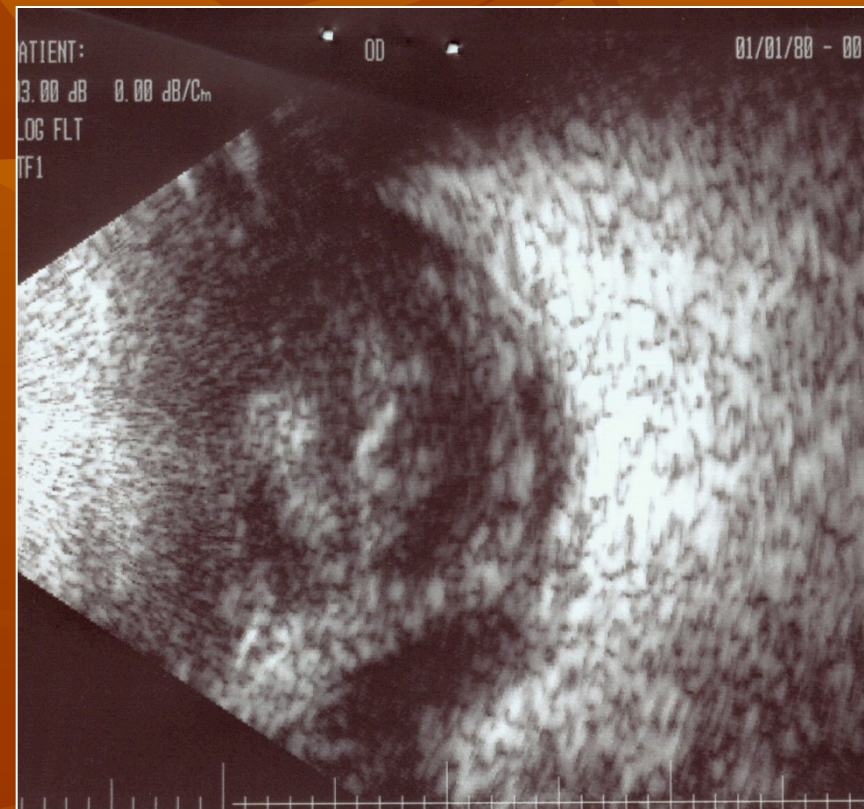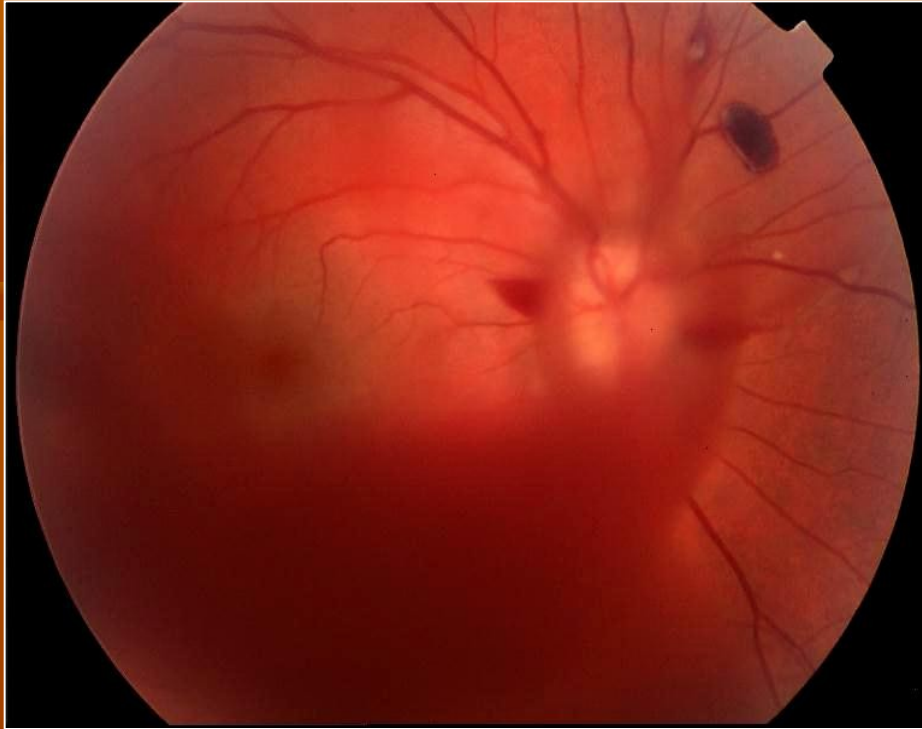
Maligní melanom cévnatky



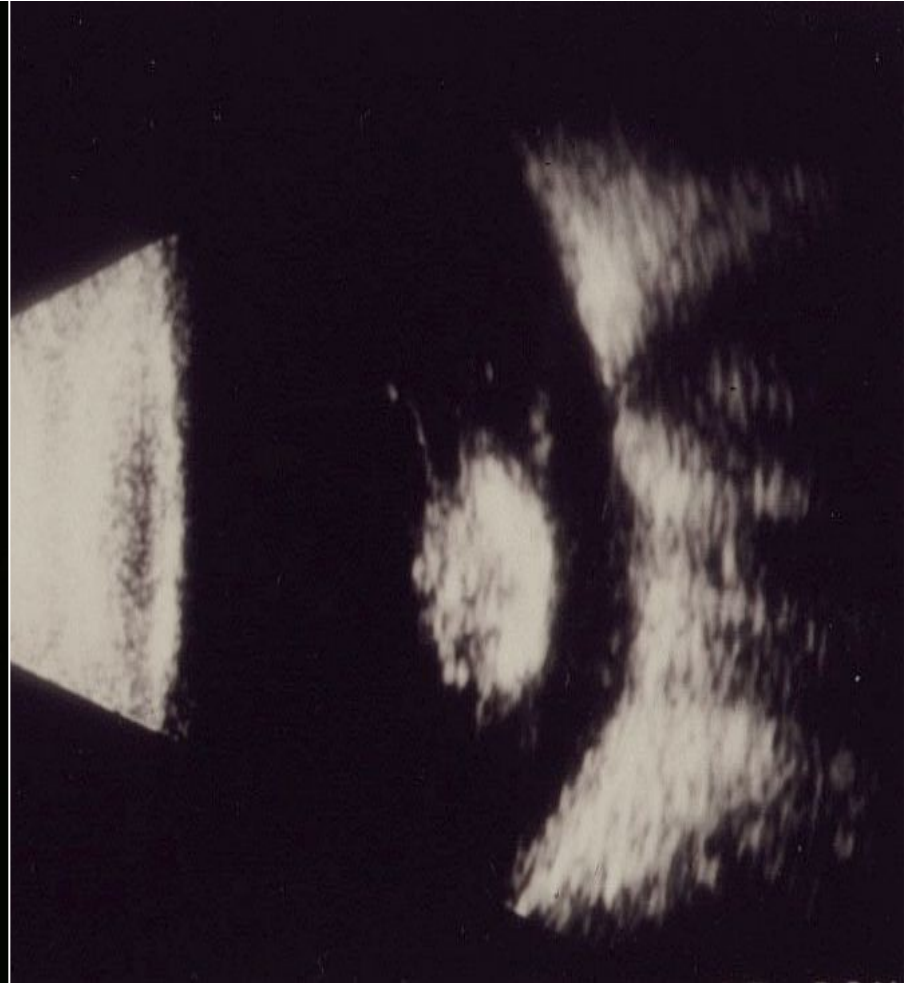
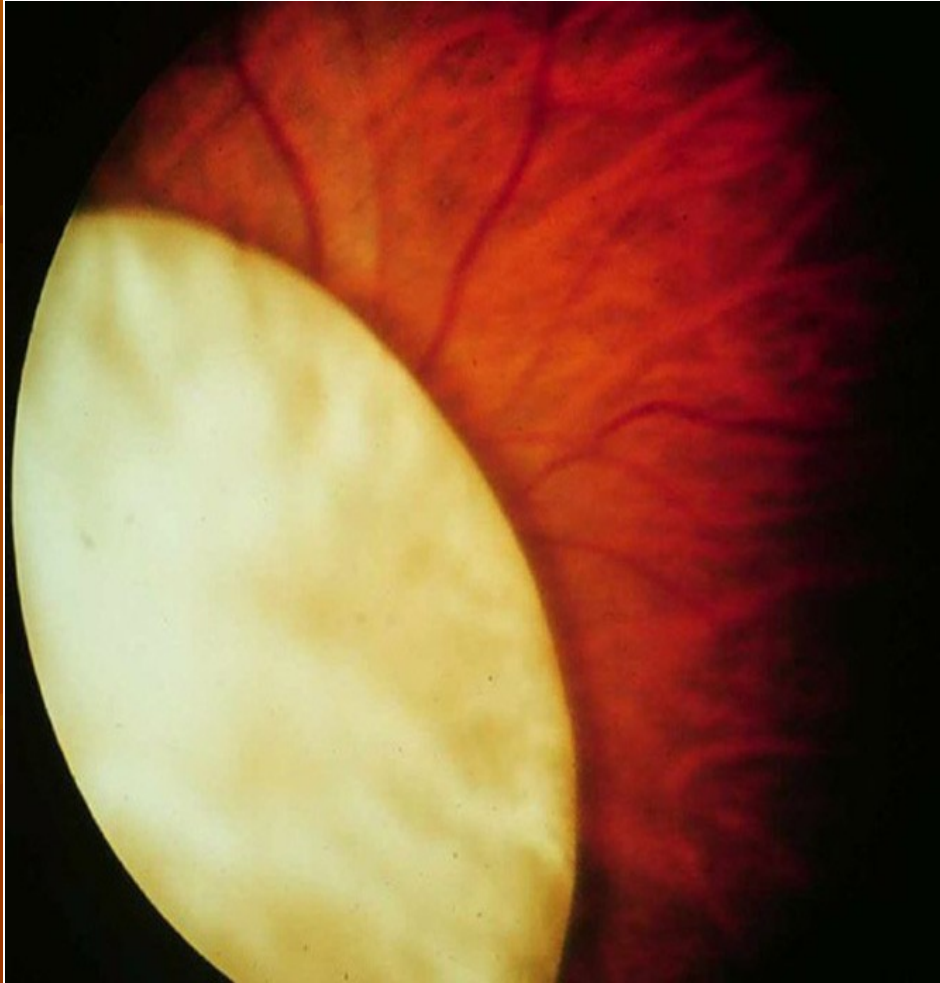Melanocytom



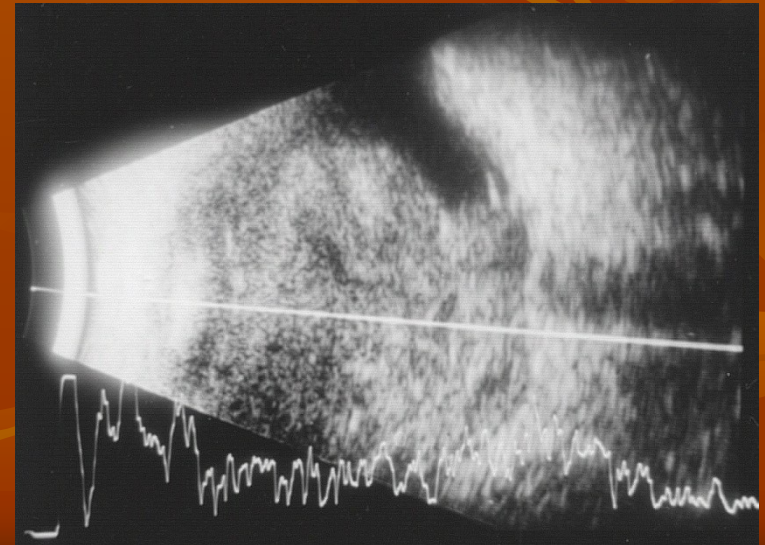
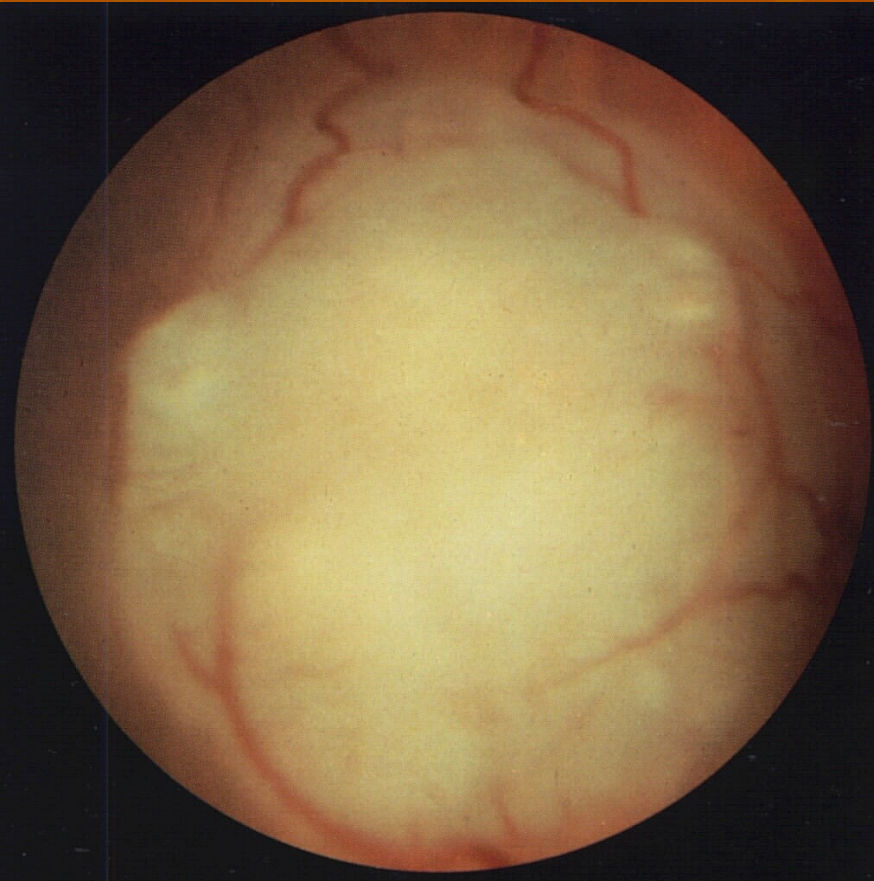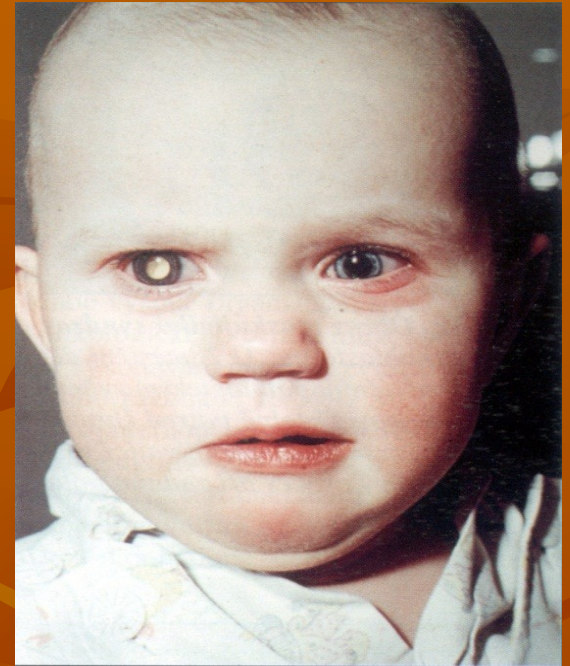Hemoftalmus postkontuzní



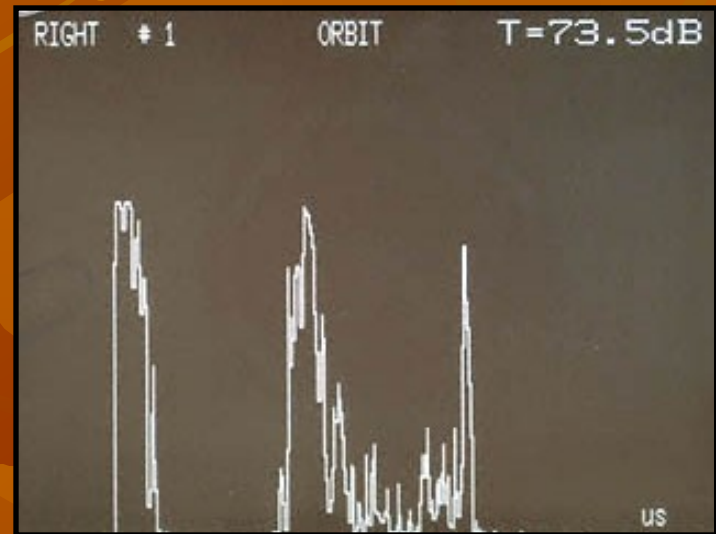
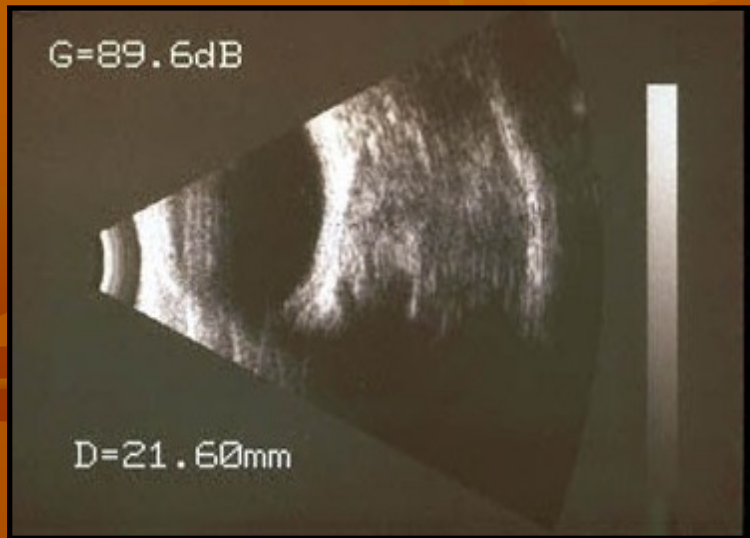Čočka luxovaná do sklivce



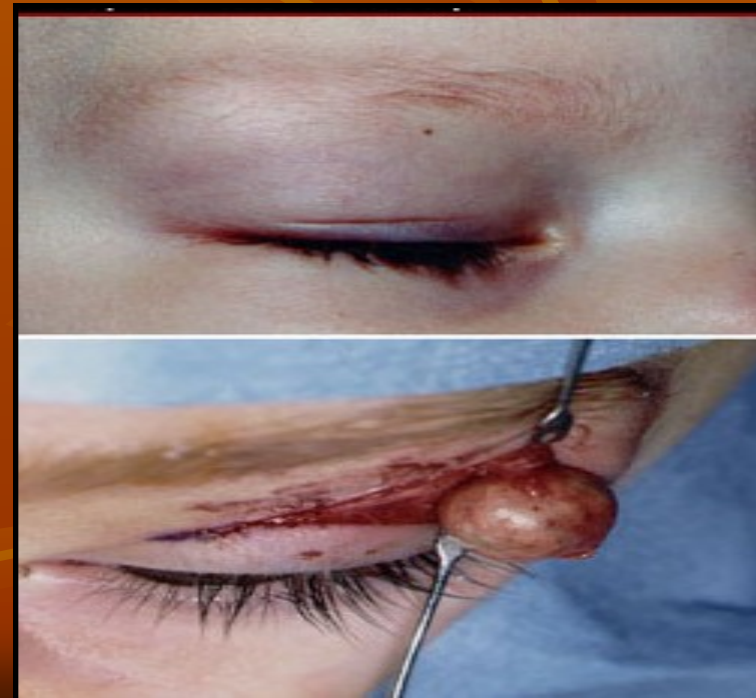Retinoblastom – nejčastější nitrooční nádor dětského věku



Dermoidní cysta



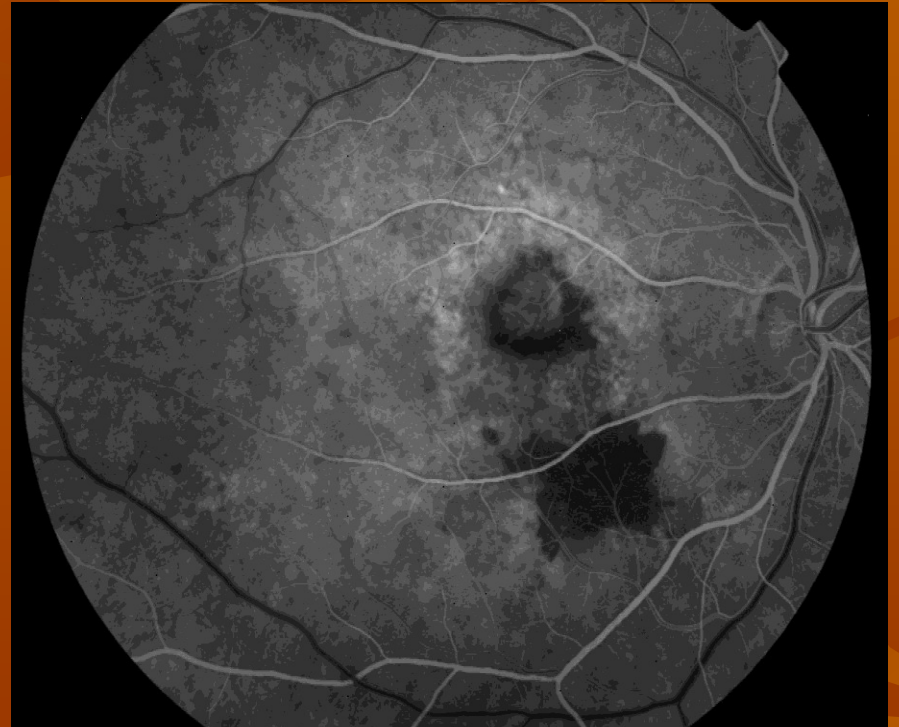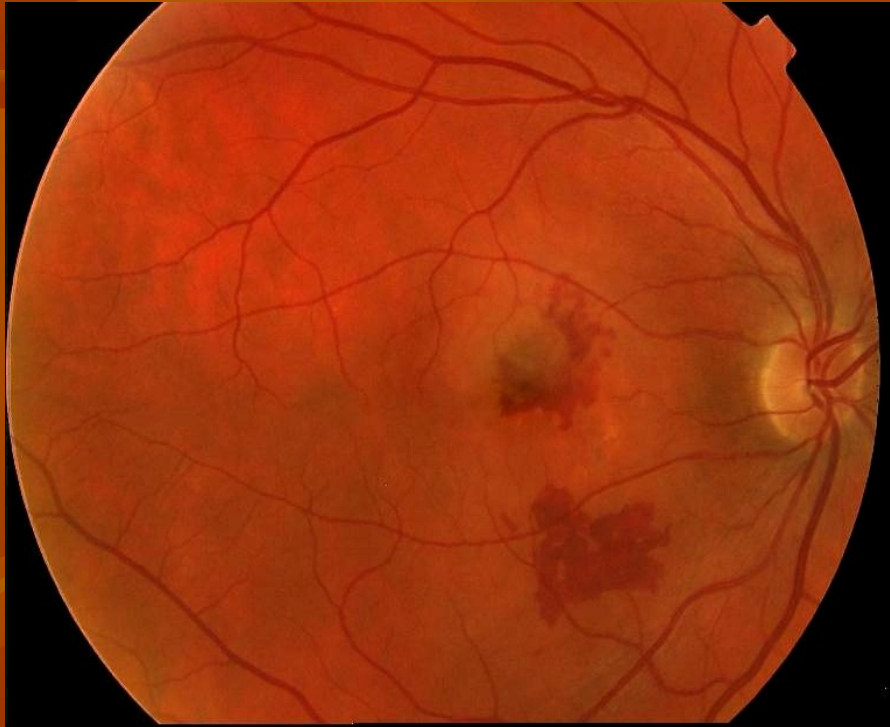Chirurgická léčba



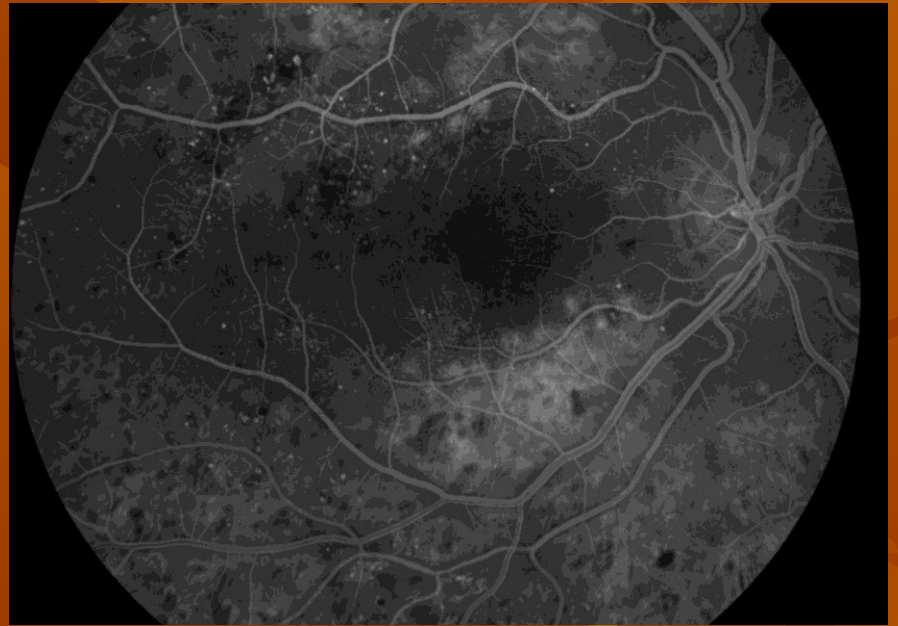
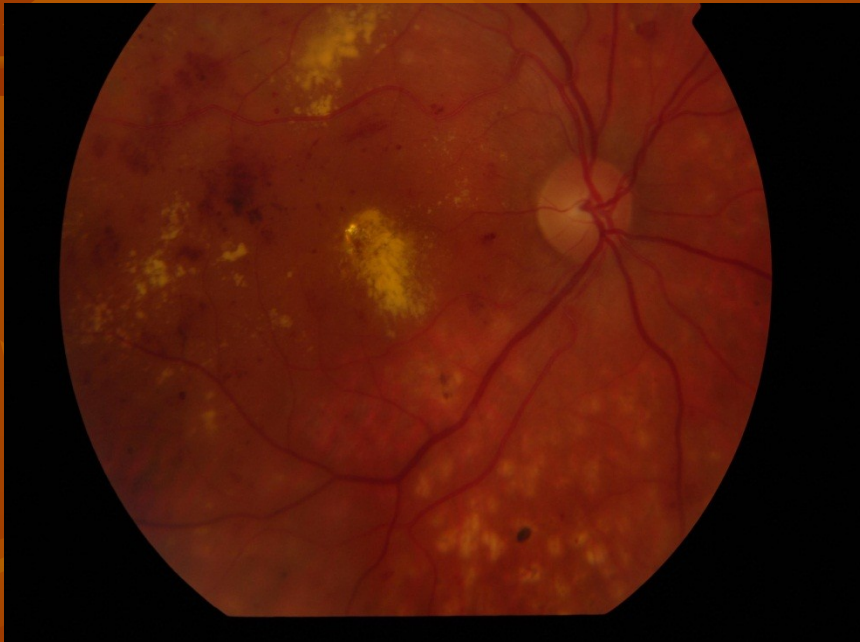Fluorescenční angiografie

- Kontrastní vyšetření cévního systému sítnice a uvey (arteriálního i venózního) intravenózně podaným vodným roztokem fluoresceinu. Fluorescein absorbuje modré světlo (485 – 500 μm) s max. emisí mezi 520 – 530 μm . Žlutozelený filtr kamery umožňuje prostup světla fluoresceinu a dovoluje tak hodnotit patologickou fluorescenci cévního systému (hypo, hyper).

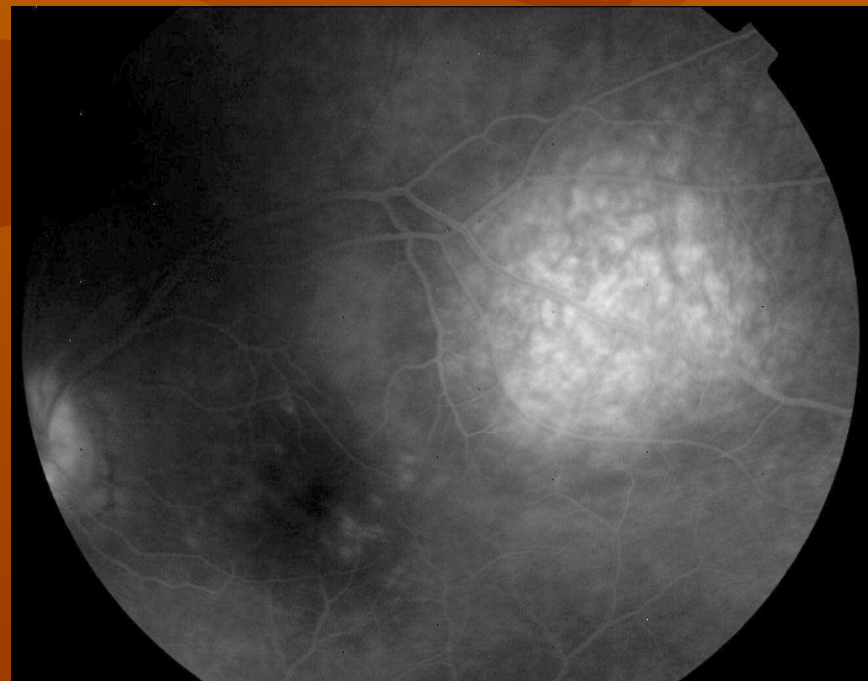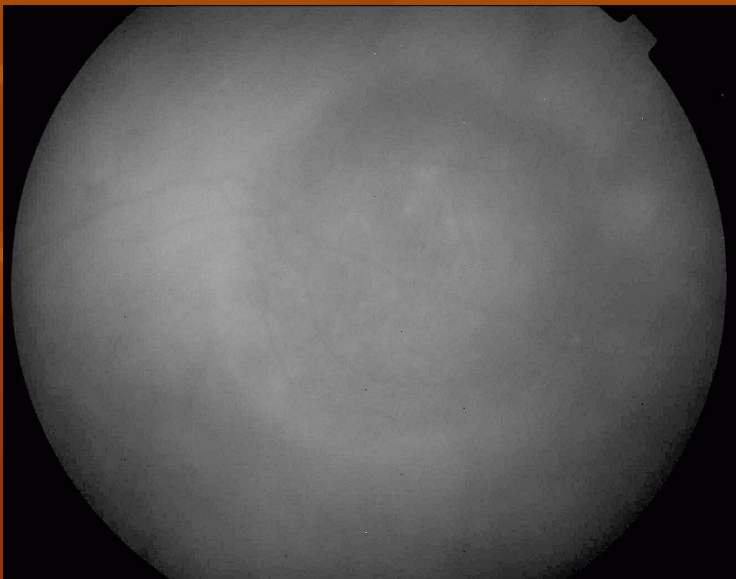
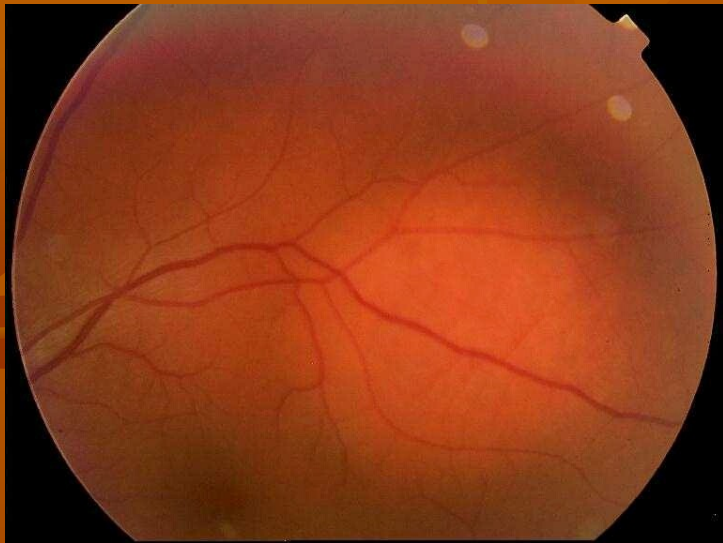
VPMD – klasická cévní neovaskulární membrána (CNM)



Diabetes mellitus (FA)

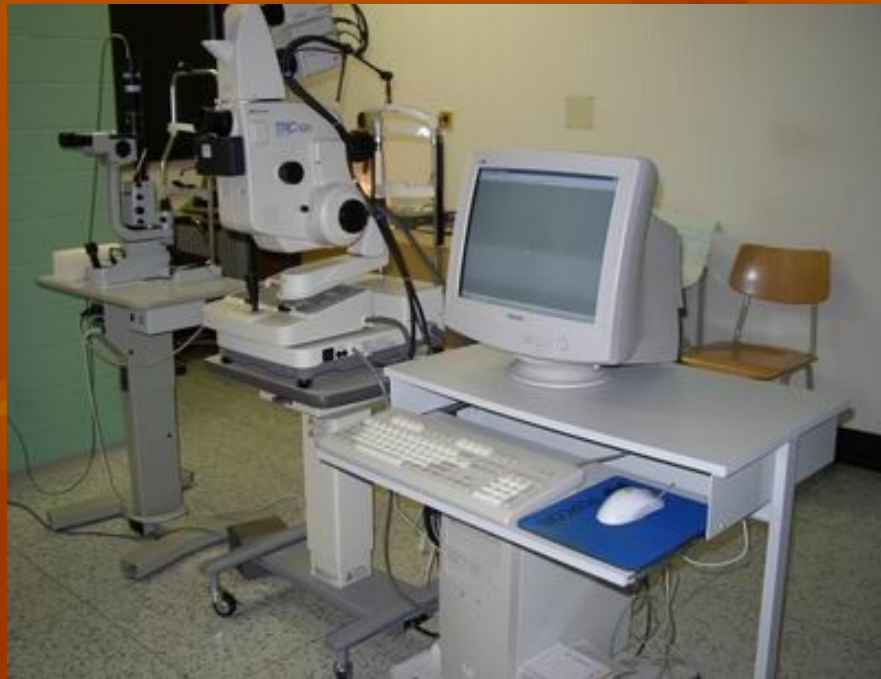

Hemangiom cévnatky

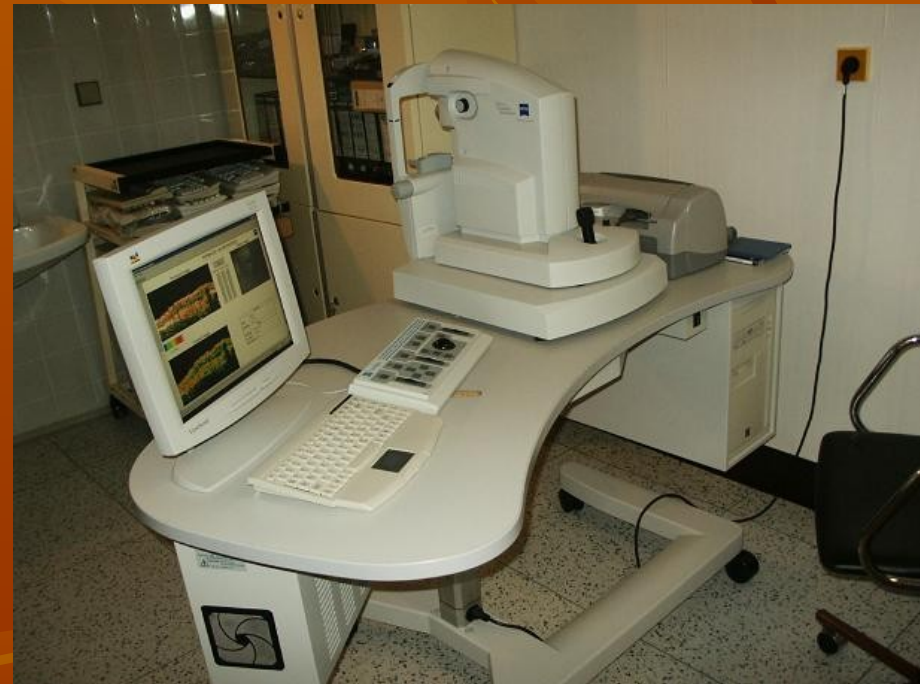

Vyšetřovací jednotky

**Digitální foto očního pozadí
(funduskamera)**



**Optická koherentní
tomografie (OCT)**



Diagnostické využití laserů

- **Skenovací laserová oftalmoskopie**

- /Laser - scan topografie, TOPSS/

- vyšetření a zobrazení očního pozadí

- **Skenovací laserová polarimetrie**

- /Analyzátor nervových vláken, NFA/

- vyšetření tloušťky vrstvy nervových vláken očního pozadí

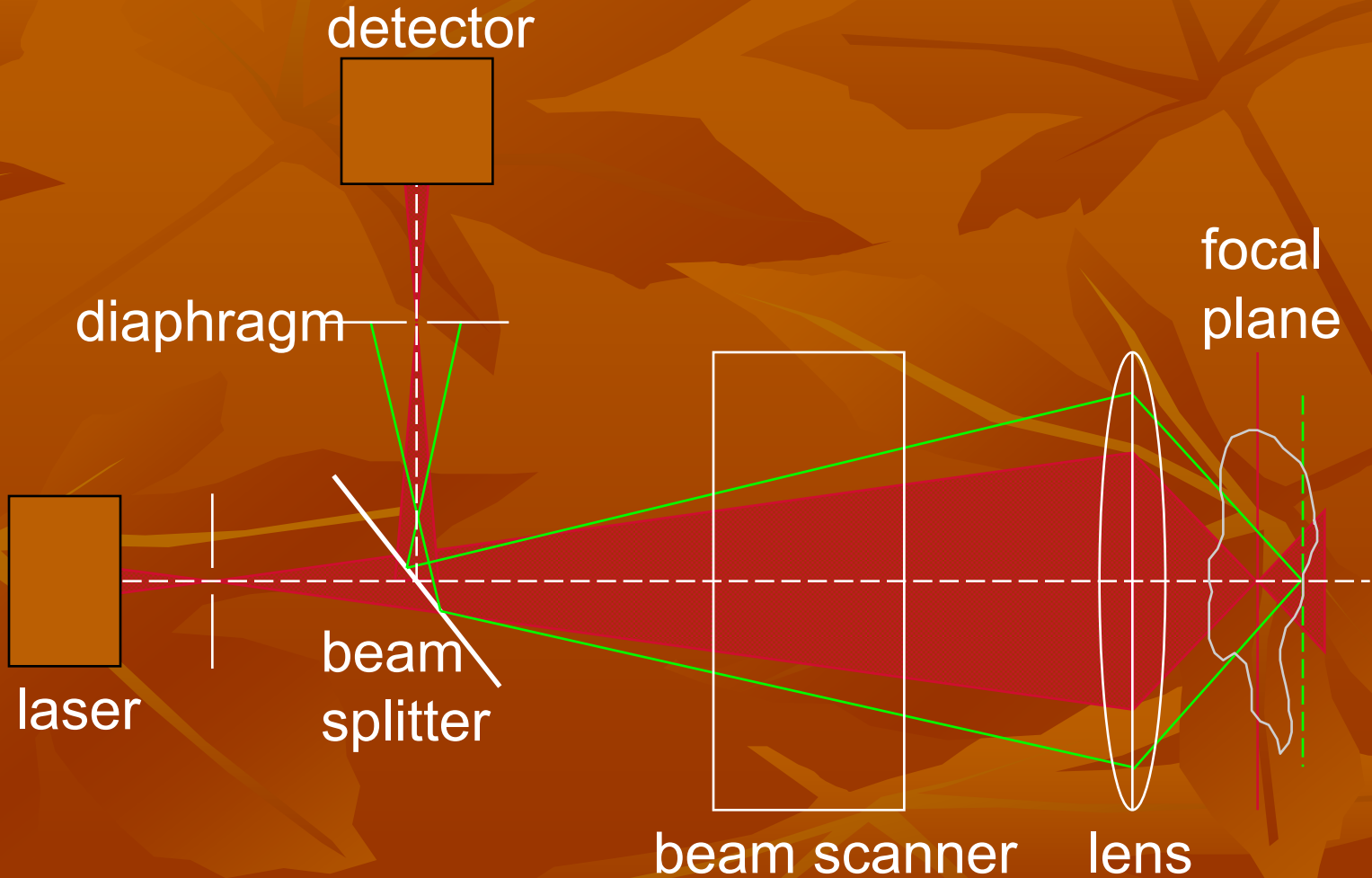
- **Optická biometrie**

- osová délka oka, hloubka přední komory

Skenovací laserová oftalmoskopie

- detekce změn papily zrakového nervu a přilehlé části sítnice
- reflektometrická /kvalitativní / metoda registrace nervových vláken na sítnici
- dynamické zobrazení fundu pomocí 4 laser. zdrojů álního lemu atd./

Confocal Laser Scanning System



Skenovací laserová oftalmoskopie - výhody

- vlastní měření : **0,9 s**, zpracování výsledků : **50 s**
- možnost doostření na ametropii 8Dpt
- minimální šíře zornice **1,5mm**
- volitelnost velikosti obrazu
- možnost ICG angiografie - hodnocení perfúze papily zrakového nervu
- okamžitá **dostupnost výsledků**, kontinuální registr pacientů, vyhodnocování nálezů v čase, archivace vyšetření na datových mediích

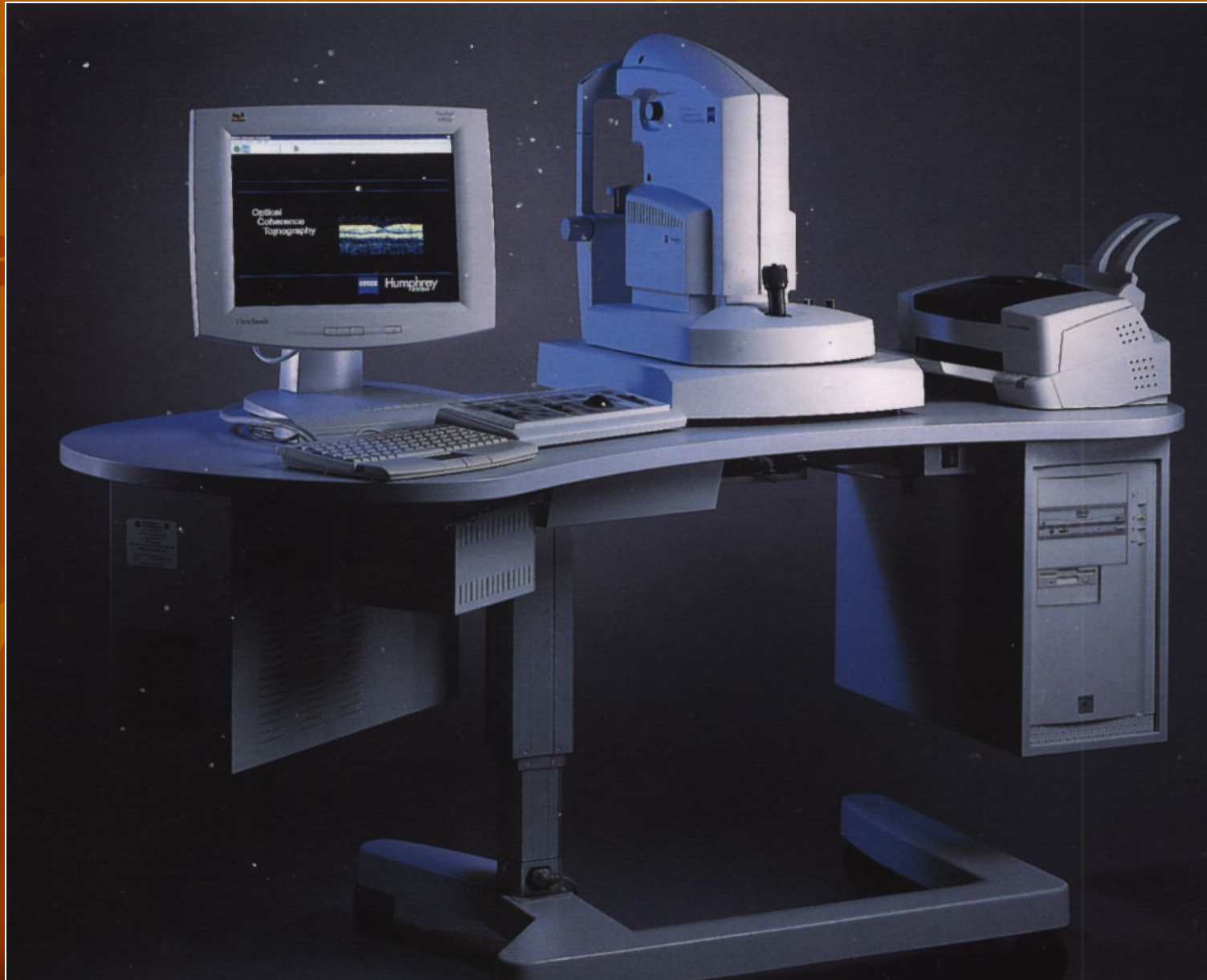Optická koherenční tomografie (OCT)

- zobrazení skenů sítnice včetně její vrstev
- diagnostika zadního segmentu (makula, zrakový nerv)
- několik generací přístrojů
- 3D animace

Techniky pro analýzu nervových vláken

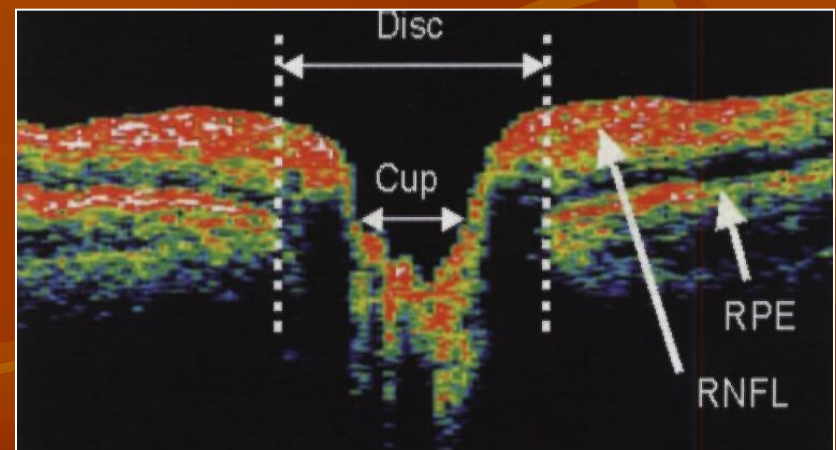
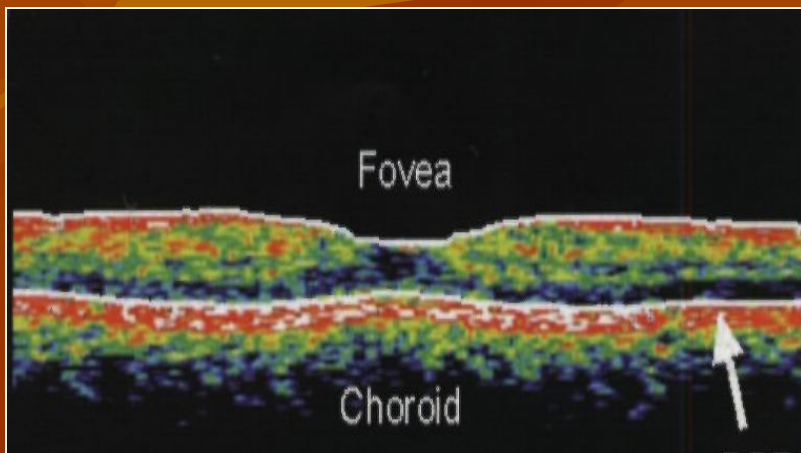
- OCT
- HRT
- GDx VCC
- RTA
- Red free fotografie

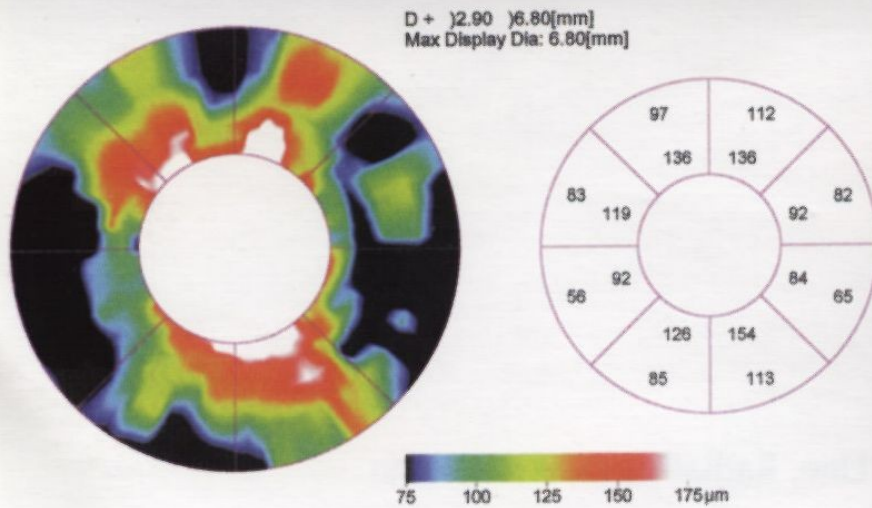
OCT



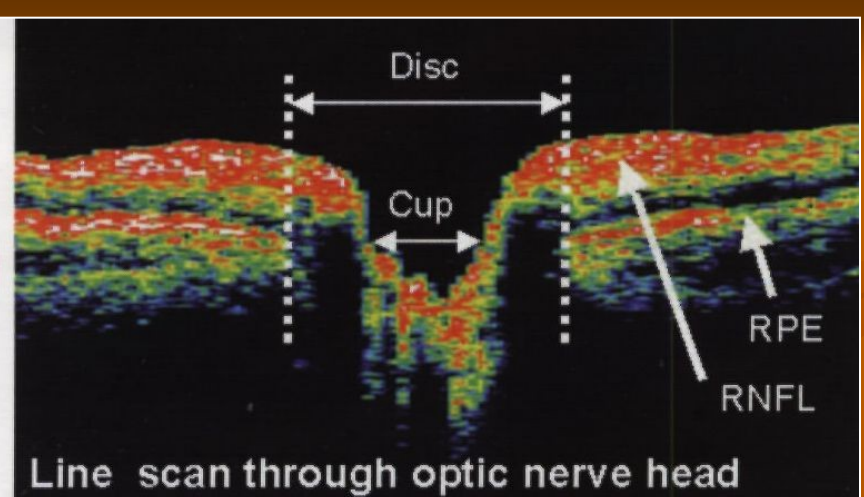
OCT- Optical Coherence Tomograph

- vyšetření makuly
- glaukom - analýza terče
 - vrstva nervových vláken

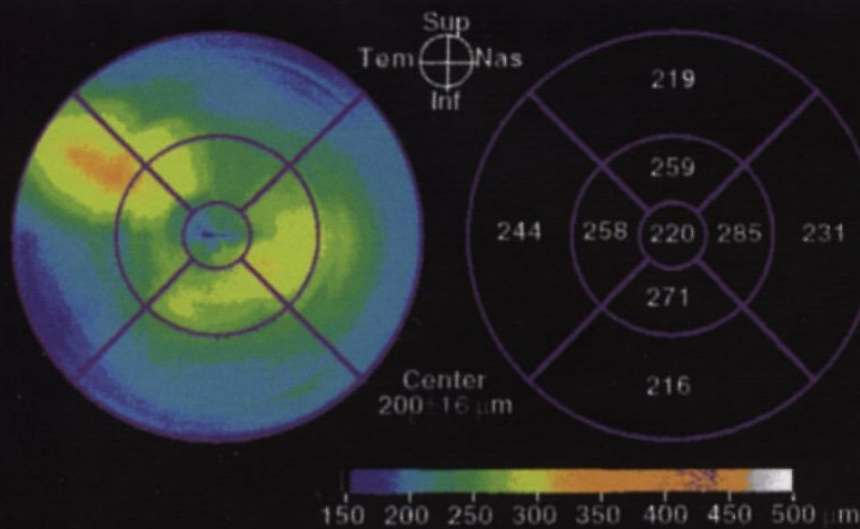




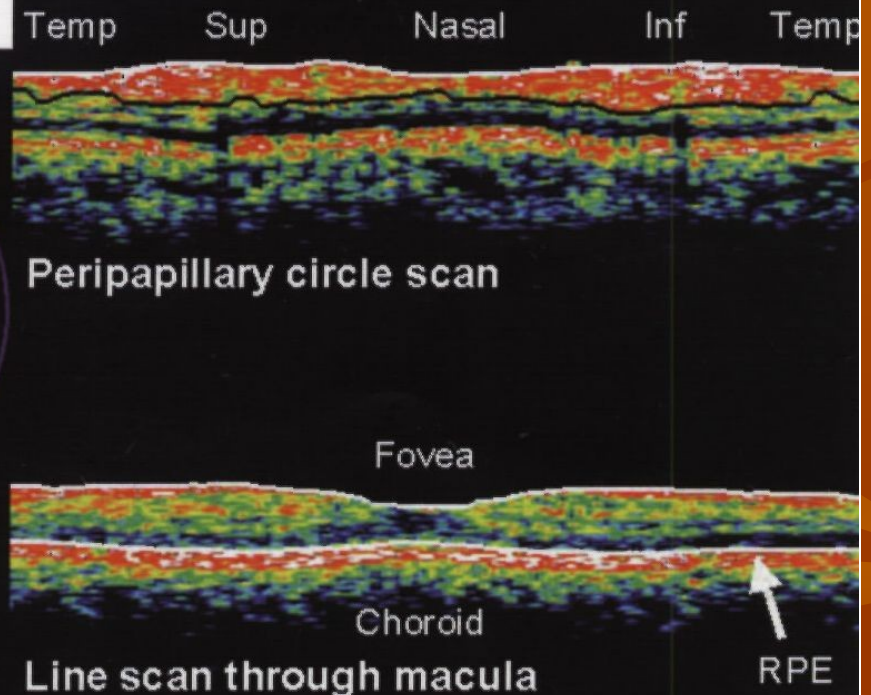
Peripapillary RNFL Thickness Map



Line scan through optic nerve head

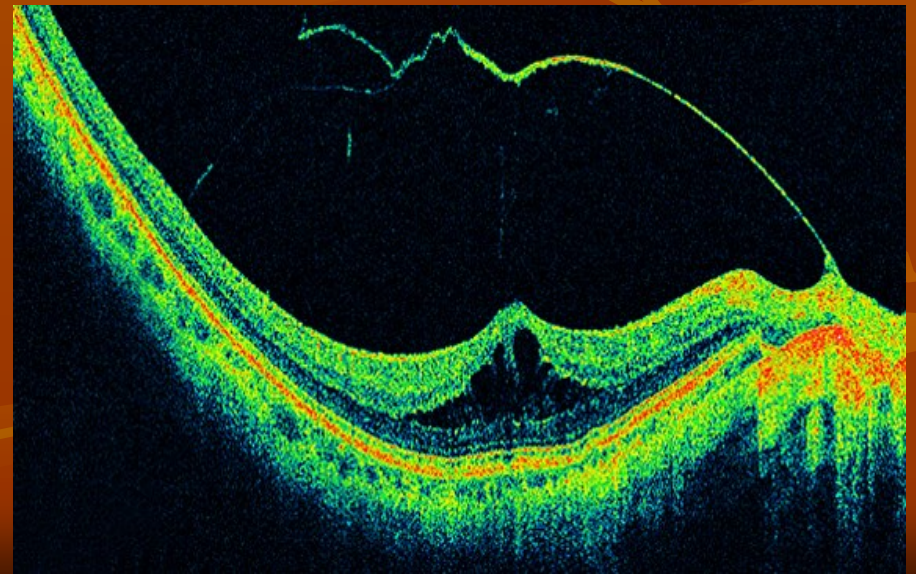
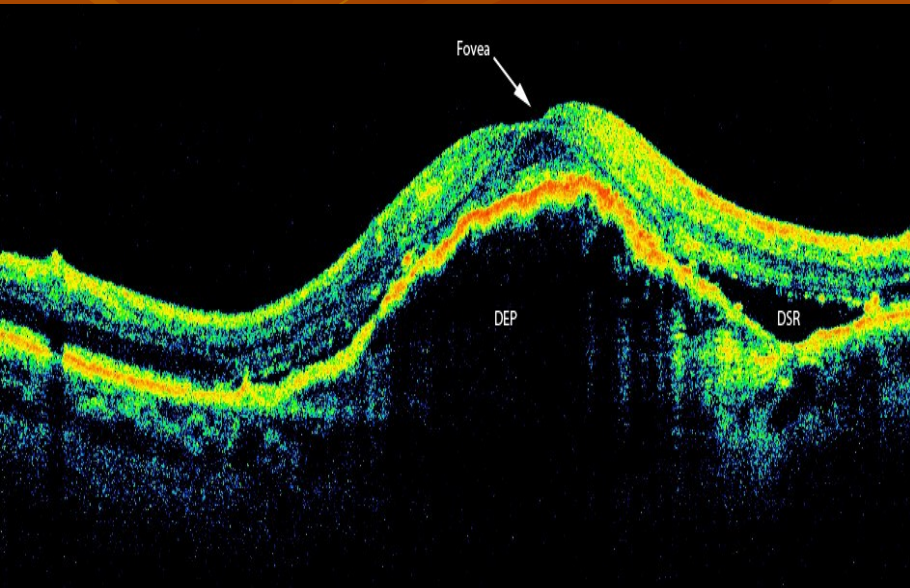
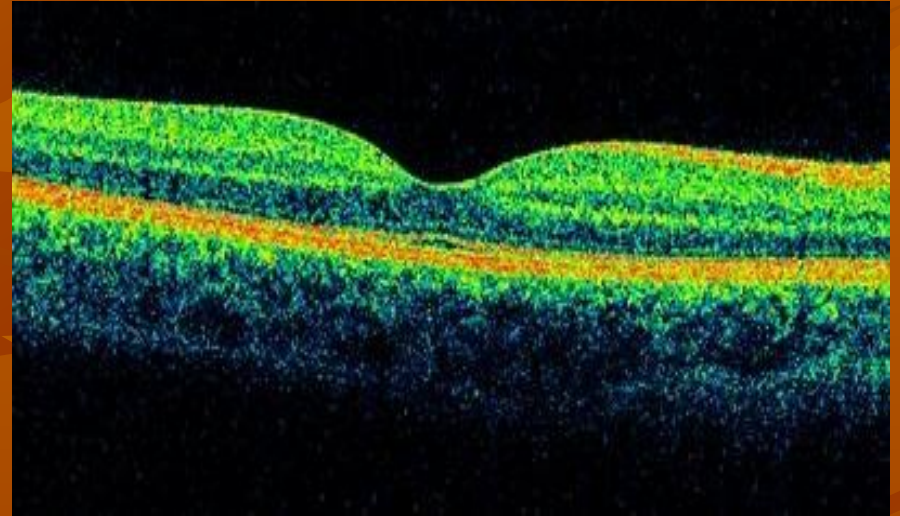
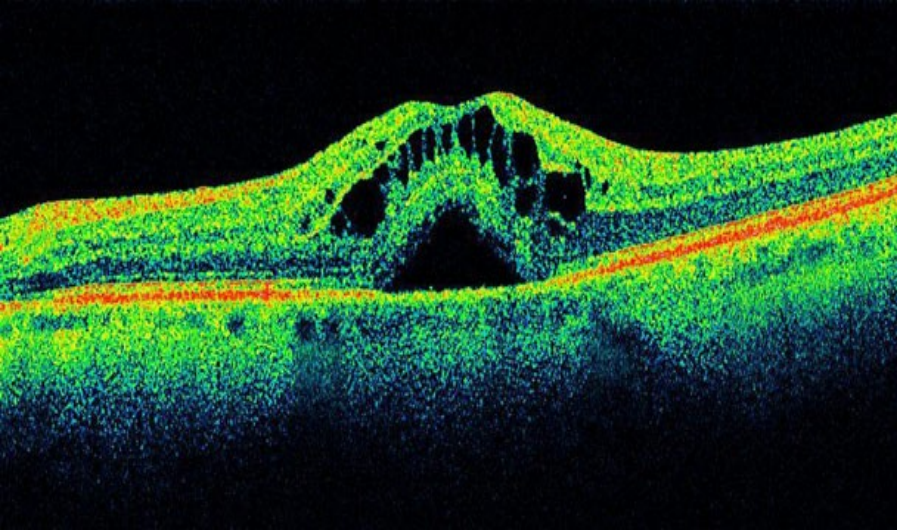


Macular Thickness Map

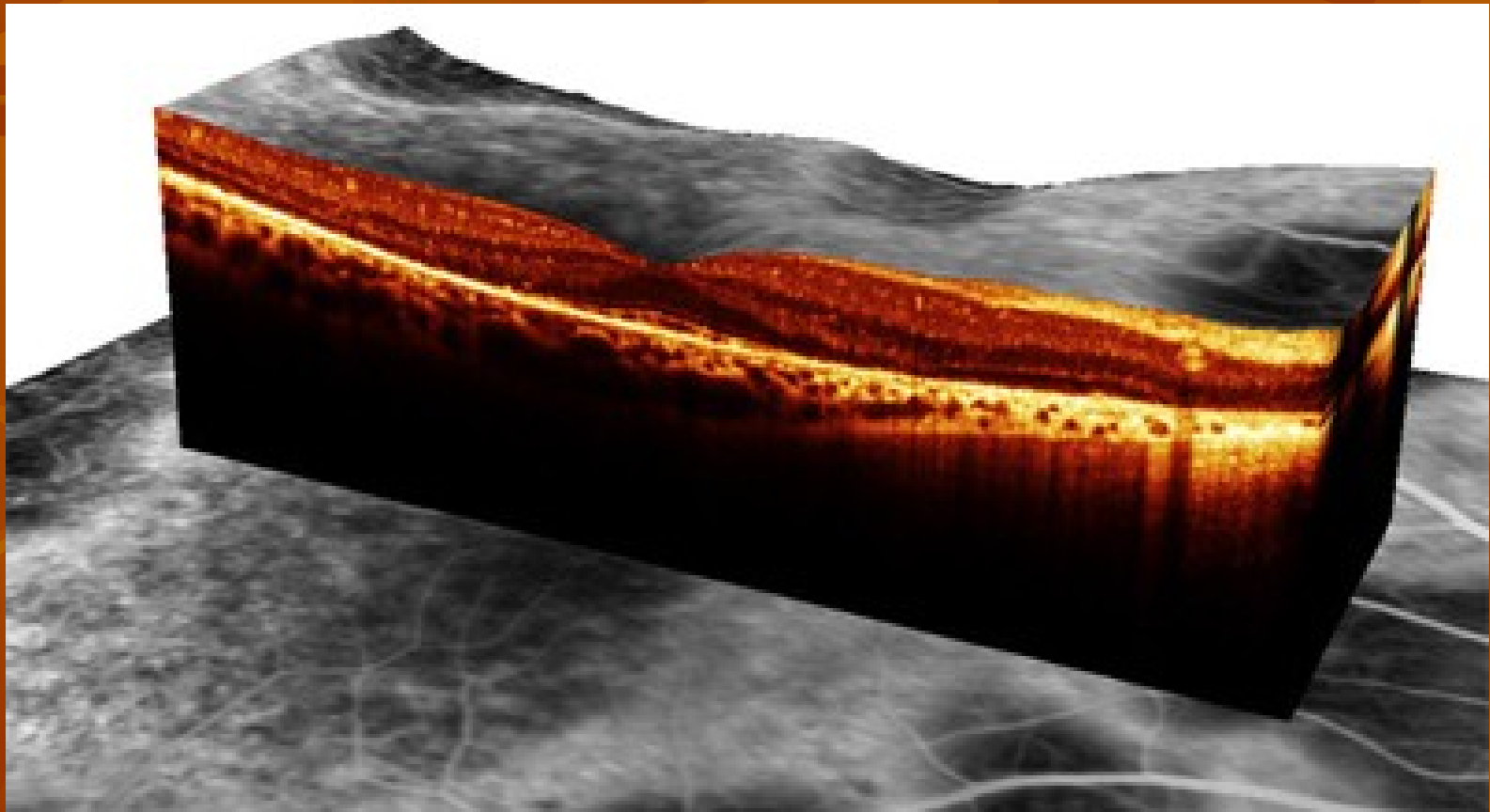


Line scan through macula

OCT nálezy

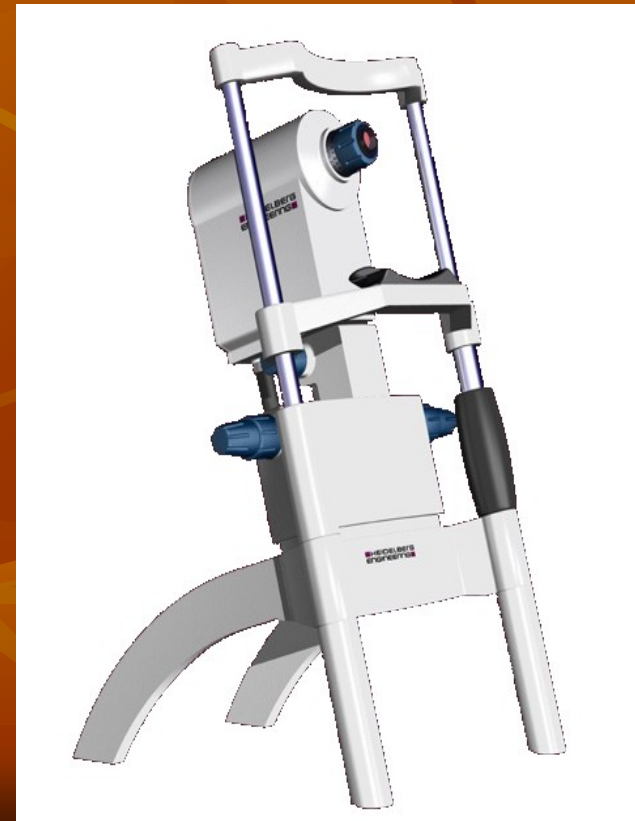

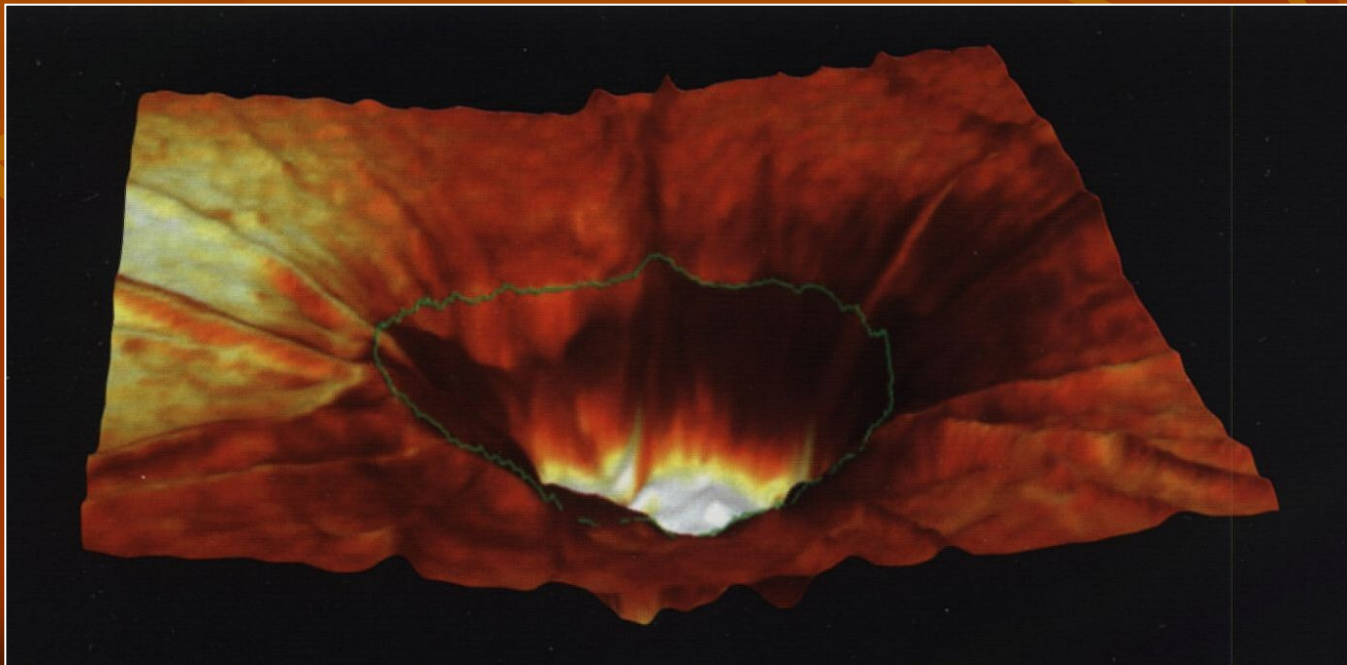
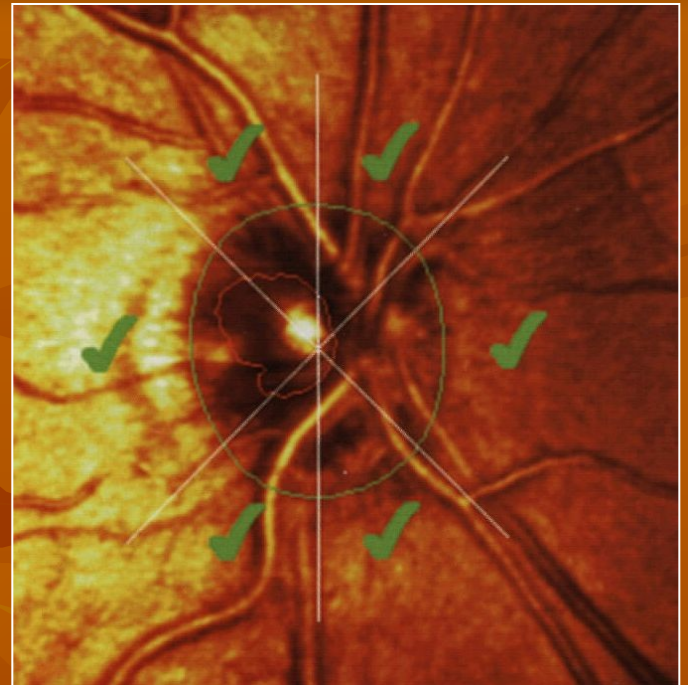
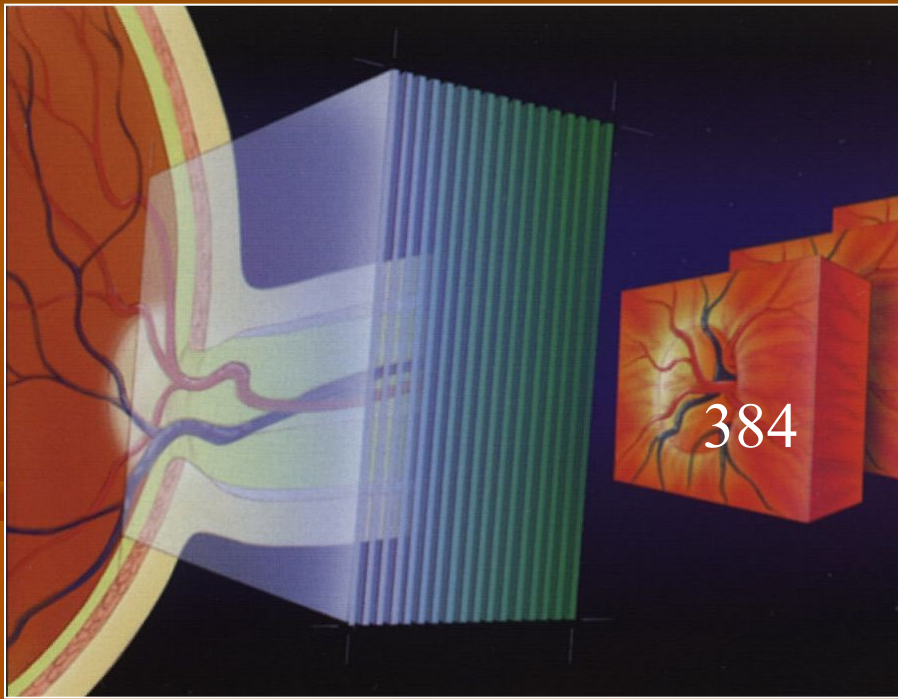
OCT – 3D retinální mapa



HRT- Heidelberg Retina Tomograph

- retinální topografie (nepřímé měření tloušťky nervových vláken)
- digitální zobrazení papily
- ovlivnění cévami sítnice

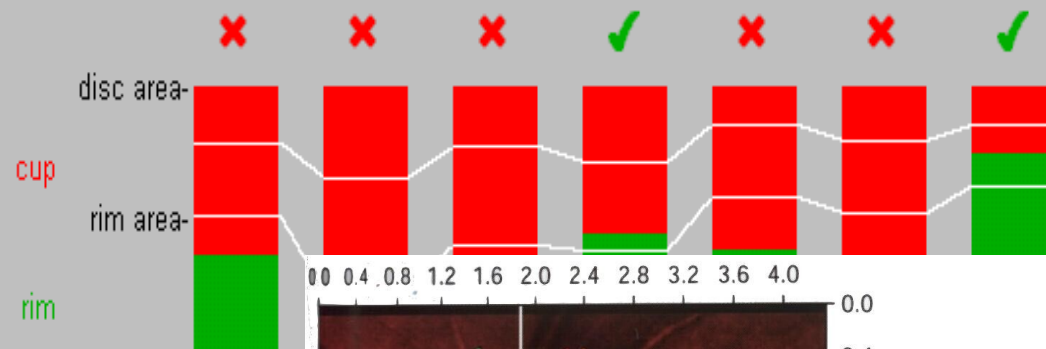




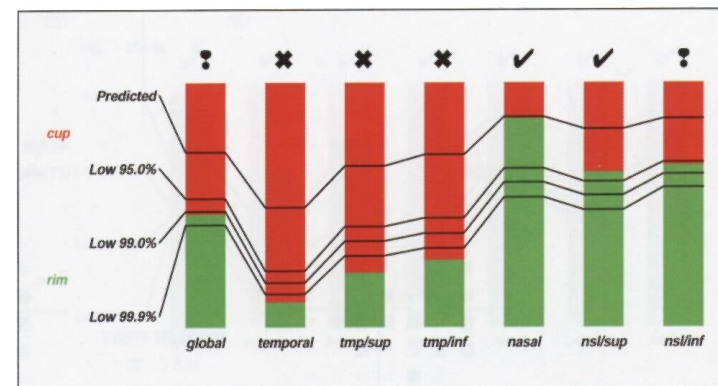
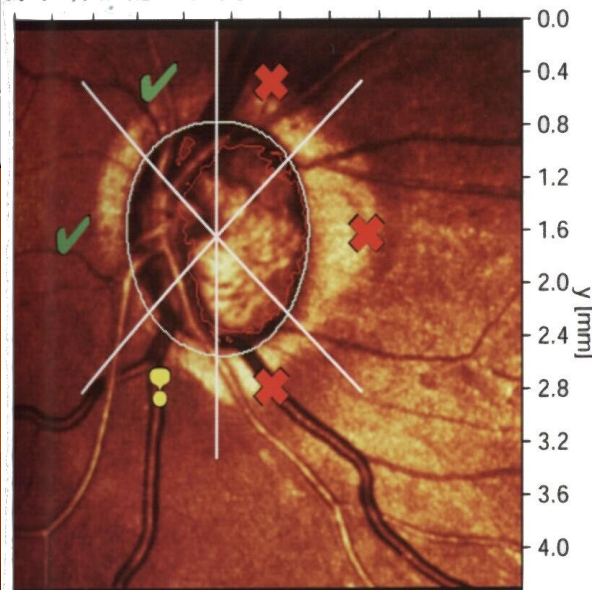
HRT II - výsledky

Regression Analysis

Rim Area	global	temporal	tmp/sup	tmp/inf	nasal	nsl/sup	nsl/inf
actual [mm ²]	1.282	0.195	0.120	0.197	0.337	0.122	0.311
predicted [mm ²]	2.643	0.553	0.318	0.307	0.720	0.343	0.353
low 99% CI lim. [mm ²]	1.730	0.201	0.168	0.167	0.494	0.229	0.259
actual/disc area [%]	37.9	23.0	29.0	45.6	39.9	28.3	75.4
predicted [%]	78.2	65.2	77.1	71.0	85.3	79.4	85.8
low 99% CI lim. [%]	51.2	23.6	40.8	38.8	58.5	52.9	62.9



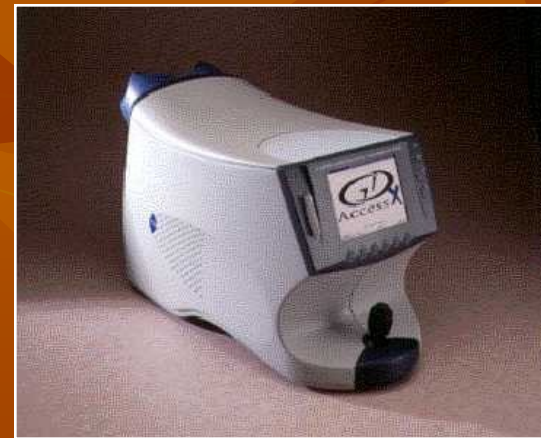
Moorfields regression classification:



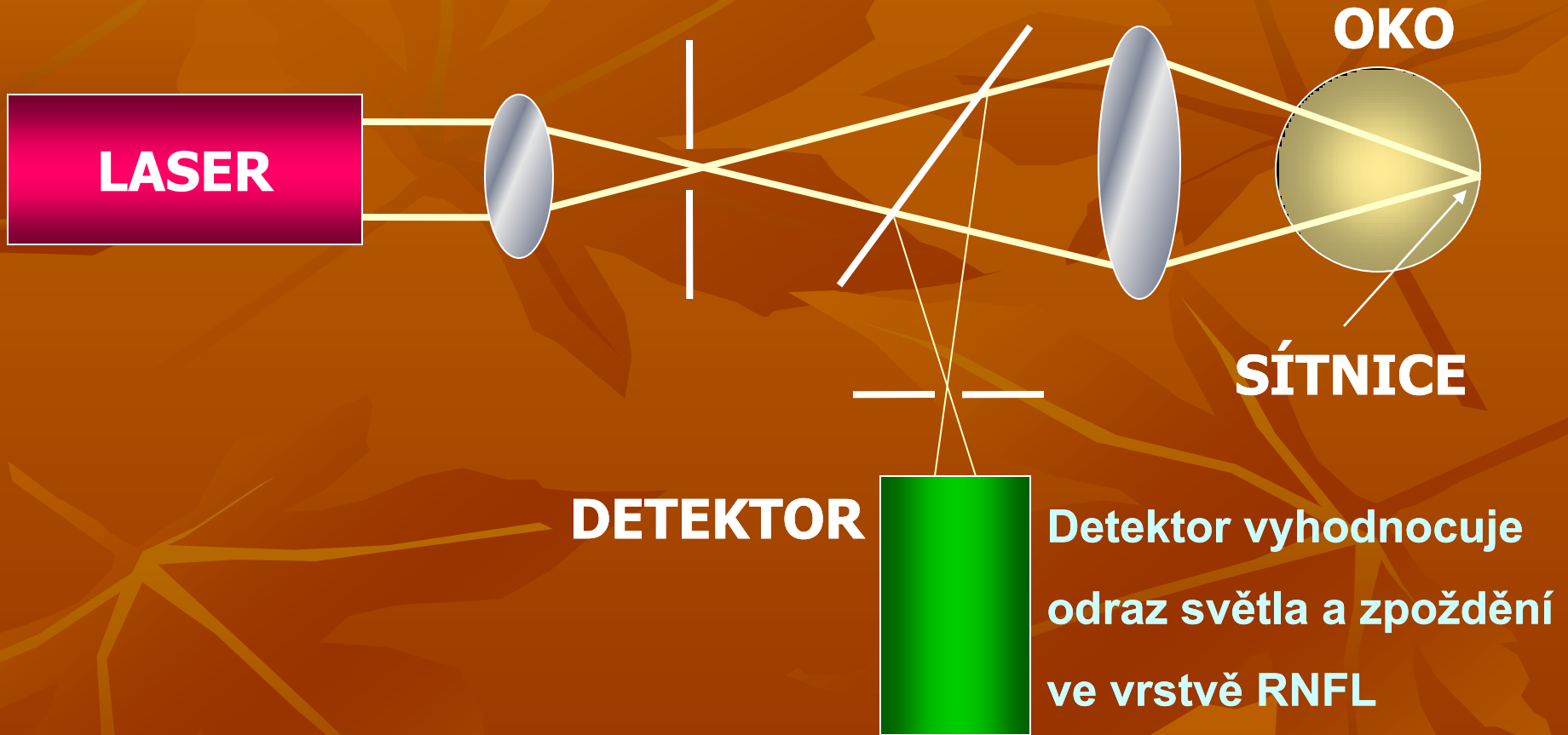
GDx VCC

GDx měření je založeno na principu změny polarizovaného světla procházejícího vrstvou nervových vláken

- kompaktní
- jednoduchý na ovládání
- výsledek je snadno vyhodnotitelný
- rychlé vyšetření (10 min. vč. tisku)
- doba skenování jednoho oka je 0,7 sekundy
- vyloučena chyba pacienta i vyšetřujícího

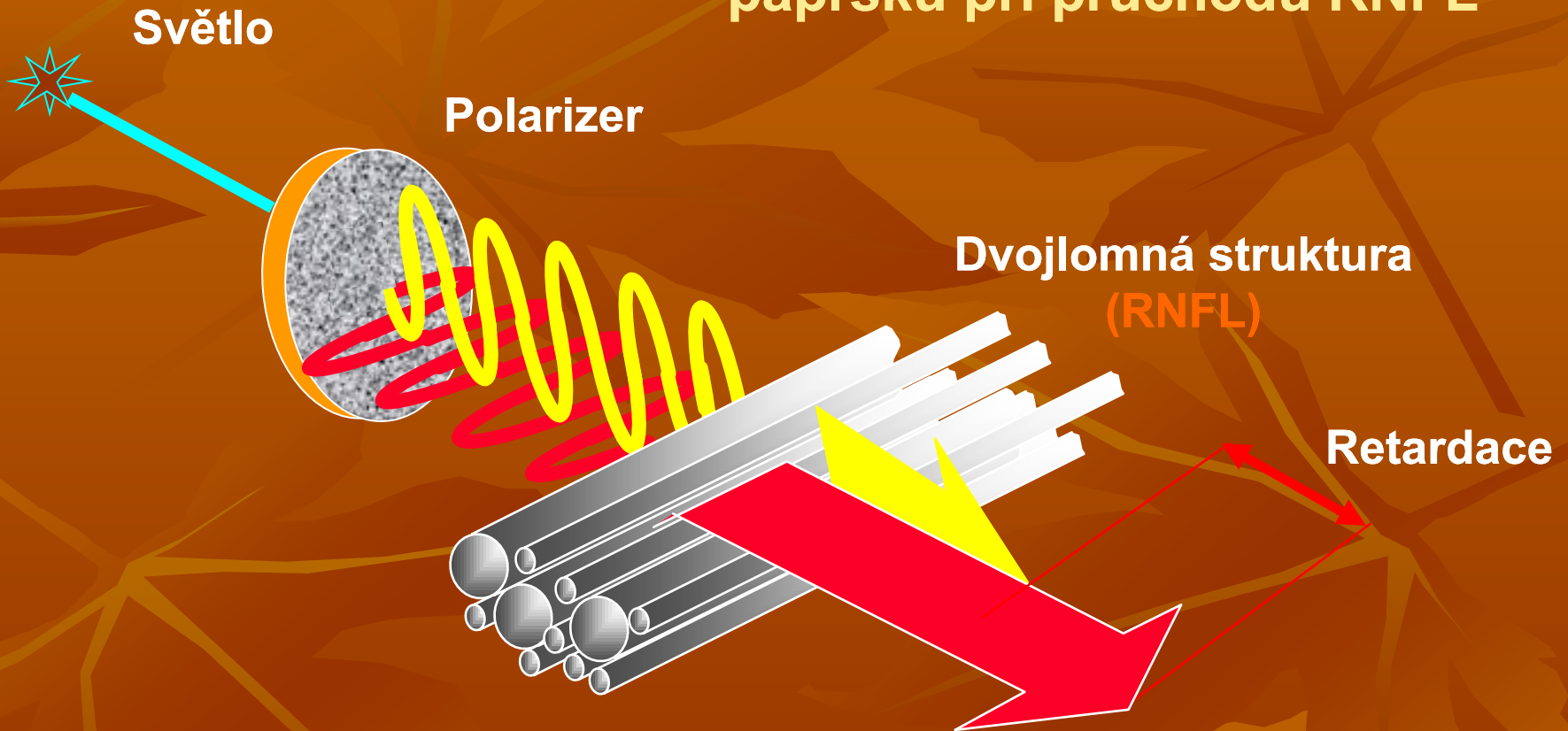


Princip GDx VCC



Laserový paprsek prochází optickým systémem a dopadá na sítnici.

Základní princip - změna chování polarizovaného paprsku při průchodu RNFL



Velikost retardace v RNFL je přímo
úměrná tloušťce nervových vláken.

GDx VCC - Normativní databáze

- **Rozsáhlá normativní databáze je nezbytná pro přesnou detekci glaukomu**
- **GDx VCC má v databázi 540 normálních očí a 262 glaukomových očí**
- **Věk : rozsah 18 - 82 let**
- **GDx VCC má nejrozsáhlejší databázi normálních a nemocných očí**

Tři hlavní hodnotící kritéria databáze: věk, pohlaví, rasa

Interpretace výsledků



Nerve Fiber Analysis With Variable Corneal Compensation



Normal Sample

DOB: Monday, April 17, 1950, Gender: Male, Ancestry: Black

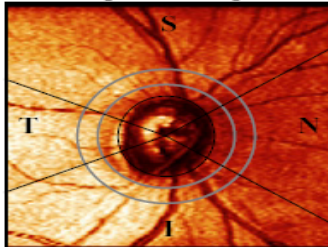
ID: 3128

Print Date: 9/26/2002 6:06 PM


OD Right

Q: 5 Operator: jly
H: 1768 µm V: 1954 µm
Date: 5/20/2002 17:58

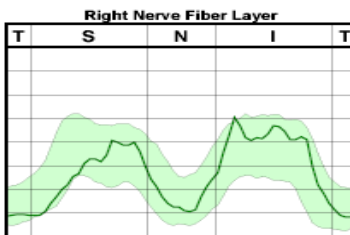
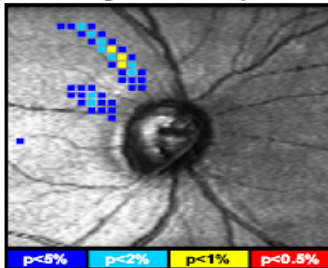
Right Fundus Image



Right Nerve Fiber Thickness Map

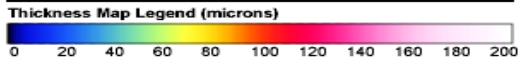


Right Deviation Map



TSNIT Parameters	OD Actual Val.	OS Actual Val.
TSNIT Average	53.08	61.32
Superior Average	57.94	79.03
Inferior Average	74.97	72.81
TSNIT Std. Dev.	27.14	30.01
Inter-Eye Symmetry	0.89	
NFI	27	3

p>5% p<5% p<2% p<1% p<0.5%



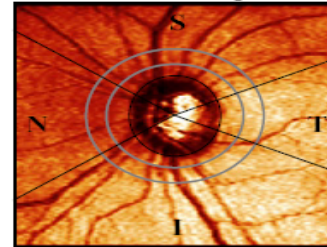
Impression / Plan:

Signature: _____ Date: _____


OS Left

Q: 5 Operator: jly
H: 1675 µm V: 1954 µm
Date: 5/20/2002 17:55

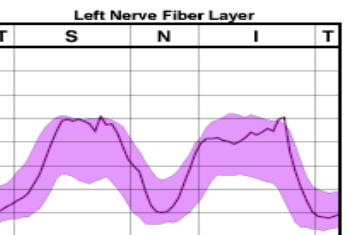
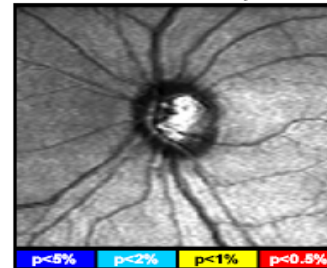
Left Fundus Image



Left Nerve Fiber Thickness Map



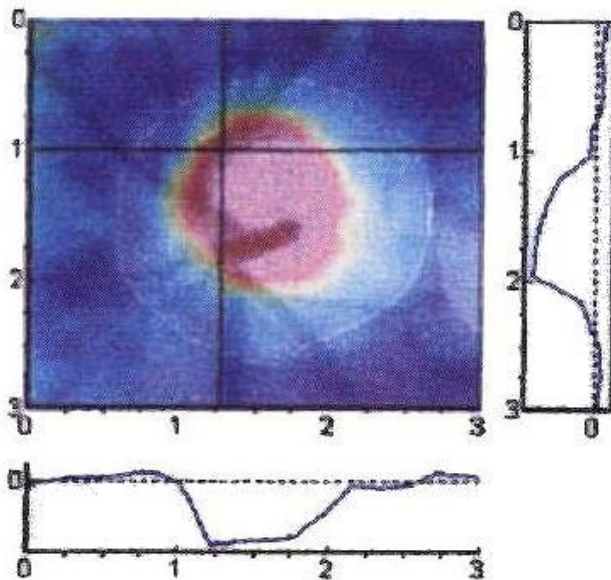
Left Deviation Map



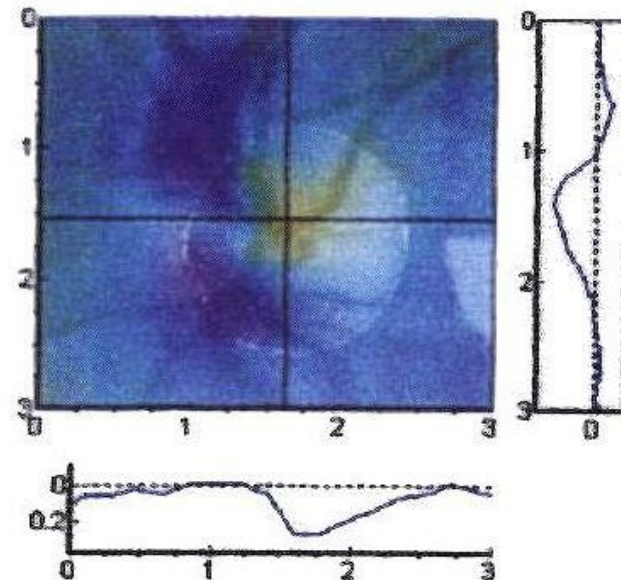
RTA

Retinal Thickness Analyzer

- vyšetření tloušťky nervových vláken a topografie disku
- makulární oblast

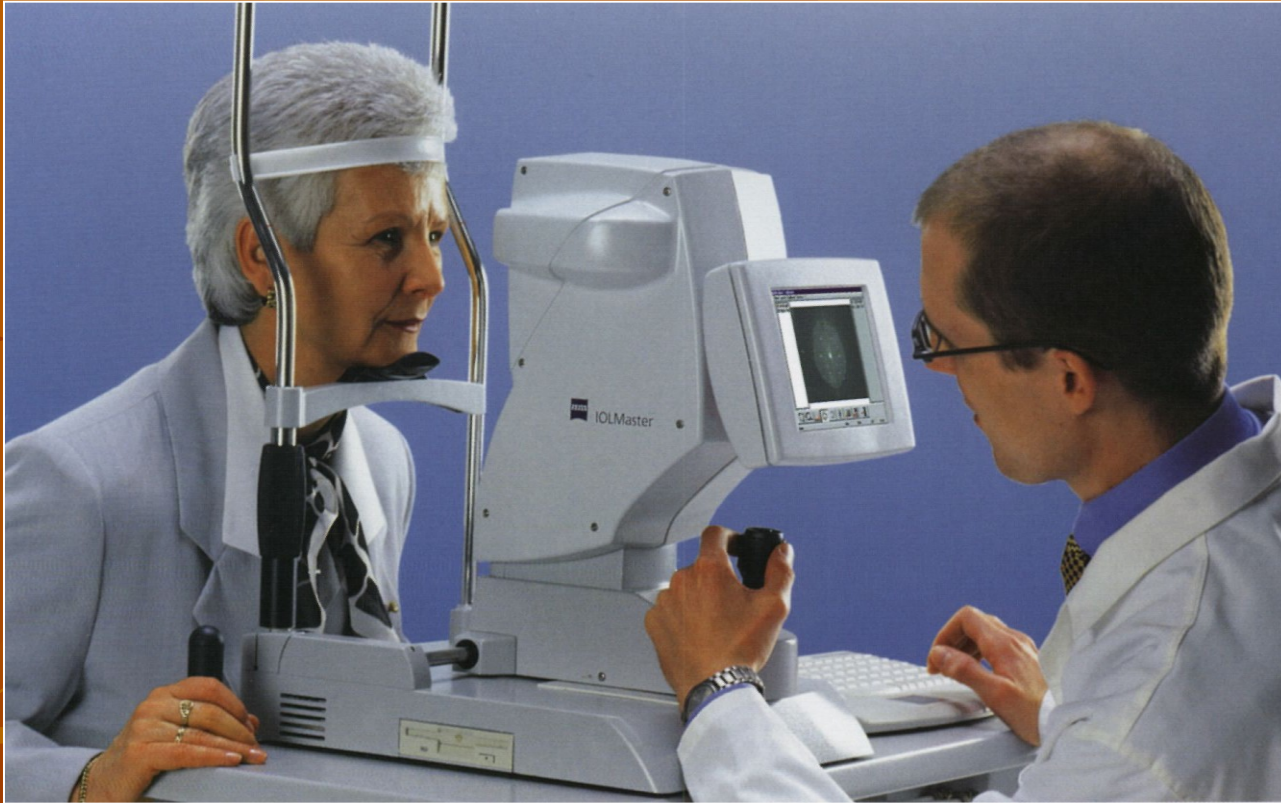

**Glaucomatous
disc**



Normal disc

Optická biometrie – IOL Master



Princip měření : koherentní interferometr

Použitý laser : infračervená laserová

dioda $\lambda = 780 \text{ nm}$

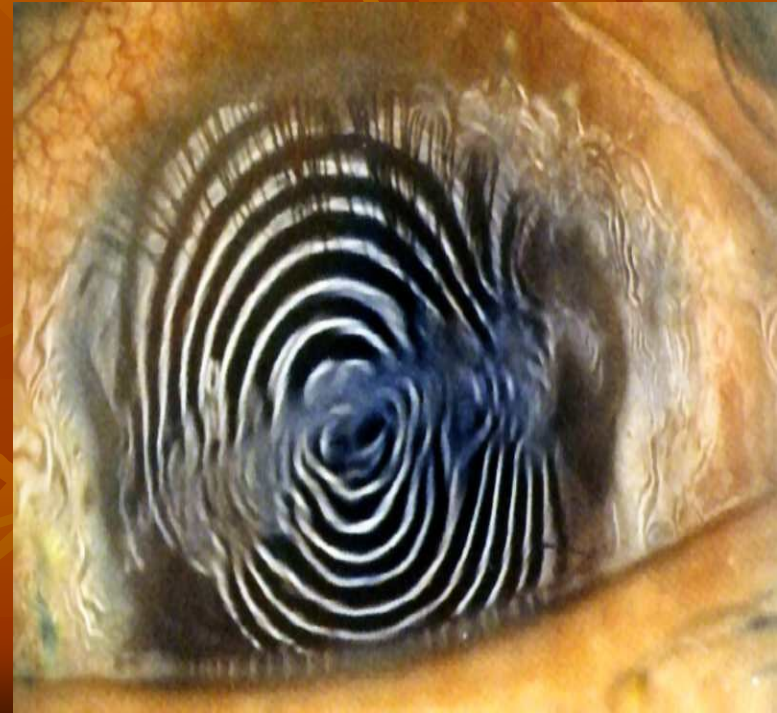IOLMaster

- bezkontaktní biometrie
- měří osovou délku oka, hloubku přední komory, zakřivení rohovky (keratometrie)
- počítá dioptrickou mohutnost IOL

Rozsah měření:

- osová délka 14 - 40 mm
- hloubka přední komory 1,5 - 6,5 mm
- zakřivení rohovky 5 - 10 mm

Topografie rohovky



Aberace

- **Aberarre** (lat.) - odchylovat se
- **Aberace** - rozdíl mezi ideálním obrazem a tím, který je zprostředkován optickým systémem

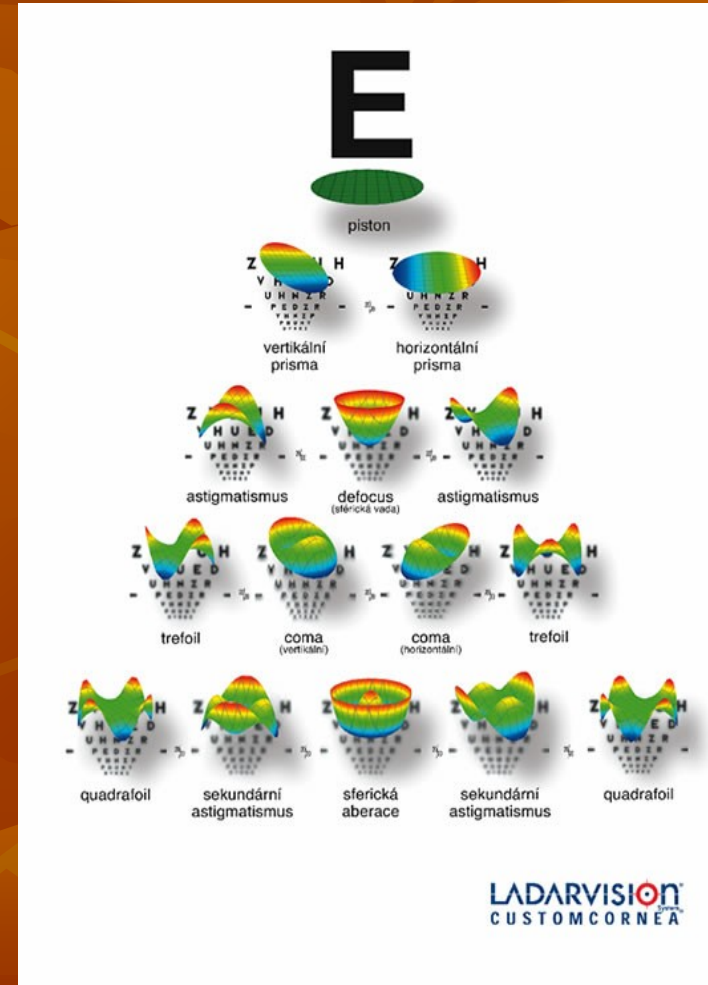
Příčiny deformace obrazu v lidském oku:

- **rozptyl světla** při průchodu světelných paprsků rohovkou a čočkou
- **ohyb paprsků** vstupujících do oka při okraji zornice, (zejména u zornice 2 mm a menší),
- **optické aberace** (chromatické a monochromatické)

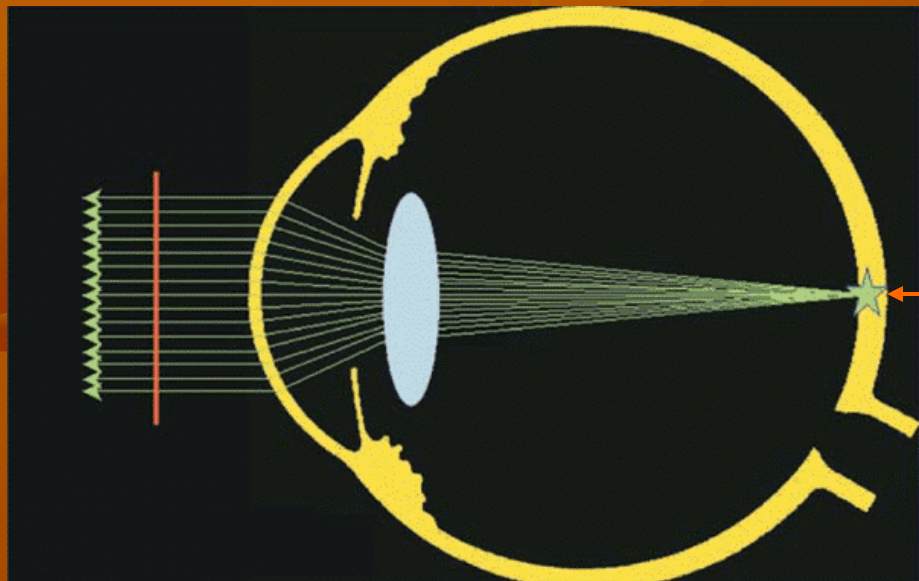
Hrubost fotoreceptorové mozaiky a postreceptorové zpracování obrazu

Aberometr

Aberace oka



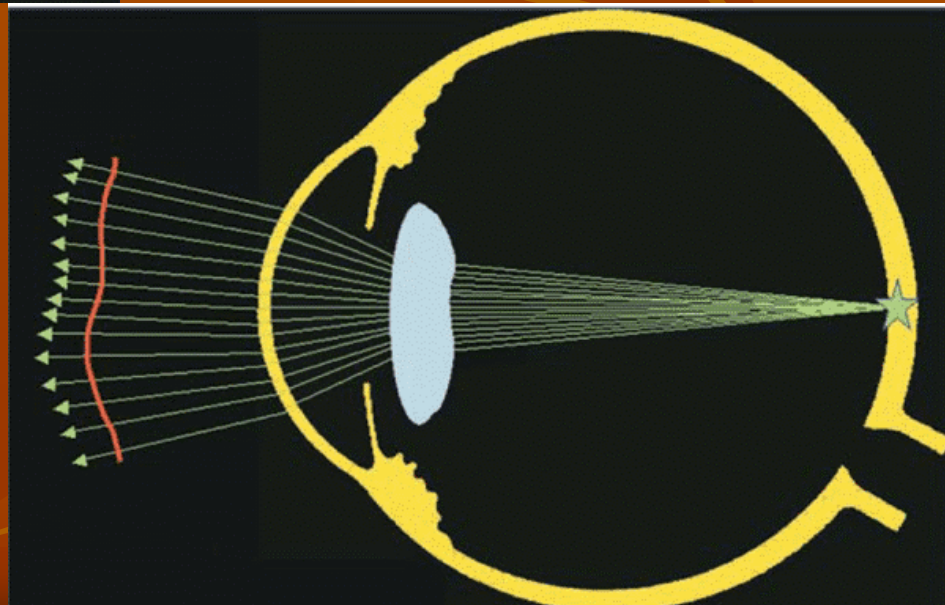
Optické aberace oka



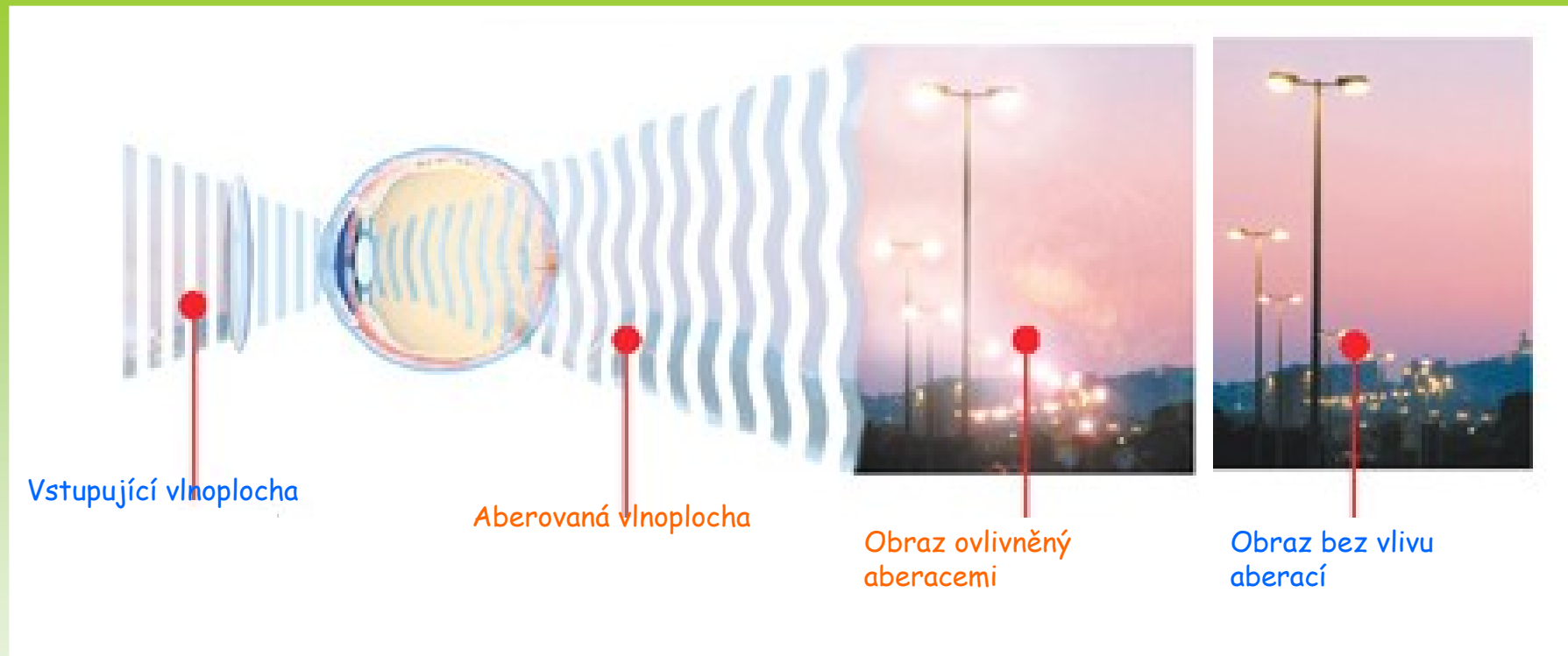Oko bez aberací

odraz laserového paprsku

Oko s aberacemi



Optický systém s aberacemi



Lidské oko:

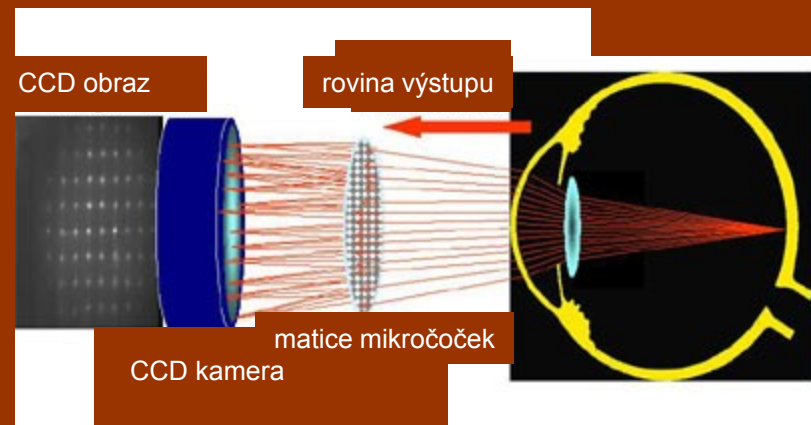
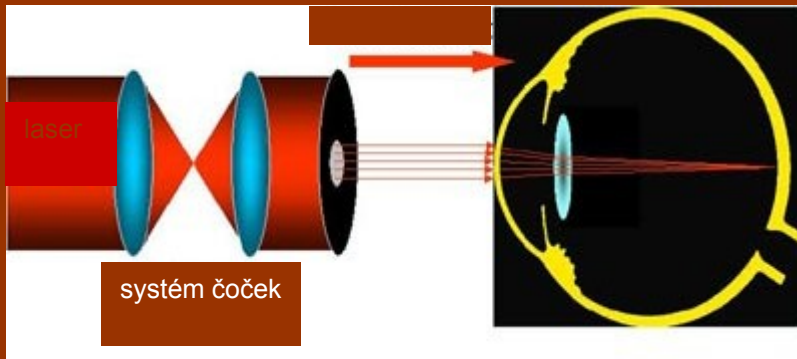
1. nezachovává sféricitu vlnoploch
2. nekonverguje vlnoplochy linoucí se z bodového zdroje do bodu ale do „skvrny“
⇒ nedokonalý obraz

Jak vyšetřujeme HOA:

Aberometr – zjišťuje deformaci sférické vlnoplochy po průchodu optickým systémem oka

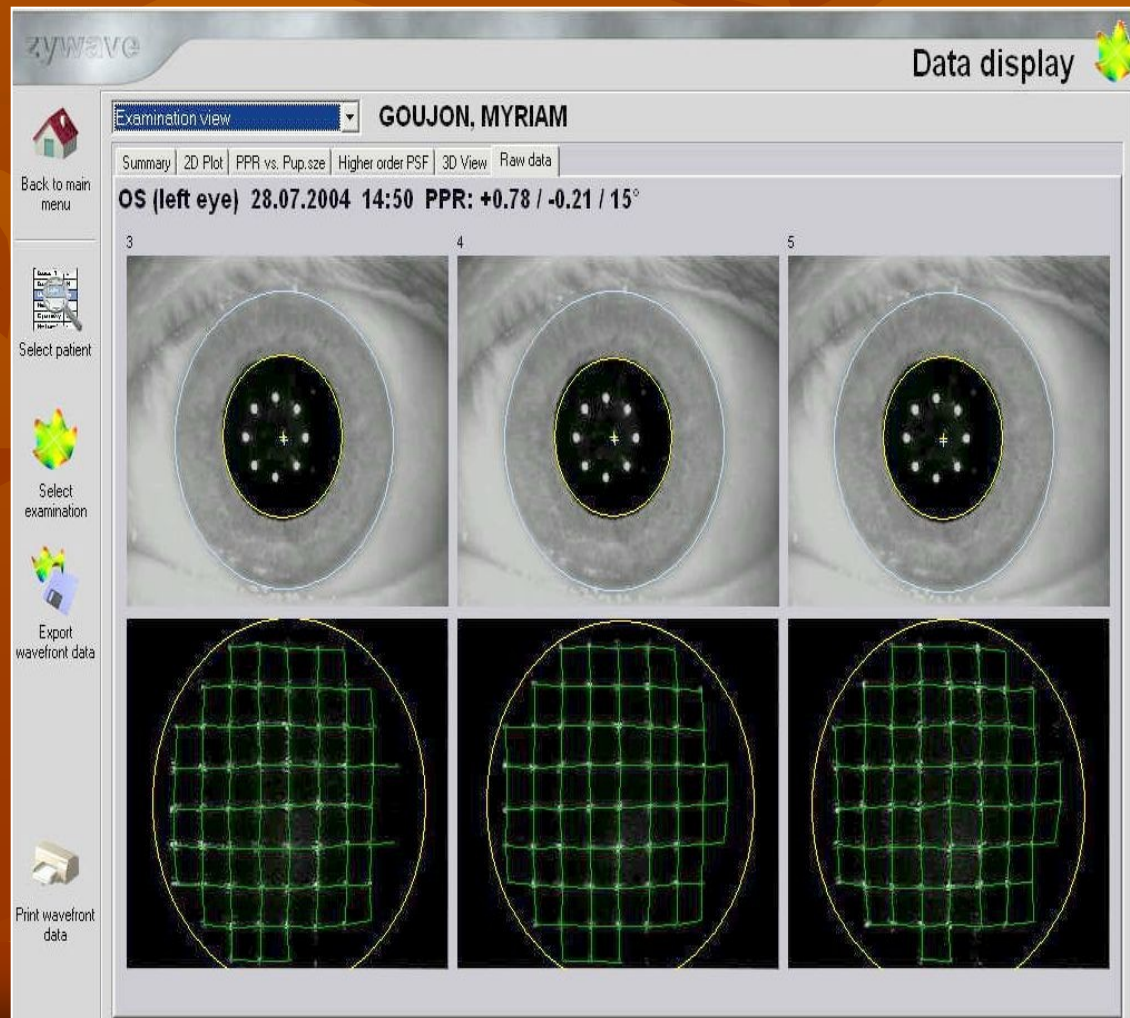
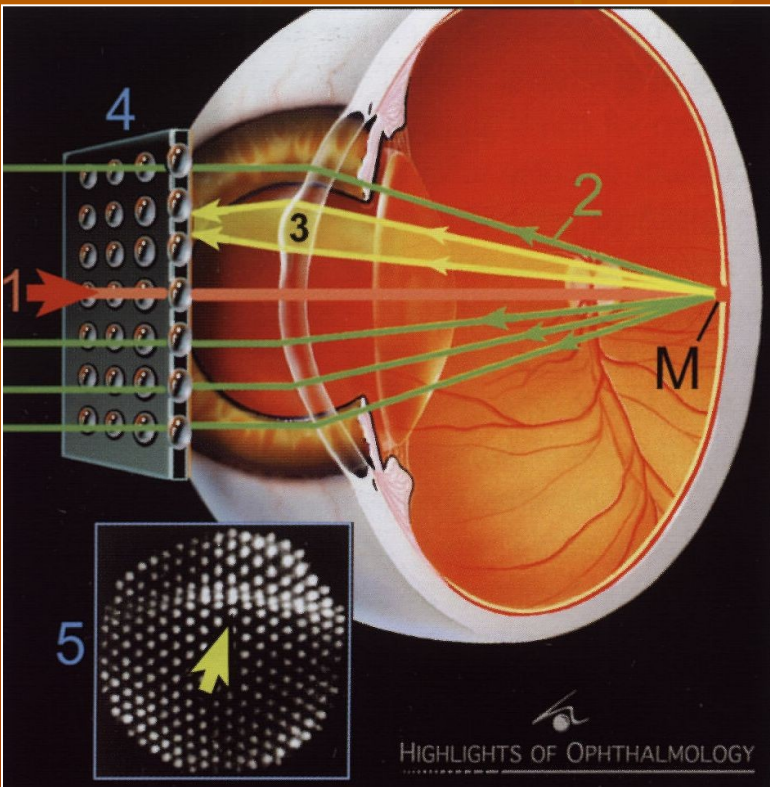
Základní principy měření aberací:

- ❖ Shack-Hartmann Wavefront Sensor
- ❖ Tscherning Sensor
- ❖ Dynamic Skiascopy
- ❖ Retina Ray-Tracing Technology
- ❖ Psychophysical Ray-Tracing Approach



Shack-Hartmann aberometr

Princip aberometru





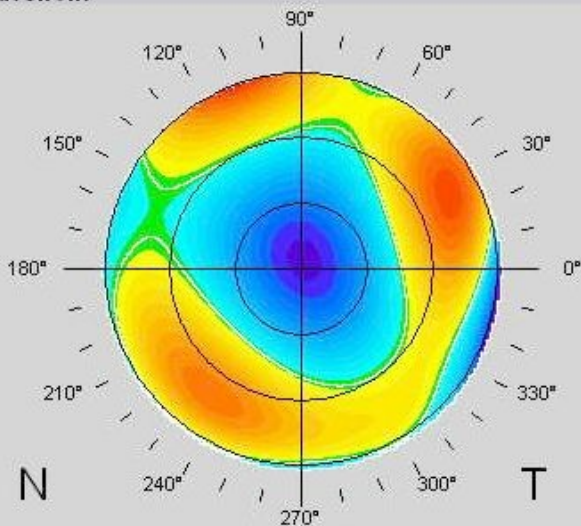
Examination view

GOUJON, MYRIAM

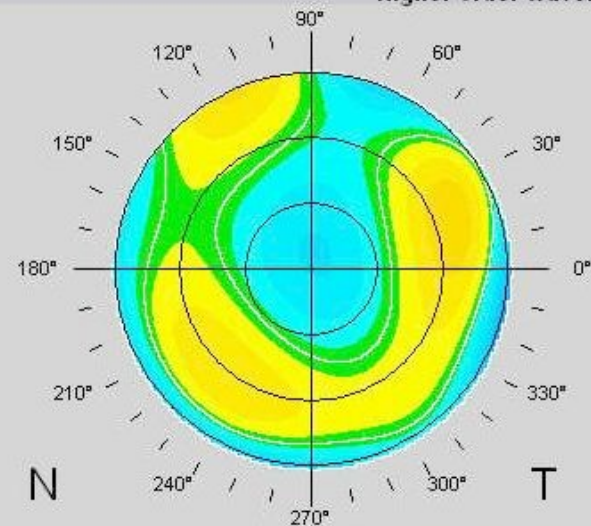
Summary | 2D Plot | PPR vs. Pup.size | Higher order PSF | 3D View | Raw data

OS (left eye) 28.07.2004 14:50 PPR: +0.78 / -0.21 / 15°

Wavefront



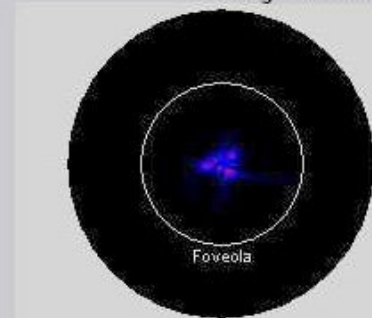
Higher order wavefront



Examined eye	:	OS (left eye)
Diagnosis	:	PreOp
Dilation	:	undilated
Wavefront diam.	:	6.15mm
Refraction	:	0.00 / 0.00 / 0°
PPR 3.5mm	:	0.78 / -0.21 / 15°
PPR Full	:	0.03 / -0.08 / 91°
Zernike RMS for 5mm / 6mm	:	0.42µm / 0.42µm
Higher order Zernike RMS for 5mm / 6mm	:	0.16µm / 0.29µm
Higher order Zernike RMS w/o Z400 for 5mm / 6mm	:	0.11µm / 0.19µm



Higher order PSF



- Back to main menu
- Select patient
- Select examination
- Export wavefront data

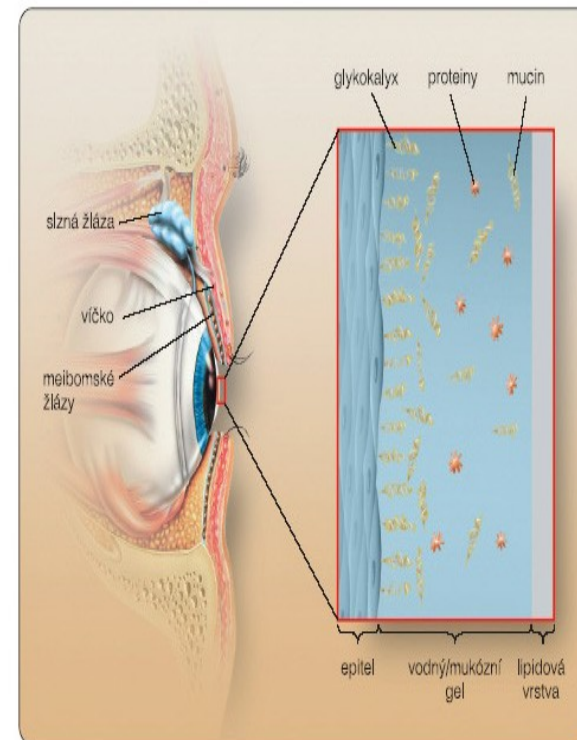
Print wavefront data

Diagnostika suchého oka

- Anamnéza
- Klinické vyšetření
 - **aspekce** (kůže víček, slzná žláza, oční víčka, uzávěr víček, frekvence mrkání, víčkový okraj)
 - **štěrbínová lampa**
 - okraj víček, Meibomské žlázy (počet, ústí)
 - slzný lemniskus 0,2mm
 - spojivky bulbární, tarzální
 - rohovka
 - slzný film

Diagnostika a klasifikace suchého oka

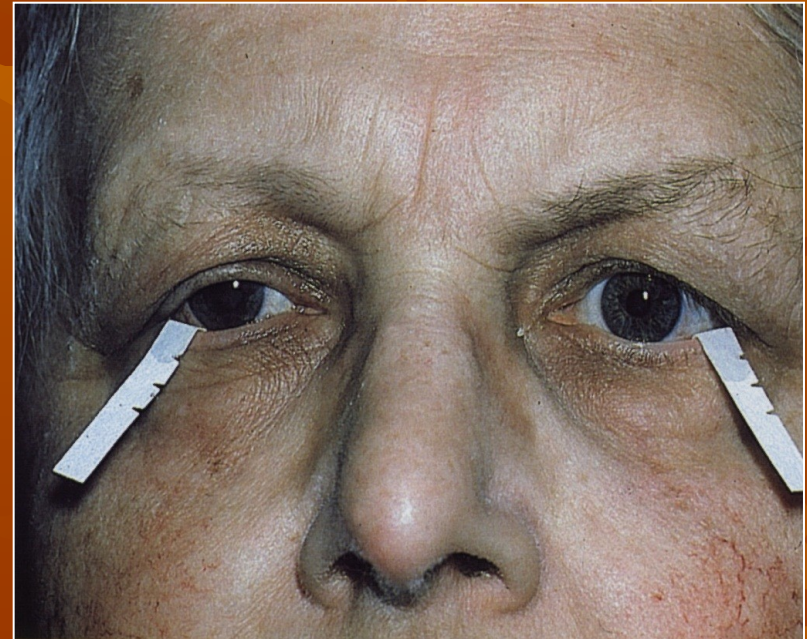- Porucha vodní složky slzného filmu
- Porucha tvorby mucinové vrstvy
- Lipidové abnormality
- Poruchy postavení, tvaru a povrchu víček
- Epitelopatie



Obr. 2 Schéma slzného filmu na povrchu oka.

Diagnostika suchého oka

- diagnostické testy
 - Schirmerův test
 - BUT
 - spojivkové řasy souběžné s víčkovým okrajem
 - vitální barvení
Fluoresceinem, bengálskou červení, lissaminovou zelení
 - Kapradinový test
 - Semikvantitativní interferenční test

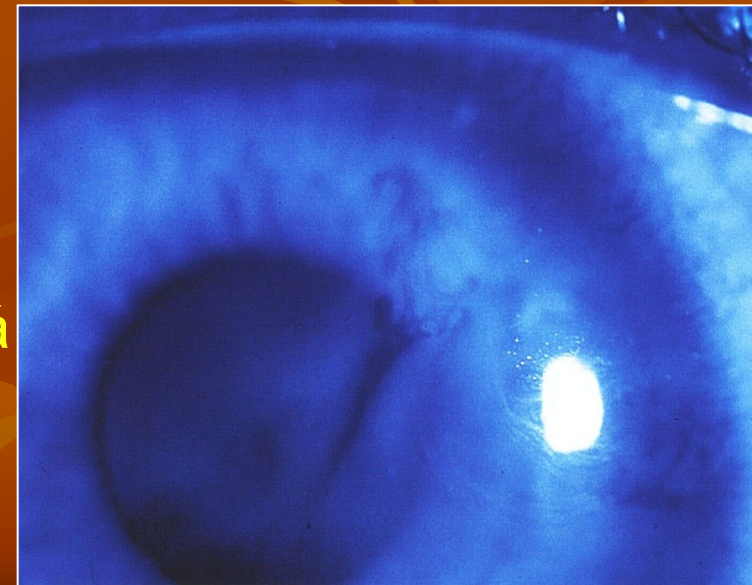


Schirmerův test

- **Měřený parametr: vodná složka a reflexní sekrece**
- **Materiál: Proužky filtračního papíru 5x35mm**
- **Hodnocení:**
 - **> 15 mm** **normální nález**
 - **> 10-15 mm** **počáteční deficit slz**
 - **> 5-10 mm** **pokročilý deficit slz**
 - **< 5 mm** **těžký deficit slz**

BUT - doba potřebná k roztržení slzného filmu

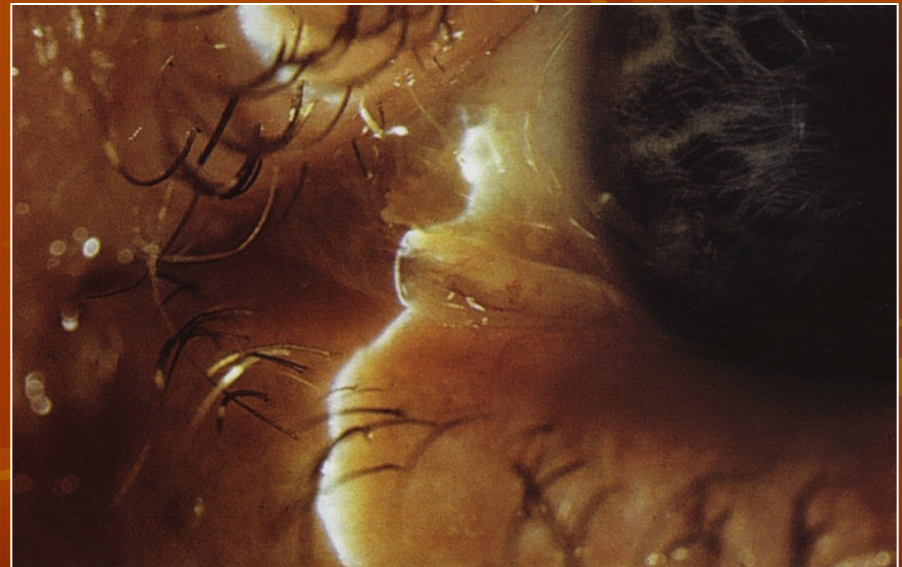
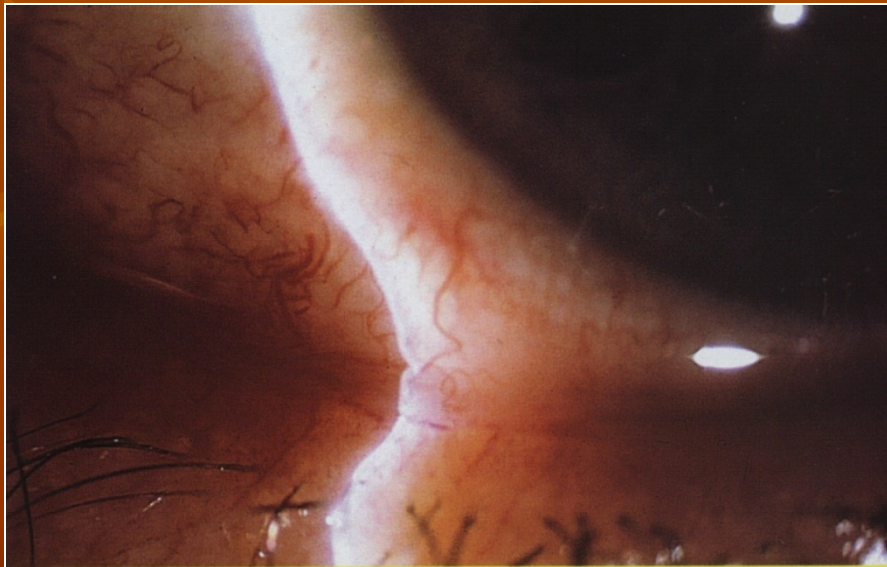
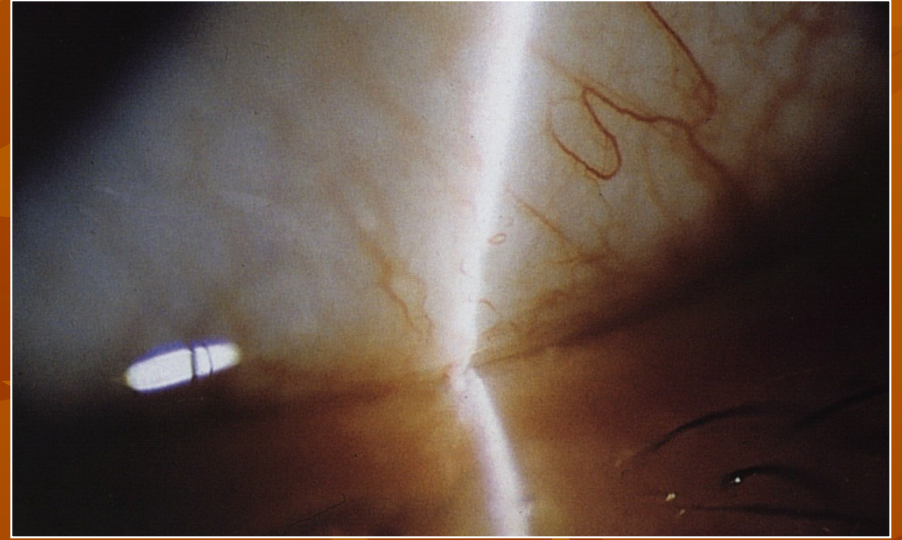
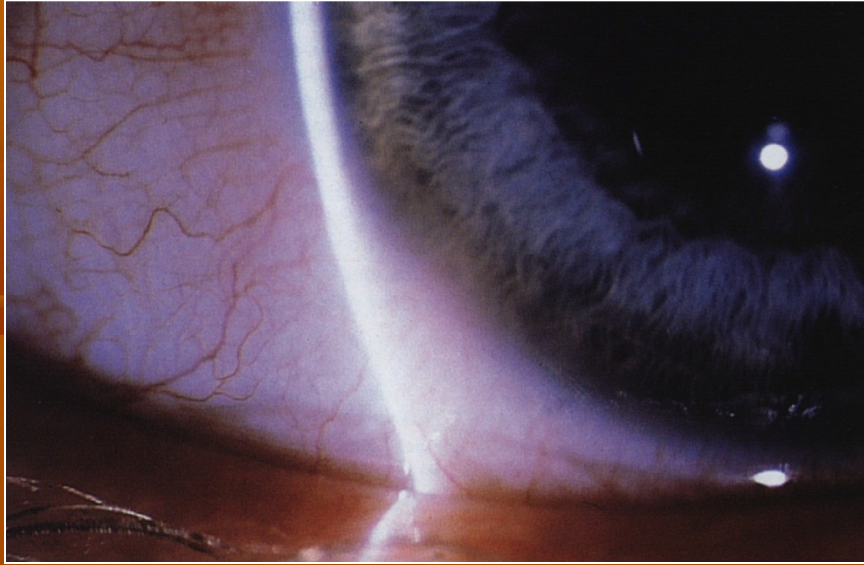
- Měřený parametr: **stabilita prekorneálního slzného filmu**
- **Kobaltový filtr, zvětšení 16x, šíře štěrbinu 2 mm, fluorescein, bez anestezie**
- **Hodnocení:**
 - **> 10 s** **normální**
 - **5-10 s** **zkrácená**
 - **< 5 s** **výrazně zkrácená**



LIPCOF- spojivkové řasy, souběžné s víčkovým okrajem

- Měřený parametr: třecí odpor mezi víčkami a spojivkou
- zvětšení 10x, úzká štěrbina
- **Hodnocení:**

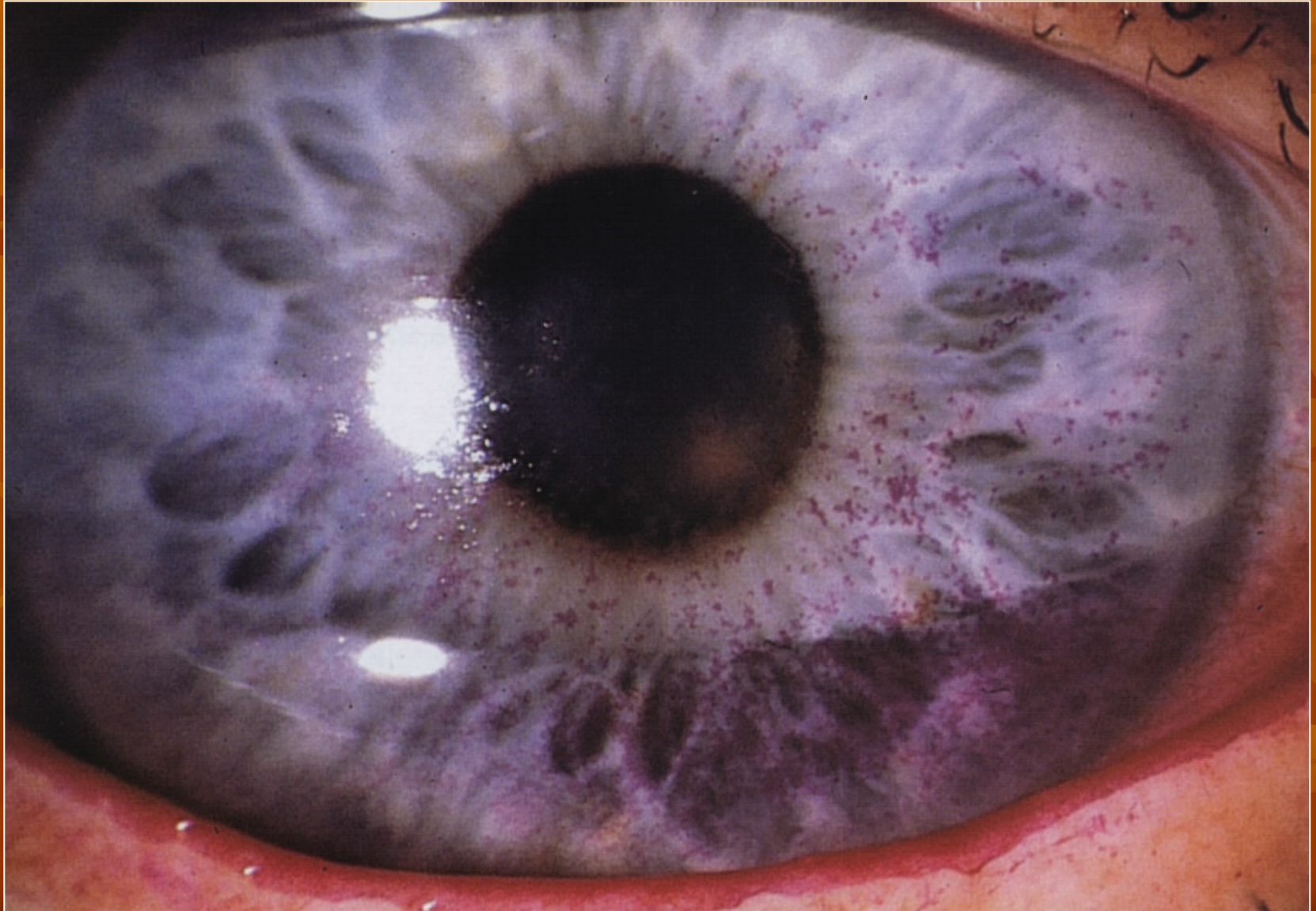	řasa	
■ LIPCOF 0	0	normální
■ LIPCOF 1	1	mírný sso
■ LIPCOF 2	2	pokročilý sso
■ LIPCOF 3,4	mnoho	těžký sso



Vitální barvení fluoresceinem

- Měřený parametr: průnik barviva povrchovými defekty epitelu
- Materiál: 0,15% fluorescein
- Hodnocení:
 - 10 skvrnek normální nález
 - více než 10 skvrnek patologický nález
 - (Brewit 1997 - pět zón, 4 stupňové hodnocení)

bengálská červeň

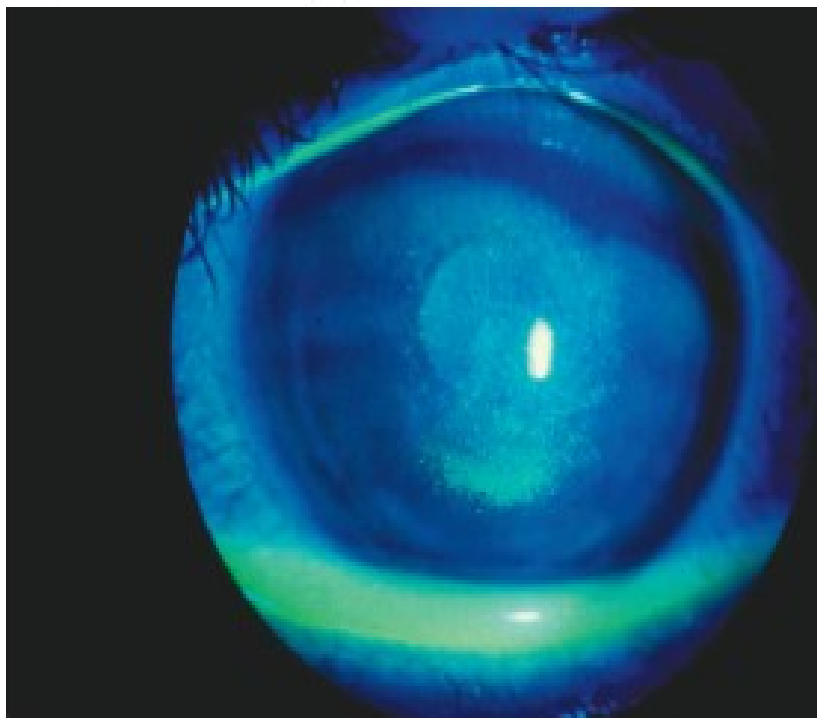


Lissaminová zeleň

- **Kombinuje výhody fluoresceinu a bengálské červeně:**
 - Barví zdravé epitelové buňky nechráněné mucinovou vrstvou ~ **bengálská červeně**
 - Barví se i odumřelé nebo degenerované buňky ~ **fluorescein**
- **Výhody:**
 - **Nevyvolává pocit diskomfortu (vs. bengálská červeně)**
 - **Netoxický**
- **Nevýhody:**
 - **Méně citlivý (vs. bengál. červeně)**
 - **Krátkodobější účinek barviva**
 - **Obtížnější detekce na ŠL**

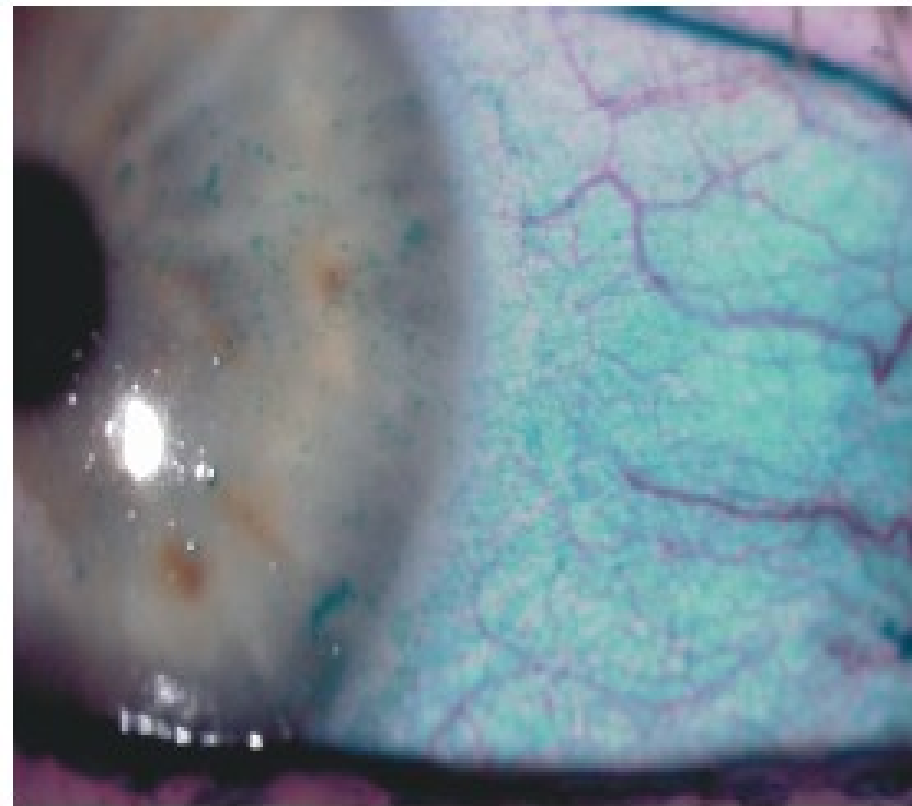
Lissaminová zeleň

Figure 2. Typical fluorescein staining pattern (interpalpebral) of patient with severe dry eye disease



This patient shows elements of both keratoconjunctivitis sicca (diffuse interpalpebral punctate staining) and meibomian gland dysfunction (increased staining inferiorly in relation to inflamed meibomian secretions).

Figure 3. Clinical photograph showing prominent Lissamine green staining of the conjunctiva and cornea in a patient with severe keratoconjunctivitis sicca

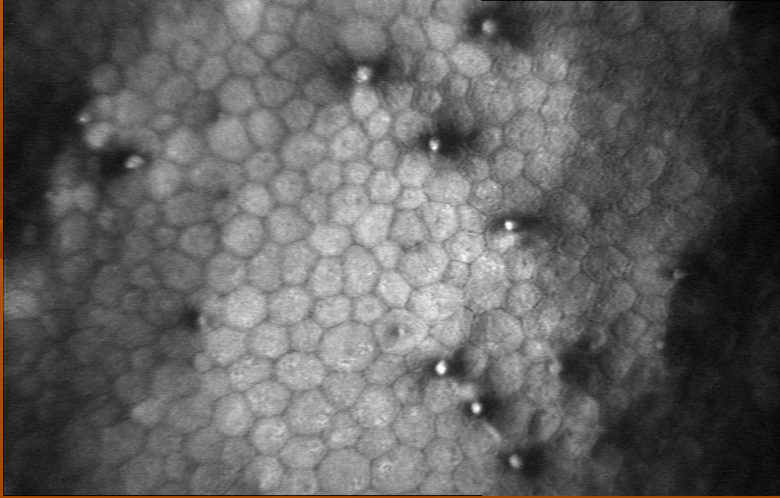


Kapradinový test

- Měřený parametr: mucinem podmíněná krystalizace
- Materiál: mikropipeta, podložní sklo, mikroskop 40-100x
- Hodnocení:
 - stupeň 1,2 kapradinová kresba norma
 - stupeň 3-5 neúplný tvar kapradin patologie



DYSTROFIA CORNEAE ENDOTELIALIS FUCHS



- autosomal dominant disease with high penetrance
- slowly progressing corneal disease that usually affects both eyes and is slightly more common in women than in men
- thickening of Descemet's membrane, leading to corneal edema and loss of vision

- begins when "guttata" forms in the endothelium
- more common in women than in men.
- corneal endothelial cells are the major "pump" cells of the cornea to allow for stromal clarity
- PKP, DSAEK, DMEK

Onemocnění slzného ústrojí

Záněty a nádory slzné žlázy

Onemocnění odvodných slzných cest

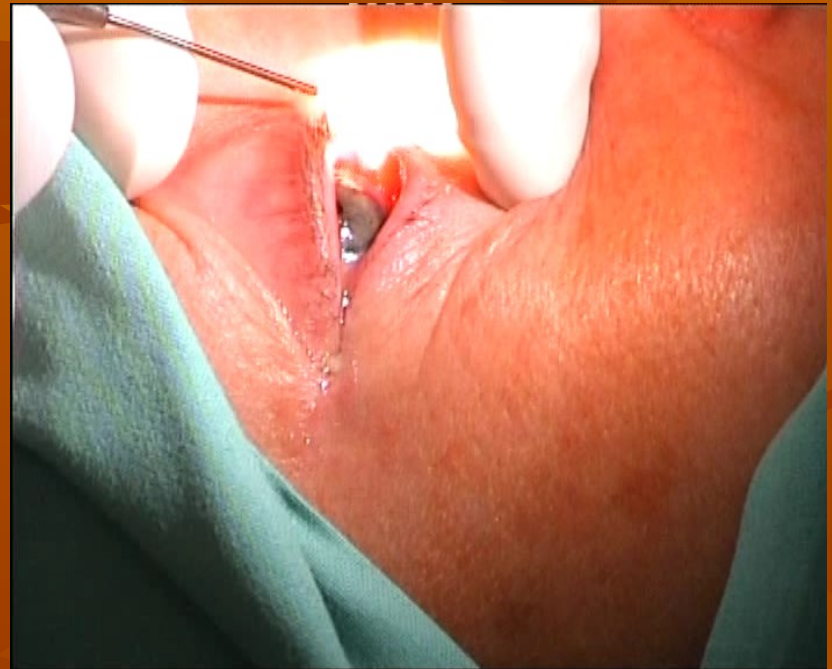
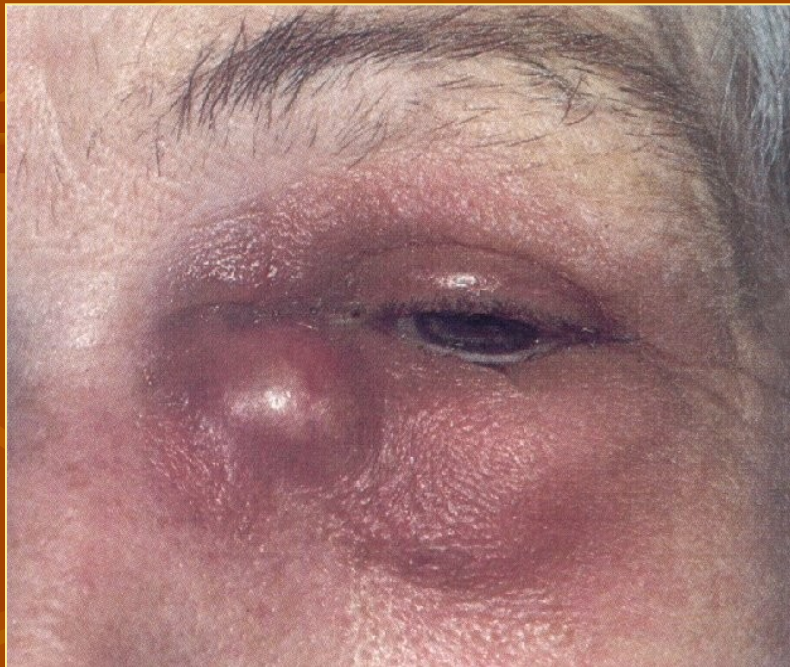- chronický uzávěr slzných cest v oblasti
 - slzných bodů
 - slzných kanálků
 - slzného vaku (cave tumor)
 - nosního slzovod

Léčba

různé druhy zákroků vedoucí ke zprůchodnění slzných cest –
dilatace nebo naříznutí slzného bodu, intubace slzného bodu
silikonovou hadičkou, adaptace slzných kanálků
silikonovou
hadičkou, CDCRS, DCRS

Onemocnění slzného ústrojí

- akutní zánět slzného vaku (akutní dacryocystitis)




Léčba

- celkově i lokálně ATB
- incize a drenáž u abscedující formy
- po zklidnění a neprůchodnosti nosního slzovodu DCRS

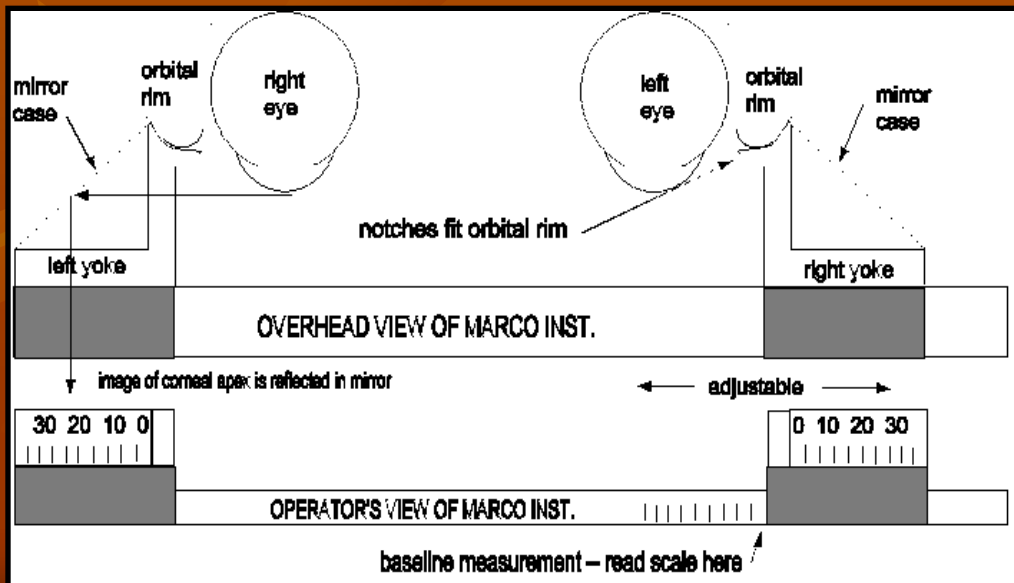


Vyšetření barvocitu

- Testování probíhá v rozmezí 380 – 760 nm
- 3 skupiny čípků obsahují tři pigmenty **modrý** (440 - 450nm), **zelený** (535 - 555nm) a **žlutý nebo červený** (570 - 590 nm). Fyziologický stav je **trichromazie**. Patologická je **di** a **monochromazie** vrozená nebo získaná.
- **tabulky**
- **Anomaloskop** (srovnání 2 polovin zorného pole mícháním zelené a červené barvy)
- **Hue testy** (Farnsworthův a Munsellův **100-hue-test** a Lanthonyho **40-hue-test**)

Vyšetření barvocitu – HUE test

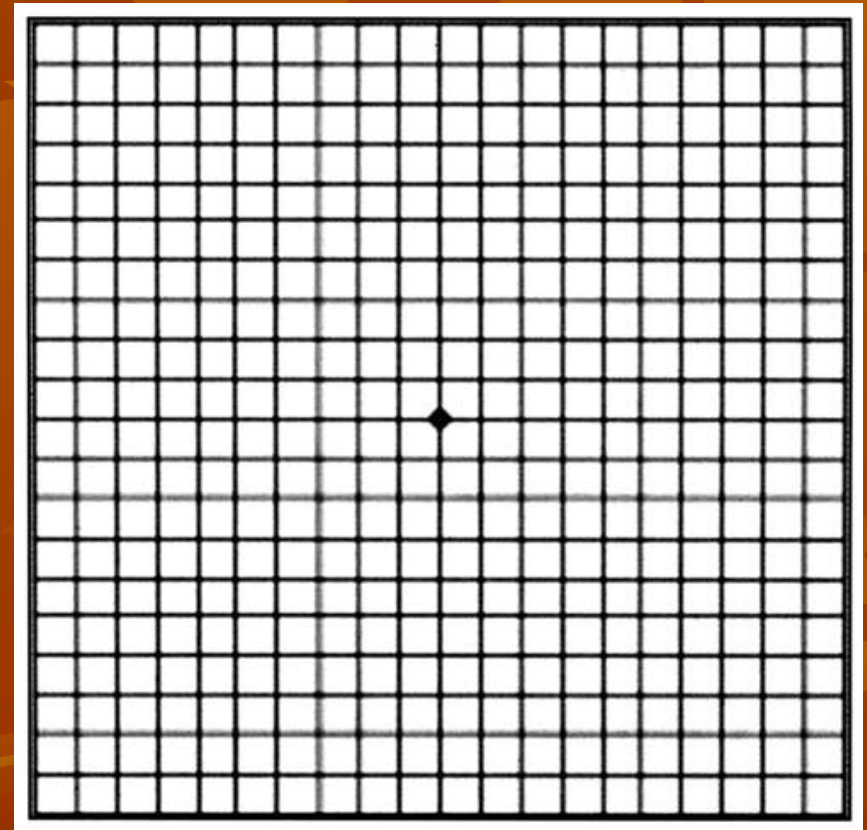
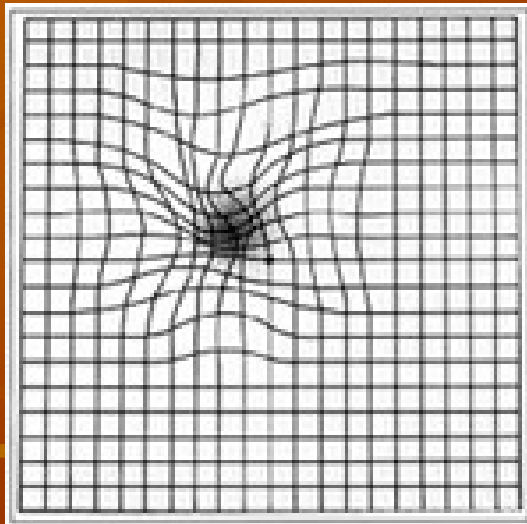
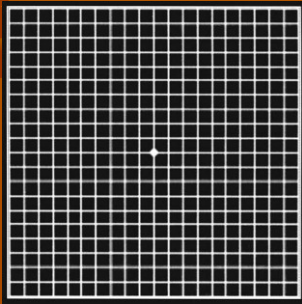


Hertlova exoftalmometrie



Amslerova mřížka

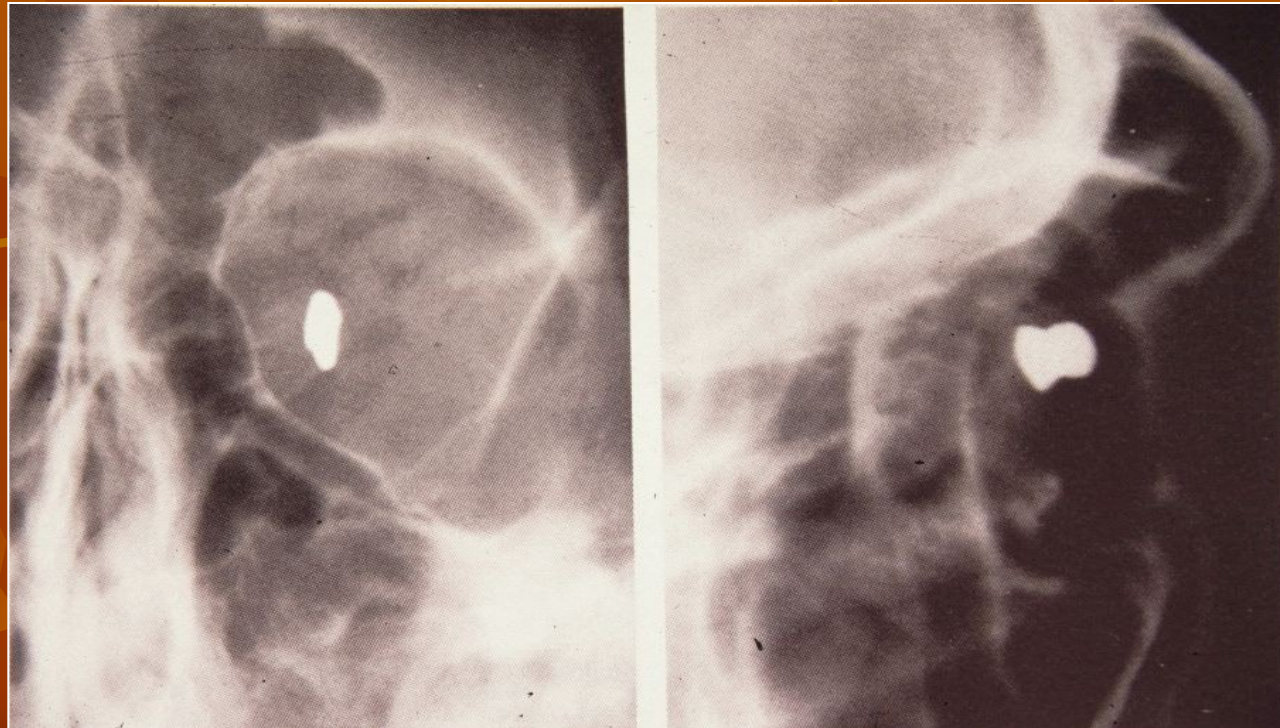
- vyšetření centrálního zorného pole (do 20st.)
- *pozitivní skotom* – **metamorfozie** – postižení makuly
- *negativní skotom* – **vymizení čar** - poruchy n. II a chiasmatu)



Age-related Macular Degeneration

Rentgenologické vyšetření

- rentgenové snímky
- rentgenové snímky s korneosklerální protézou (Combergova-Baltinova čočka)
- počítačová tomografie



Lokalizace cizího nitroočního tělesa

RTG lokalizace dle Comberga - Baltina

LOKALIZAČNÍ SCHEMA (Comberg)

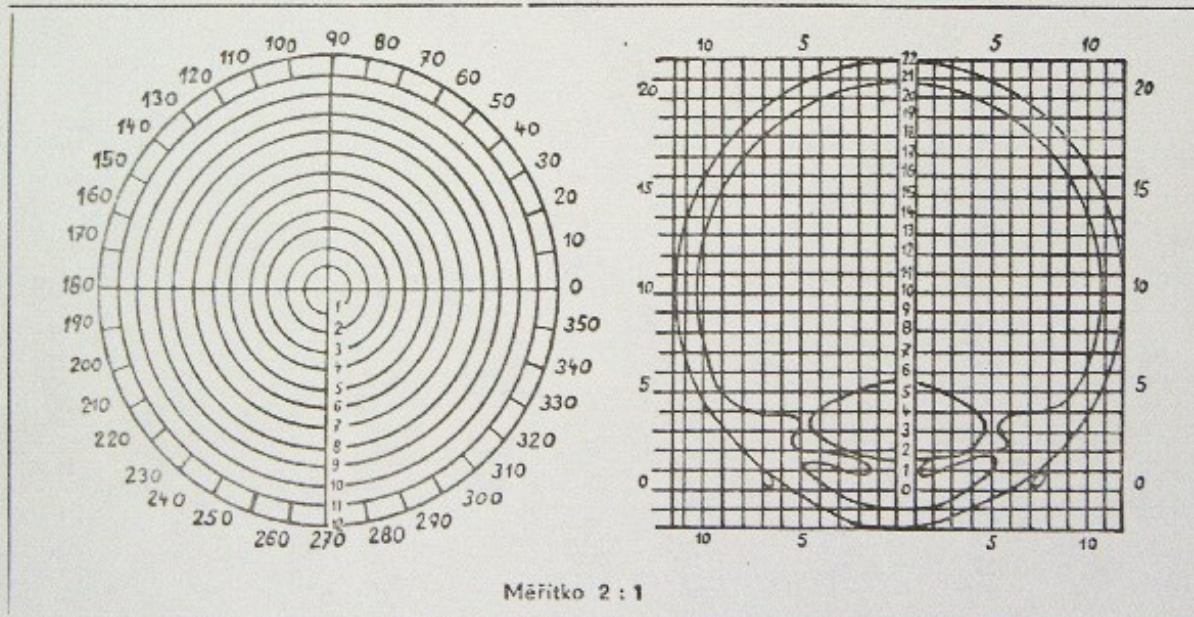
Příjmení a jméno:

Označení ústavu, oddělení

Čís. prot.:

Poloha tělíska ve front. řezu

Poloha tělíska v merid. řezu



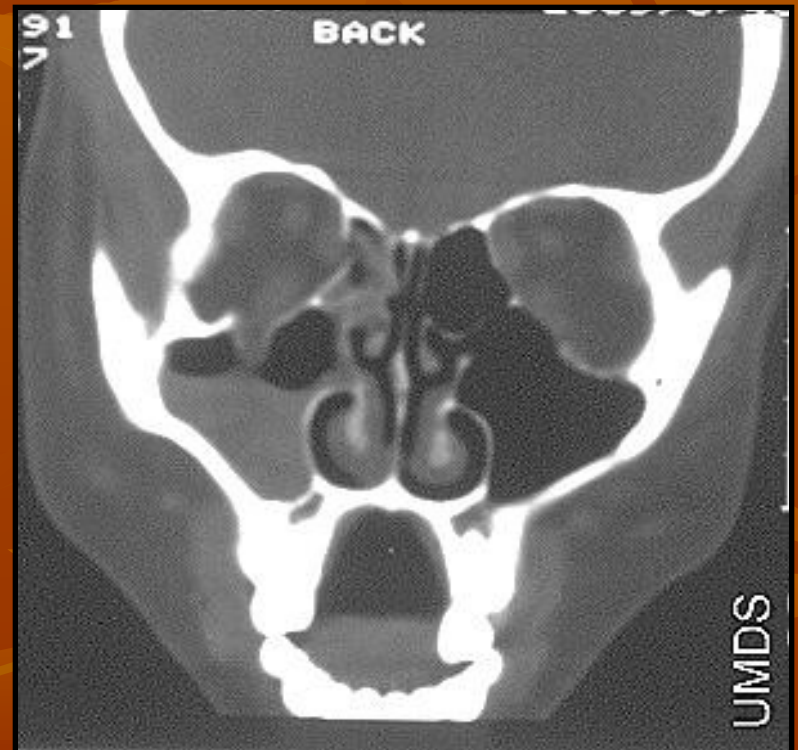
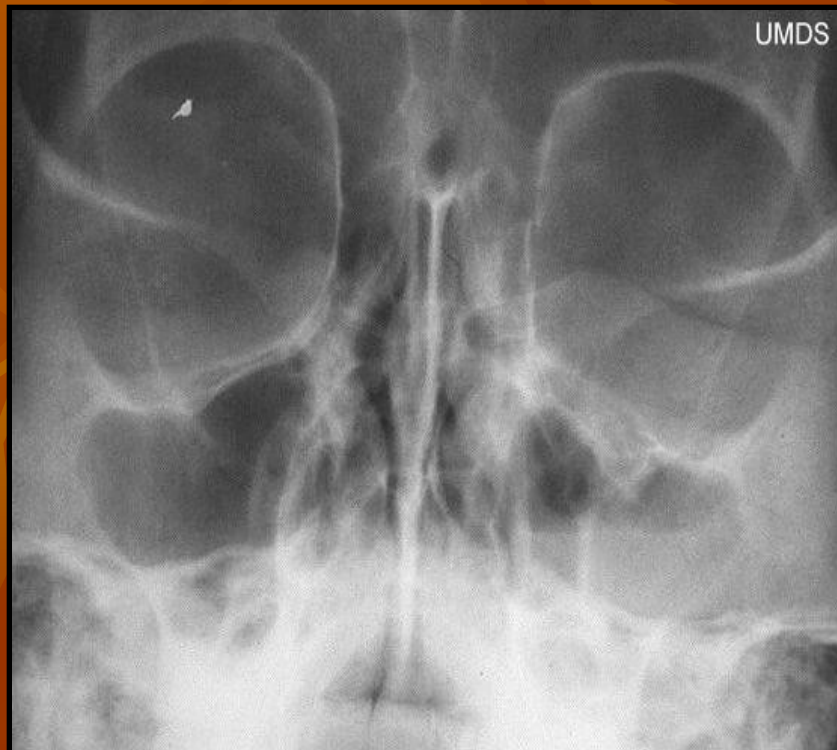Dne:

Vyšetřil:

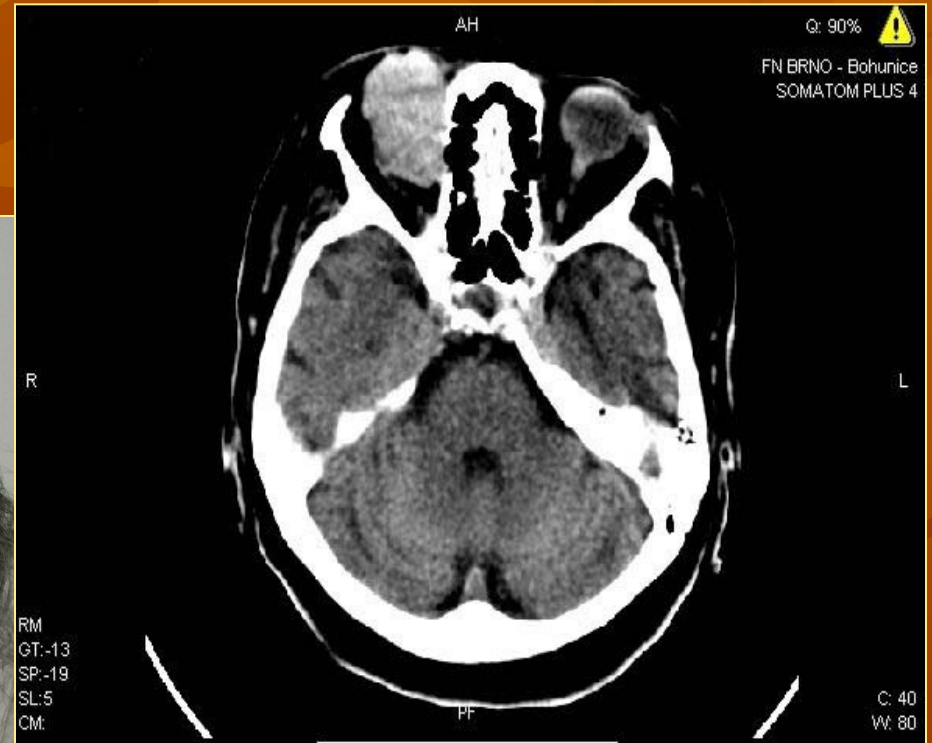
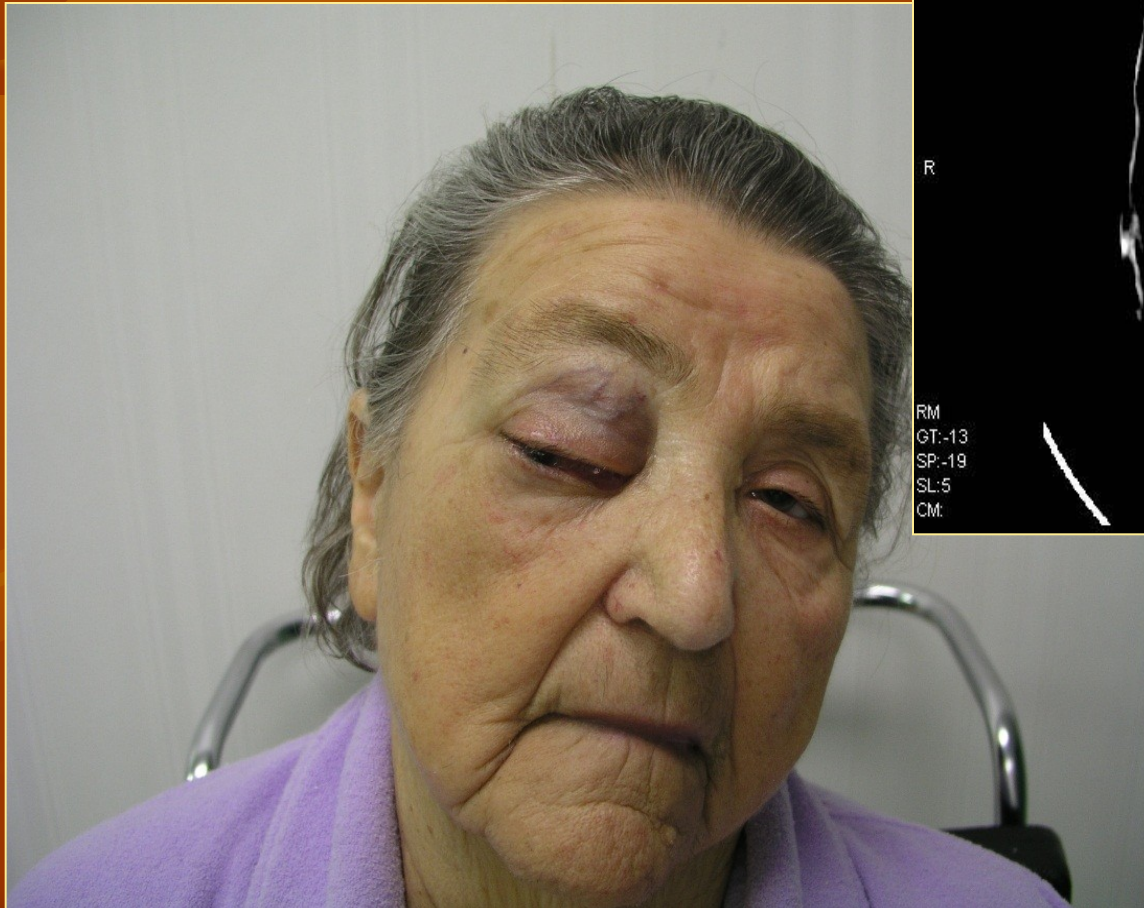

Počítačová tomografia

- Počítačová tomografia obohatila možnosti vyšetrenia očnice, zrakového nervu, lokalizácie cudzích teliesok.
- CT umožňuje zobrazenie očnice v horizontálnych, vertikálnych a koronárnych rezoch.
- Je možné diferencovať detaily s rozlišovacou schopnosťou do 1mm.

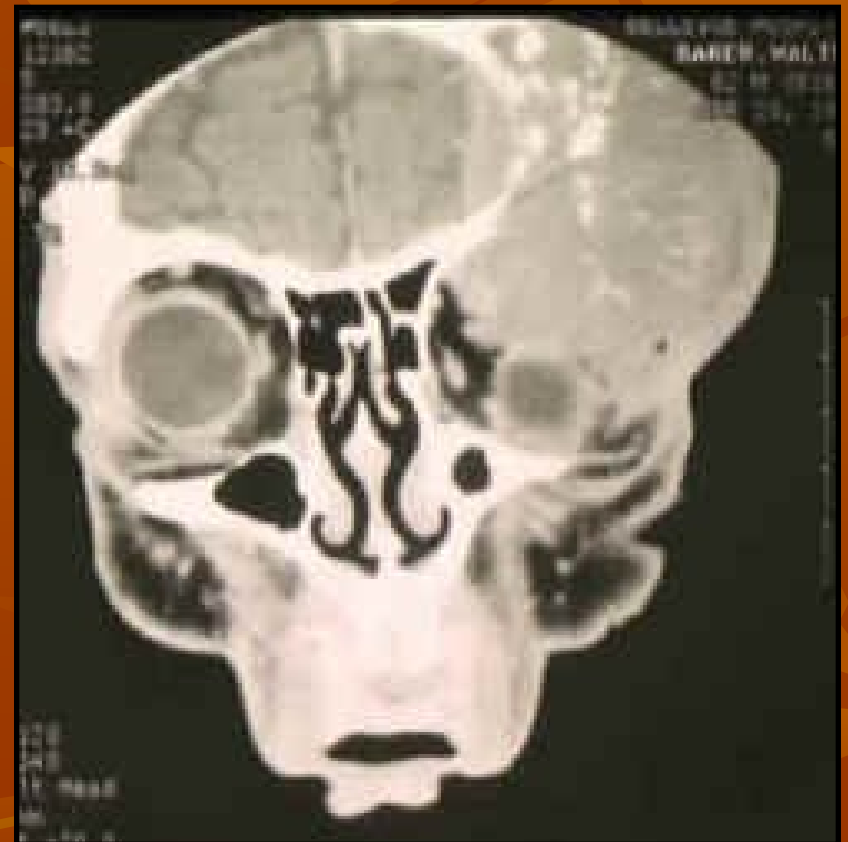
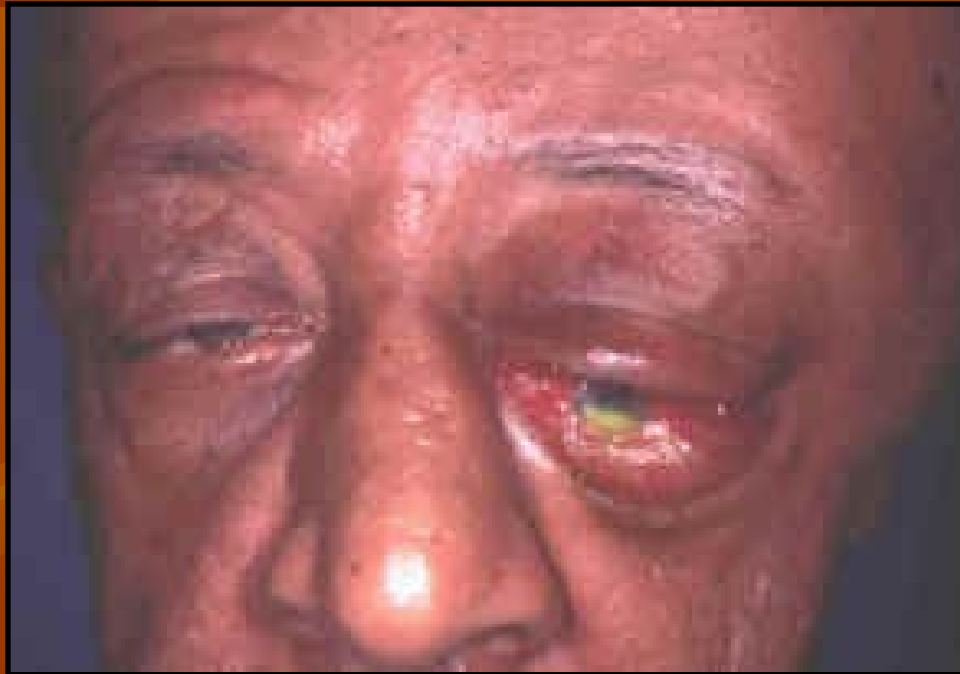
Lymfom očnice

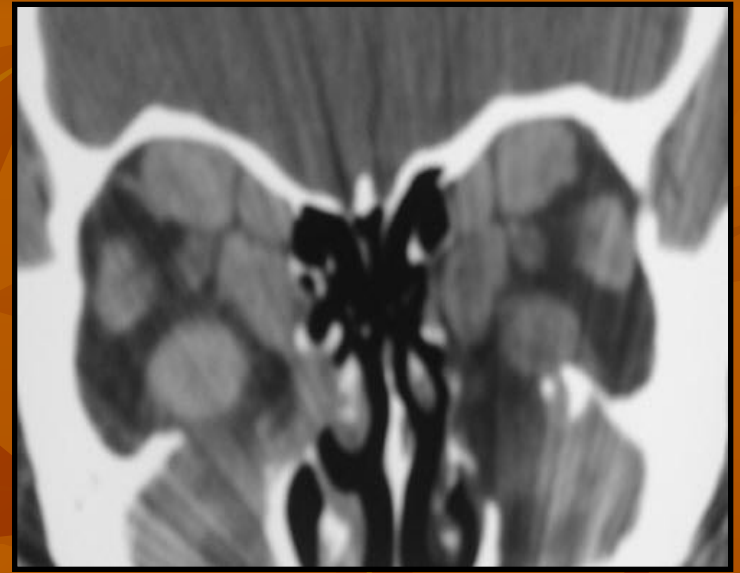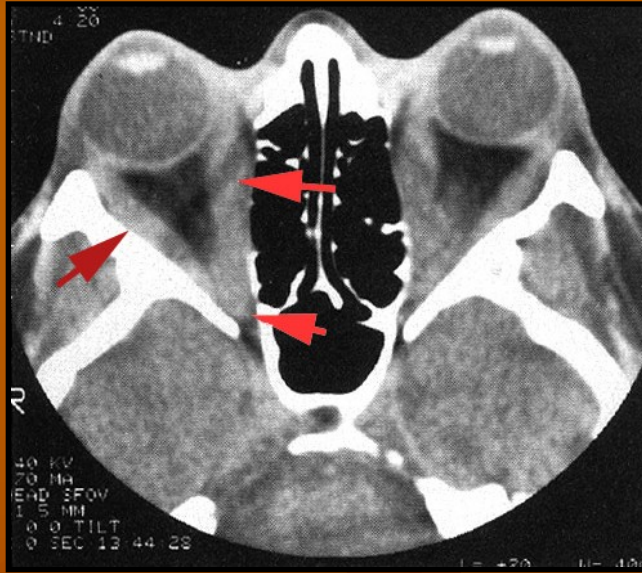


Meningeom očnice

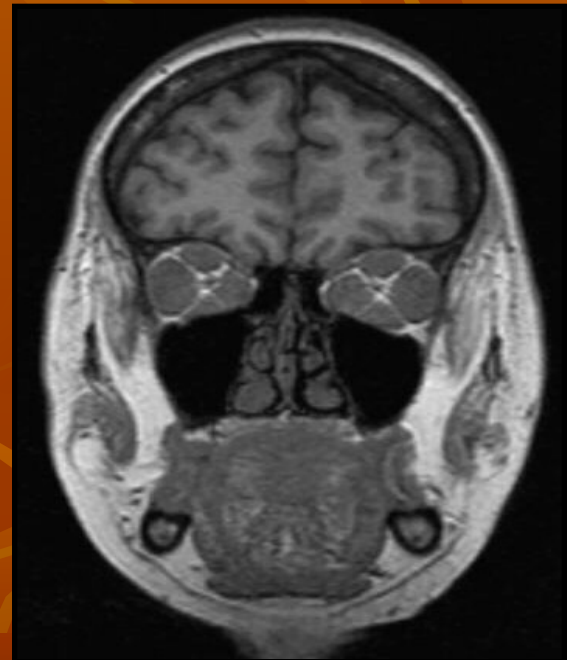
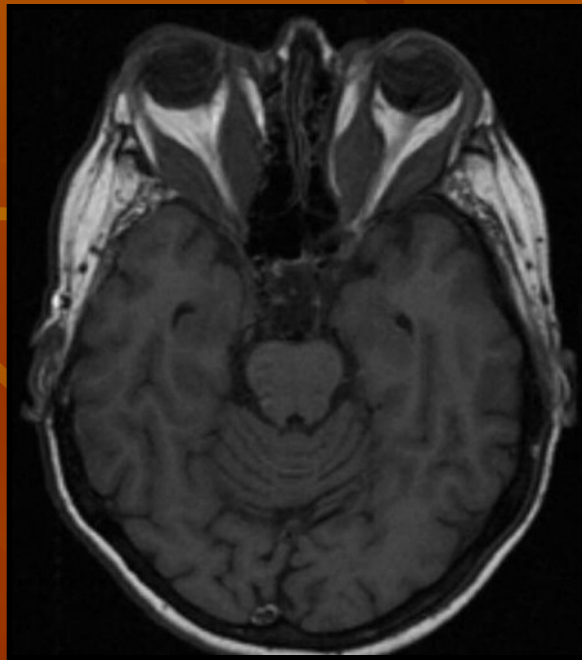
CT



CT



MR

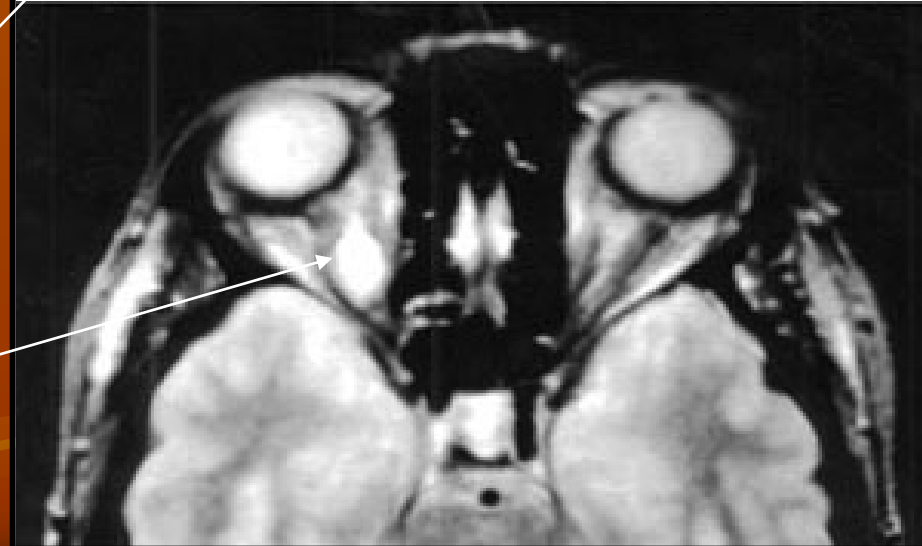
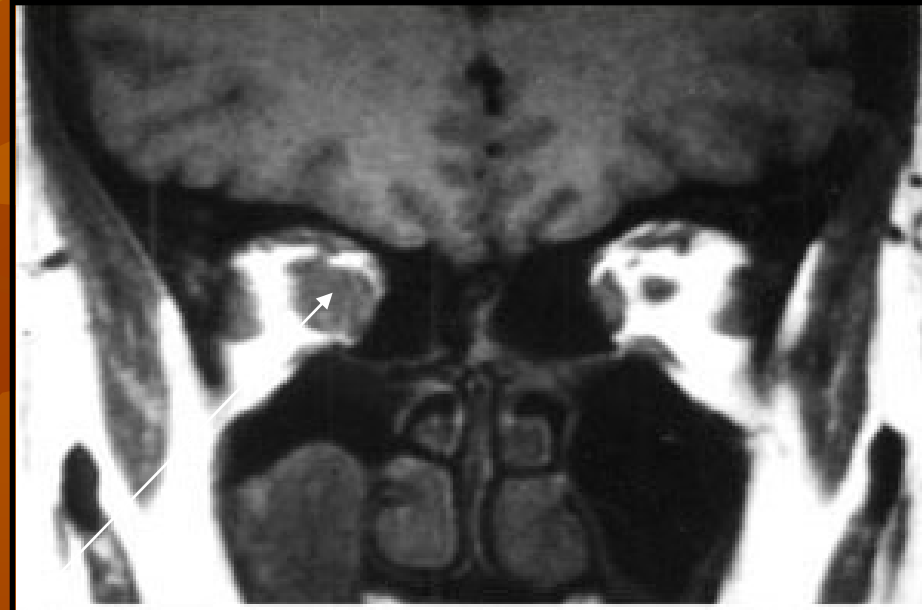
Magnetická rezonance

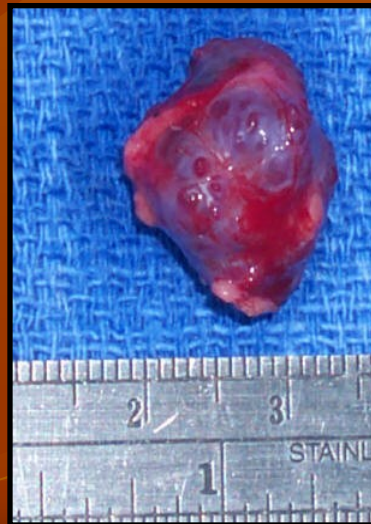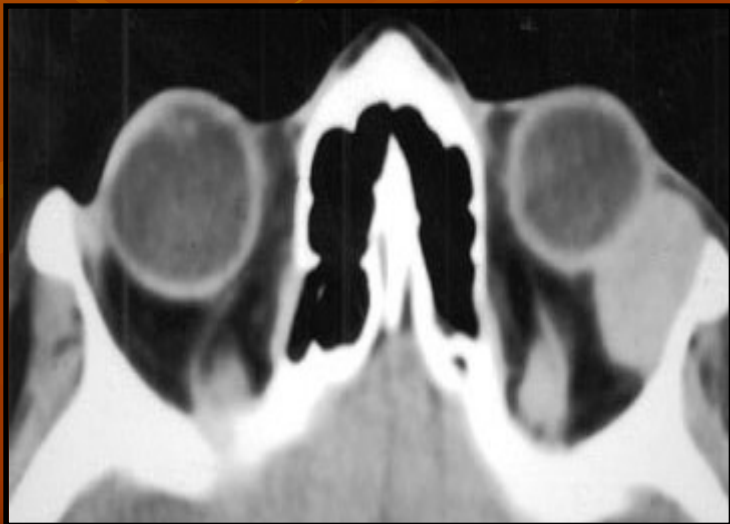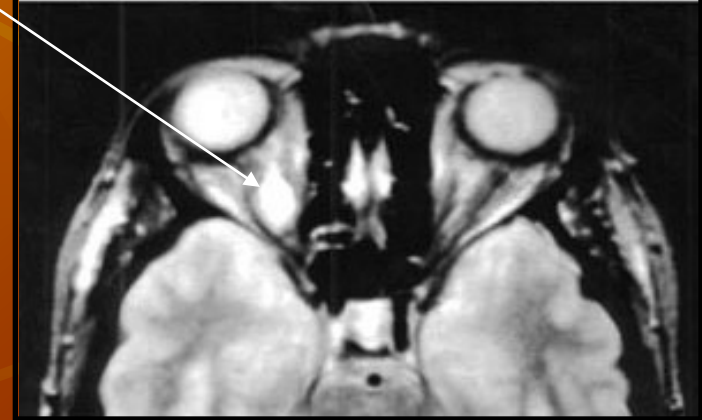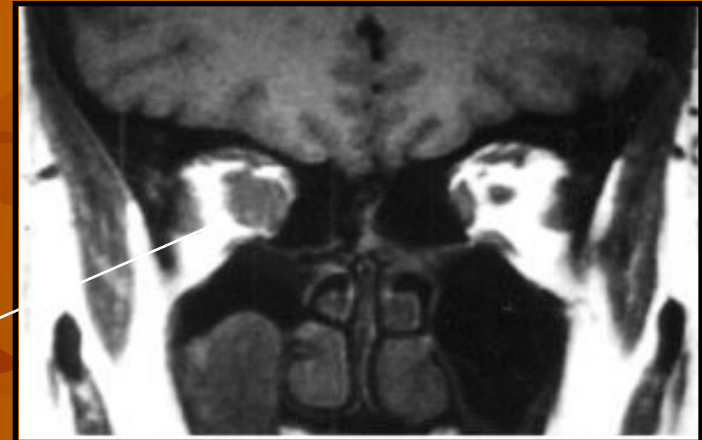
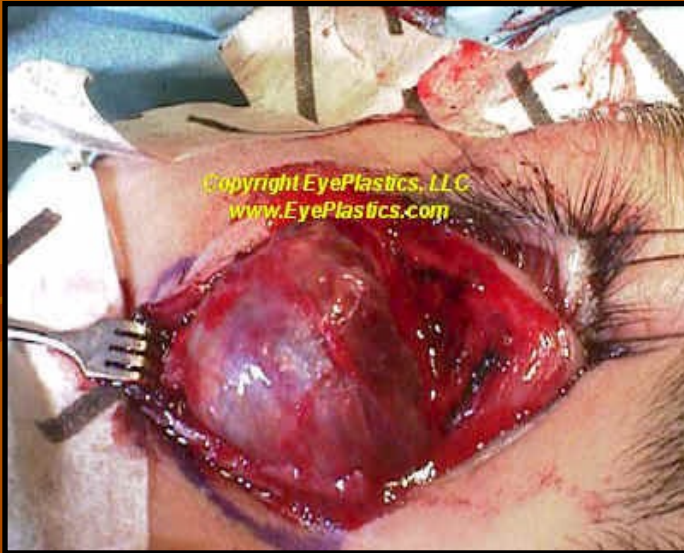
- Magnetická rezonance je vyšetřovací metoda bez radiční zátěže
- Obrazy jsou tvořené elektromagnetickými vlnami
- Umožní znázornit tkáně nejen podle intenzity signálu, ale také podle chemického složení a proto je možné možné rozlišit svaly, tuk a pod.

Koronární řez hemangionu pravé očníce

Axiální řez



Kavernózní hemangiom



Děkuji za pozornost!

