

# Amputace

Optimed

I. ortopedická klinika

MU v Brně

MUDr. Z. Rozkydal

Výukový specialista: Doc. MUDr. Z. Rozkydal, Ph.D.

Garant kurzu|: doc. MUDr. Z. Rozkydal, Ph.D.

Konkrétní výuka: Ortopedie a rehabilitace VLOR7X1

Rozsah a typ výuky: cvičení 45 minut

Význam VJ: cílem je podat základní znalosti o amputacích  
dolních a horních končetin .

Anotace VJ:

VJ seznamuje s indikacemi k amputacím, se zásadami operačního výkonu, s jednotlivými úrovněmi amputací dolních a horních končetin a o pooperačním léčení.

Klíčová slova: amputace, exartikulace

Seznam významných pojmů ve VJ:  
Amputace, exartikulace

## Learning outcomes:

Student má mít na konci kurzu základní teoretické znalosti o indikacích k amputacím v oblasti dolních i horních končetin, o jednotlivých úrovních výkonů a o pooperačním léčení.

## Doporučené studijní zdroje:

Ortopedie: Pavel Janíček, CSc. a kol.

Masarykova univerzita, Lékařská fakulta. Brno, 2007.

ISBN 978-80-210-4429-6.

Ortopedie pro studenty lékařských a zdravotnických fakult:

Jiří Gallo a kol., Univerzita Palackého v Olomouc, 2011.

ISBN 978-80-244-2486-6.

# Amputace

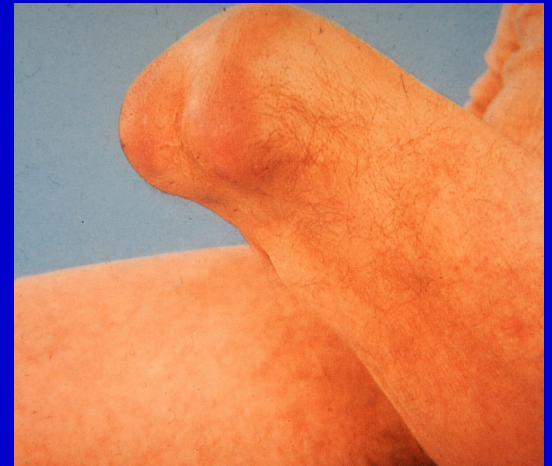Je snesení periferní části končetiny s přerušením kontinuity kosti



Obr. 1. Amputace v bérce

# Exartikulace

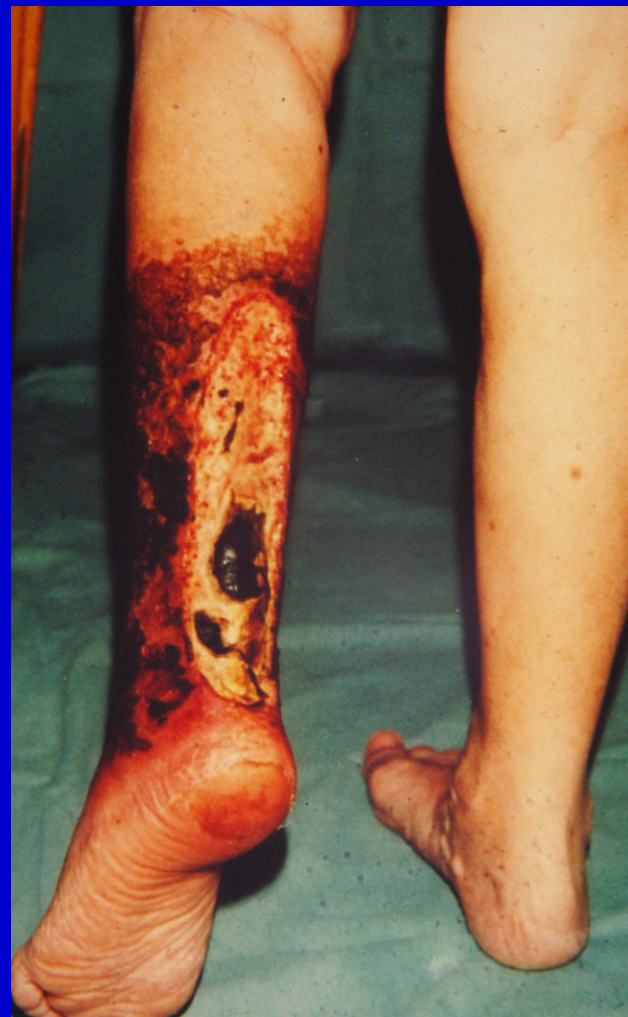Je snesení periferní části končetiny v místě kloubu



Obr. 2. Exartikulace v koleni

# Indikace

- Těžké ischemie
- Těžká traumata
- Infekce se sepsí
- Maligní nádory
- Vrozené vady
- Neuropatie vedoucí k trofickým vředům



Obr. 3. Nekróza bérce

# Před operací

Individuální přístup

Stav končetiny- prokrvení ( arteriografie)

Celkový stav

Pracovní zařazení

Výška amputace

Konzultace s protetickým technikem

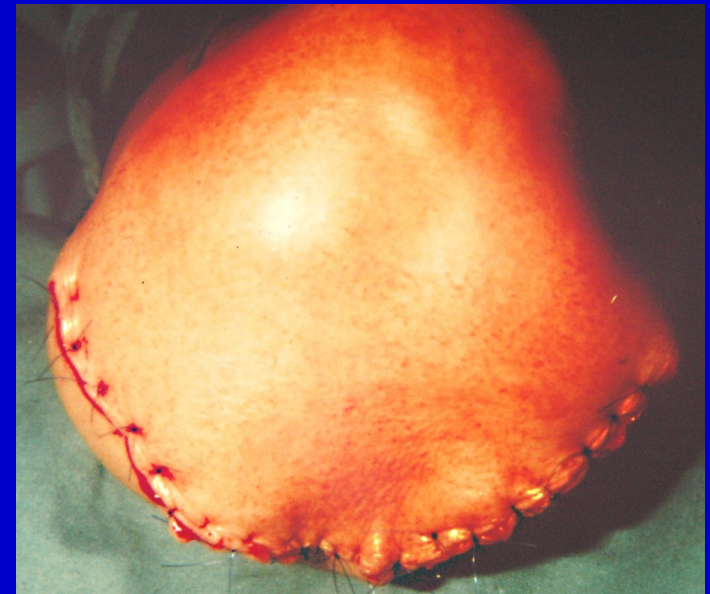

# Technika

Obvykle bezkrevný terén  
Pečlivé stavění krvácení  
Zvyklé operační postupy  
Kvalitní kožní kryt  
amputačního pahýlu

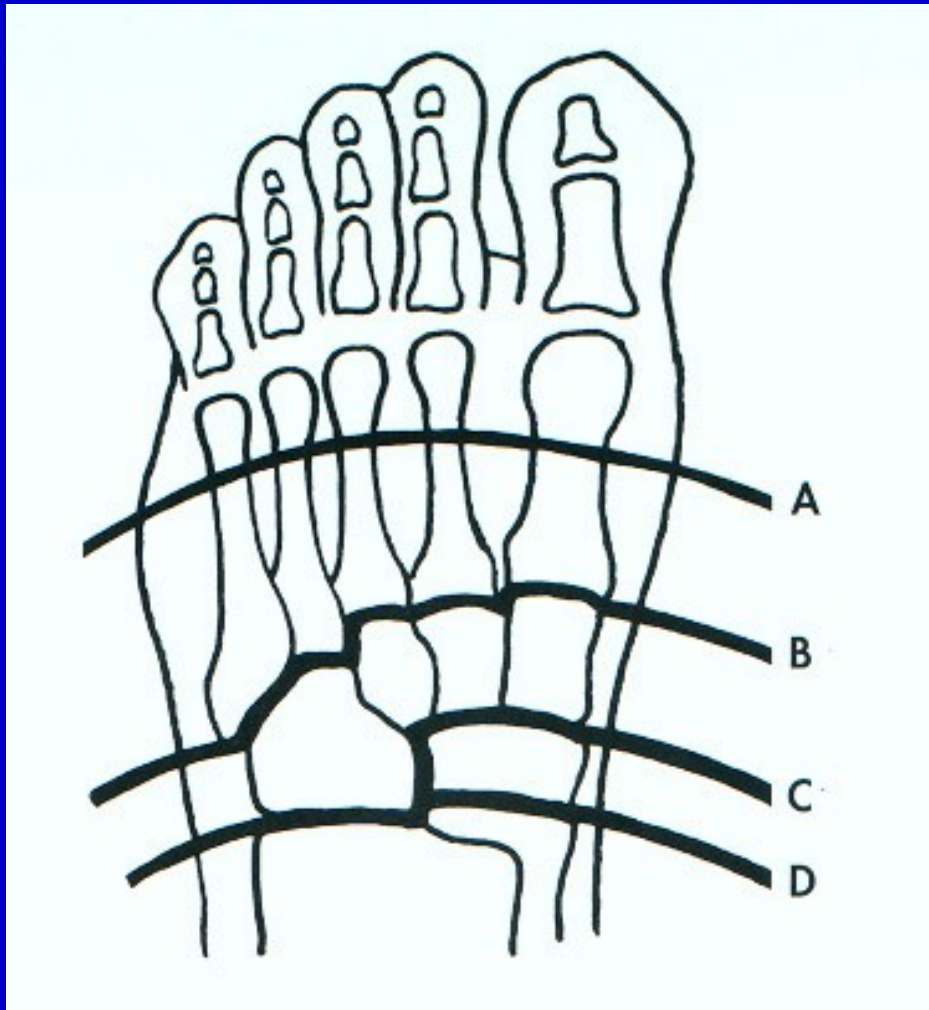
Protětí svalů distálně  
a sešítí k sobě -  
-myoplastická amputace

Ligatury arterií a vén samostatně  
Skosení kostní prominence  
Drenáž operační rány



Obr. 4.  
Sutura rány po amputaci

# Amputace v oblasti nohy



Články prstů

Prsty

Metatarzy - Sharp

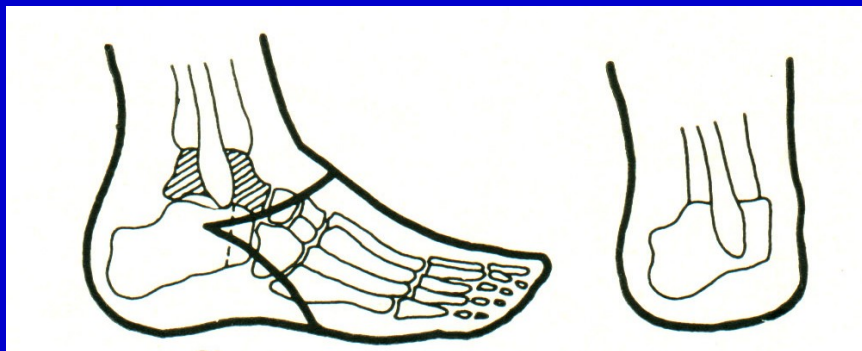
B- Lisfrank

C- Bon-Jäger

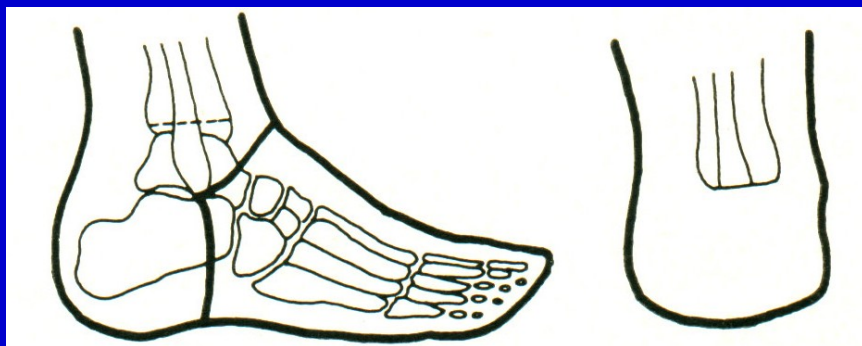D- Chopart

Obr. 5. Výška amputace na noze

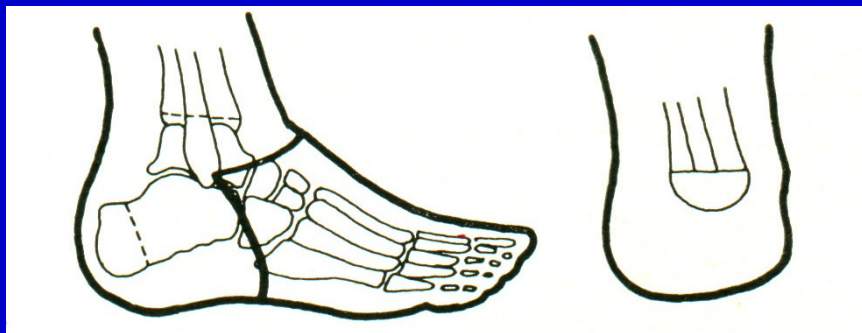# Amputace v oblasti nohy a hlezna



Pirogov



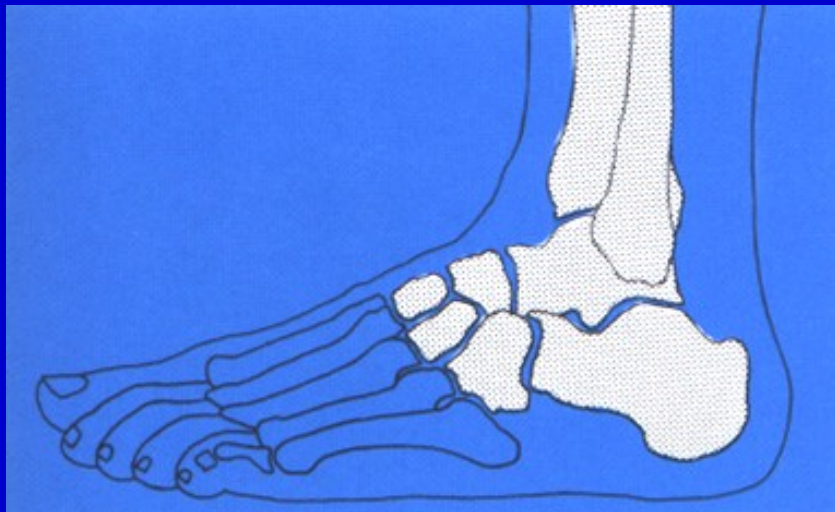
Syme



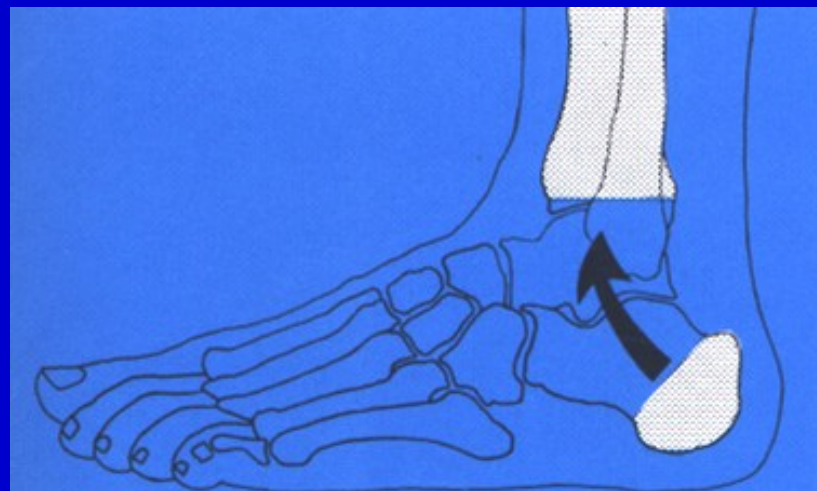
Boyd

Obr. 6. Amputace v oblasti hlezna

# Amputace v oblasti nohy a hlezna

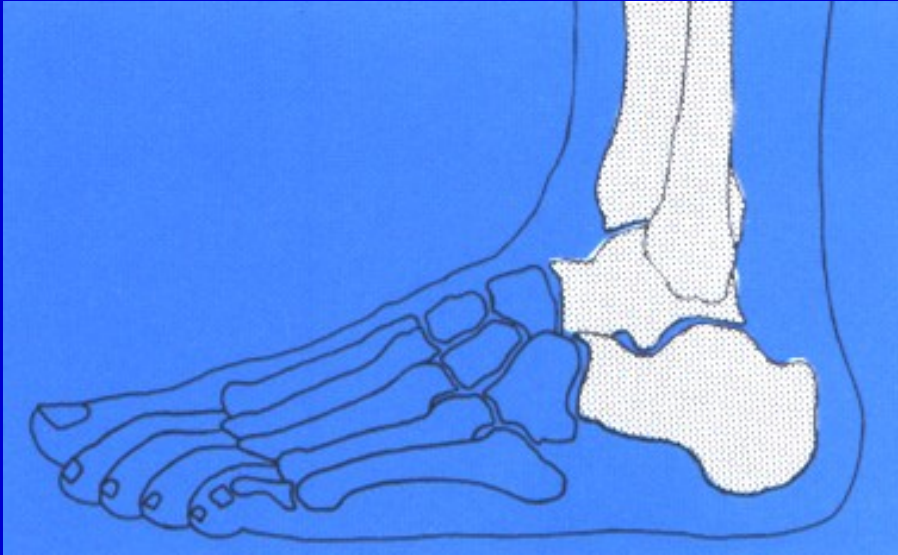


Obr. 7.  
Amputace v Lisfrankově kloubu

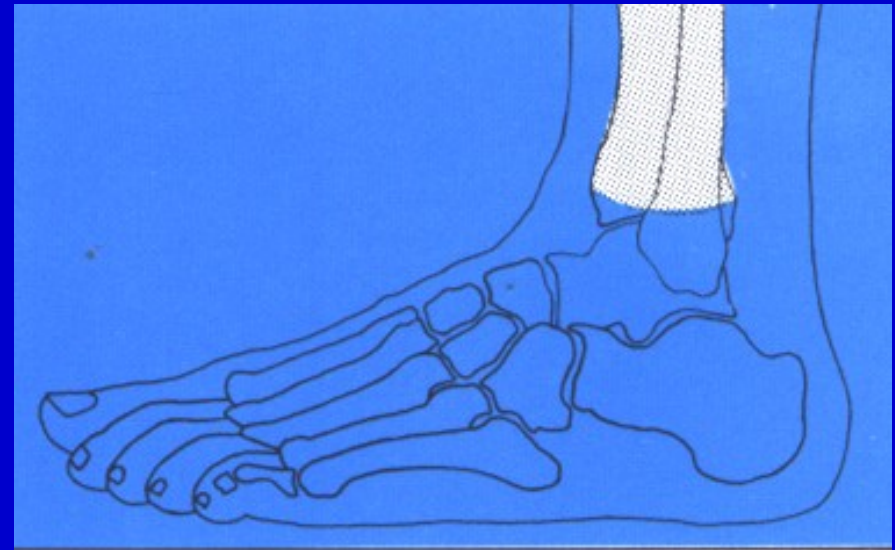


Obr. 8. Amputace podle Pirogova

# Amputace v oblasti nohy a hlezna

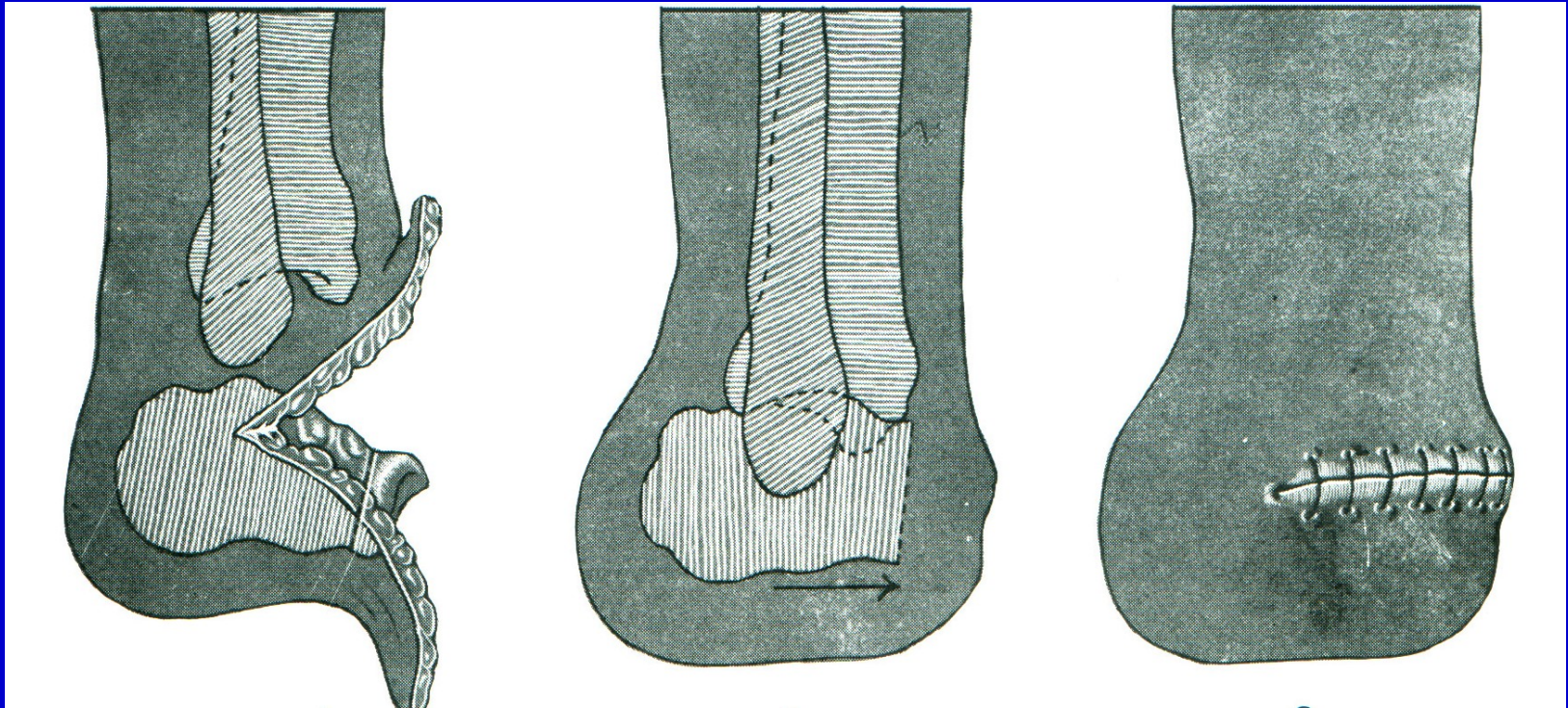


Obr. 9.  
Amputace v Chopartově kloubu



Obr. 10. Amputace podle Syme

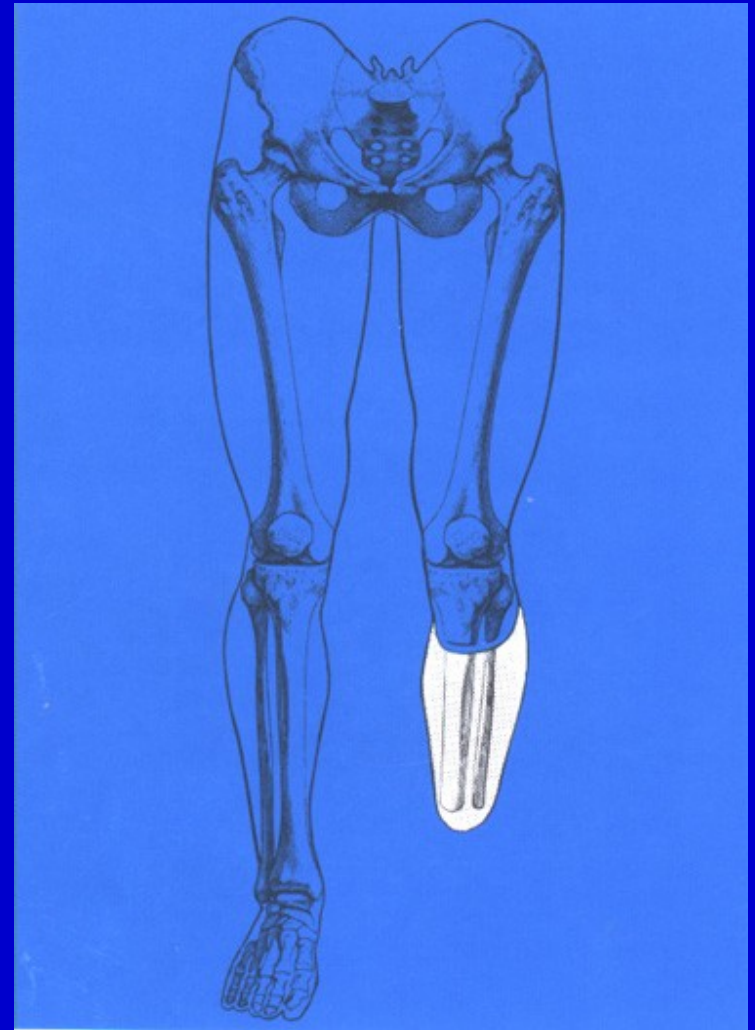
# Amputace dle Boyda



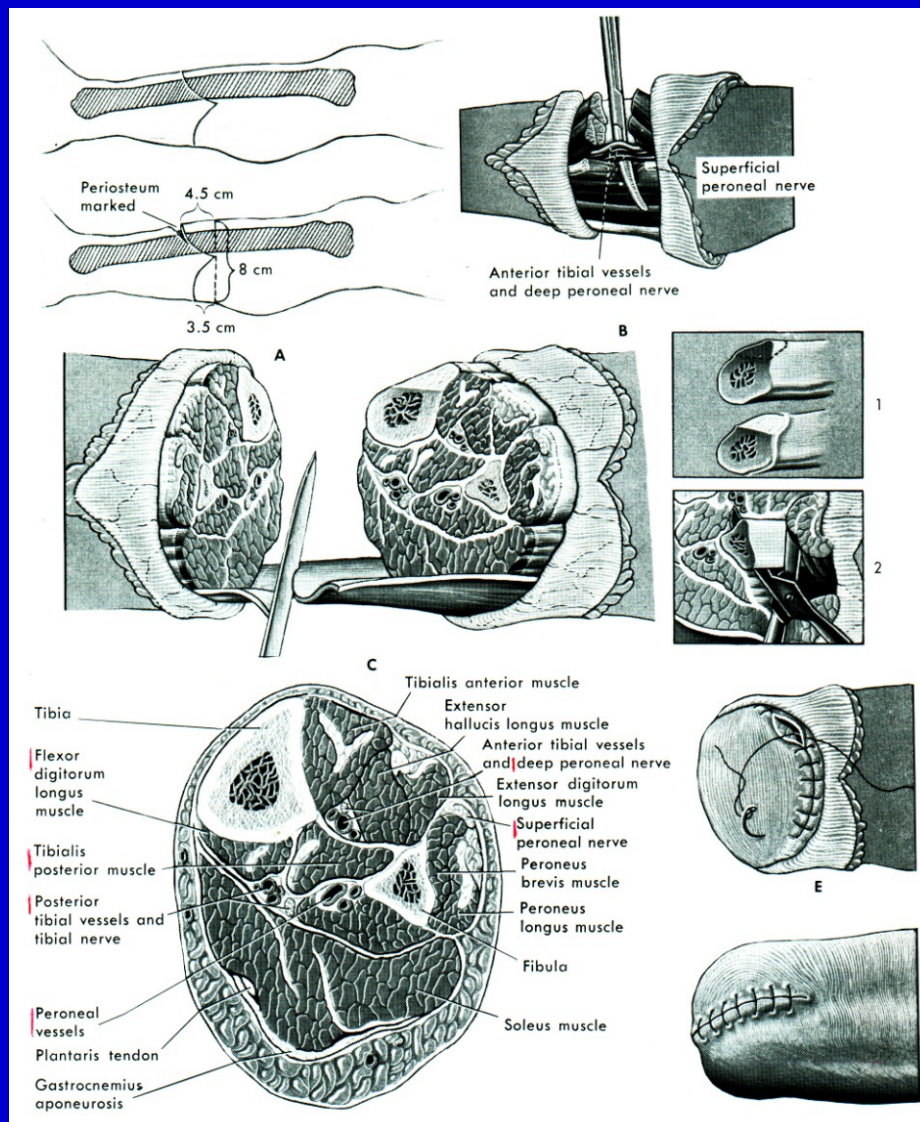
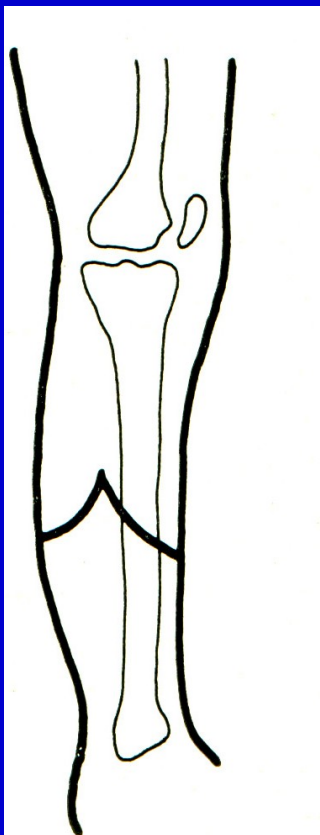
Obr. 11. Amputace podle Boyda

# Amputace v bérce

Obr. 12.  
Amputace pod kolenem.  
8-15 cm pod kloubní štěrbinu  
Kolena.



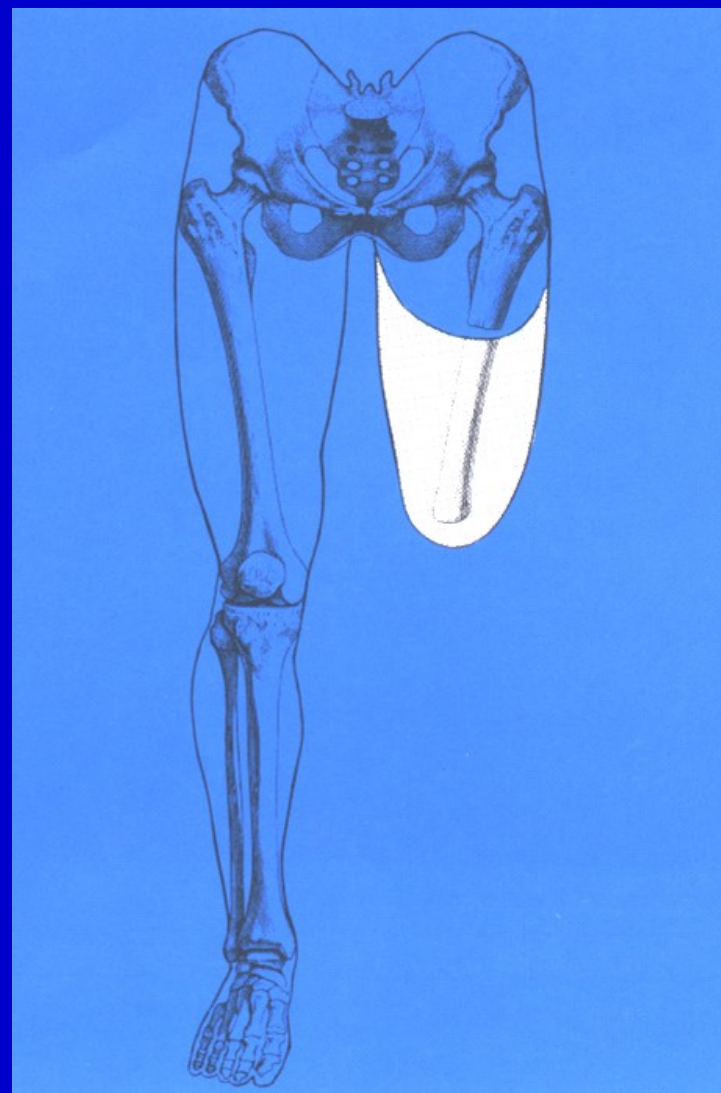
# Amputace v bérce



Obr. 13.  
Postup při amputaci v bérce

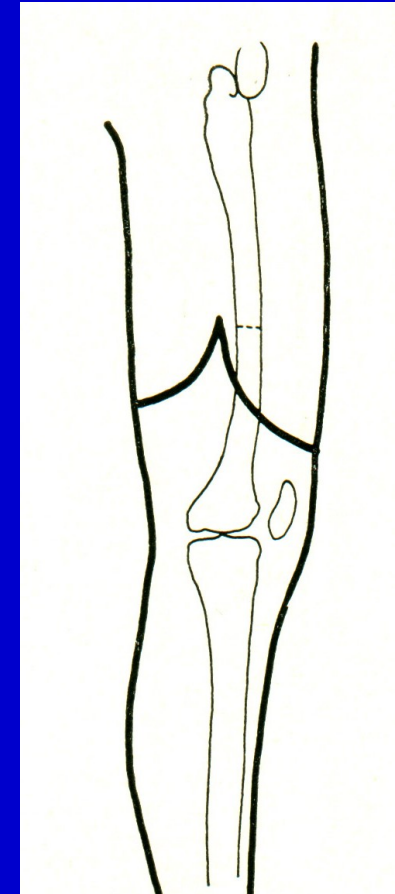
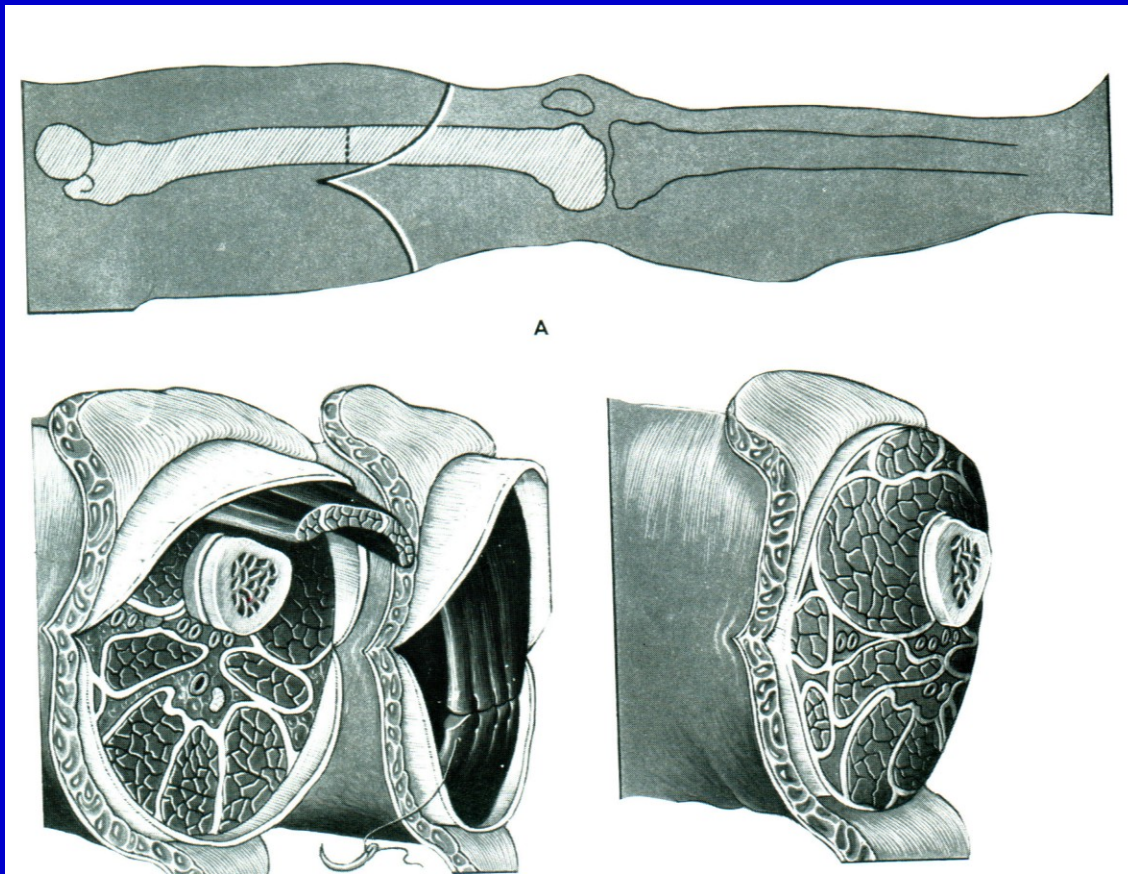


# Amputace ve stehně



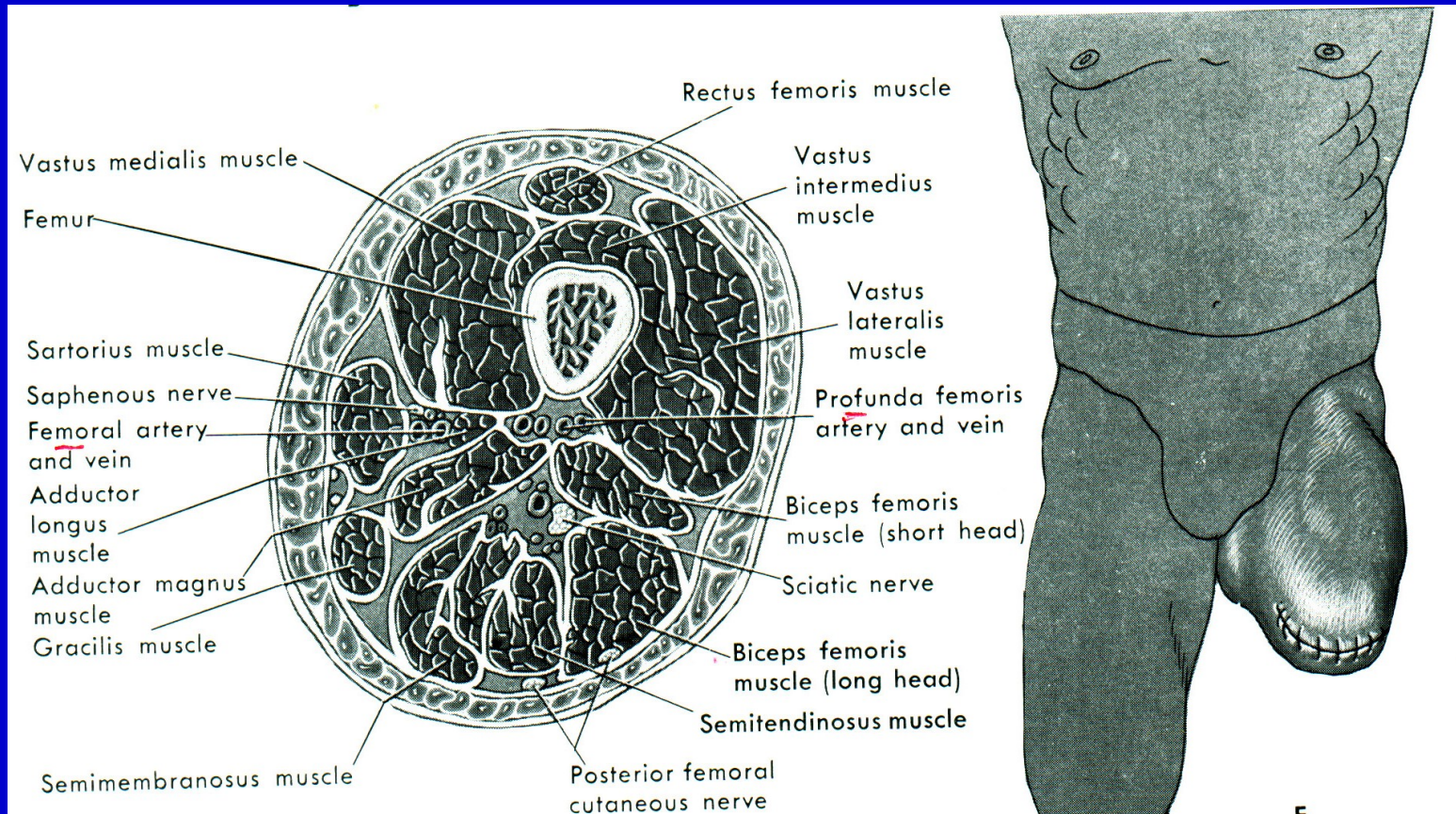
Obr. 14. Amputace ve stehně

# Amputace ve stehně



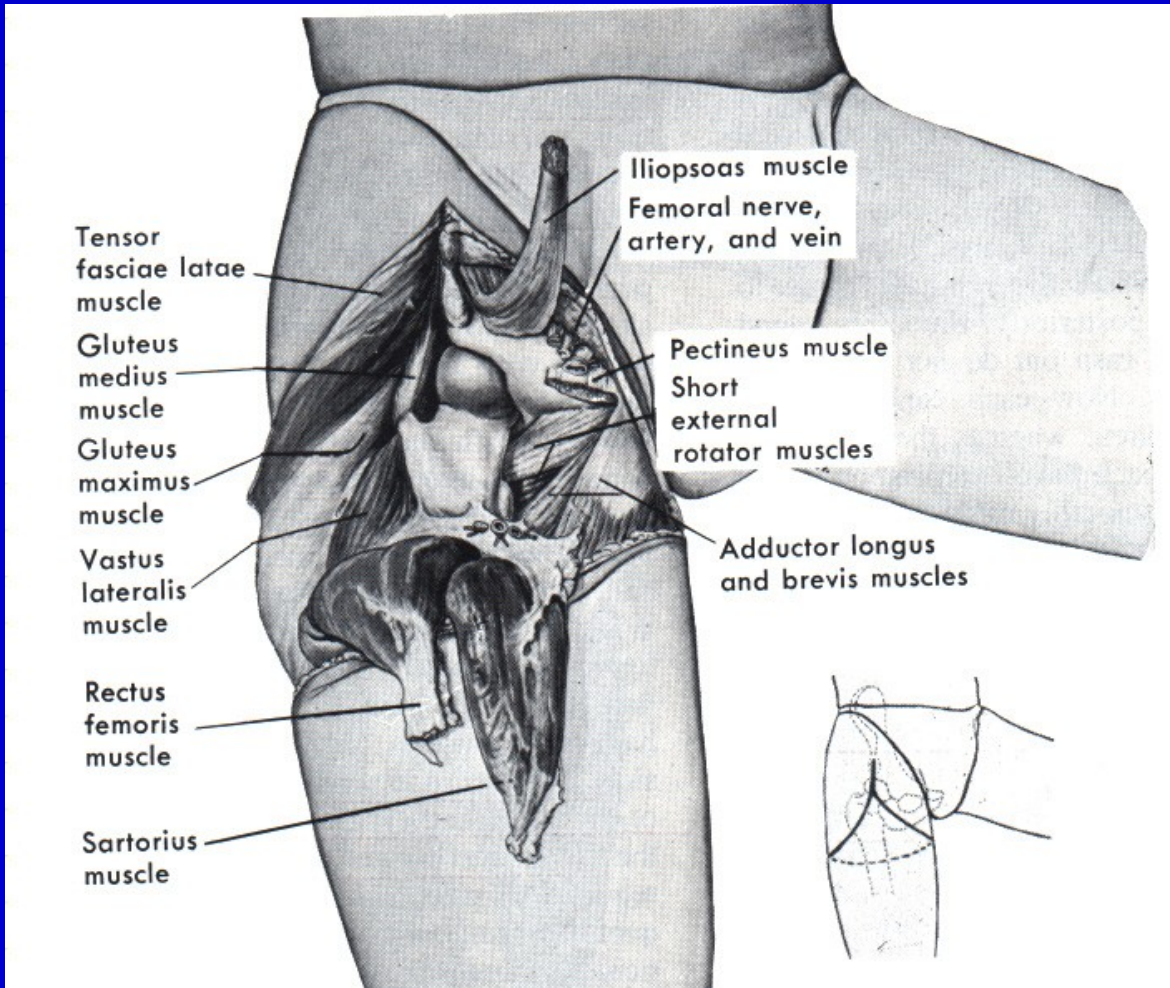
Obr. 15. Amputace ve stehně

# Amputace ve stehně



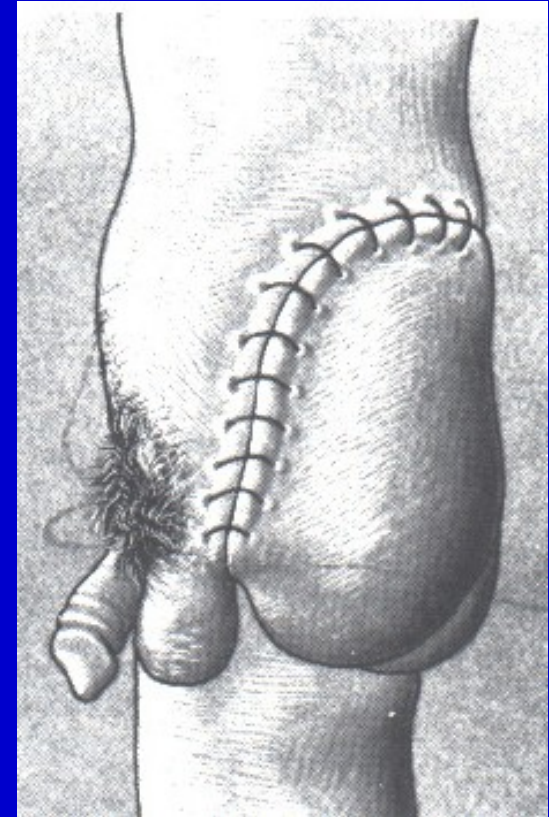
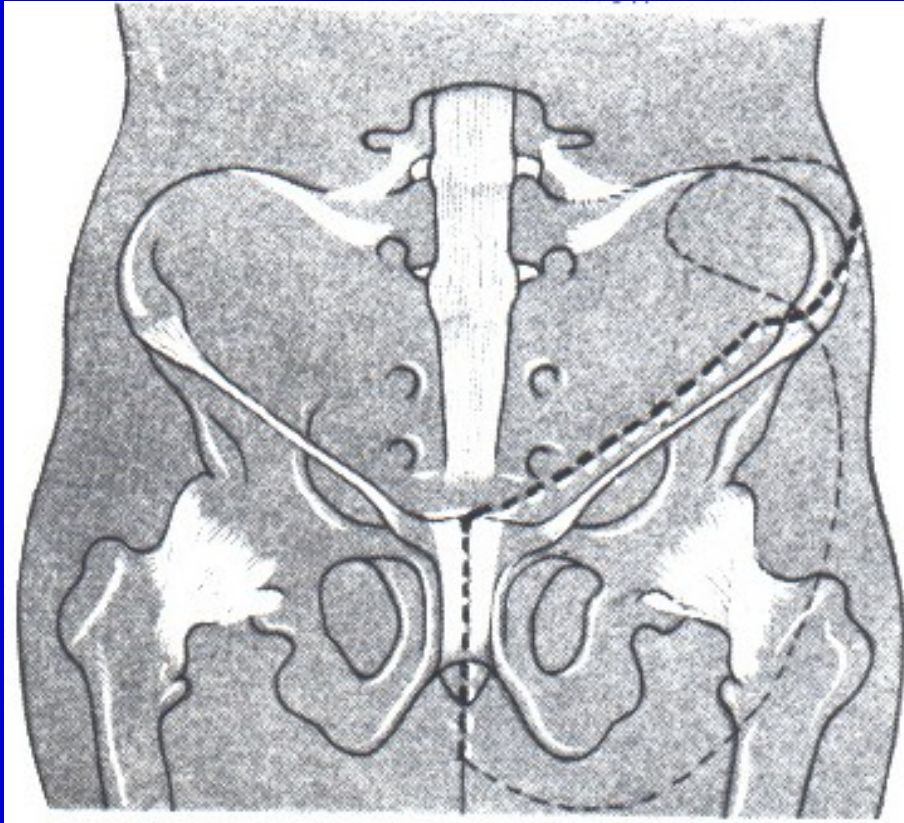
Obr. 16. Příčný řez v úrovni amputace ve stehně

# Exartikulace v kyčli



Obr. 17. Exartikulace v kyčli

# Hemipelvektomie



Obr. 18. Hemipelvektomie

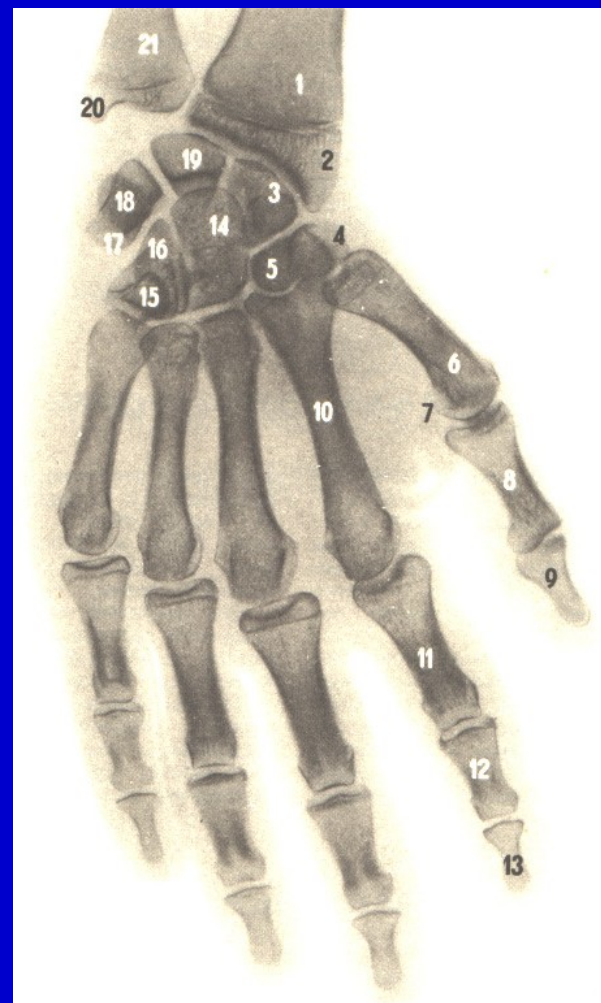
# Amputace v oblasti ruky

Články prstů

Celý prst nebo palec

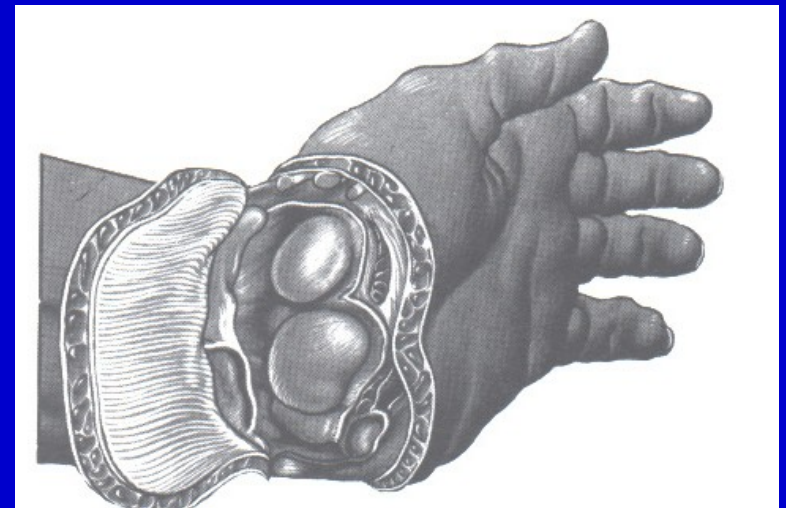
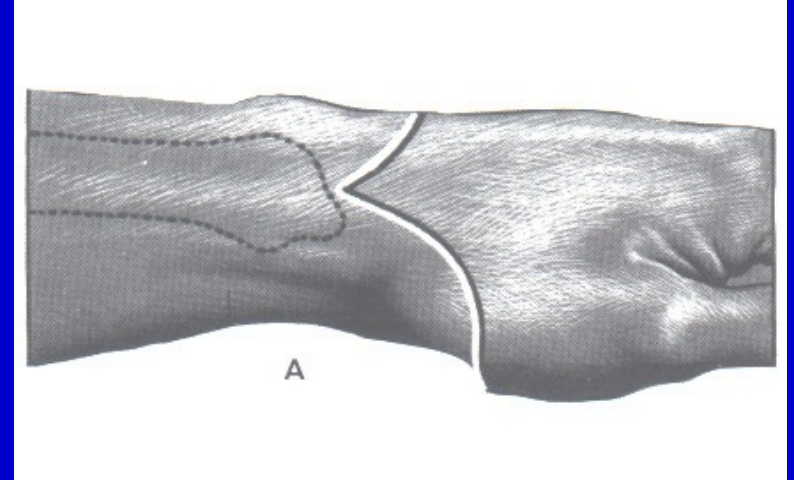
Celý paprsek

Metakarpy



Obr. 19. Amputace v oblasti ruky

# Amputace v oblasti předloktí

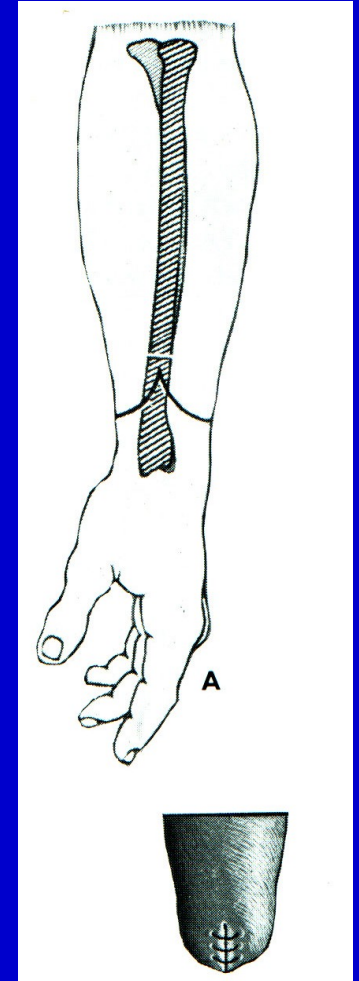


Obr. 20. Exartikulace v zápěstí

# Amputace v oblasti předloktí

Amputace v předloktí

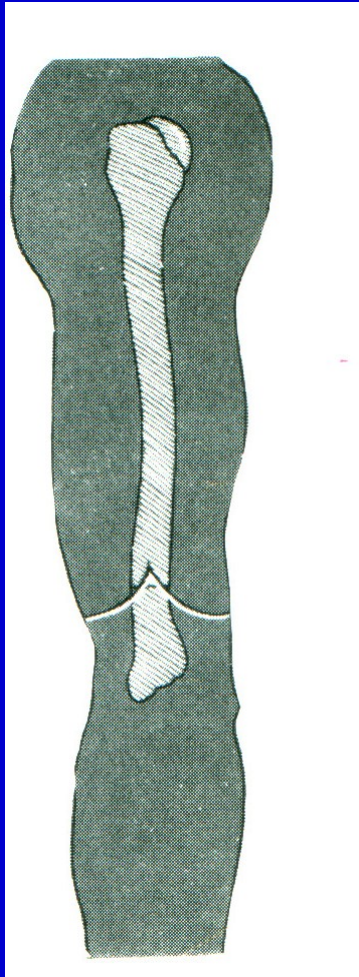
Rekonstrukce dle Krukenberga



Obr. 21. Amputace v dolním konci předloktí

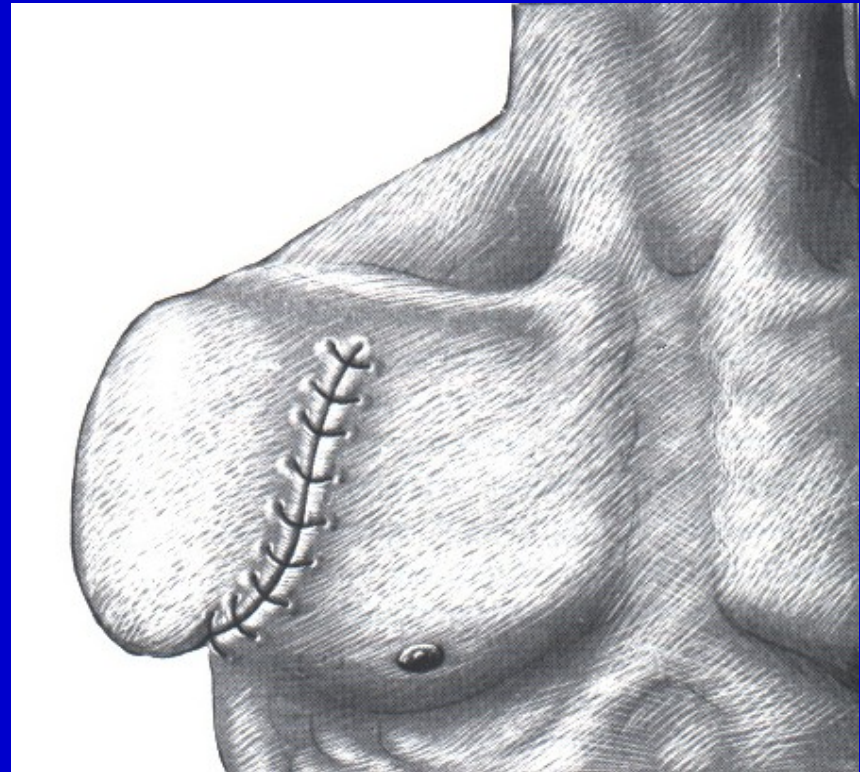


# Amputace v oblasti paže



Obr. 22.

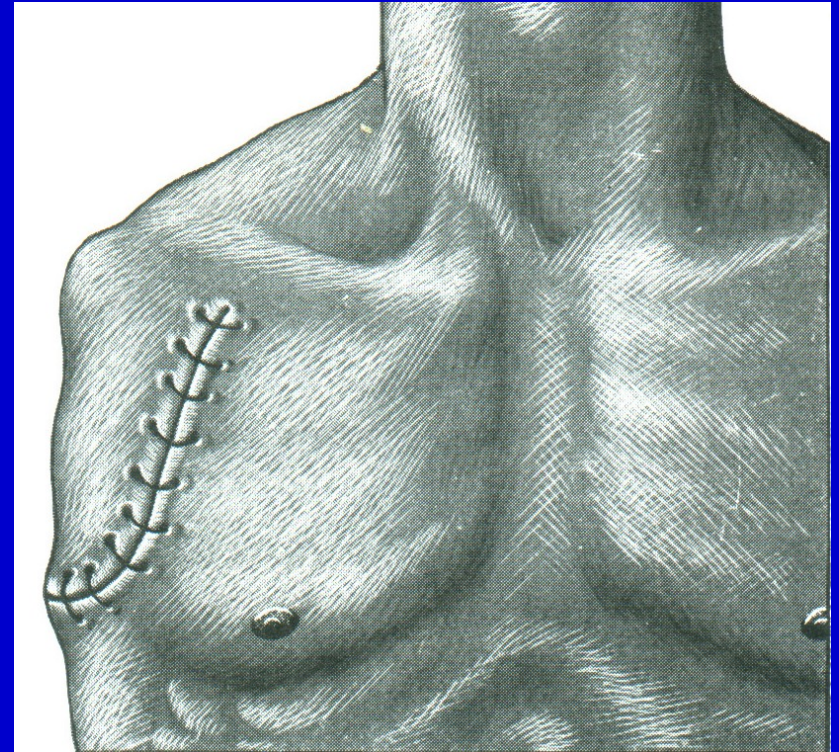
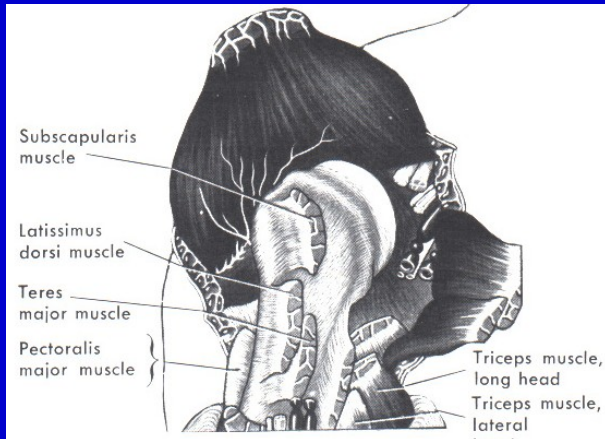
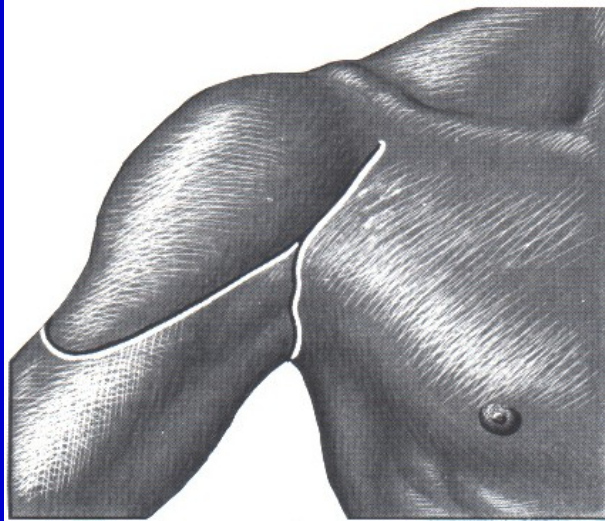
Amputace v dolní části humeru



Obr. 23.

Amputace v chirurgickém krčku

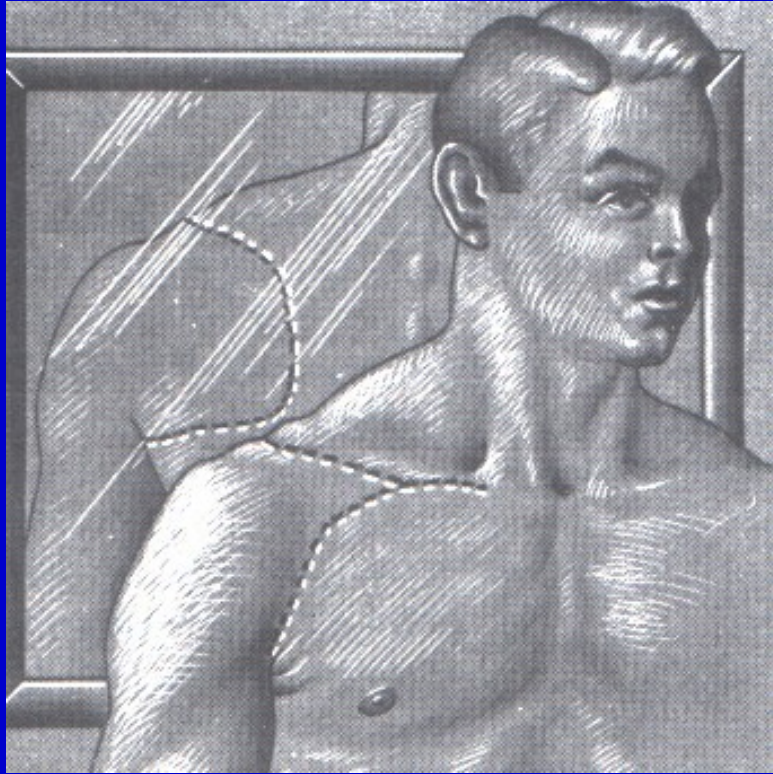
# Amputace v oblasti ramene



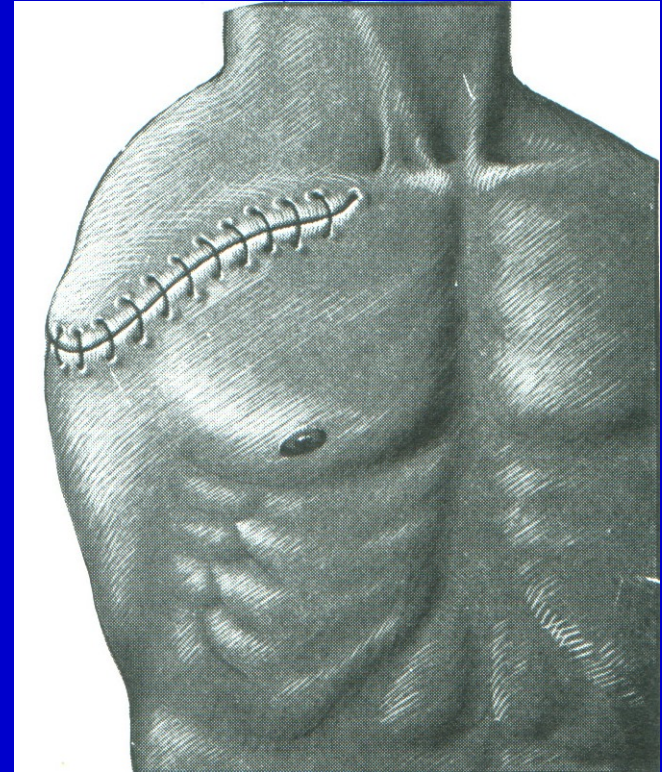
Obr. 25. Exartikulace v rameni

Obr. 24. Exartikulace v rameni

# Amputace v oblasti ramene



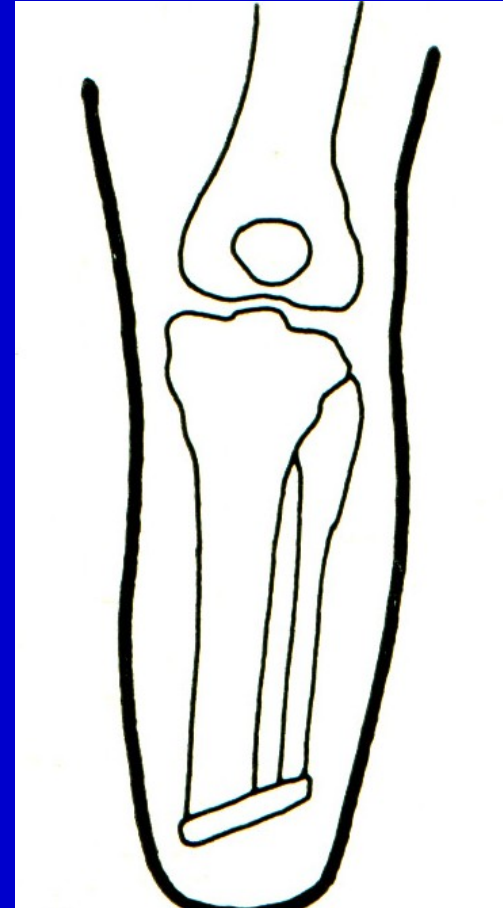
Obr. 26. Intertorakoskopulární  
amputace



Obr. 27. Intertorakoskopulární  
amputace

# Osteoplastická amputace

K amputačnímu pahýlu se přikládí  
osteomyokutánní lalok



Obr. 28. Schéma osteoplastické amputace

# Gilotinová amputace

Válečná chirurgie

Protíná všechny tkáně v jedné rovině

Rána bez šití

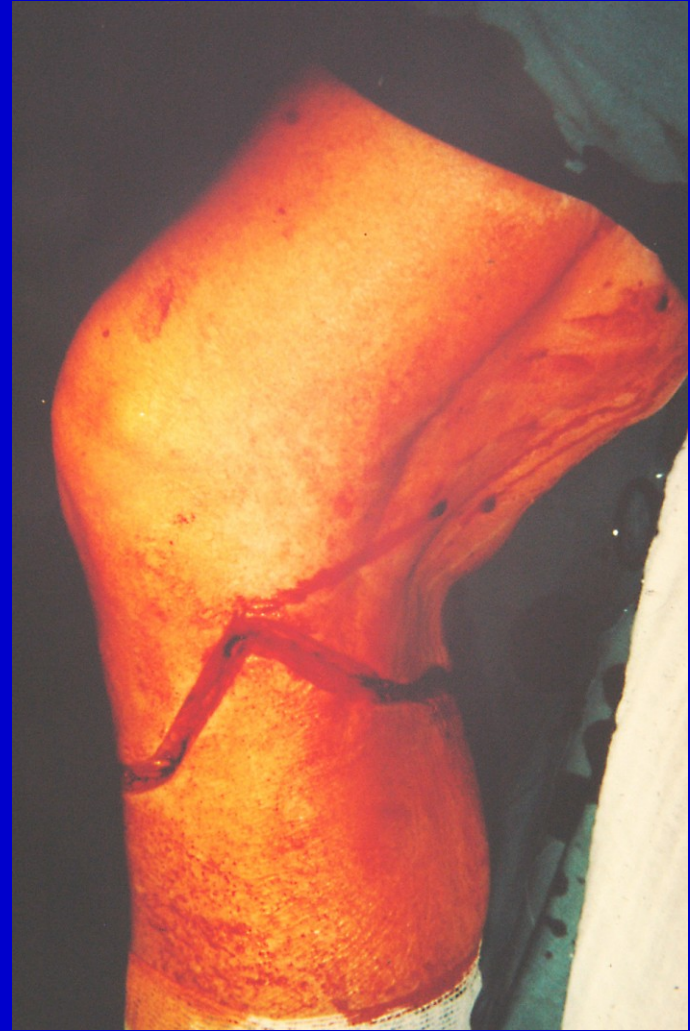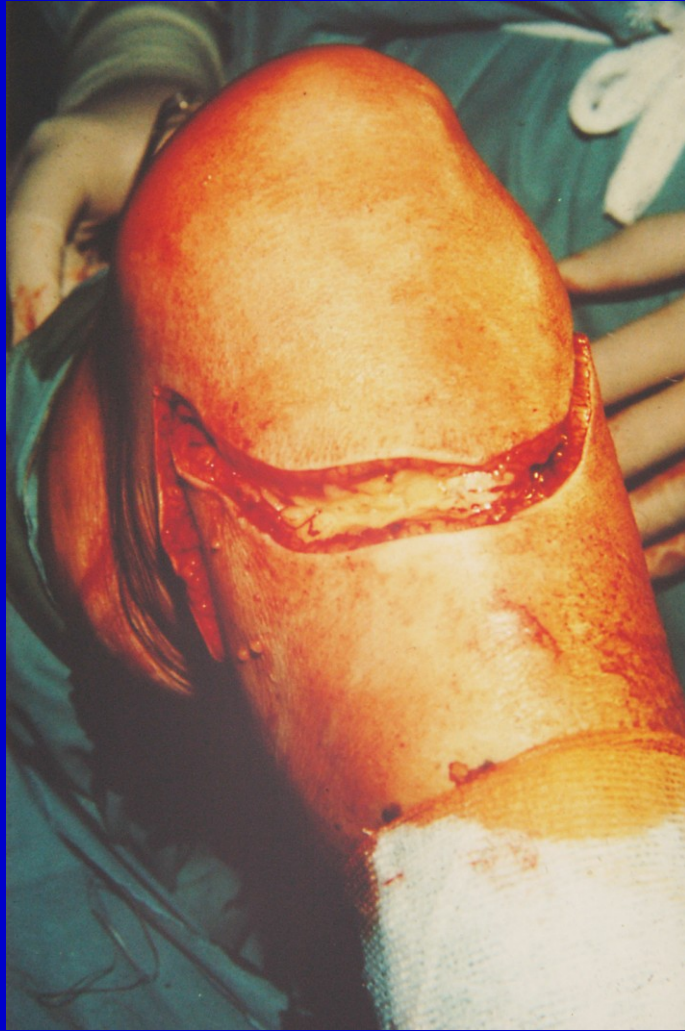Vyžaduje reamputaci

# Myoplastická amputace

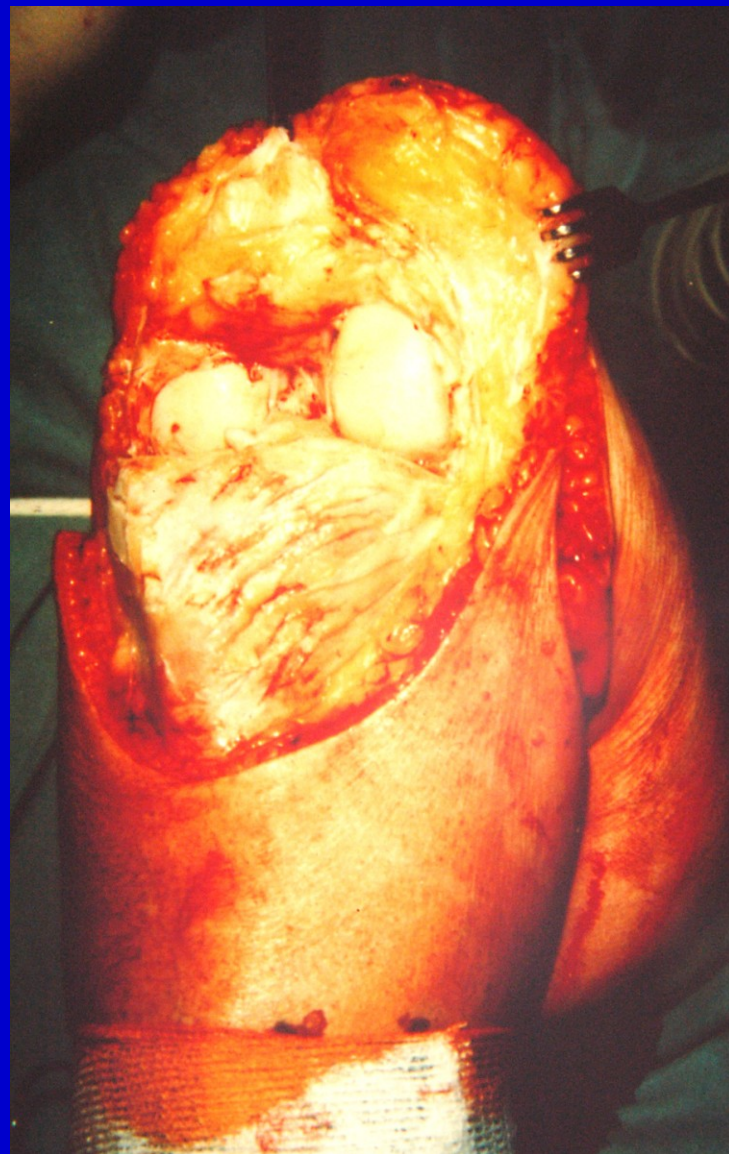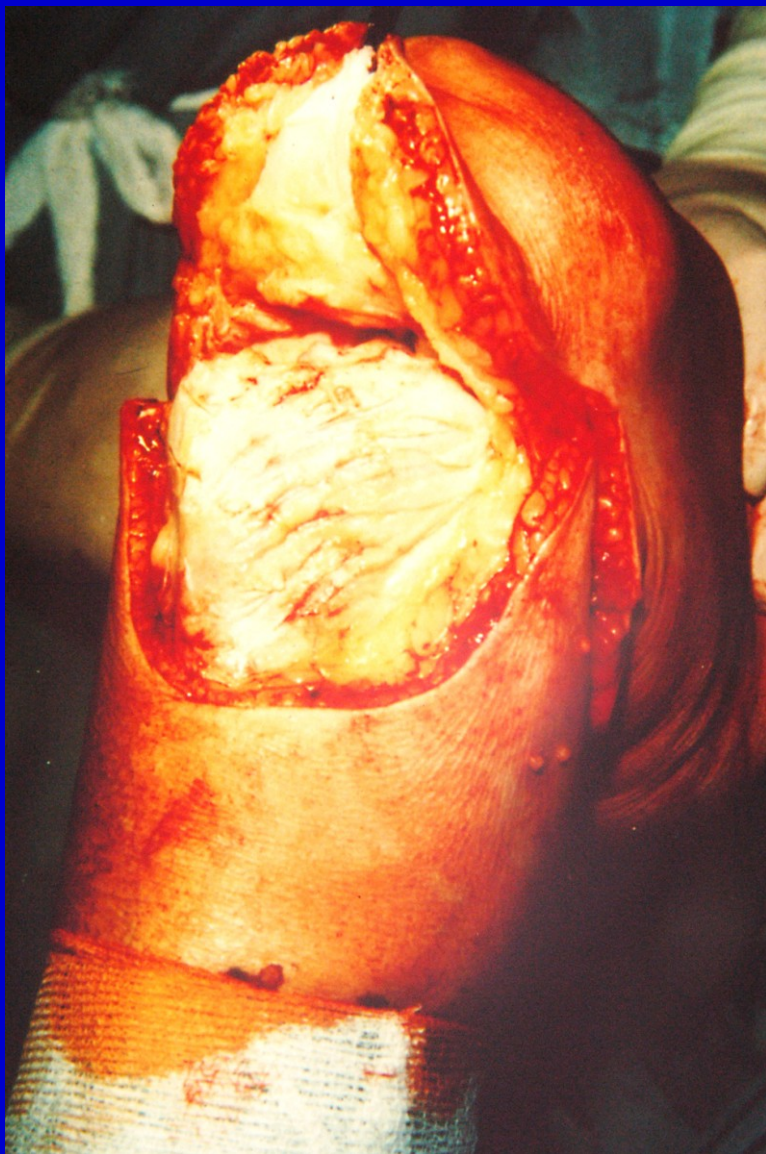Lalokové řezy

Schodovité protínání jednotlivých vrstev

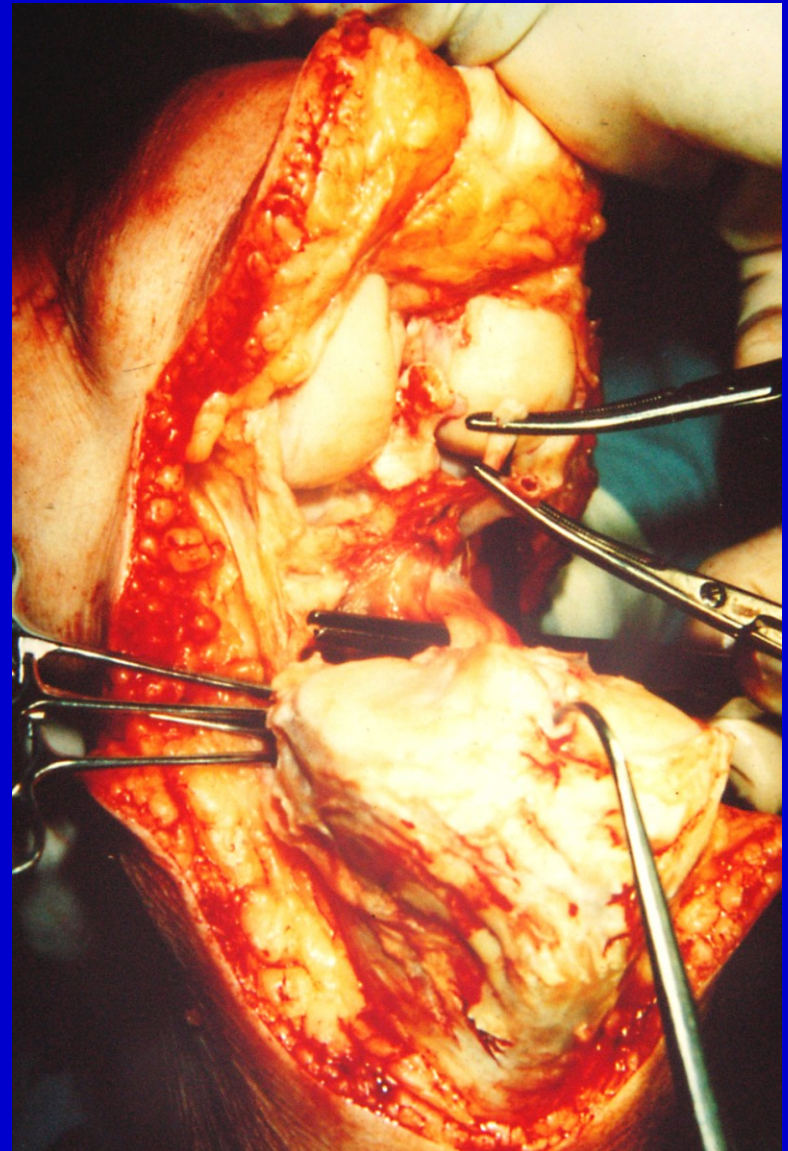
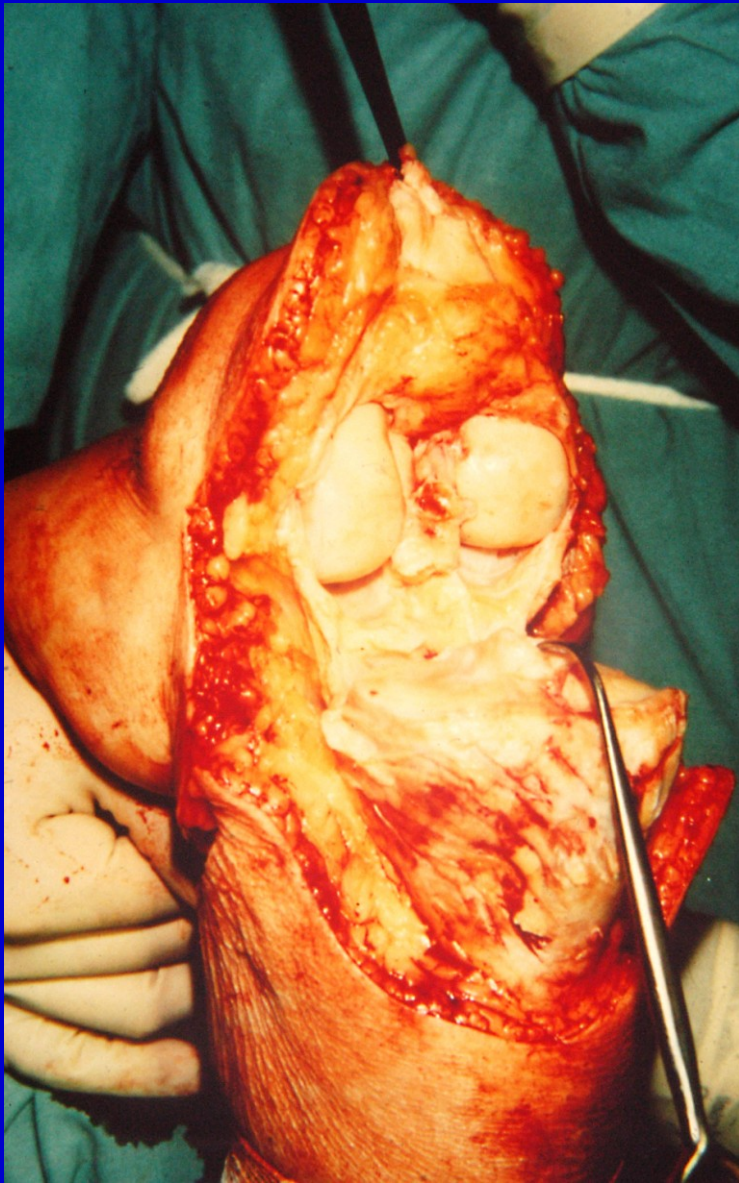
# Exartikulace v koleni



Obr. 29. Kožní řez

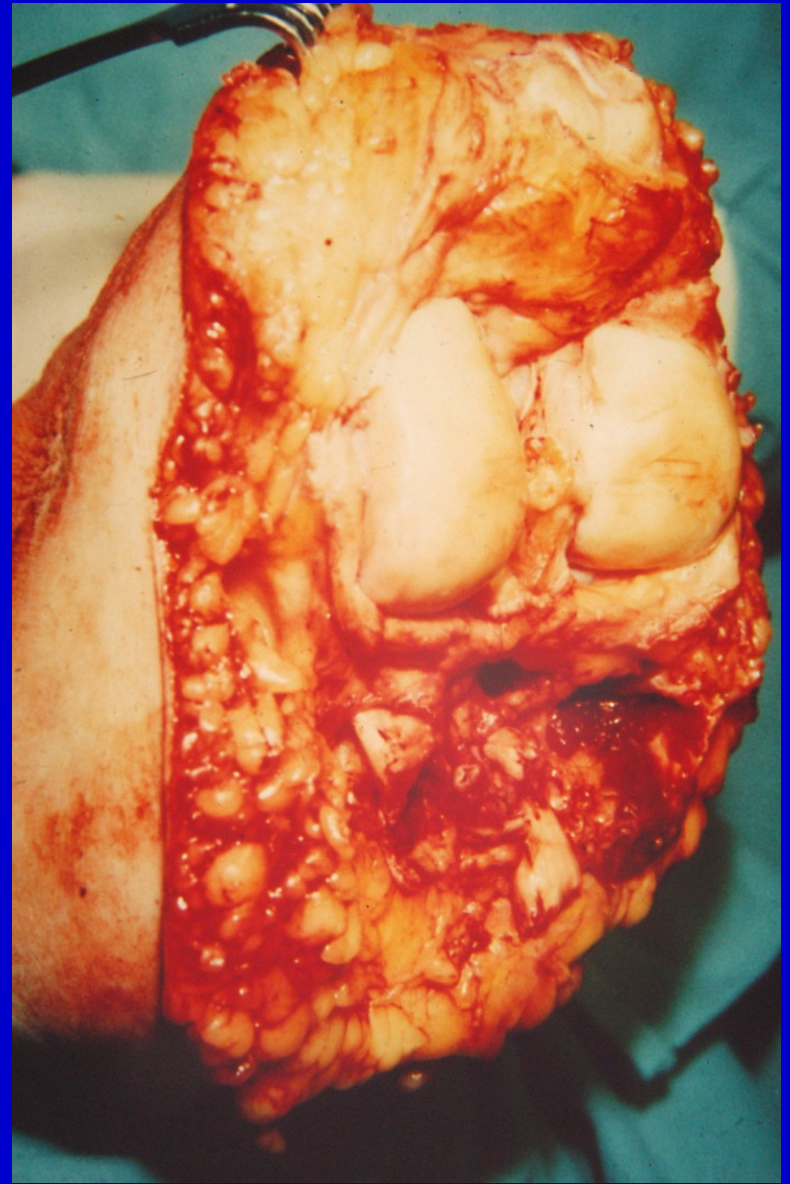
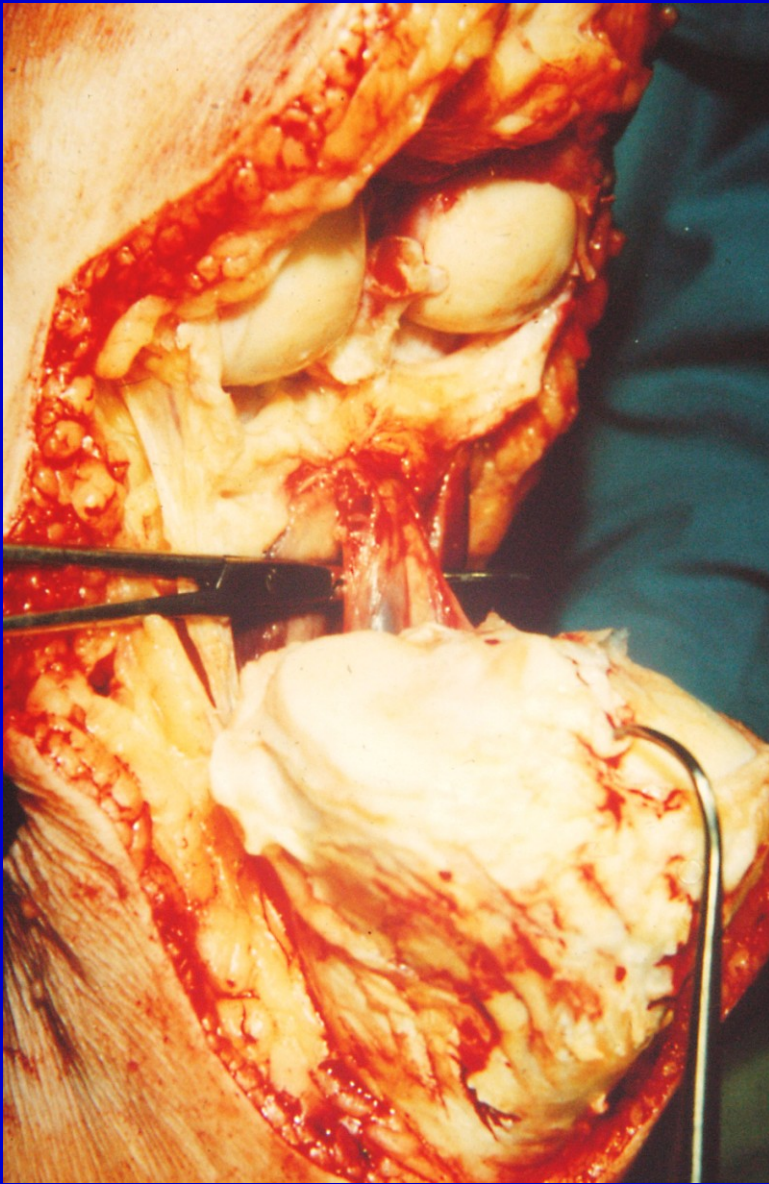


Obr. 30. Odklopení pately, discise kloubního pouzdra



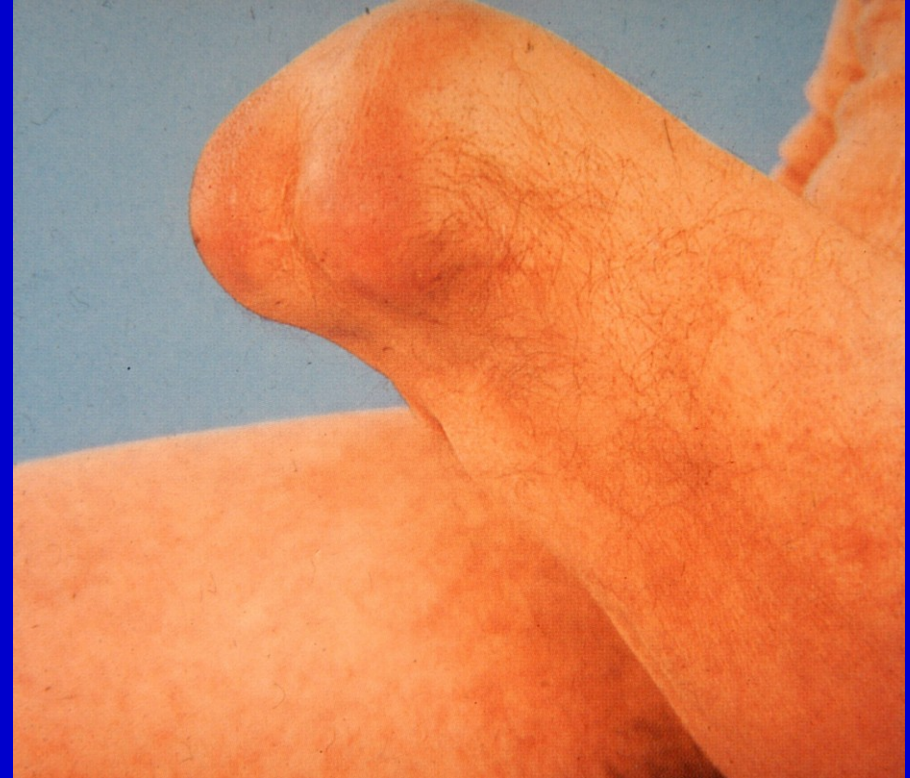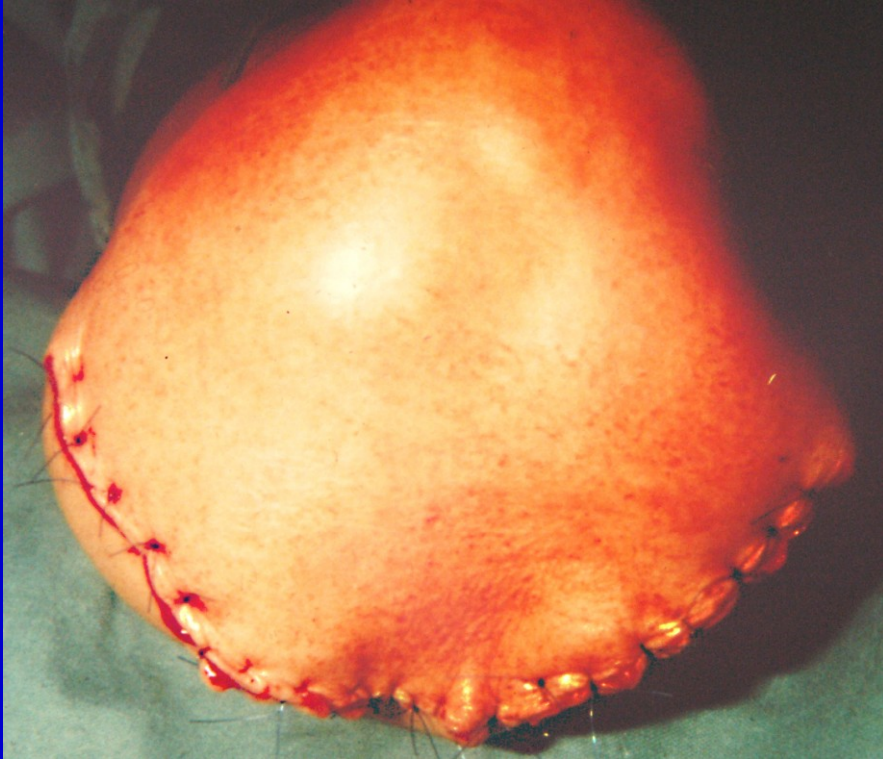Obr. 31. Protnutí zadního kloubního pouzdra a n. tibialis



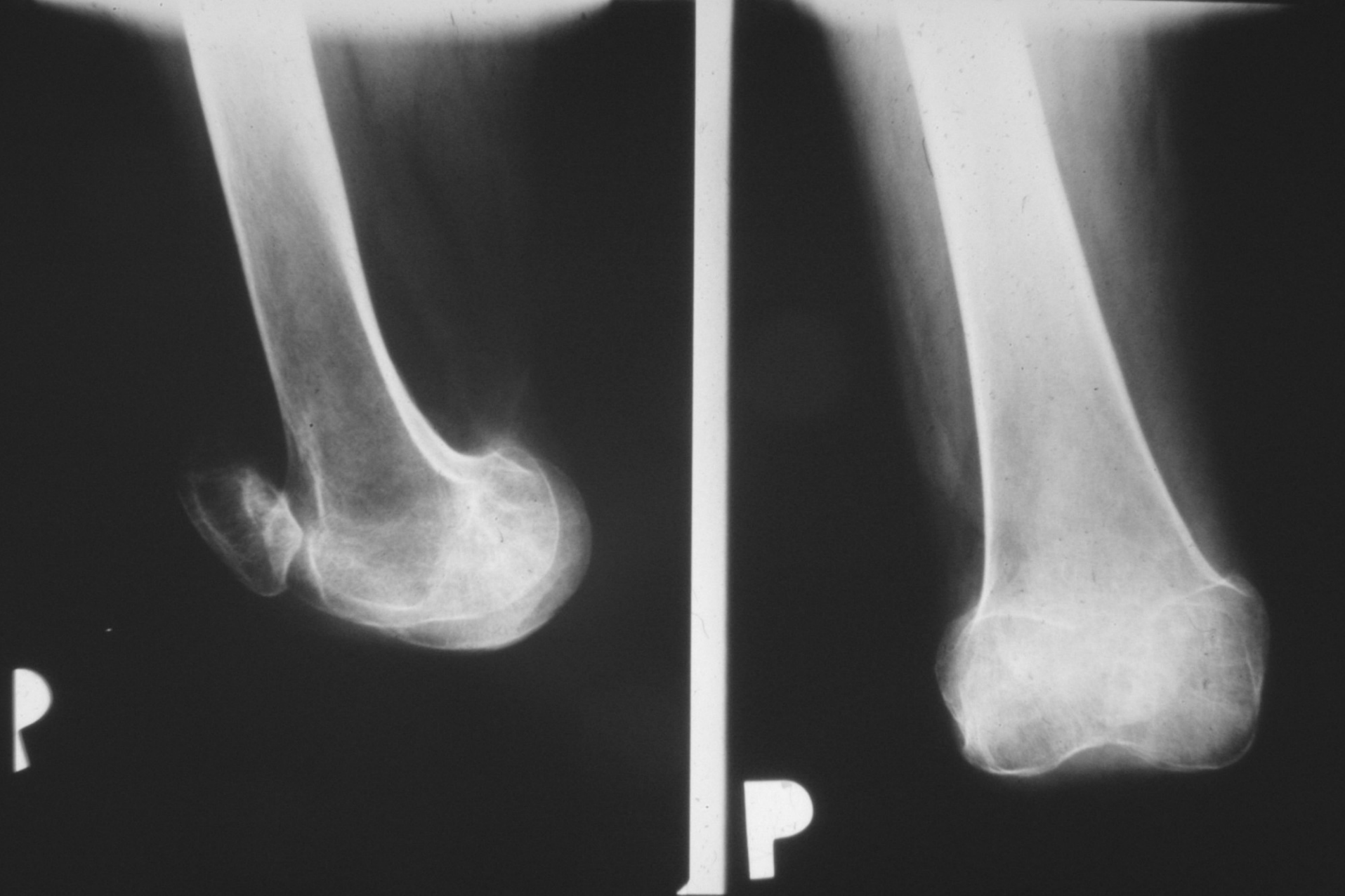


Obr. 32. Podvaz popliteálních cév, oddělení končetiny

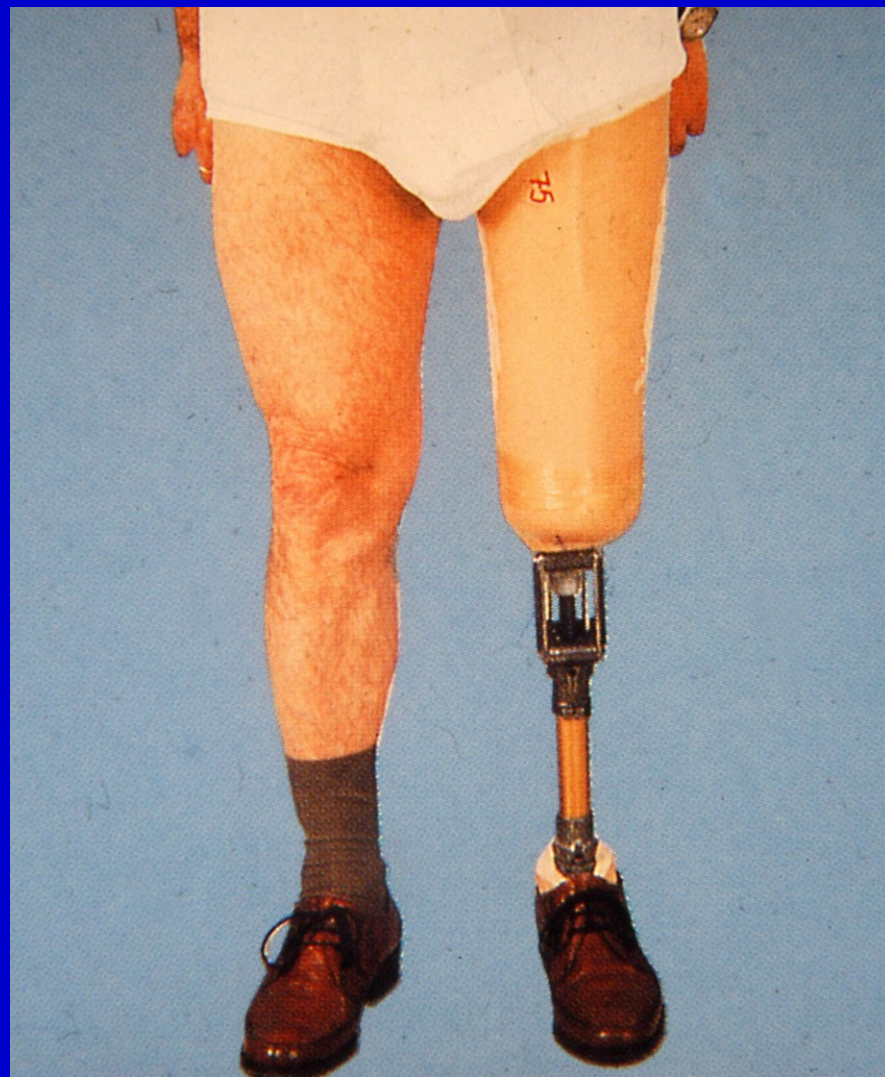
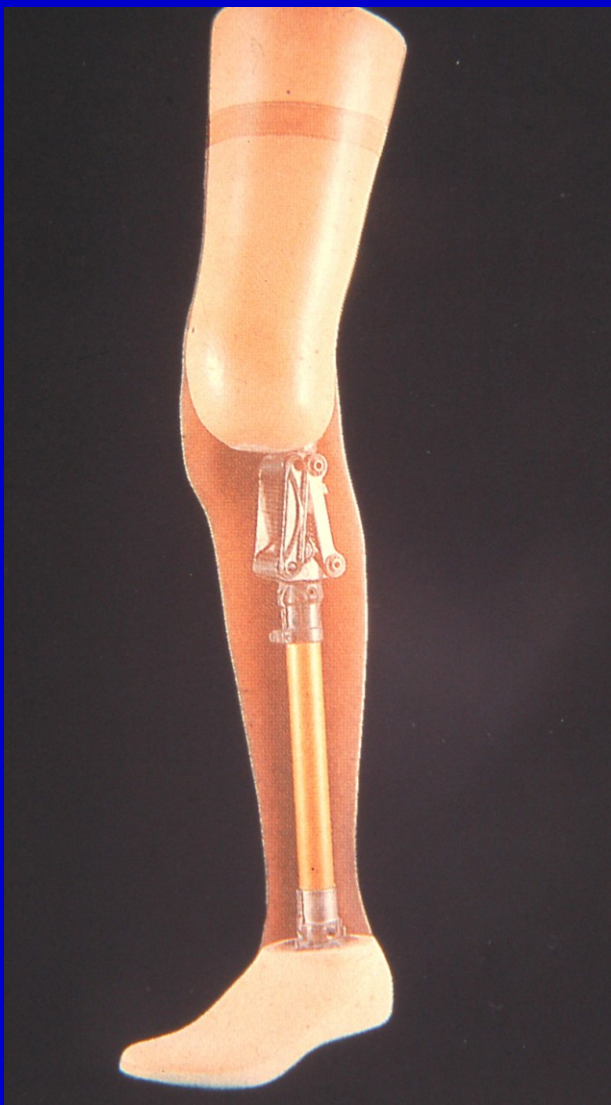Dostatečné množství měkkých tkání  
Sutura rána bez napětí



Obr. 33. Sutura rány, zhojení pahýlu



Obr. 34. RTG snímek po exartikulaci v koleni



Obr. 35. Protéza po exartikulaci v koleni

# Pooperační péče

Tvarování pahýlu elastickým obinadlem

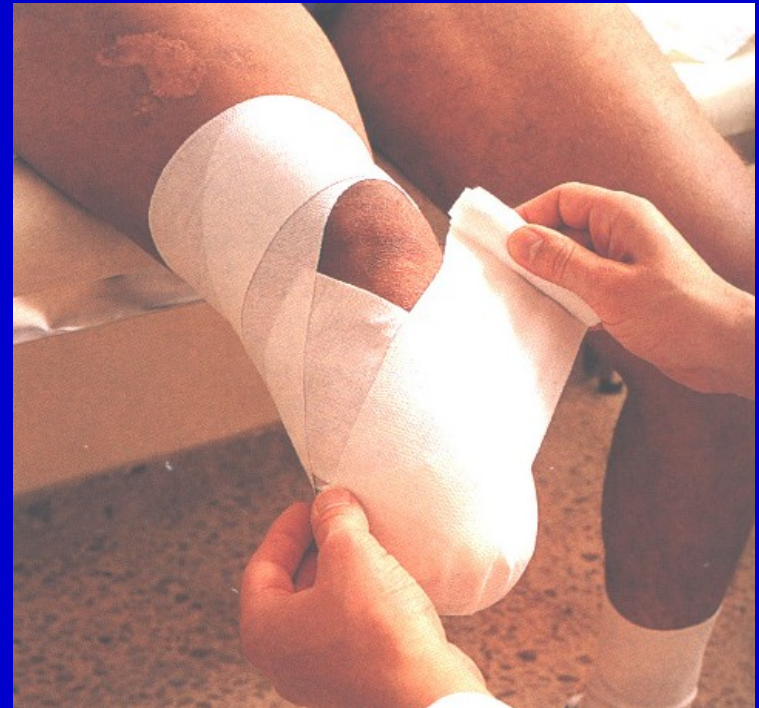Polohování

Prevence flekční kontraktury

Propriocepce

Cvičení na lůžku

Vertikalizace



Obr. 36 Bandážování pahýlu

# Cíl

Kvalitní nosný pahýl  
nášlapného typu

Velký povrch

Dostatečné množství  
měkkých tkání

Silné svalstvo

Svalová rovnováha



Obr. 37.  
Pahýl po amputaci ve stehně