

# Totální náhrada kolena Optimed

Z. Rozkydal

Výukový specialista: Doc. MUDr. Z. Rozkydal, Ph.D.

Garant kurzu|: doc. MUDr. Z. Rozkydal, Ph.D.

Konkrétní výuka: Ortopedie a rehabilitace VLOR7X1

Rozsah a typ výuky: cvičení 45 minut

Význam VJ: cílem je podat základní znalosti o endoprotézách kolenního kloubu

Anotace VJ:

VJ seznamuje s indikacemi, kontraindikacemi, materiály, dělením, prerrequizitami pro dlouhodobou funkci umělé náhrady kolena.

Dále podává informace o možných komplikacích a jejich řešení.

Klíčová slova: totální náhrada kolena

Seznam významných pojmů ve VJ:  
Umělý kloub, totální náhrada kolena

## Learning outcomes:

Student má mít na konci kurzu základní teoretické znalosti o problematice umělé náhrady kolenního kloubu- viz seznam VJ.

Z praktických dovedností má mít teoretické znalosti o materiálech, dělení, indikaci a kontraindikaci k totální náhradě kolena. Má mít přehled o možných komplikacích a způsobech jejich řešení zvláště u periprotetických infekcí. Má mít znalosti o limitech z hlediska běžných denních aktivit a o posudkovém hodnocení.

Doporučené studijní zdroje:

Ortopedie: Pavel Janíček, CSc. a kol.

Masarykova univerzita, Lékařská fakulta. Brno, 2007.

ISBN 978-80-210-4429-6.

Ortopedie pro studenty lékařských a zdravotnických fakult:

Jiří Gallo a kol., Univerzita Palackého v Olomouc, 2011.

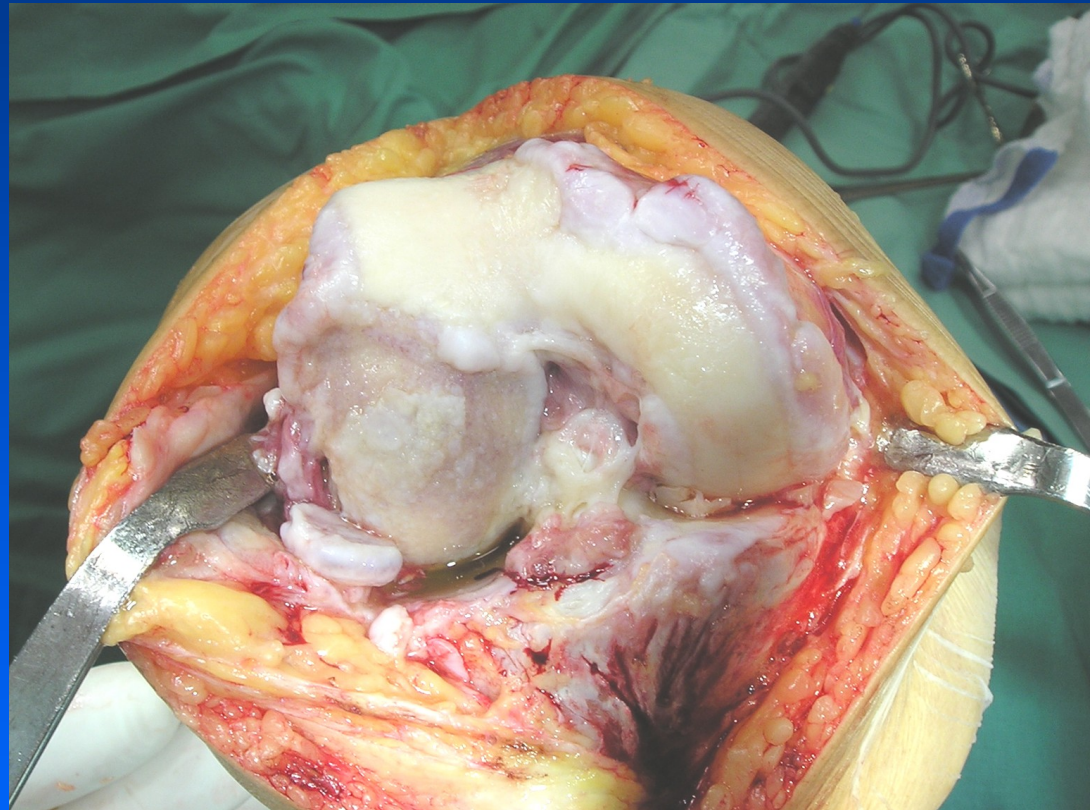
ISBN 978-80-244-2486-6.

# Indikace k totální náhradě kolena

Bolestivý stav, který nereaguje na konzervativní léčbu

Již nejsou indikovány zachovné operace kolena

Snížený životní komfort



# Indikace

Osteoartróza

- primární

- sekundární

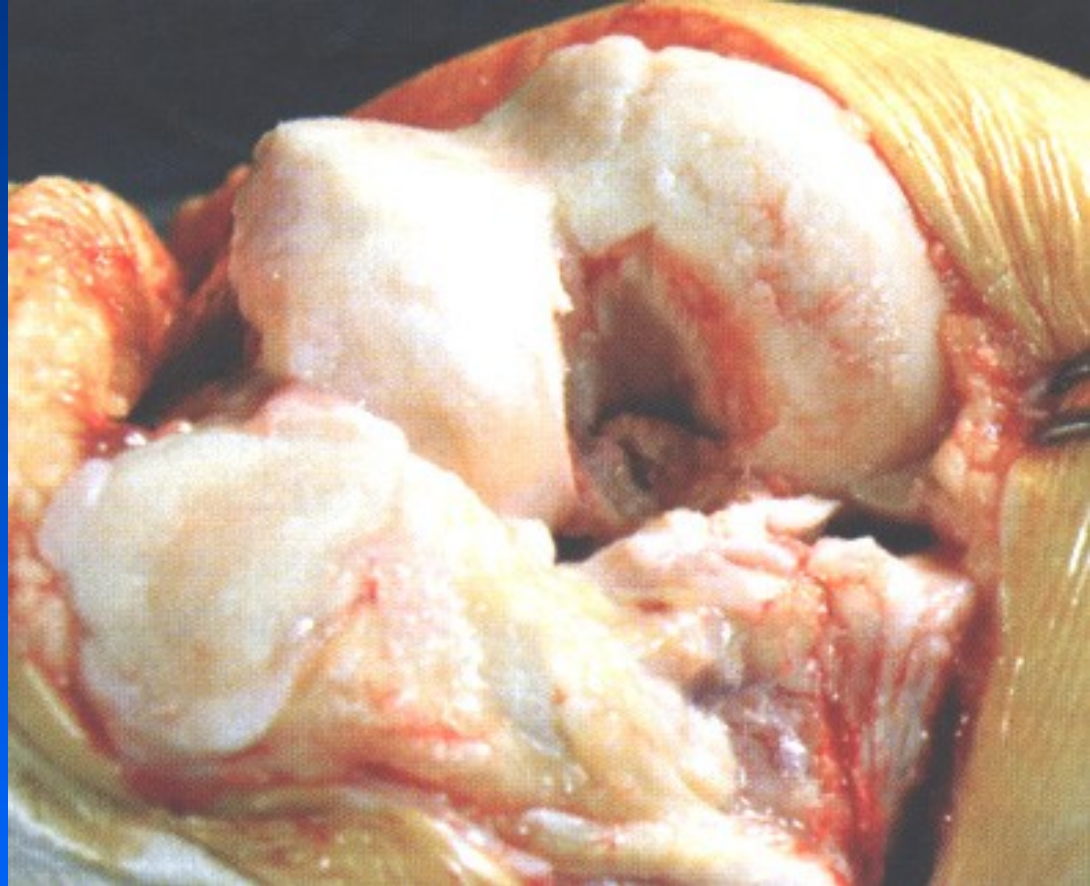
Aseptická nekróza kondylu

Revmatoidní arthritida

Psoriatická arthropatie

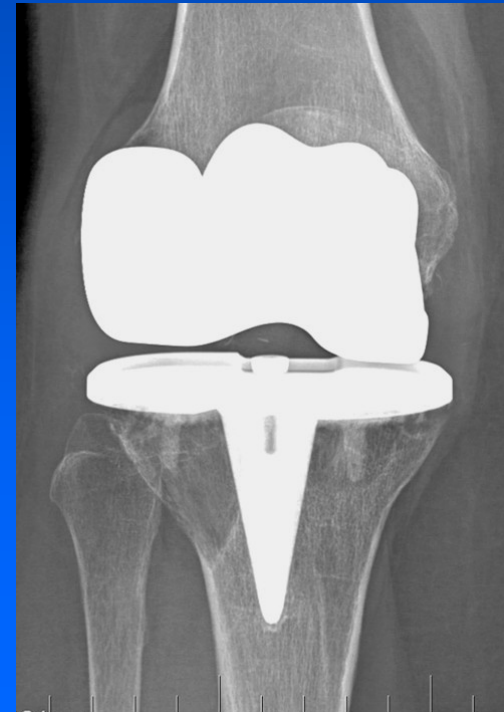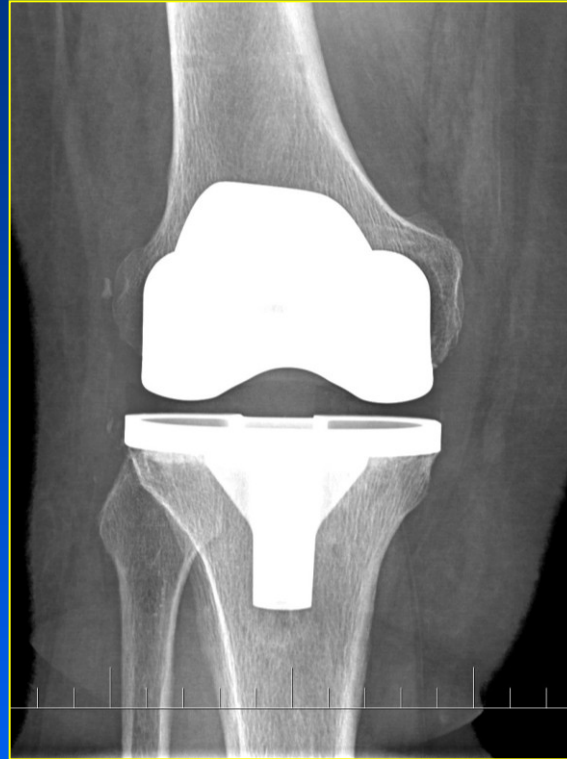Tumory

Haemofilická arthropatie



# Totální náhrada kolena

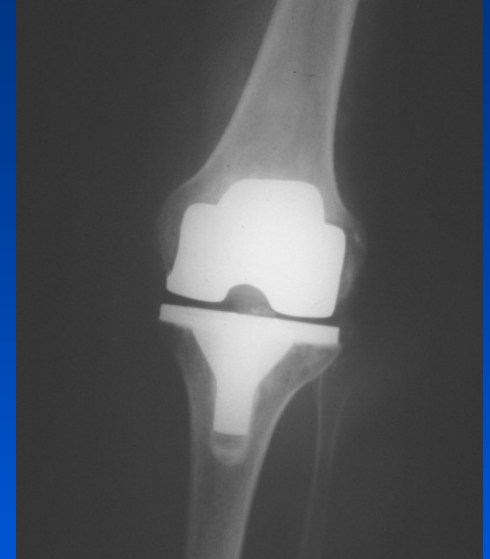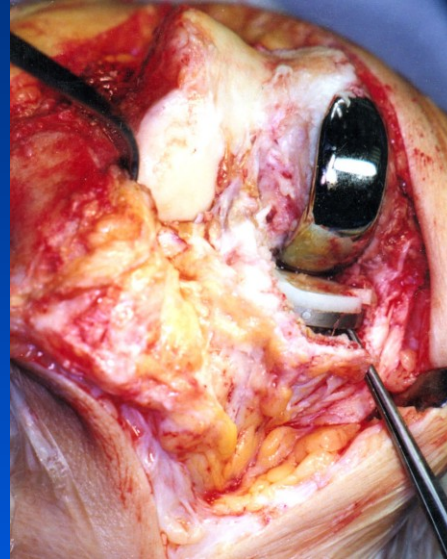
- Cementované
- Hybridní
- Necementované





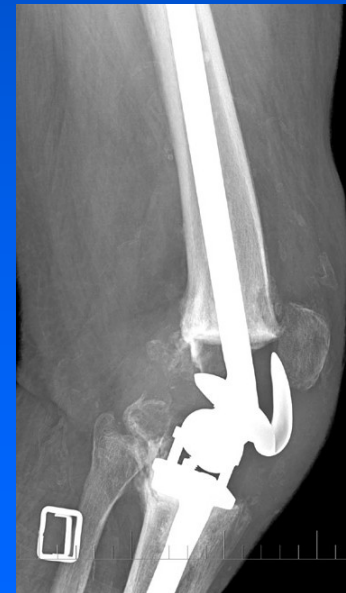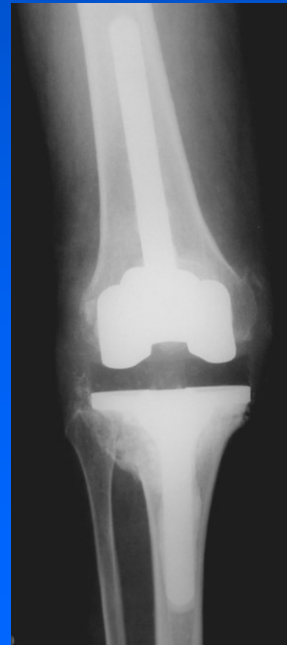
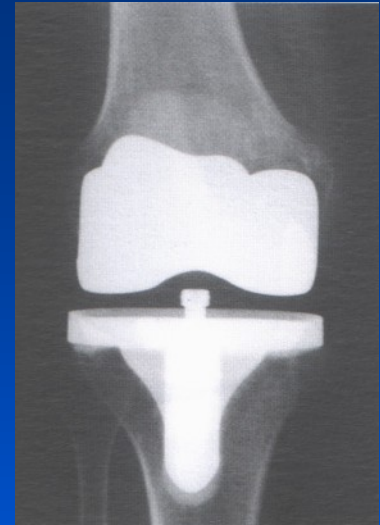
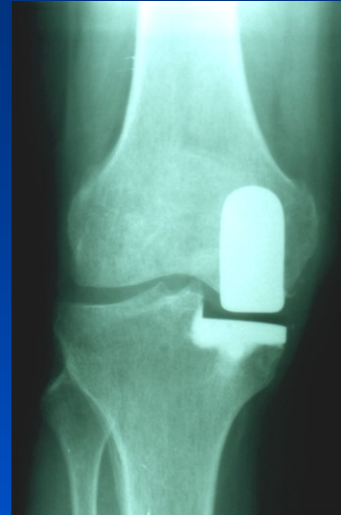# Totální náhrada kolena

- Unikompartmentální
- Bikompartmentální
- Trikompartmentální

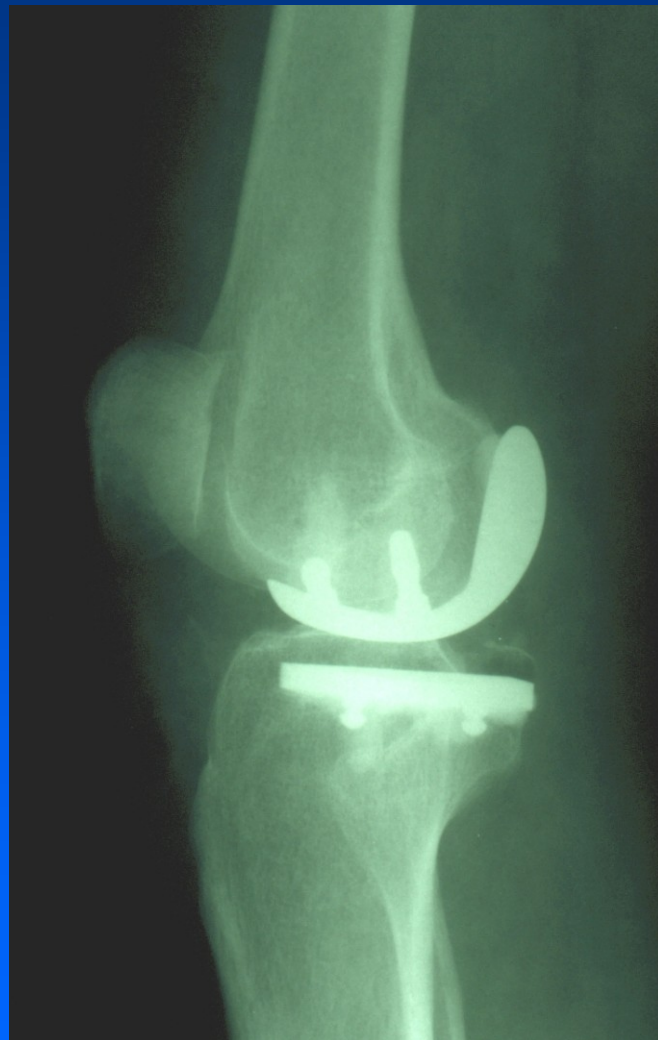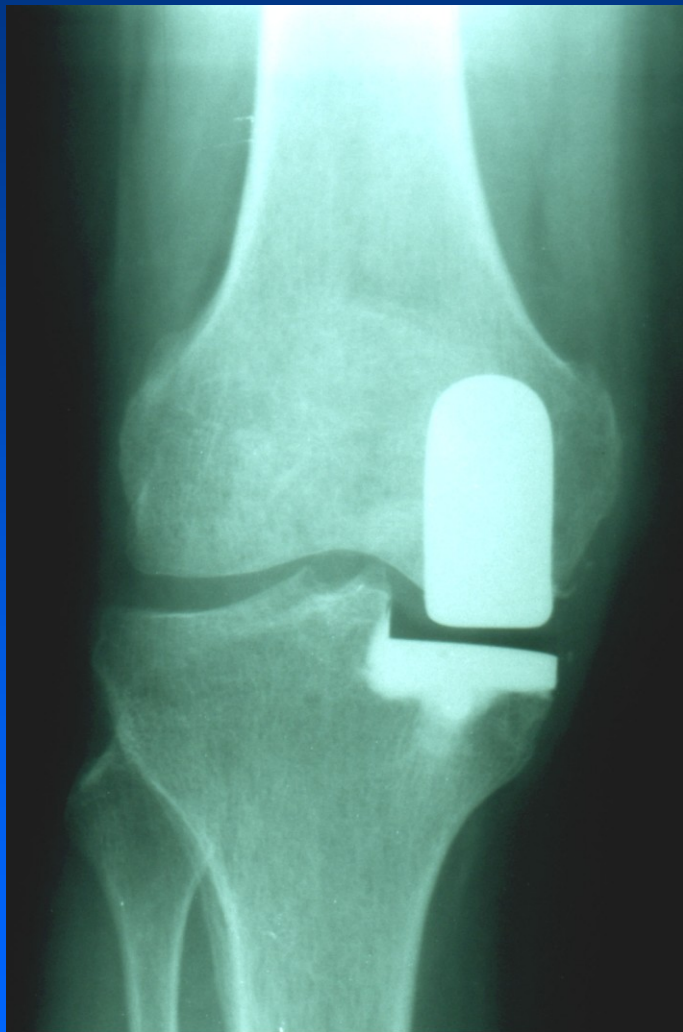


# Totální náhrada kolena

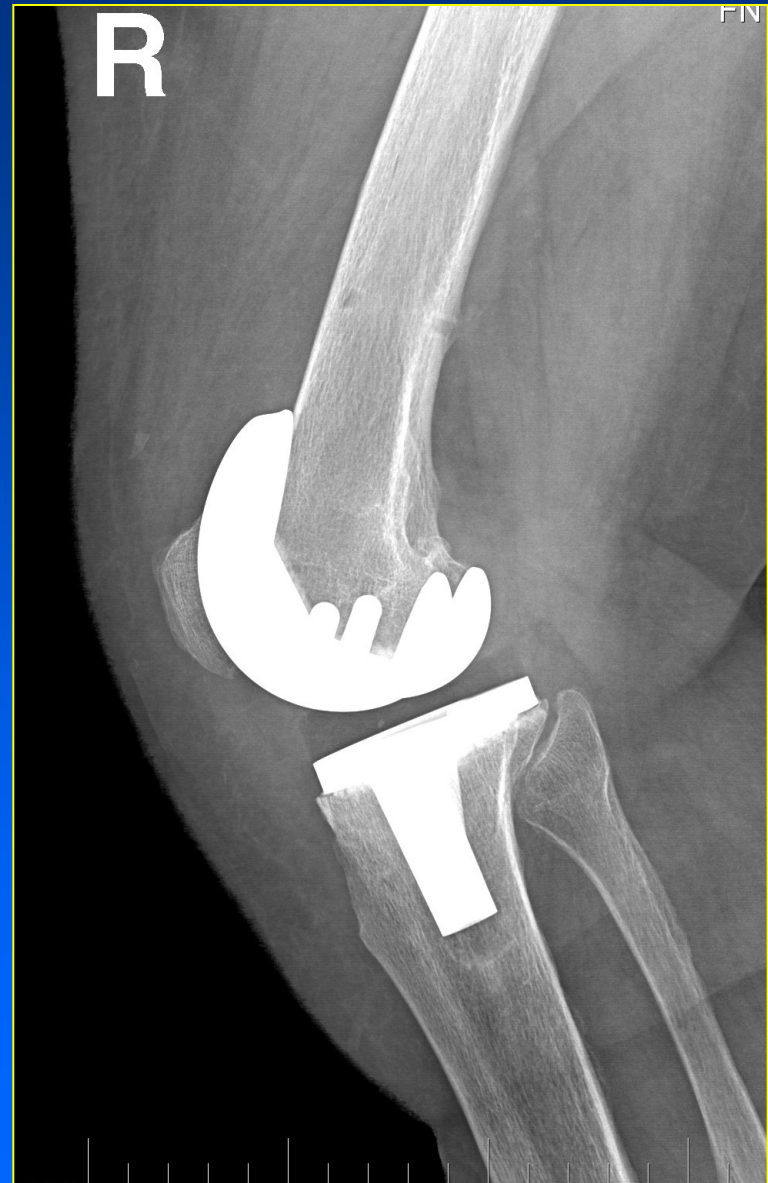
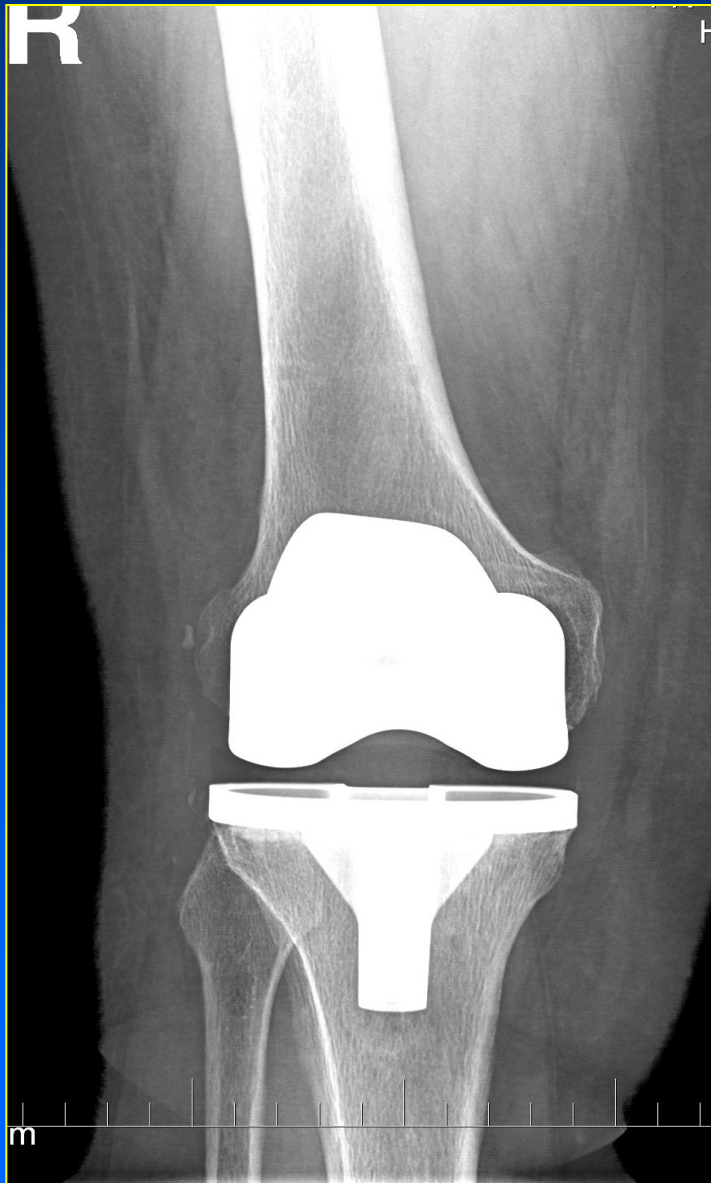- Unikondylární
- Kondylární
  - zachování PCL
  - náhrada PCL
- Kondylární s dříky
- Šarnýrový
- Tumorózní



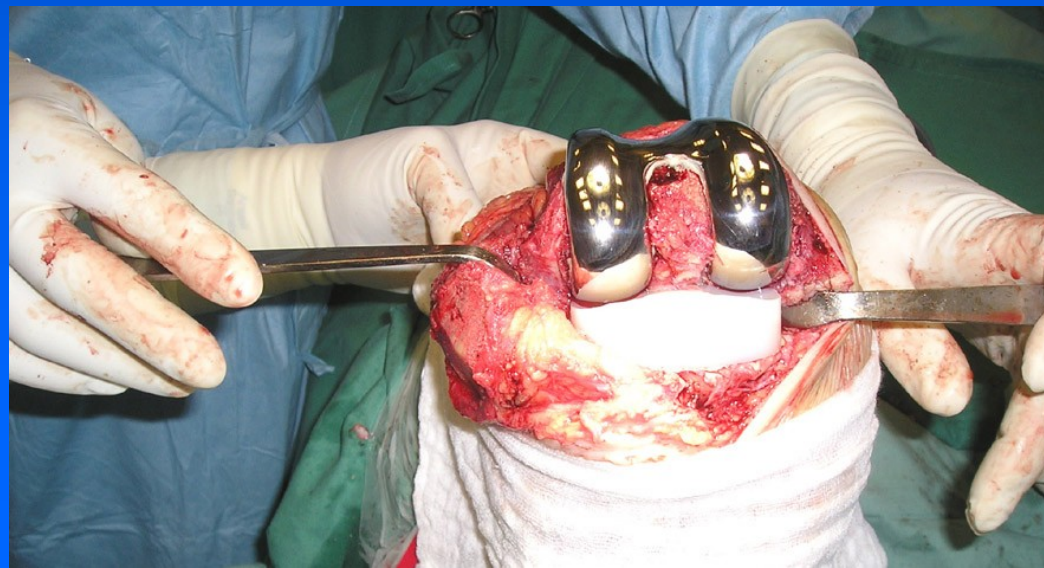
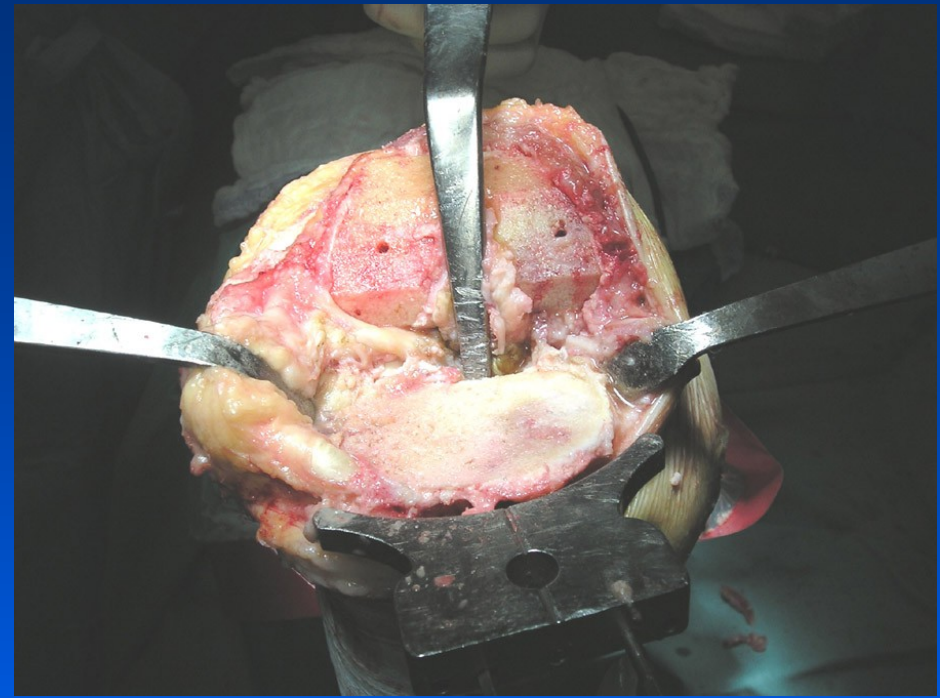
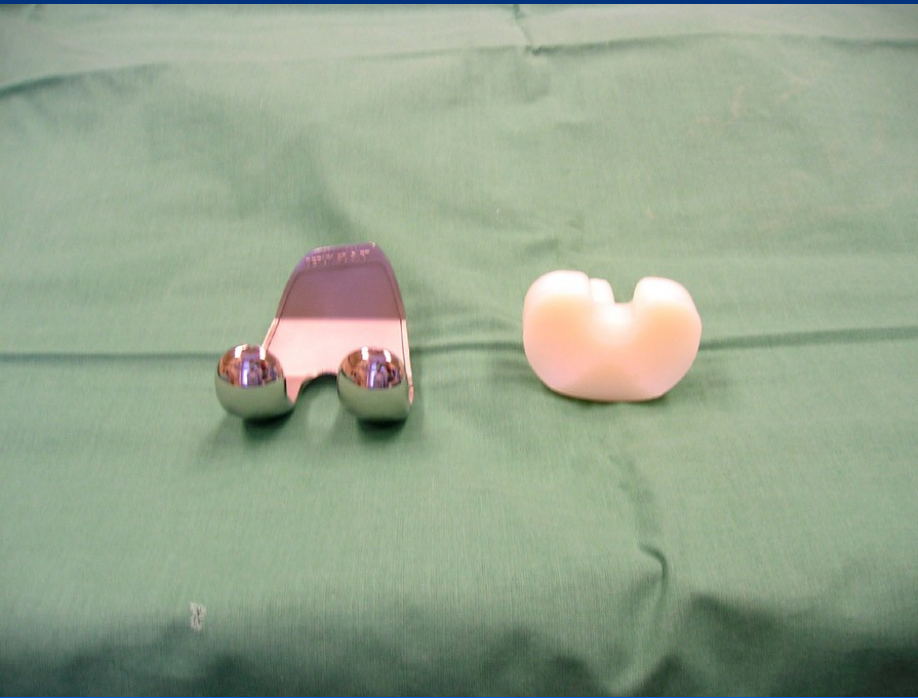
# Unikondylární náhrada



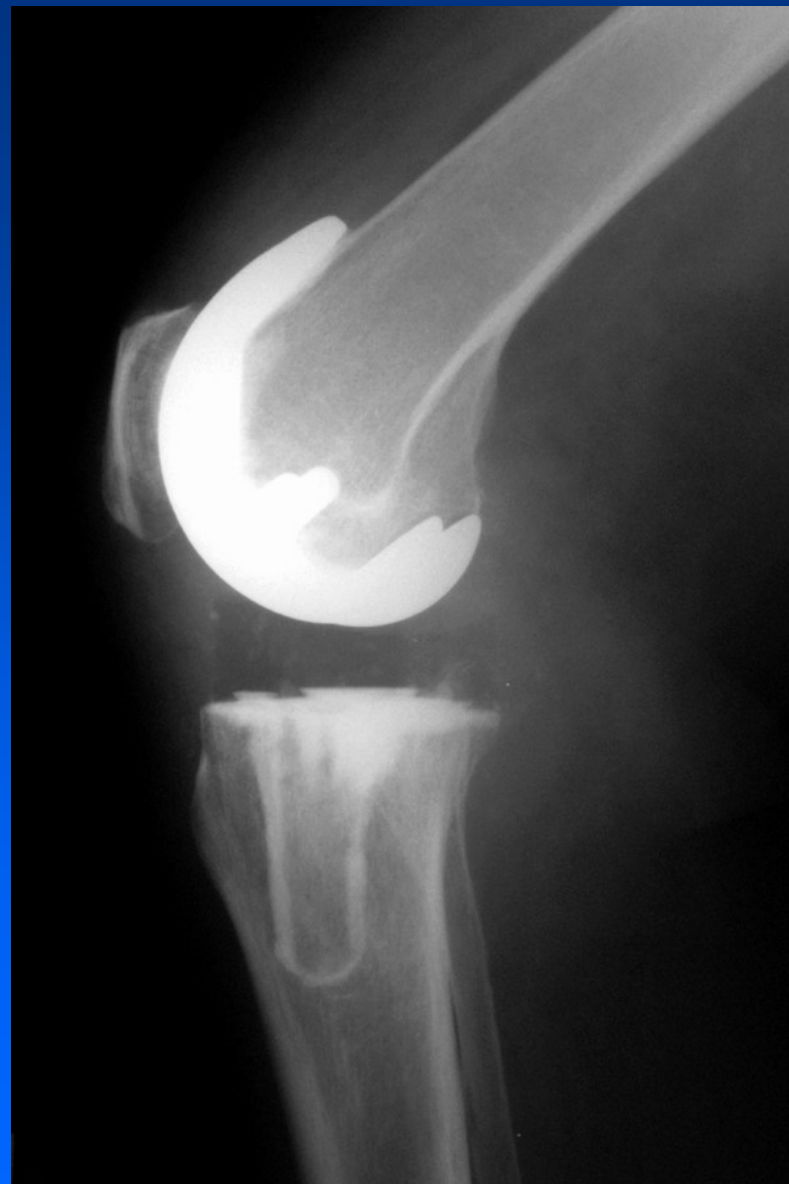
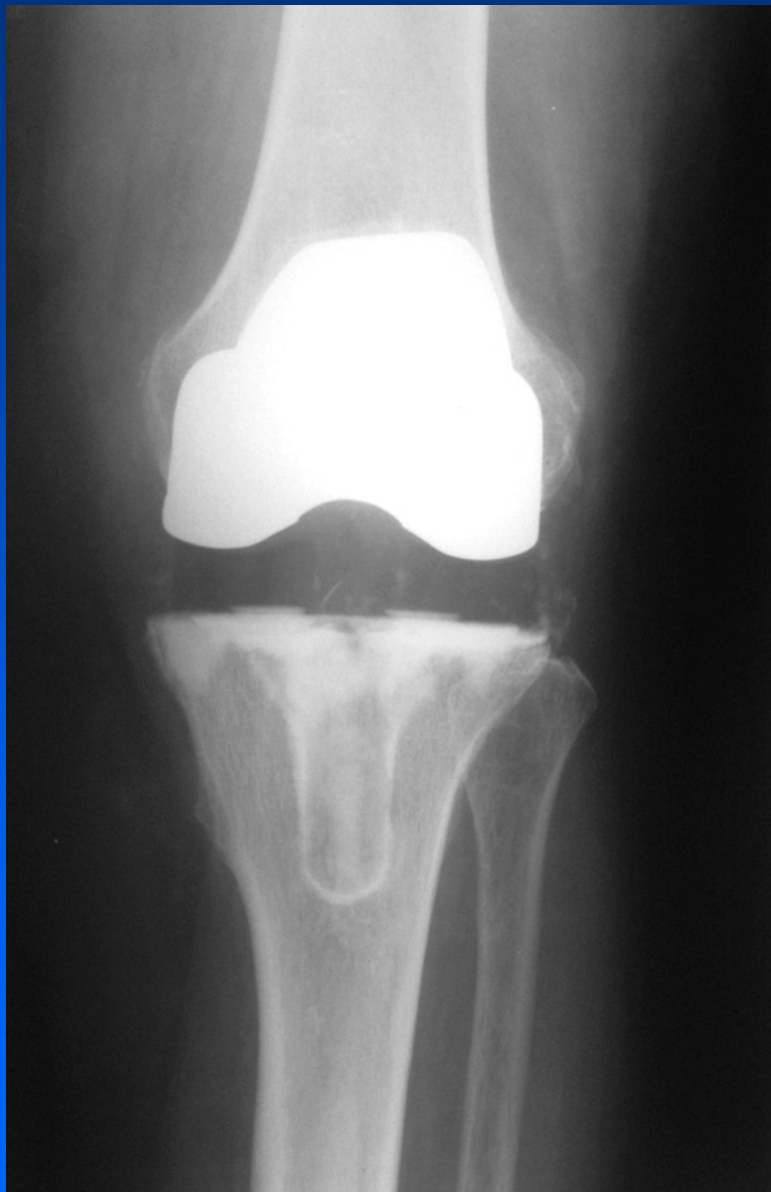
# Kondylární náhrada – zachování PCL



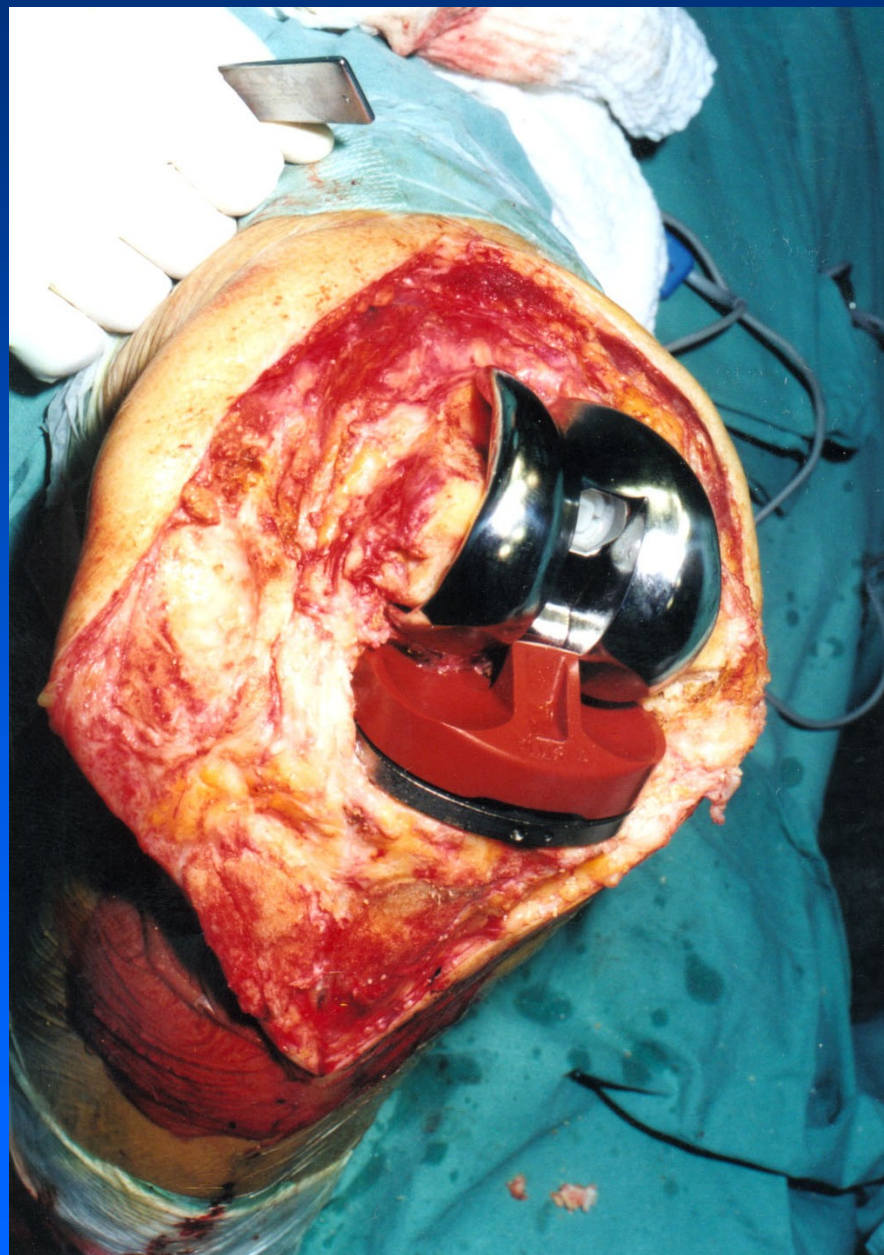
# TP kolena – all poly varianta



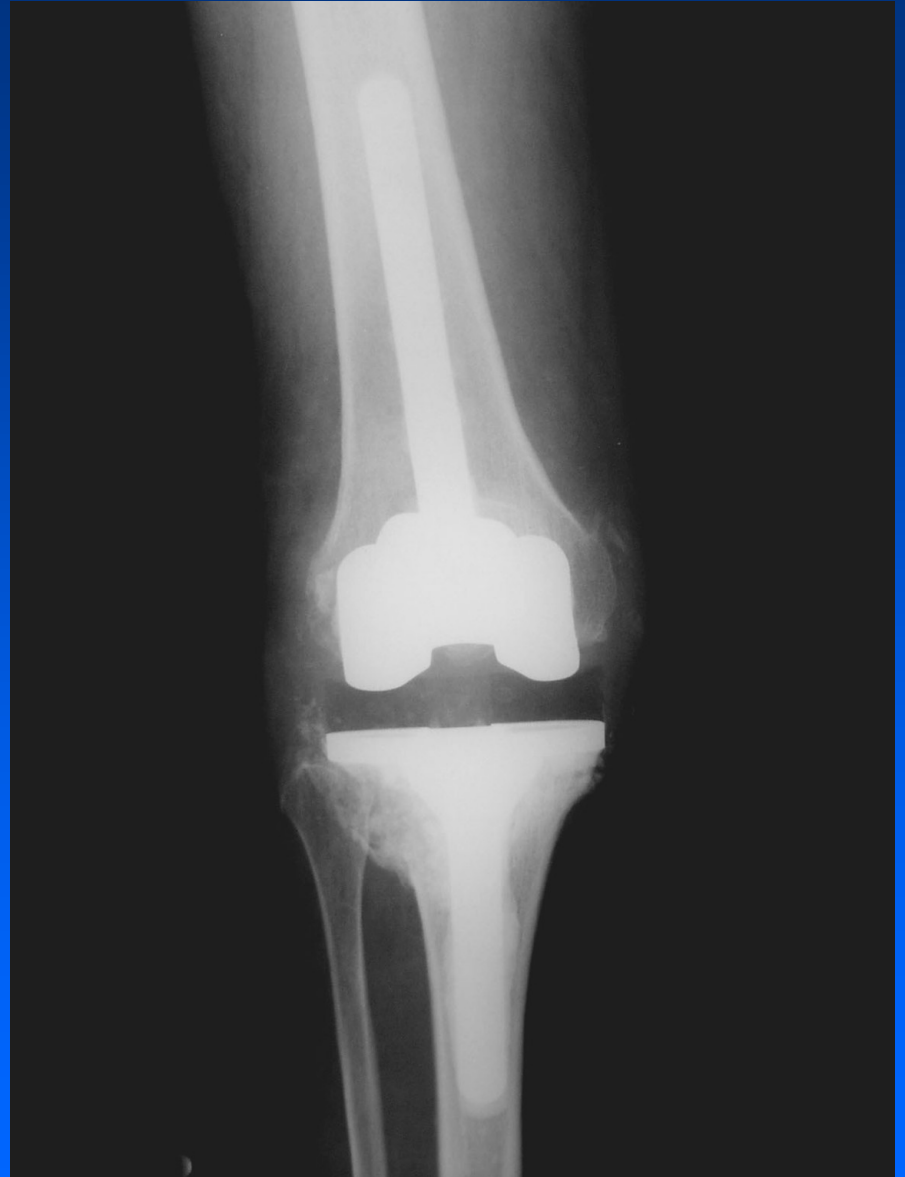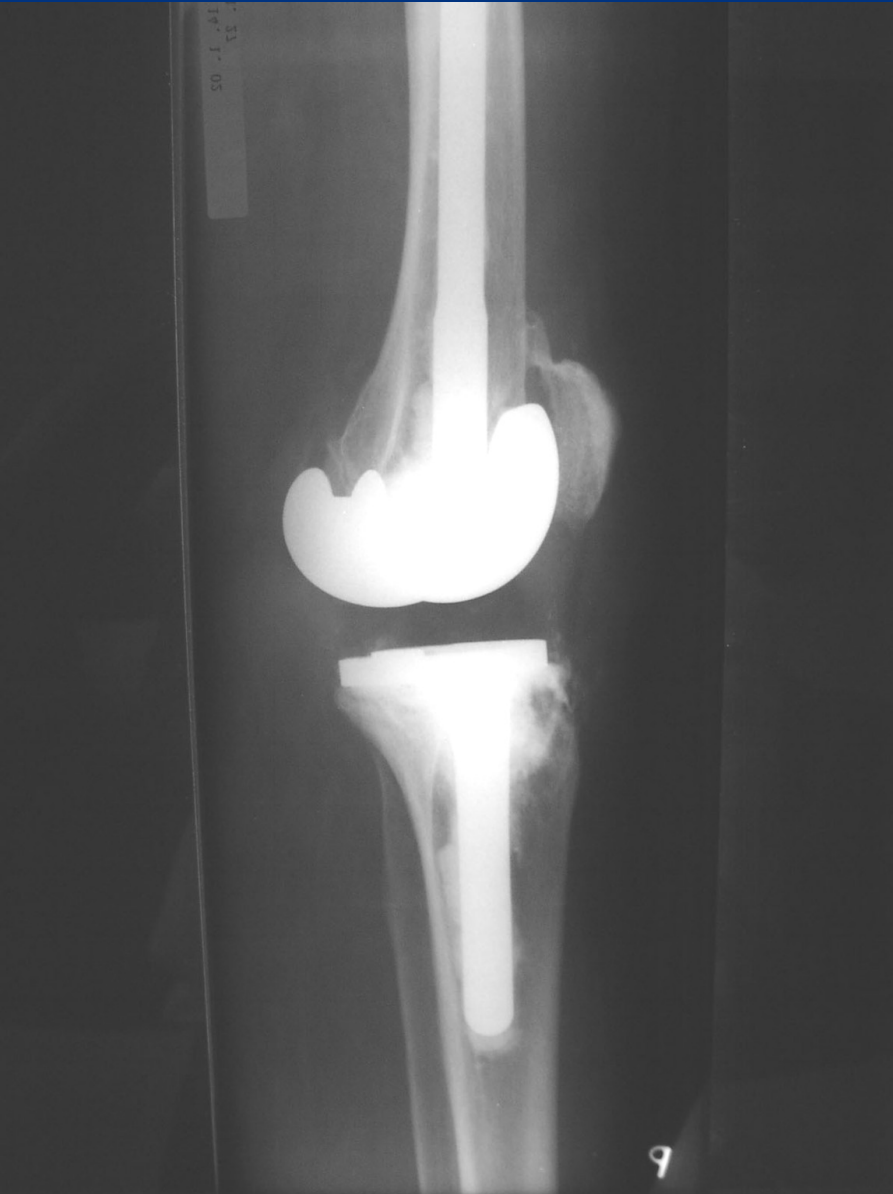# TP kolena – all poly varianta



# Kondylární TEP kolena – náhrada PCL

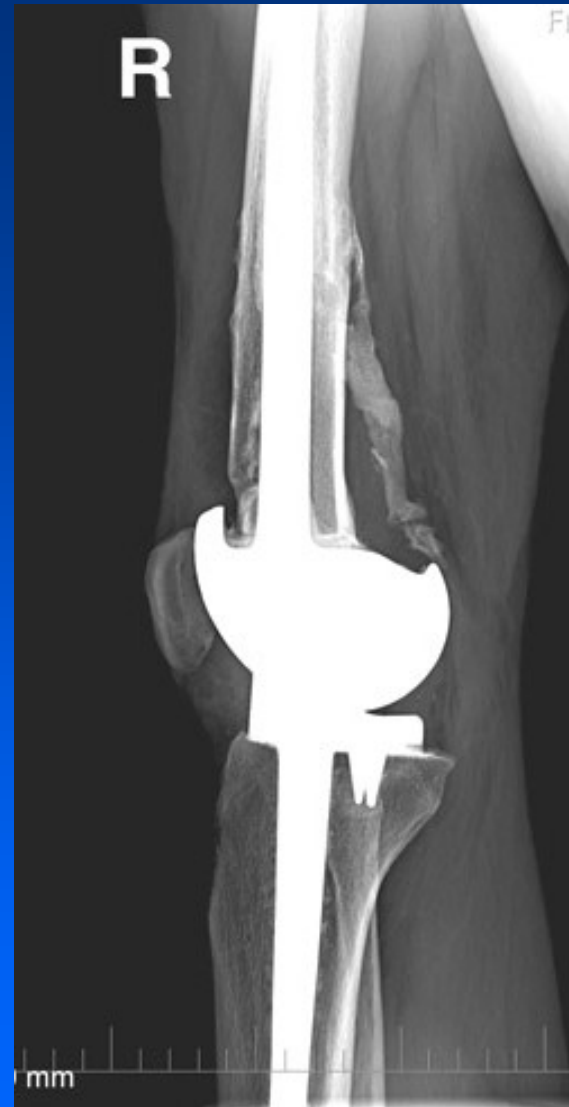
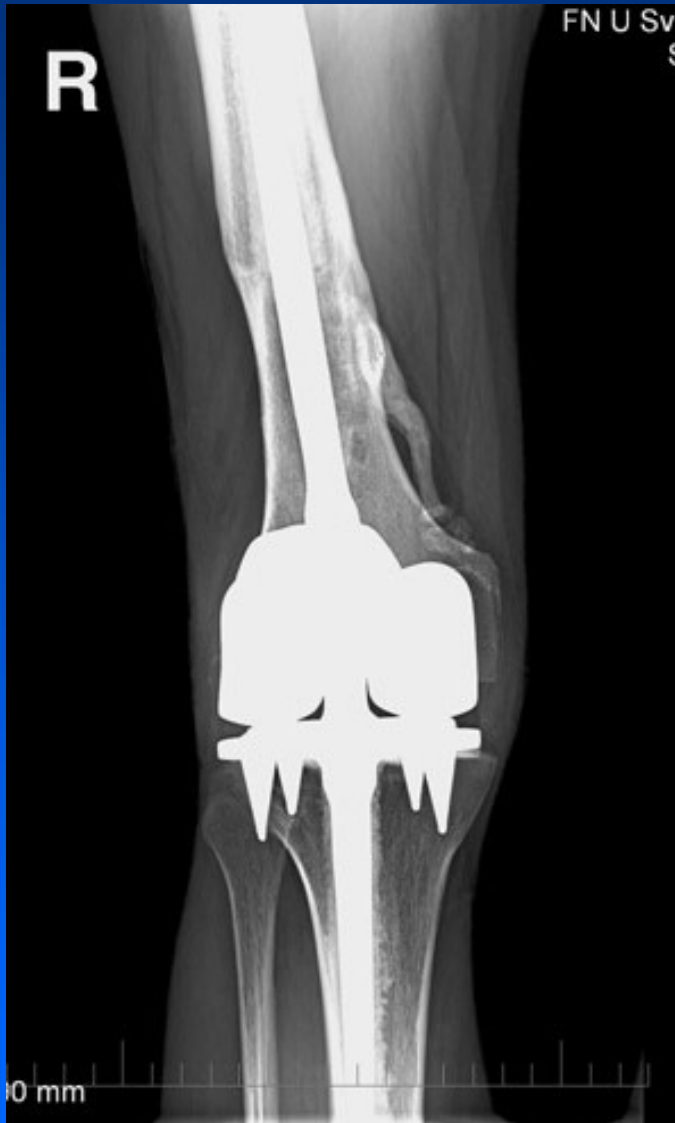

# Kondylární náhrada s dřívky



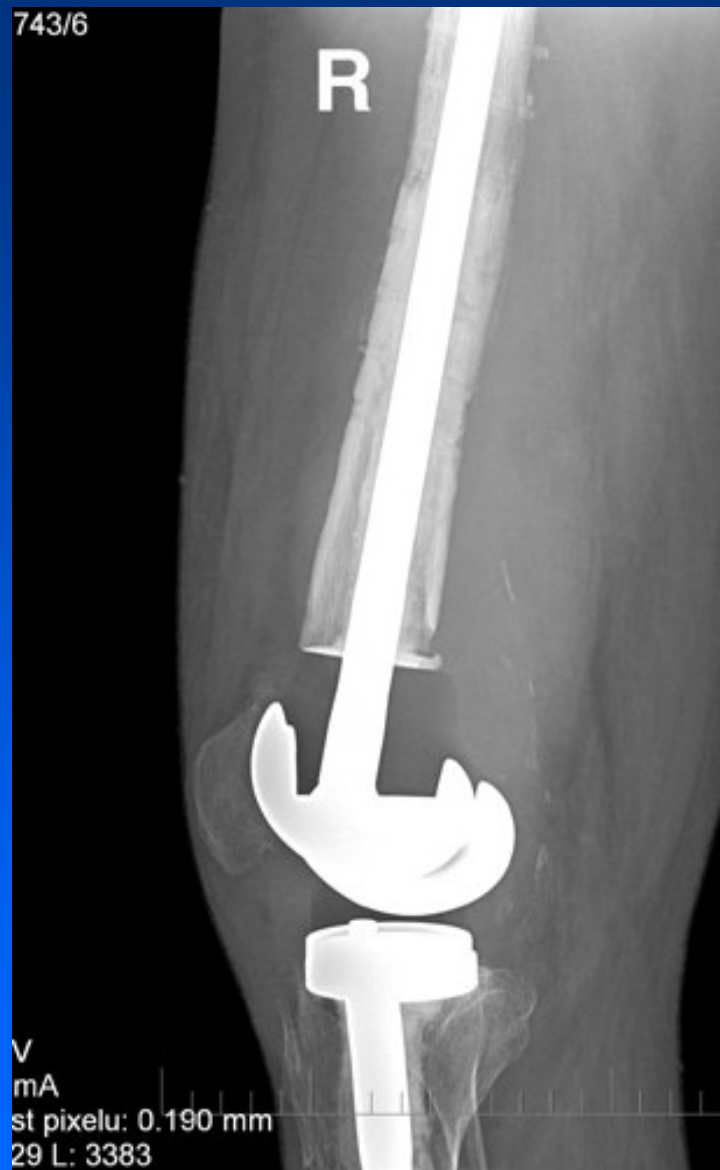
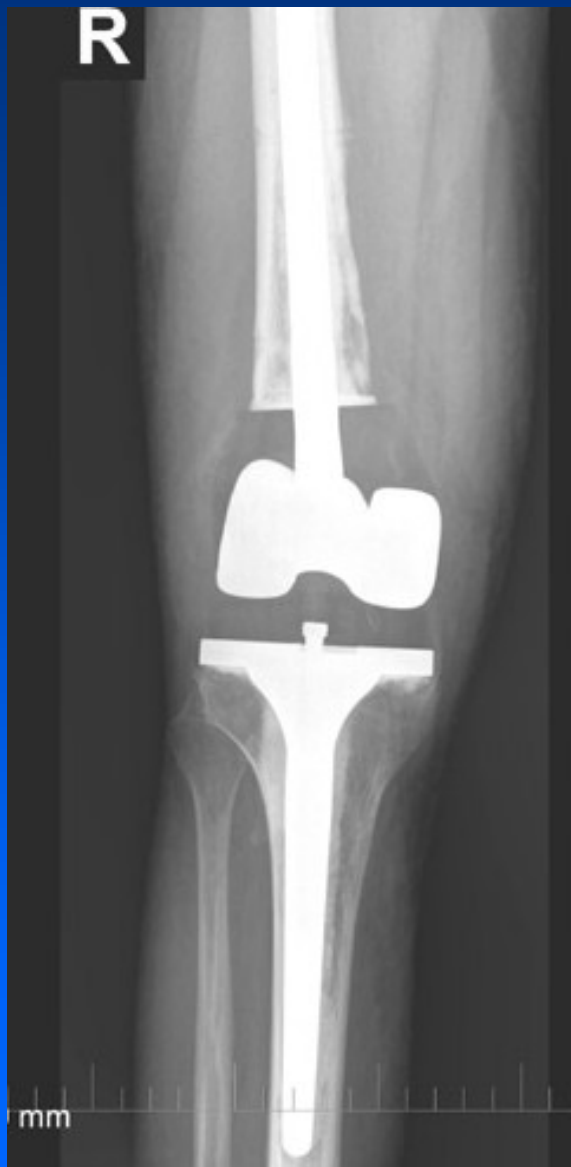
# Tumorózní TP kolena

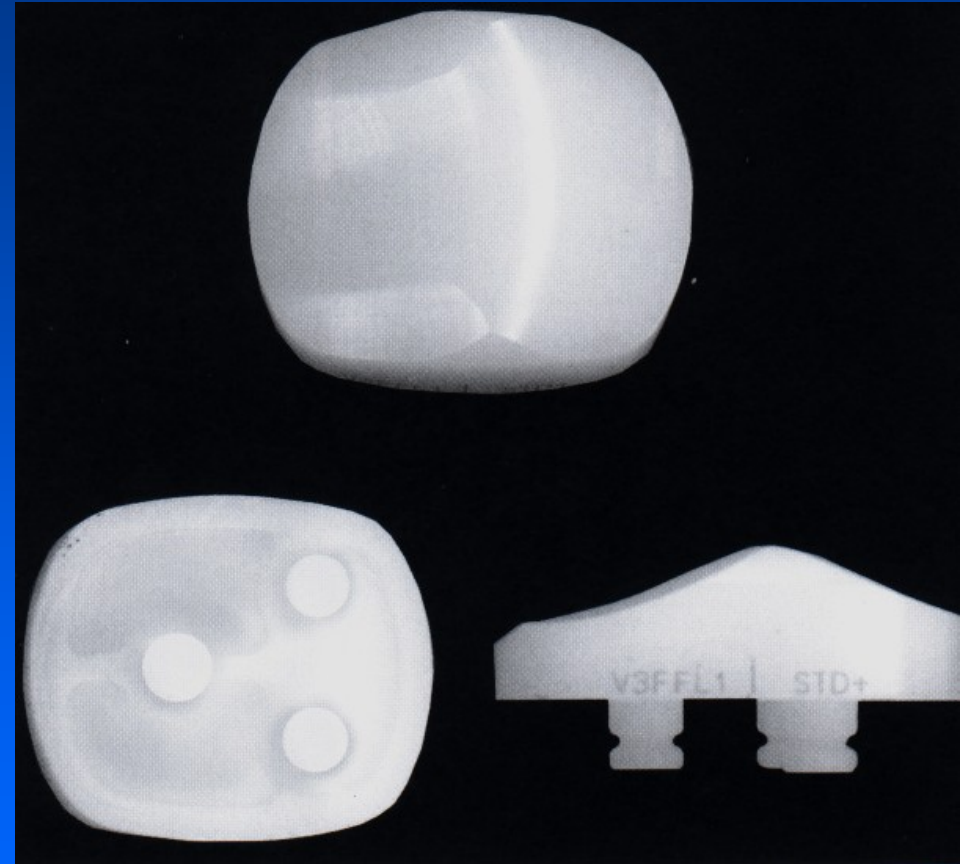
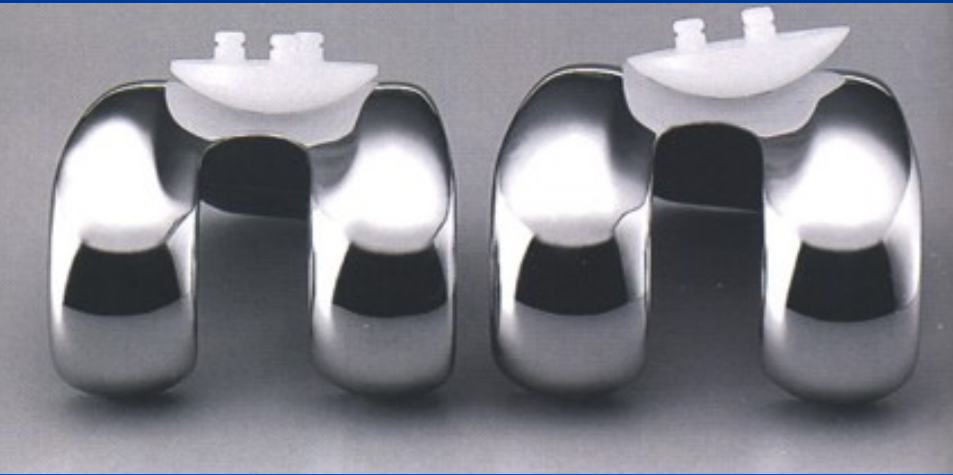


Kompozitní TKA

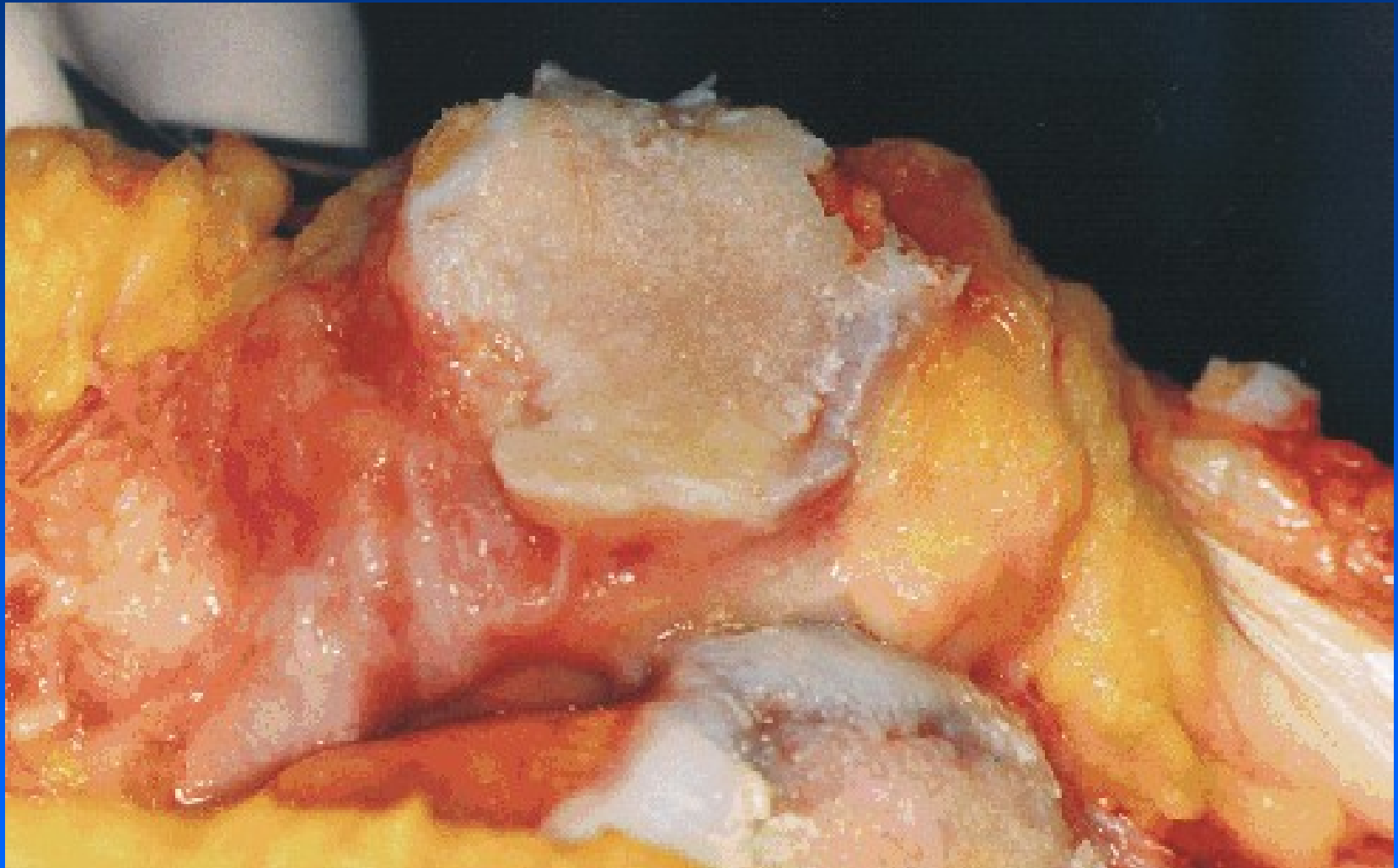# Tumorózní TP kolena



# Náhrada pately



# Ošetření pately bez náhrady - odstranění osteofytů



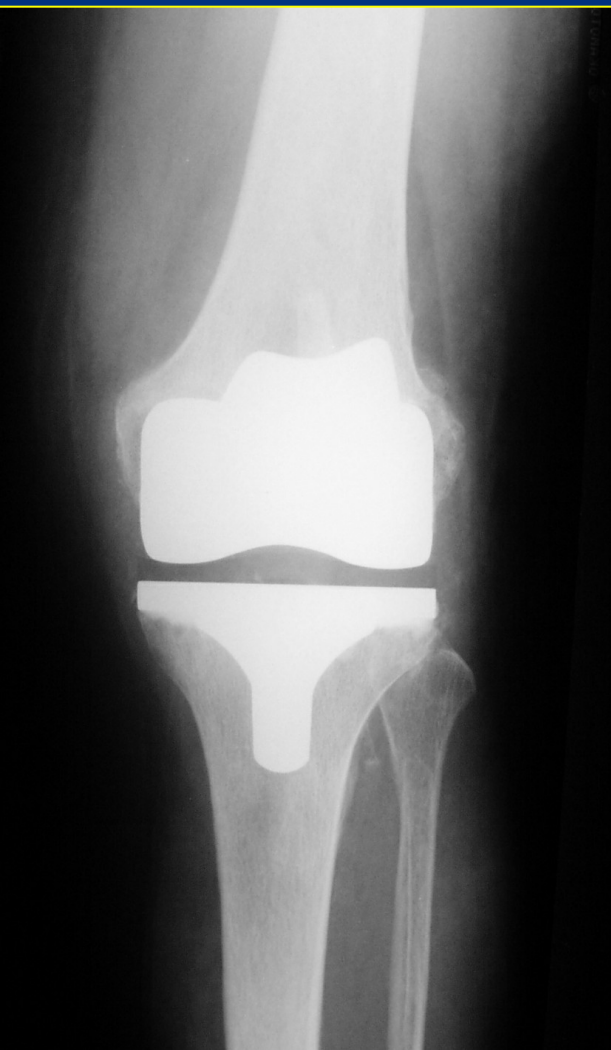## Fixní plató



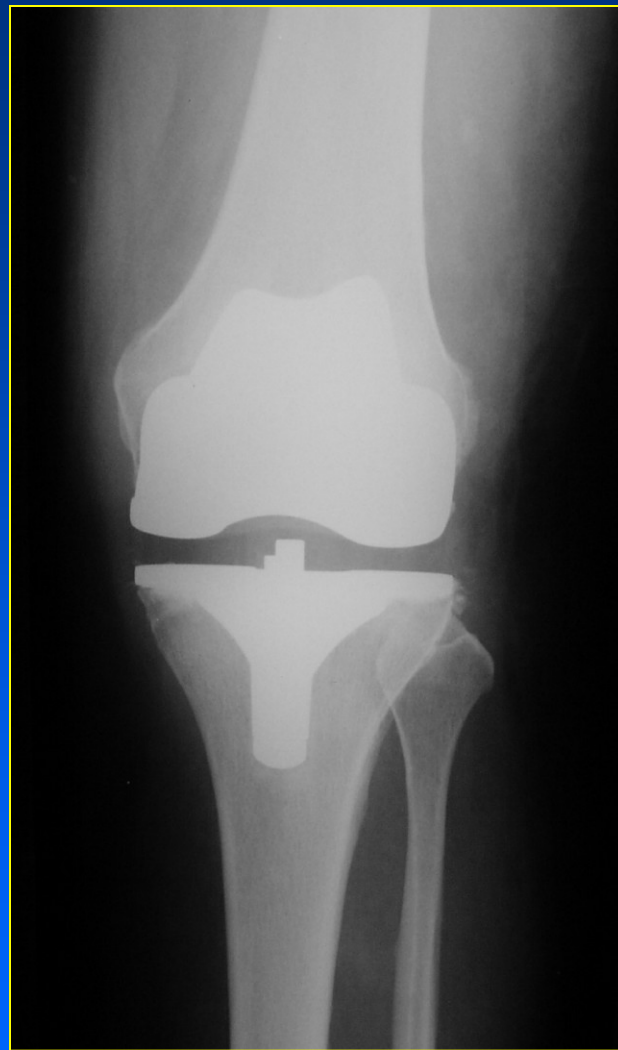## Rotační plató



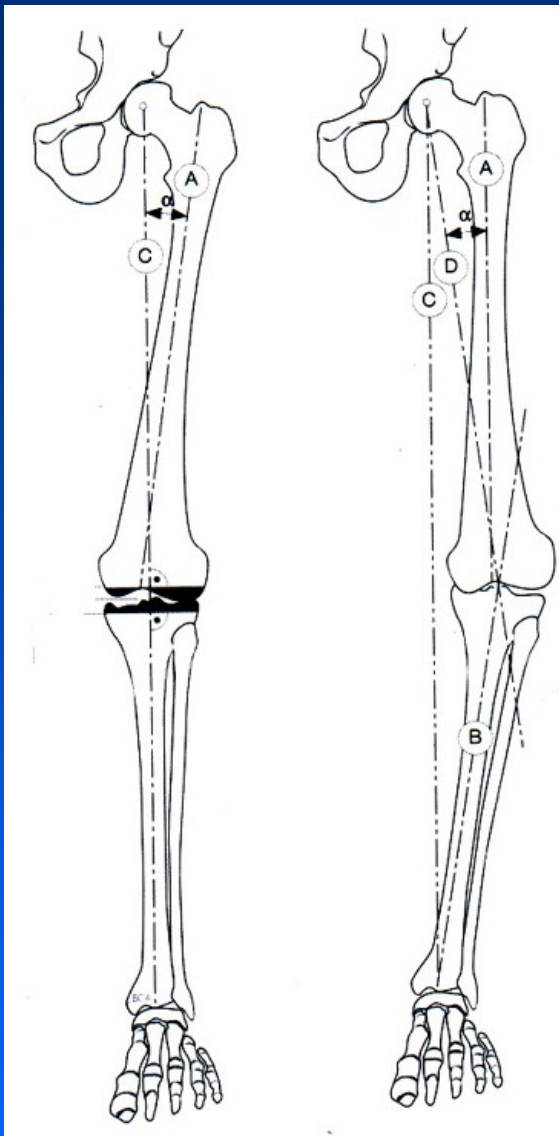
# RTG



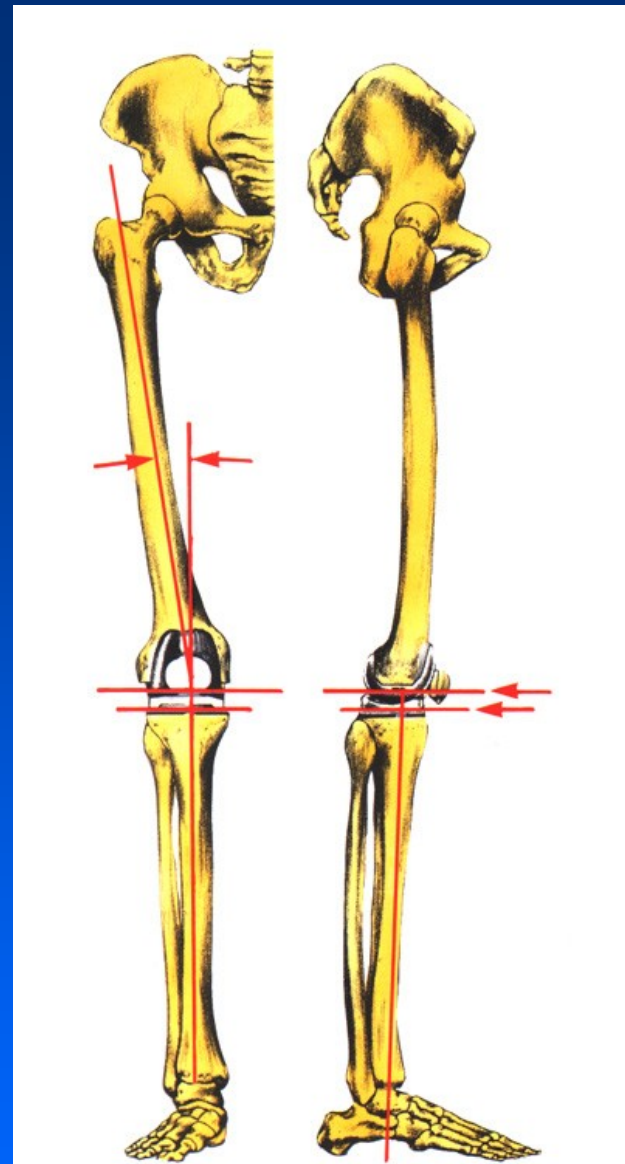
Fixní plateau



Rotační plateau

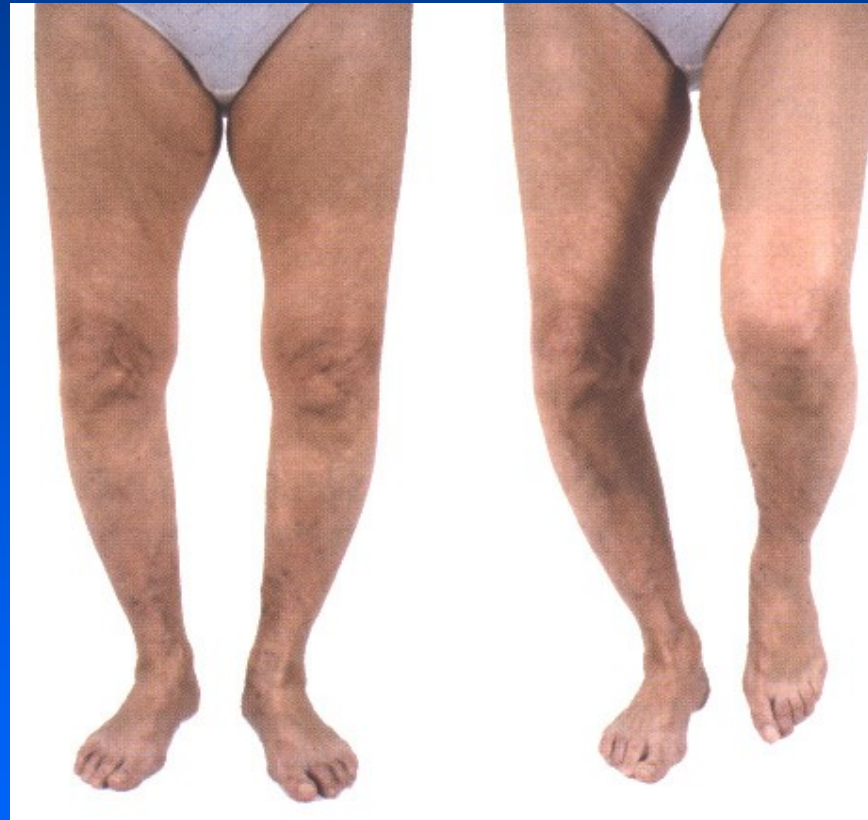
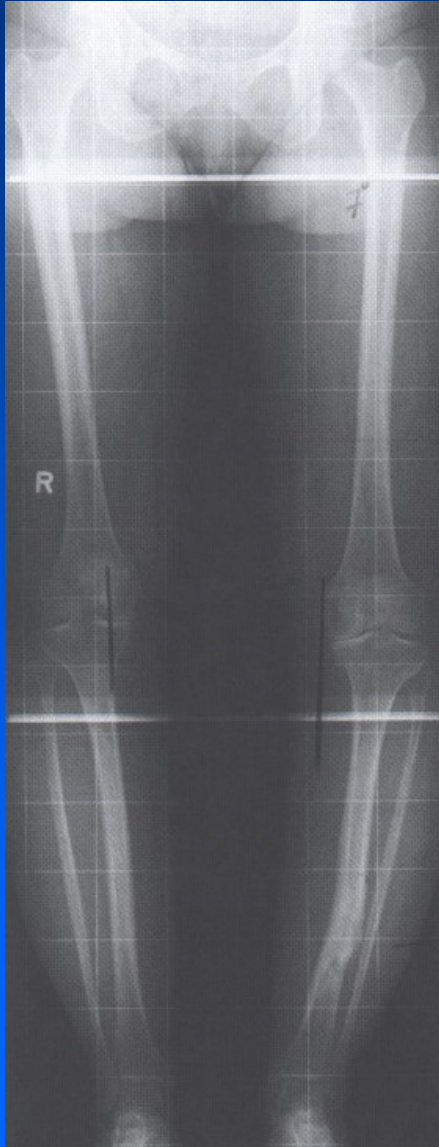
Mechanická osa DK

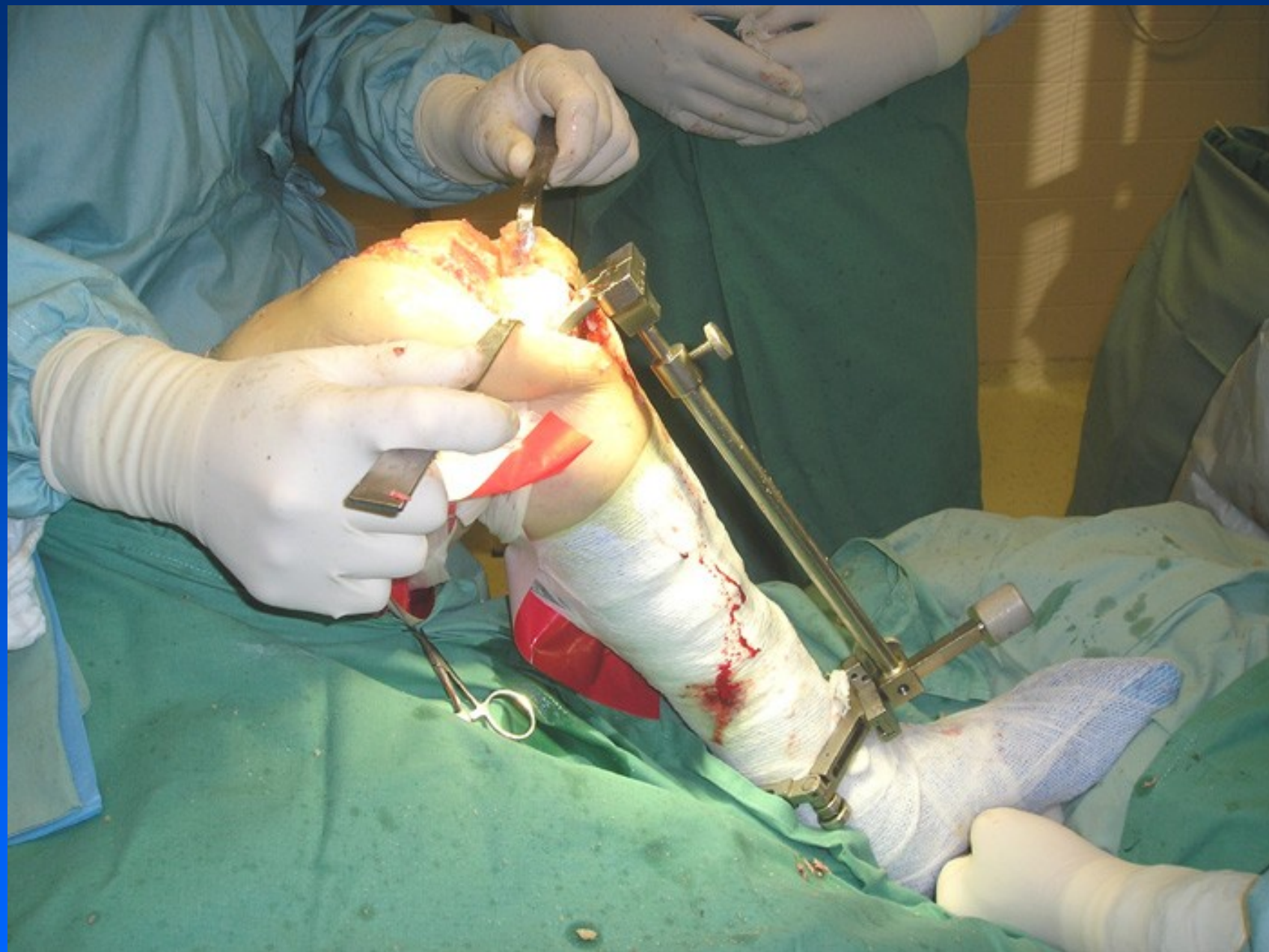


Anatomická osa DK

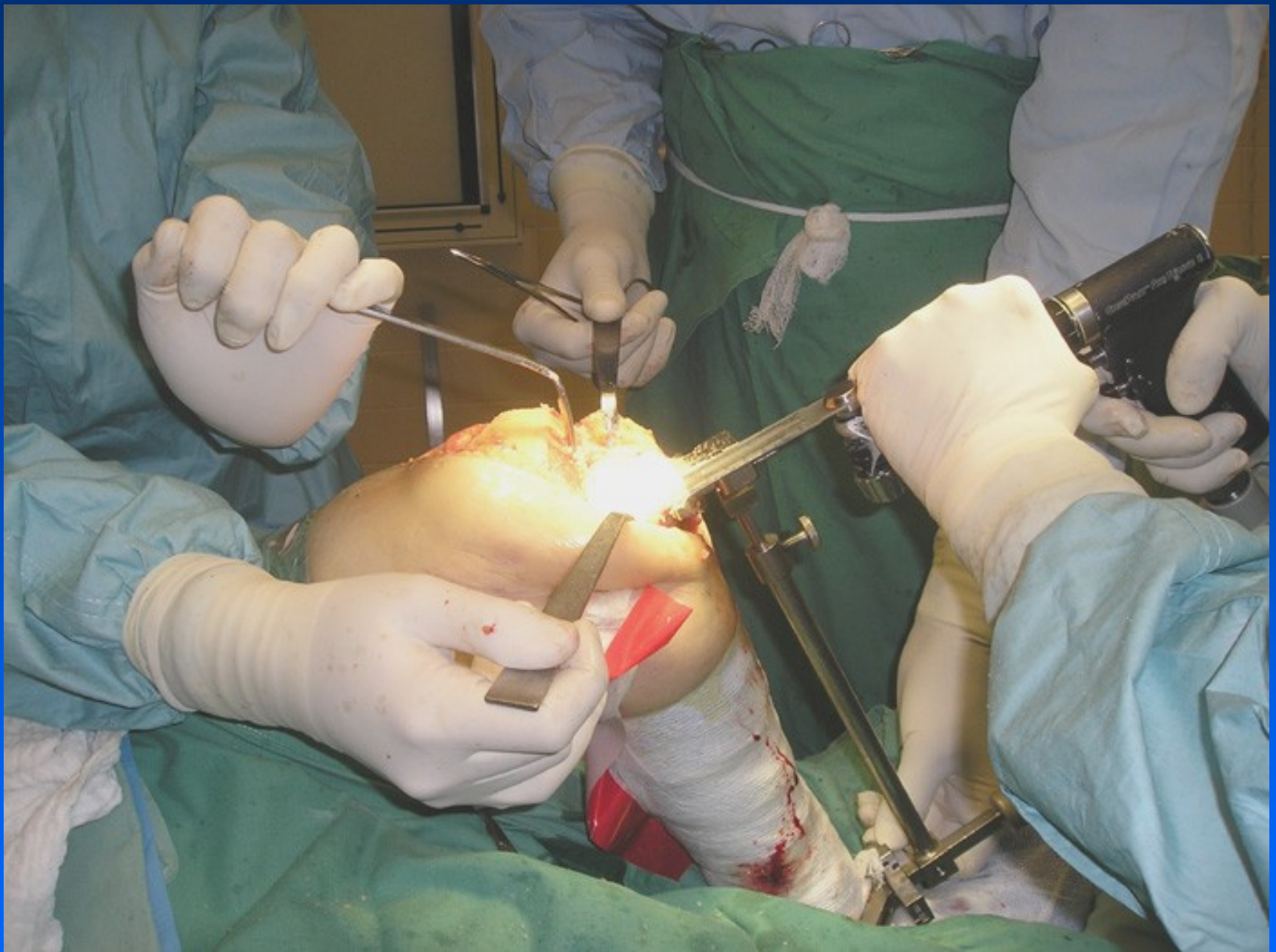
# RTG snímek ve stoje



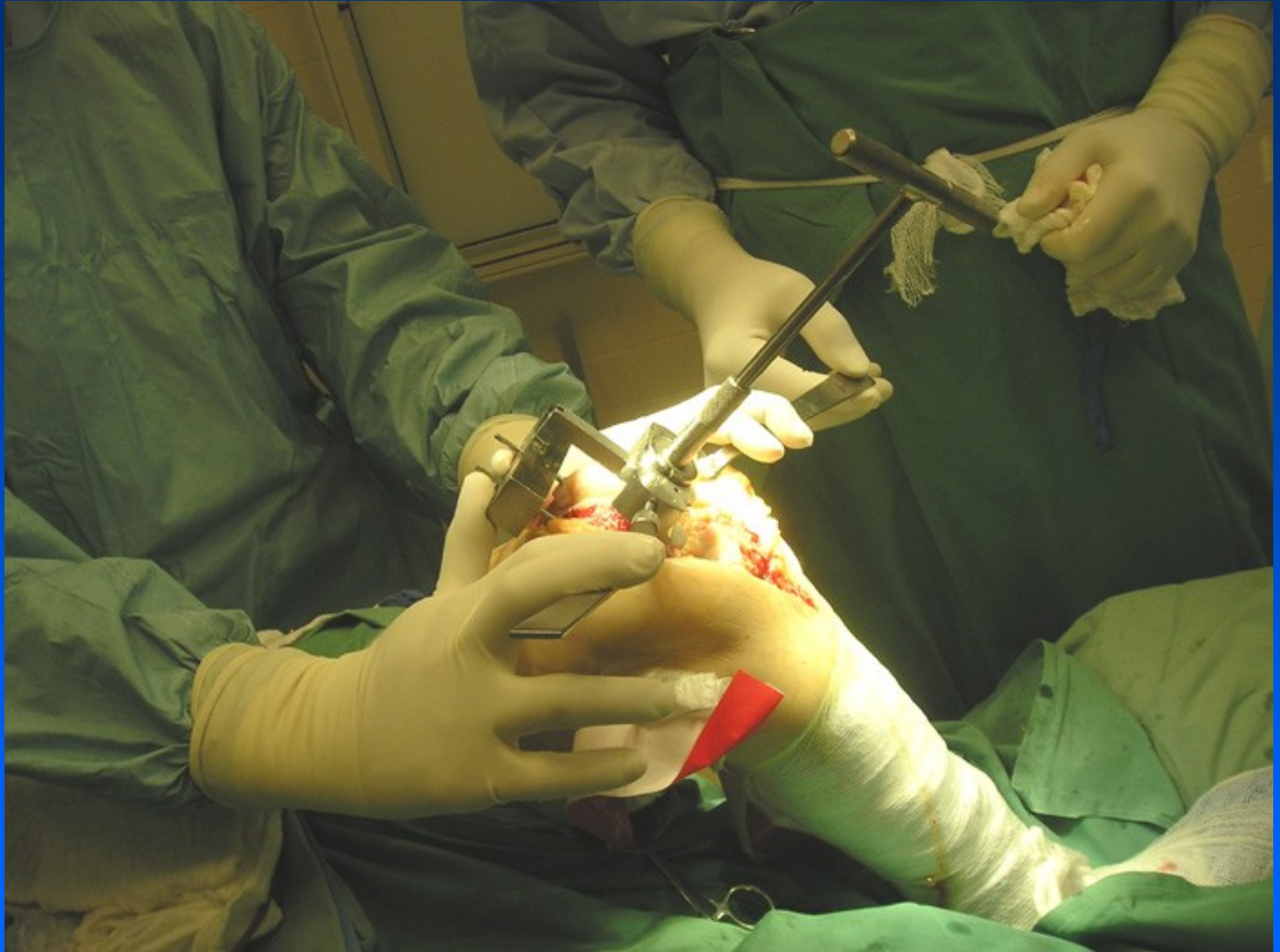



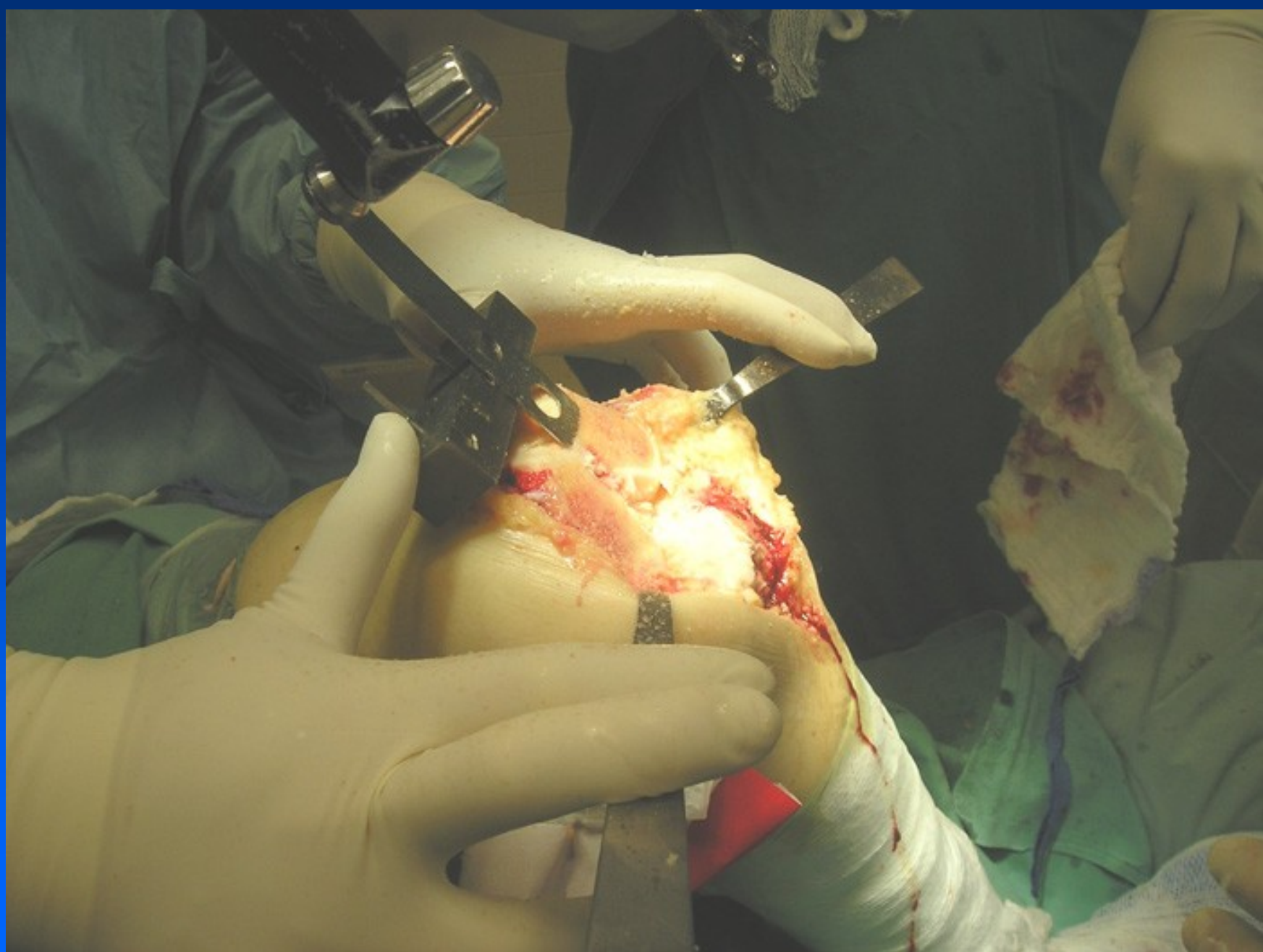
Zevní cílič osy tibie



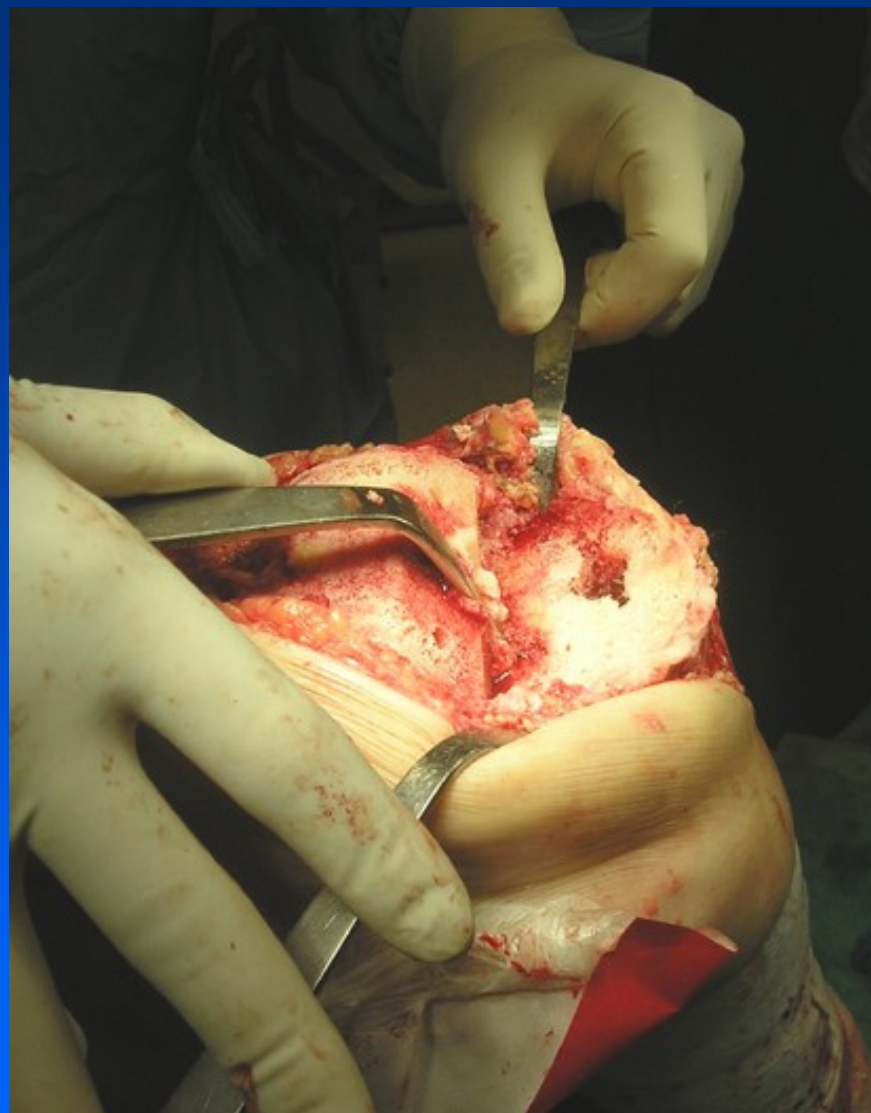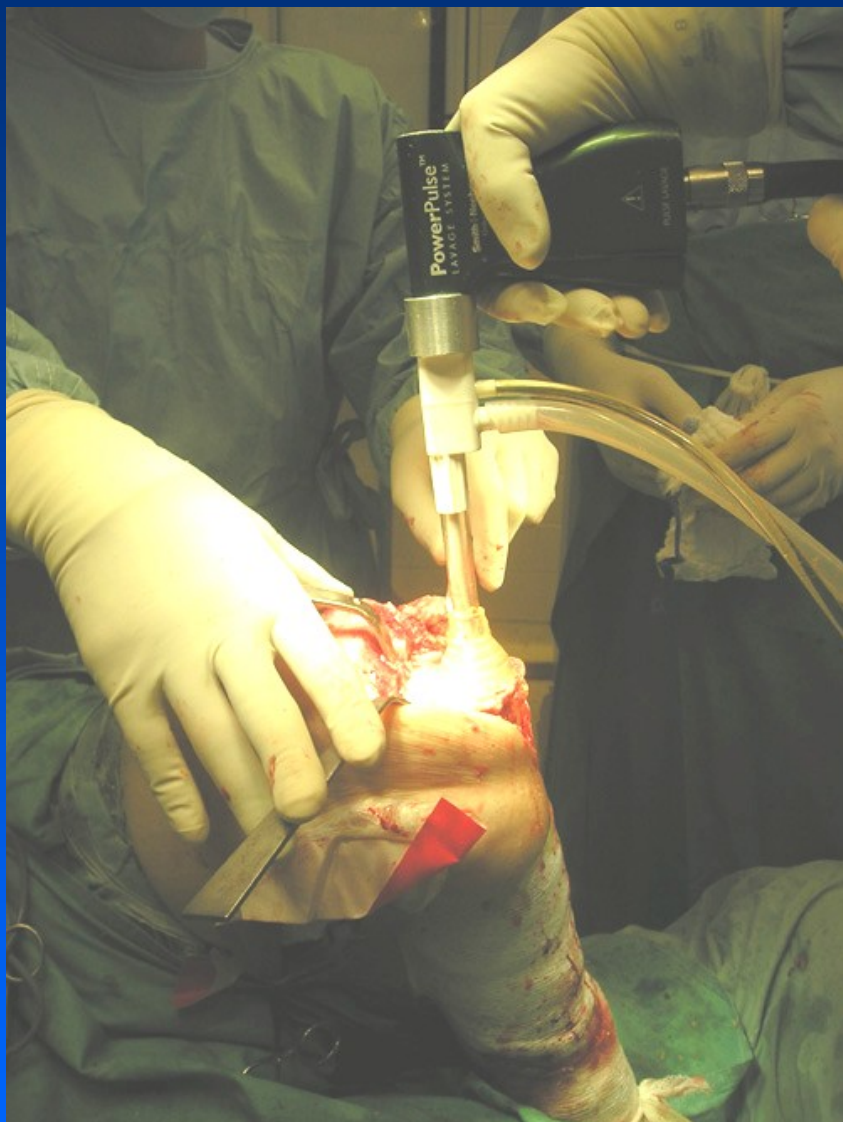
Resekce tibie



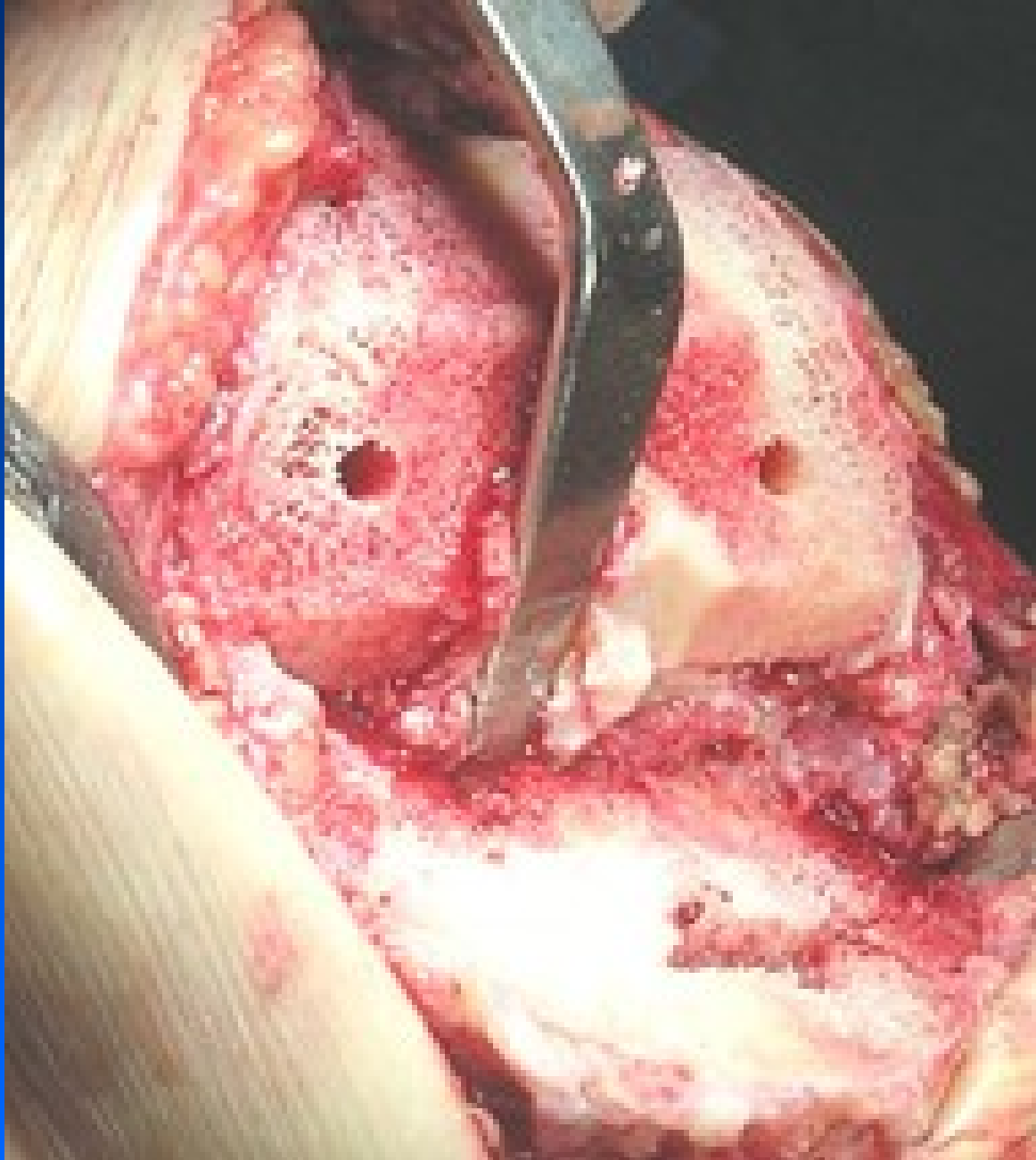Intramedulární cílení femuru



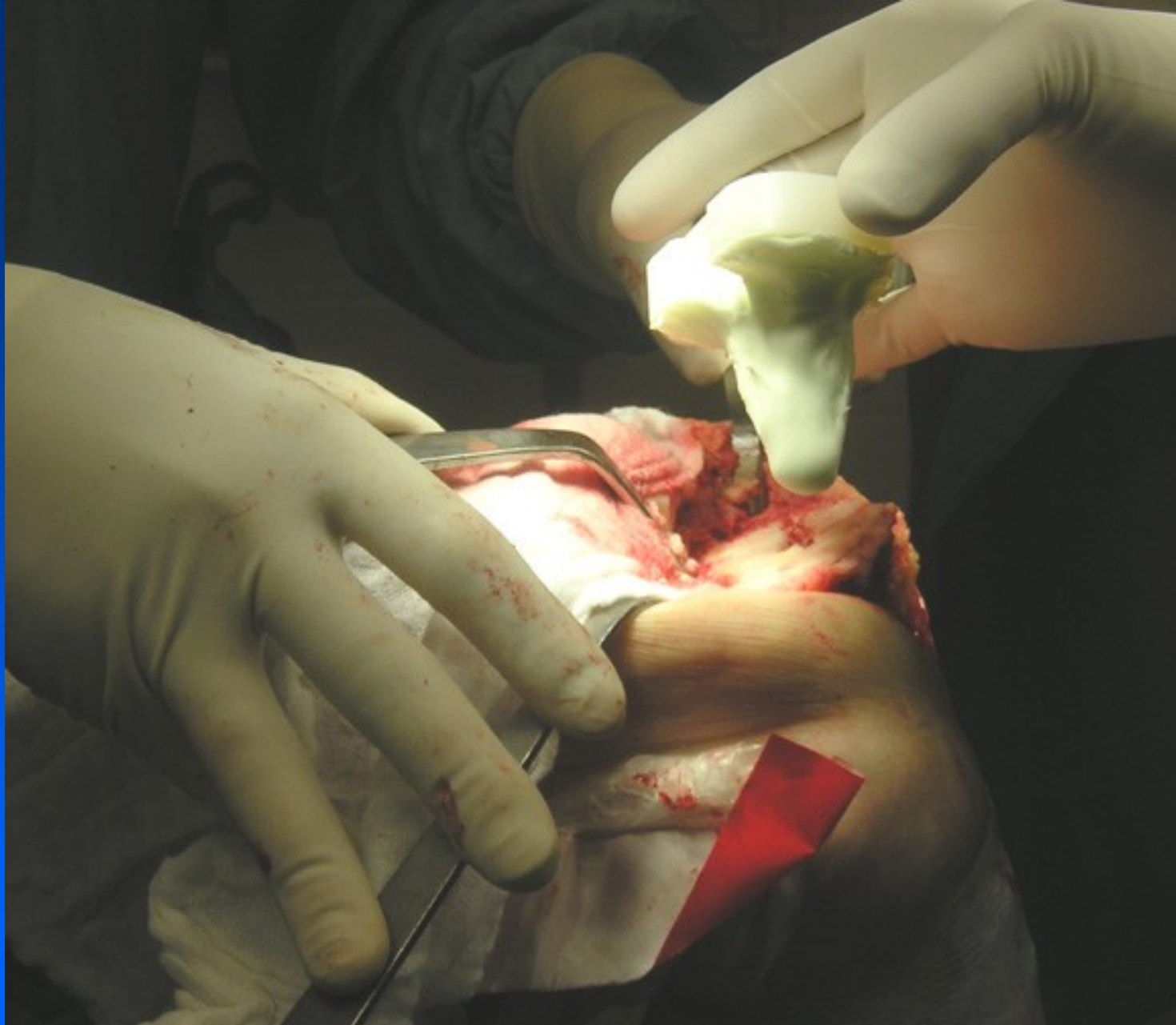Resekce femuru



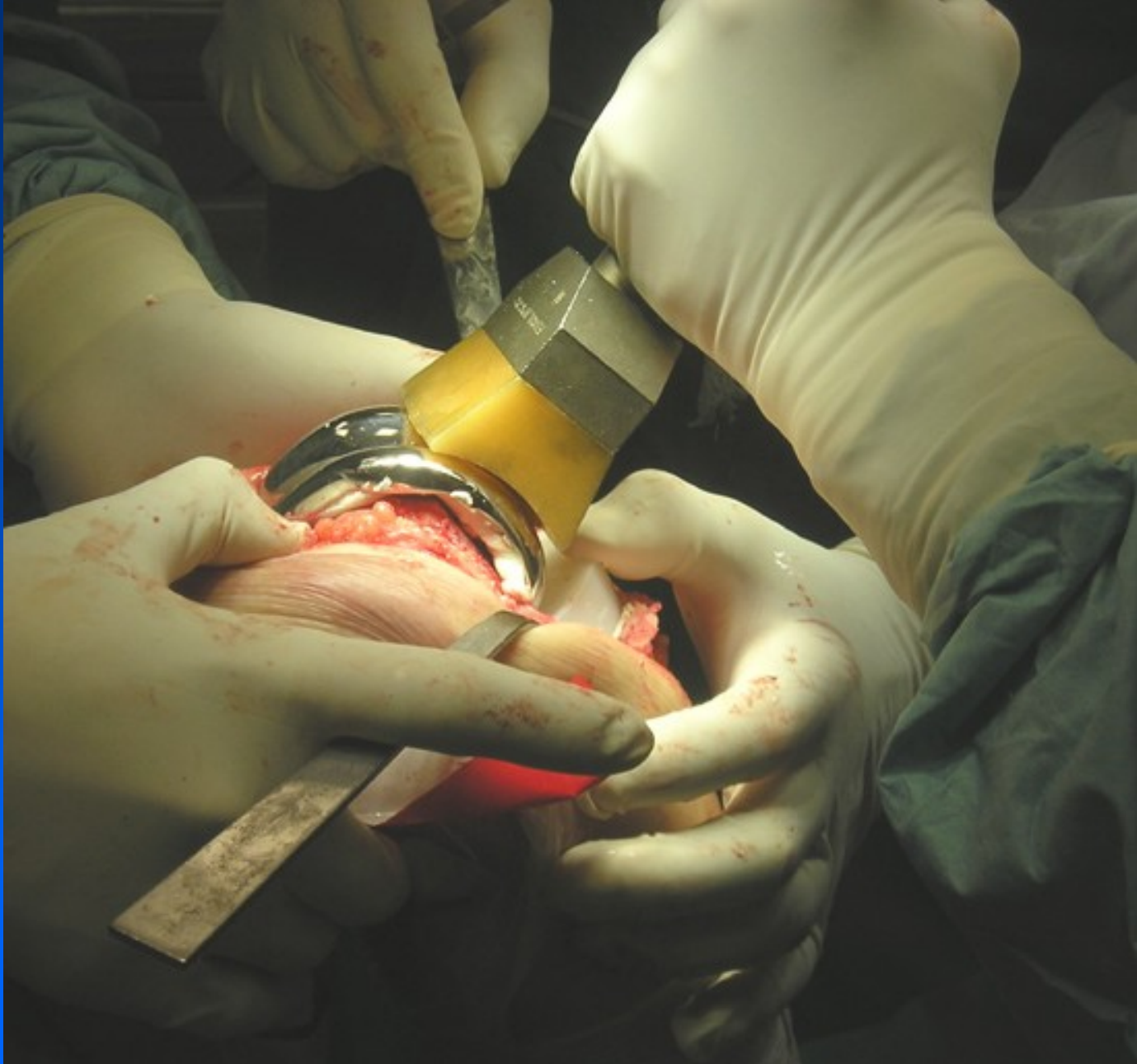Pulzní laváž



Spongiózní kost po pulzní laváži

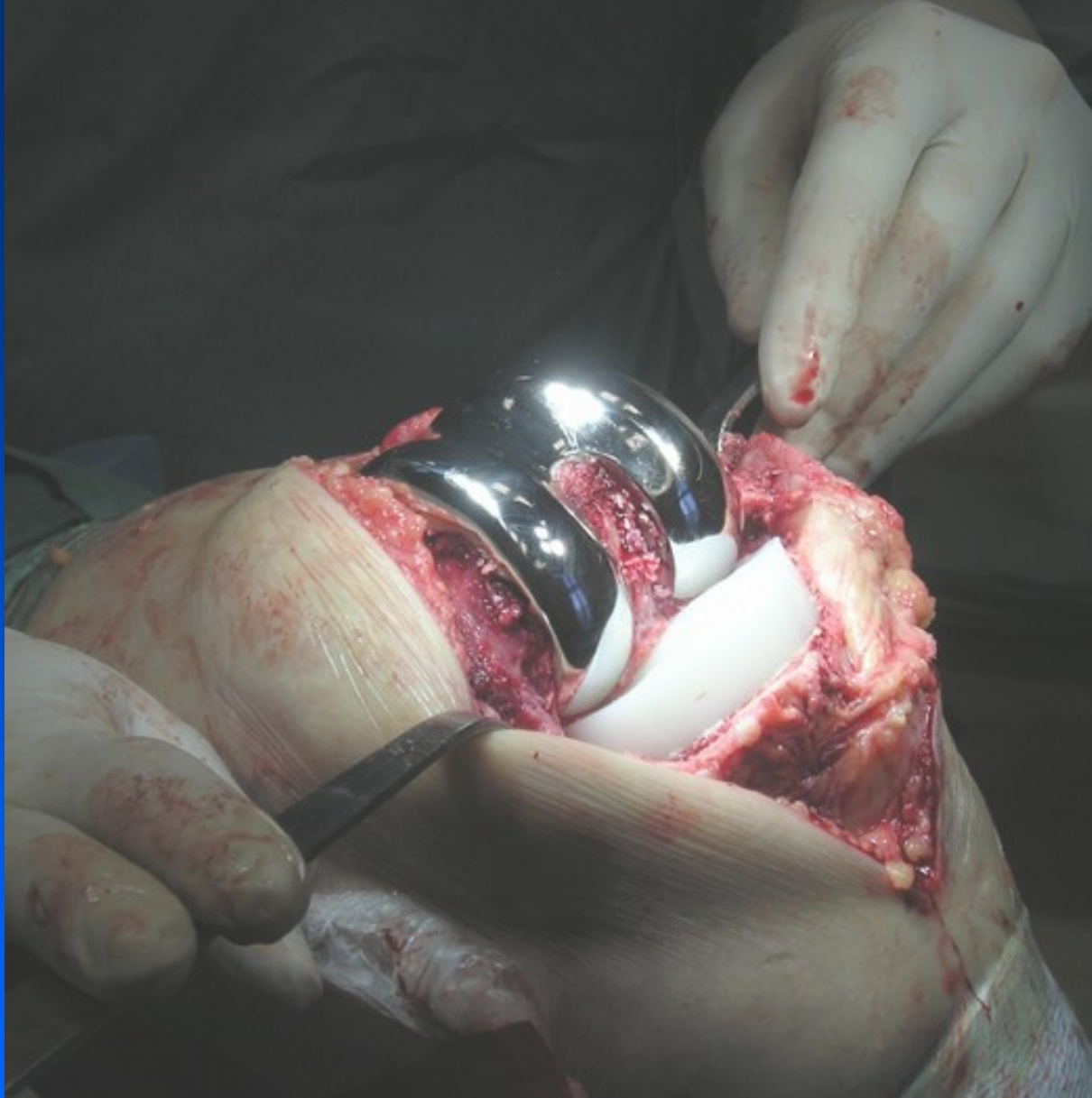


Cementování tibiální komponenty

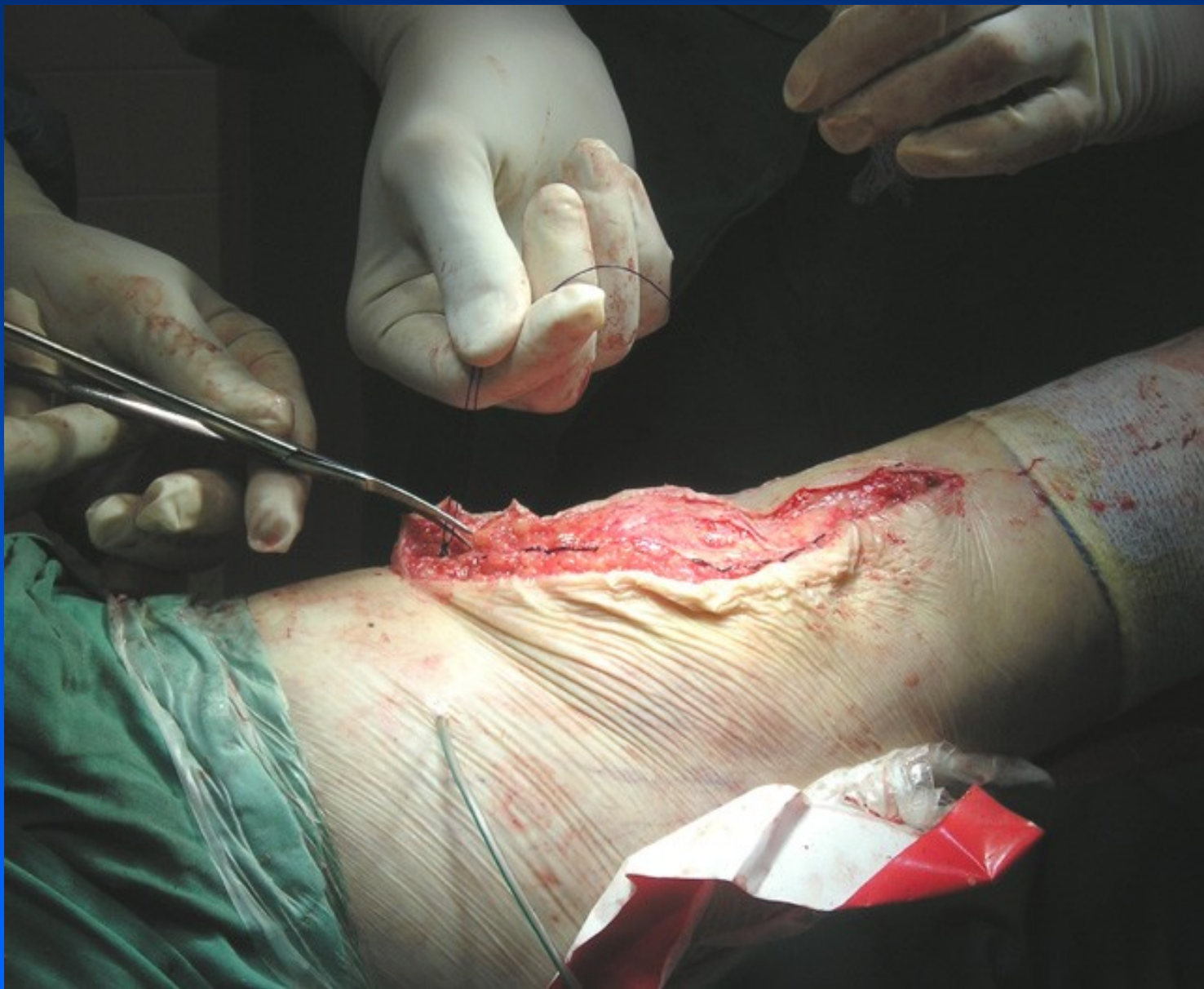

Cementování femorální komponenty





TEP in situ



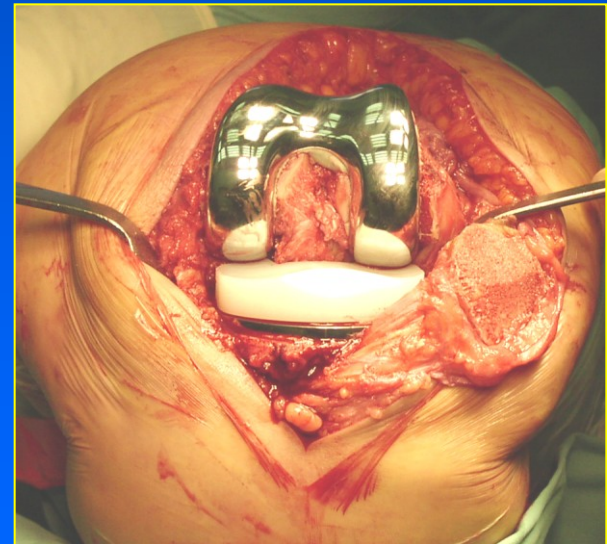
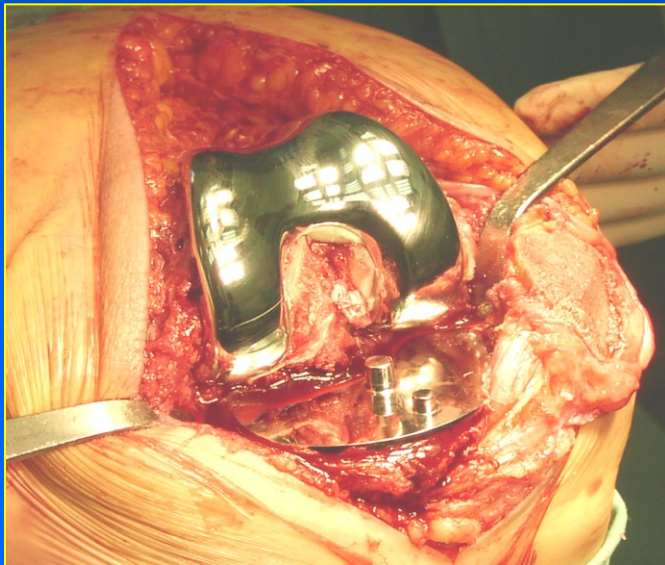
Steh operační rány

# Důležité

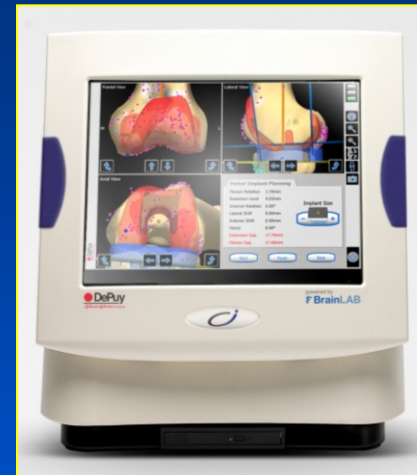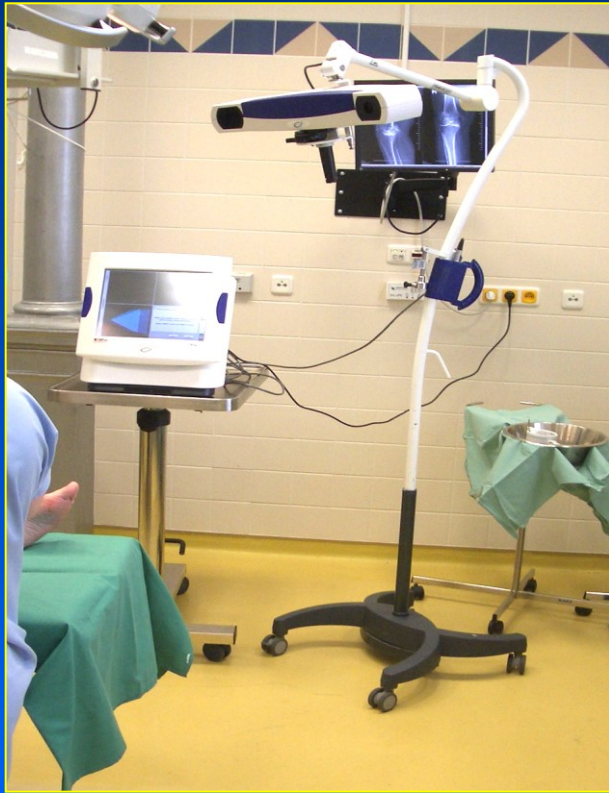Korektní uložení komponent

Korektní osa

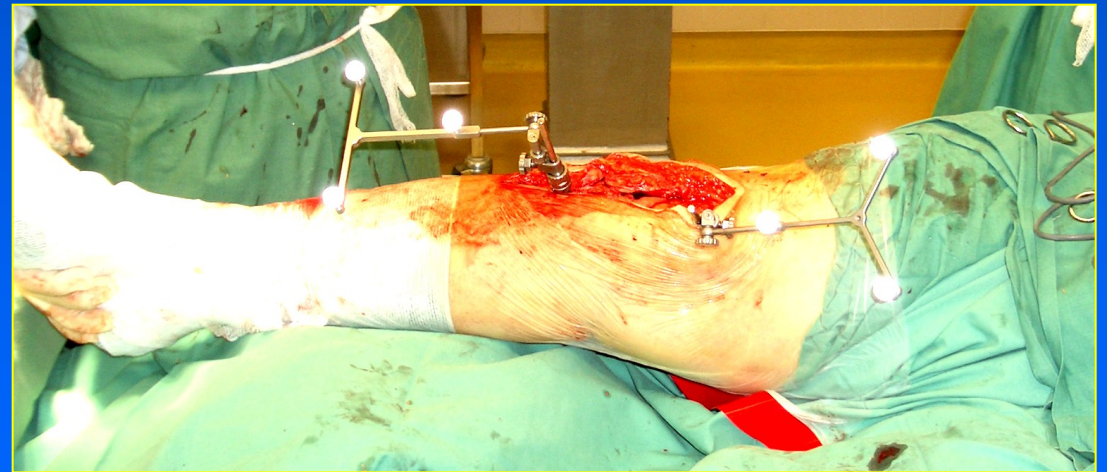Vybalancování vazivového aparátu



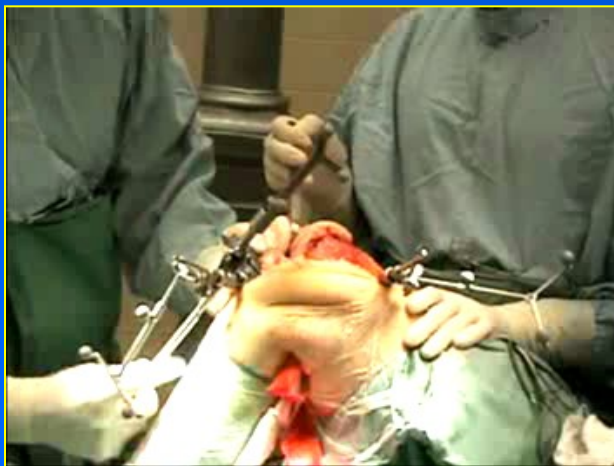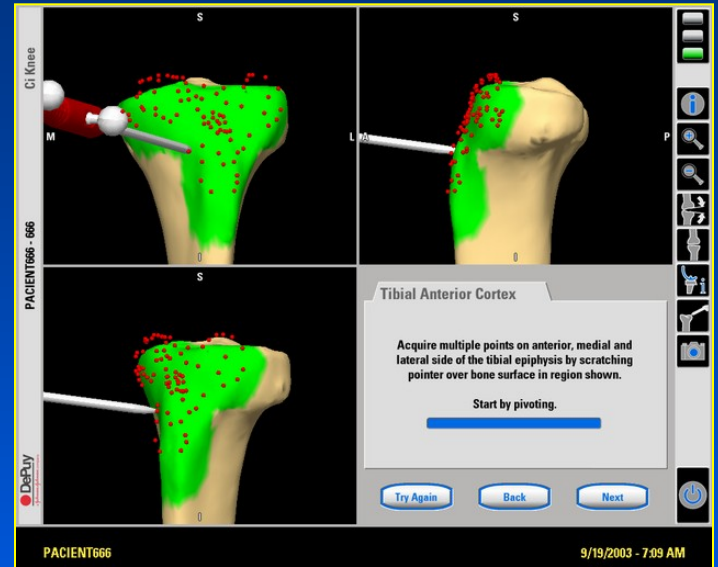
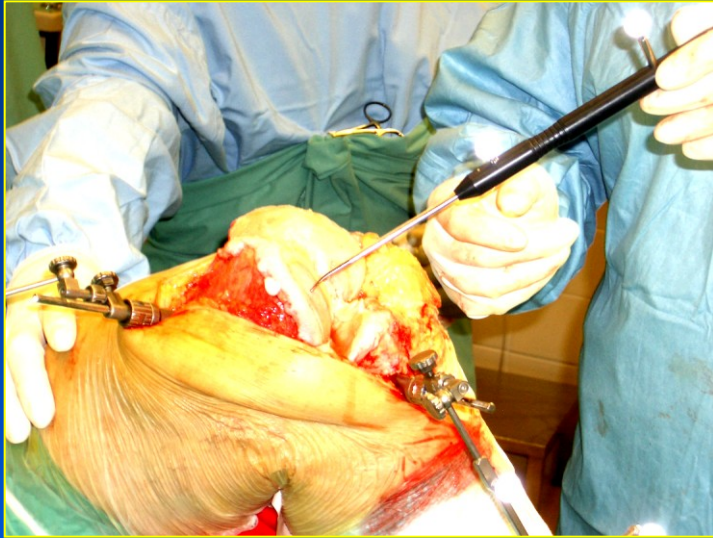# PC navigace



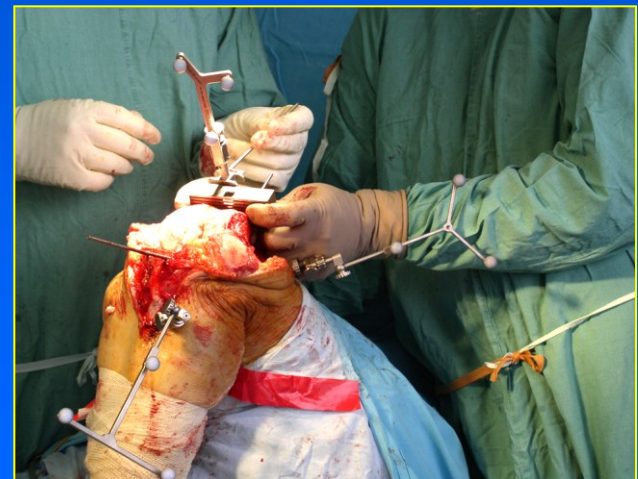
3 D kamera  
Emituje a snímá  
infračervené záření



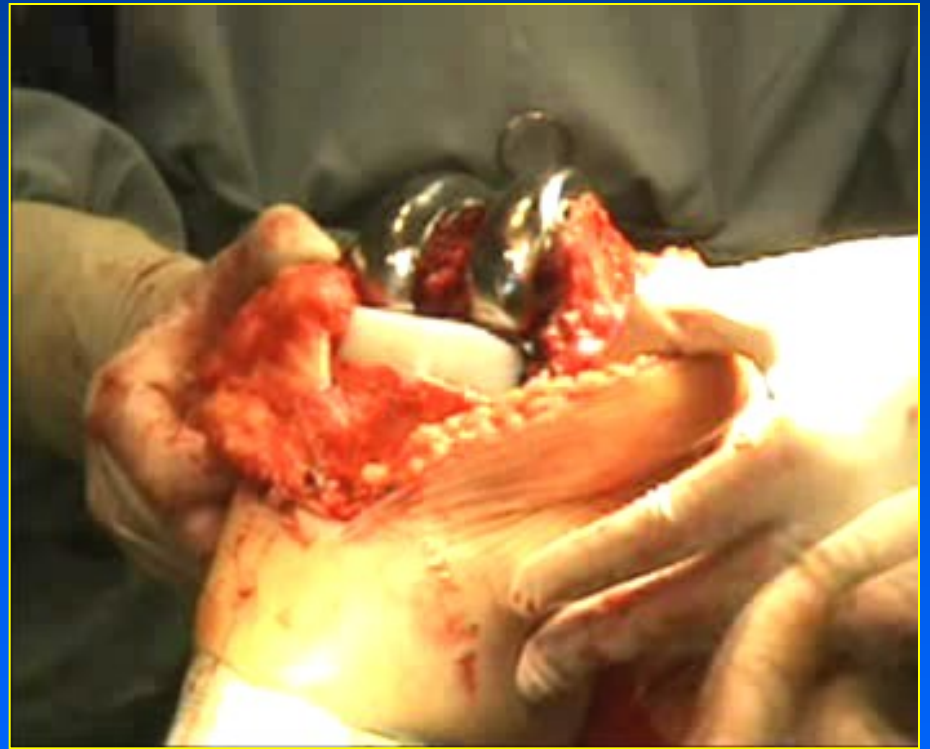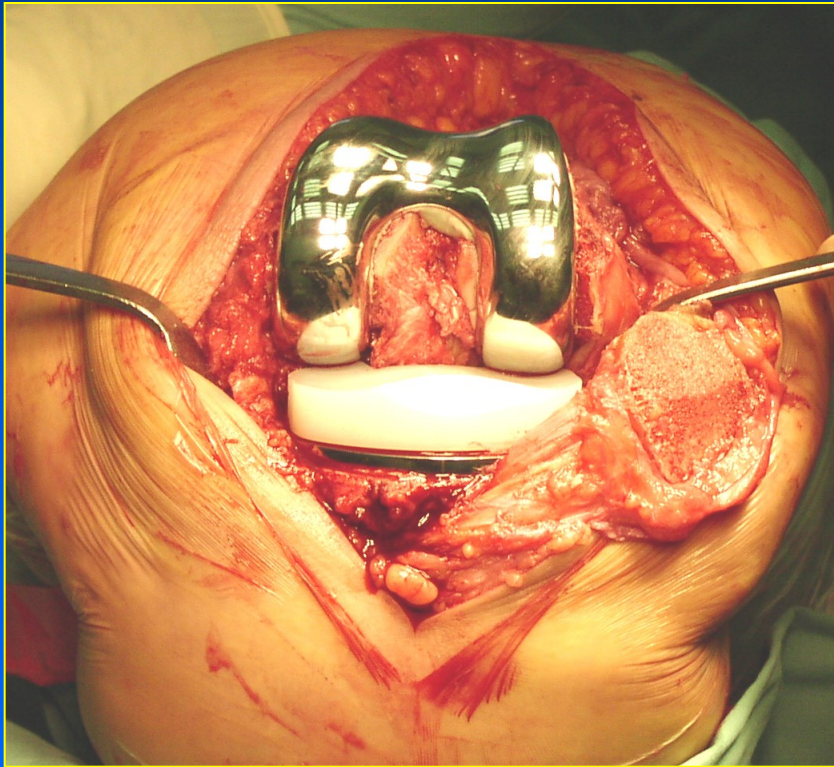
# PC model



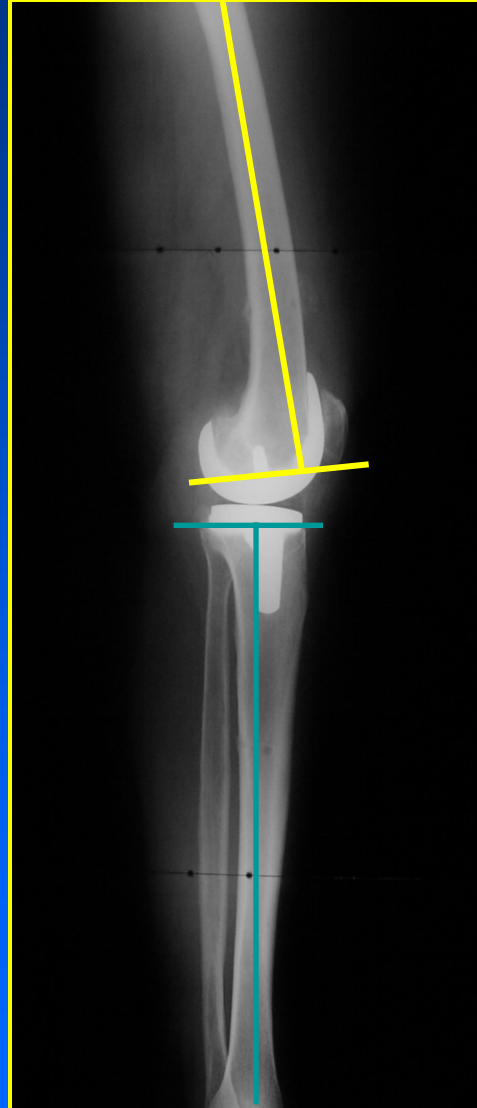
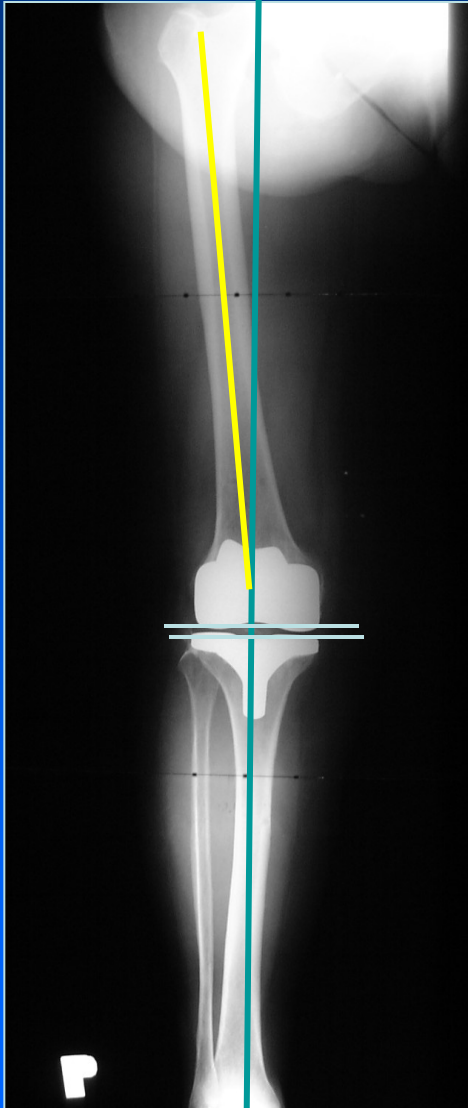
resekce



# Implantace originálních komponent



# Osy kolena



Ideální TFA 6° valgus

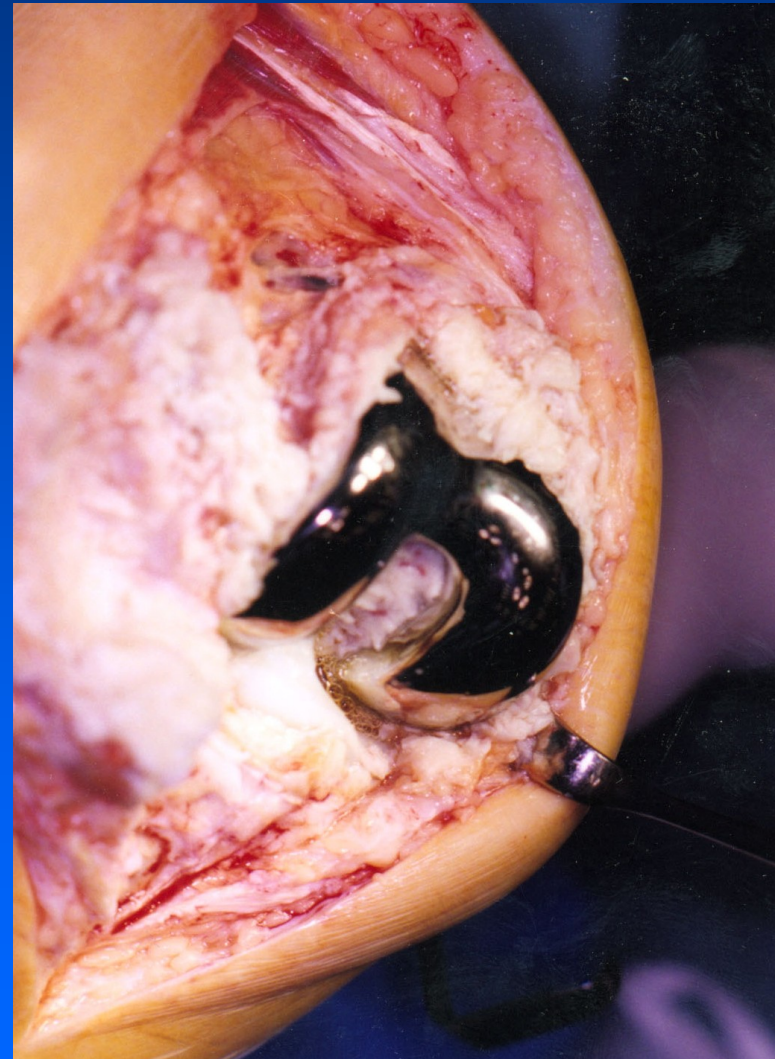
Sklon tibiální  
komponenty  
ve F a S rovině

Sklon femorální  
komponenty  
ve F a S rovině

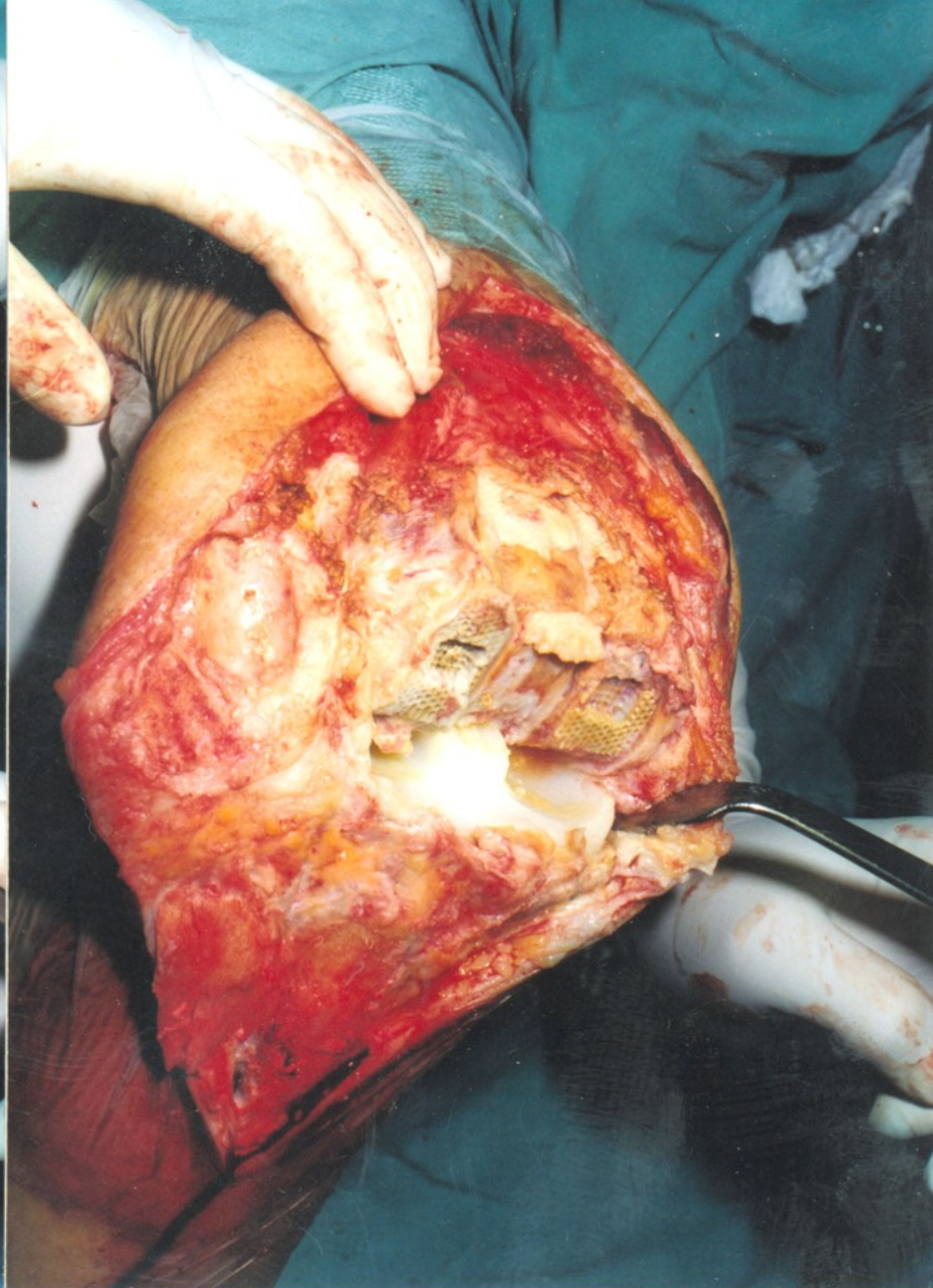
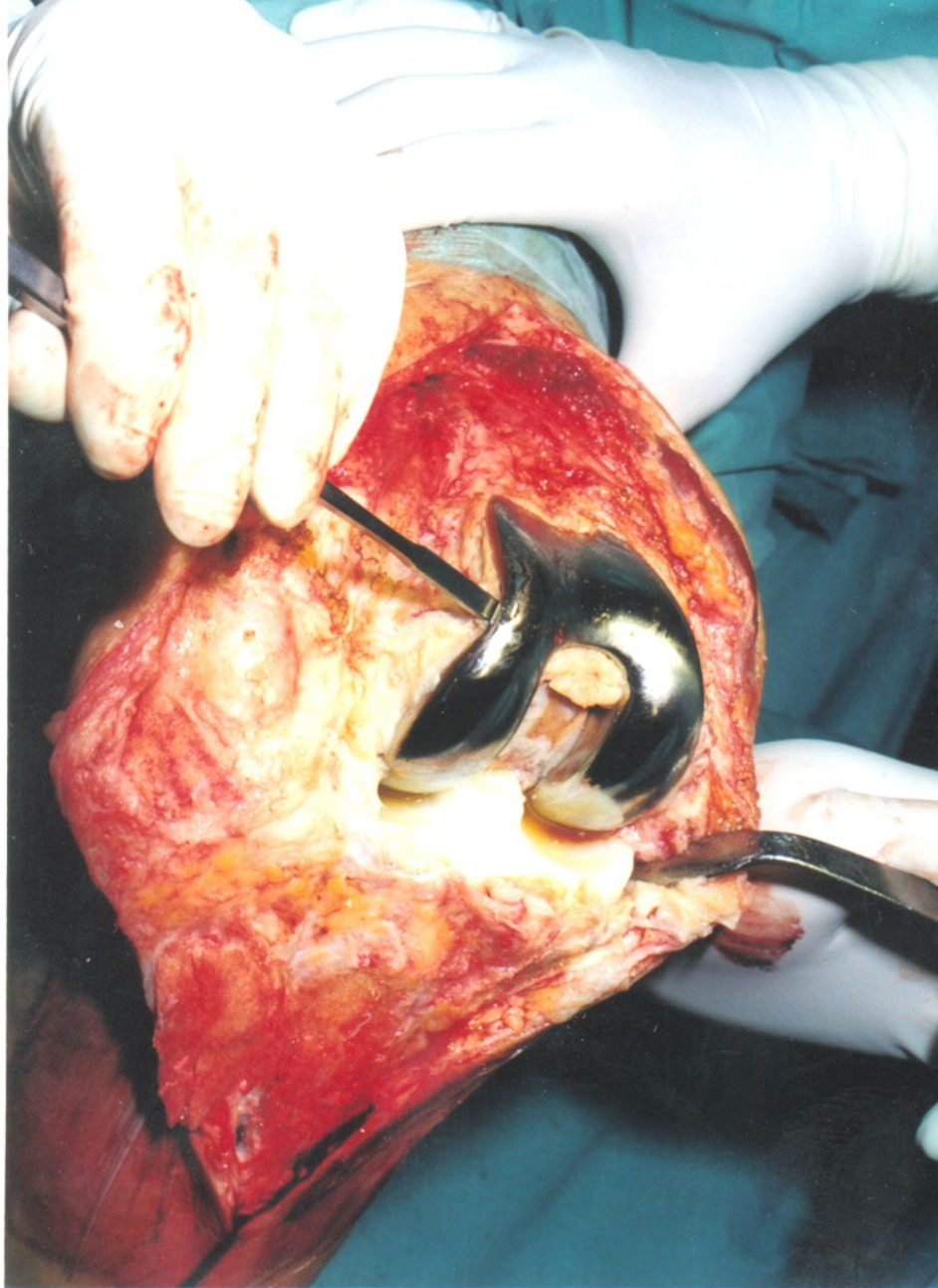
Paralelita kloubních  
ploch

# Aseptické uvolnění

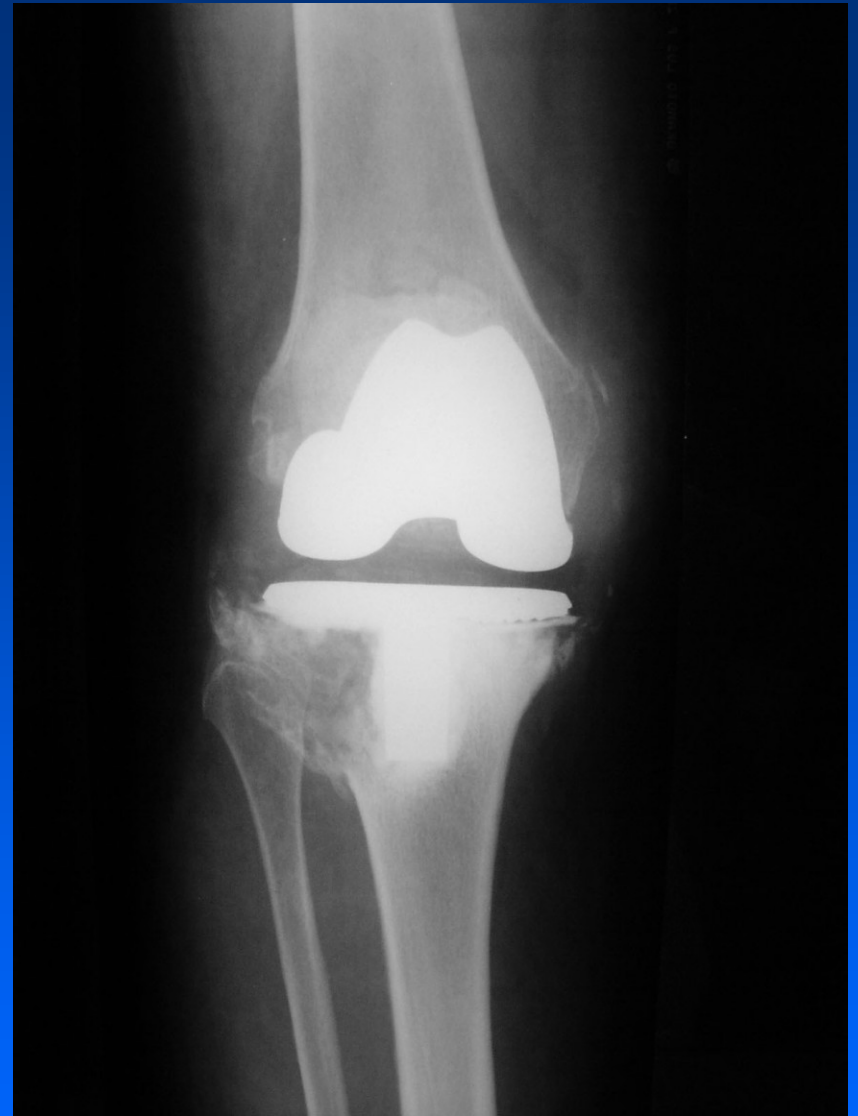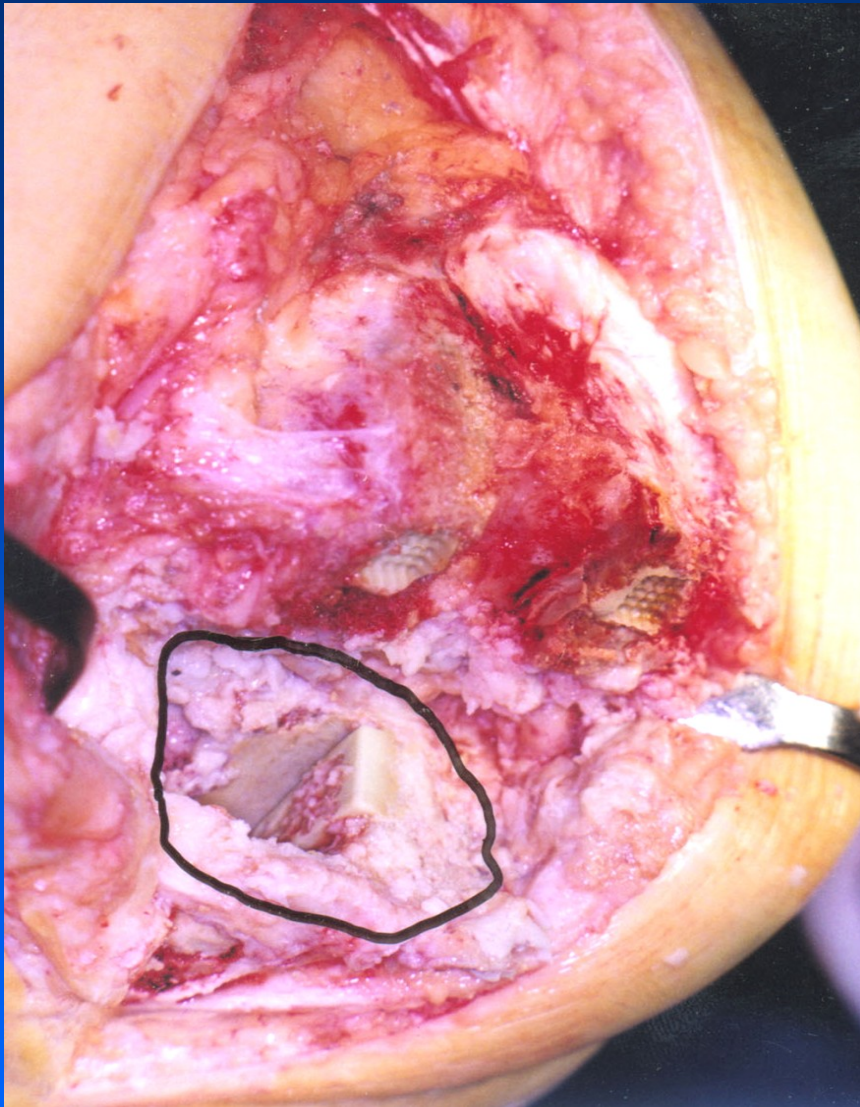
- Otěr polyethylenu - polyetylenový granulom
- Rovnováha mezi tvorbou otěrových částic a jejich odstraňováním - fagocytující makrofágy - lymfatické uzliny - plíce
- Fokální osteolýza a rezorpce kosti



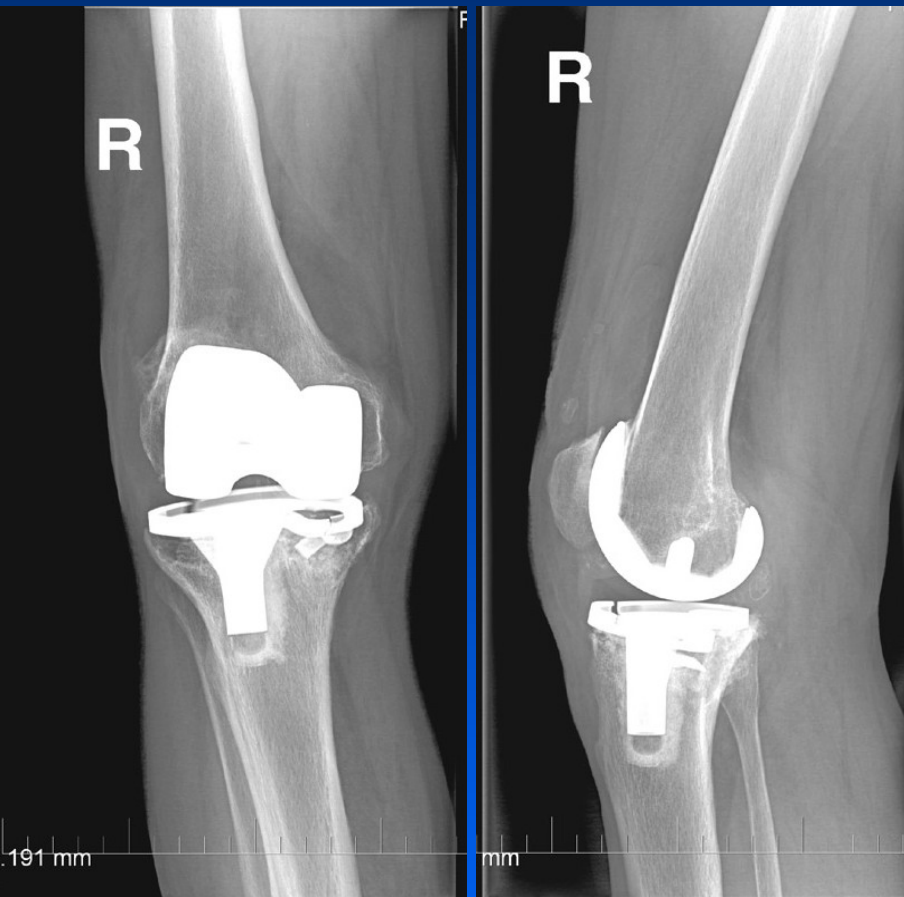




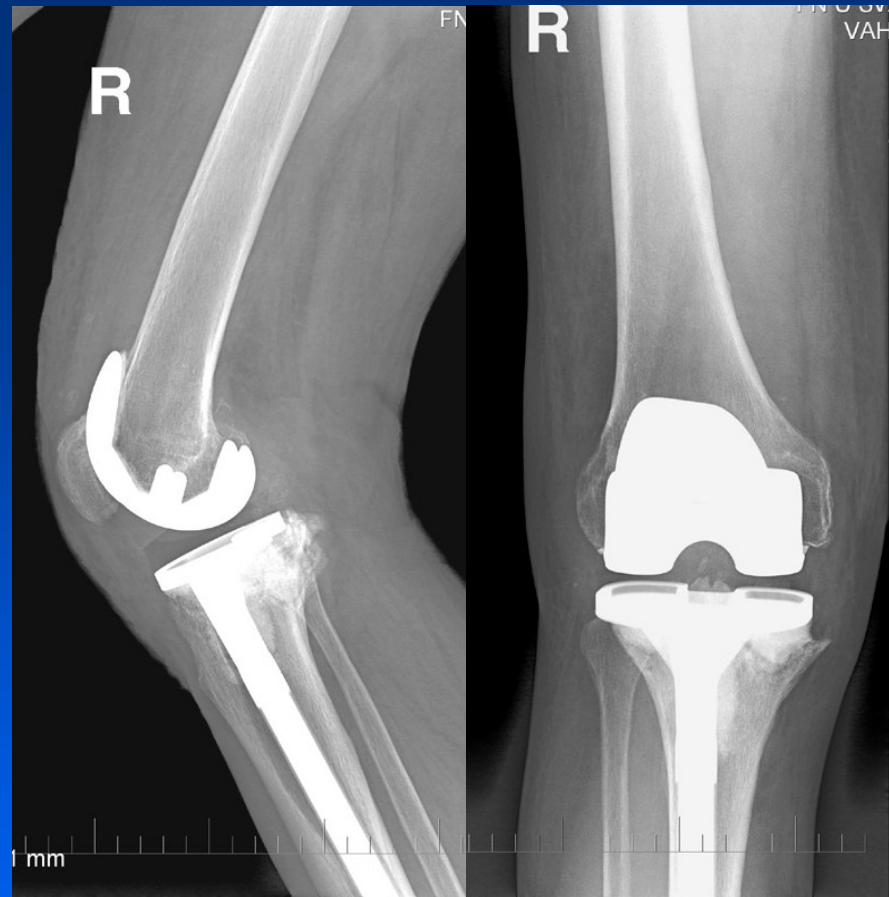
Aseptické uvolnění femorální komponenty



Defekt v laterálním kondylu tibie



2004

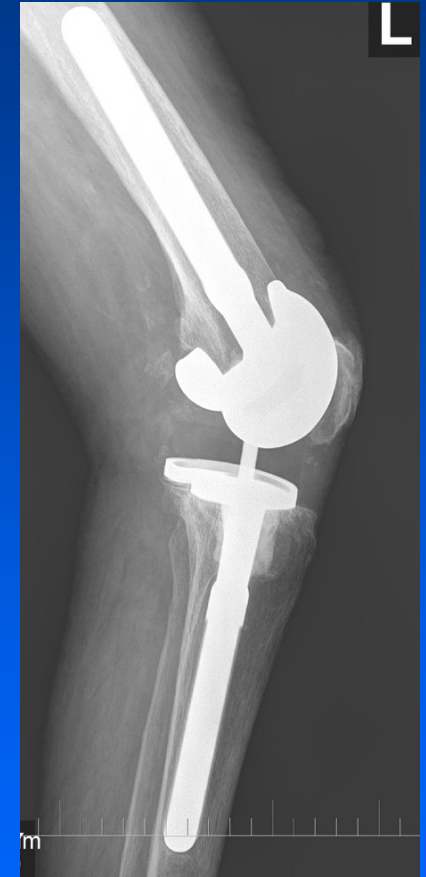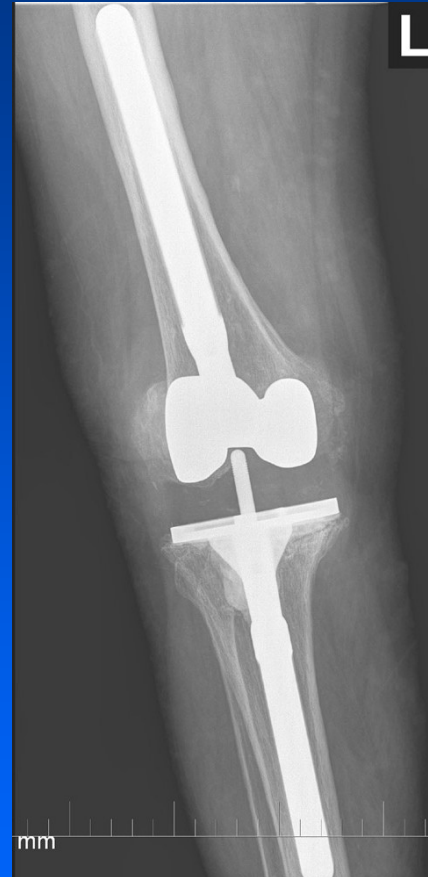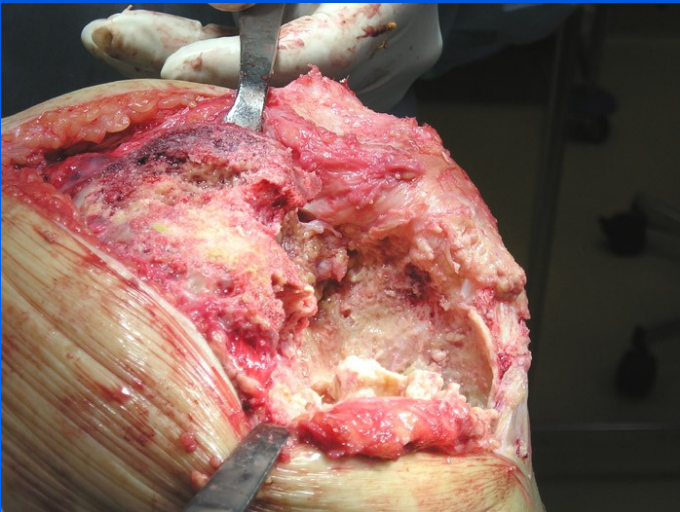


2005

Aseptické uvolnění

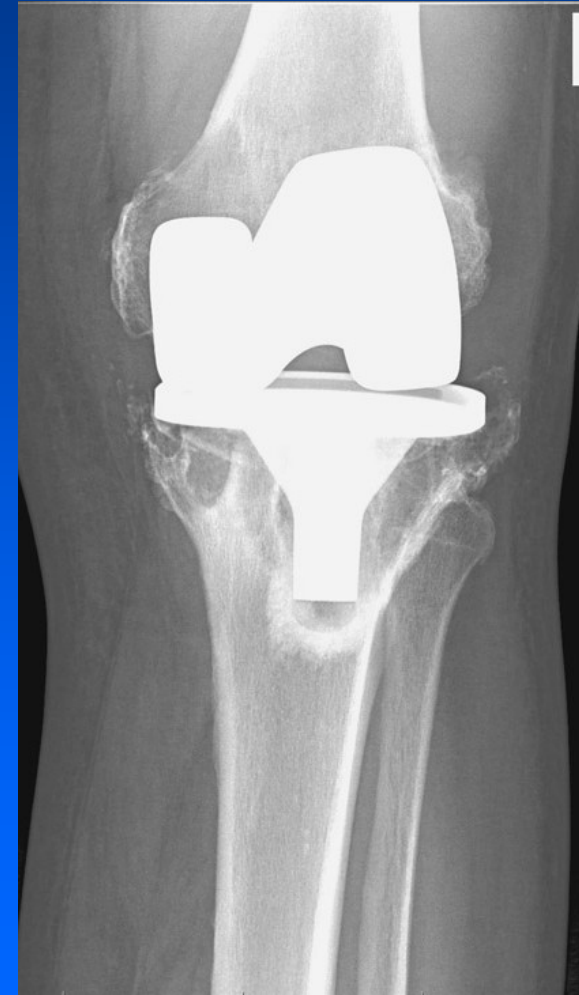# Revizní náhrada kolena

Klinické výsledky jsou horší než  
u primárních náhrad  
Menší rozsah pohybu  
Omezená chůze  
Vyšší výskyt infektu ( 11,4 % ).



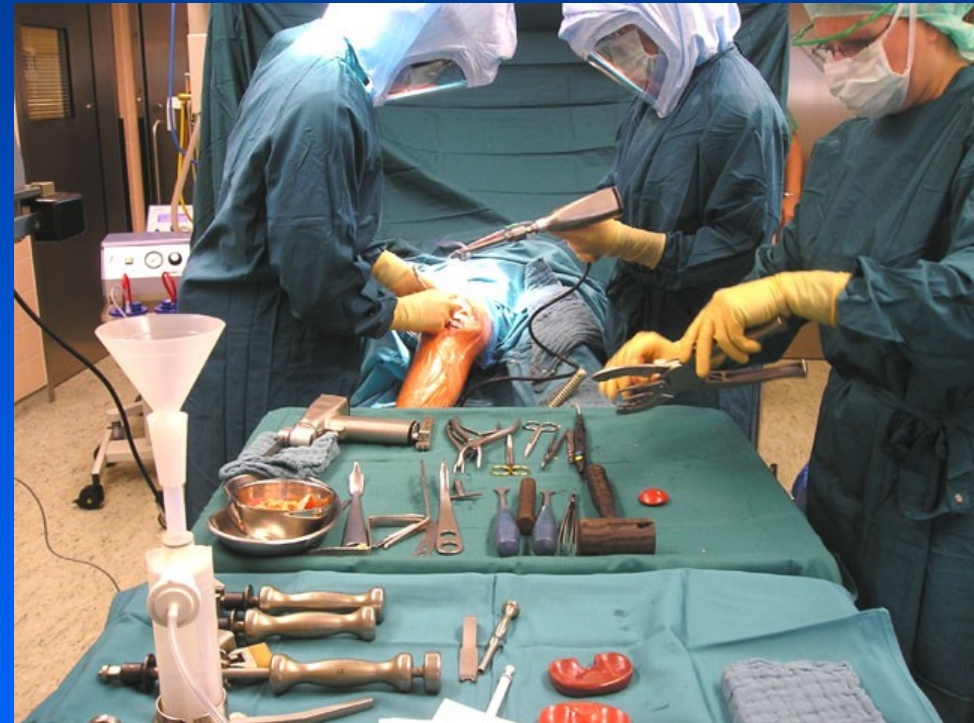# Prevence aseptického uvolnění

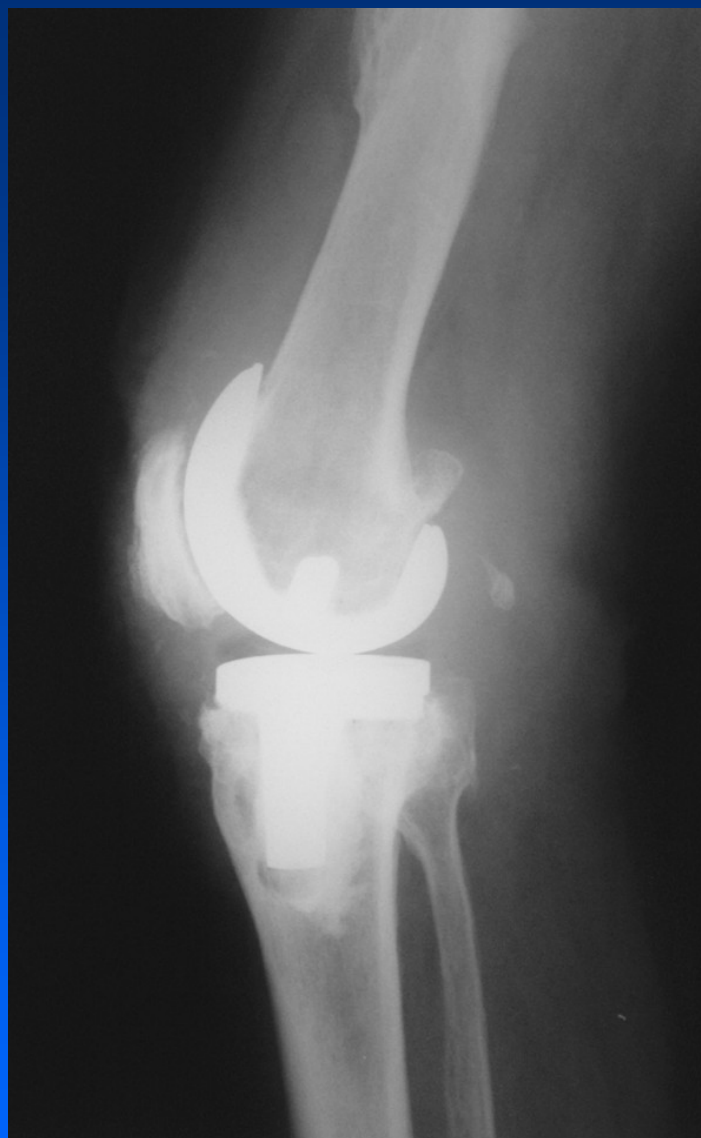
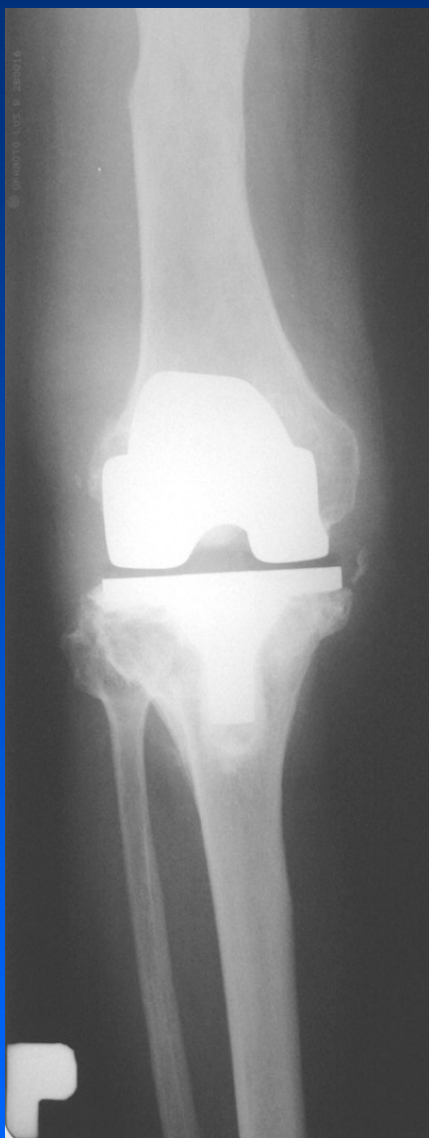
- Perfektní chirurgická technika
- Výběr implantátu, kvalita PE
- Správné osové postavení
- Správné napětí měkkých tkání
- PC navigace, mobilní plató
- Pulzní laváž
- Pravidelné sledování nemocného



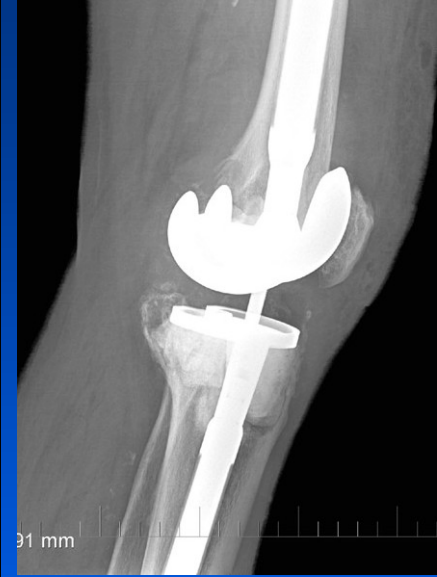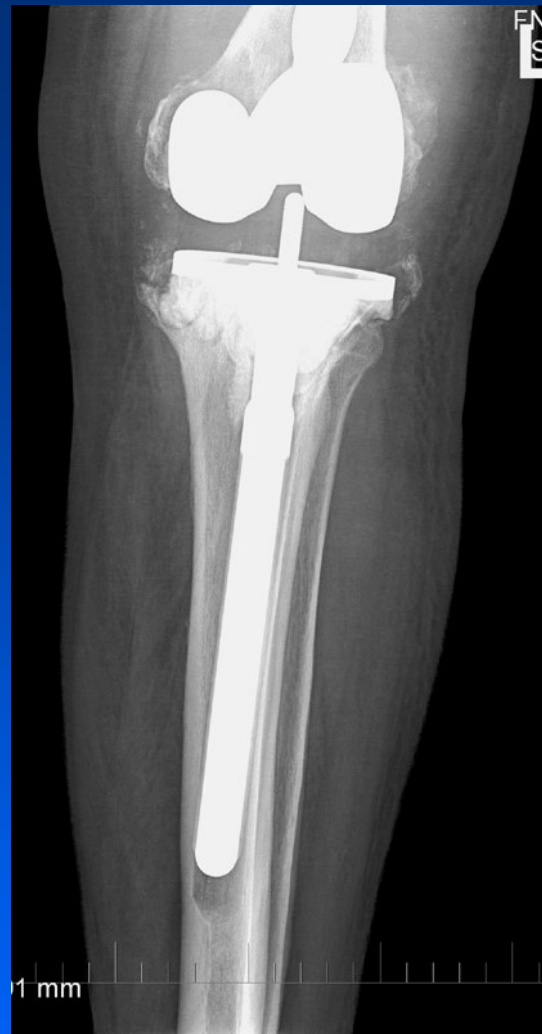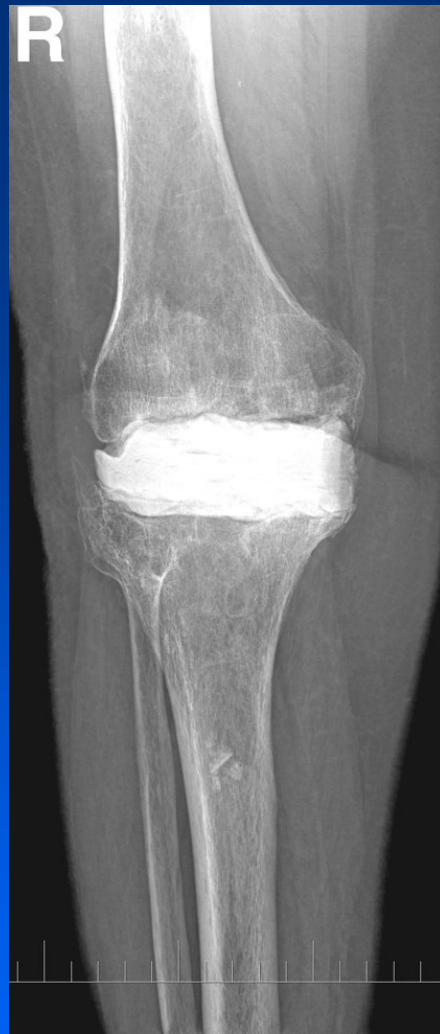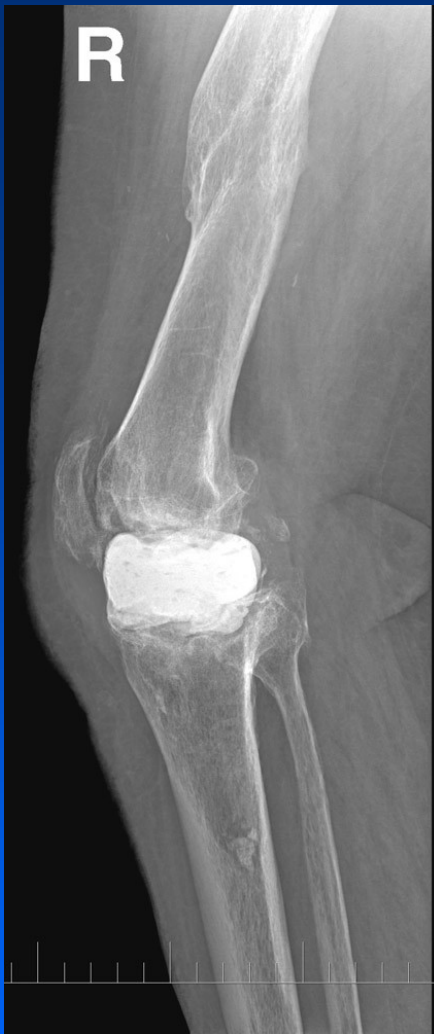# Prevence septického uvolnění

Předoperační vyšetření  
Asepsy na oper. sále  
Peroperačně antibiotika  
Správná operační technika  
Léčba antibiotiky při všech  
závažných infektech





Septické uvolnění TP kolena



Cementový spacer

Revizní náhrada