

ARTROSKOPIE

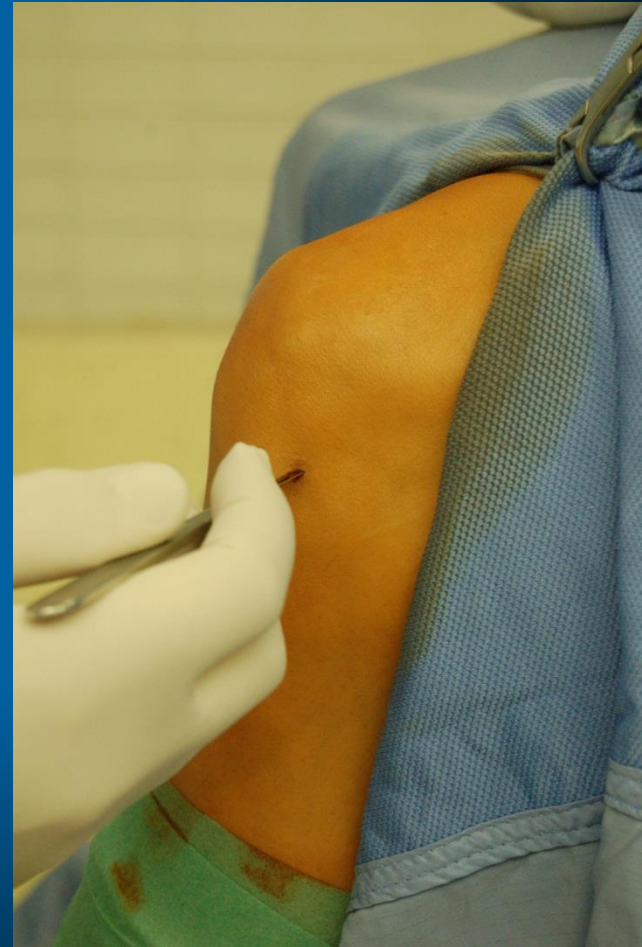Rouchal M., Ryba L., Vališ P.,
Nýdrle M., Filipovič M.



Ortopedická klinika
FN Brno-Bohunice

- endoskopická metoda

- Vstupy - PORTY pro
 - OPTIKU (světlovod, kamera)
 - NÁSTROJE



- Indikace AS
- KOLENO
- RAMENO
- HLEZNO

- LOKET
- ZÁPĚSTÍ
- KYČEL

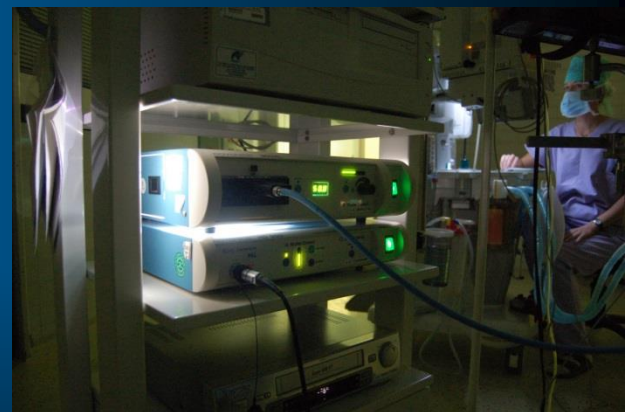- DROBNÉ KLOUBY
- HAGLUNDOVA PATA



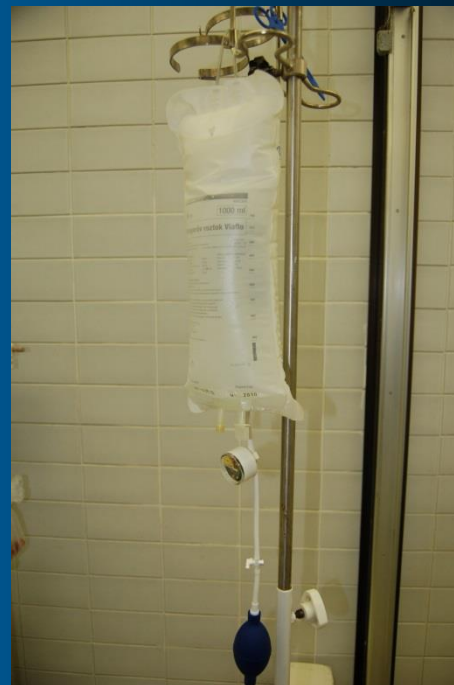MONITOR

PC

světlo
kamera



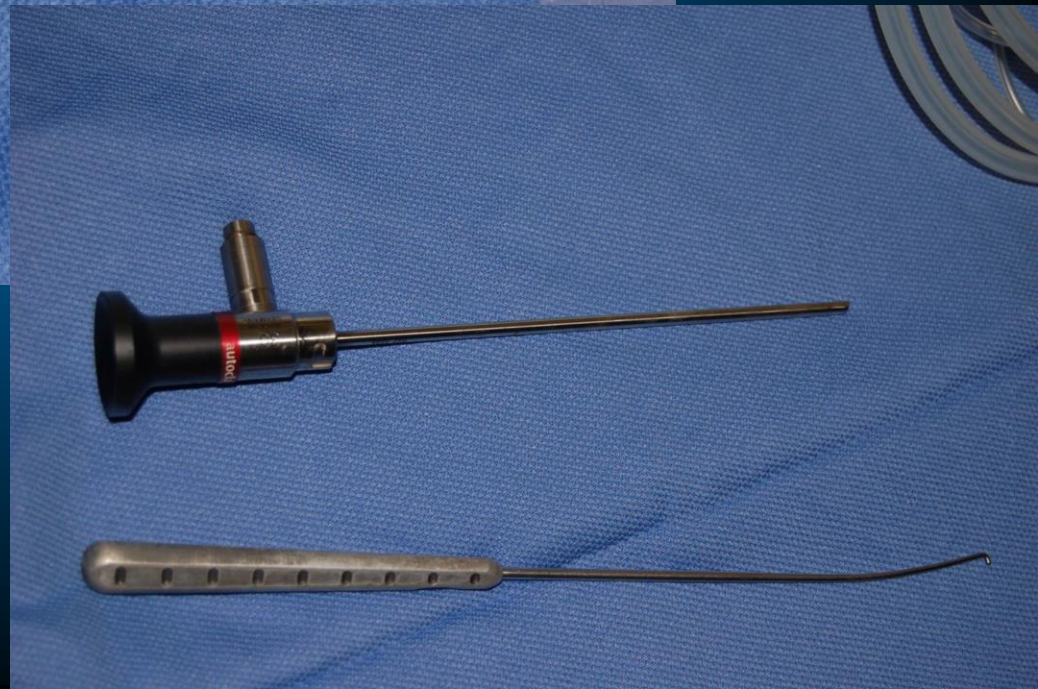
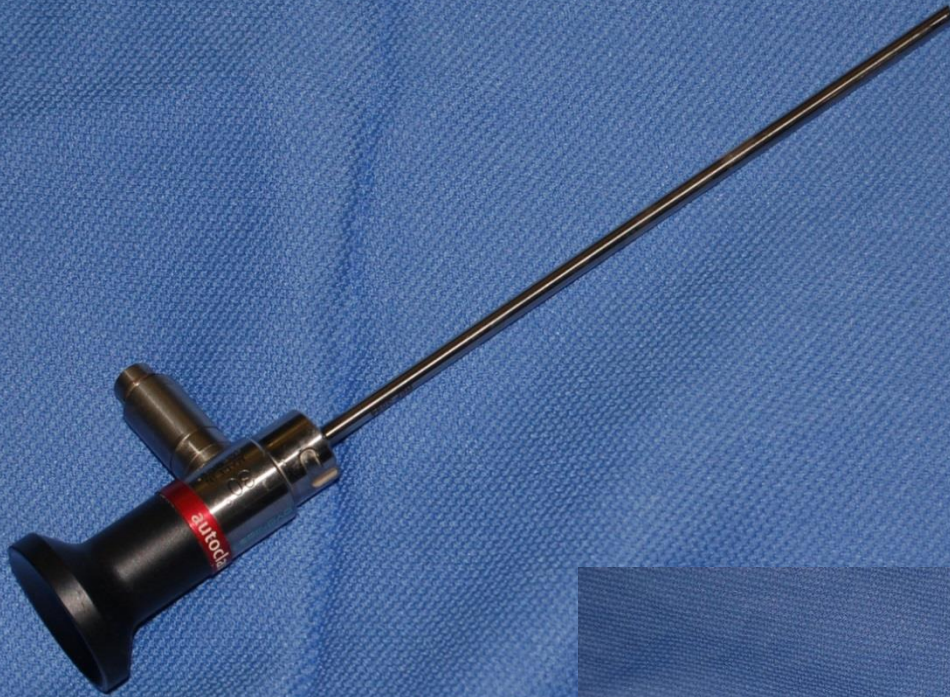
pumpa



shaver



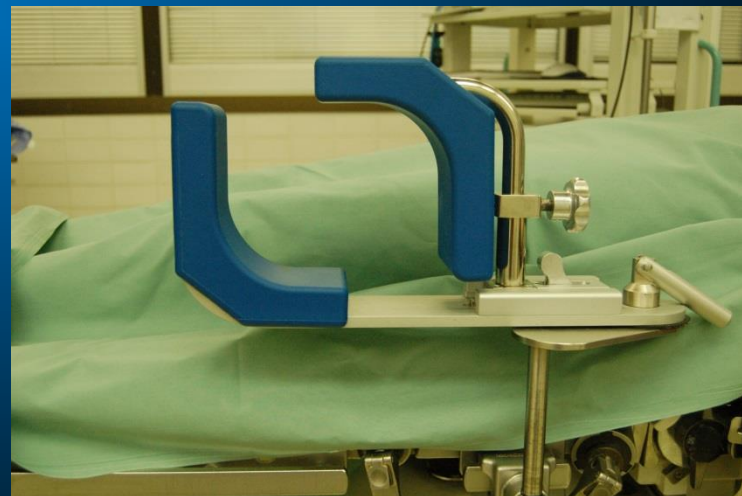30 st. optika



ARTROSKOPICKÉ INSTRUMENTARIUM

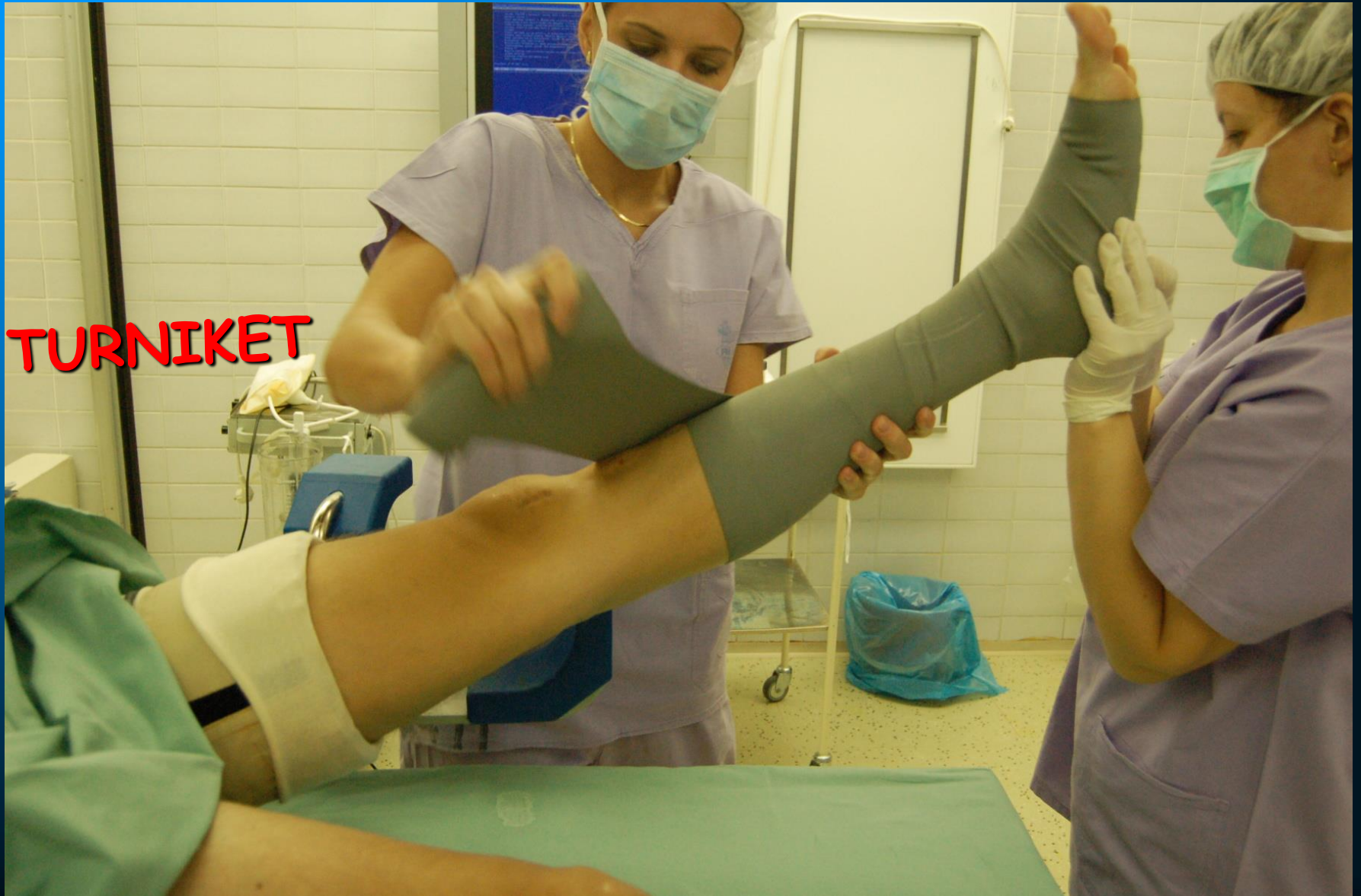

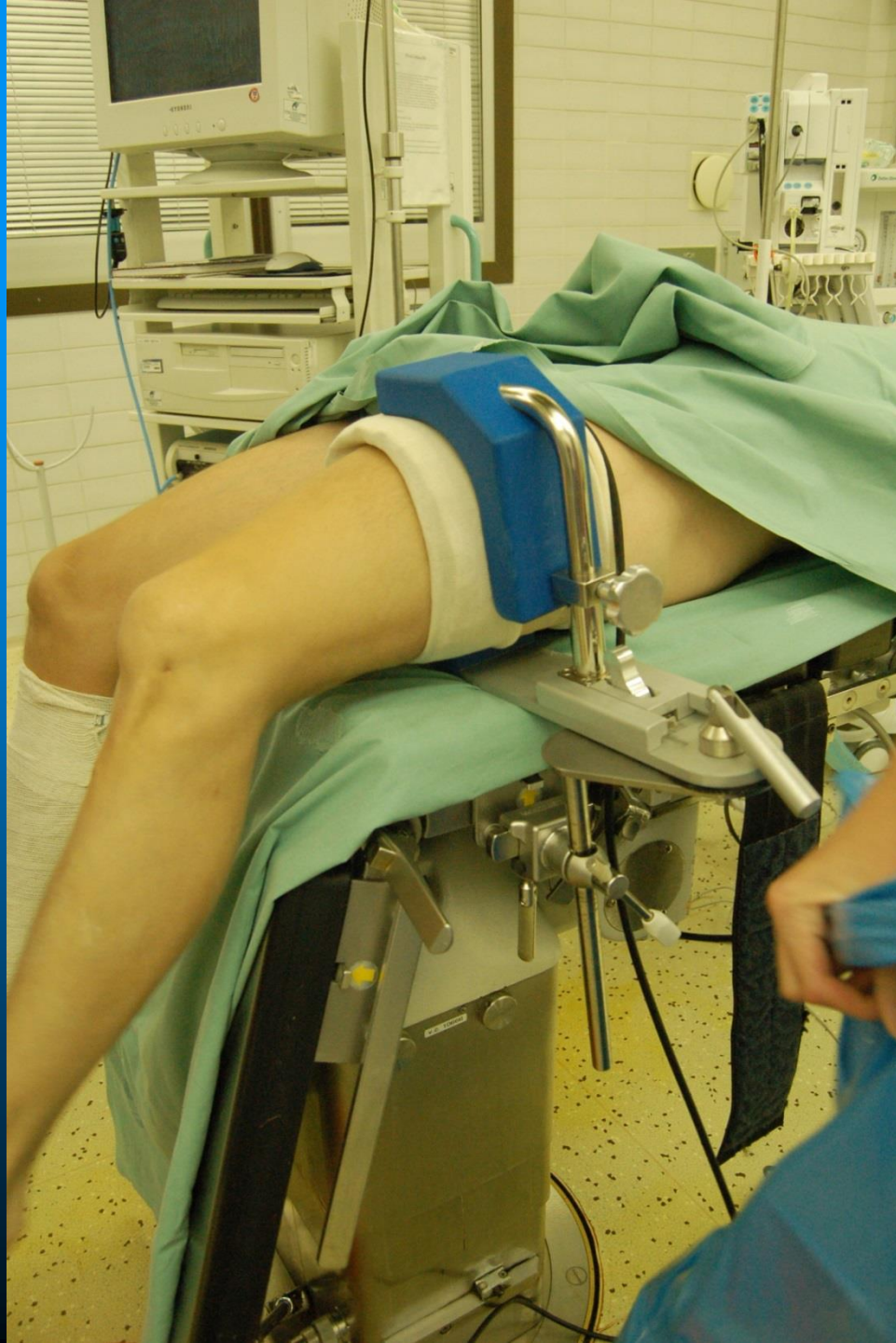- Operace v bezkreví - TURNIKETU
 - cca 250 Torr (syst. TK+100)
 - maximálně 90min
 - koleno, hlezno

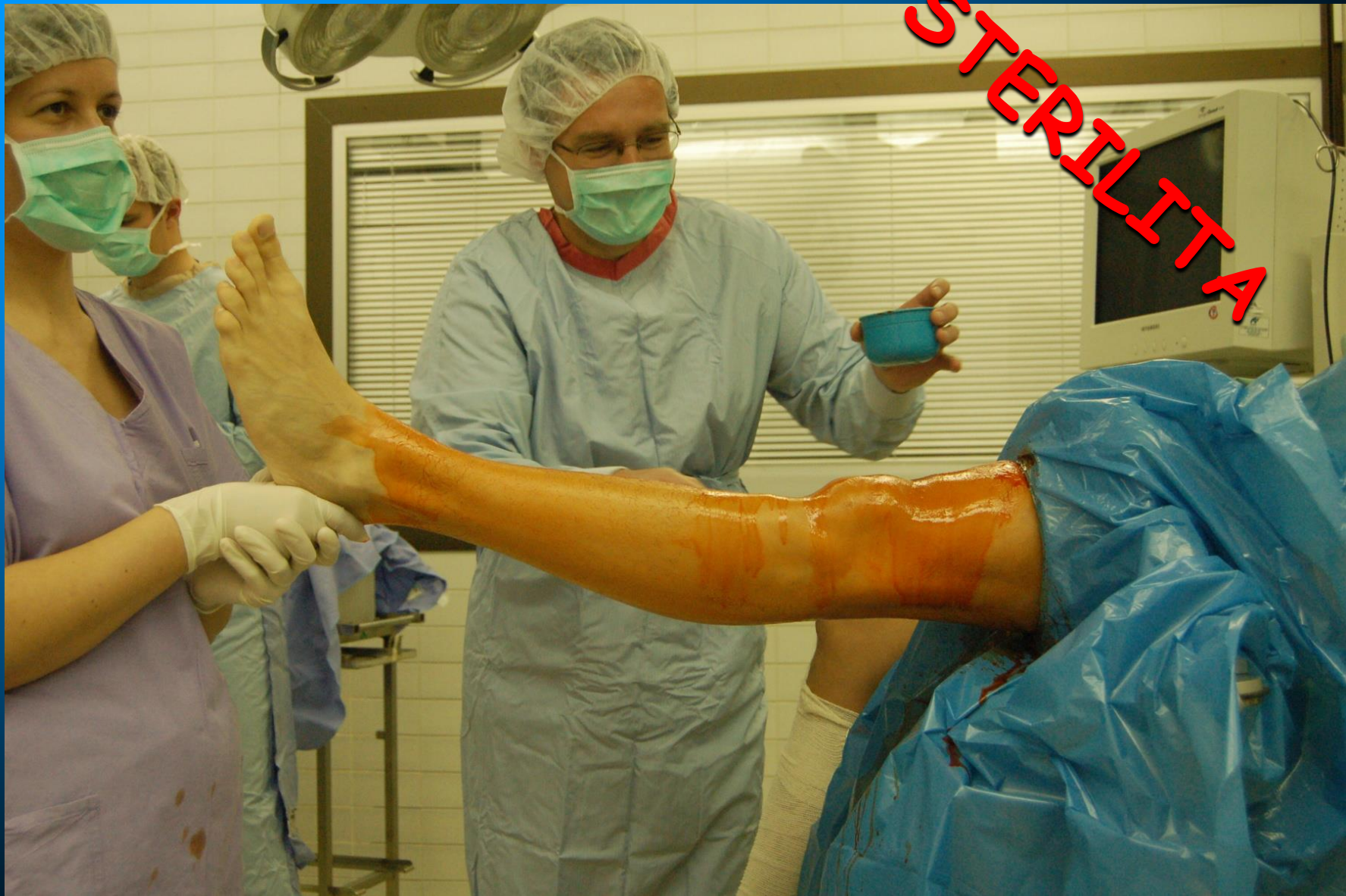

PŘÍPRAVA

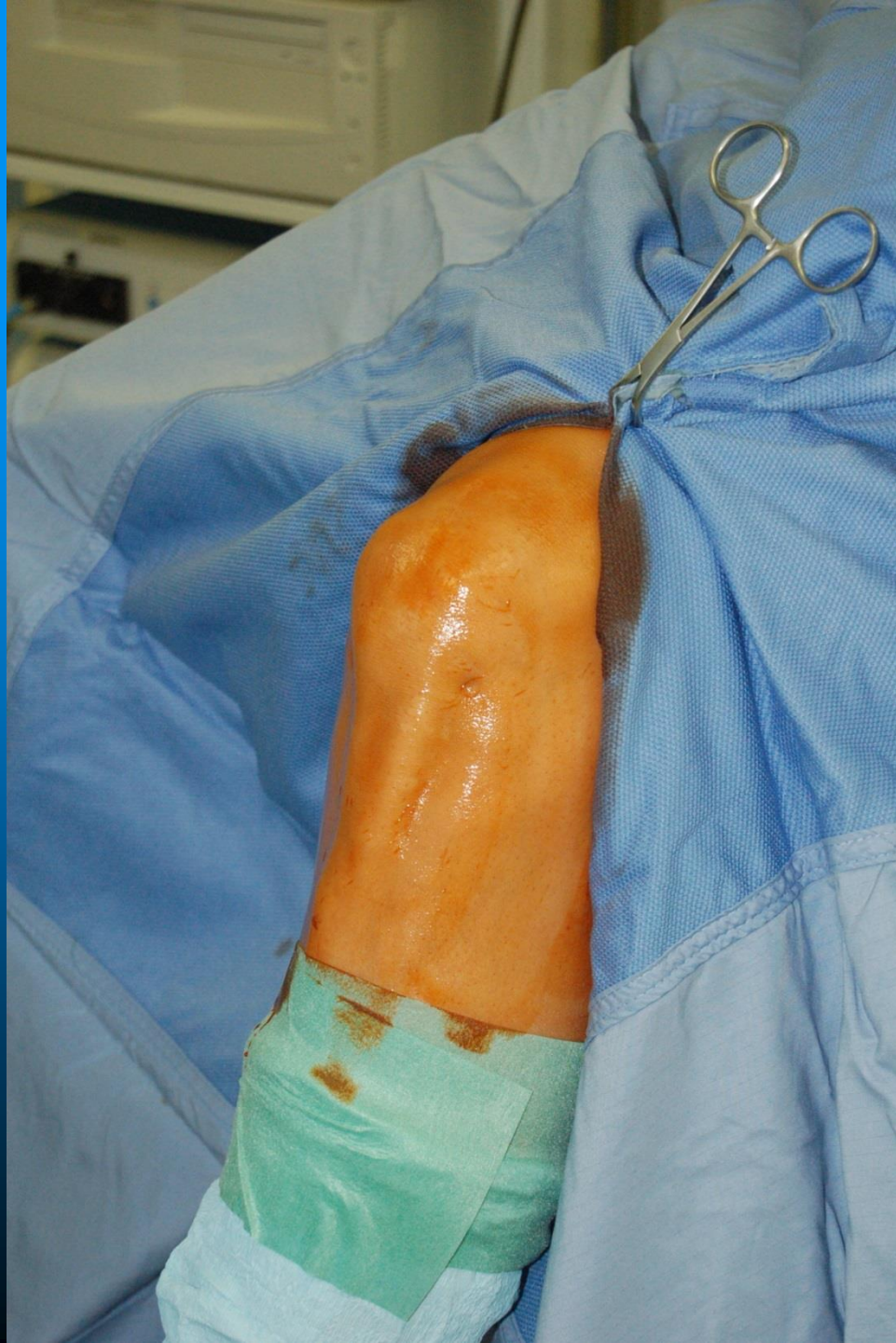TURNIKET



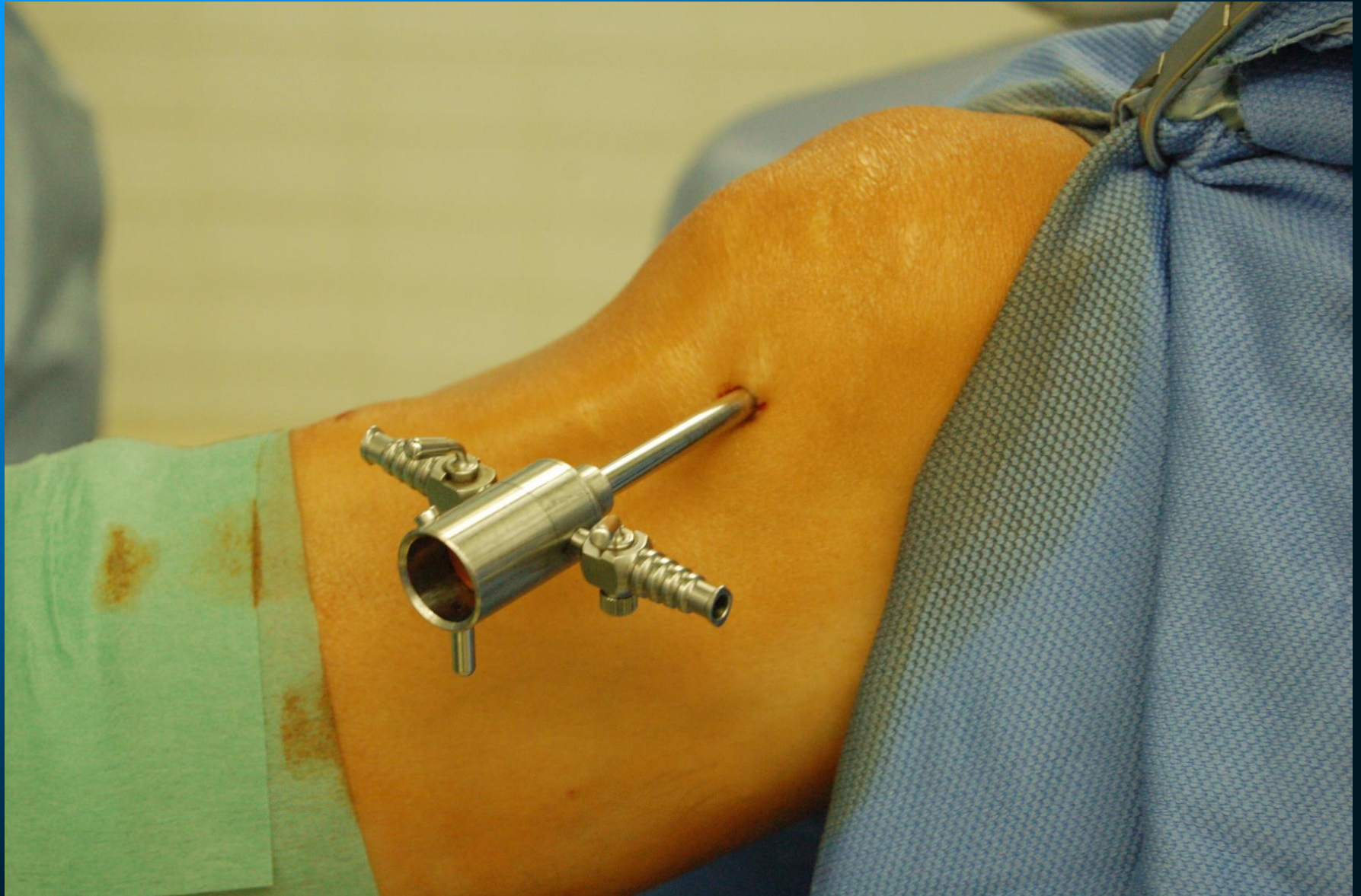


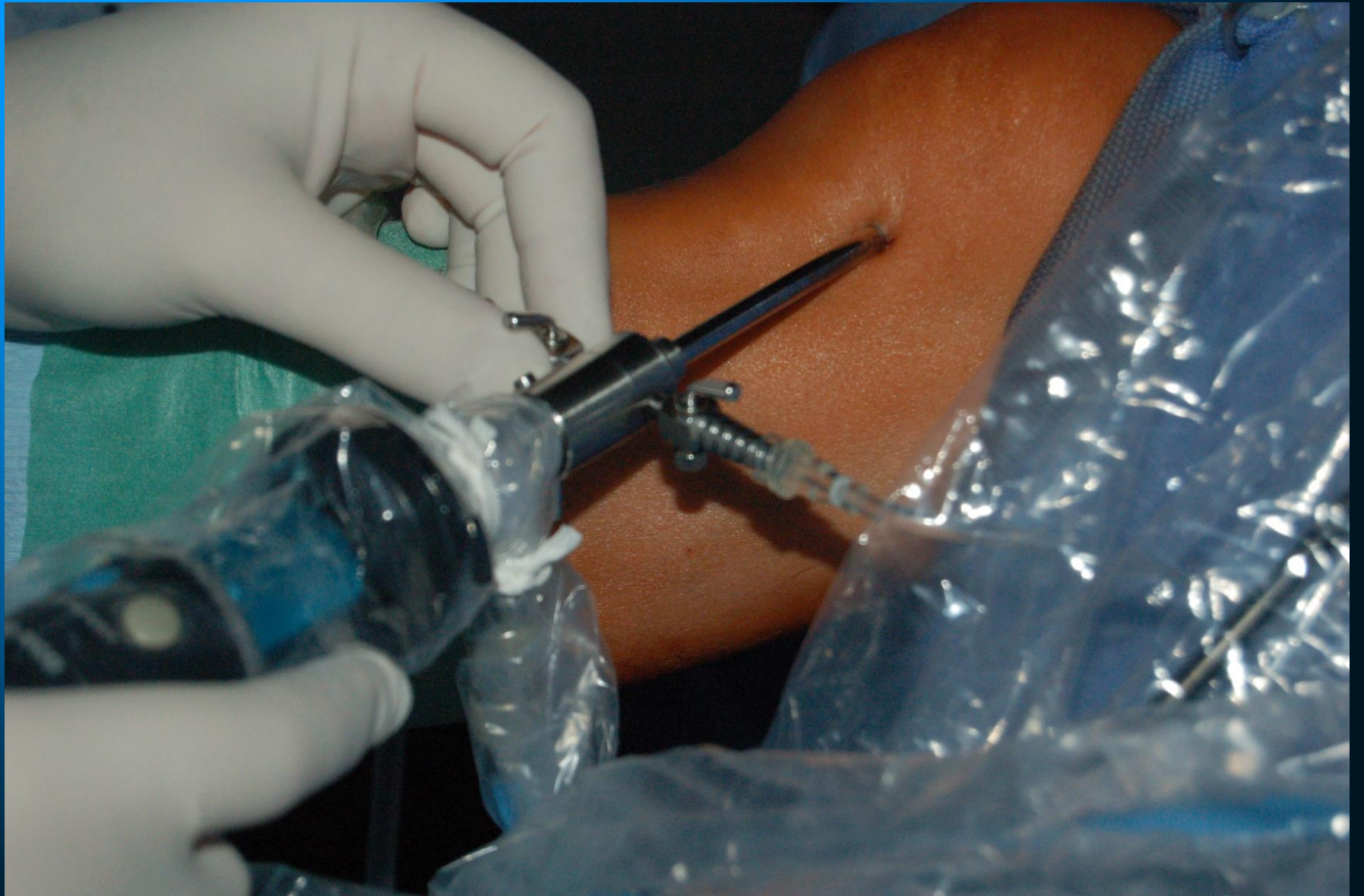
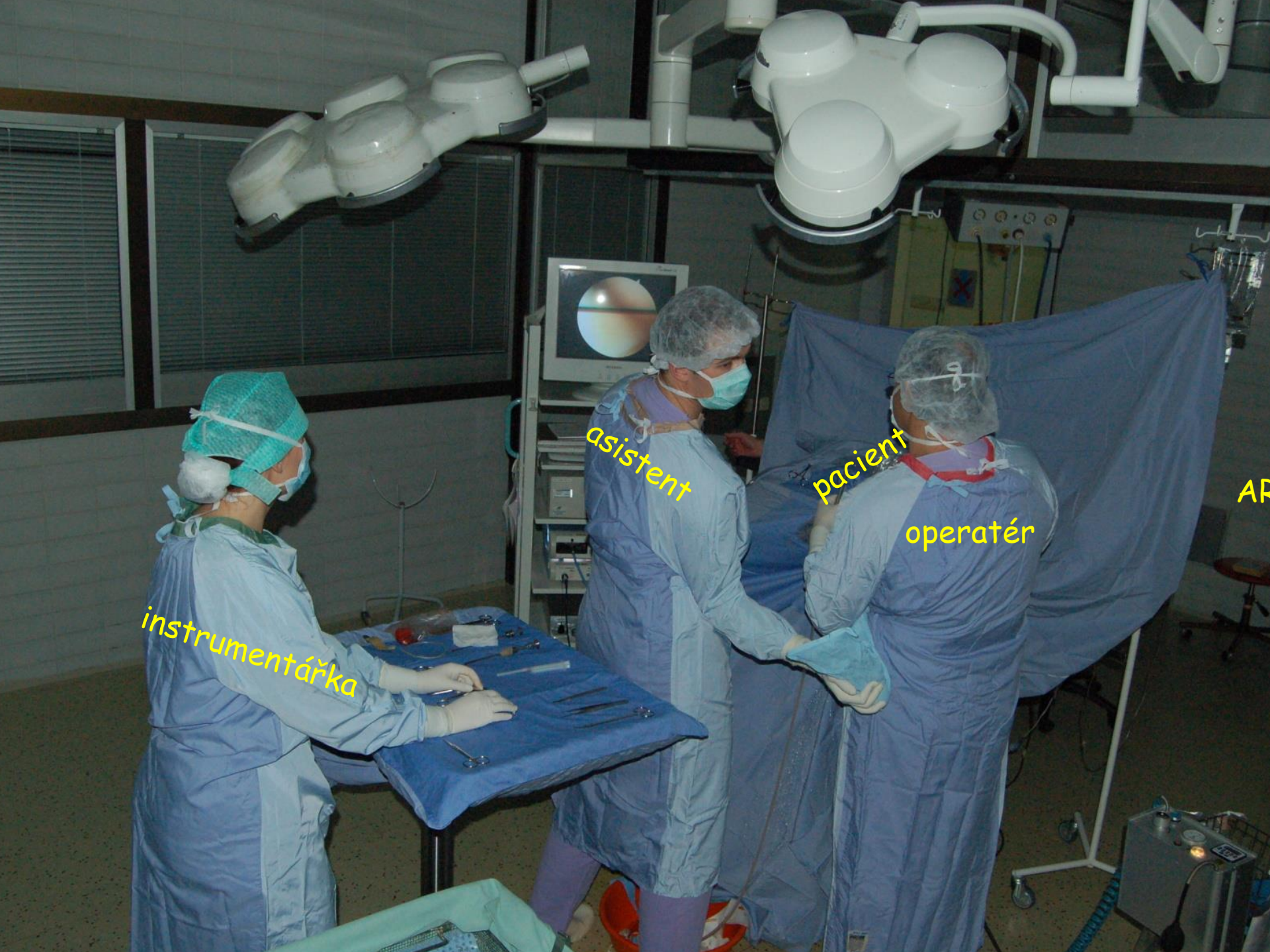STERILITÀ



trokár







instrumentárka

asistent

pacient

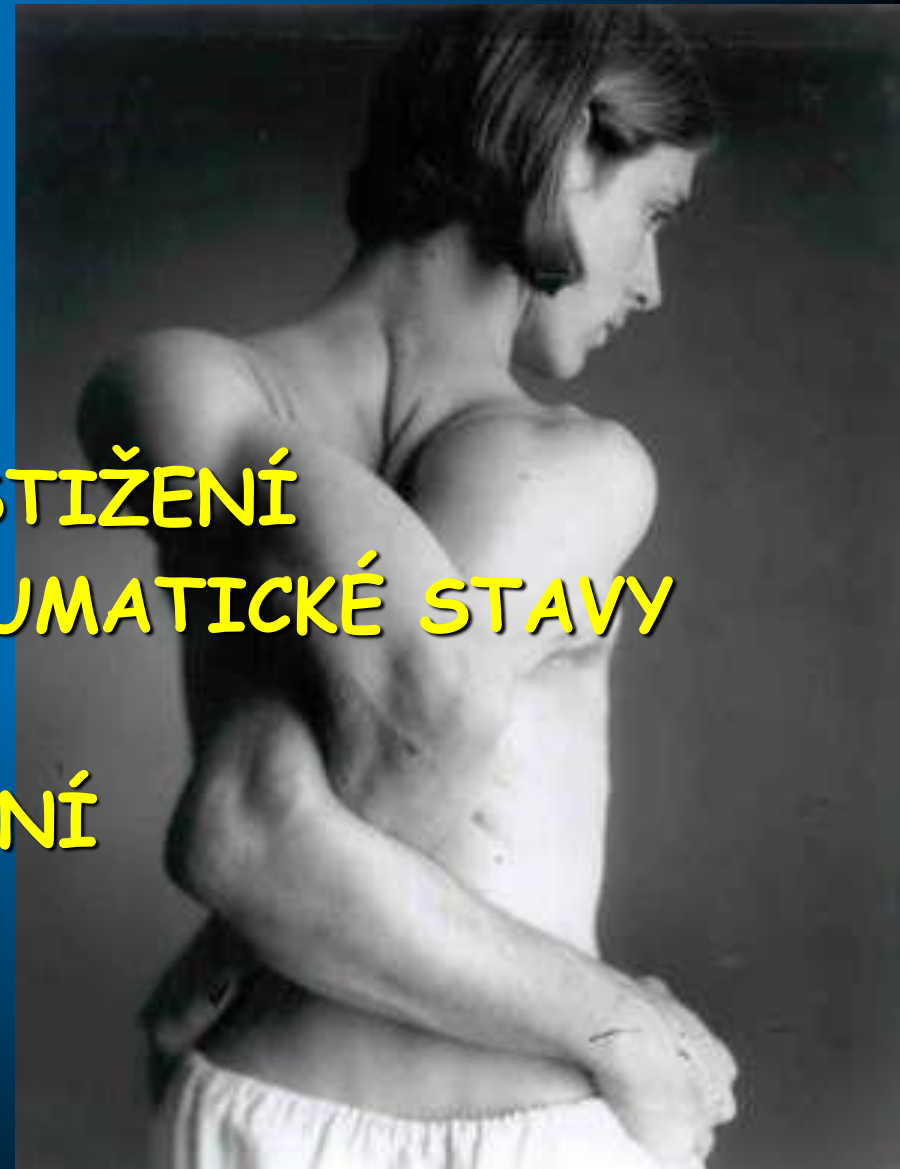operatér

AR

HORNÍ KONČETINA

RAMENO

- DEGENERATIVNÍ POSTIŽENÍ
- TRAUMATA A POTRAUMATICKÉ STAVY
- ZÁNĚTLIVÁ POSTIŽENÍ
- TUMORY

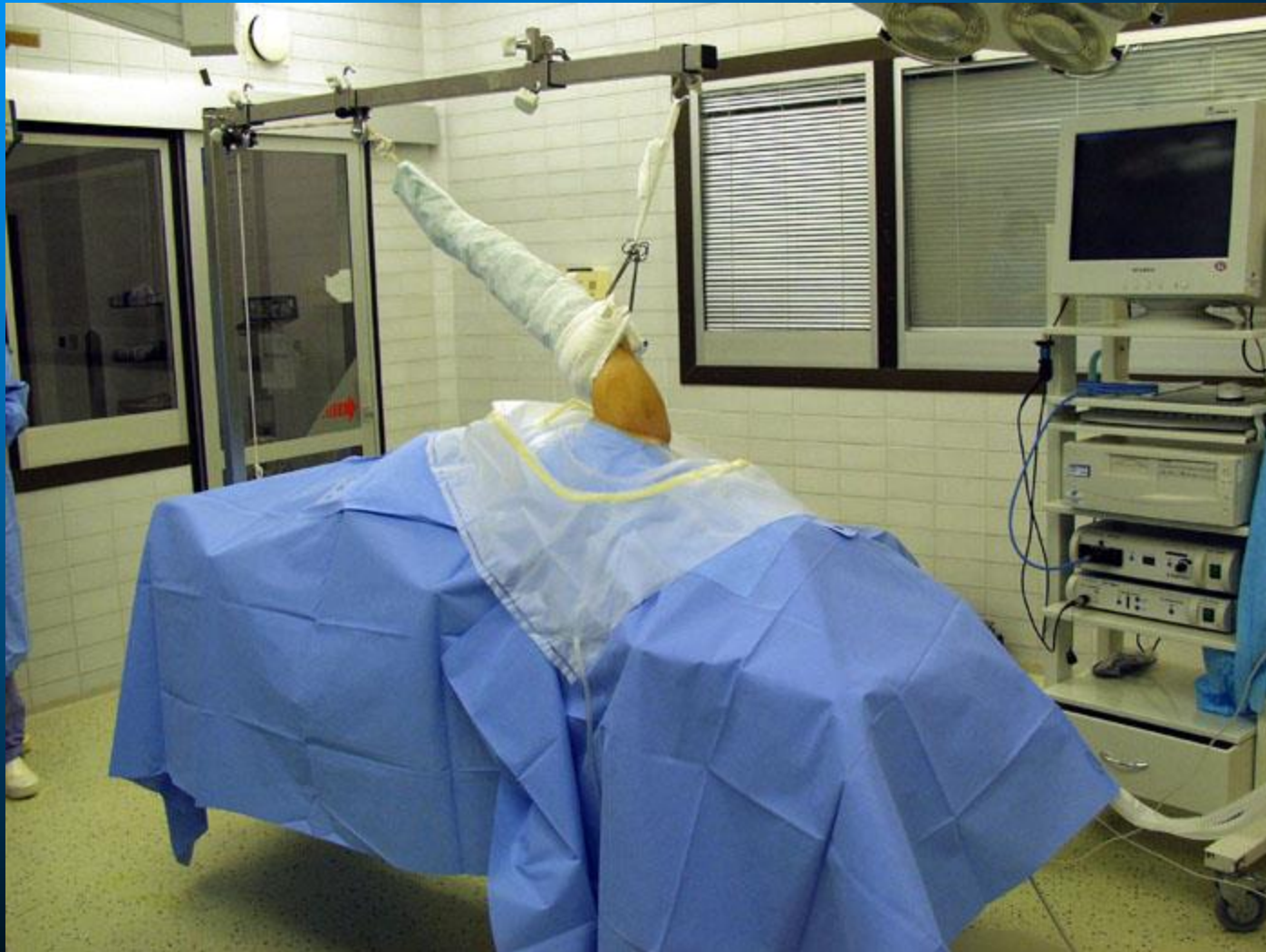

OPERAČNÍ VÝKONY

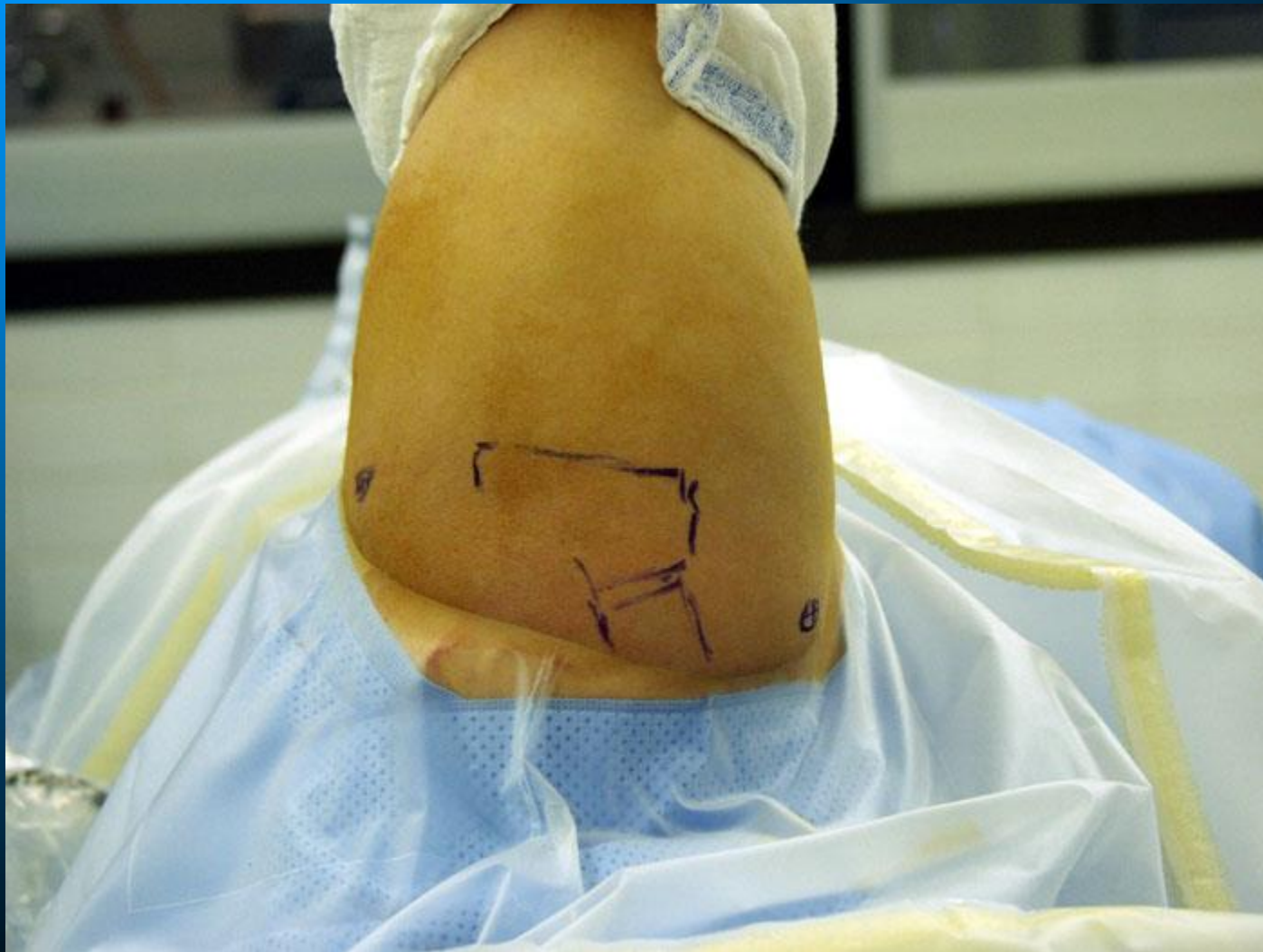- ARTROSKOPIE

- RECIDIVUJÍCÍ LUXACE
- DEGENERATIVNÍ POSTIŽENÍ ROTÁROVÉ MANŽETY
- POSTIŽENÍ SUBAKROMIÁLNÍHO PROSTORU
- ARTROSA

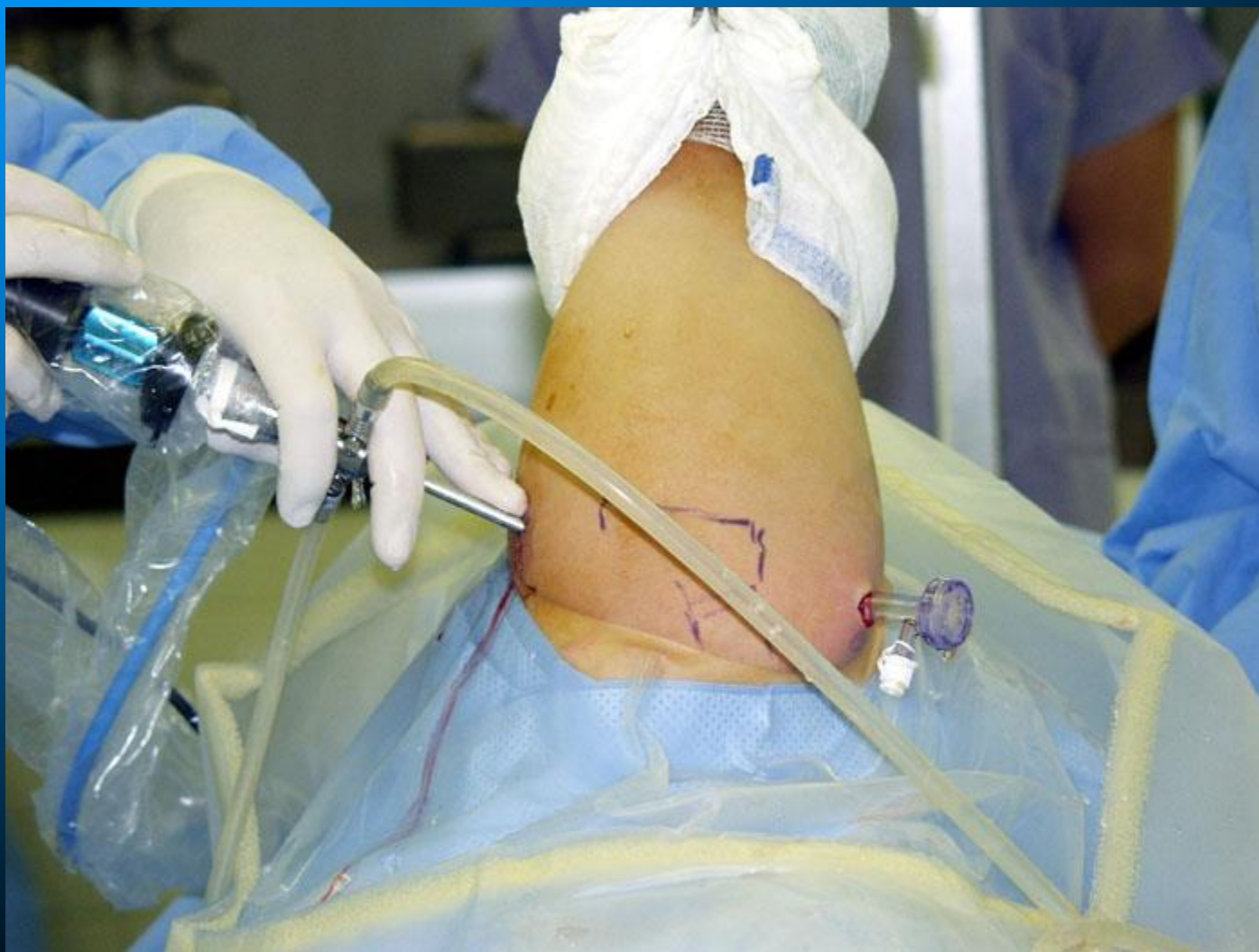OPERAČNÍ TECHNIKA

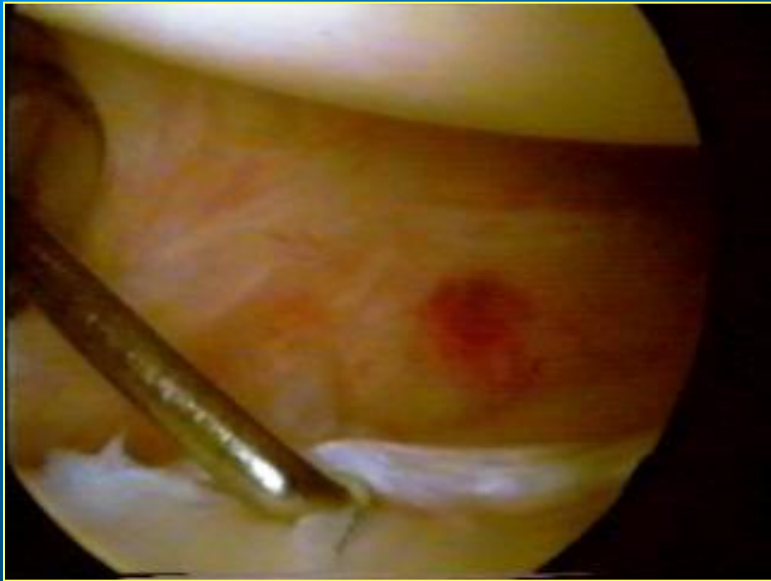

OPERAČNÍ TECHNIKA

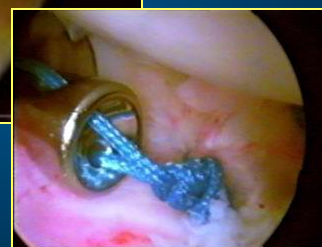
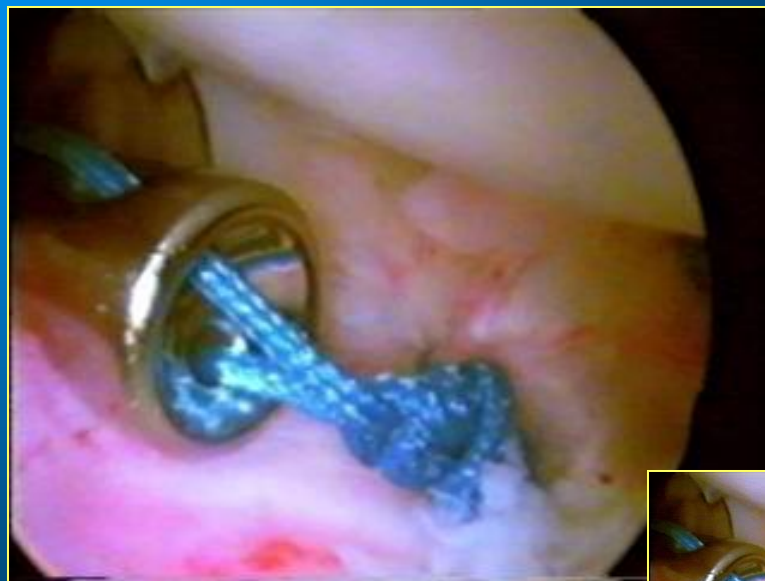
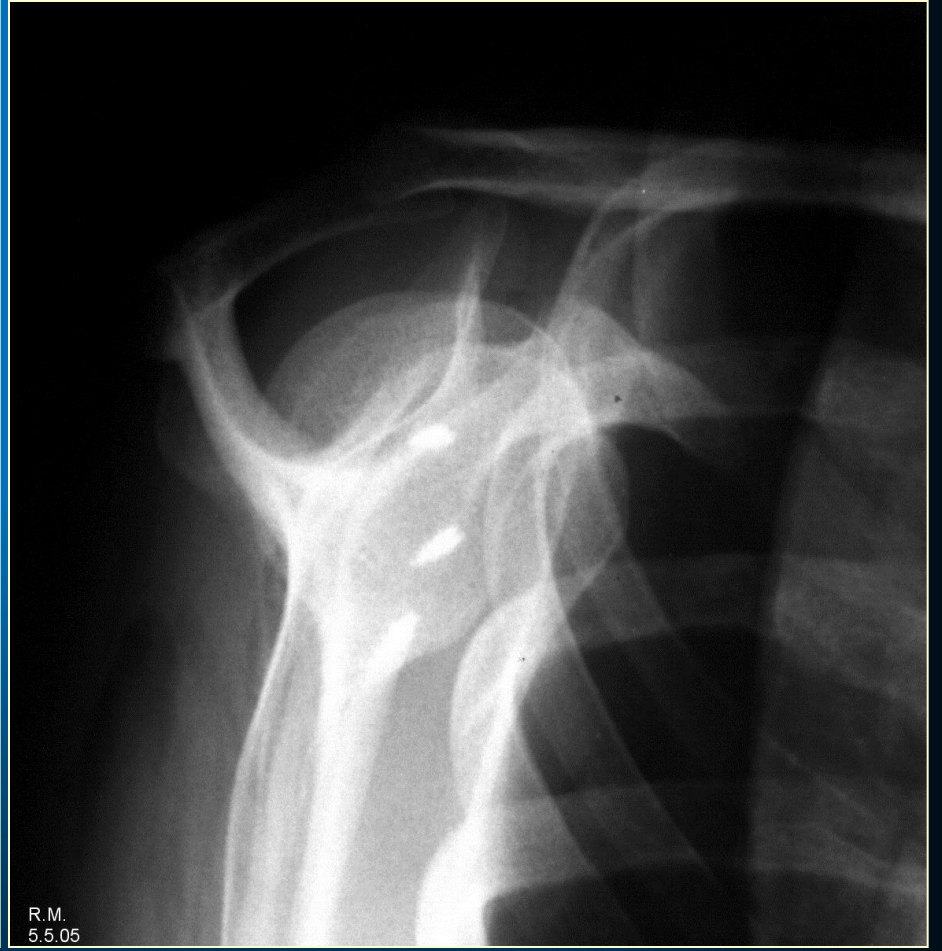
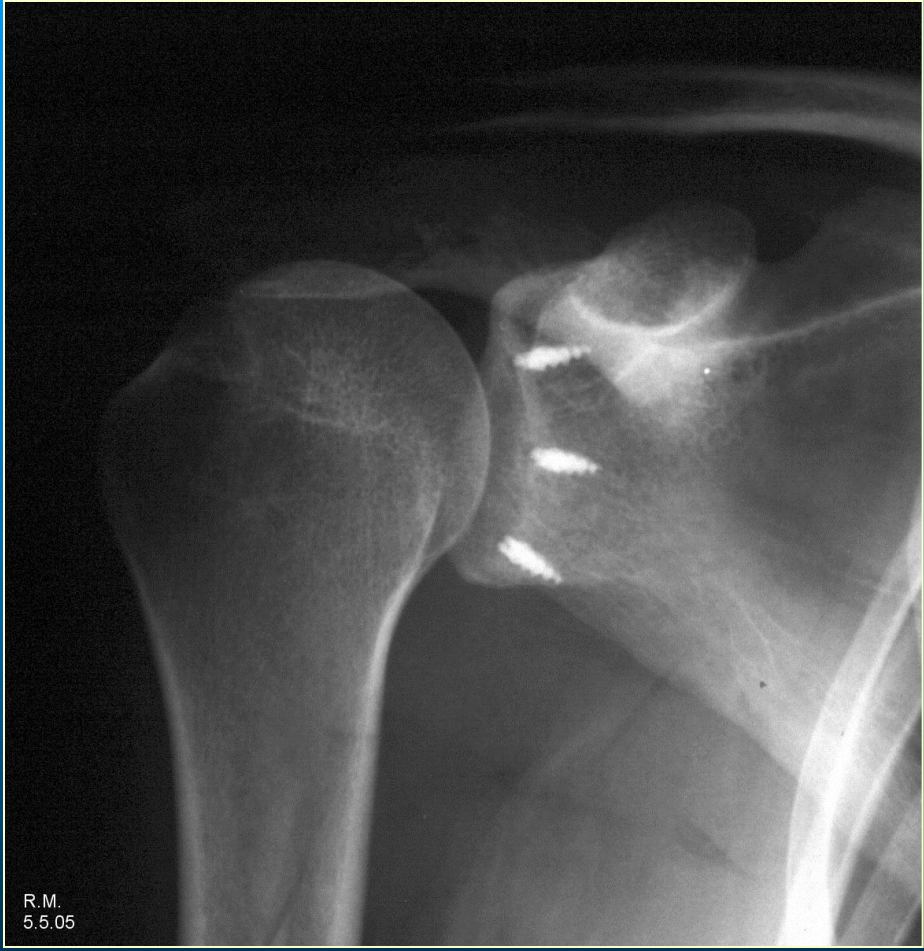OPERAČNÍ TECHNIKA



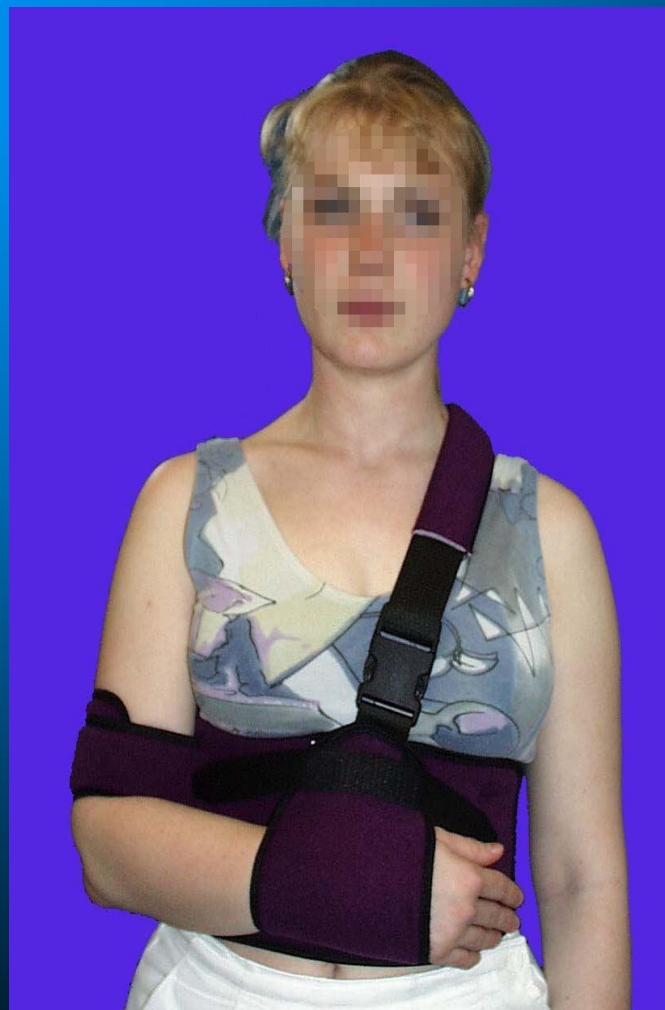

Ošetření nestability ramene – kotvičky a stehy





POOPERAČNÍ DOLÉČENÍ

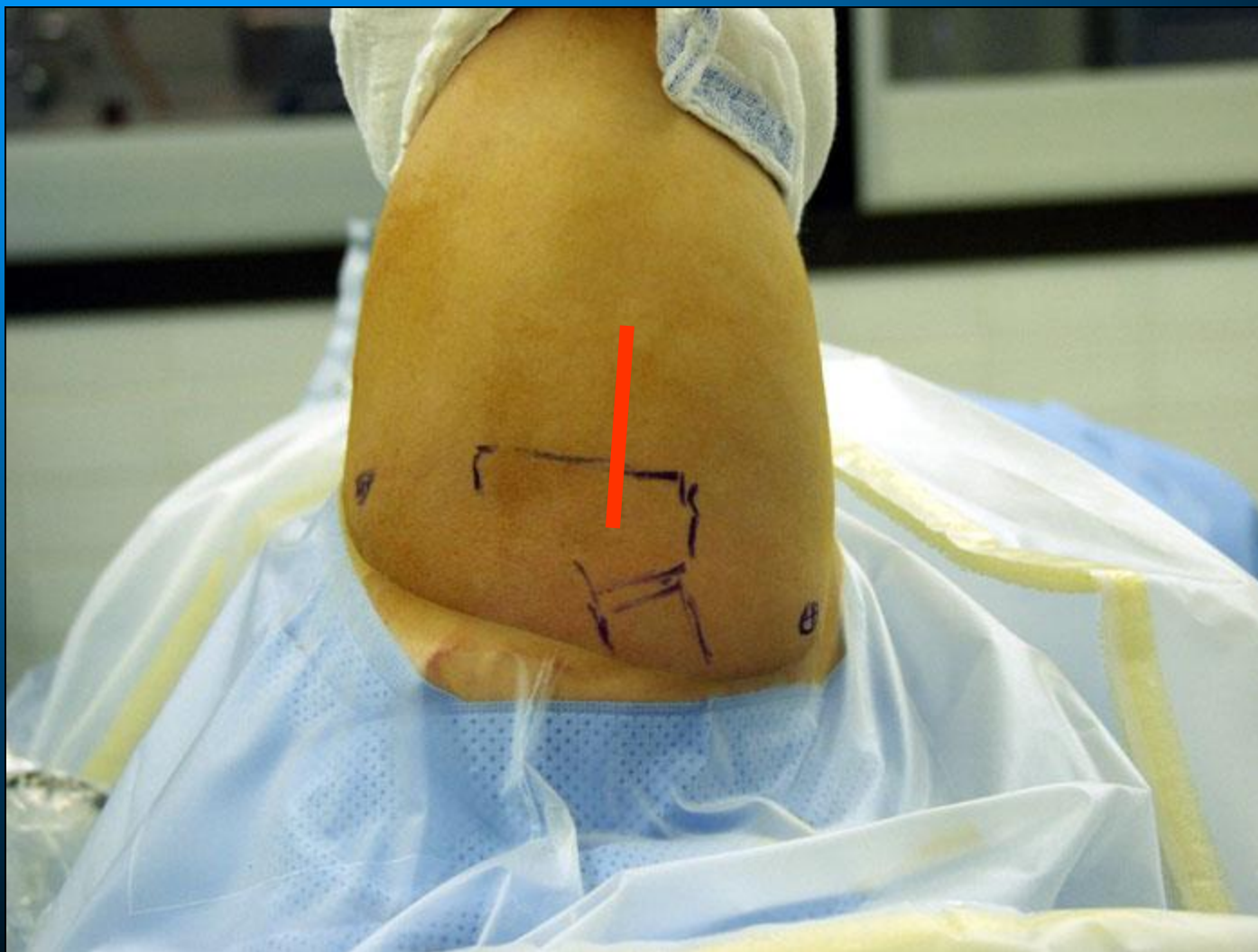


Desaultova ortéza

OTEVŘENÉ OPERAČNÍ VÝKONY

- MINIINVAZIVNÍ
 - OŠETŘENÍ ROTÁTOROVÉ MANŽETY

OPERAČNÍ TECHNIKA



POOPERAČNÍ DOLÉČENÍ

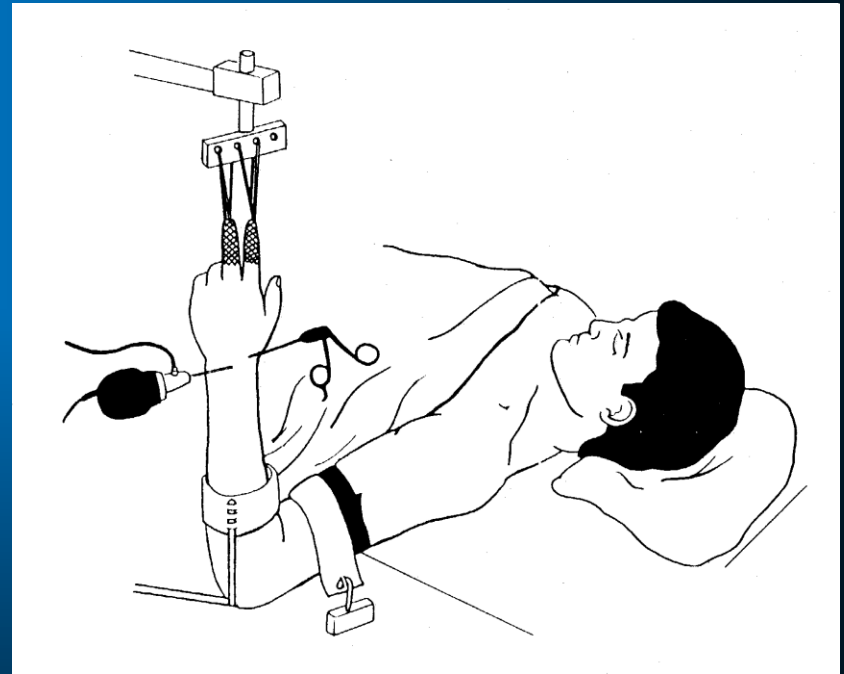


Abdukční dlaha

- ARTOSKOPIE ZÁPĚSTÍ
- ARTRODESY ZÁPĚSTÍ A PRSTŮ
- LIMITOVANÉ ARTRODESY
- PROXIMÁLNÍ KARPEKTOMIE
- OSTEOTOMIE DIST. RADIA ev. ULNY
- DEKOMPRESSE KARPÁLNÍHO TUNELU

ARTROSKOPIE ZÁPĚSTÍ

- instability zápěstí
 - synovectomie
 - ošetření TFCC
 - pakloub scafoidea
-
- menší optika, nástroje
 - netřeba pumpa



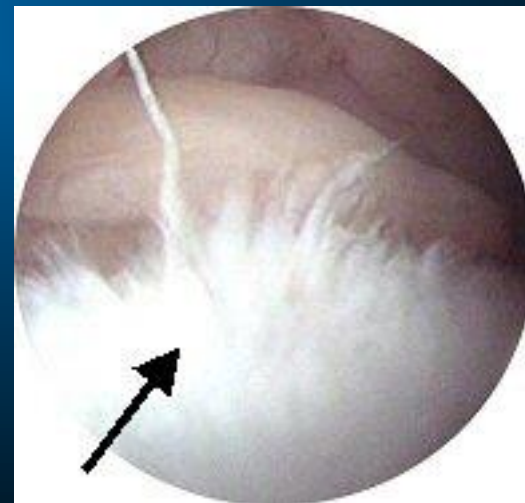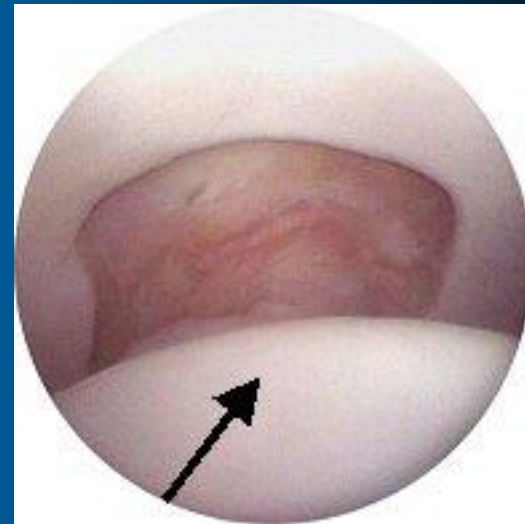
DOLNÍ KONČETINA

KYČEL

- ARTROSKOPIE

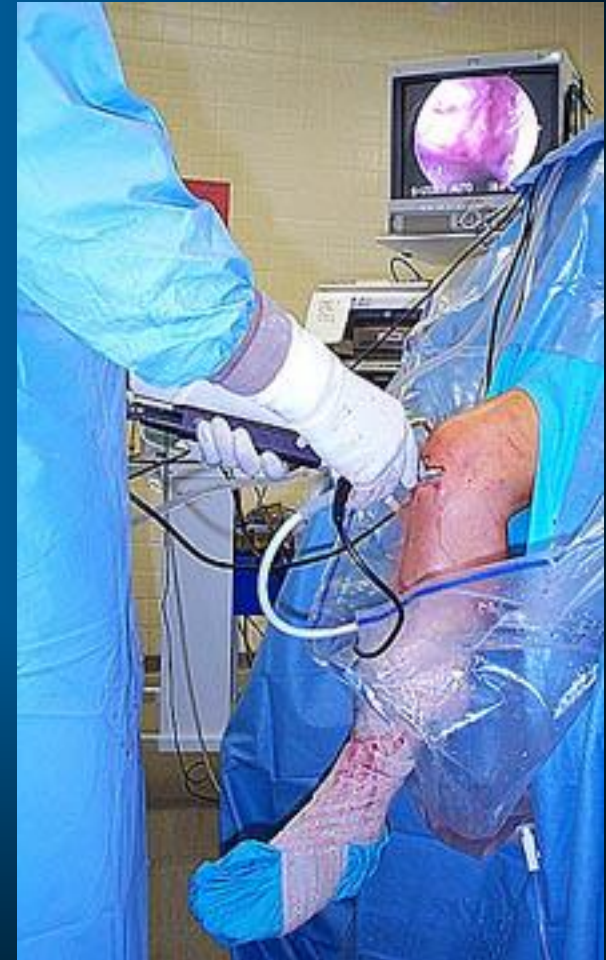- potraumatické stavy
- degenerativní onem.
- záněty

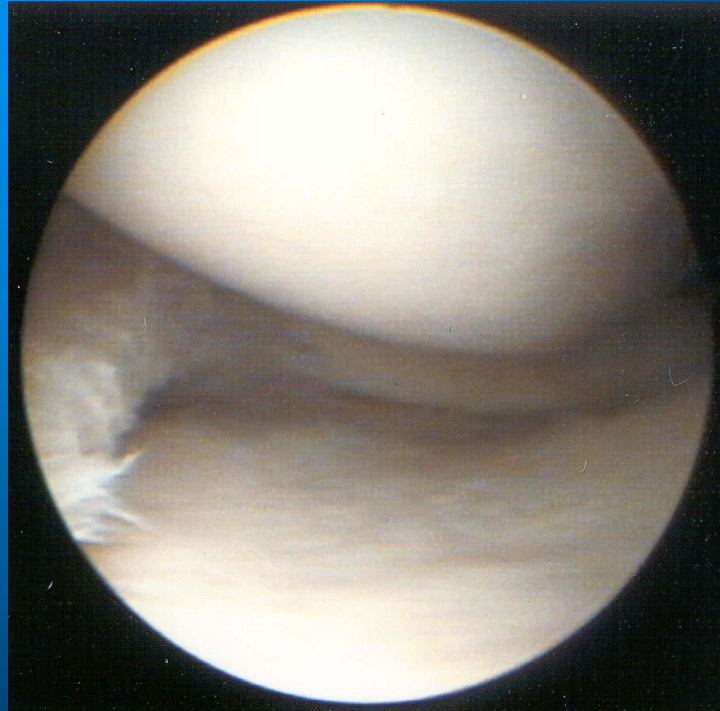- DEBRIDEMENT
- ODSTRANĚNÍ VOLNÝCH TĚLÍSEK
- OŠETŘENÍ LABRA
- LAVÁŽ



KOLENO

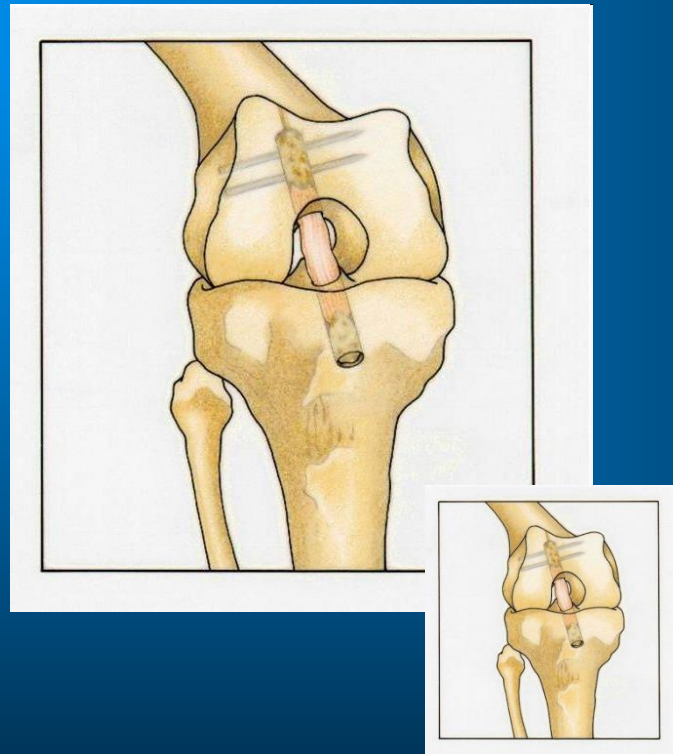
- ARTROSKOPIE
 - „čerstvá traumata“
 - instability
 - degen. onemocnění
 - záněty





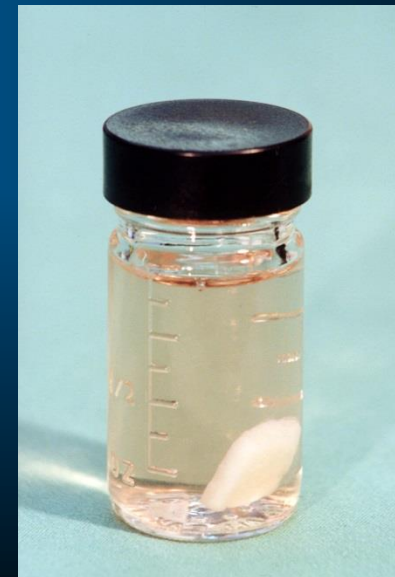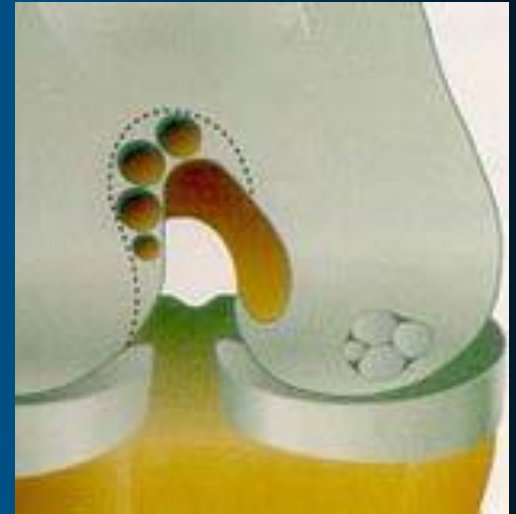Plastika ACL -ant cruciate ligam sec.Brückner - u instabilit

-BTB štěp (BONE-TENDON-BONE)



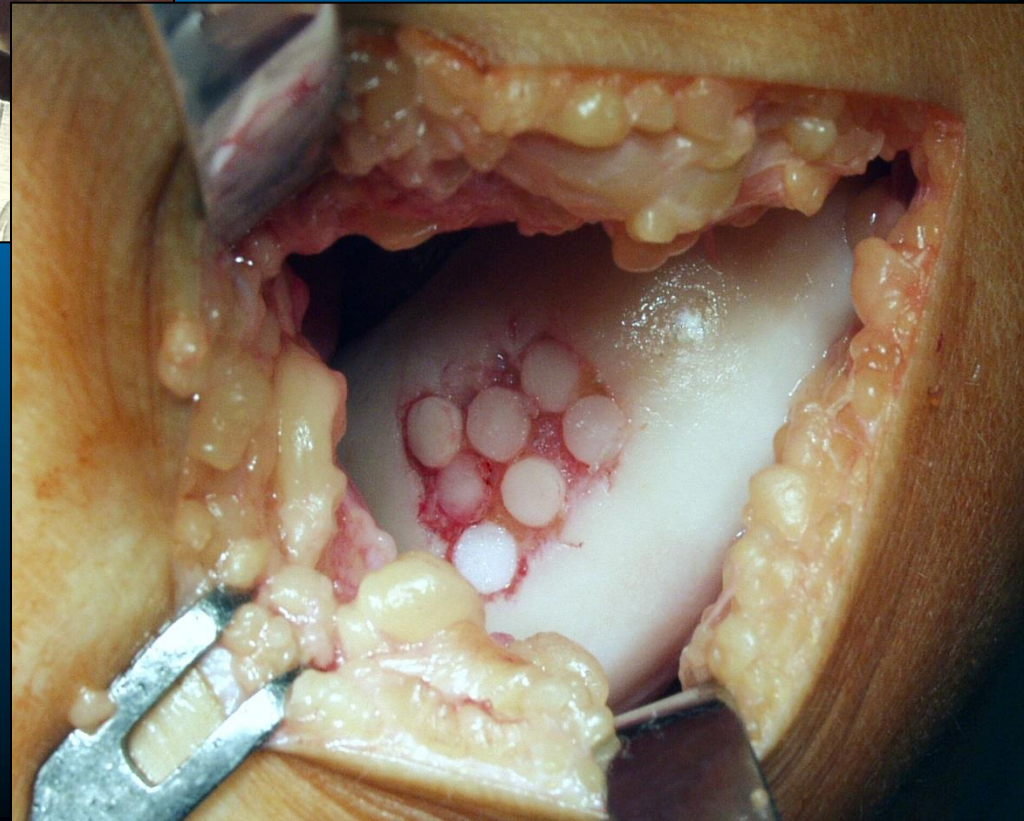
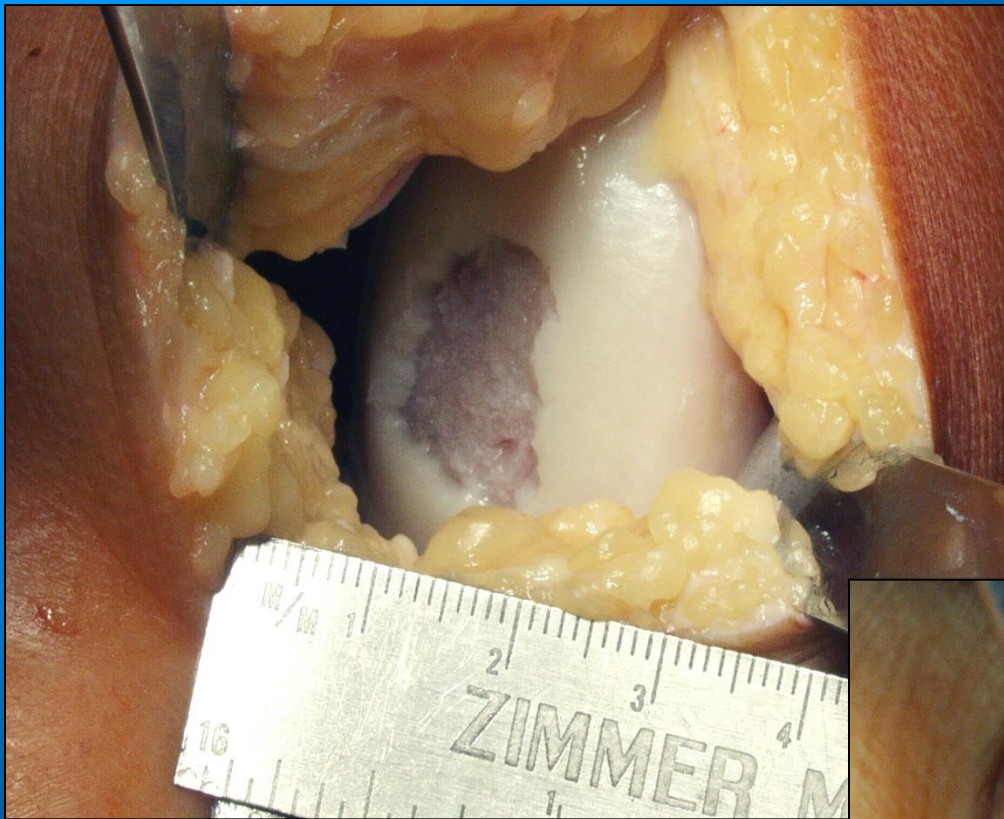
CHONDRÁLNÍ DEFEKTY

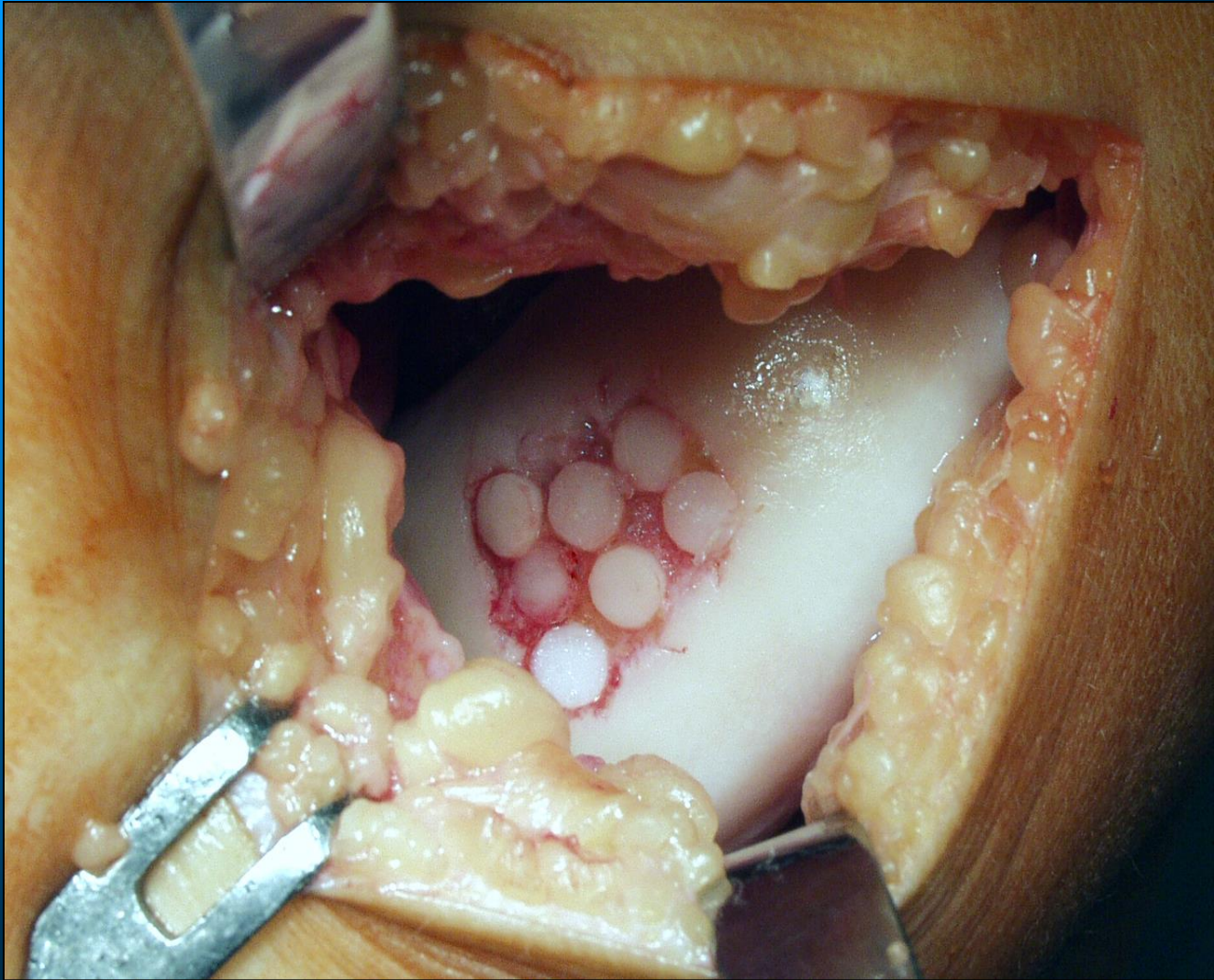
- MOZAIKOVÁ PLASTIKA
- TRANSPLANTACE AUTOLOGNÍCH CHONDROCYTŮ



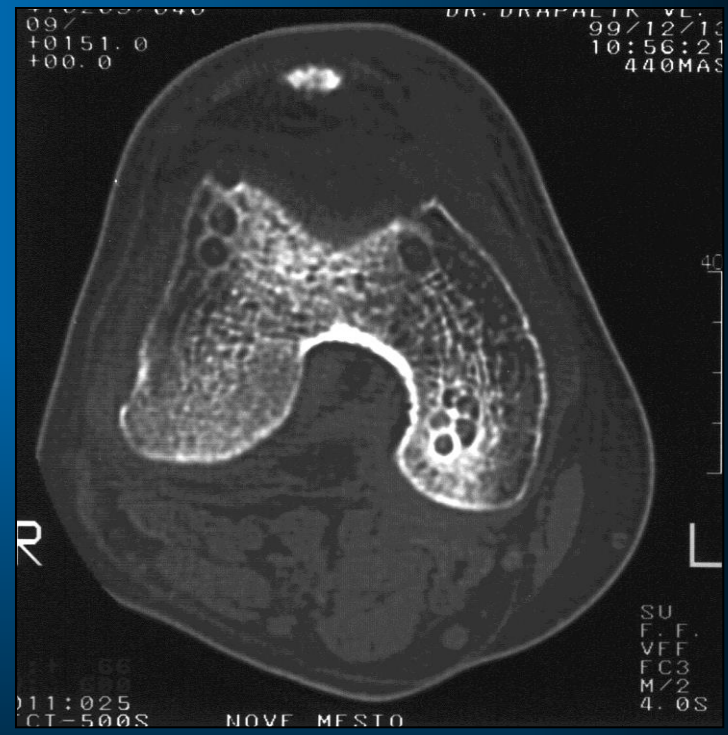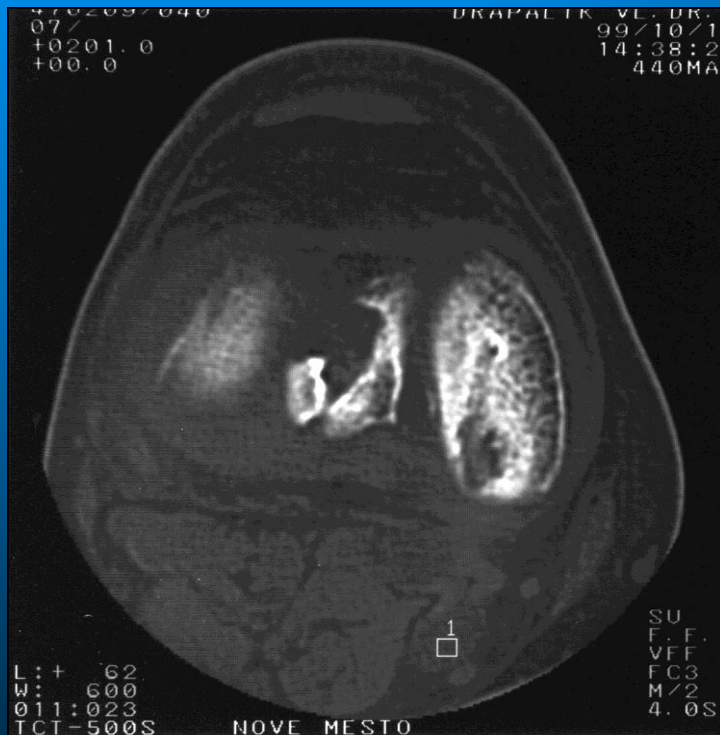MOZAIKOVÁ PLASTIKA

(Puzzle technika)





MOZAIKOVÁ PLASTIKA



TRANSPLANTACE AUTOLOGNÍCH CHONDROCYTŮ

- 2 OPERACE
 - artroskopický odběr chondrocytů
 - kultivace chondrocytů v tkáňové bance po dobu 4-8 týdnů
 - otevřeně implantace chondrálního štěpu

TRANSPLANTACE CHONDROCYTŮ

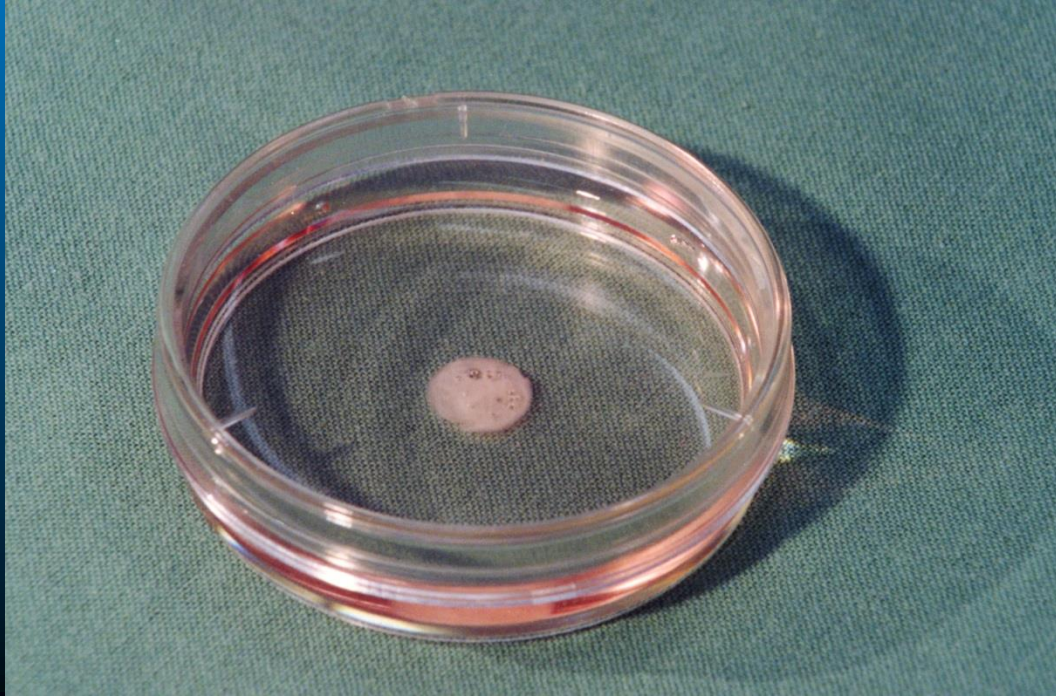
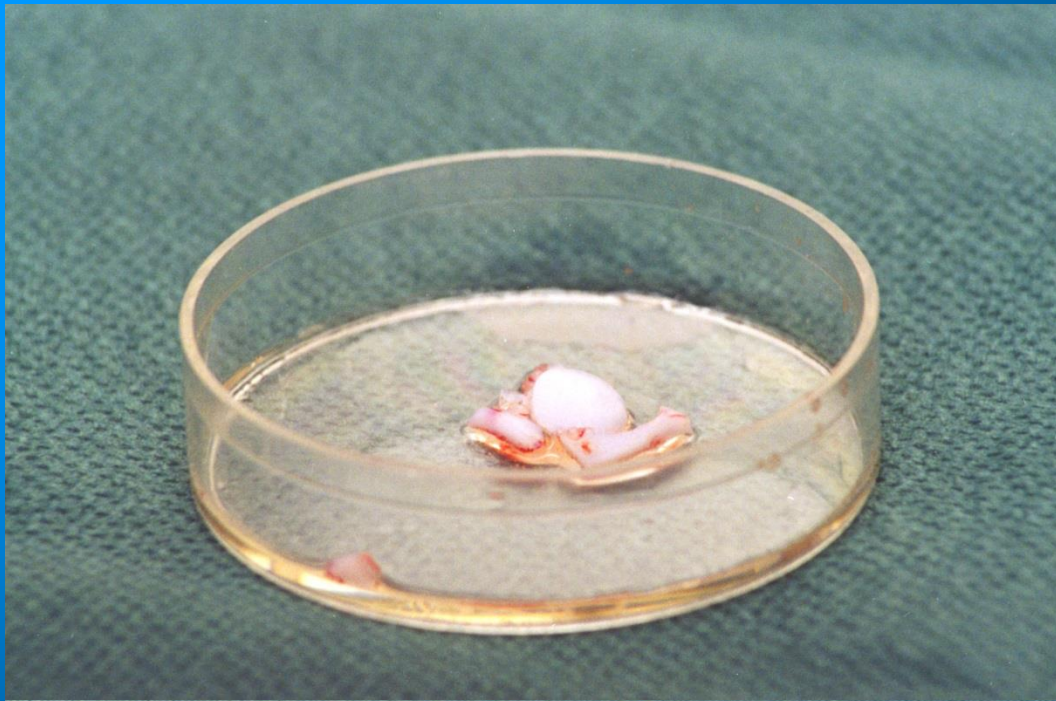
VÝHODY

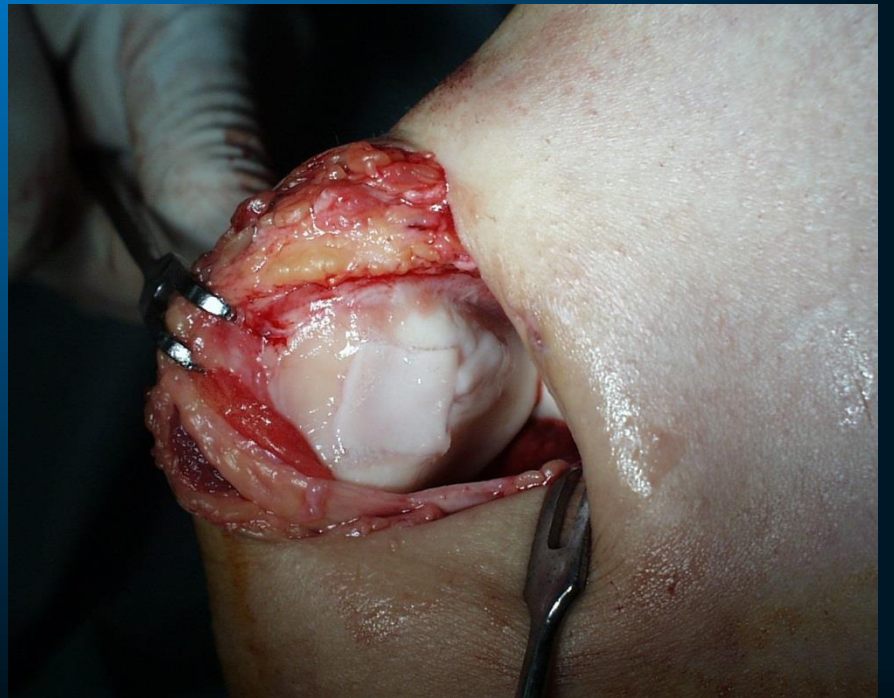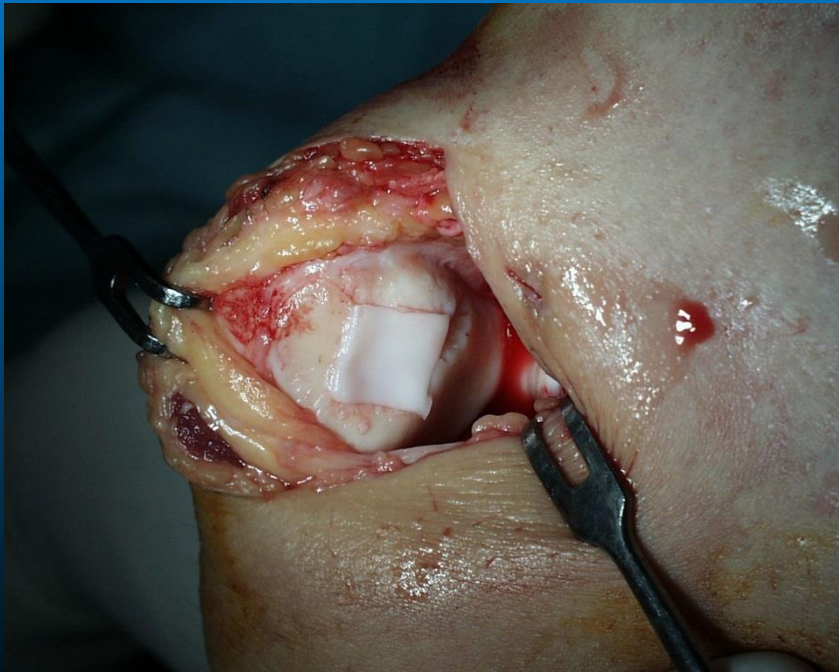
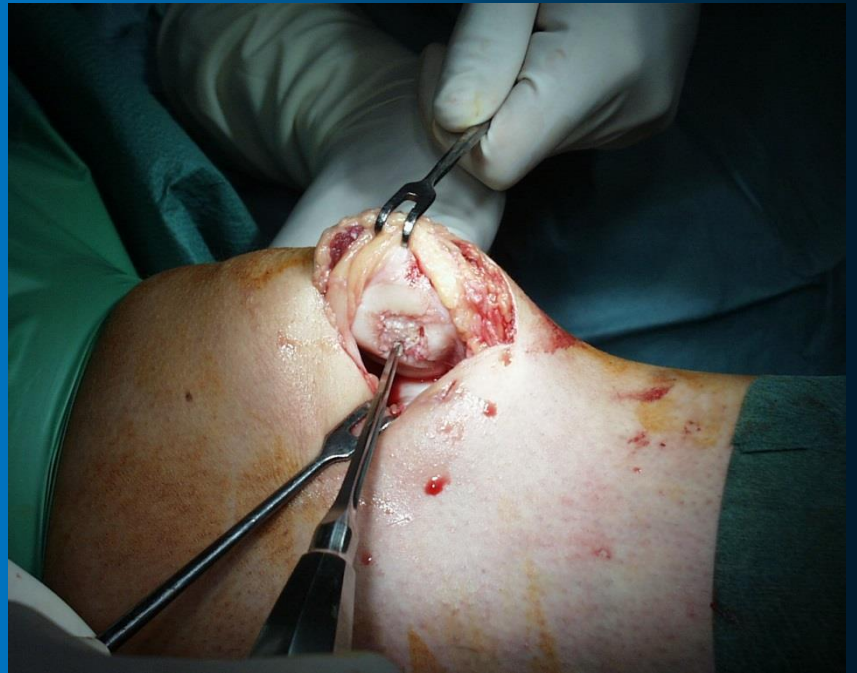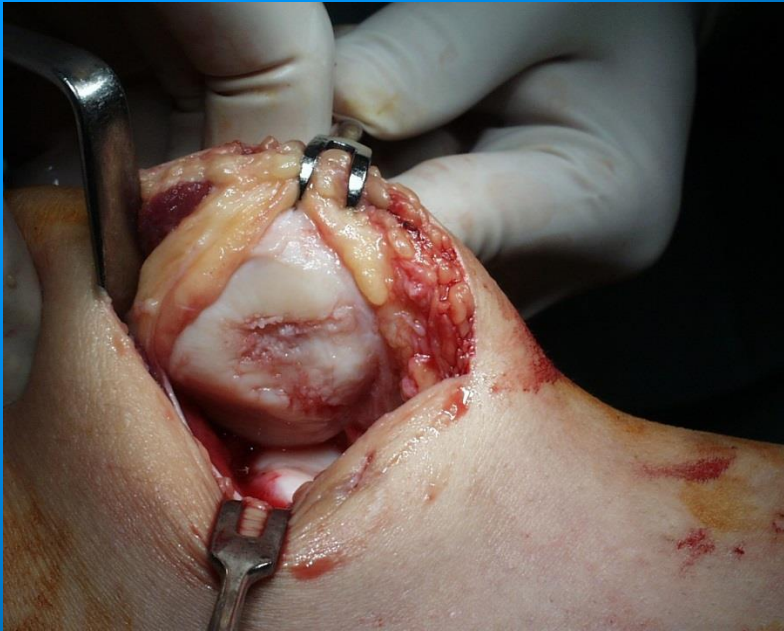„dokonalé“ řešení chrupavčitých defektů

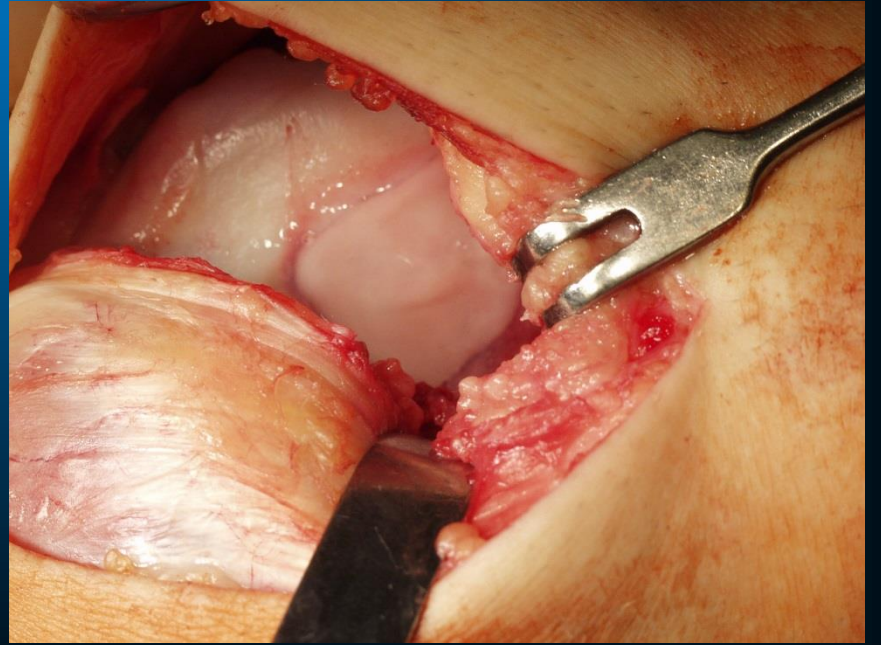
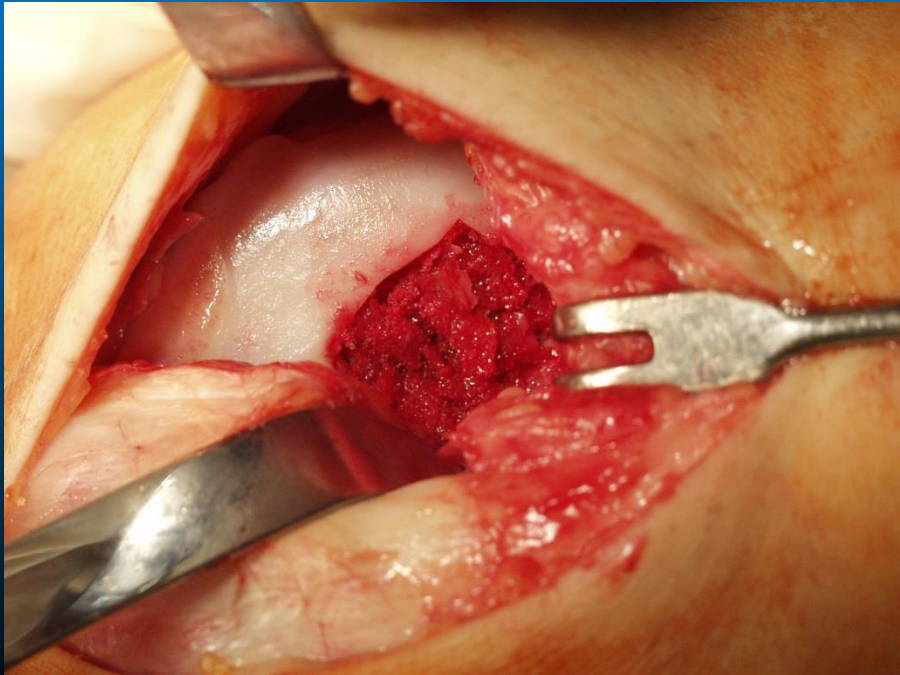
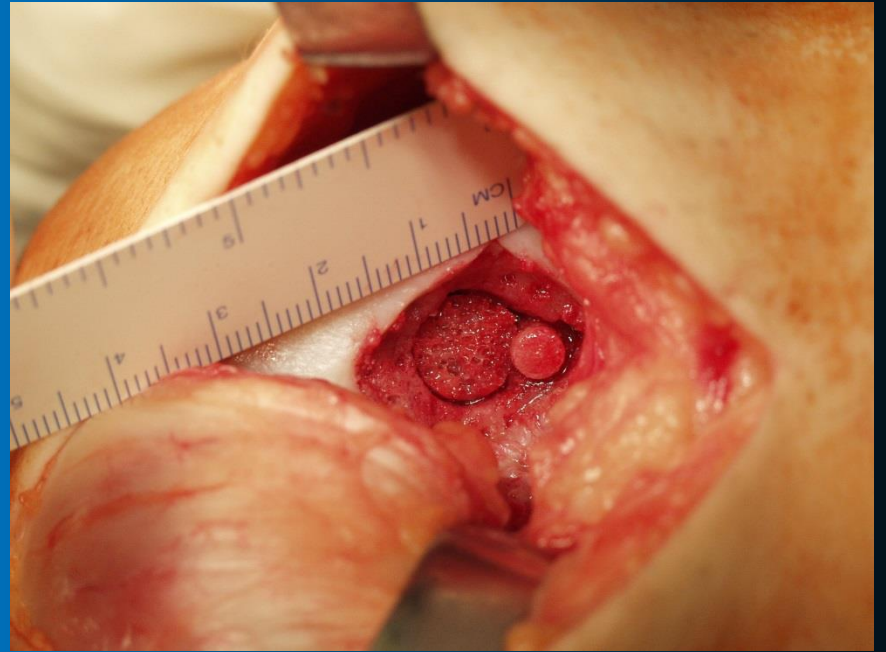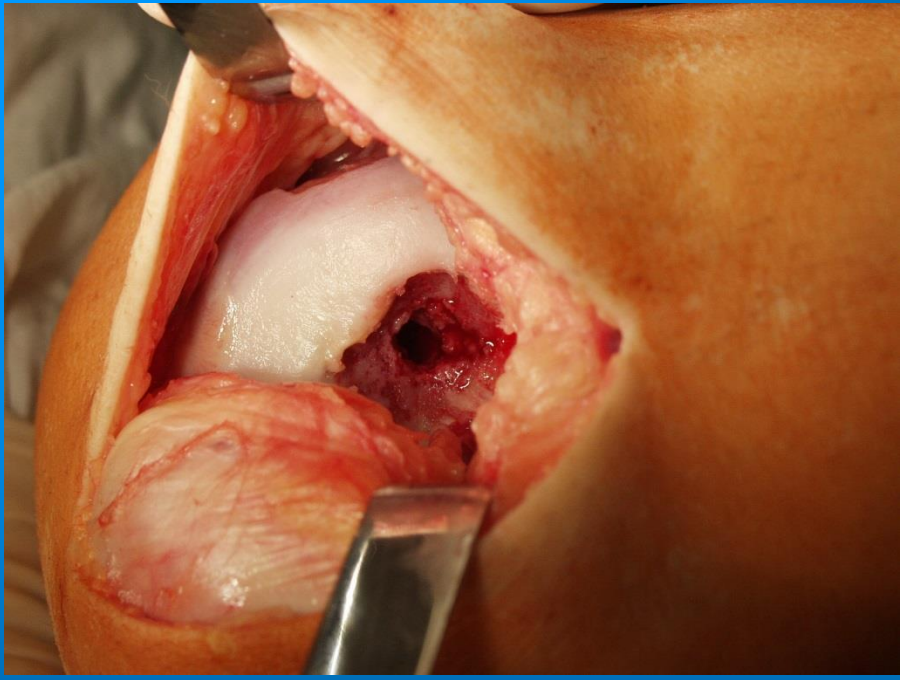
NEVÝHODY

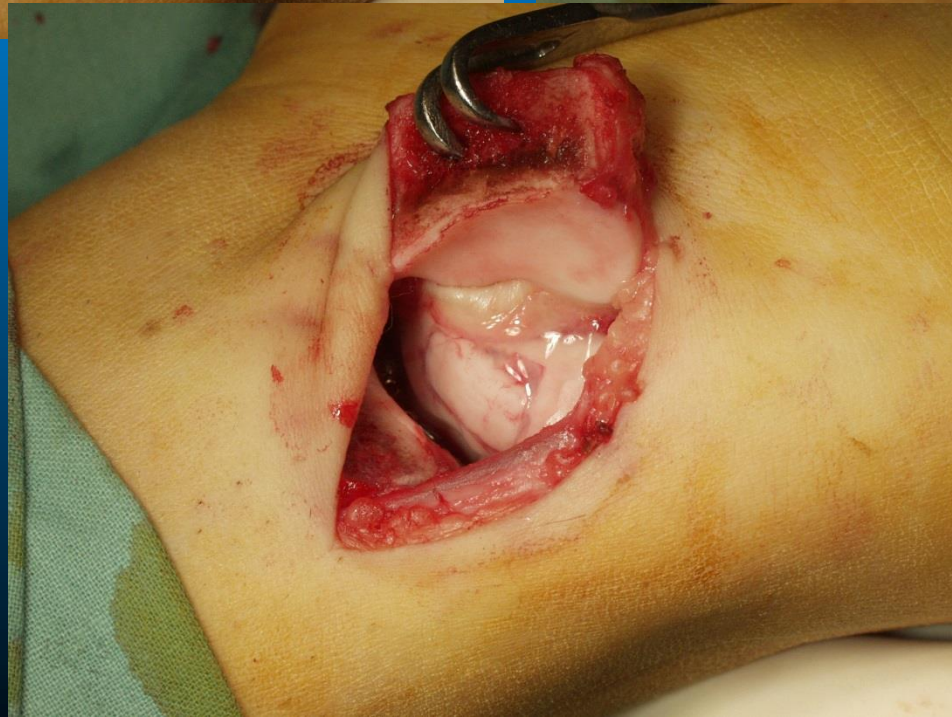
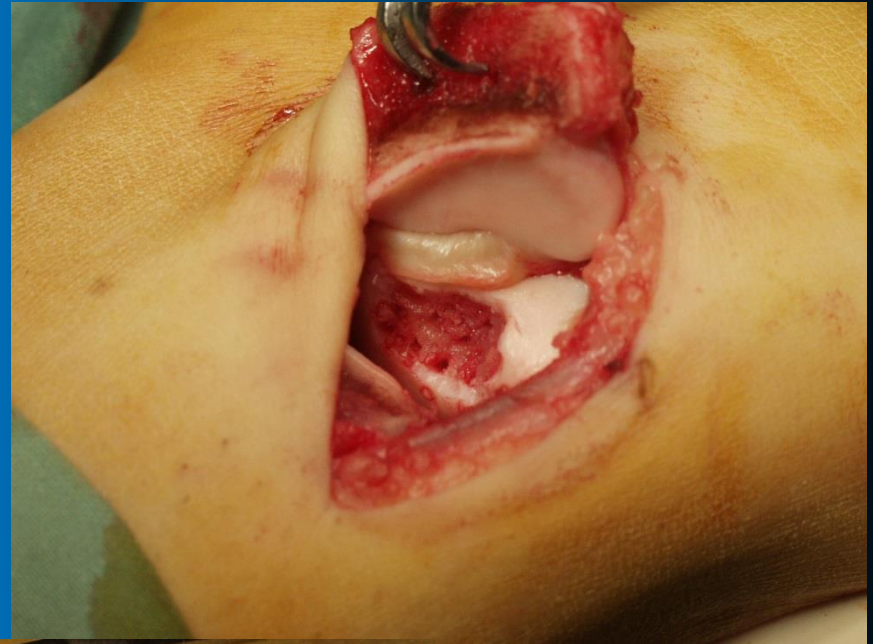
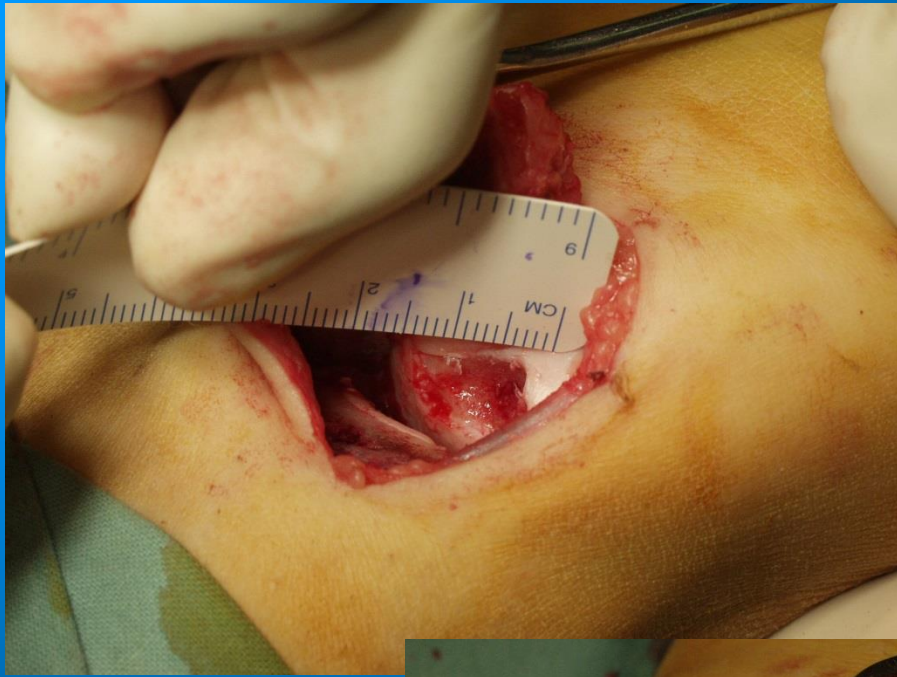2 operace

cena



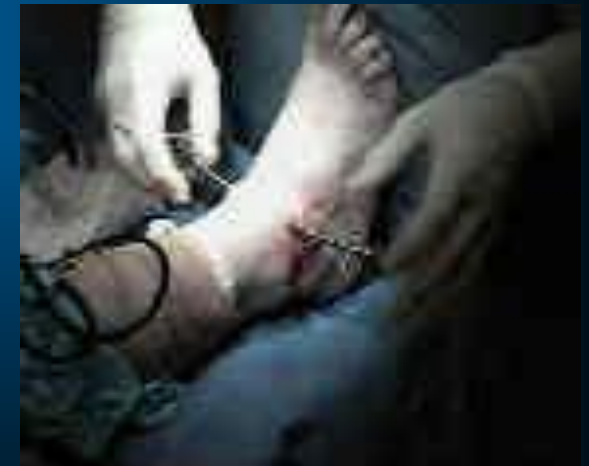
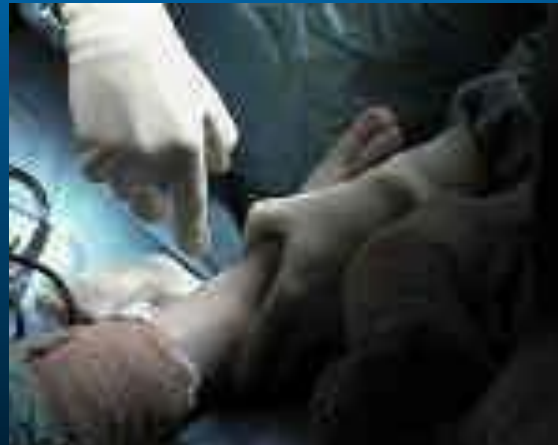
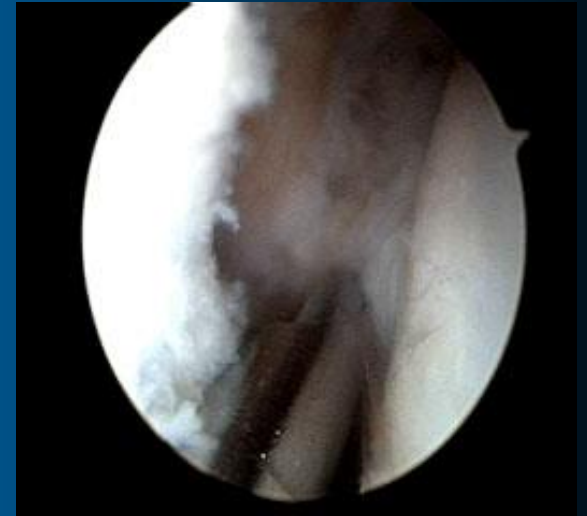


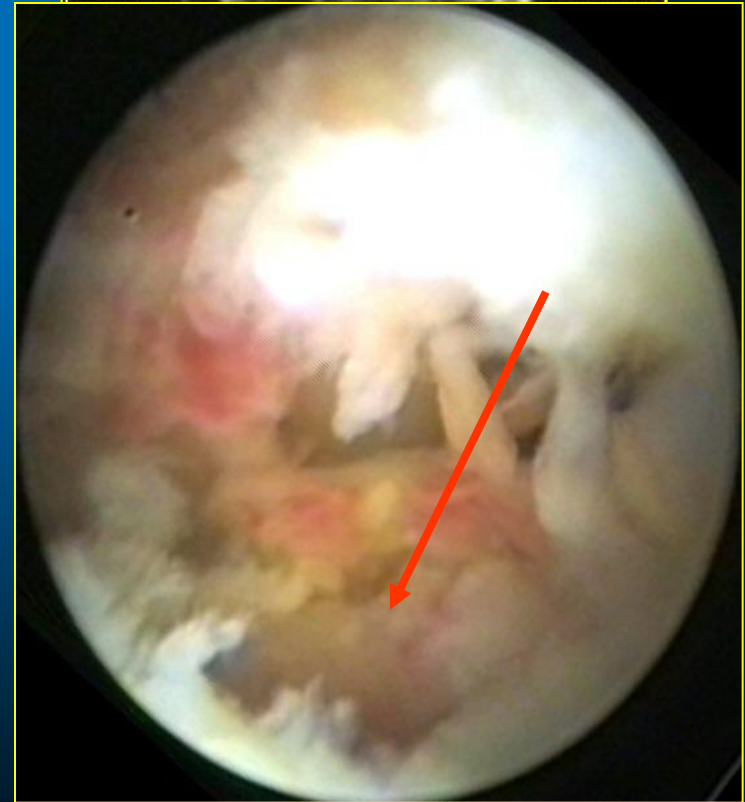
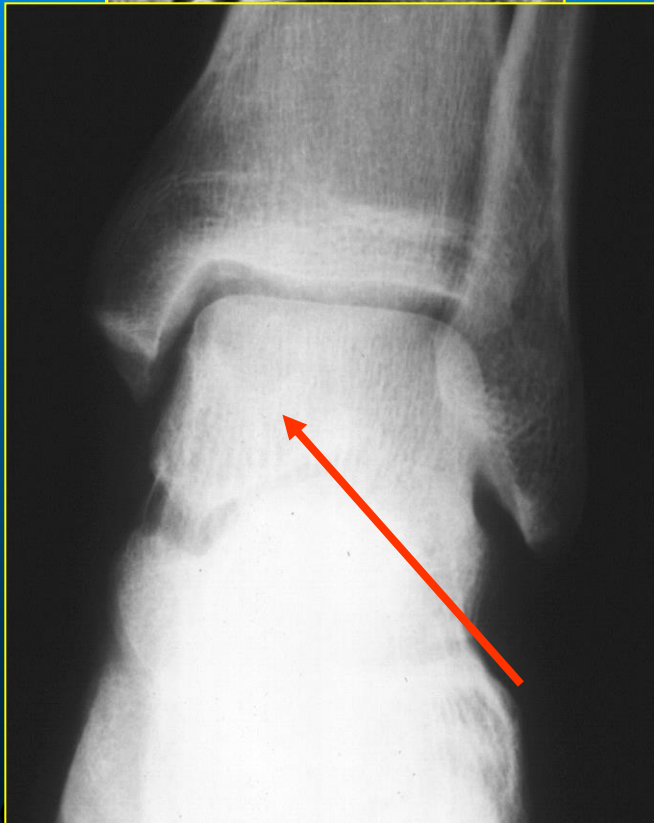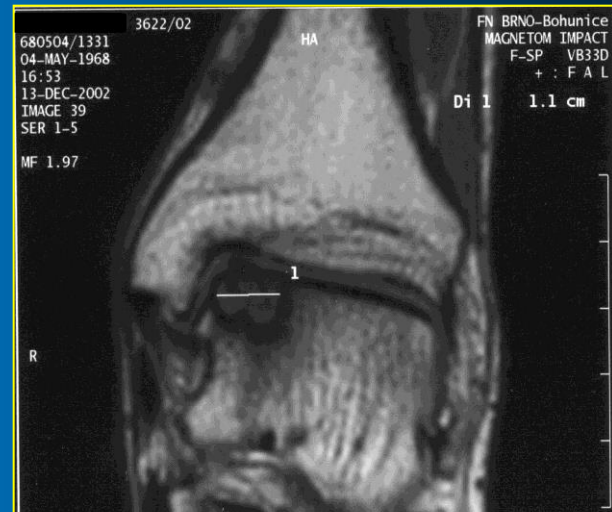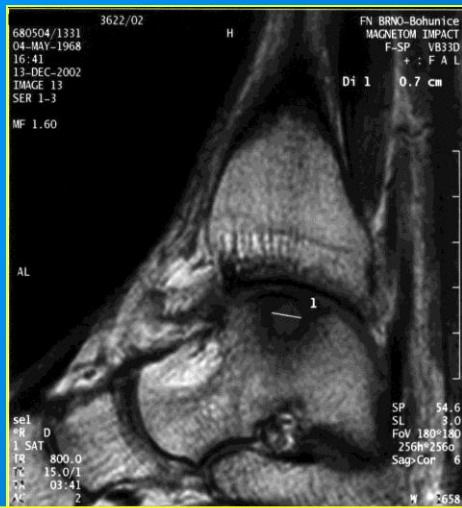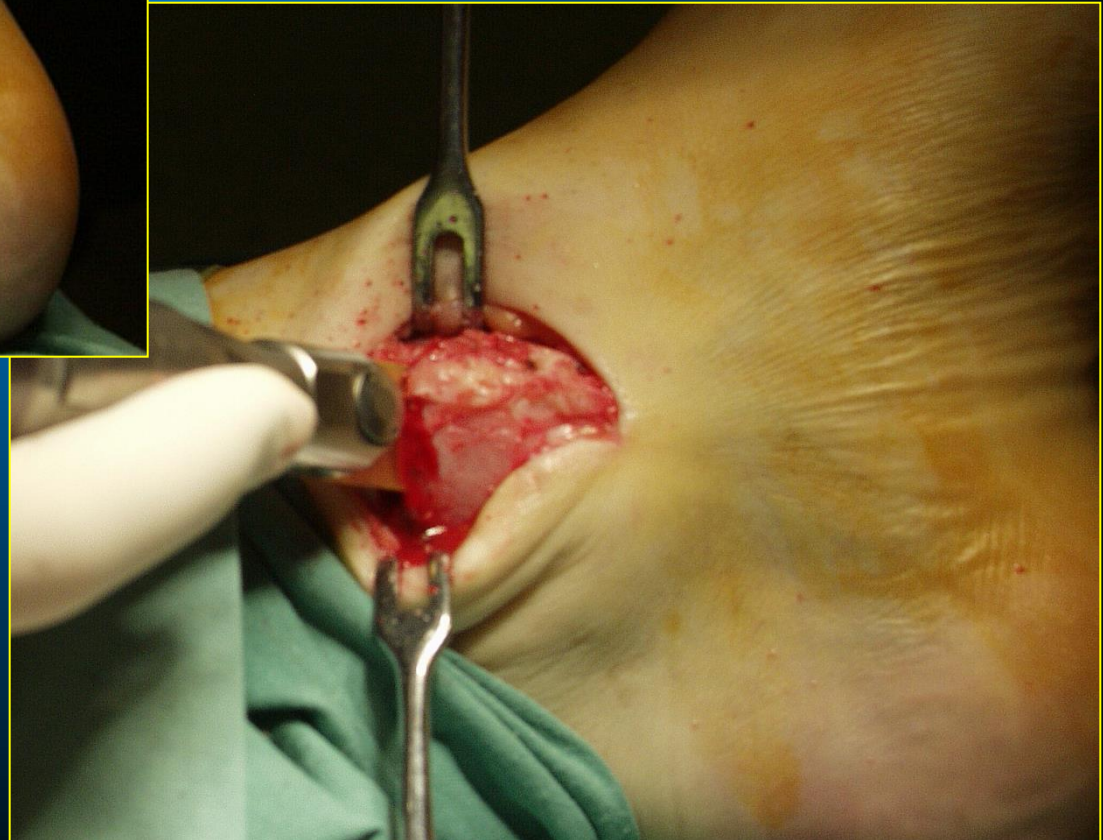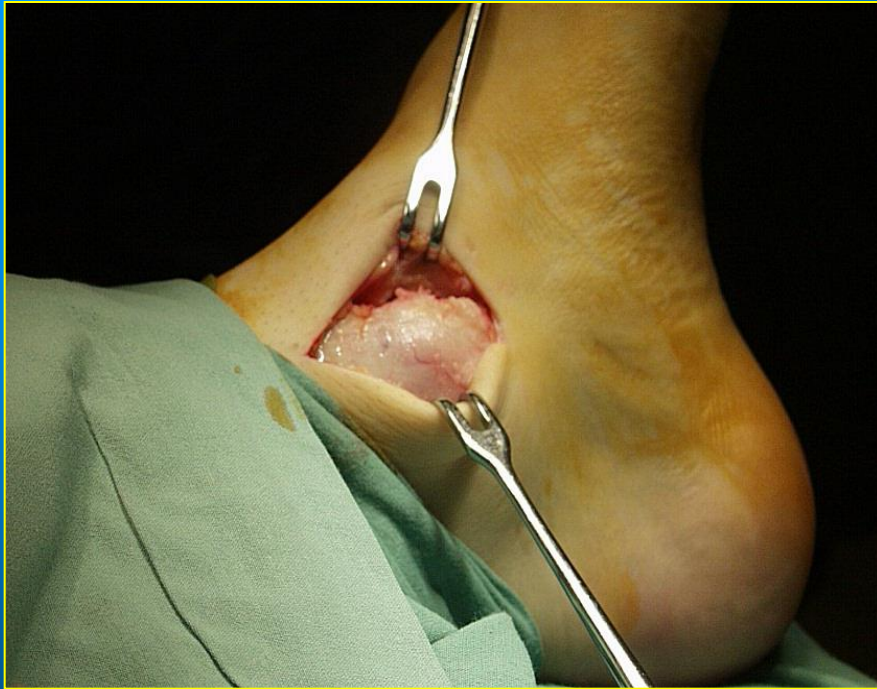HLEZNO

- ARTROSKOPIE
 - traumata
 - degen. onemocnění
 - chondrální defekty
 - mozaika
 - chondrograft

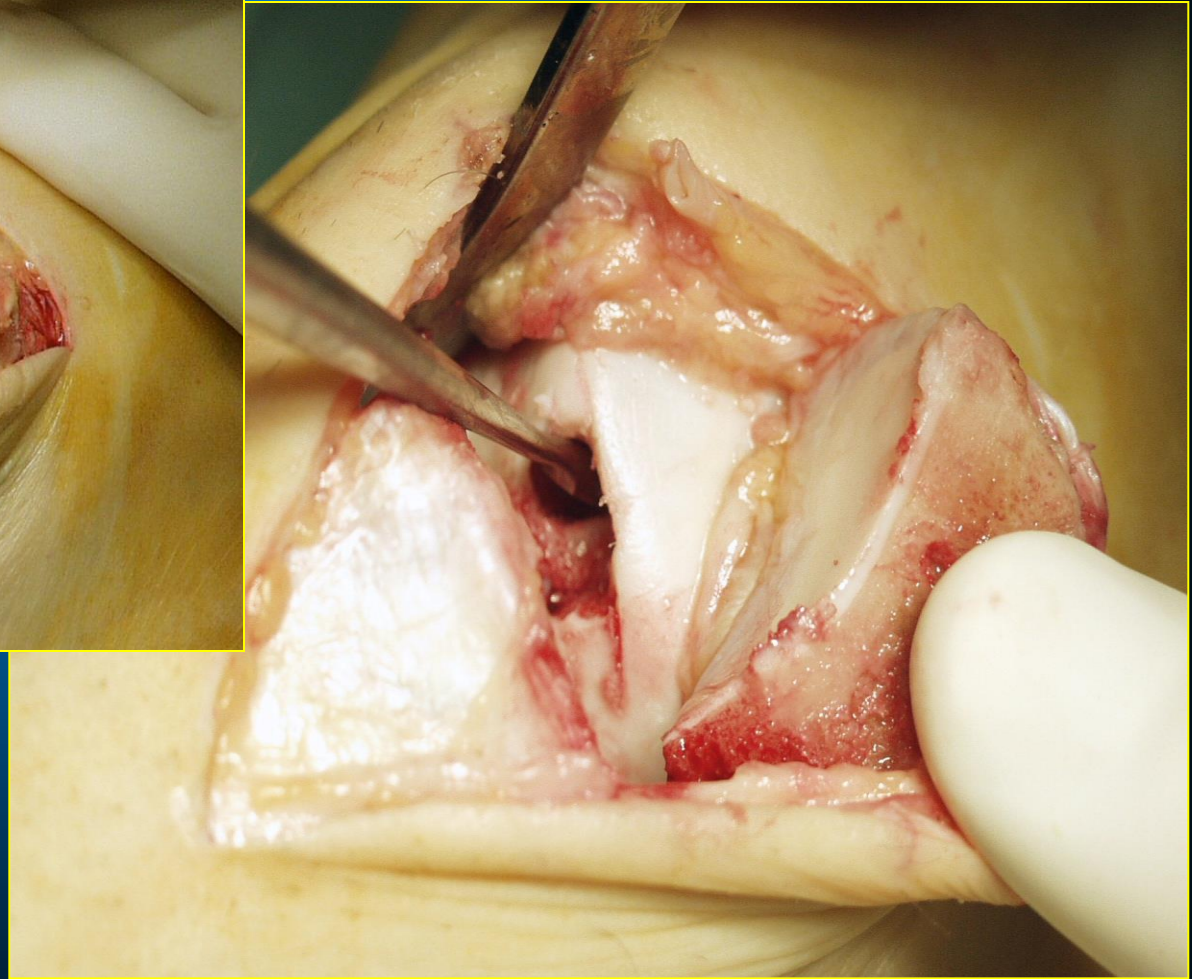
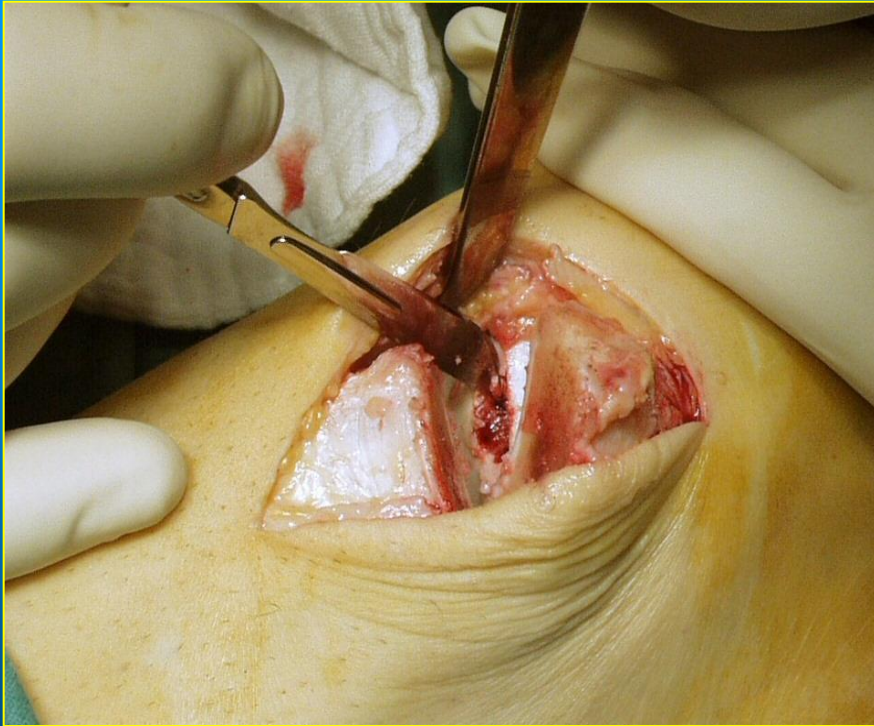




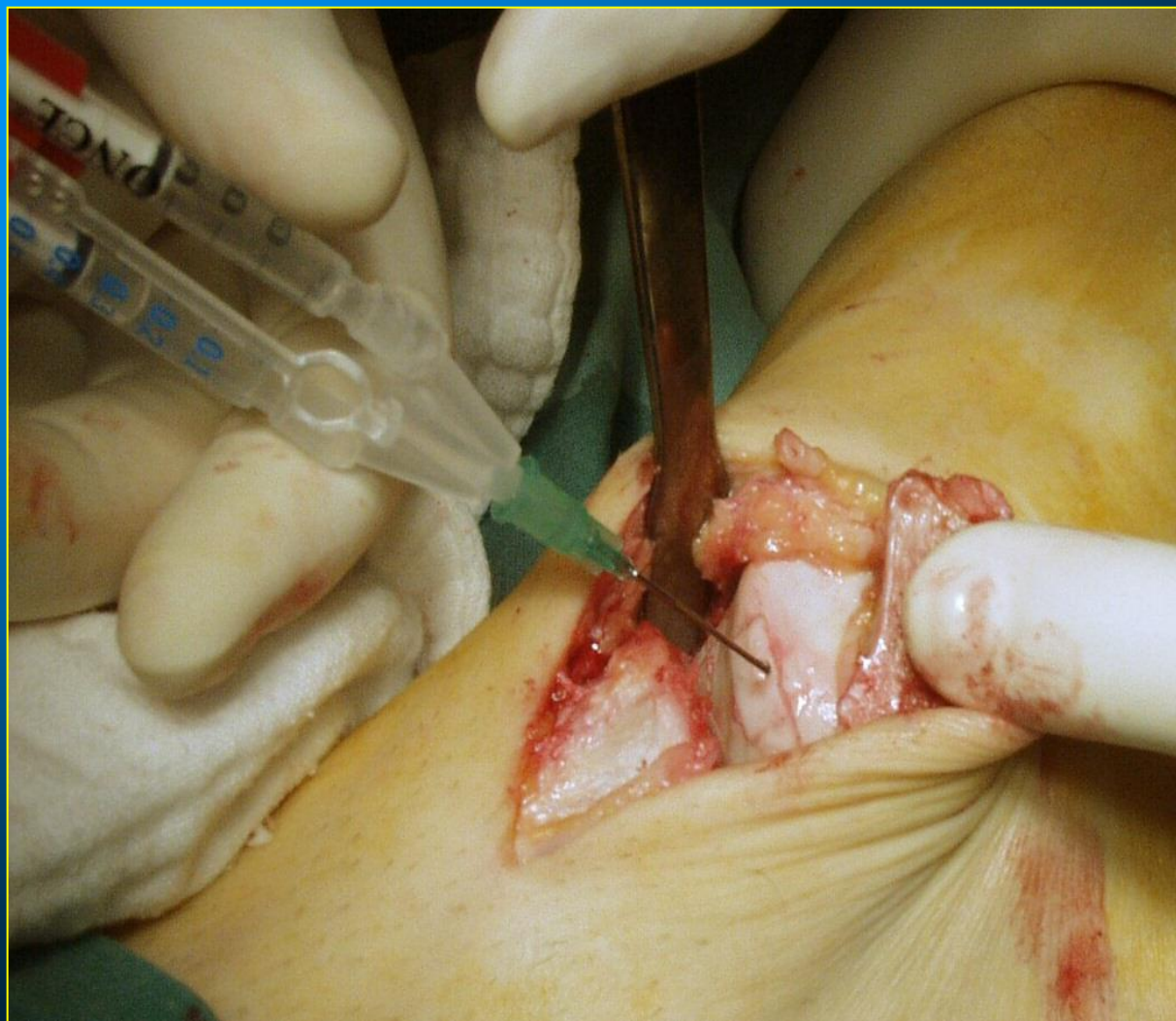Postup operace - nutná osteotomie med malleolu

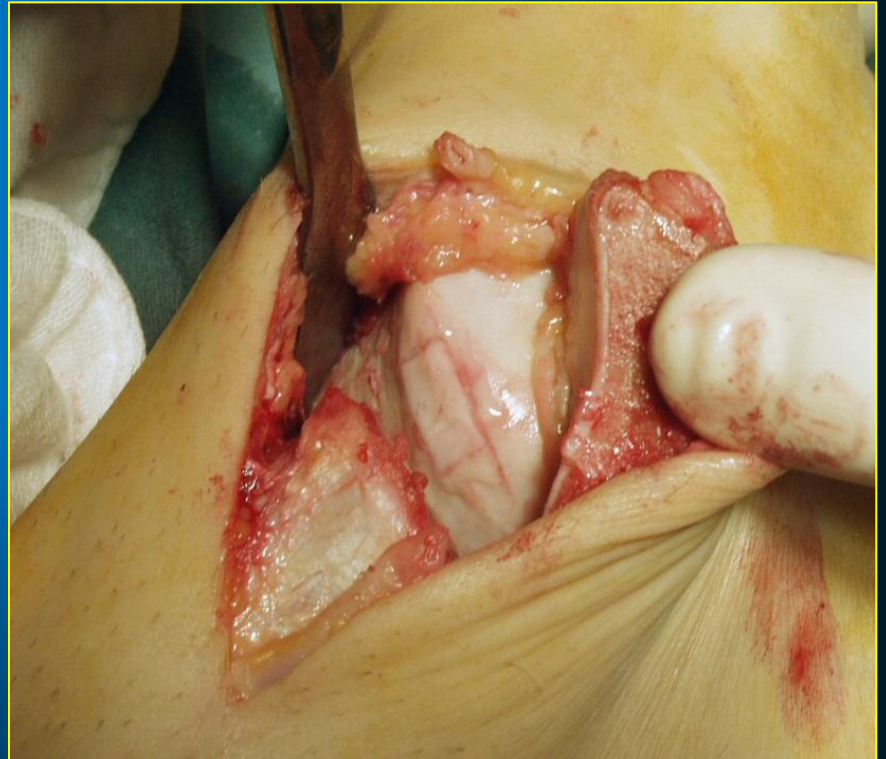
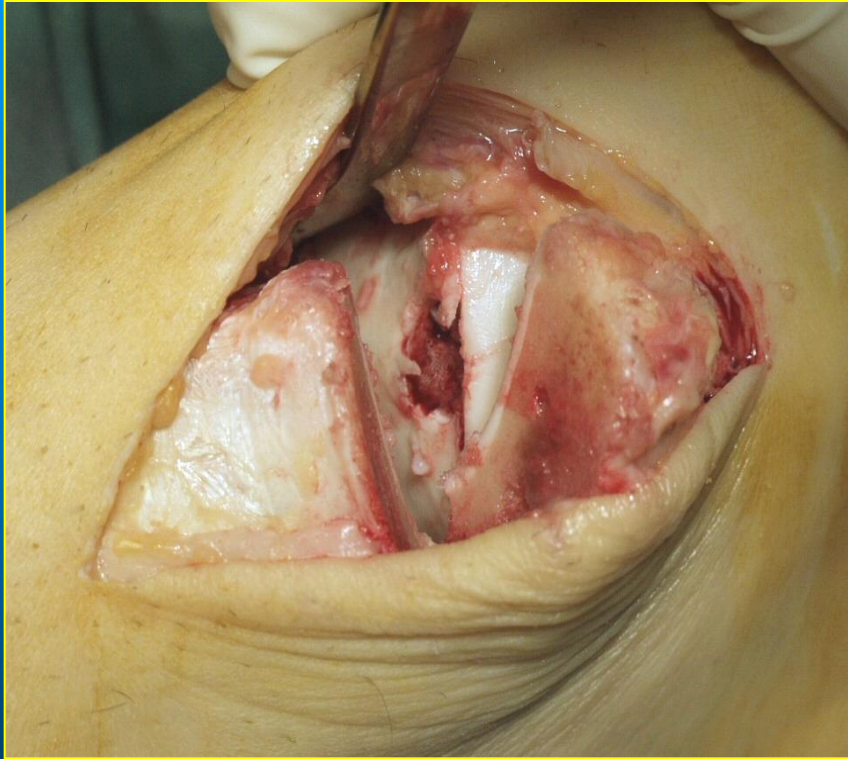


Postup operace

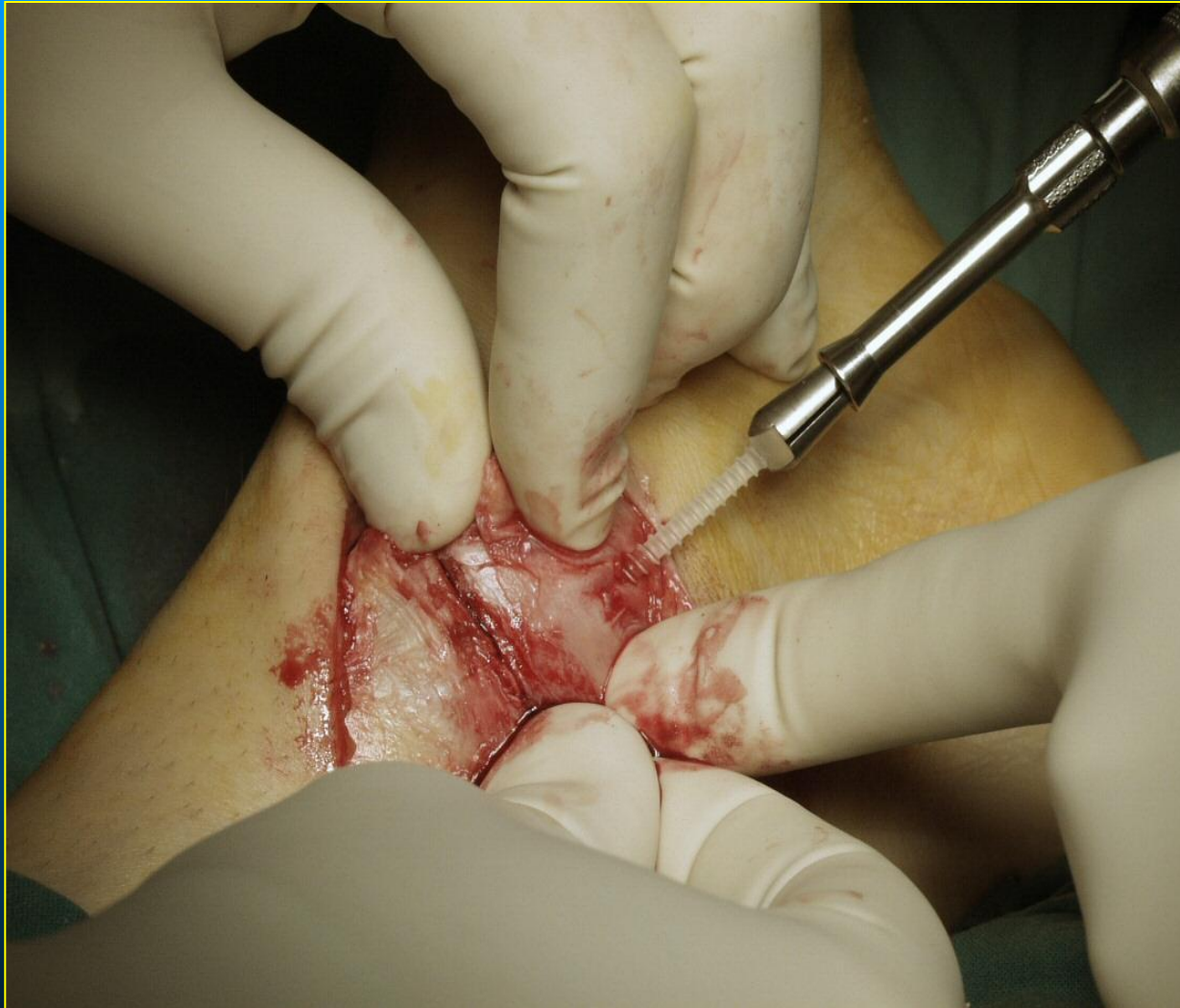

Postup operace ošetření defektu





Postup operace - osteosyntéza malleolu



5.4.2016