

# Epitelová tkáň

**Petr Vaňhara, PhD**

Dept. Histology & Embryology,  
Faculty of Medicine MU

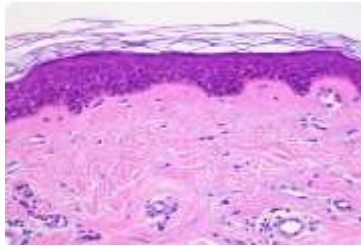
[pvanhara@med.muni.cz](mailto:pvanhara@med.muni.cz)

# **Obecná charakteristika epitelové tkáně**

# ■ Současná klasifikace základních typů tkání


Na základě morfologických a funkčních znaků

## Epitelová



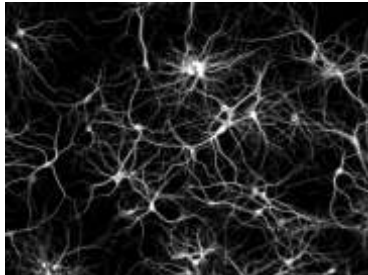
Kontinuální, avaskulární vrstvy buněk s různou funkcí, orientovaných do volného prostoru, se specifickými mezibuněčnými spoji a minimem mezibuněčného prostoru a ECM  
Deriváty všech tří zárodečných listů

## Svalová



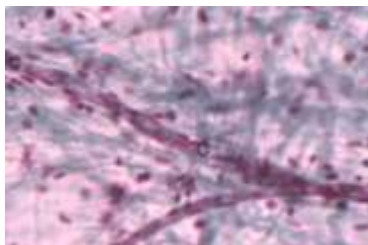
Obsahují myofibrily → schopnost kontrakce  
Derivát mezodermu - KS, myokard, mezenchymu - HS  
Výjimečně ektoderm (např. m. sphincter a m. dilatator pupillae)

## Nervová

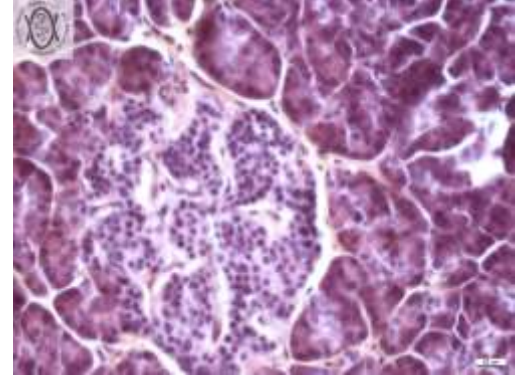
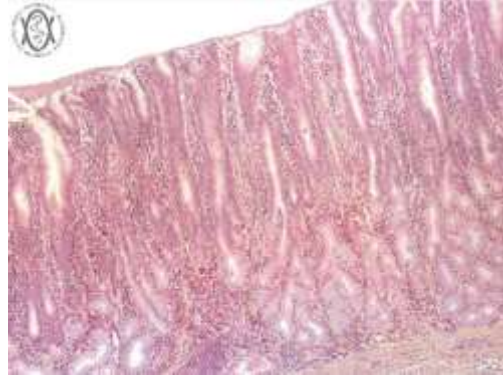
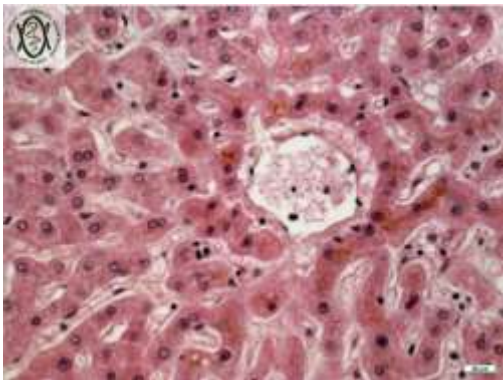

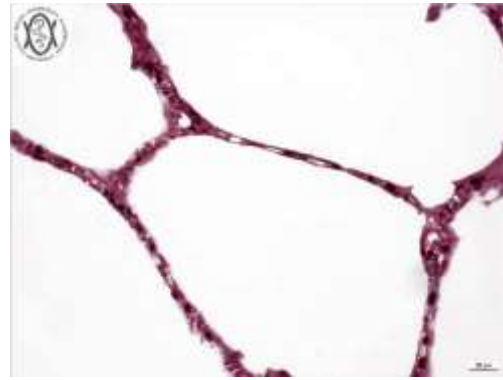
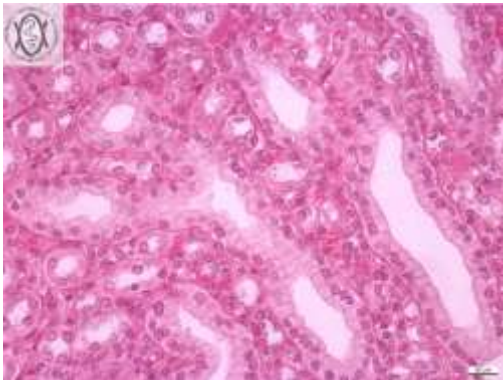
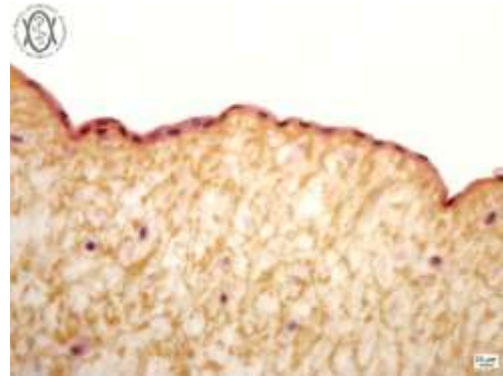
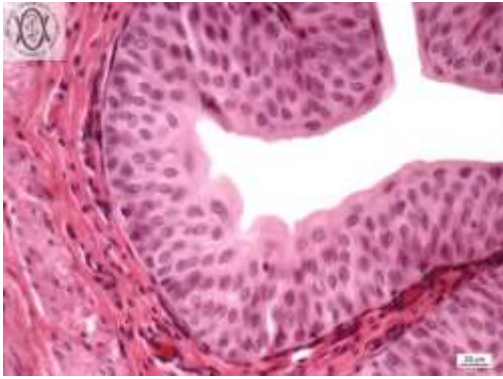


Neurony a neuroglie  
Příjem a přenos elektrického vzruchu  
Derivát ektodermu, výjimečně mezenchymu (mikroglie)

## Pojivová

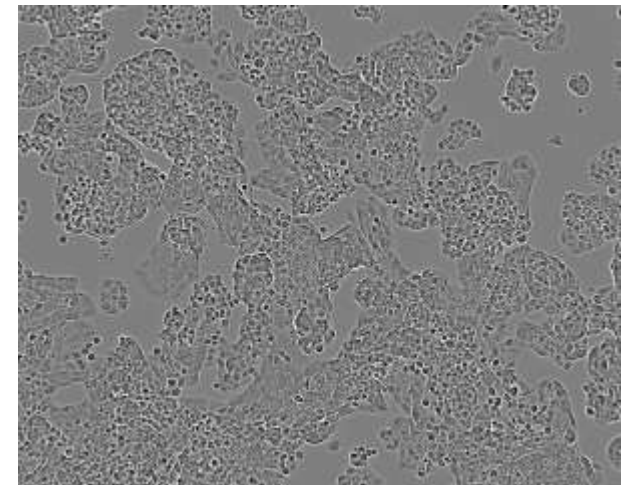
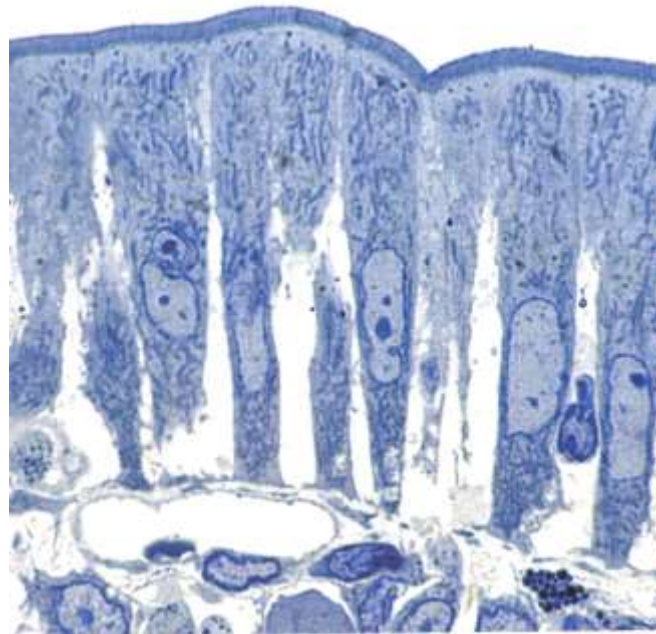
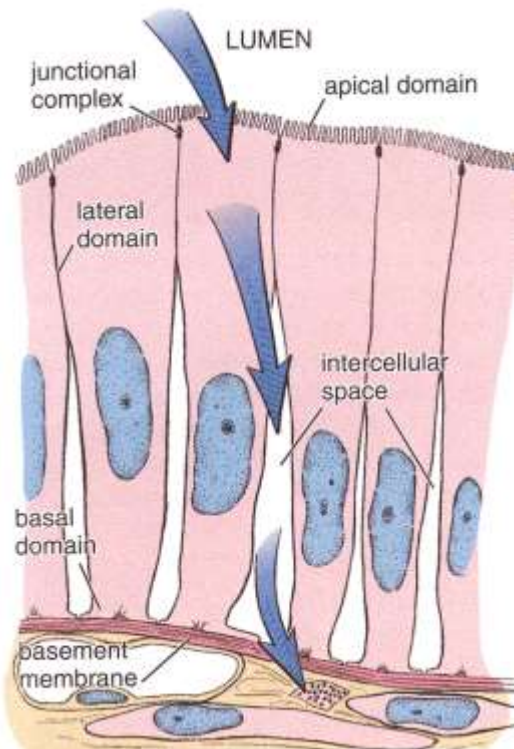


Dominantní přítomnost extracelulární matrix  
Vazivo, chrupavka, kost, tuková tkáň  
Derivát zejména mezenchymu

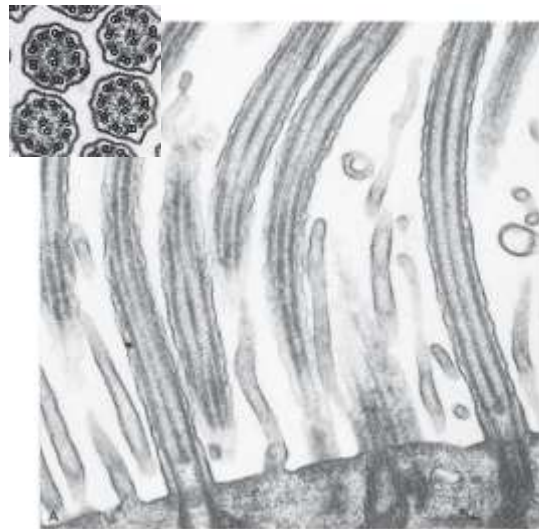
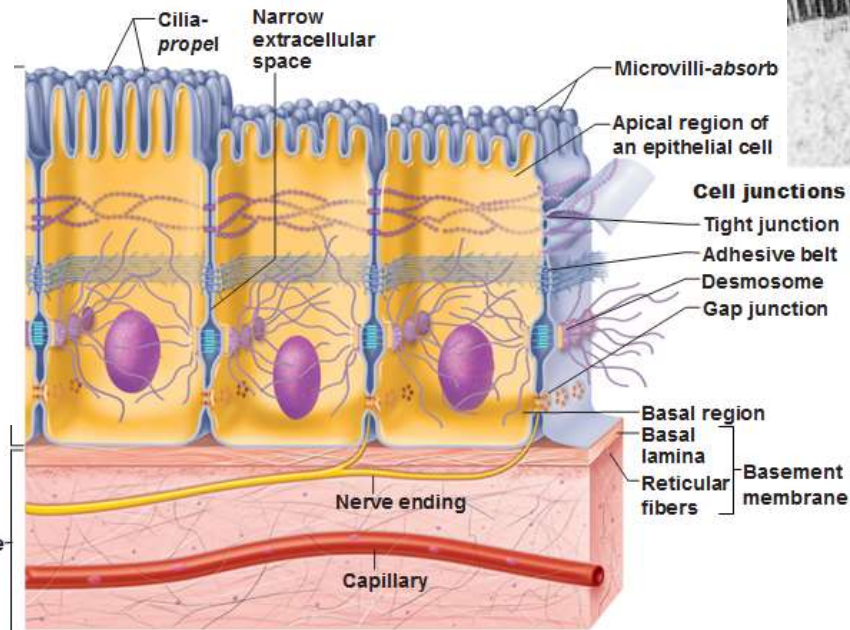
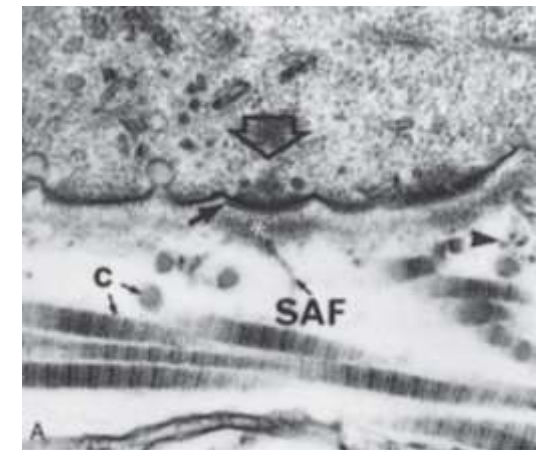
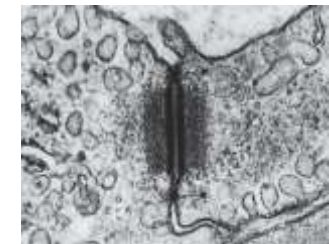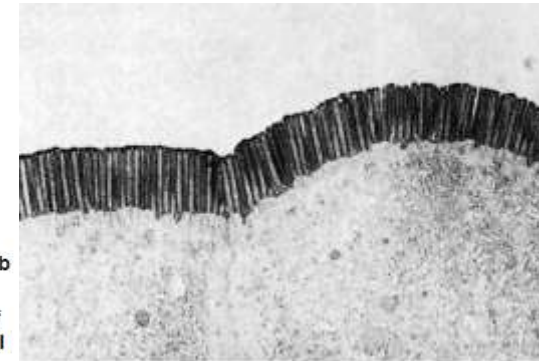


# ■ Obecná charakteristika epitelové tkáně

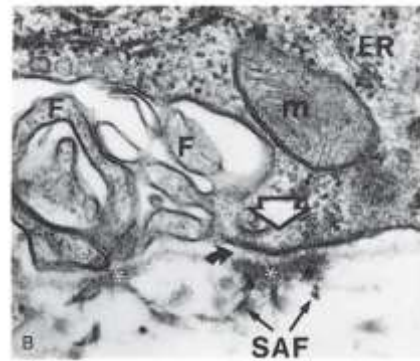
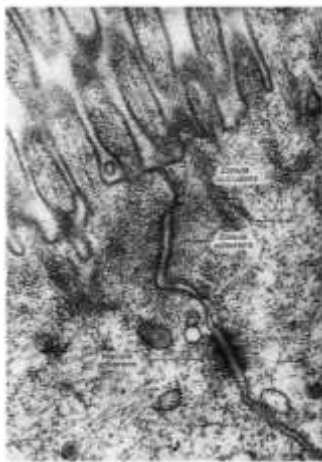- Avaskulární (bez cévního zásobení) – výživa z pojivové tkáně (*lamina propria*)
- Apikobazální polarizace
- Minimum mezibuněčné hmoty
- Ukotvení do bazální membrány
- Typická morfologie a mezibuněčné spoje (těsné, adhezní, komunikační)



# ■ Stavba typické epitelové buňky

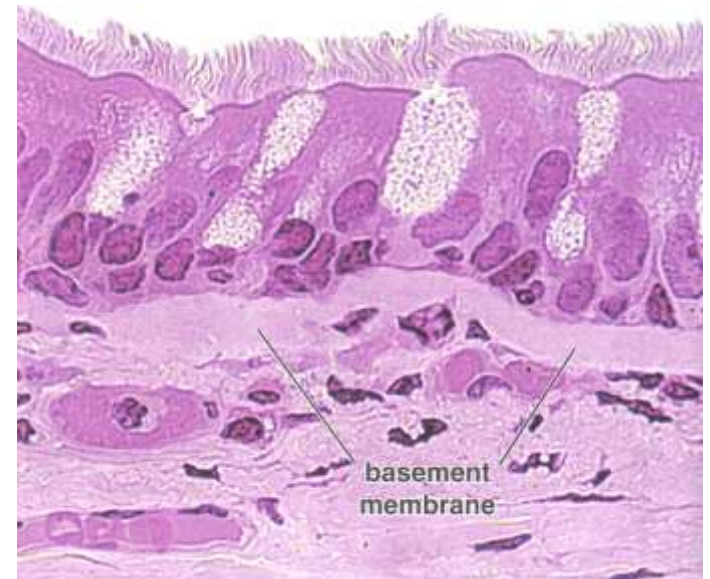
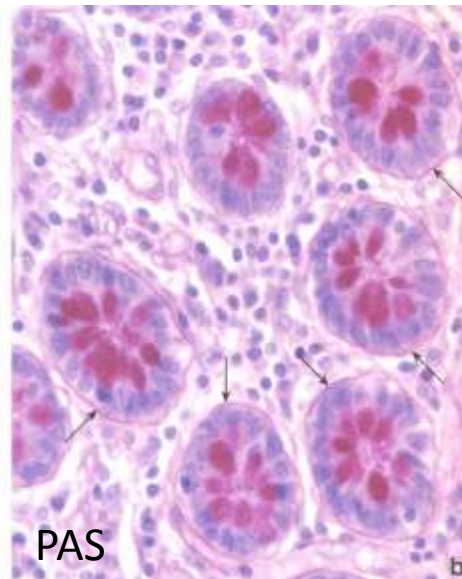
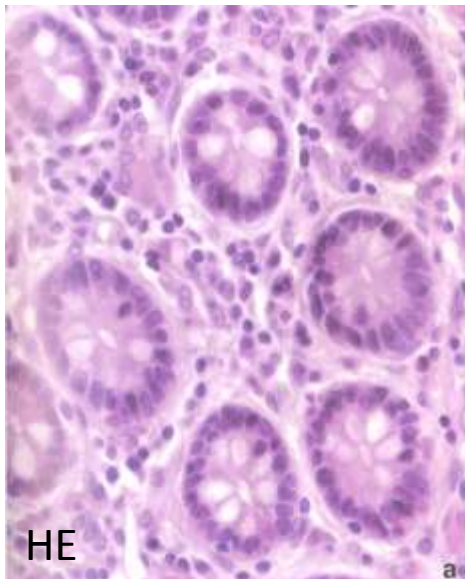
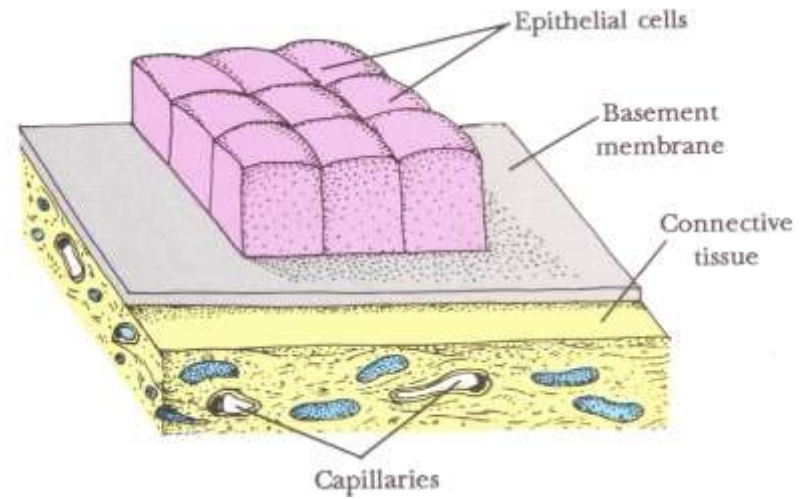


From Lesson 15, Lesson 17, Papers AA, Text Atlas of Histology, Philadelphia: WB Saunders, 1995



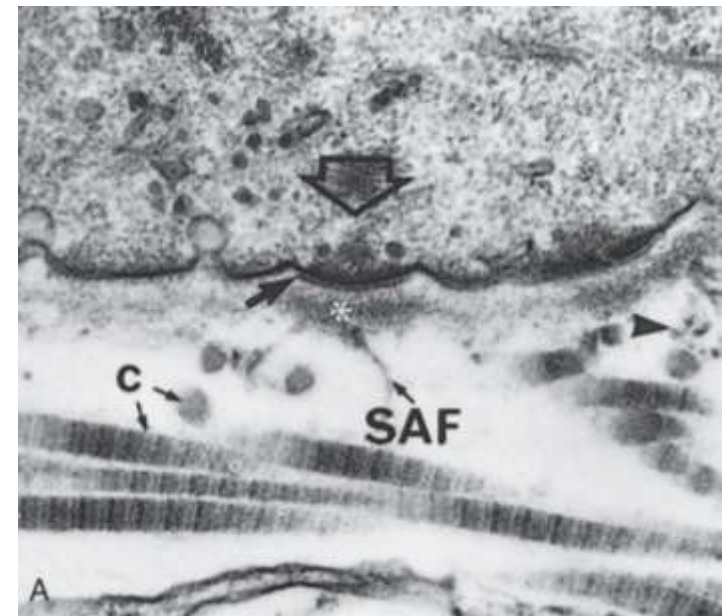
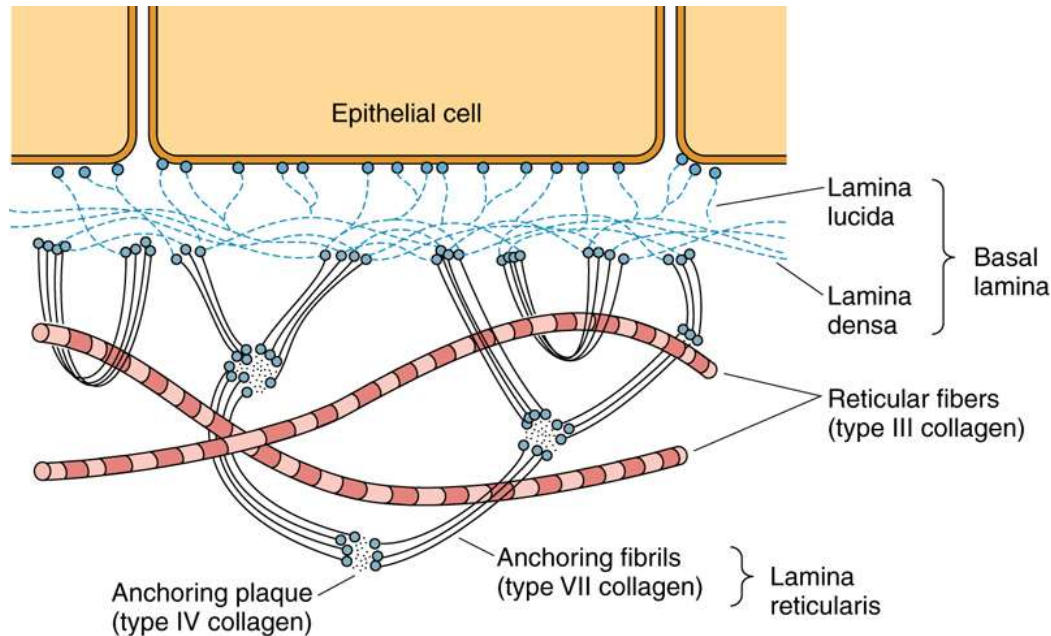
# ■ Bazální membrána

- Připojení epitelových (endotelových) buněk k tkáním
- Selektivní bariéra
- Tkáňová integrita
- Diferenciace
- Komunikace
- Difúze živin



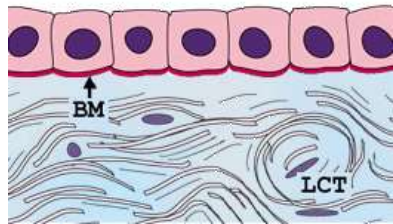
# ■ Bazální lamina vs. bazální membrána

- 50-100nm
- Glycosaminoglykany – heparansulfát
- Laminin, kolagen III, IV, VI,
- Nidogen/entactin
- Perlecan
- Proteoglykany

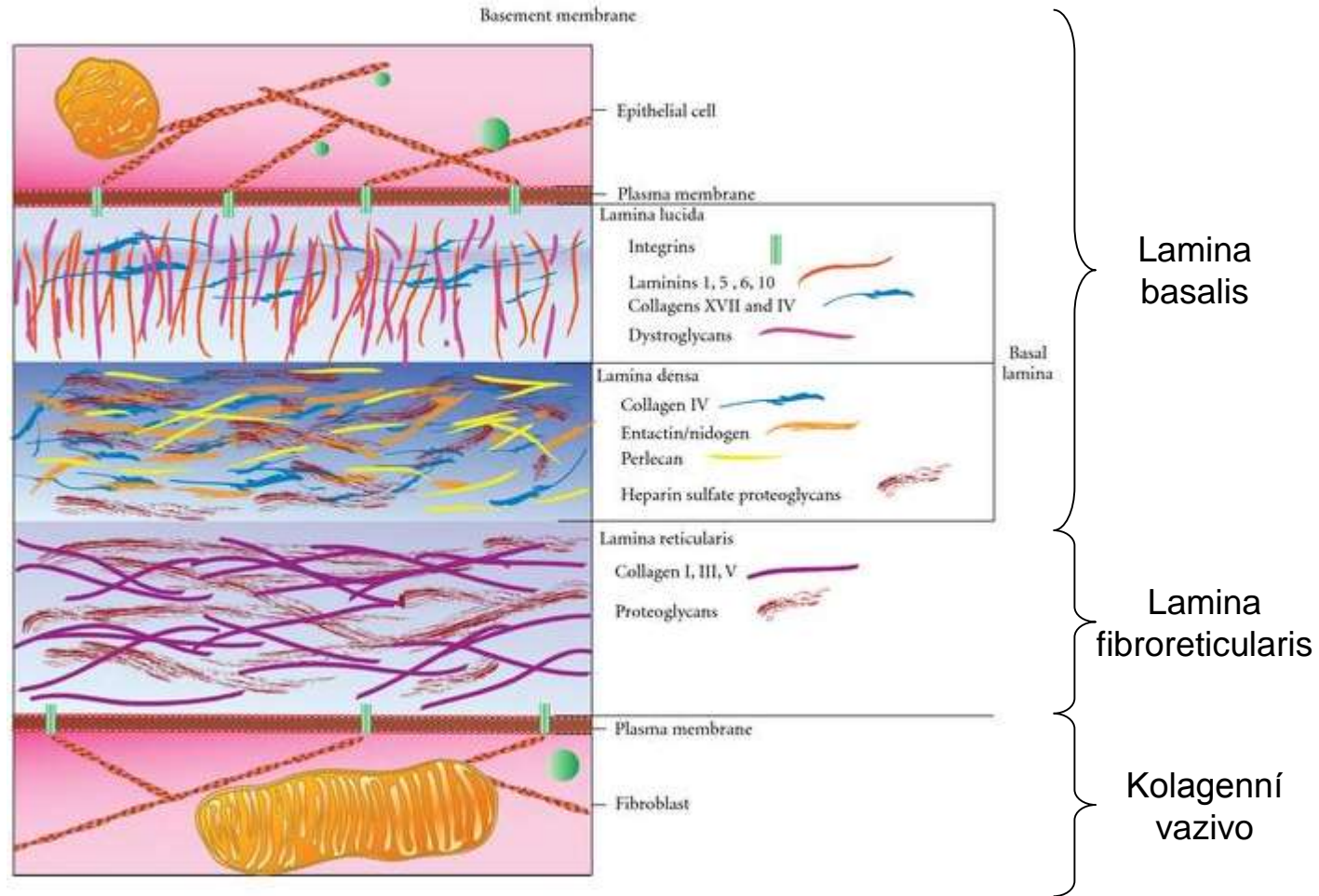




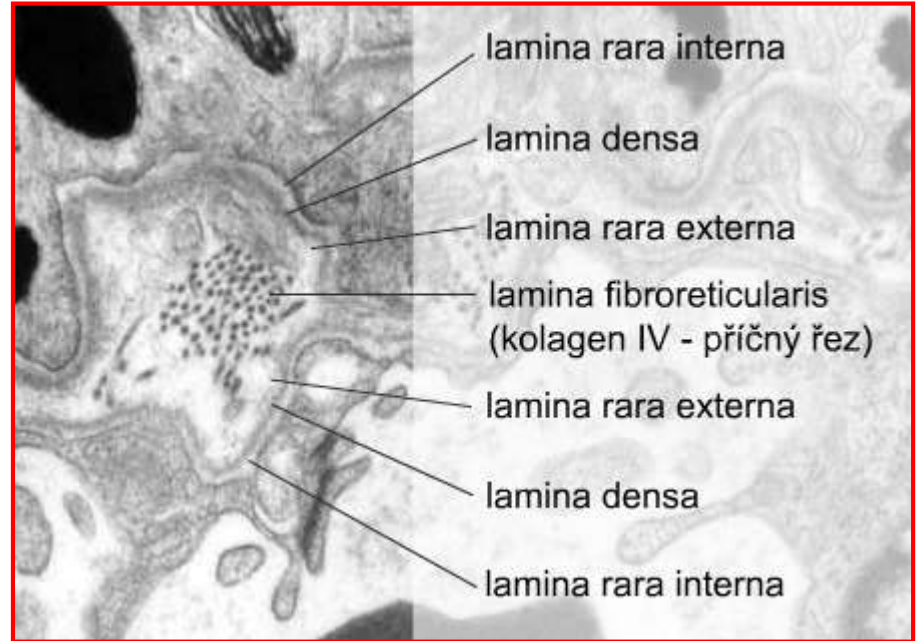
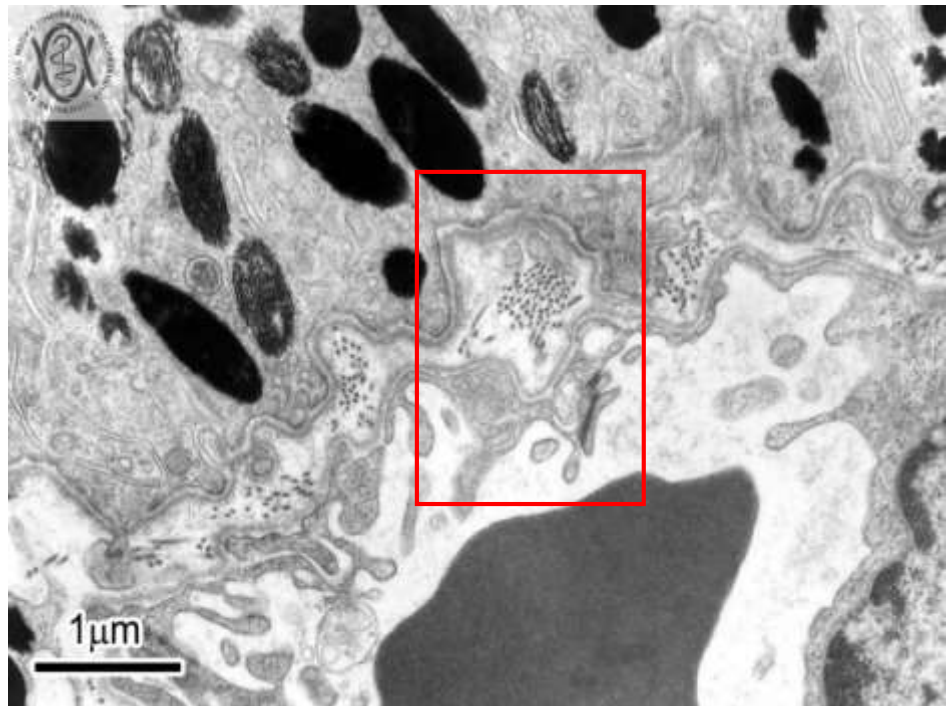
# Architektura bazální membrány



BM  
→



# ▪ Modifikace architektury bazální membrány



## Dvě základní vrstvy

### – lamina basalis - 100-200nm

- lamina densa
- lamina rara (ext. et int.)
- produkt epitelových buněk
- epitely, endotelie, svalové buňky, adipocyty, Schwanovy buňky

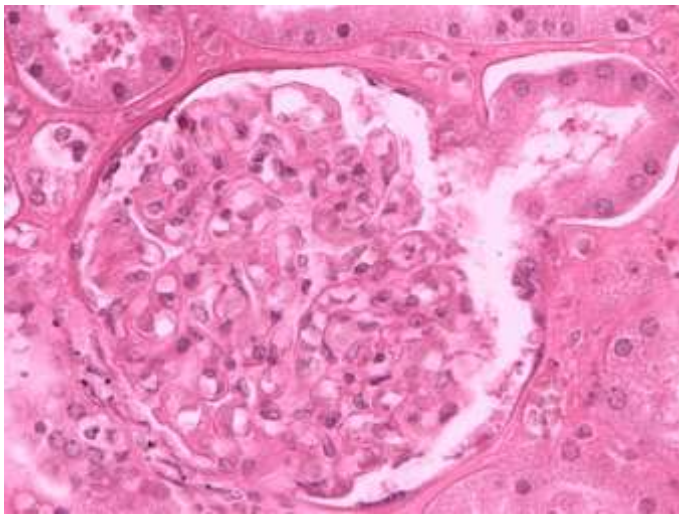
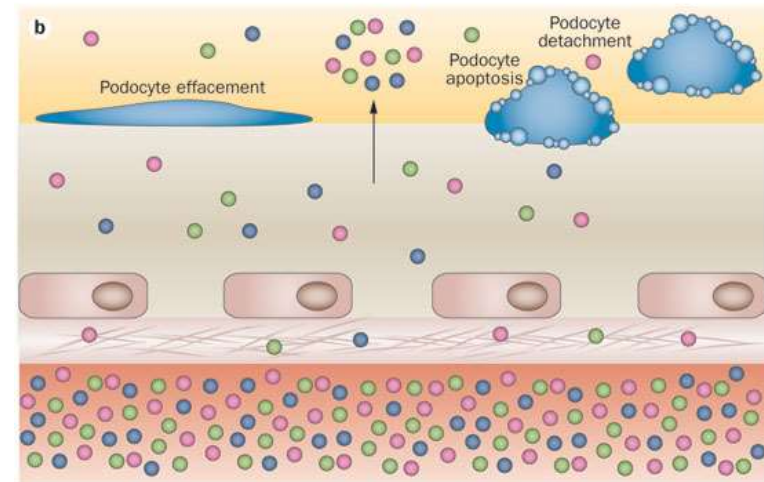
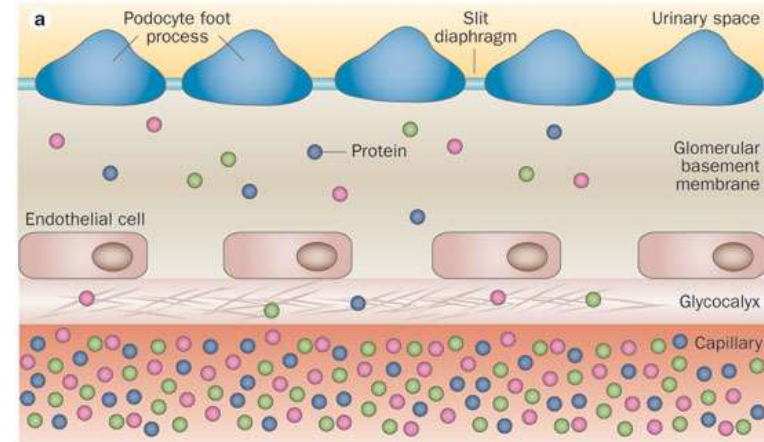
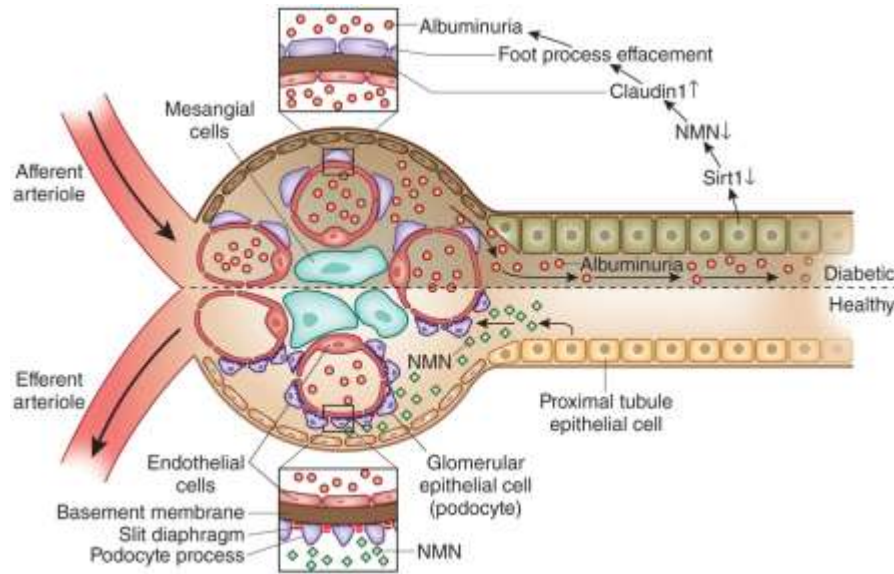
### – lamina fibroreticularis

- pouze epitely
- retikulární vlákna

## ▪ Tkáňově specifické modifikace

- Descemetova membrána (BM epitelu rohovky)
- Glomerulární BM (Bowmano pouzdro)
- Část Bruchovy membrány v retině
- ...

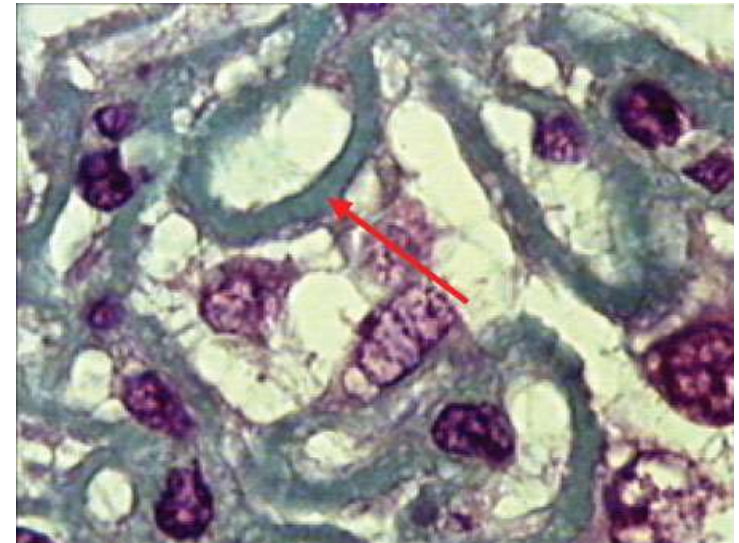
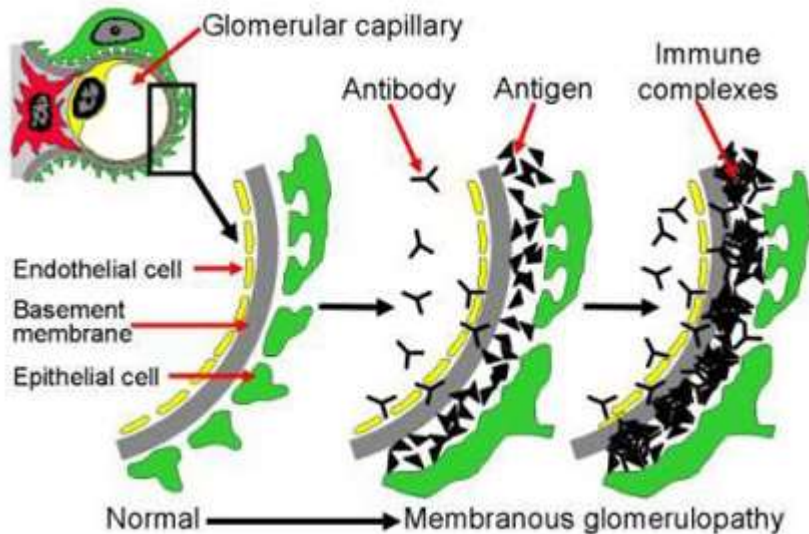
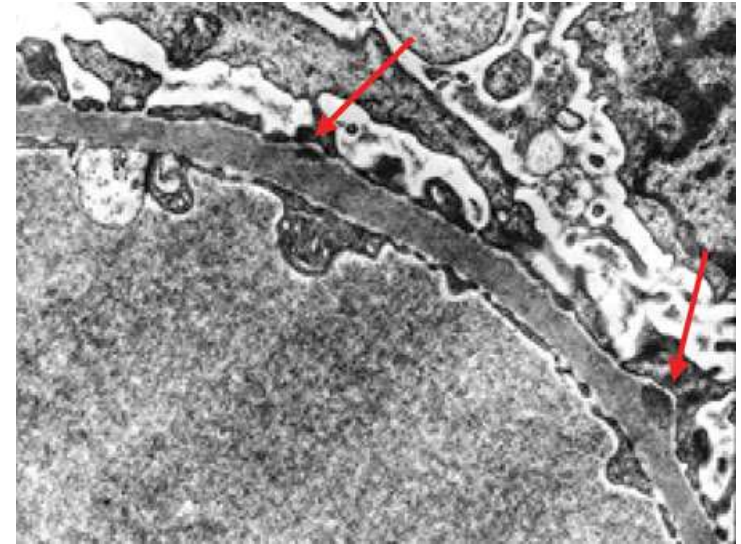
# ■ Bazální membrána v corpusculum renis



# ■ Bazální membrána v corpusculum renis

## Klinické souvislosti - Membranózní glomerulonefritida

- cirkulující protilátky se váží na kapilární stěnu (BM)
- komplex komplementu (C5b-C9) napadá glomerulární epiteliální buňky
- narušení filtrační bariéry
- proteinuria, edém, hematuria, renální selhání



# Embryonální původ epitelových tkání

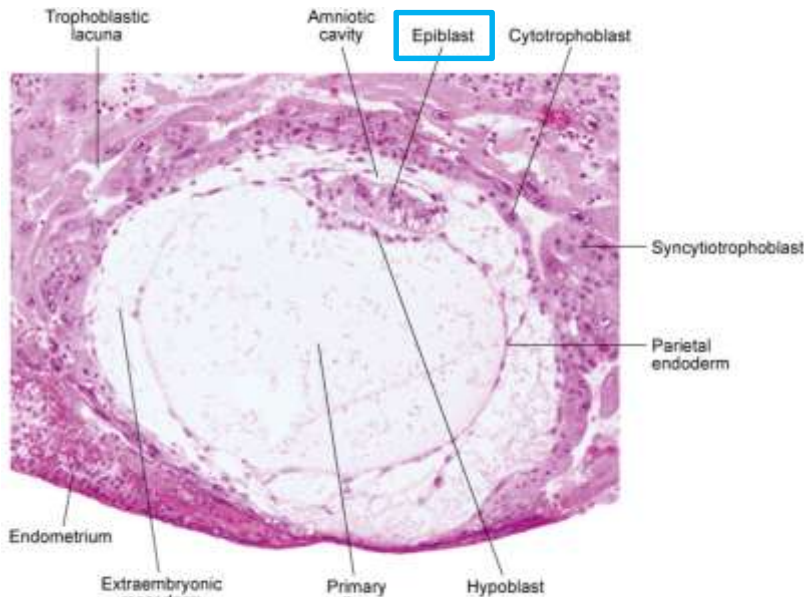


Fig. 5-3. Digital photomicrograph of a 12-day human embryo (Carnegie No. 7700) taken just as implantation within the endometrium is completed.

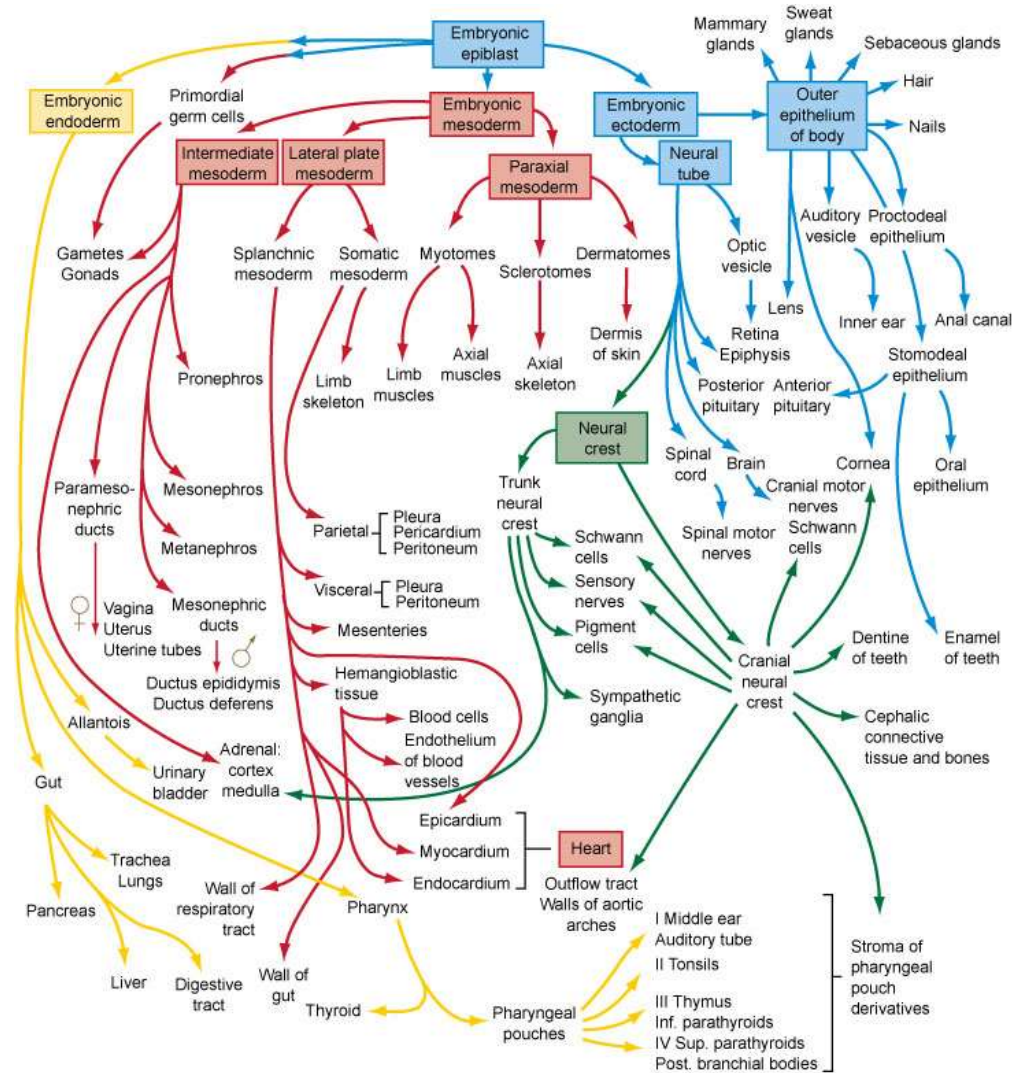


Fig. 6-27. Flow chart showing the formation of the organs and tissues of the embryo from the fundamental germ layers. The arrows are color-coded according to the germ layer of origin of the structure (see Fig. 4-1 for color code).

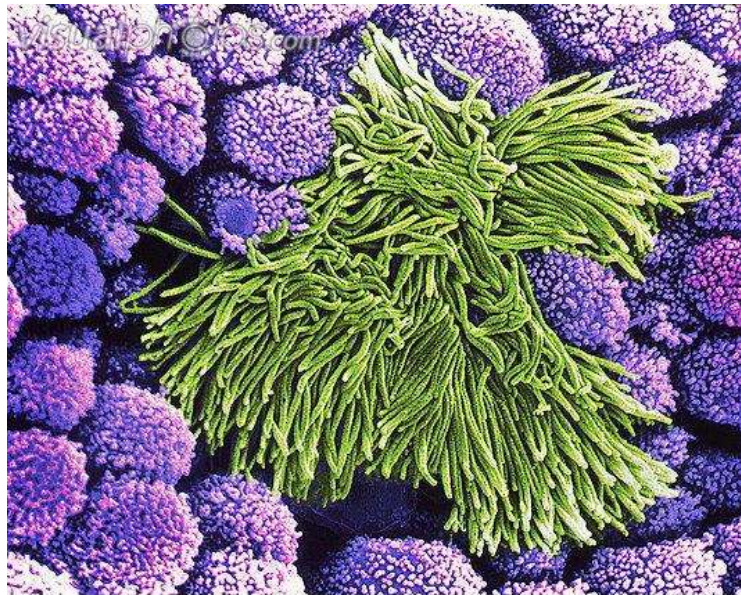
# ■ Embryonální původ epitelových tkání

- derivují ze všech tří zárodečných listů

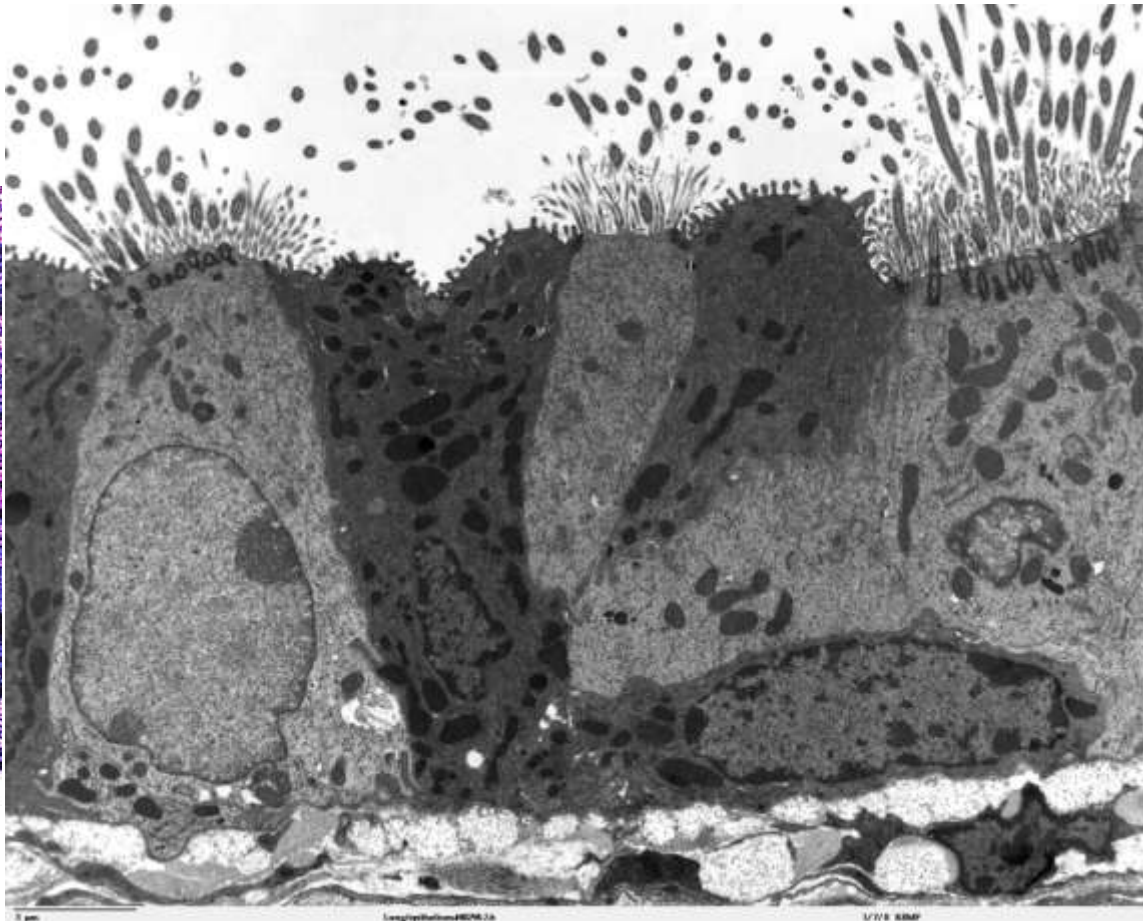
| Zárodečný list | Epitelové deriváty   |
|----------------|--|
| Ektoderm       | <ol style="list-style-type: none"><li>1. Pokožka (vícevrstevný dlaždicový rohovějící)</li><li>2. Potní žlázy a jejich vývody (jednovrstevný a vícevrstevný kubický)</li><li>3. Výstelka ústní dutiny, pochvy a análního kanálu (vícevrstevný dlaždicový nerohovějící)</li></ol>  |
| Mezoderm       | <ol style="list-style-type: none"><li>1. Endotel vystýlající krevní cévy (jednovrstevný dlaždicový)</li><li>2. Mezotel vystýlající tělní dutiny (jednovrstevný dlaždicový)</li><li>3. Výstelky pohlavních a močových cest (přechodní, víceřadý cylindrický, jednovrstevný kubický, jednovrstevný cylindrický)</li></ol>  |
| Entoderm       | <ol style="list-style-type: none"><li>1. Výstelka jícnu (vícevrstevný dlaždicový nerohovějící)</li><li>2. Výstelka GIT (jednovrstevný cylindrický)</li><li>3. Výstelka žlučníku (jednovrstevný cylindrický)</li><li>4. Solidní žlázy (játra, pankreas)</li><li>5. Výstelka dýchacího traktu (víceřadý cylindrický s řasinkami, jednovrstevný cylindrický s řasinkami, kubický, dlaždicový)</li></ol> |

# ■ Klasifikace epitelových tkání

- na základě **morfologie** (krycí, trabekulární, retikulární)
- na základě **funkce** (žláznový, resorpční, smyslový, respirační atd.)



p580102 [RM] © www.visualphotos.com



1 µm

Longiphoton480x.24

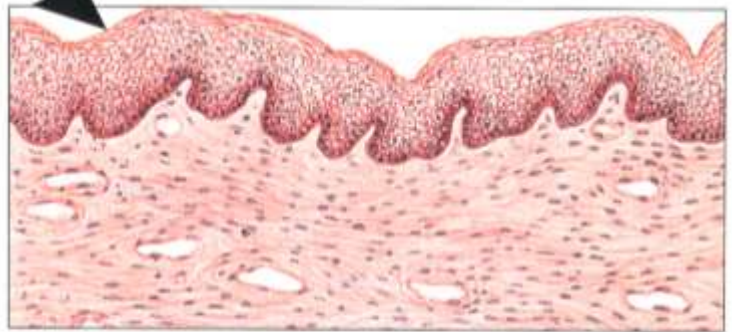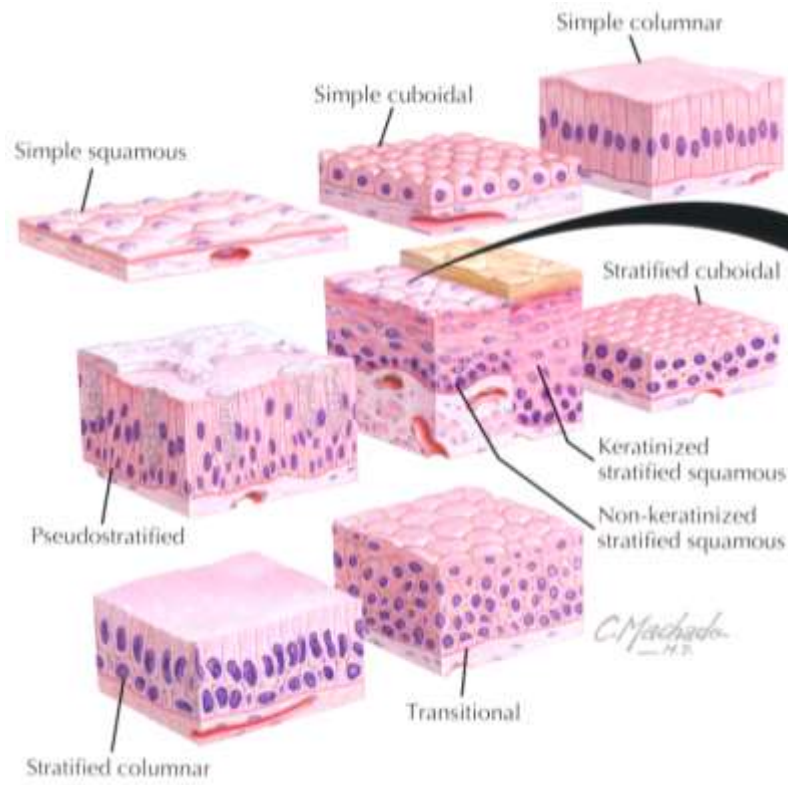
1/18 KMP

# **Morfologie epitelové tkáně**



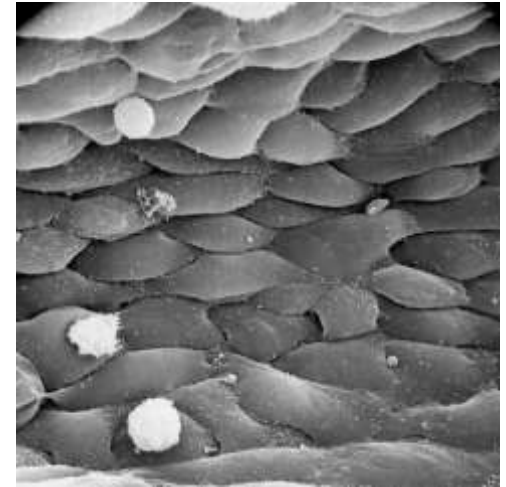
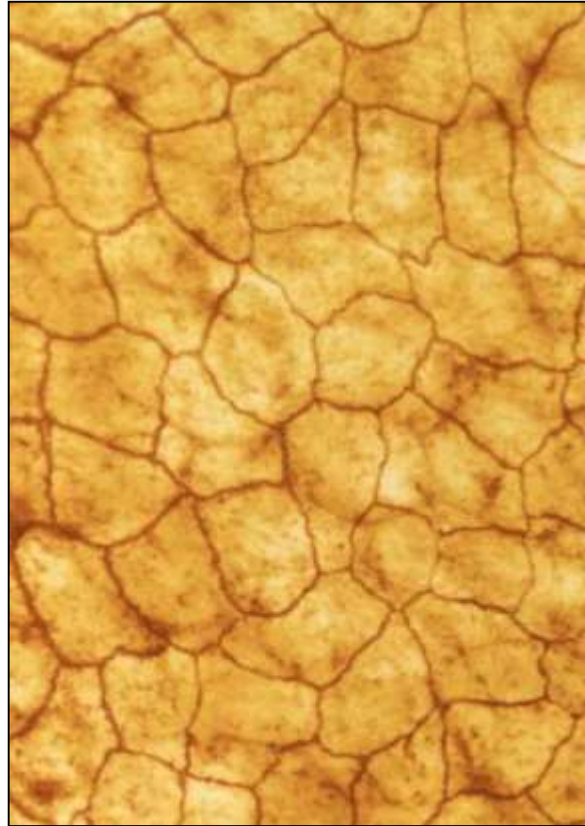
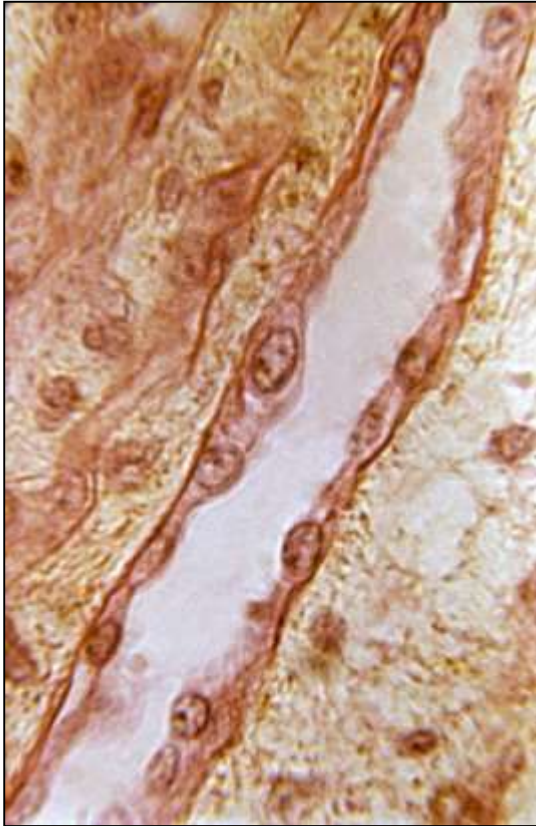
# Epitel krycí

| Kritérium              | Termín                                    | Rozlišení   |
|------------------------|---|---|
| Počet vrstev buněk     | Jednovrstevný<br>Vícevrstevný<br>Víceřadý | Jedna vrstva buněk<br>Více vrstev buněk<br>Více vrstev jader, ale všechny buňky v kontaktu s bazální laminou    |
| Tvar povrchových buněk | Dlaždicový<br>Kubický<br>Cylindrický      | Ploché dlaždicové buňky, šířka >> výška<br>Polygonální buňky, šířka = výška<br>Polygonální buňky, šířka < výška |



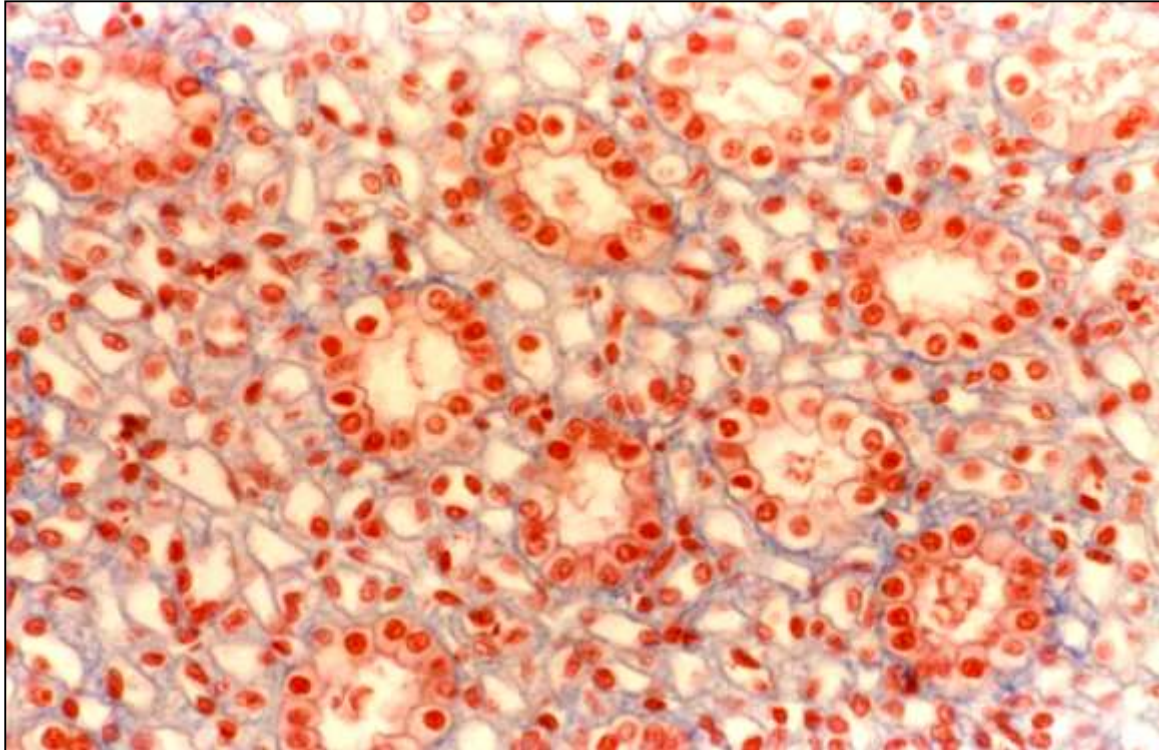
▲ Schematic of nonkeratinized stratified squamous epithelium as seen with the light microscope. The epithelium acts as a protective barrier and is typical of wet surfaces—linings of the oral cavity, esophagus, anal canal, part of the urethra, and vagina. It also covers the cornea.

- **Jednovrstevný dlaždicový epitel**



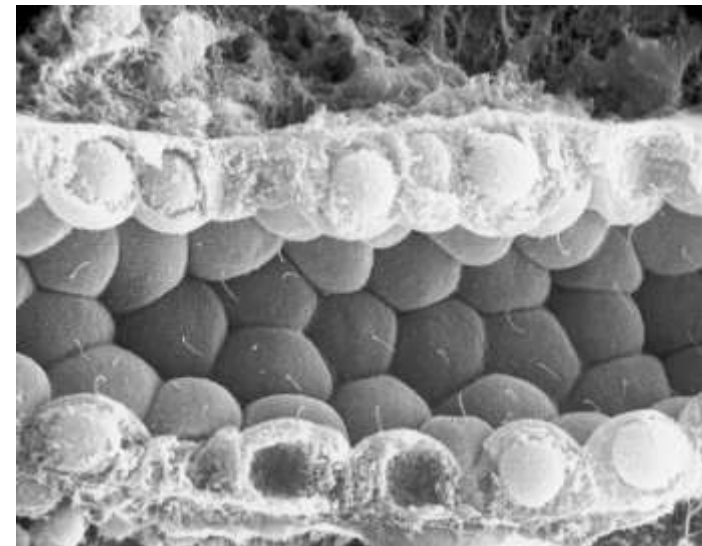
- Semipermeabilní bariéra
- Endotel cév
- Parietální list Bowmanova pouzdra (corpusculum renis)

## ▪ Jednovrstevný kubický epitel



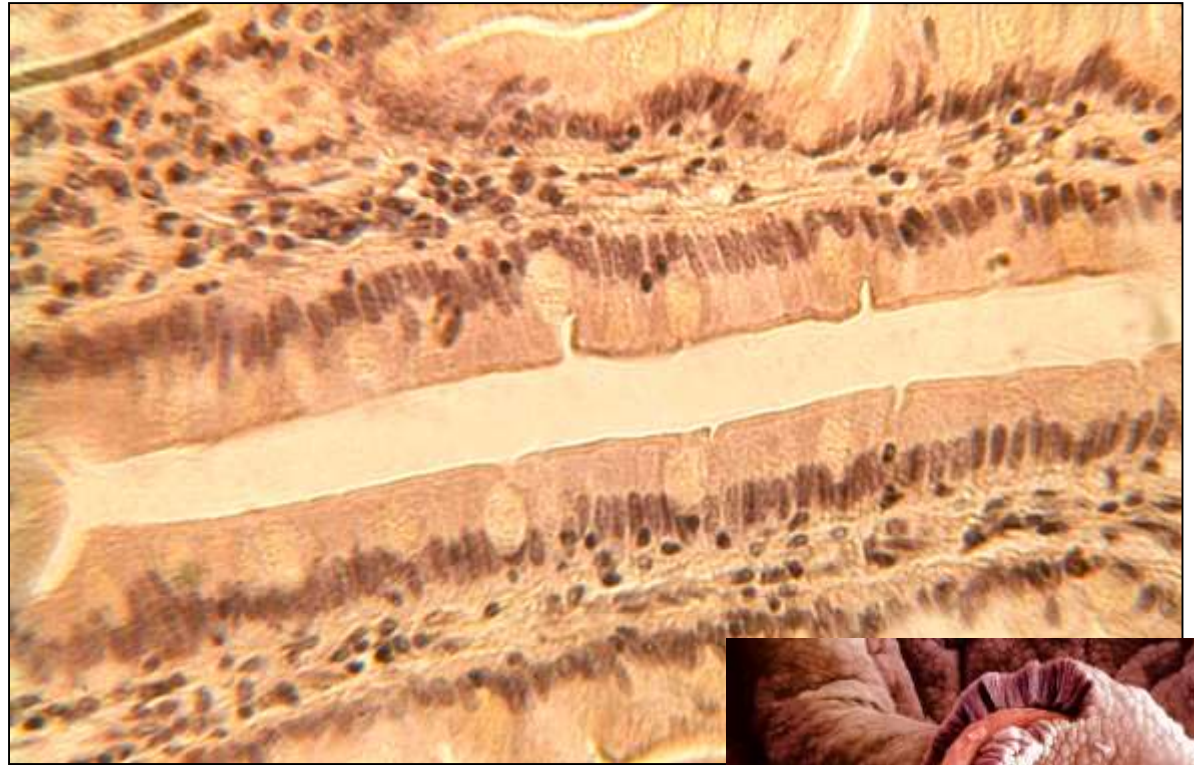
- Sekreční a exkreční kanálky
- Úprava koncentrací iontů a vody

- Tubuly ledvin
- Vsunuté a interlobulární vývody žláz
- Povrch ovaria
- Vnitřní povrch pouzdra čočky

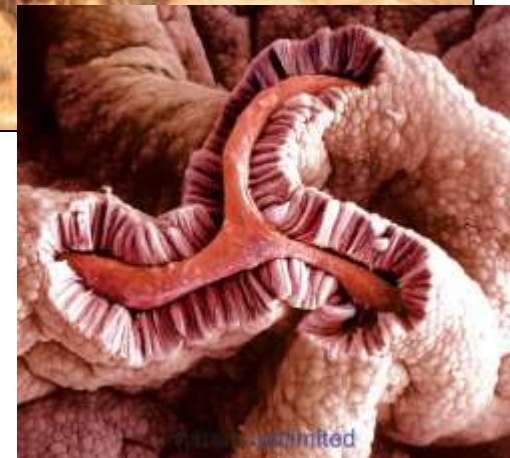

## ▪ **Jednovrstevný cylindrický epitel**

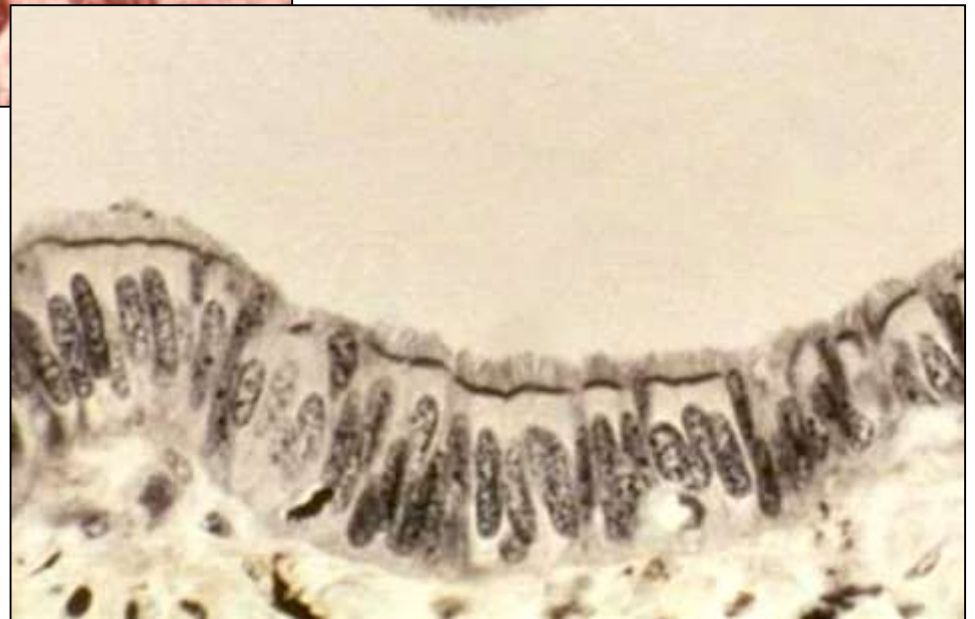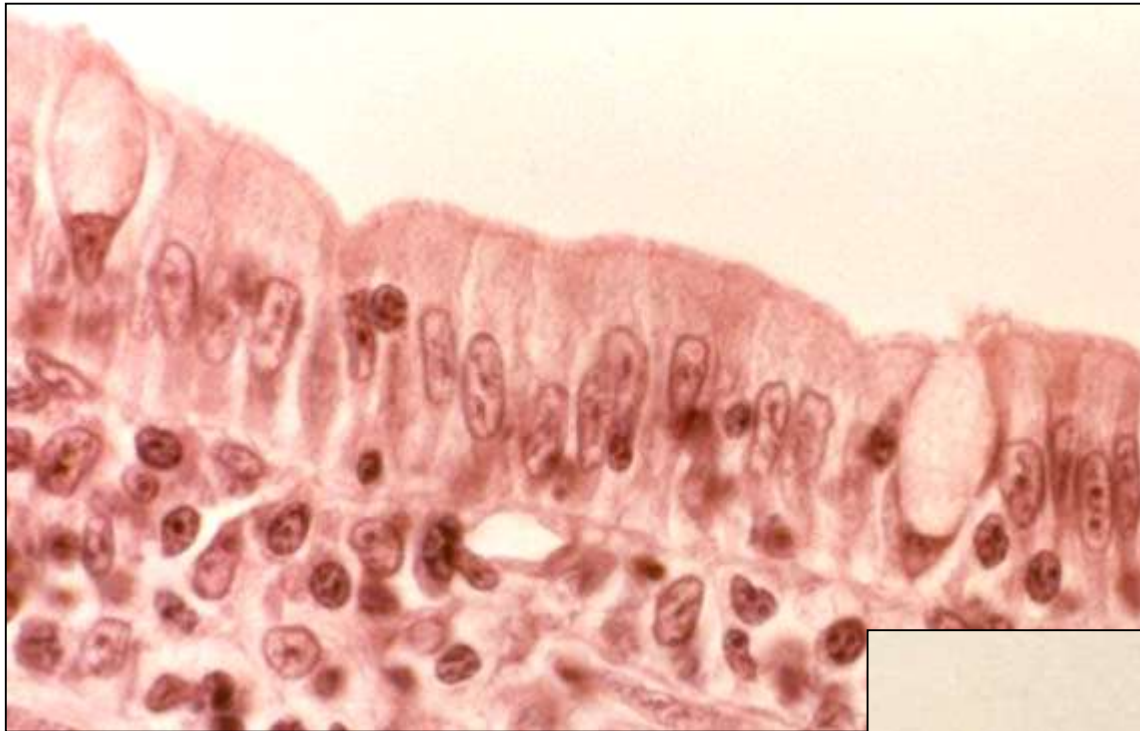- Sekrece a absorpce
- Apikální povrch může být modifikovaný
- Ochranná bariéra



- Žaludek
- Střevo
- Žlučník
- Rectum
- Uterus
- Vejcovody
- Vývody větších žláz
- Ductus papillares ledvin

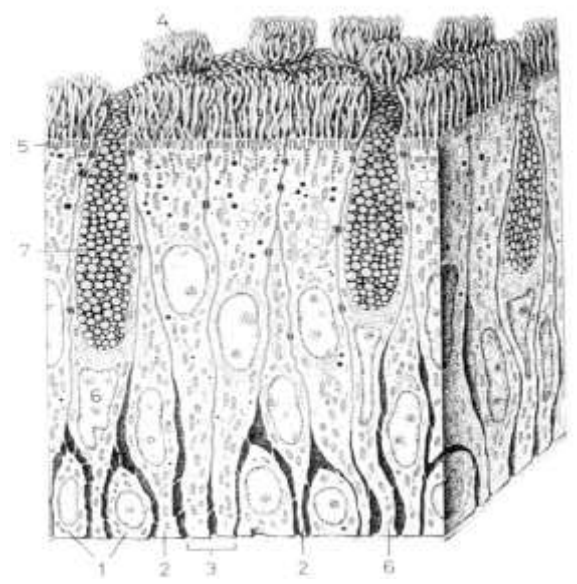
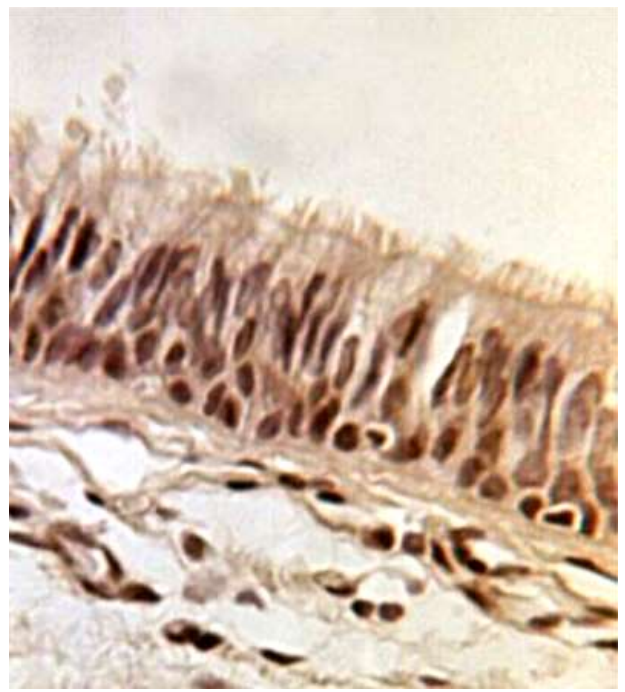


- **Jednovrstevný cylindrický epitel**



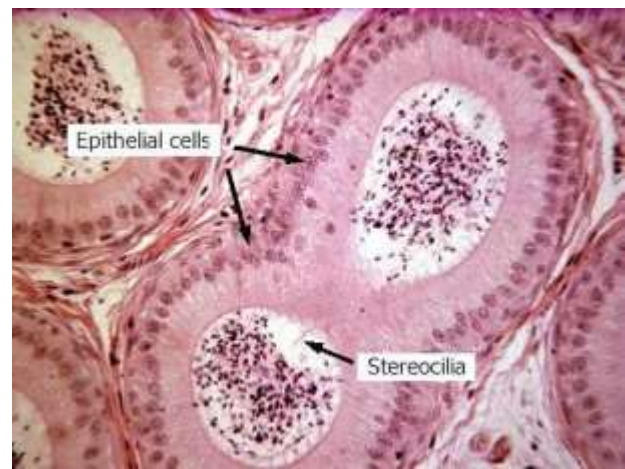
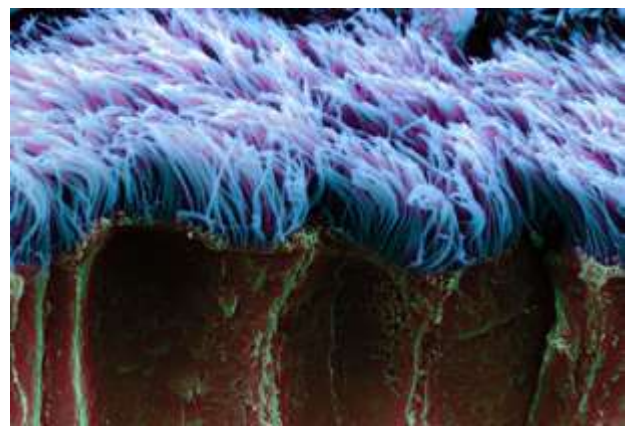
- **Víceřadý cylindrický epitel s řasinkami a pohárkovými buňkami**

- **Dýchací cesty**

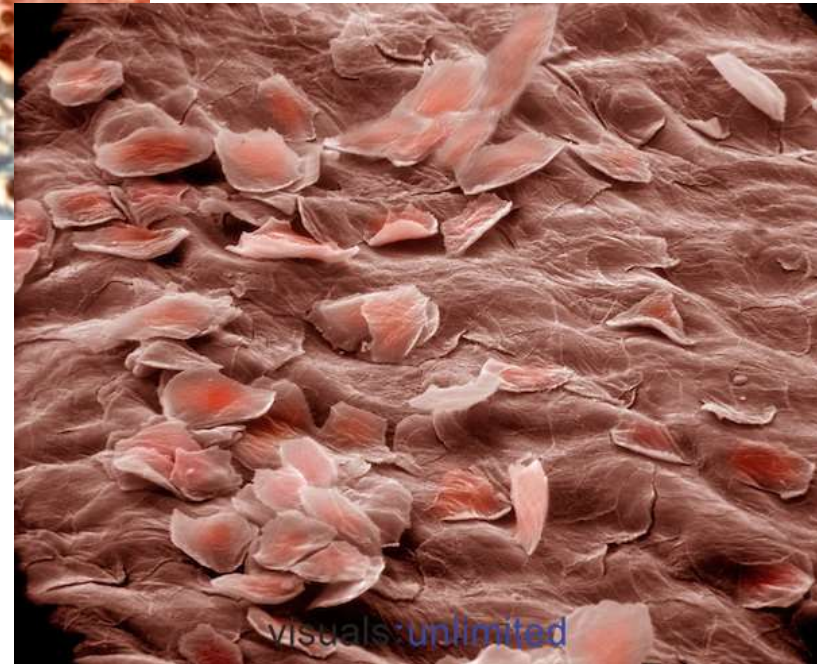
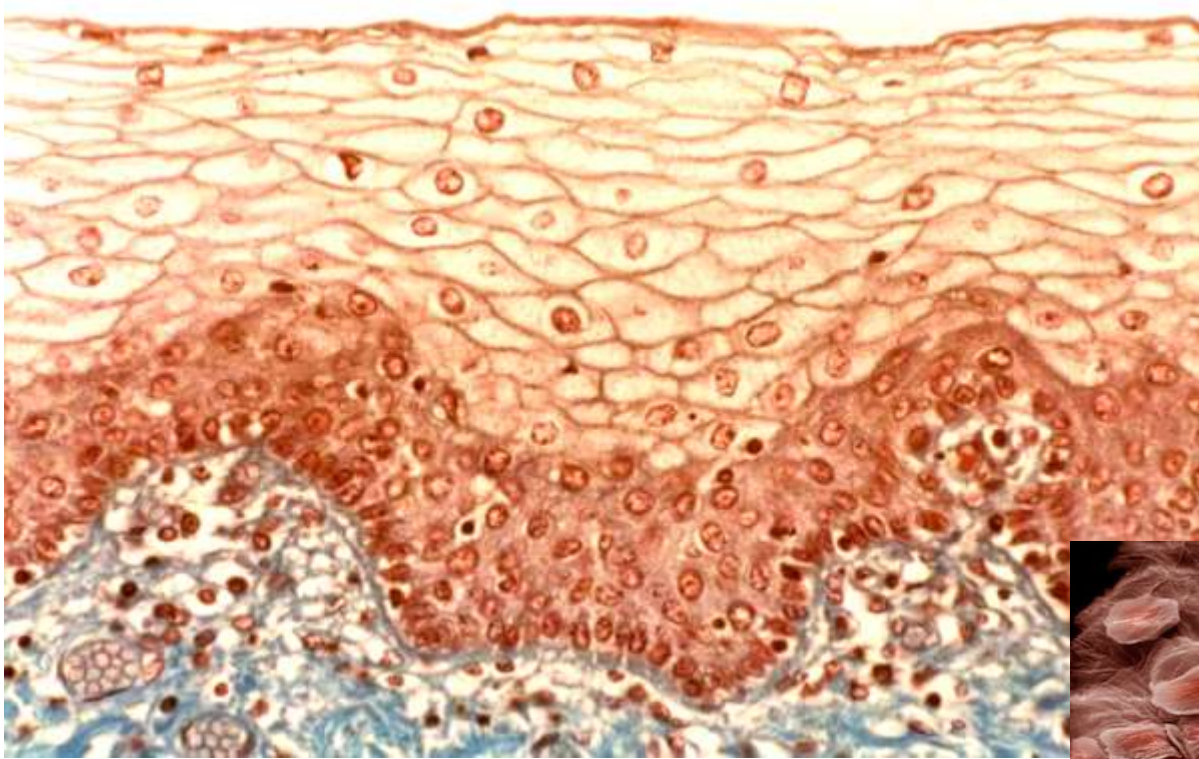


- **Víceřadý cylindrický epitel se stereociliemi**

- **Mužský reprodukční systém (epididymis)**

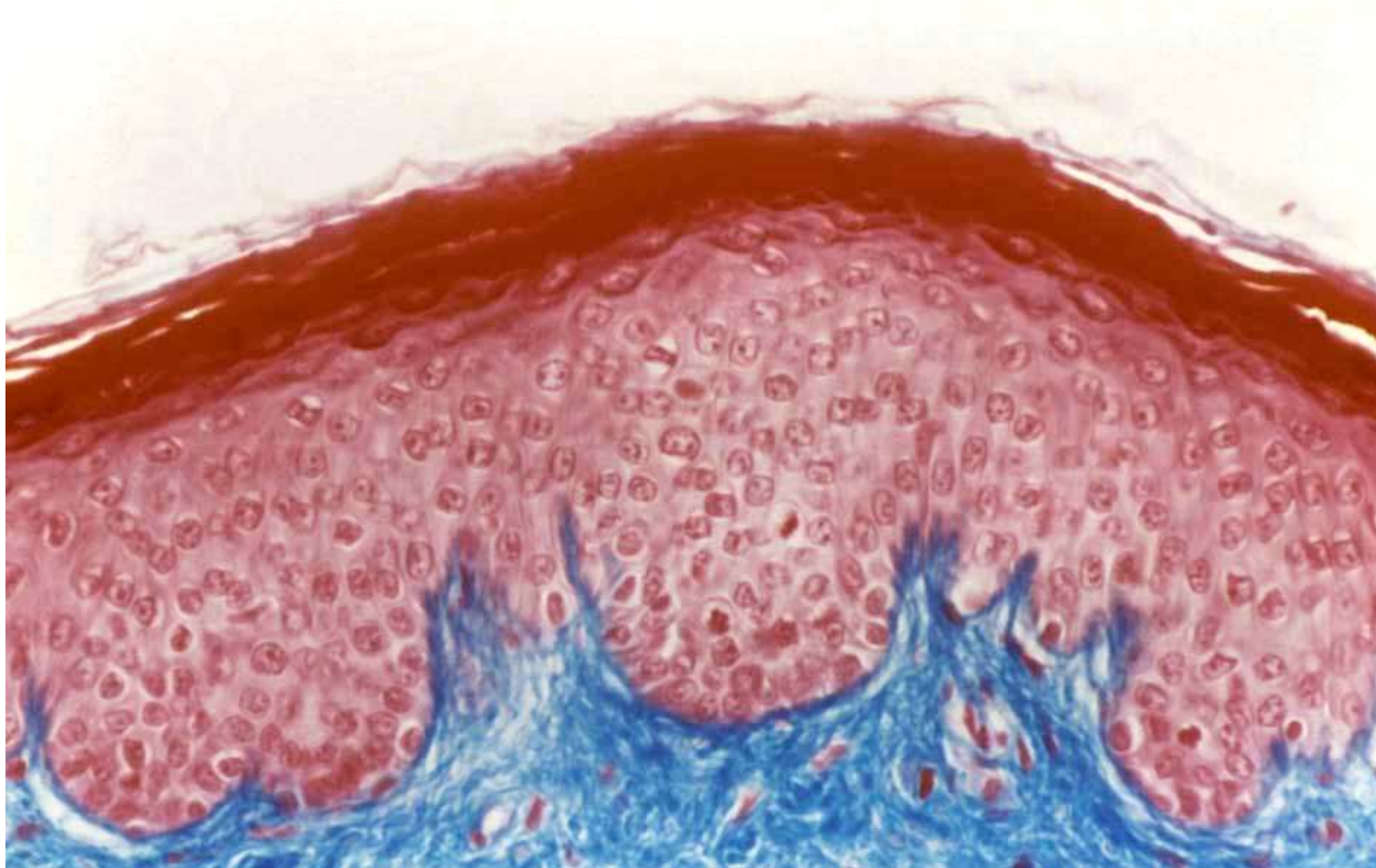


## ▪ Vrstevnatý dlaždicový epitel nerohovějící



- Ústní dutina
- Jícen
- Pochva
- Anální kanál
- Hlasové valy

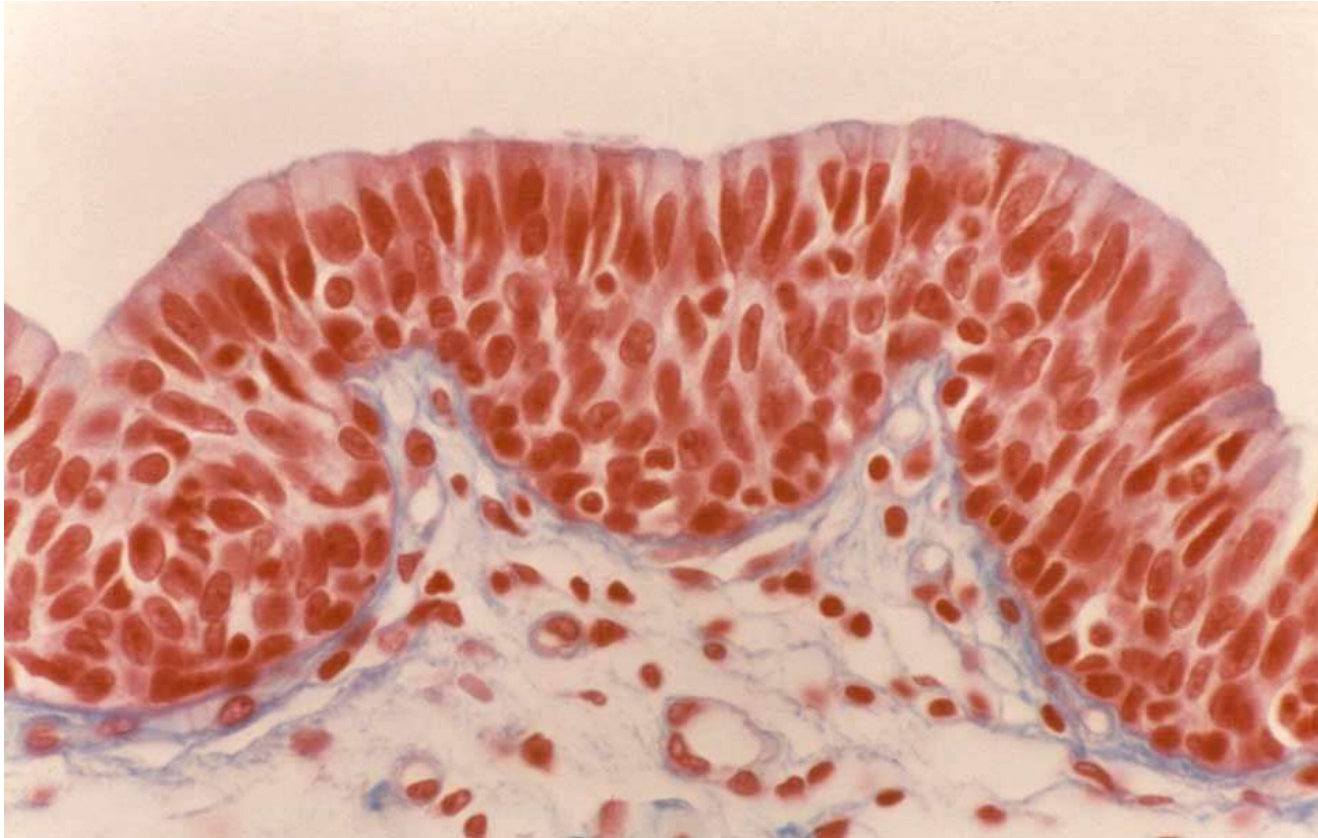- **Vrstevnatý dlaždicový epitel rohovějící**



- **Epidermis**

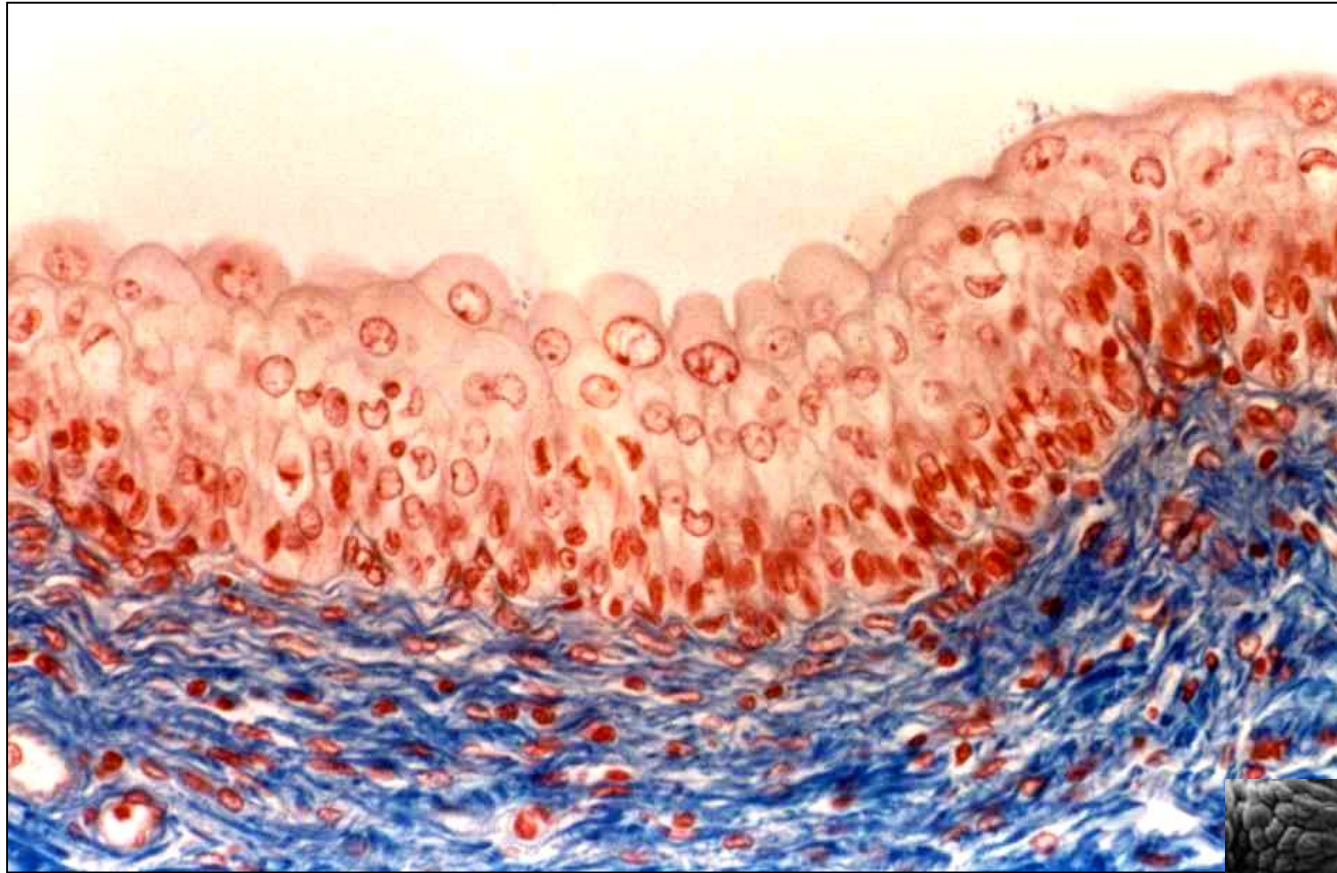


- Vrstevnatý kubický → cylindrický epitel



- Vývody žláz
- Spojivka

## ▪ Přechodný epitel

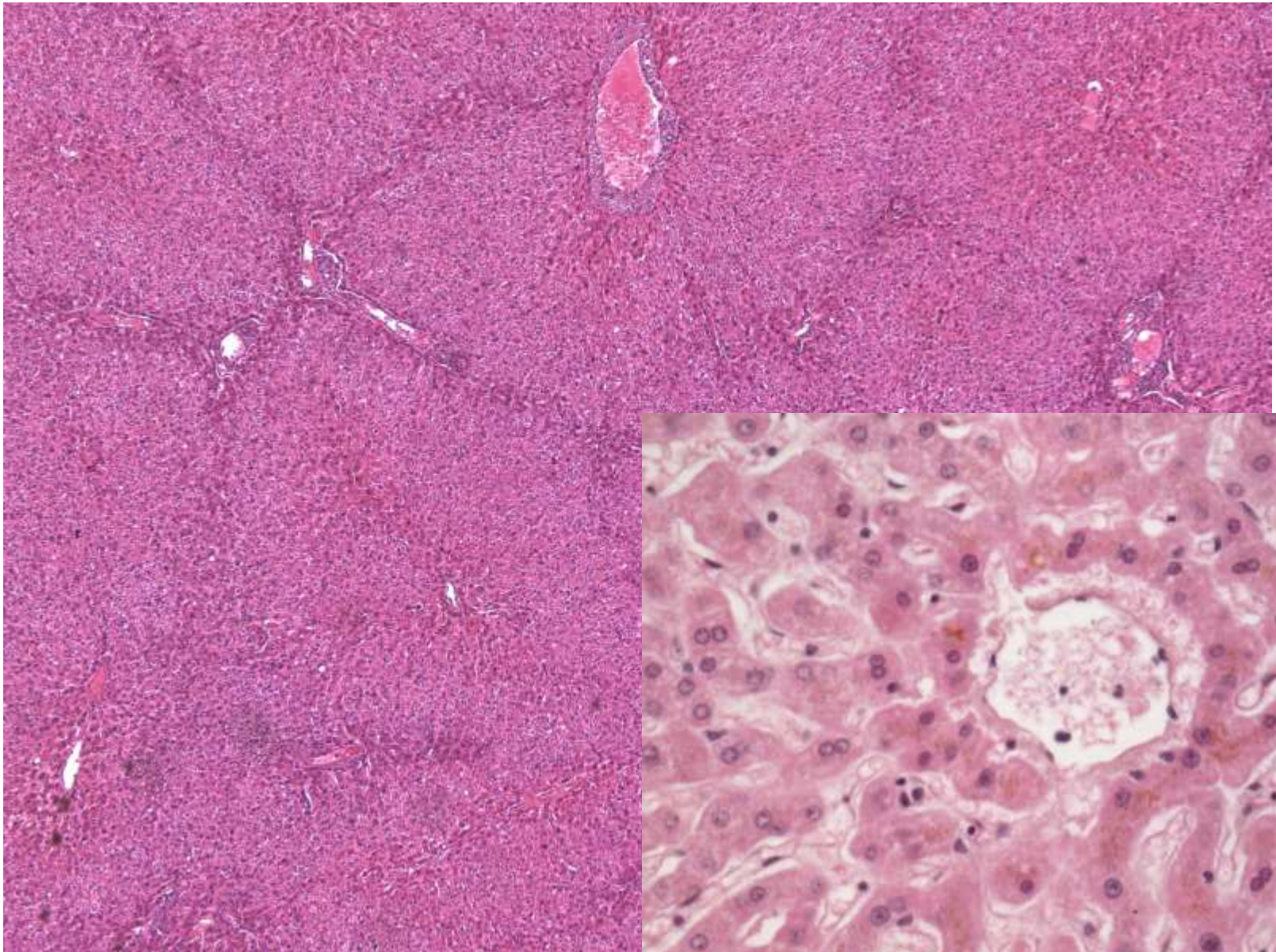


- Ledvinná pánvička
- Ureter
- Močový měchýř



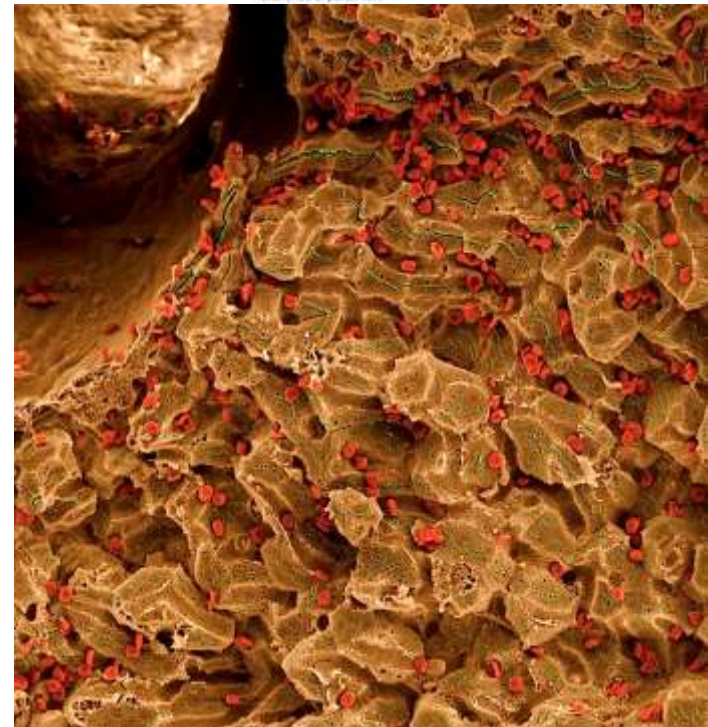
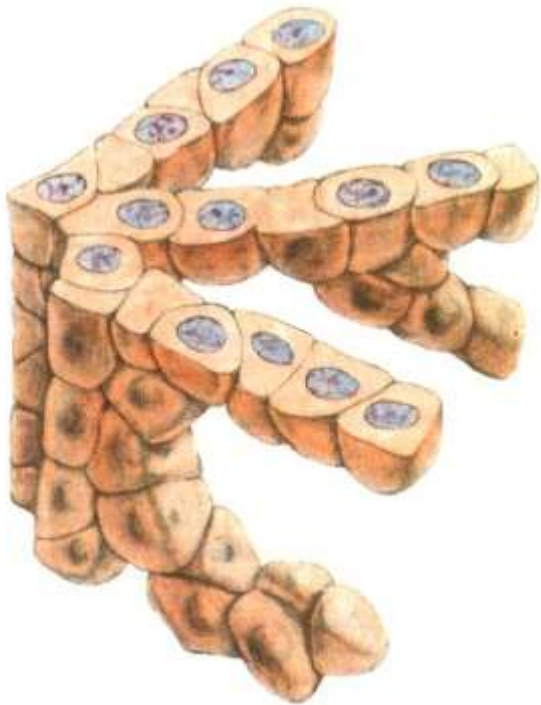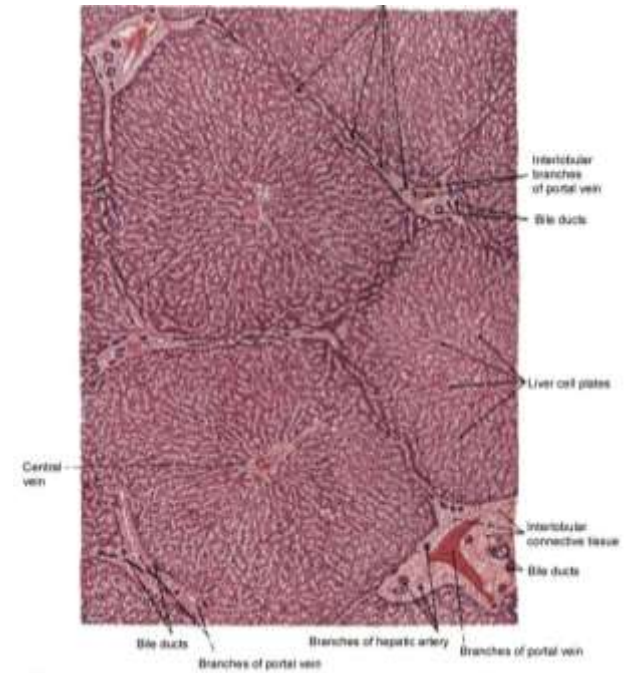
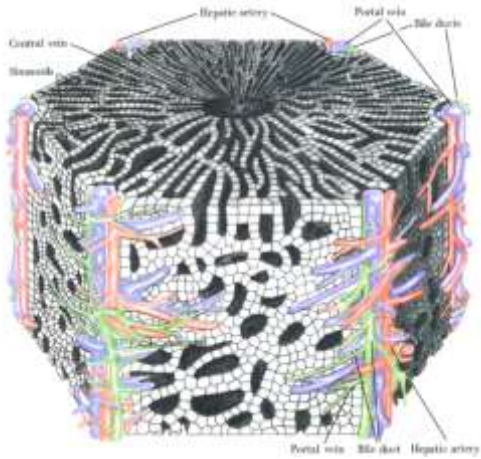
# Epitel trabekulární

Uspořádání jaterních hepatocytů



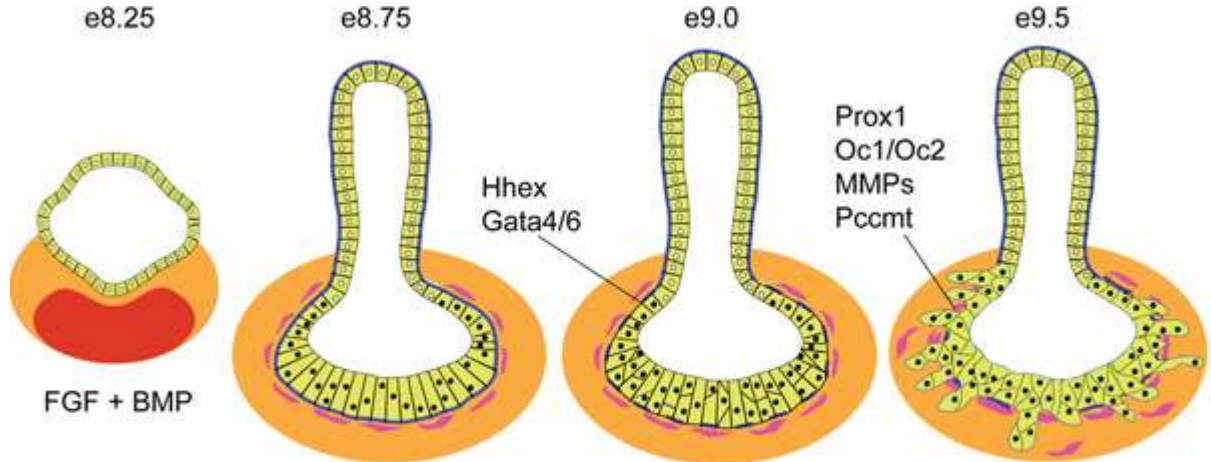
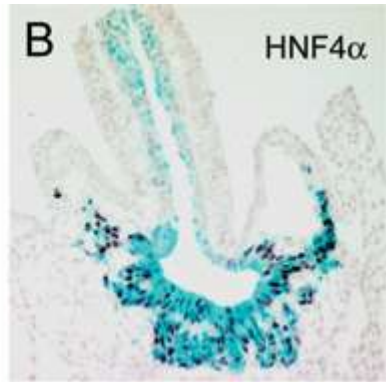
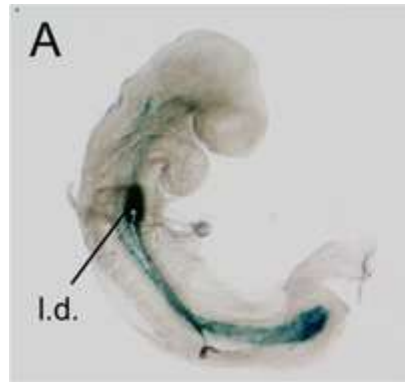
# Epitel trabekulární

Uspořádání jaterních hepatocytů

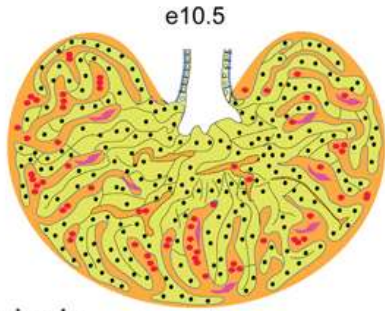


# Epitel trabekulární

Uspořádání jaterních hepatocytů



**hepatoblasts:**  
 BMPR, FGFR, c-Met, TGFR,  
 Pi3K, Sek1/JNK, Elf5, Arf6, Raf1  
 Smad2/3,  $\beta$ -catenin, c-jun, Tbx3, NF $\kappa$ B  
 Foxm1b, Xbp1, Mtf-1

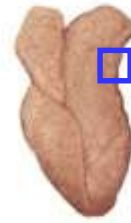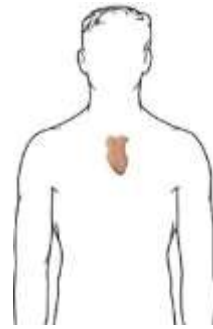



**mesenchyme signals:**  
 BMP, FGF, HGF, Wnt, TGF $\beta$ , RA  
 Gata4, WT1, N-myc, Hlx, Lhx2

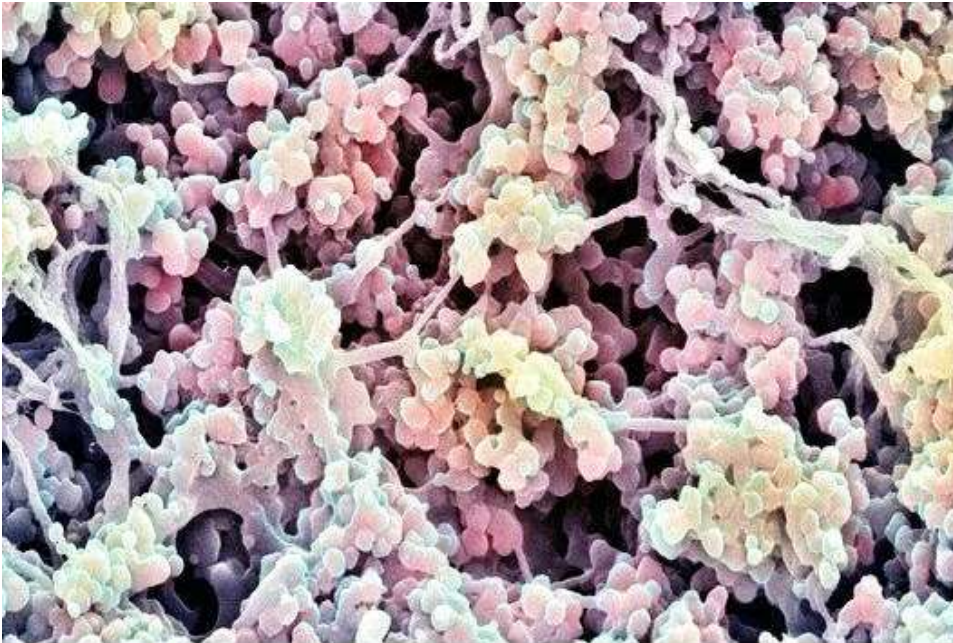
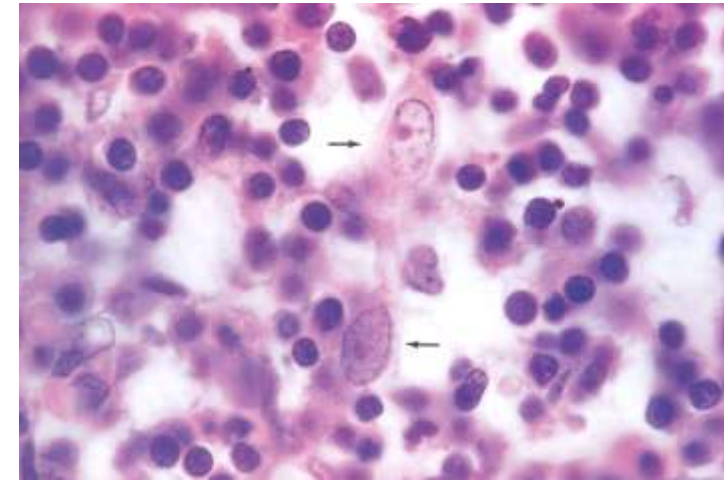
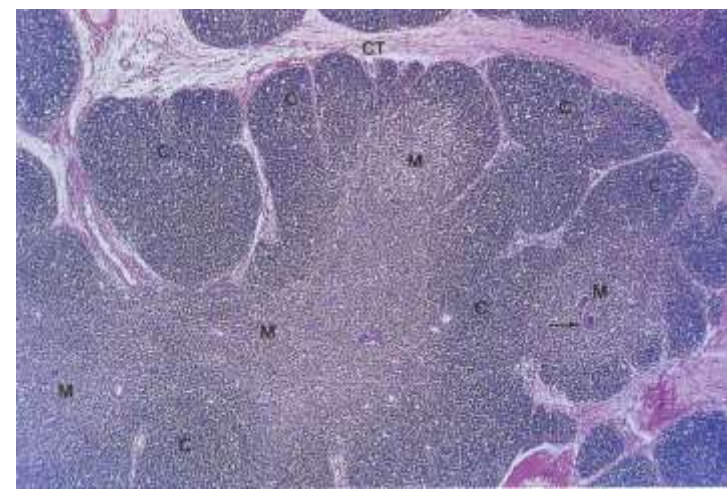
Legend for e10.5 diagram:  
 STM (orange), hepatoblast (yellow circle with black dot), blood cells (red circle), endothelial cells (purple shape)

# Epitel retikulární

Thymus - cytotetikulum

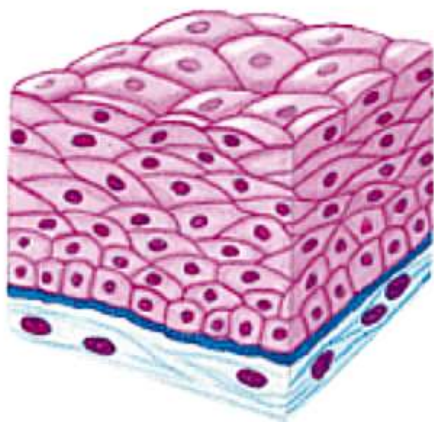


Thymus gland



Cytoskelet

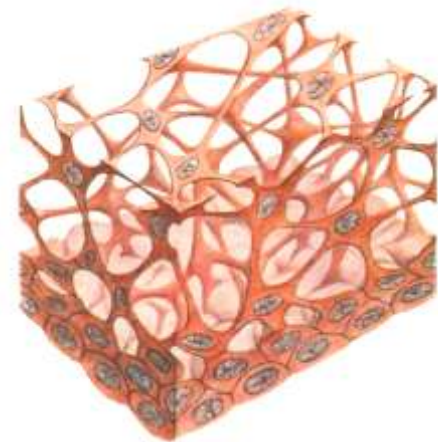
Adhezivní molekuly a komplexy



Epitel krycí



Epitel  
trabekulární



Epitel  
retikulární

# Funkce epitelové tkáně

- Ochrana tkání
- Transport a resorpce
- Sekrece
- Příjem smyslových podnětů



# ■ Ochrana tkání

## Příklad: Vrstevnatý dlaždicový epitel

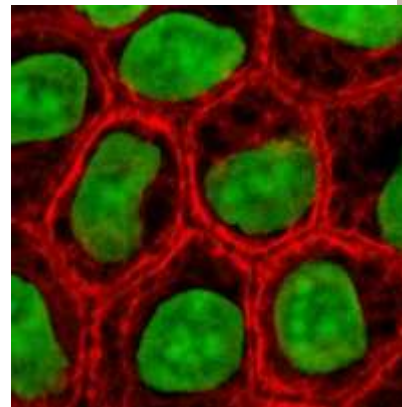
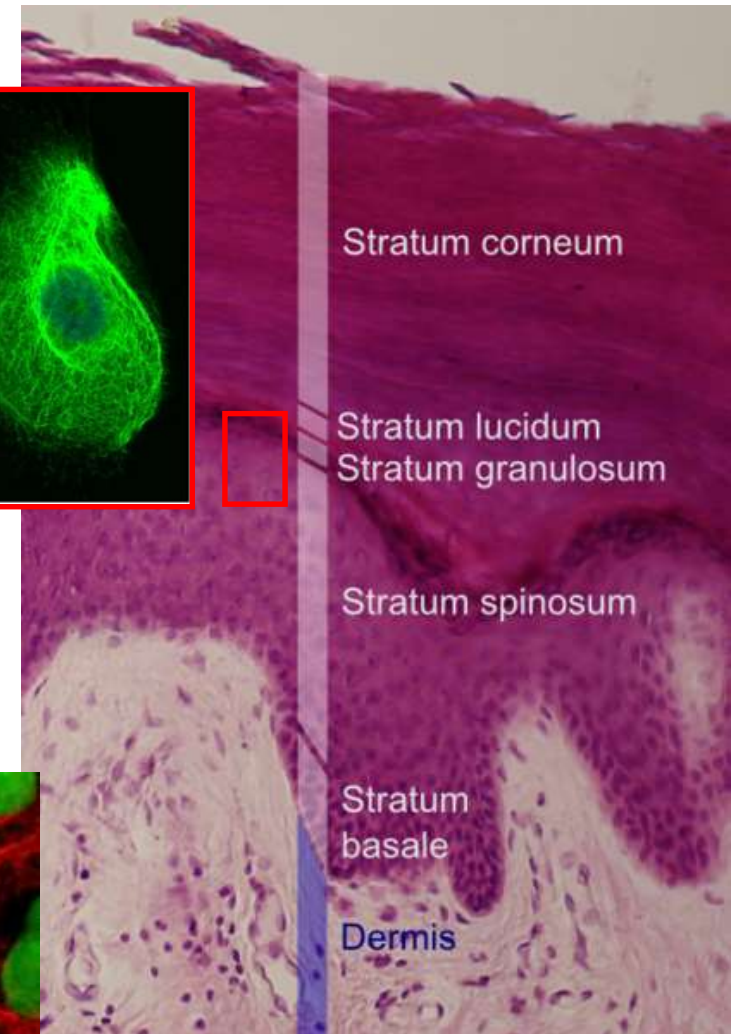
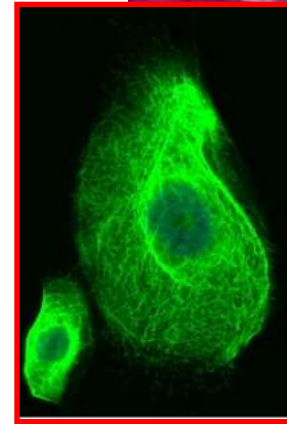
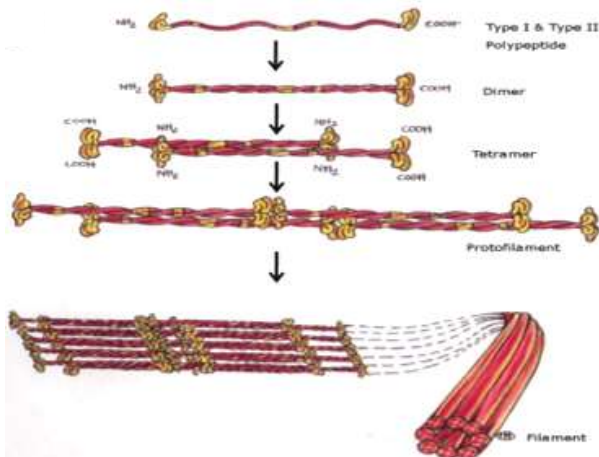
### Mechanická odolnost

#### - Konstantní abraze

- neustálá sebeobnova

#### - Keratin

- základní strukturální protein epitelů, polymer
- cytoskelet – intermediární filamenta
- 54 genů pro keratiny (2011)
- specifické pro vlasové folikuly, rohovku, epidermis a její deriváty, ale i v „nekeratinizovaných“ tkáních
- diagnostika

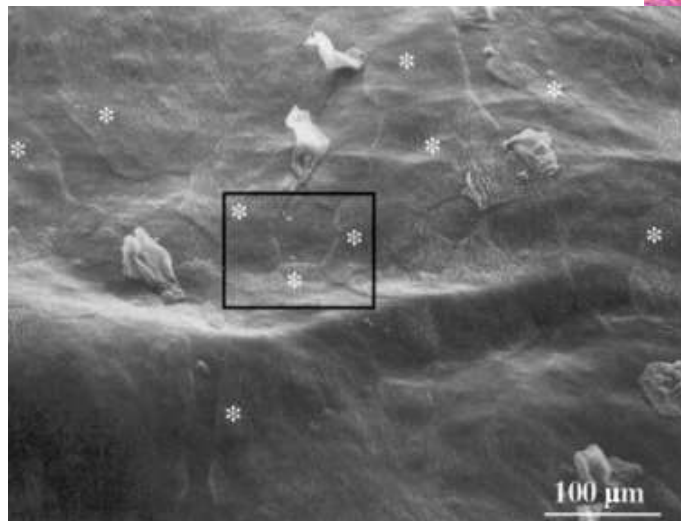
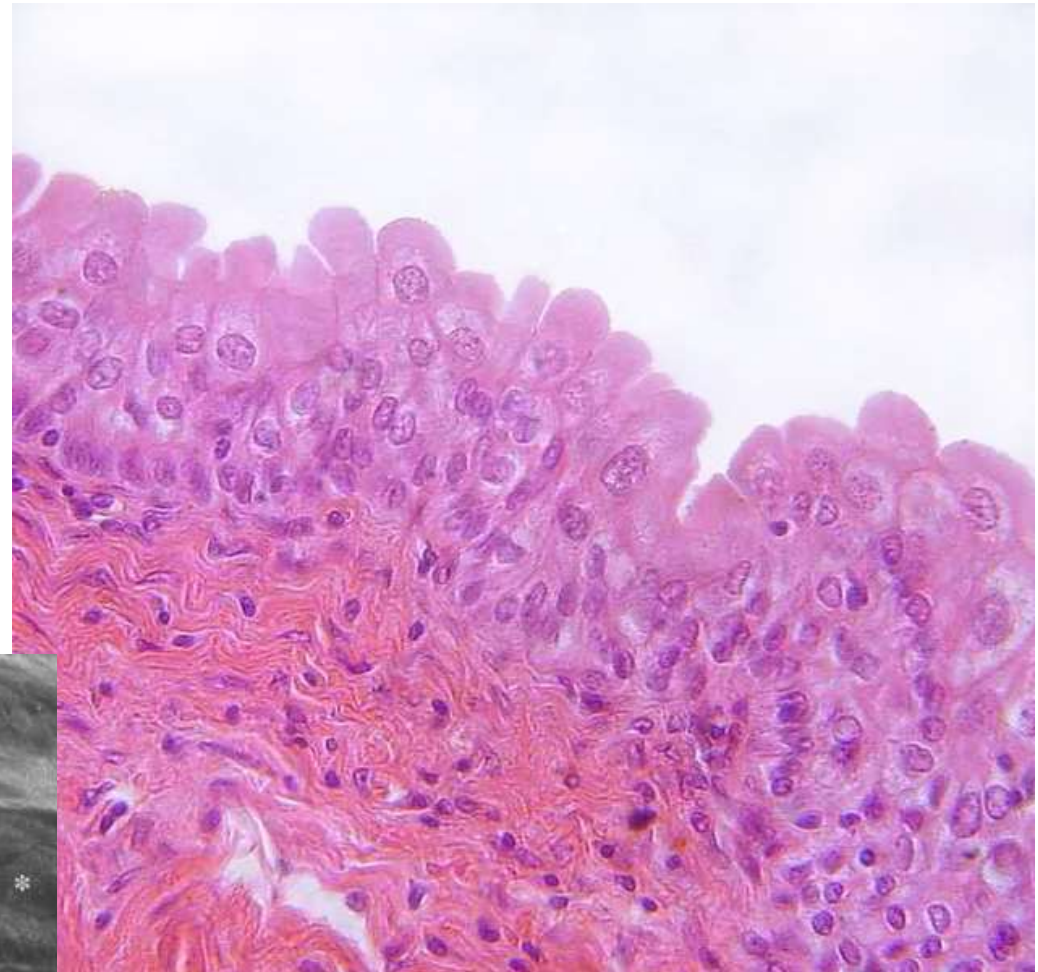


# ■ Ochrana tkání

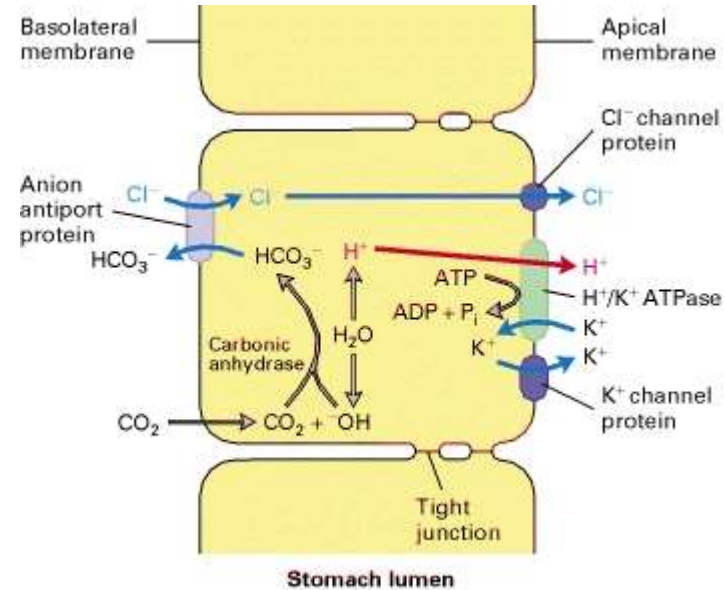
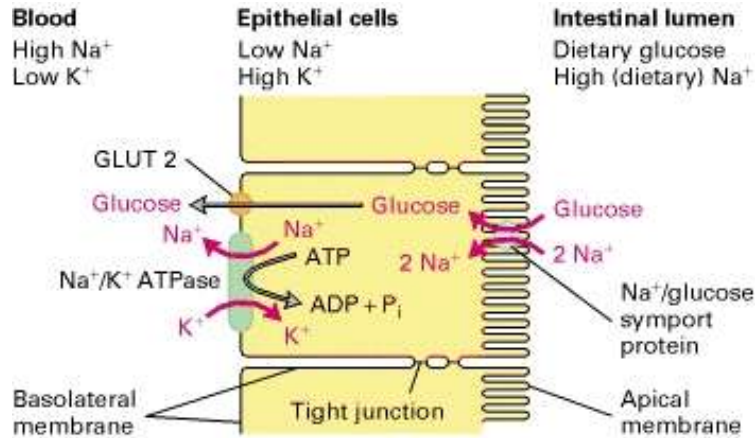
Příklad: Přejídný epitel

Buňky vytvářejí osmotickou bariéru

- Apikální membrána
  - Uroplakiny, lipidy
- Těsné spoje
- Subapikální vezikuly



# Transport a resorpce



## Transport glukózy z lumen střeva do krevního oběhu

**Na<sup>+</sup>/K<sup>+</sup> ATPáza** - bazolaterální povrch - koncentrační gradient Na<sup>+</sup> a K<sup>+</sup>

K<sup>+</sup> gradient generuje negativní membránový potenciál

Na<sup>+</sup>/glukózový symport na apikálním povrchu

Facilitovaná difúze pomocí glukózového uniportu (GLUT2) v bazolaterální membráně

## Acidifikace žaludku parietálními buňkami epitelu

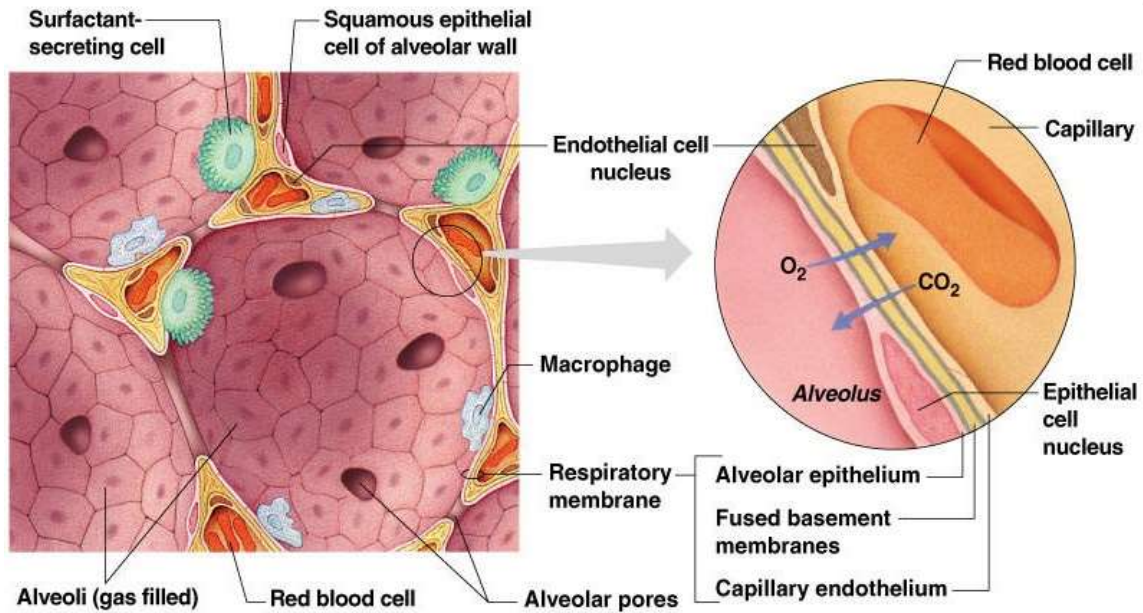
Apikální membrána - H<sup>+</sup>/K<sup>+</sup> ATPáza + Cl<sup>-</sup> a K<sup>+</sup> kanály

Bazolaterální membrána – aniontový antiport HCO<sub>3</sub><sup>-</sup> a Cl<sup>-</sup> ionty

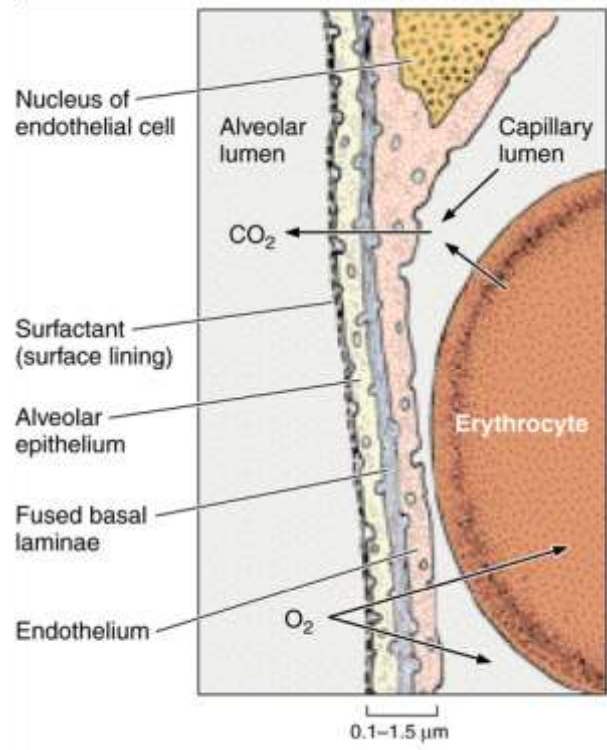
Kombinovanou aktivitou transportních kanálů je udržována elektroneutralita a neutrální pH v buňce a zároveň vysoká koncentrace H<sup>+</sup> a Cl<sup>-</sup> v lumen žaludku

# ■ Respirace

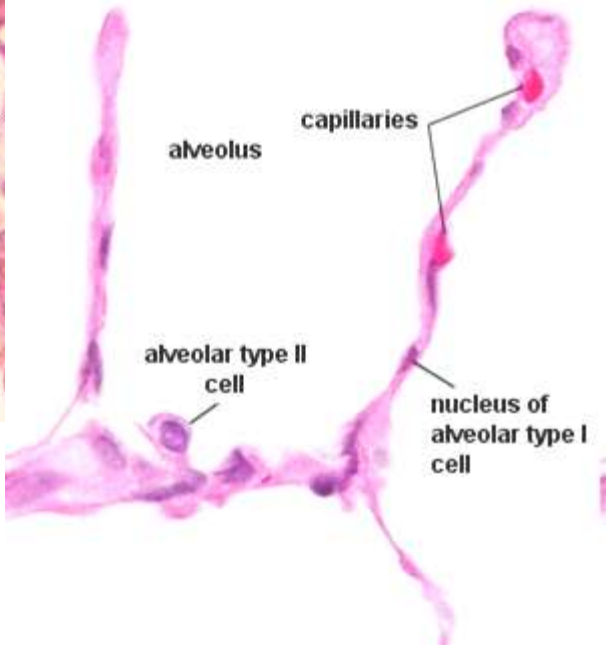
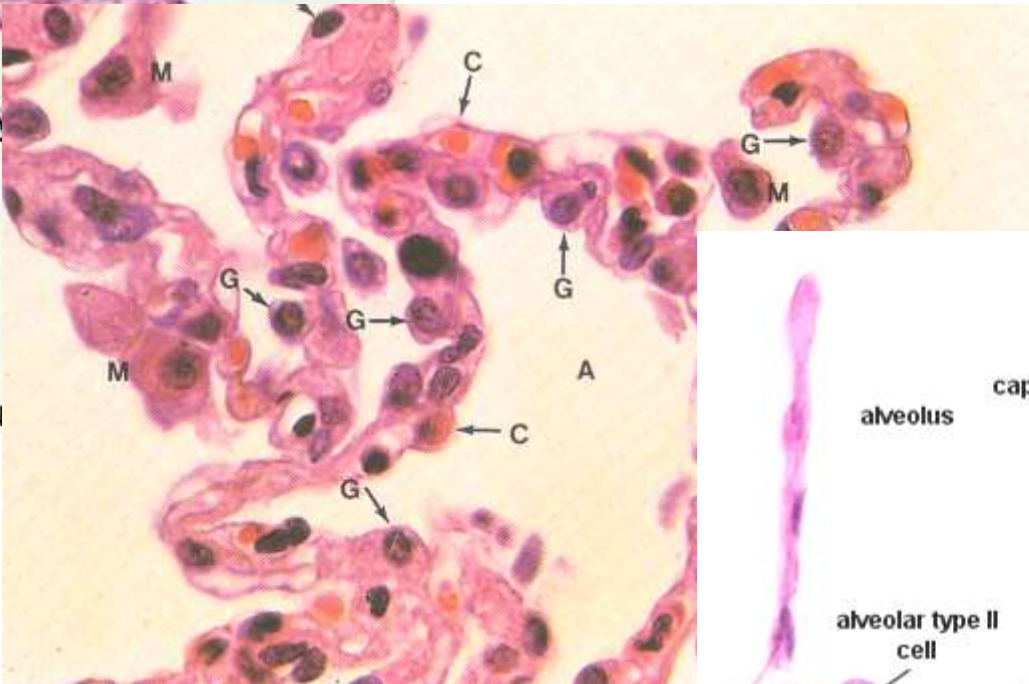
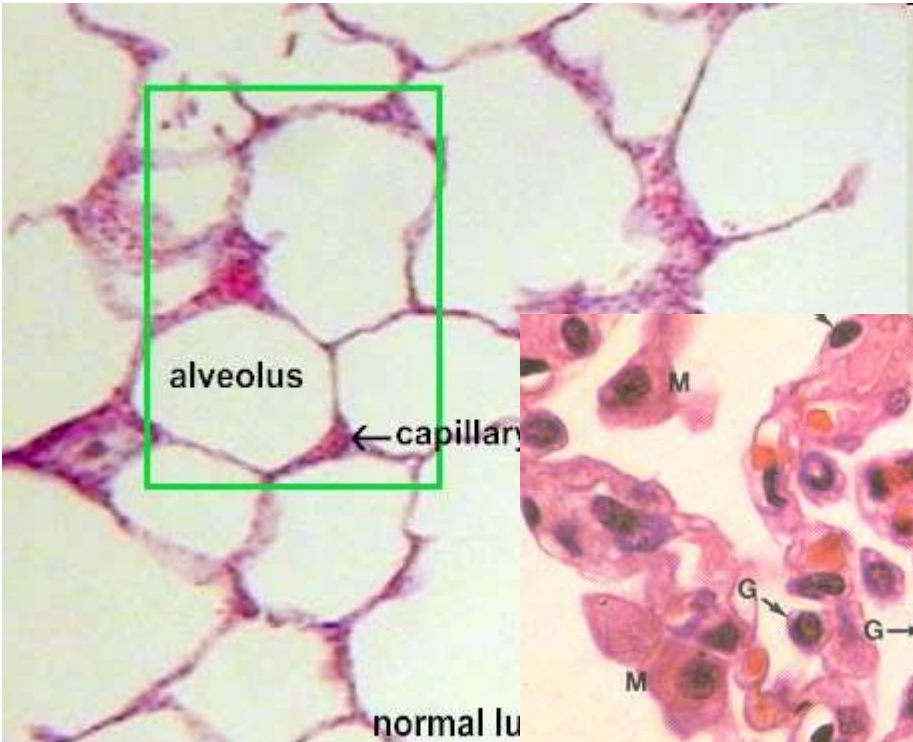
- Výměna plynů mezi krví a atmosférickým vzduchem ( $O_2$ ,  $CO_2$ ) – koncentrační gradient
- Bariéra – krev-vzduch
- Surfactant
- Respirační oddíl plic – plicní sklípky respiračních bronchiolů, alveolárních chodbiček a váčků
- Granulární (typ I) a membranózní (typ II) pneumocyty (97%)



Copyright © 2003 Pearson Education, Inc., publishing as Benjamin Cummings.

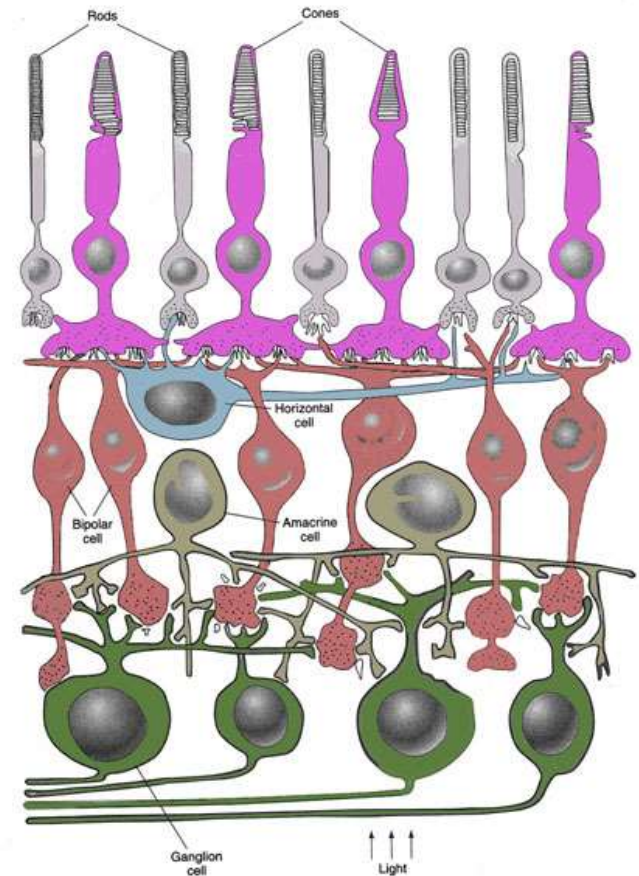
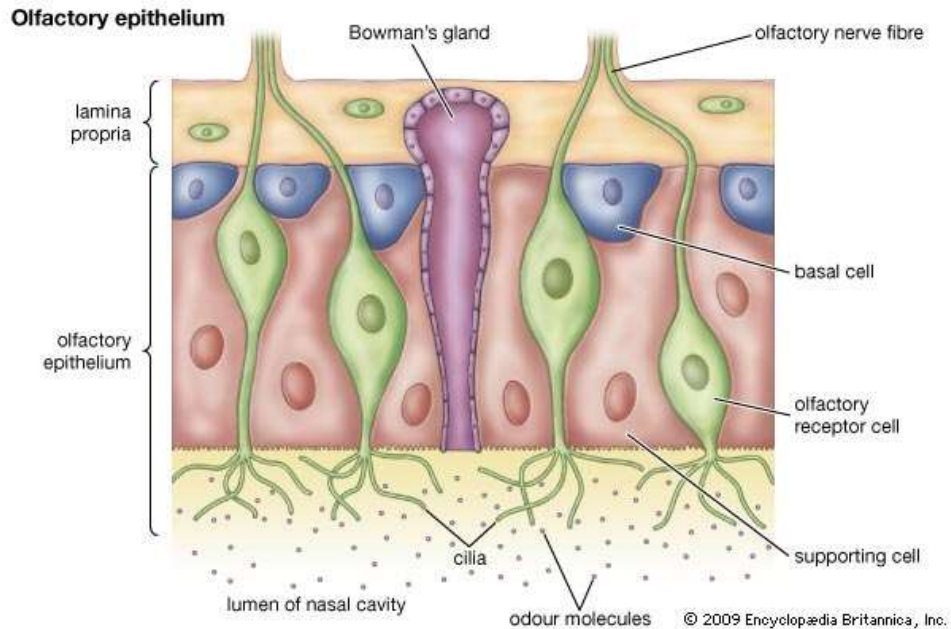


# ■ Respirační epitel



# ■ Smyslové vnímání a smyslový epitel

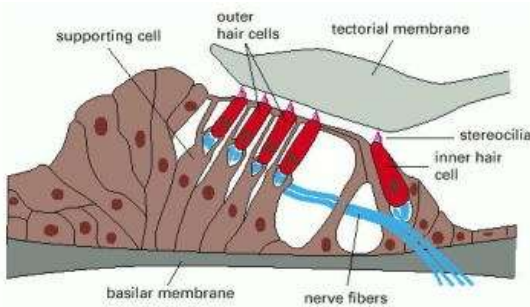
- podpůrné a vlastní smyslové buňky
- smyslové buňky konvertují signály z vnějšího prostředí na změnu membránového potenciálu
- **primární smyslové buňky** (neurosmyslové)
  - modifikované unipolární neurony
  - generují přímo nervový vzruch
  - čichový epitel, retina



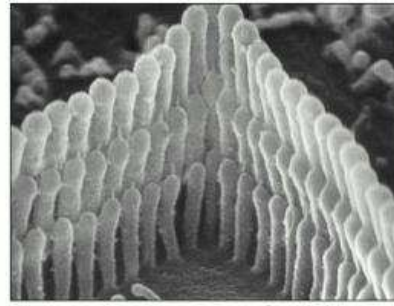
# ■ Smyslové vnímání a smyslový epitel

## - sekundární smyslové buňky

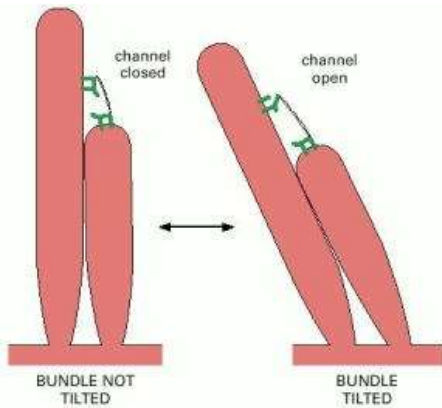
- pouze recepční úsek
- v kontaktu s terminálními zakončeními dendritů, které generují nervový vzruch
- vláskové buňky vnitřního ucha, chuťové pohárky




(A)



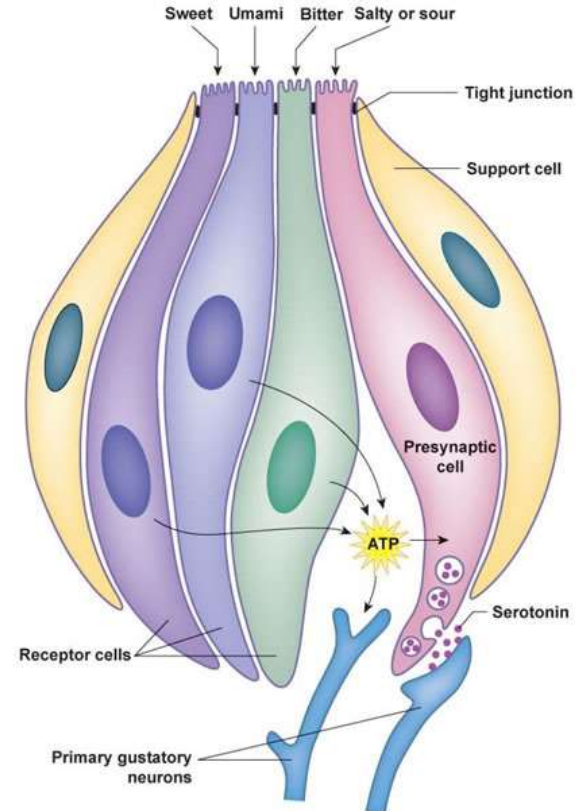
(B)



(A)



(B)



# ■ Sekrece - žláznový epitel

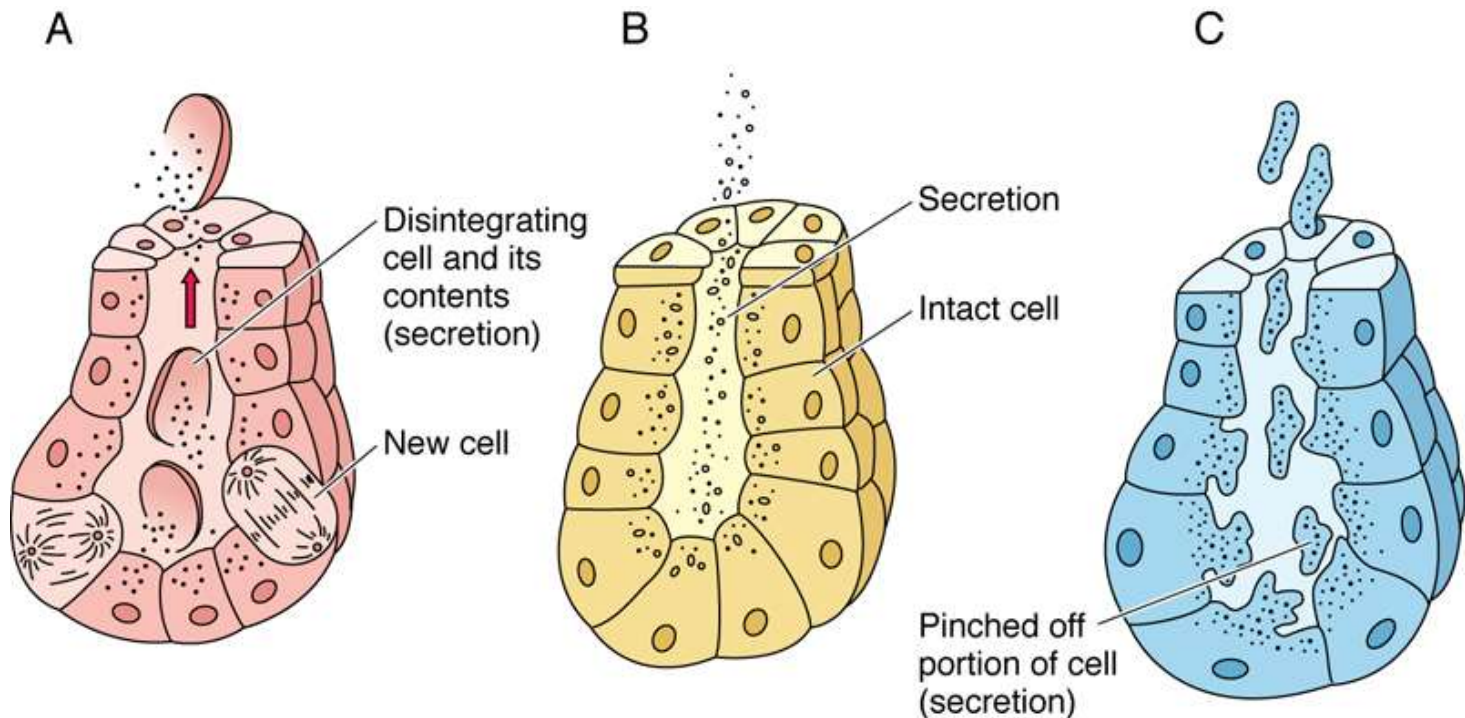
## Jednobuněčné žlázy

- Pohárkové buňky
- Enteroendokrinní buňky

## Mnohobuněčné žlázy

- Endoepitelové
- Exoepitelové

### Charakter sekrece

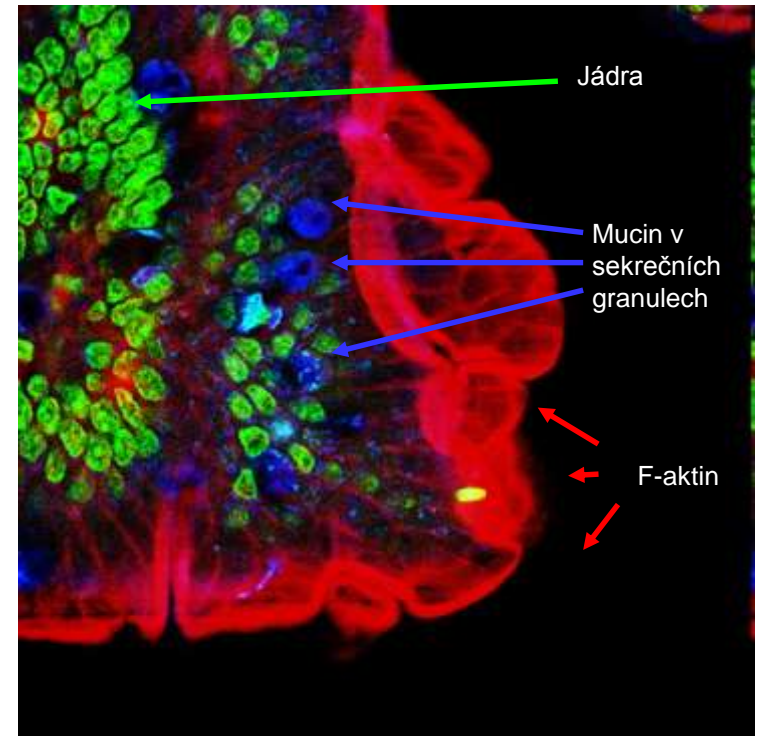
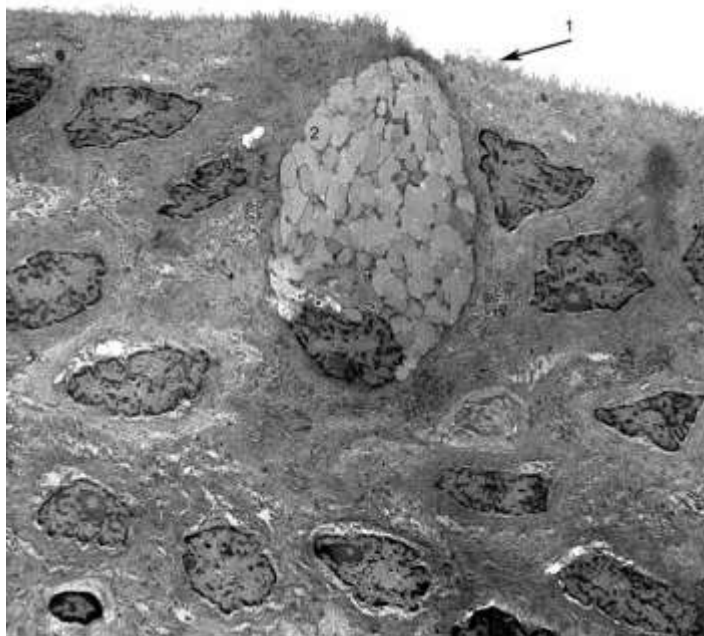
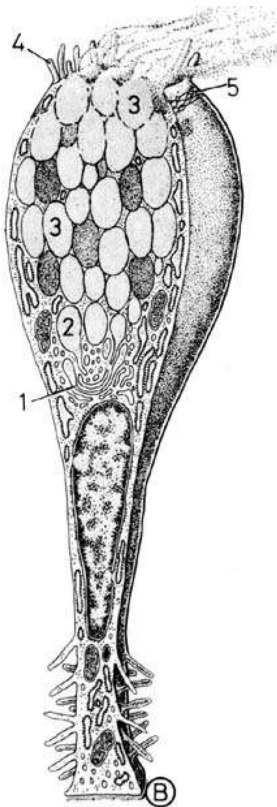
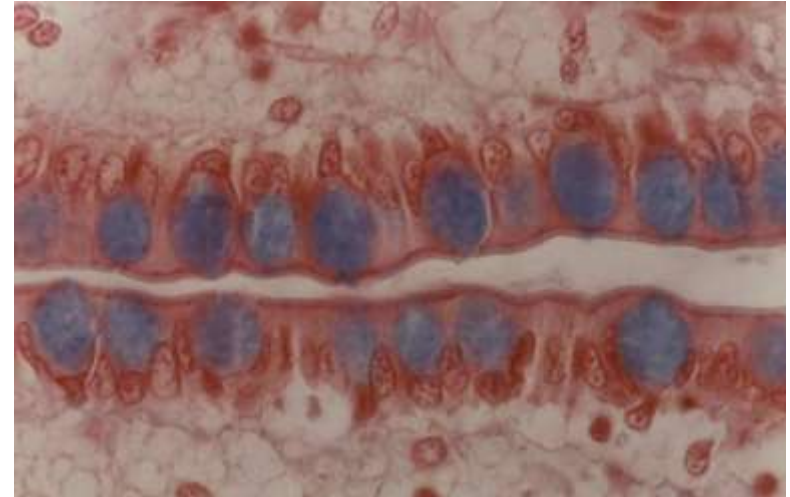


Holokrinní × Merokrinní × Apokrinní



# ■ Pohárkové buňky

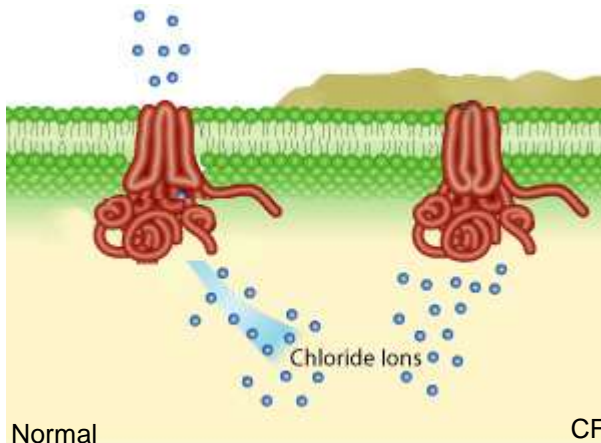
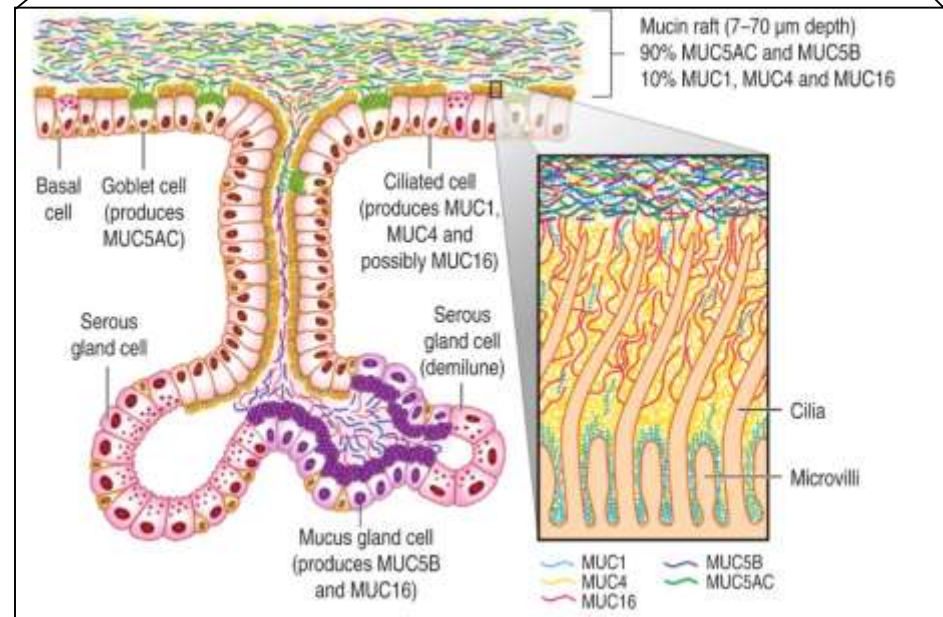
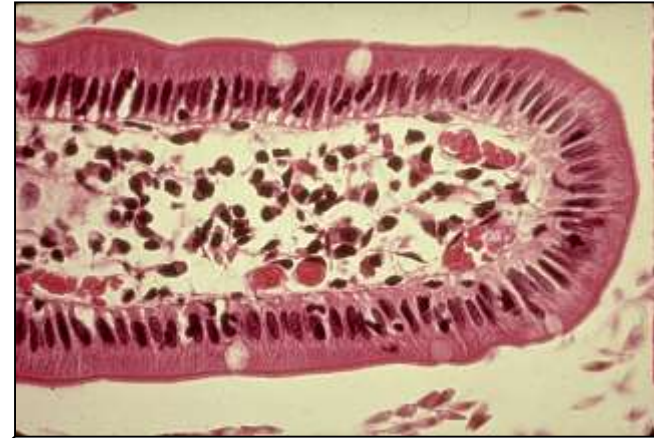- Cylindrické žlázové epiteliální buňky
- Apikální povrch - apokrinní/merokrinní sekrece mucinu
- Bazální část – RER, GA, jádro, mitochondrie
- Mucinogenní zrna – barvení mucinokarmínem

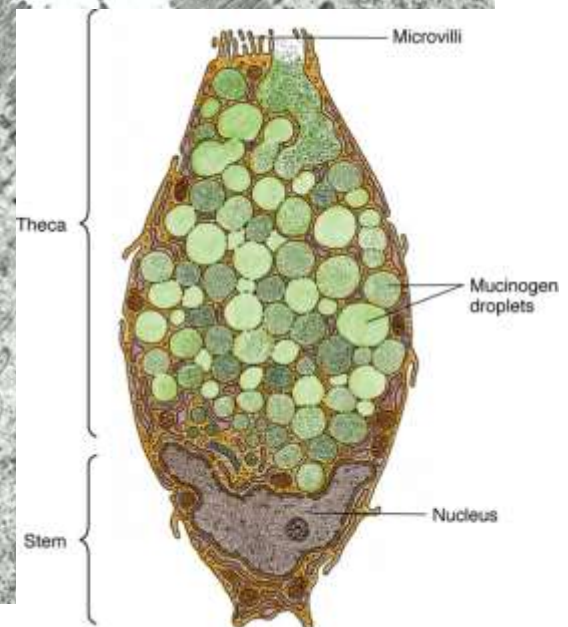
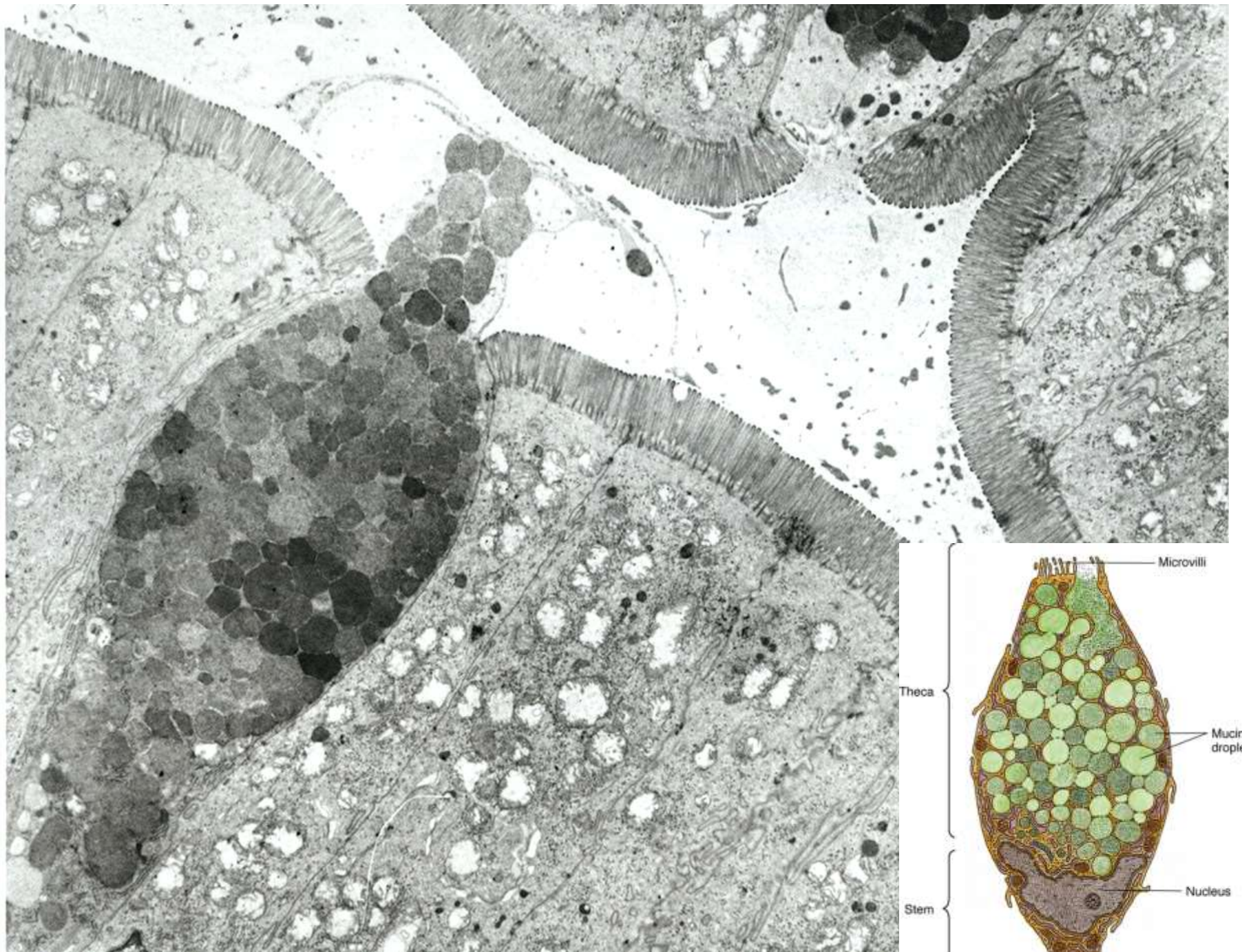


# ■ Pohárkové buňky

- Zejména respirační a GI trakt
- Produkují hlen (mukus) = viskózní tekutina složená z elektrolytů a vysoce glykosylovaných proteinů (muciny)
- Chrání proti mechanickému i chemickému poškození
- Zachycení a eliminace pevných částic
- Sekrece konstitutivní nebo po stimulaci (kouř, prach, bakterie)
- Mukus po sekreci expanduje 500× během 20ms

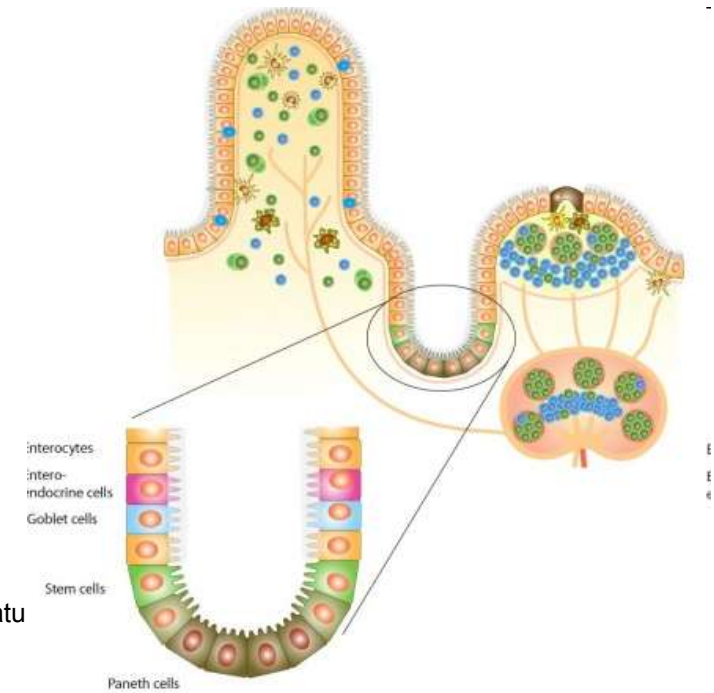
- Klinické korelace:
  - změny ve složení nebo množství hlenu
  - chronická bronchitida / cystická fibróza



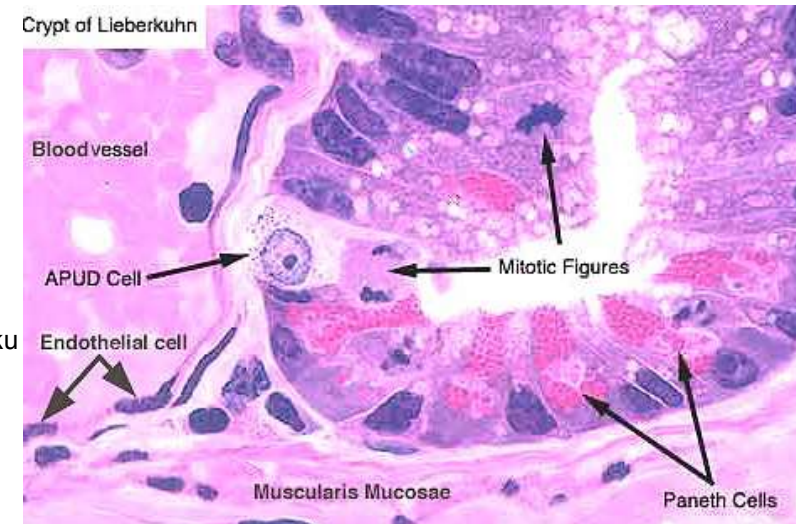


# ■ Enteroendokrinní buňky

- Specializované buňky GIT
- Argentafinní, enterochromafinní buňky
- APUD = Amine Precursor Uptake Decarboxylase
- Hormony
- Řada typů:



| Typ          | Hormon              | Lokalizace/funkce   |
|--------------|---------------------|---|
| D buňky      | Somatostatin        | - Žaludek, střevo, jaterní a pankreatické vývody<br>- jako D buňky Langerhansových ostrůvků v pankreatu |
| EC buňky     | Serotonin           | - Žaludek, střevo, žlučník<br>- Peristaltika  |
| ECL buňky    | Histamin            | - Žaludek<br>- Sekrece HCl  |
| G buňky      | Gastrin             | - Pars pylorica, duodenum<br>- Sekrece HCl, pepsinu   |
| I buňky      | Cholecystokinin     | - Tenké střevo<br>- Pankreatická šťáva, motilita žlučníku   |
| K buňky      | GIP (enterogastrin) | - Zejména duodenum<br>- motilita žaludku, sekrece inzulinu  |
| L (EG) buňky | Enteroglukagon      | - Žaludek, střevo<br>- tlumí sekreci pankreatických enzymů a peristaltiku                               |
| S buňky      | Sekretin            | - Tenké střevo, dvanáctník<br>- Tlumí sekreci HCl   |



# ■ Mnohobuněčné žlázy

– Endoepitelové (neopouštějí epitel, např. endoepitelové žlázy uretry, konjunktiva)

– Exoepitelové (epitelové pupeny v okolním vazivu)

- Podle tvaru sekreční komponenty

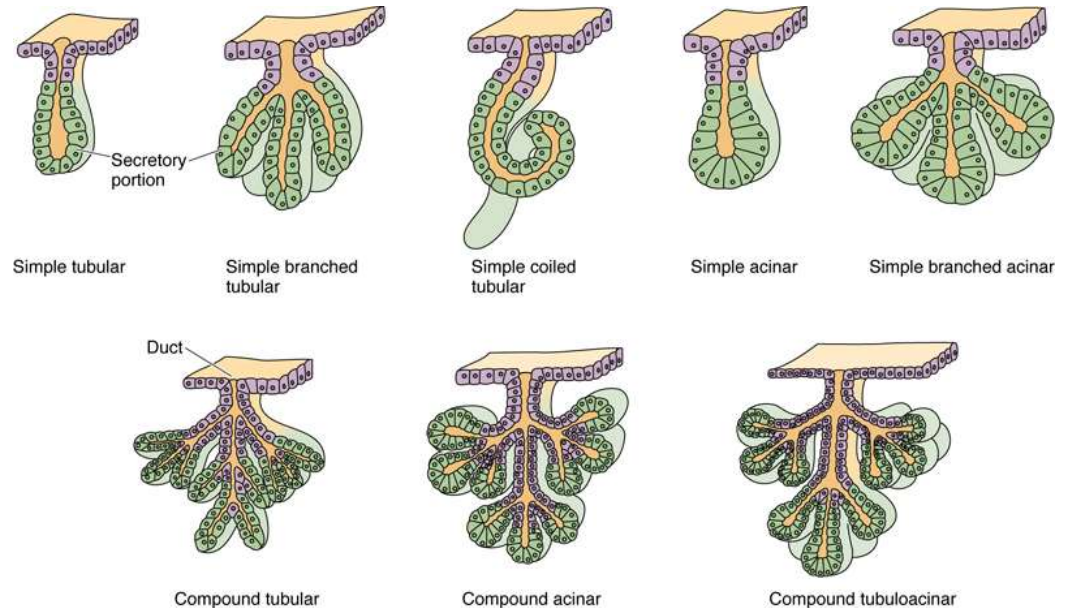
- Alveolární
- Tubulózní
- Tuboalveolární

- Podle větvení

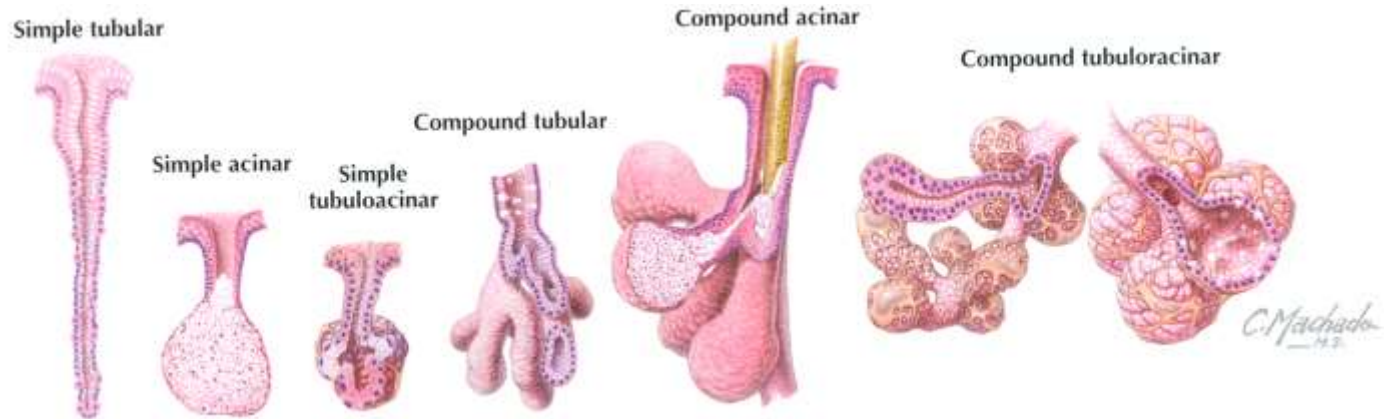
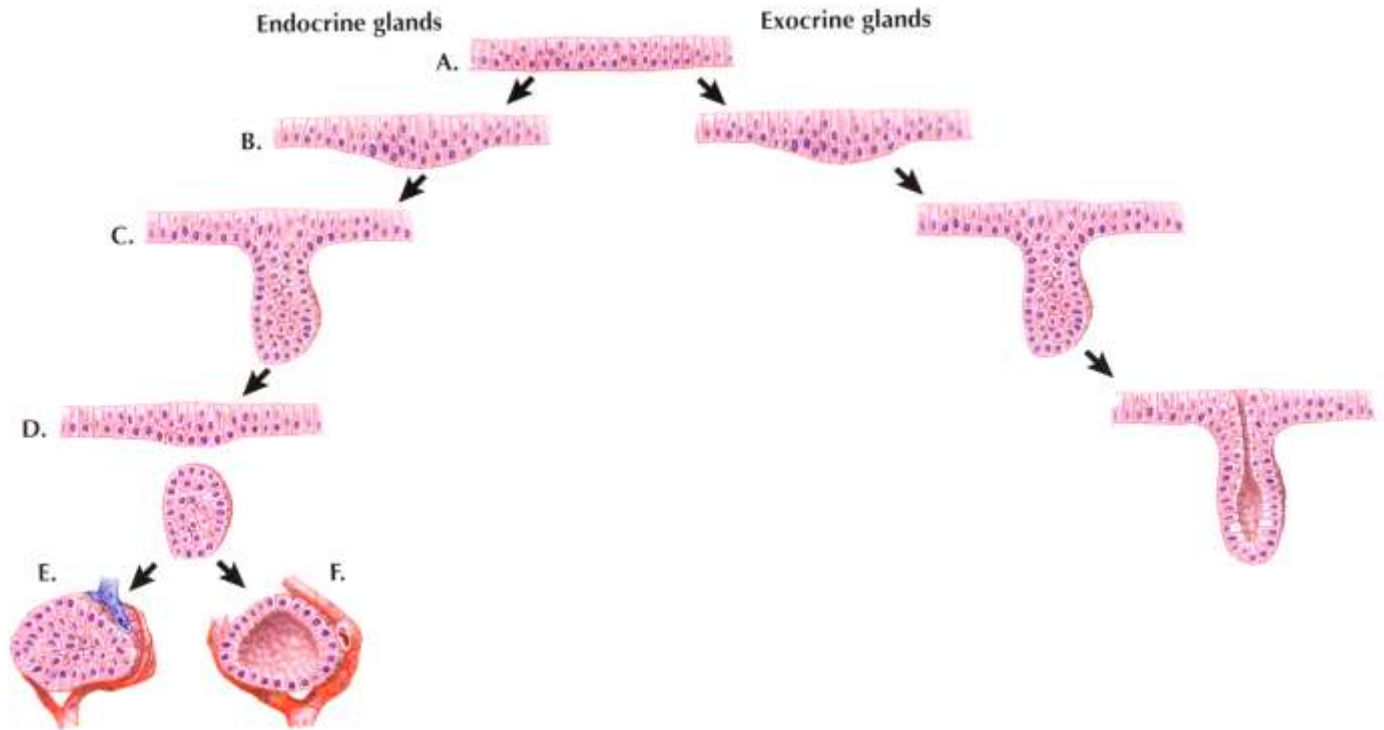
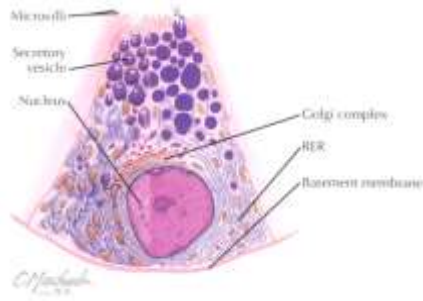
- Jednoduché
- Větvené
- Složené

- Podle charakter sekrece

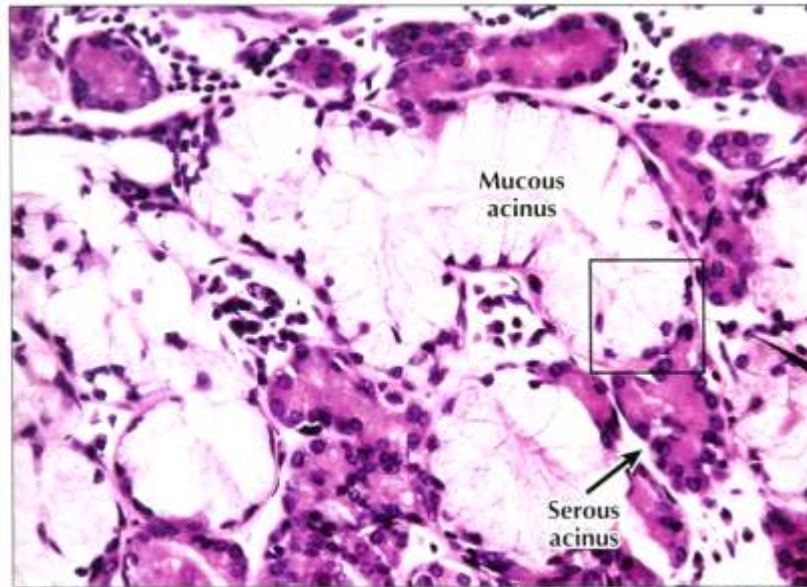
- Mucinózní
- Serózní
- Složené



# ■ Vývoj mnohobuněčných exoepitelových žláz

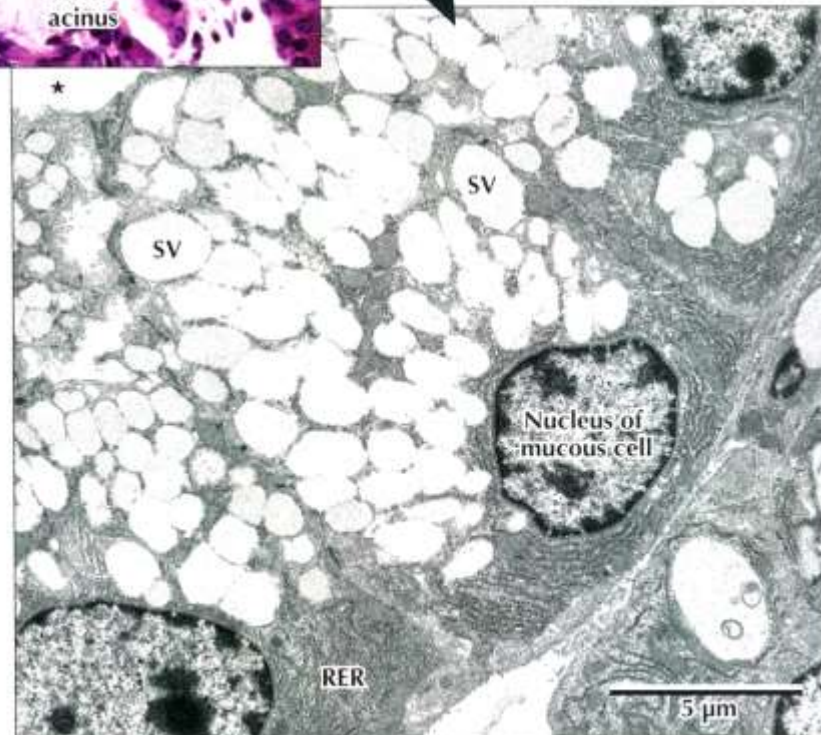


- Mucinózní žlázy

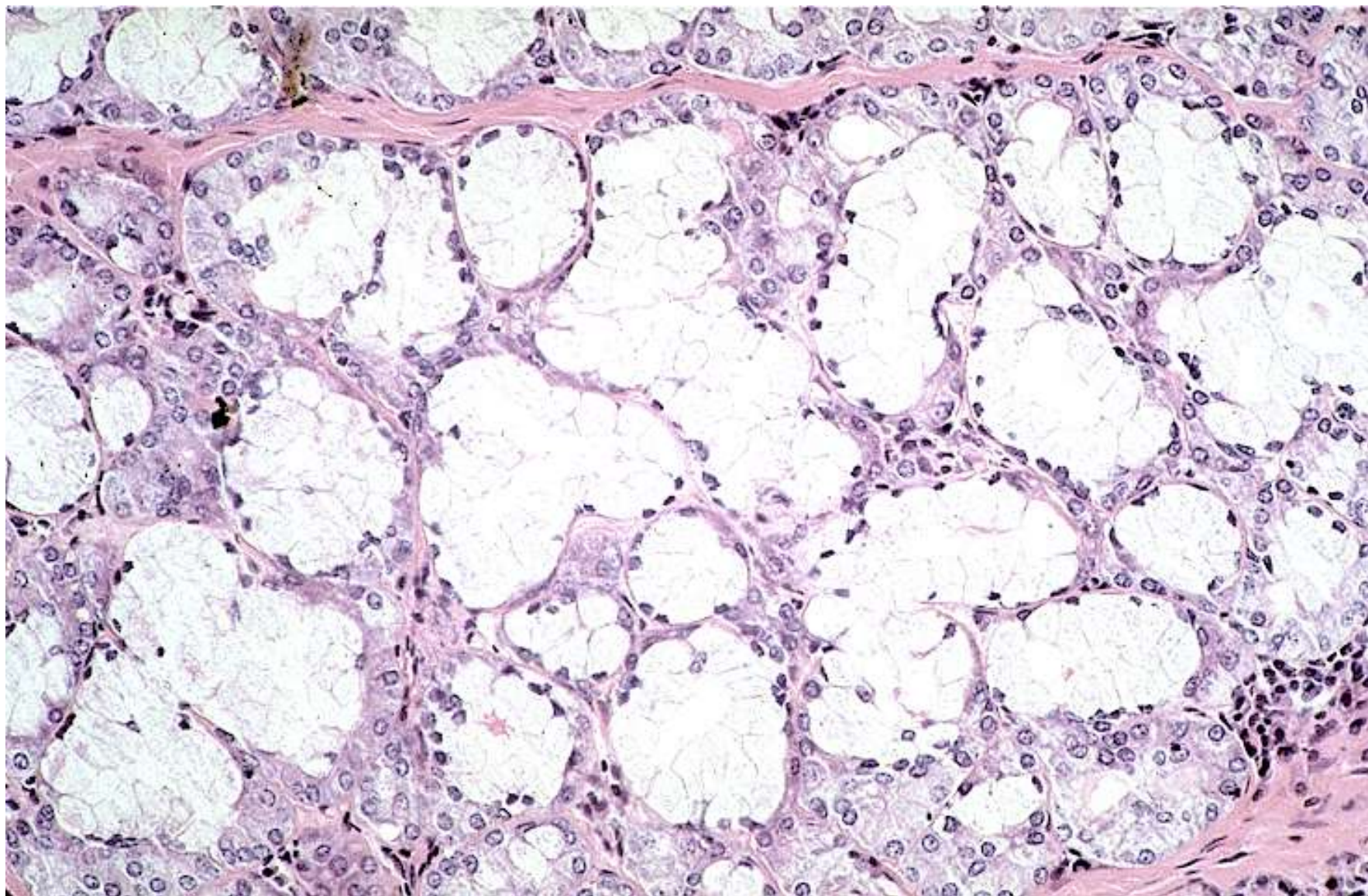


◀ **LM of part of a mixed seromucous gland in the trachea.** Several mucous acini with pale-stained mucous cells are seen. The basal nuclei are flat, and cells appear washed out because mucous droplets dissolved during specimen preparation. Darker stained serous cells in adjacent acini have more rounded basal nuclei. Serous cells are smaller than mucous cells. The square outlines the area of interest seen in the EM below. 295 $\times$ . H&E.

▶ **EM of part of a mucous acinus in a mixed salivary gland.** Parts of three mucous cells line the acinus lumen (\*). Euchromatic basal nuclei have prominent nucleoli. Basal cytoplasm contains many profiles of rough endoplasmic reticulum (RER). Many large, electron-lucent secretory vesicles (SV) dominating the remaining cytoplasm are discharged by exocytosis into the acinus lumen. 5400 $\times$ .

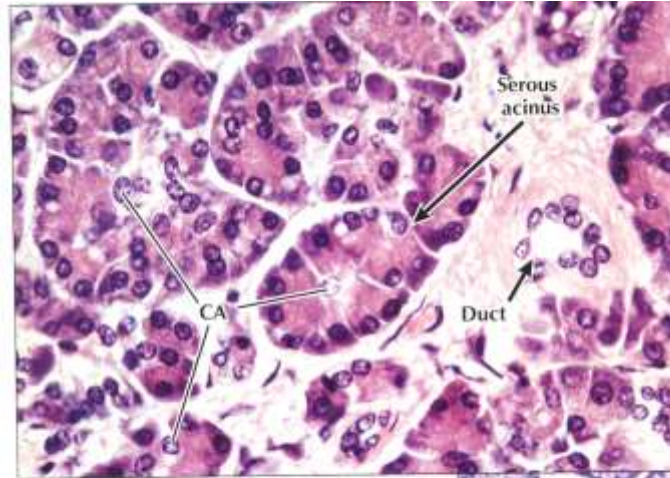
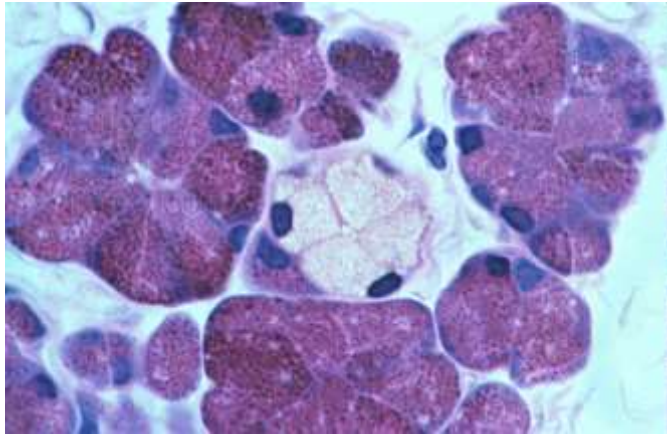


- Mucinózní žlázy

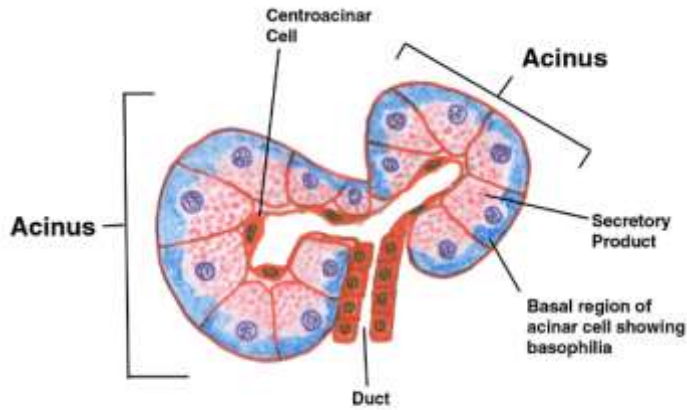




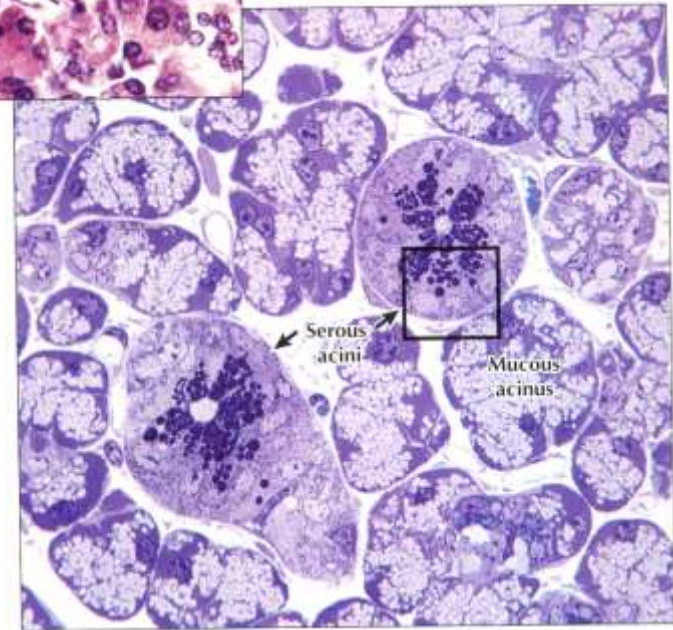
# ■ Serózní žlázy



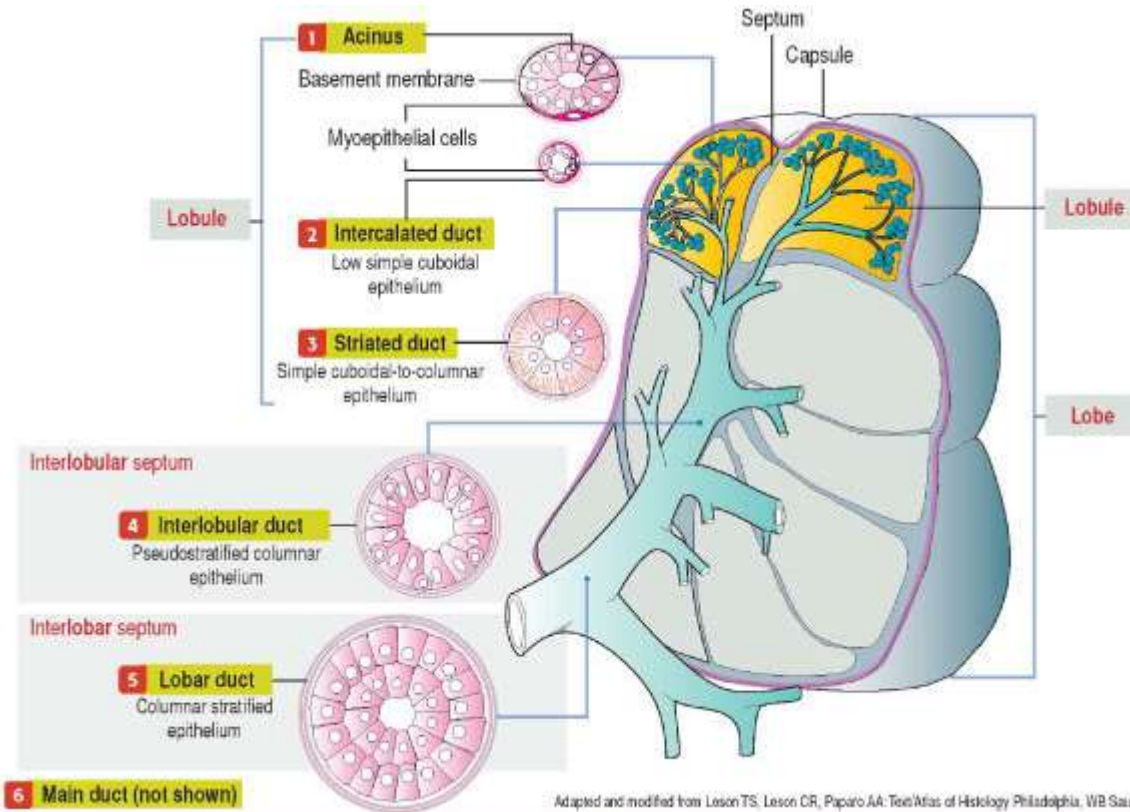
◀ **LM of part of the exocrine pancreas.** The exocrine part of the gland consists of closely packed spherical or pear-shaped serous acini. Several columnar to pyramidal acinar cells, with round basal nuclei, face a small central lumen in each **serous acinus**. Basal cytoplasm is basophilic; apical cytoplasm is more eosinophilic. Small clear centroacinar cells (**CA**) in acini centers help distinguish this purely serous gland from others, such as the parotid salivary gland. A small **duct**, in the connective tissue stroma, conveys secretions from acini to larger pancreatic ducts. 385x. H&E.



▶ **LM of part of a mixed salivary gland.** Several pale **mucous acini** surround two round **serous acini**. Serous cells have conspicuous, dark-stained secretory vesicles; mucous cells look vacuolated and washed out. EM in 2.15 shows the area in the square in detail. 600x. Toluidine Blue, plastic section.



# ■ Serózní žlázy a hierarchie vývodů

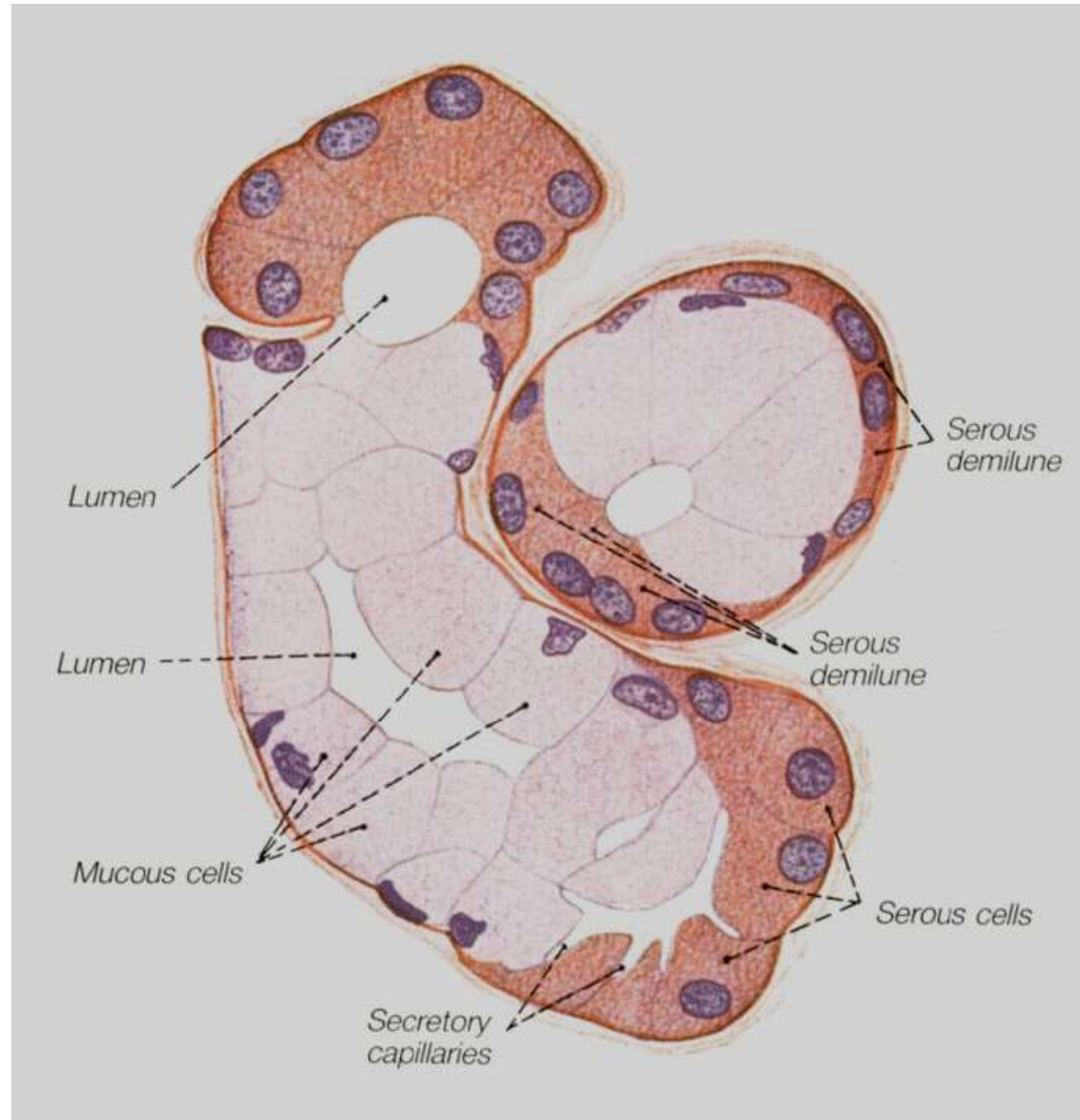


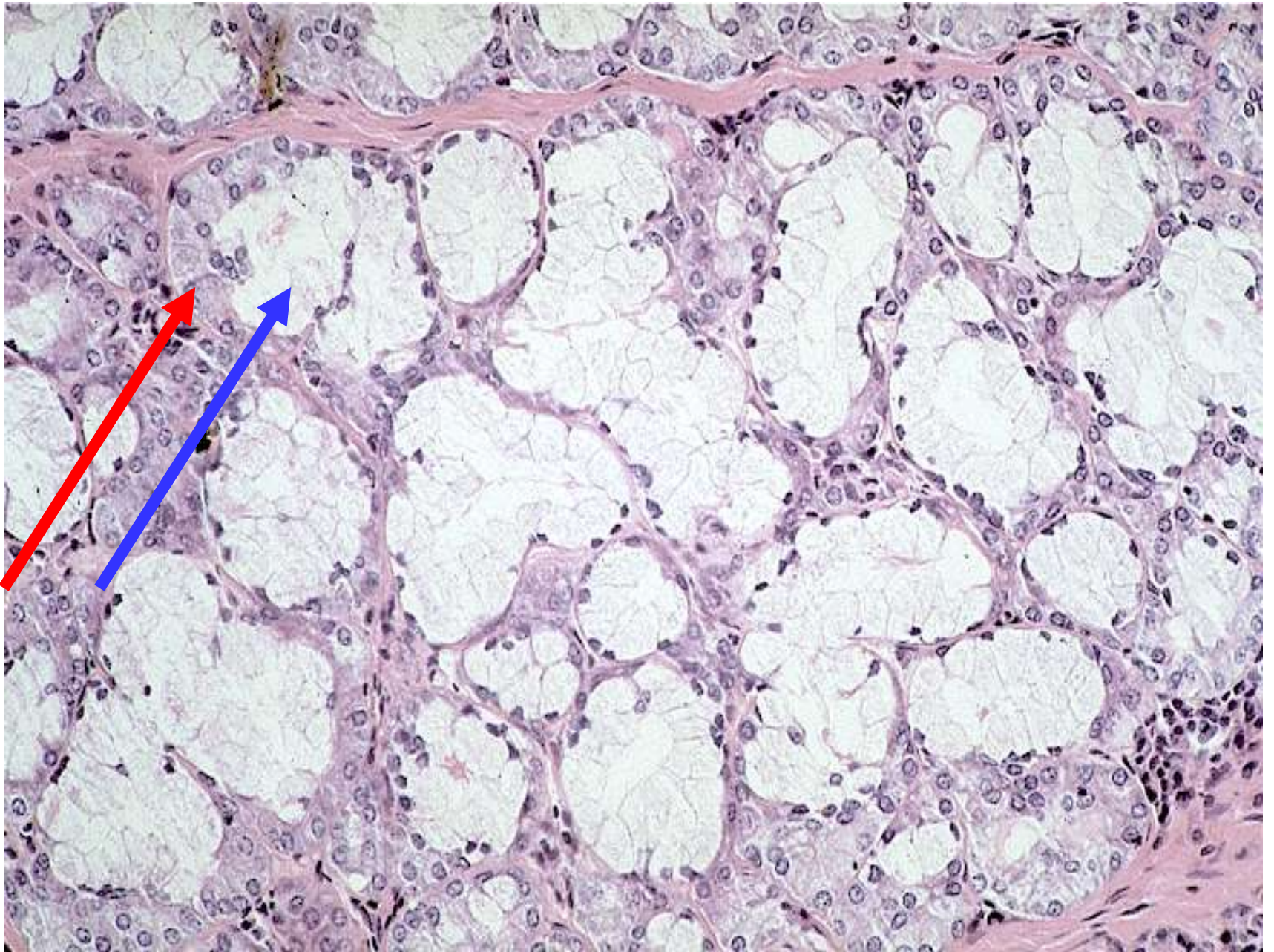## ■ Složené žlázy

- mucinózní i serózní
- Gianuzziho lunuly (demiluny)

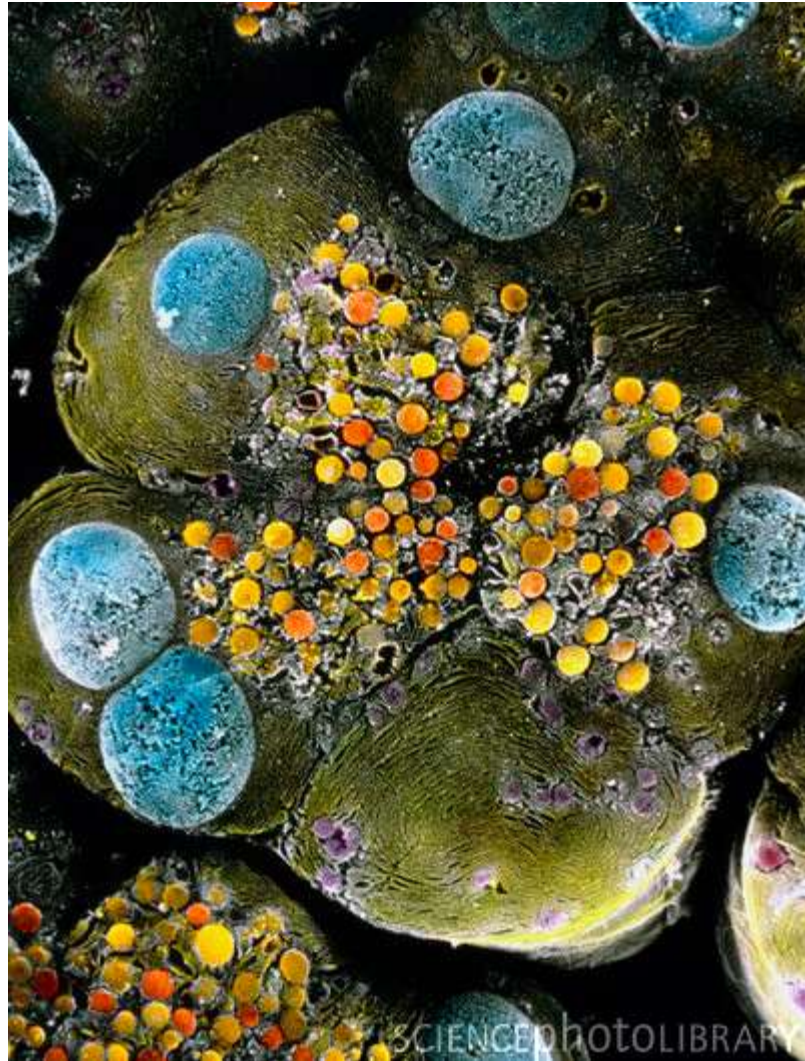

Giuseppe Oronzo Giannuzzi  
(1838-1876)





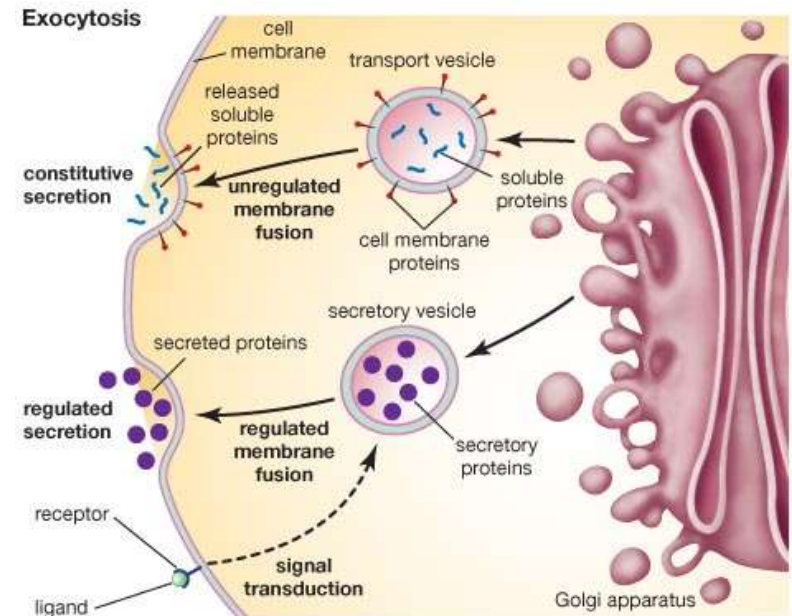
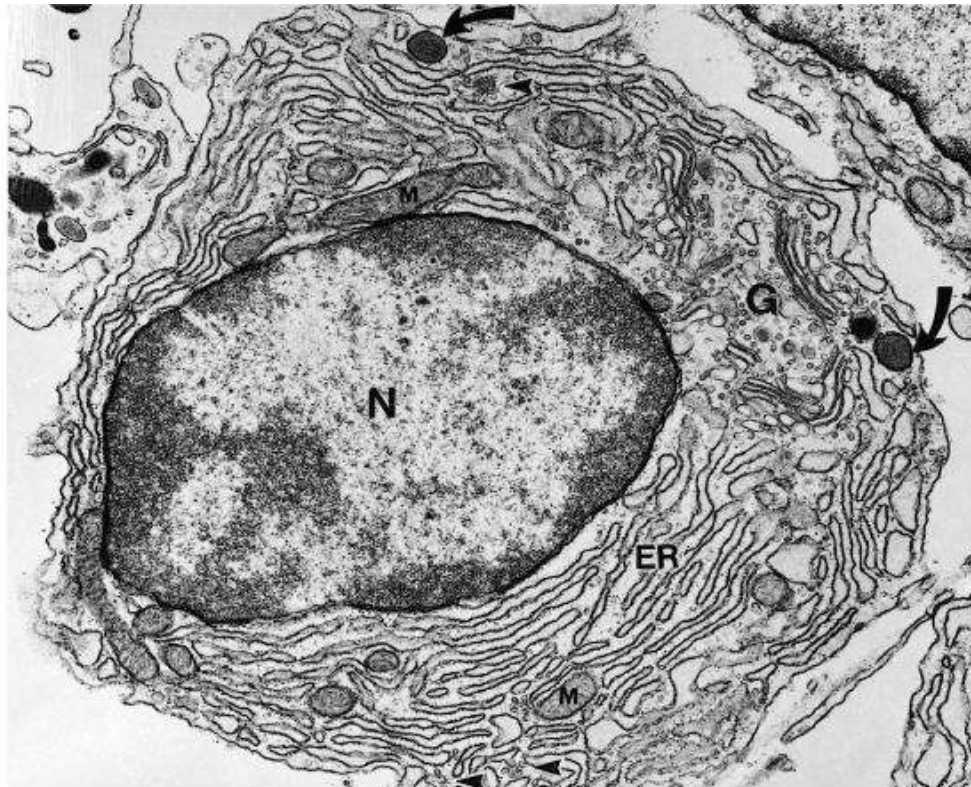
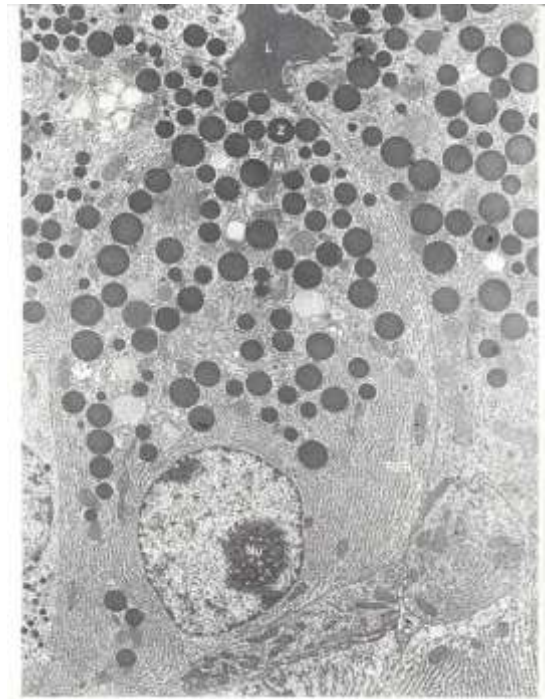
# Ultrastukturní charakteristika buněk žláзовého epitelu



Pankreatický acinus – serózní žláza, sekreční váčky

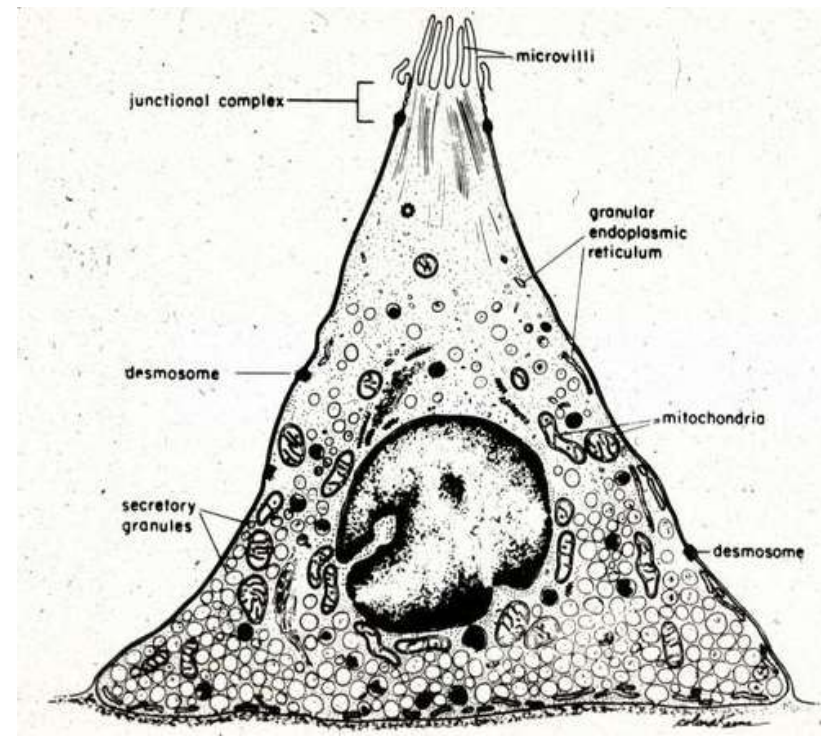
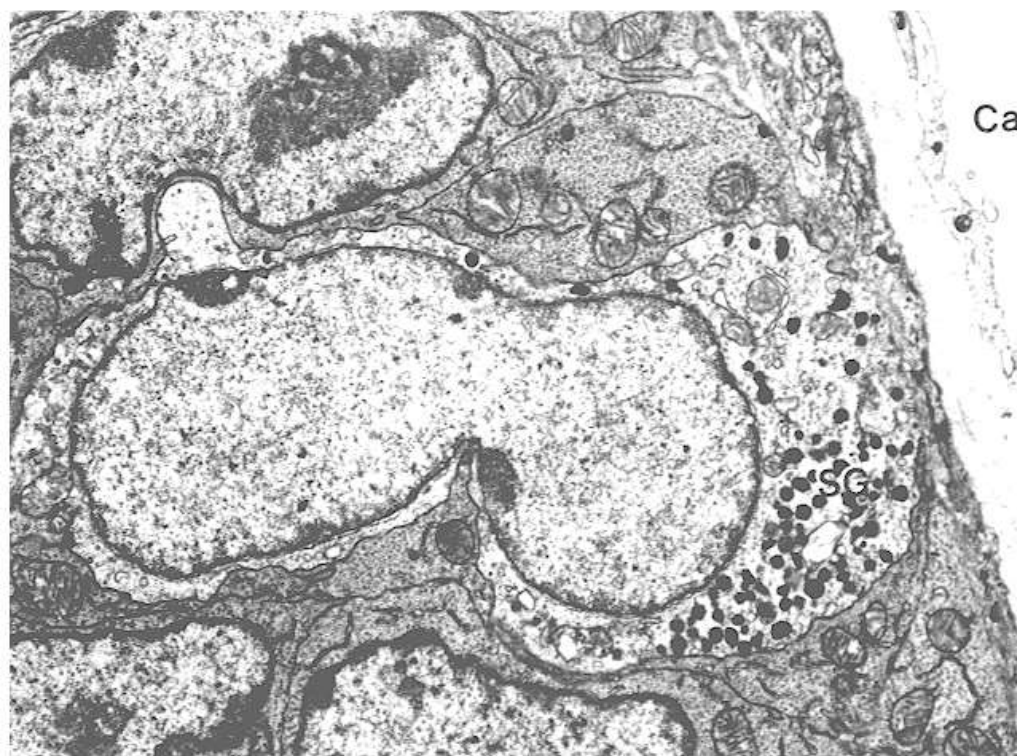
# ■ Buňky secernující proteiny

- velké světlé jádro, zřetelný euchromatin
- vyvinuté RER
- GA/sekreční vezikuly
- sekret nízké viskozity (serózní)
- pankreas, slinné žlázy



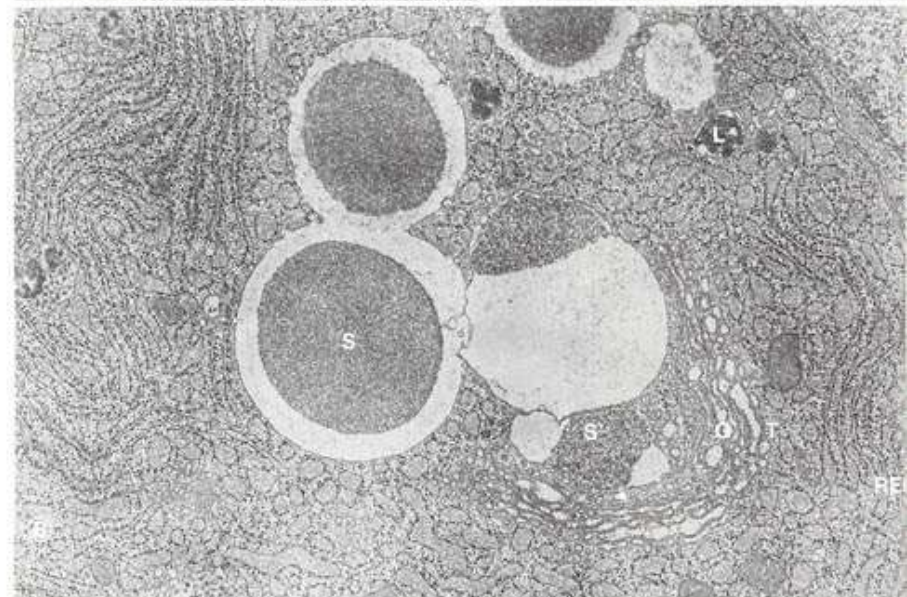
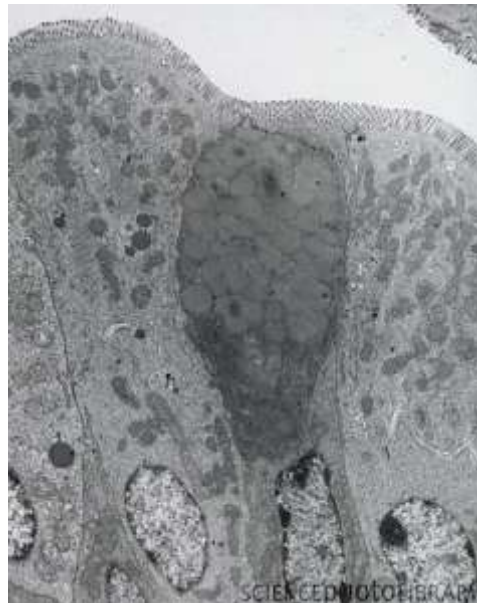
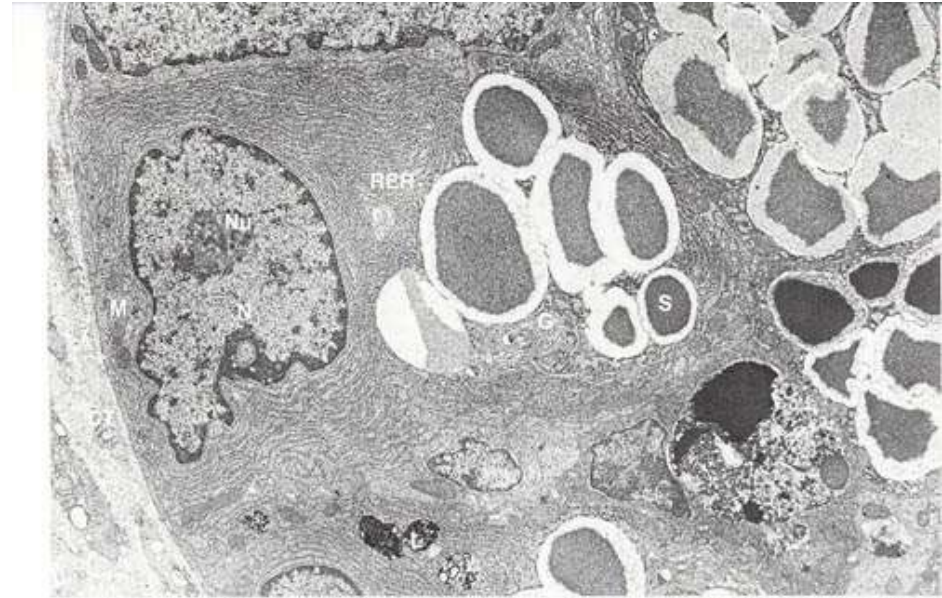
# ■ Buňky secernující polypeptidy, biogenní aminy

- Specifické sekreční vezikuly, 100-400 nm
- Obsah závisí na typu buněk – argentofilní, argyrofilní, chromatofilní
- APUD



# ■ Buňky produkující mukus

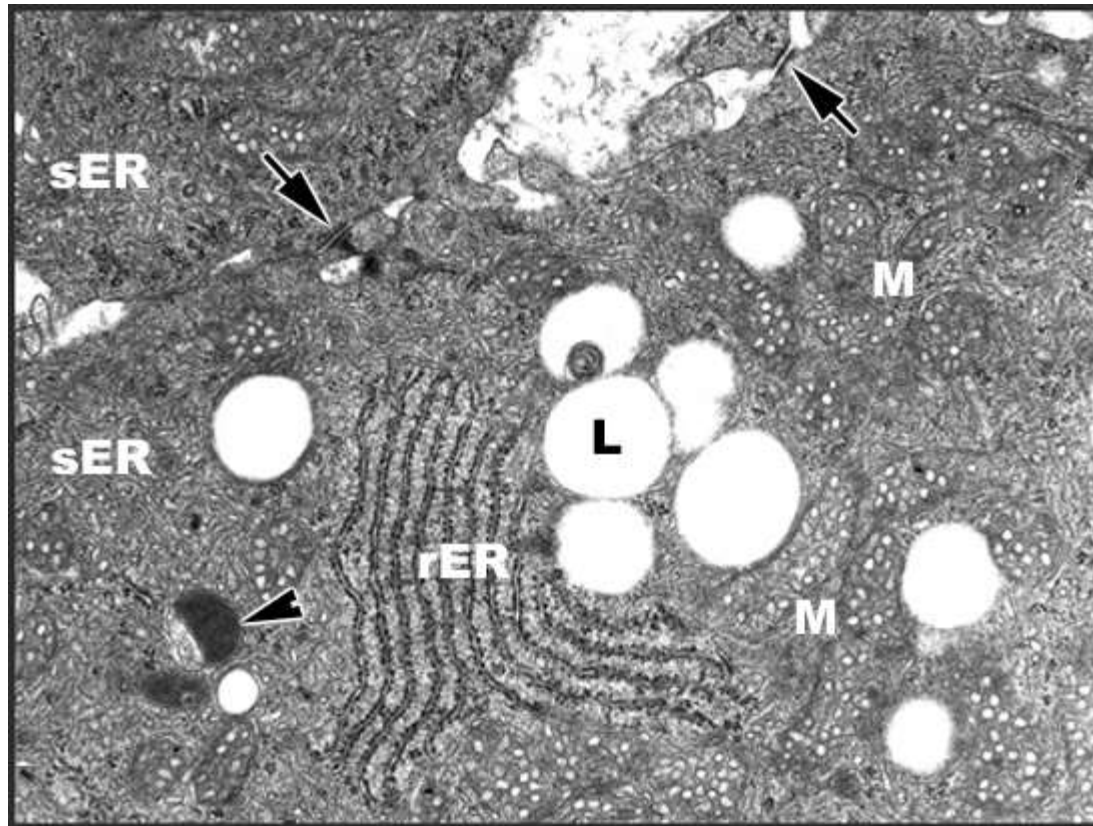
- RER, GA, exocytóza
- Glykoproteiny, polysacharidy
- fibrogranulární vezikuly
- pohárkové buňky





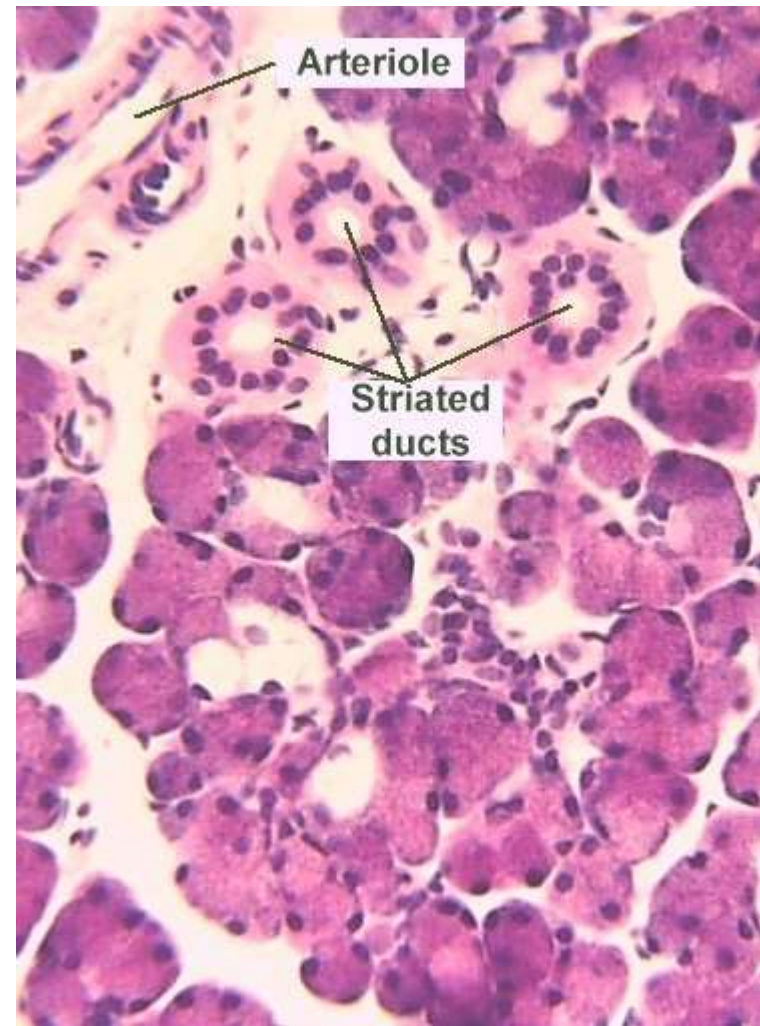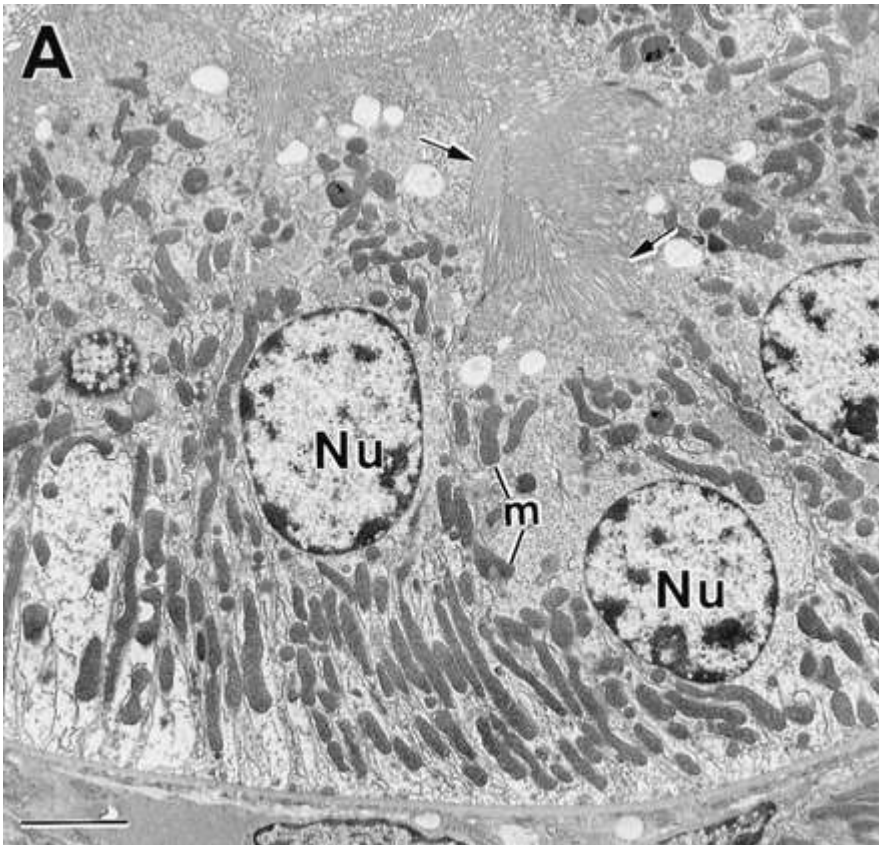
# ■ Buňky secernující steroidy

- vyvinuté SER
- mitochondrie s tubulózními kristami
- Lipidové kapénky



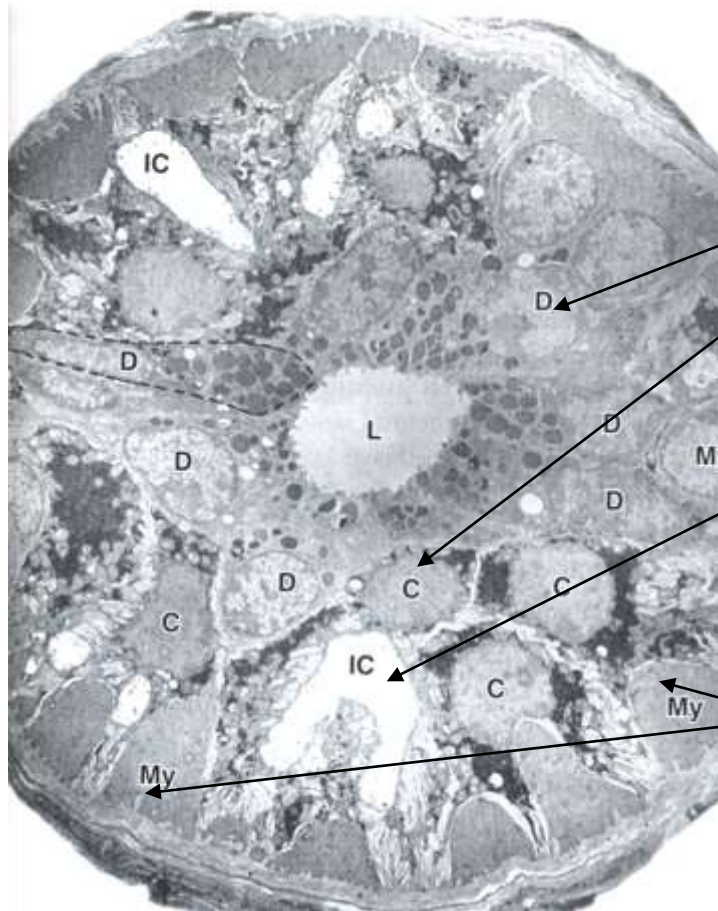
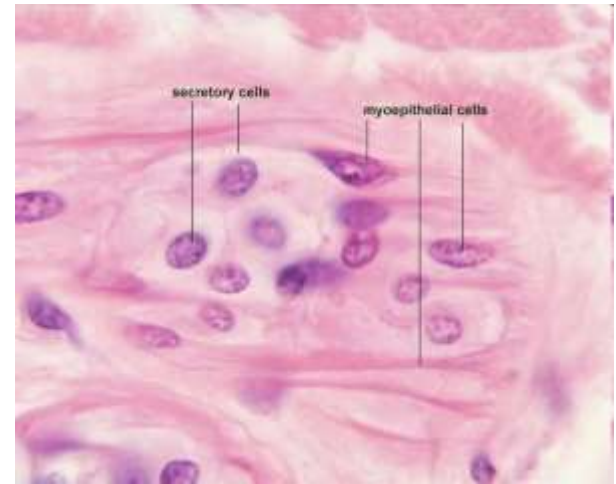
# ■ Buňky transportující ionty

- Membránové invaginace, bazální labyrint
- Acidofilní cytoplazma
- Proximální tubuly ledvin, žíhané vývody slinných žláz



# ■ Myoepitelové buňky

- Oploštělé, hvězdicovité, s prstovitými výběžky
- Kontraktilní, obklopují acinus nebo vývod
- Aktinová mikrofilamenta, myozin, tropomyozin, cytokeratin
- Koordinace kontrakce - nexy
- Slinné, slzné, potní mléčné žlázy, semenotvorné kanálky

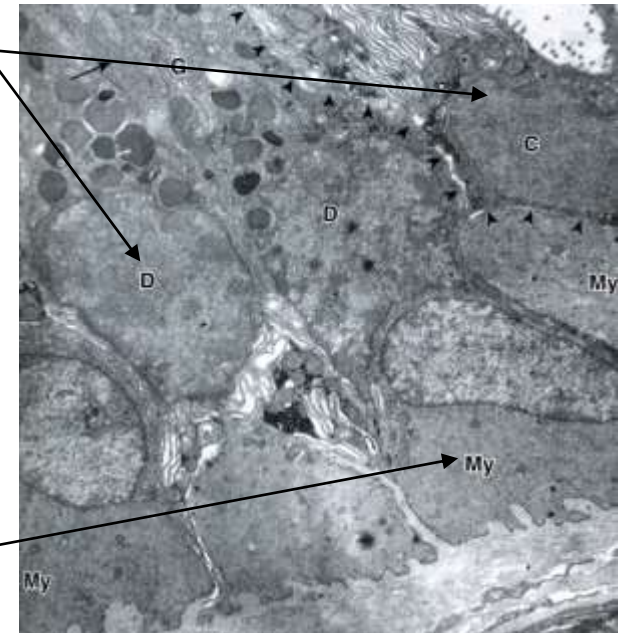


Potní žláza

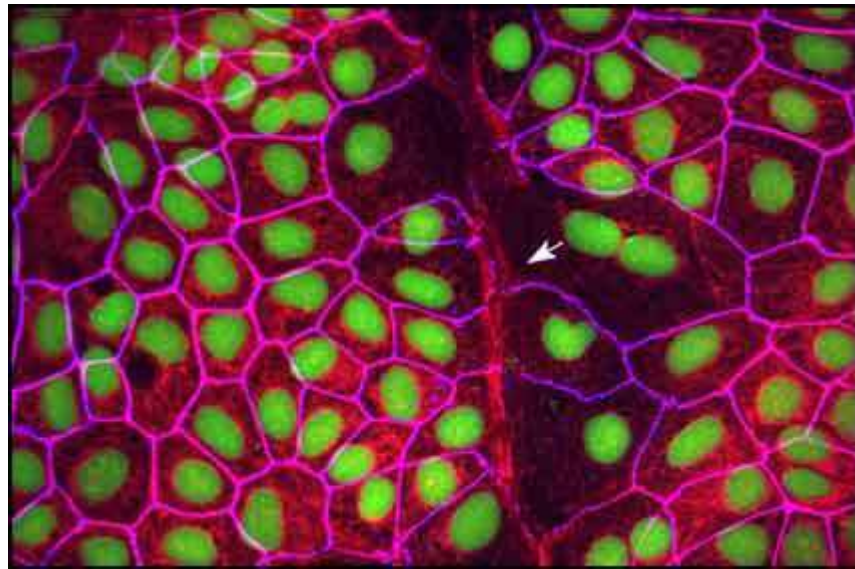
Sekreční buňky (D, C)

Mezibuněčný vývod (IC)

Myoepitelové buňky



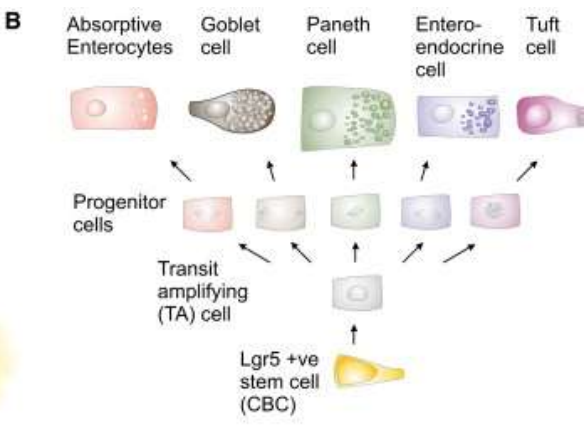
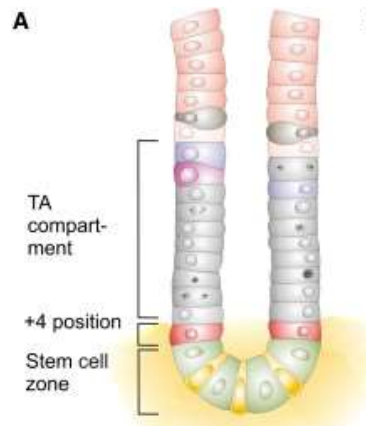
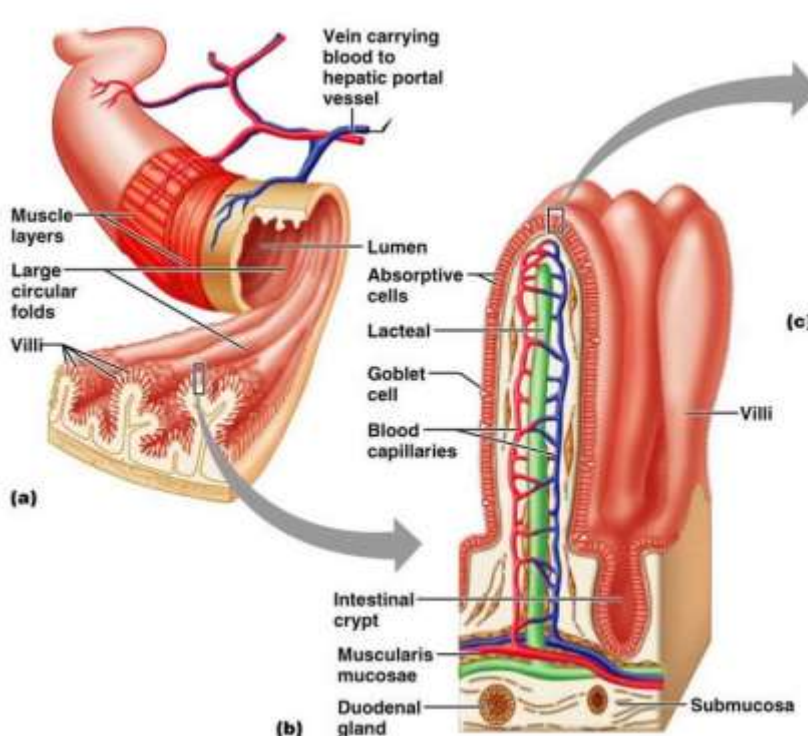
# Regenerace a plasticita epiteliální tkáně



# Regenerace epiteliálních tkání

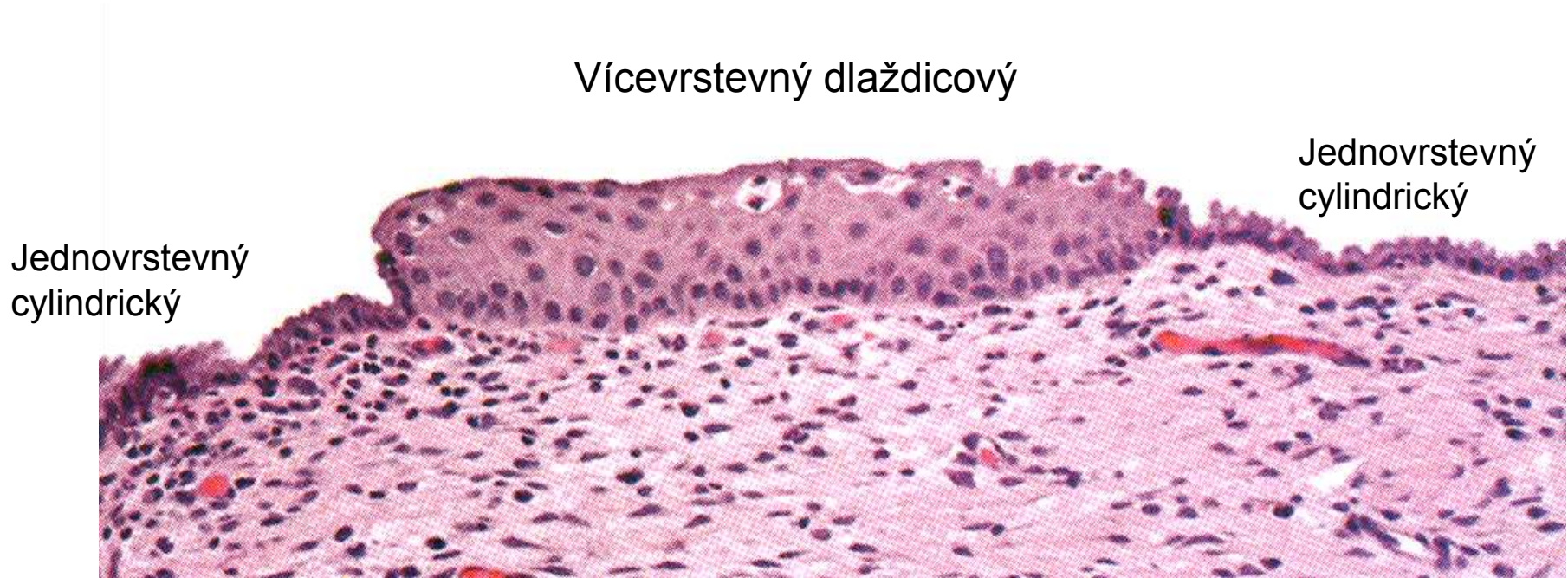Různé epitelové buňky mají různou schopnost regenerace (epidermis × smyslový vnitřního ucha)  
 Multi- a oligopotentní kmenové buňky  
 Mikroprostředí – *stem cell niche*

## Příklad: Obnova střevního epitelu



# ■ Plasticita epiteliální tkáně

## Metaplasie

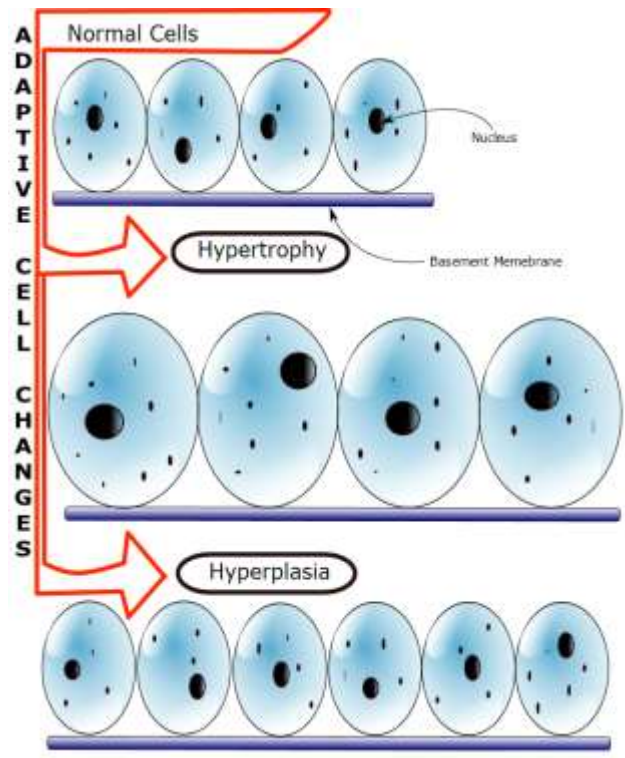


Skvamózní metaplazie děložního krčku  
Respirační cesty

Prekanceróza

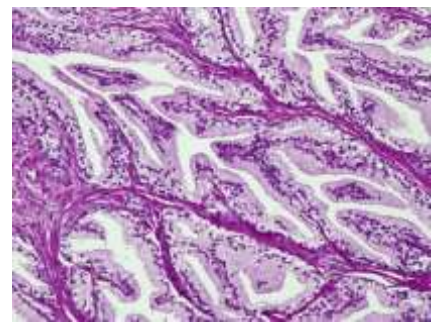
# ■ Plasticita epiteliální tkáně

## Hyperplasie

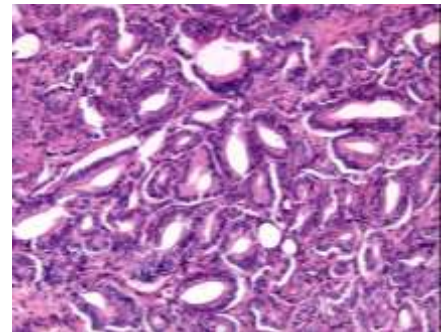


## Prostata

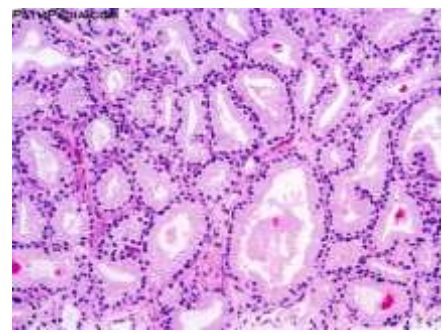
Normální prostatická tkáň



Hyperplasie žlázo­vého epitelu prostaty

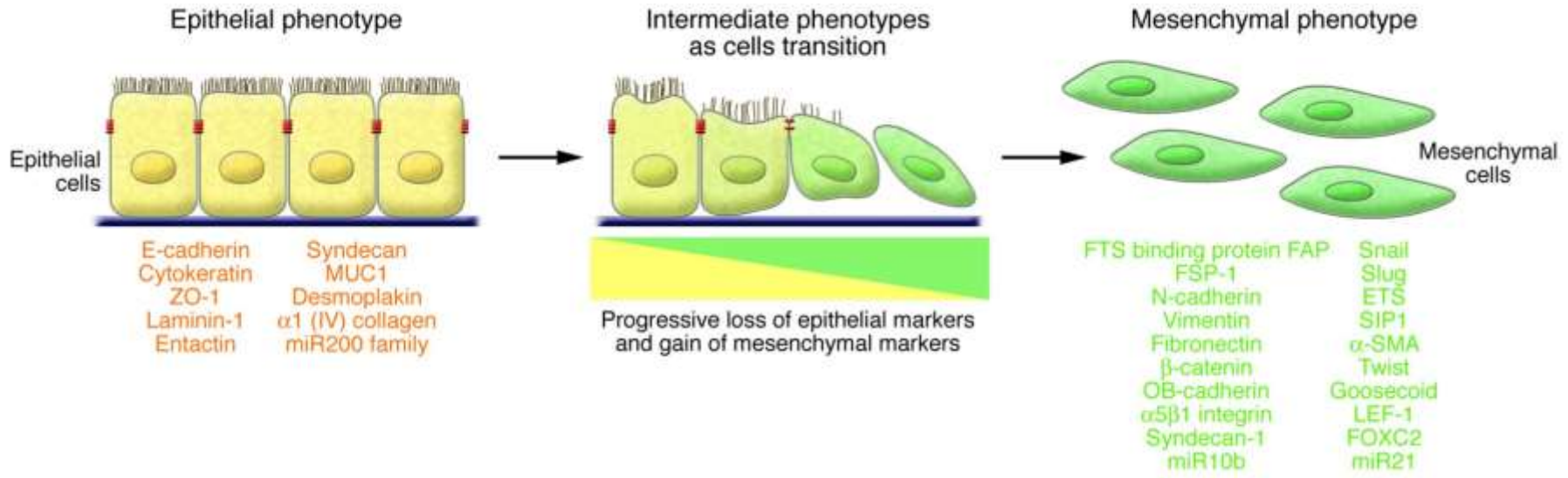


Adenokarcinom prostaty



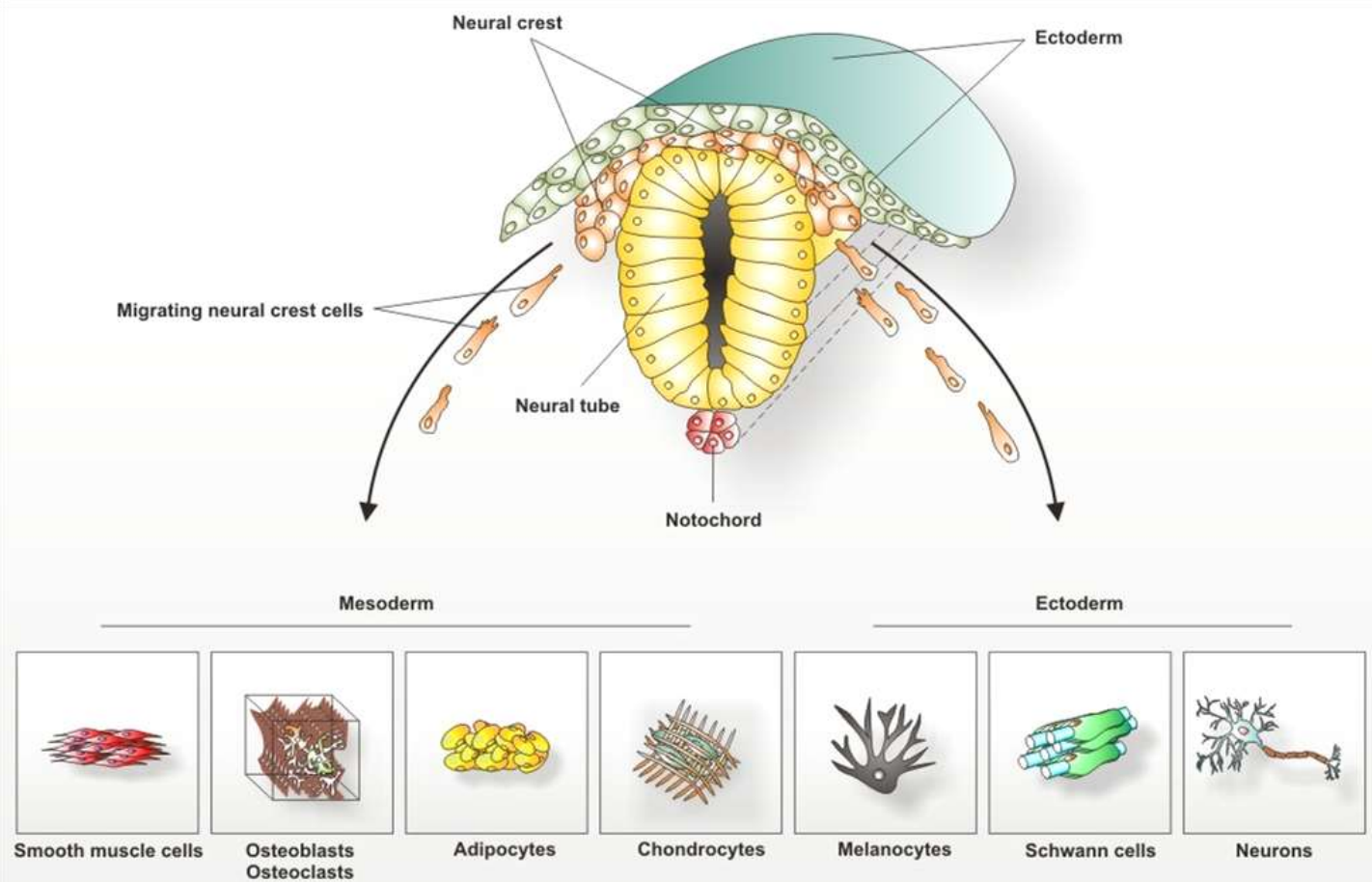
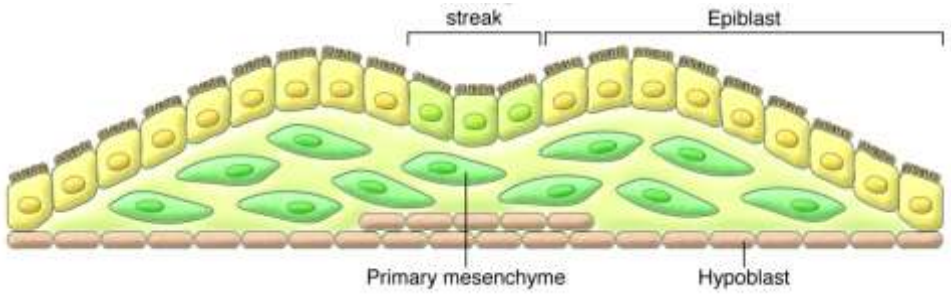
# Plasticita epiteliální tkáně

## Epiteliální – mesenchymální tranzice (EMT)

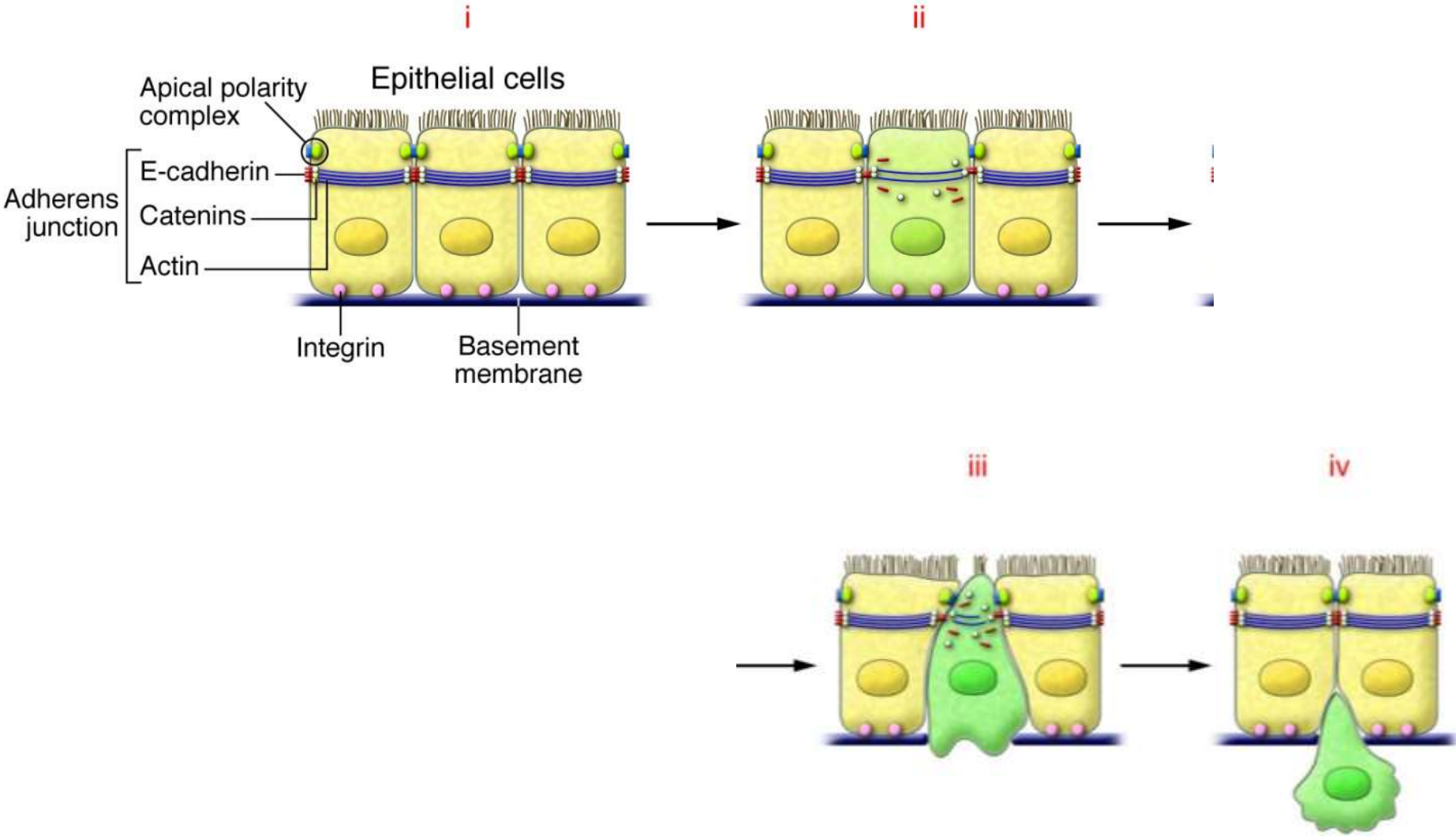


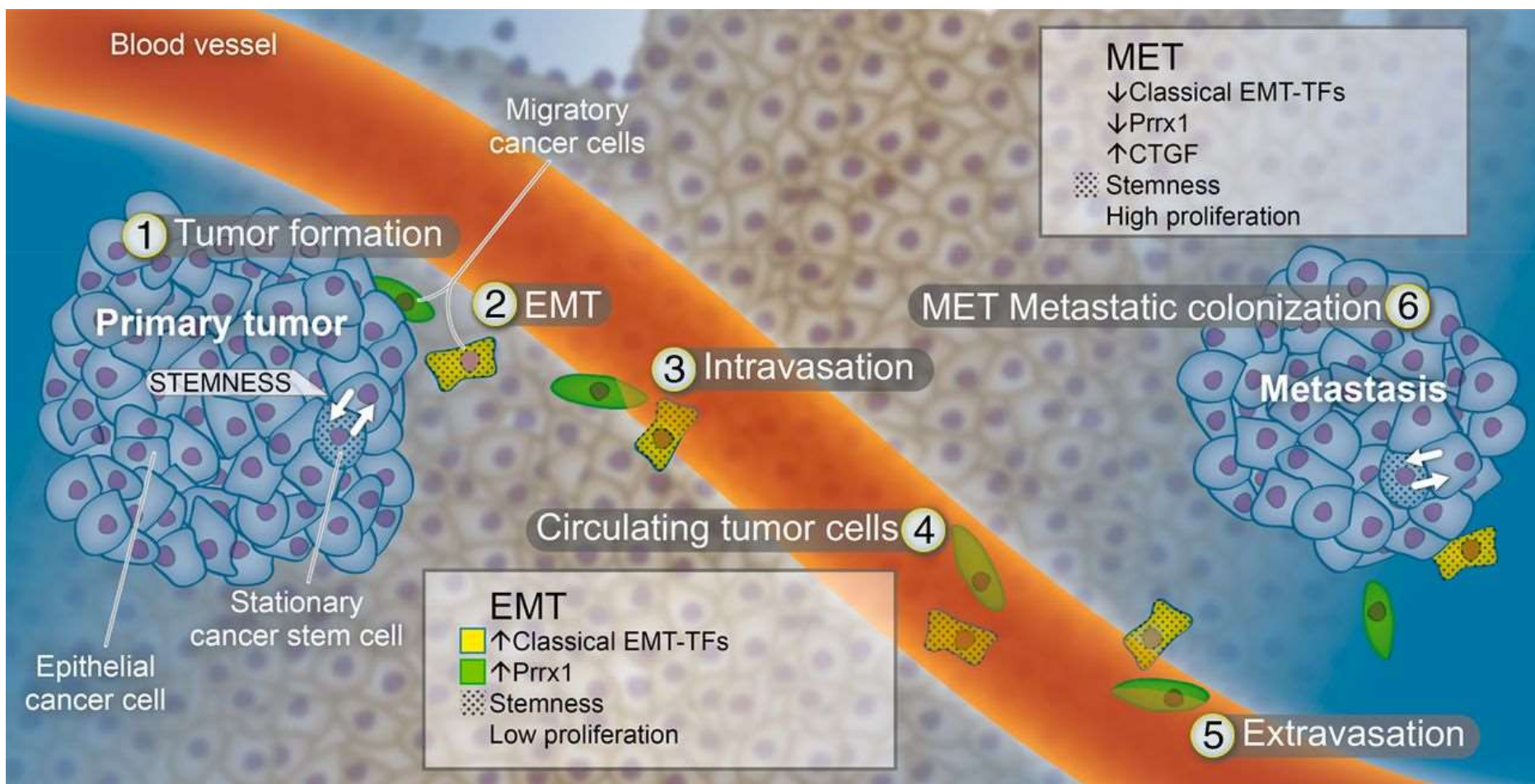


# Epiteliální – mesenchymální tranzice (EMT) v embryonálním vývoji

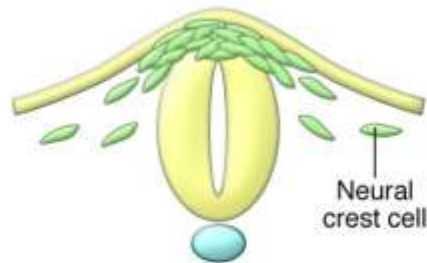

# Epiteliální – mesenchymální tranzice (EMT) a diseminace tumoru

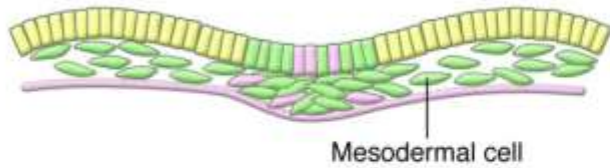




### Embryos



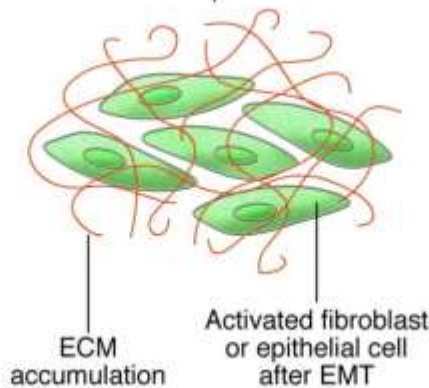
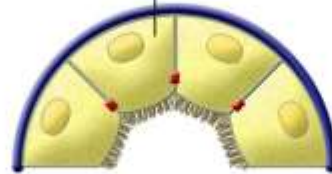
EMT inducers  
Physiological expression



- Epithelial cells
- Mesenchymal cells

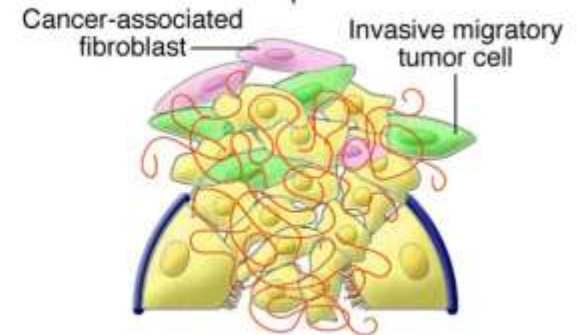
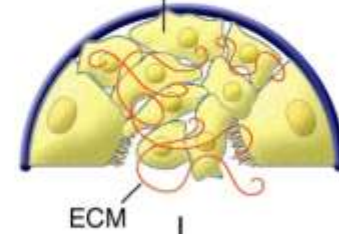
### Fibrosis

Renal or hepatic epithelial cell



### Tumor progression

Primary epithelial tumor cell



# Děkuji za pozornost



<http://www.med.muni.cz/histology>

[pvanhara@med.muni.cz](mailto:pvanhara@med.muni.cz)