

Topografická anatomie HK

r. palmaris
digiti

palma
manus

r. carpi palm.

r. antebrachii
ant.

r. cubiti
ant.

r. brachii ant.

r. axillaris

r. deltoidea

r. scapularis

r. brachii post.

r. cubiti
post.

r. antebrachii post.

r. carpi dors.

dorsum
manus

dorsum
digiti

r. scapularis

acromion

X

spina scapulae X

X

angulus inf.

n. suprascapularis
a. et v. suprascapularis

n. axillaris
a. et v. circumflexa humeri post.

a. circumflexa scapulae

foramen
humerotricipitale

foramen
omotricipitale

incisura scapulae

r. deltoidea

nn. supraclaviculares

n. cutaneus brachii lat. sup.
(n. axillaris)
a. et v. circumflexa humeri post.
(rr. cutanei)

levá končetina
dorsálně

n. axillaris

a. et v. circumflexa humeri post.

dorsálně

nn. supraclaviculares

ventrálně

trigonum
deltoideopectorale

fossa axillaris

v. thoracoepigastrica
mízní cévy

a. et v. thoracica lat.
n. thoracicus longus

a. et v. axillaris
plexus brachialis
nl. axillares

fasciculus post.:

n. radialis
n. axillaris

fasciculus med.:

med. n. mediani
n. ulnaris
n. cutaneus brachii med.
n. cutaneus antebrachii med.

fasciculus lat.:

n. musculocutaneus
r. lat. n. mediani
r.

r. brachii

pravá, zespodu

v. cephalica
n. cutaneus
brachii lat. inf.

n. medianus
n. ulnaris
a. et vv. brachiales
n. musculocut.
n. cut. antebr. med.

v. basilica
n. cutaneus
brachii med.

n. radialis

n. cutaneus brachii
post.

r. brachii ant.

levá

n. cutaneus brachii med.

v. cephalica

n. cutaneus antebrachii med.
v. basilica

a. et. v. brachialis
n. musculocutaneus
n. medianus
n. ulnaris

r. brachii post.

levá

n. cutaneus brachii lat. sup.
(*n. axillaris*)

cutaneus brachii lat. inf.
n. cutaneus brachii post.
n. cutaneus antebrachii post.
(*n. radialis*)

n. radialis

a. et. v. profunda brachii

r. cubiti

*n. cutaneus
antebr. med.
v. basilica*

*n. cutaneus
antebr. lat.
v. cephalica*

*n. cutaneus
antebr. post.*

pohled med.

n. ulnaris
a. et v. ulnaris

n. medianus
n. radialis (r. superf.)
a. et v. radialis

r. antebrachii

pravá, pohled zdola

n. cut. antebr. med.
v. basilica

r. antebrachii ant.

n. cutaneus antebr. med.
v. basilica

n. cutaneus antebr. lat.
v. cephalica

levá

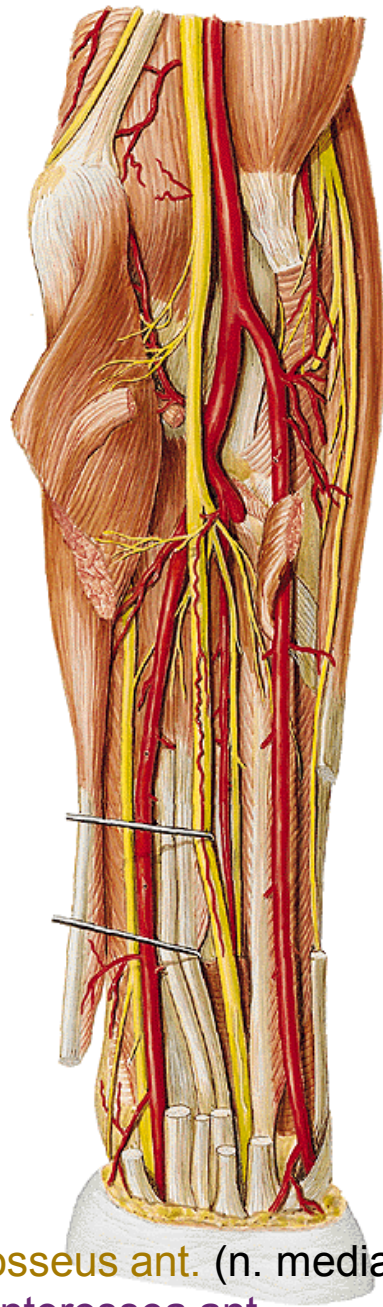
a. et v. radialis
(hmatný tep)

n. medianus

n. ulnaris
a. et v. ulnaris

n. radialis (r. superf.)
a. et v. radialis

n. medianus



n. interosseus ant. (n. medianus)
a. et v. interossea ant.

r. antebrachii post.

n. cutaneus antebrachii post.

v. cephalica

n. radialis (r. superf.)

v. basilica

n. ulnaris (r. dorsalis)

levá

n. radialis

(r. prof., n. interosseus post.)

a. et v. interossea post.

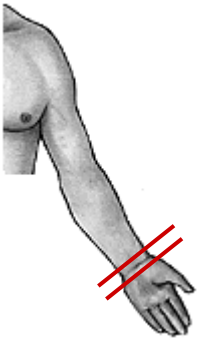
r. carpi palm.

palma manus

n. ulnaris (r. palmaris)

n. medianus (r. palmaris)

povrchové žíly
aponeurosis palmaris



n. ulnaris (r. superf.)
a. et v. ulnaris

n.
medianus

a. et v. radialis

arcus palmaris superf.

aa. digitales palm. comm.

aa. digitales palm. propriae

nn. digitales palmares comm.

nn. digitales palmares propriae

n. ulnaris (r. prof.)

arcus palmaris prof.

aa. metacarpeae palm.

přítoky v. cephalica
n. radialis (r. superf.)

přítoky v. basilica
n. ulnaris (r. dorsalis)

dorsum manus

rete venosum
nn. digitales dorsales

n. interosseus post.

rete carpi dorsale

(a. interossea ant., a. interossea post.,
r. carpeus dors a. radialis et a. ulnaris)

aa. metacarpeae dors.

digiti manus

nn. digitales dors. (n. radialis et n. medianus)
aa. digitales dors.

phalanx proximalis

nn. digitales palm. propr. (n. medianus et n. ulnaris)
aa. digitales palm. propr.

Mízní odtok HK

mediální kolektory – 10-15, podél v. basilica, do axilly – nn. l. axillares centrales et laterales

laterální kolektory – 6-7, podél v. cephalica do axilly

přední kolektory – z dlaně, 4-5, v loketní jamce se přidávají k předchozím dvěma

Topografická anatomie DK

trig. femorale

r. femoris ant.

r. genus ant.

r. cruris ant.

dorsum pedis

r. glutea

r. femoris post.

r. genus post.

r. cruris post.

planta pedis

**r. femoris
ant.**

v. saphena magna + přítoky

n. cutaneus femoris lat.

n. cutaneus femoris post.

rr. cutanei ant. (z n. femoralis)

r. cutaneus (z n. obturatorius)

n. femoralis → n. saphenus

a. et v. femoralis

n. obturatorius

a. et v. obturatoria

n. ischiadicus

v. saphena magna + přítoky

a. epigastrica superf.

a. circumflexa ilium superf.

aa. pudendae ext.

n. cutaneus femoris lat.

r. femoralis (z n. genitofemoralis)

rr. cutanei ant. (z n. femoralis)

r. cutaneus (z n. obturatorius)

nll. inguinales superf.

trig. femorale

m. sartorius, lig. inguinale, m. adductor longus

v. saphena magna

v. saphena accessoria

v. epigastrica superf. a. epig. superf.

v. circumfl. ilium superf. a. circumfl. ilium superf.

vv. pudendae ext. aa. pudendae ext.

nll. inguinales superf.

n. ilioinguinalis

n. genitofemoralis (r. femoralis)

fossa
iliopectinea

a. et v. femoralis

n. femoralis

nll. inguinales prof.

lacuna musculorum:

m. iliopsoas

n. femoralis

lacuna vasorum:

n. genitofemoralis (r. femoralis)

a. femoralis

v. femoralis

nl. Cloqueti

femorální hernie

canalis adductorius

(m. vastus med. a m. adductor magnus)

a. et v. femoralis

n. saphenus

hiatus tendineus

r. glutea

r. femoris post.

nn. clunium sup.
nn. clunium medii } rr. dors. nn. spinalium
nn. clunium inf. (z n. cutaneus fem. post.)

n. cutaneus femoris post.

foramen suprapiriforme

n. gluteus sup.

a. et v. glutea sup.

foramen infrapiriforme

n. gluteus inf.

a. et v. glutea inf.

n. pudendus

a. et v. pudenda int.

n. cut. femoris post.

n. ischiadicus

n. ischiadicus

rr. perforantes (*z a. prof. femoris*)

r. genus

v. saphena magna

n. saphenus

rr. cut. ant. (z *n. femoralis*)

v. saphena parva
(ev. v. femoropoplitea)

n. tibialis
n. peroneus comm.
a et v. poplitea
nll. poplitei

r. cruris

v. saphena magna

n. saphenus → *rr. cut. cruris med.*

v. saphena parva

n. suralis

n. cut. surae lat.

n. cut. surae med.

n. peroneus superf.

n. peroneus prof.

a. et v. tibialis ant.

n. tibialis

a. et v. tibialis post.

v. saphena magna
rr. cut. cruris med (z n. saphenus)

n. peroneus superf.

n. peroneus prof.
a. et v. tibialis ant.

n. peroneus comm.:

n. peroneus prof.

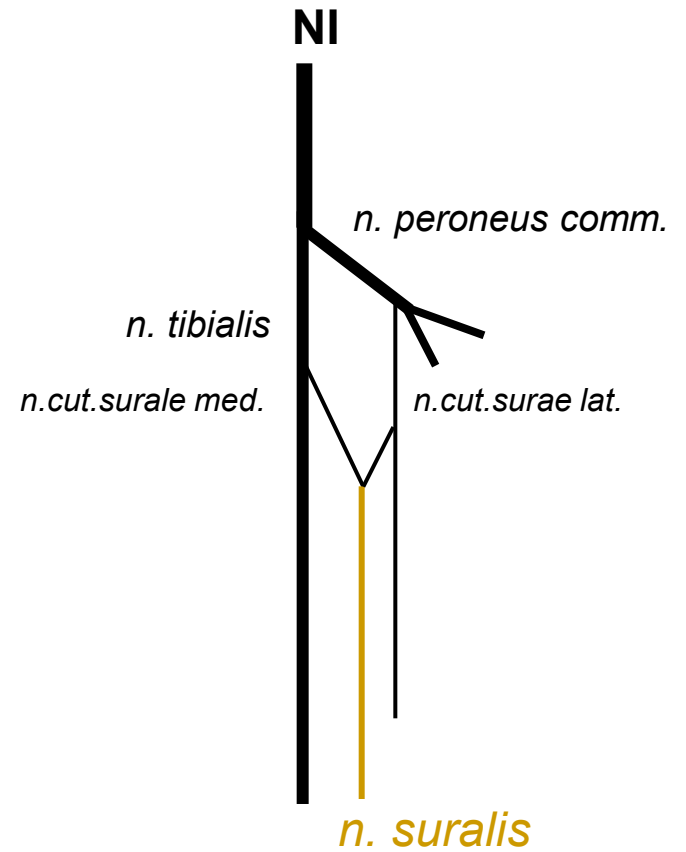
n. peroneus superf.

v. saphena parva

n. cutaneus surae med.

+ *n. cutaneus surae lat.* =

n. suralis



n. tibialis

a. et v. tibialis post.

dorsum pedis

dorsum pedis

rete venosum dorsale pedis

n. cut. dorsalis med.
n. cut. dors. intermed. } *z n. peroneus superf.*

n. cut. dors. lat. (z n. suralis)

nn. dig. dors. (z n. peroneus prof.)

fascia dorsalis – retinaculum extensorum

a. et v. dorsalis pedis

n. peroneus prof.

*levá končetina, řez přes metatarsus
pohled zdola*

rete venosum dorsale pedis

v. saphena magna

v. saphena parva

n. cut. dorsalis med. } (*z n. peroneus superf.*)
n. cut. dors. intermed. }

n. cut. dors. lat. (z n. suralis)

n. peroneus prof.

a. et v. dorsalis pedis
n. peroneus prof.

n. peroneus prof.
a. dorsalis pedis

a. arcuata + a. tarsea lat.

aa. metatarsae dors.

aa. digitales dorsales

a. metatarsa dors. prima

planta pedis

aponeurosis plantaris

rr. superf. (z n. plantaris med. et lat.)

rr. superf. (z a. et v. plantaris med.)

a. et v. plantaris med. et lat.

n. plantaris med. et lat.

rr. superf. (z *n. plantaris med. et lat.*)

n. tibialis

a. et v. tibialis

n. plantaris med. et lat.

a. et v. plantaris med. et lat.

a. plantaris lat. + r. plantaris prof (*z a. dorsalis pedis*)
+ větev z a. plantaris med.

arcus plantaris

aa. metatarsae plant.

aa. digitales plant.

digiti pedis

dorsální aponeuróza

nn. digitales dorsales

aa. et vv. digitales dorsales

šlachy m. flexor digitorum brevis et longus
vaginae fibrosae et synoviales

nn. digitales plantares

aa. et vv. digitales plantares

Mízní odtok DK

laterální kolektory - z dorsum pedis ke kolenu, navazují na mediální kolektory

mediální kolektory -z planta pedis, podél v. saphena magna na stehno, vstupují do nodi lymph. ing. sup.

zadní kolektory- z oblasti paty, podél v. saphena parva, oblasti fossa poplitea vstupují do nodi lymph. poplitei, přidávají se k hlubokým mízním cévám

Topografická anatomie zad

- regio nuchae
- regio
vertebralis
- regio
infrascapularis
- regio lumbalis

Trigonum suboccipitale

Trigonum lumbale petiti

Trigonum Grynfeldti/Tetragon
Krausei

Děkuji za pozornost.