

# Neuroortopedie

Z. Rozkydal.

I.Ortopedická klinika LF

MU v Brně

DMO

Poporodní paréza

Stavy po CMP

Neuromuskulární choroby

Spinální dysrafie (spina bifida occulta  
myelomeningocele, diastematomyelie)

Neurogenní artropatie

Poliomyelitis

Parézy periferních nervů

# DMO

Poškození CNS perinatálně

1-5 /1000 narozených dětí

Příčiny: prenatální (rubeola, toxoplasmóza, cytomegalovirus,  
léky, alkohol)  
perinatální (nezralost novorozence, anoxie,  
nitrolební krvácení)  
postnatální (meningitis, encefalitis, úrazy hlavy)

# Typy DMO

Spastická

Chabá

Atetoidní

Ataxie

Tremor

# Hemiparesis

30 % všech případů DMO

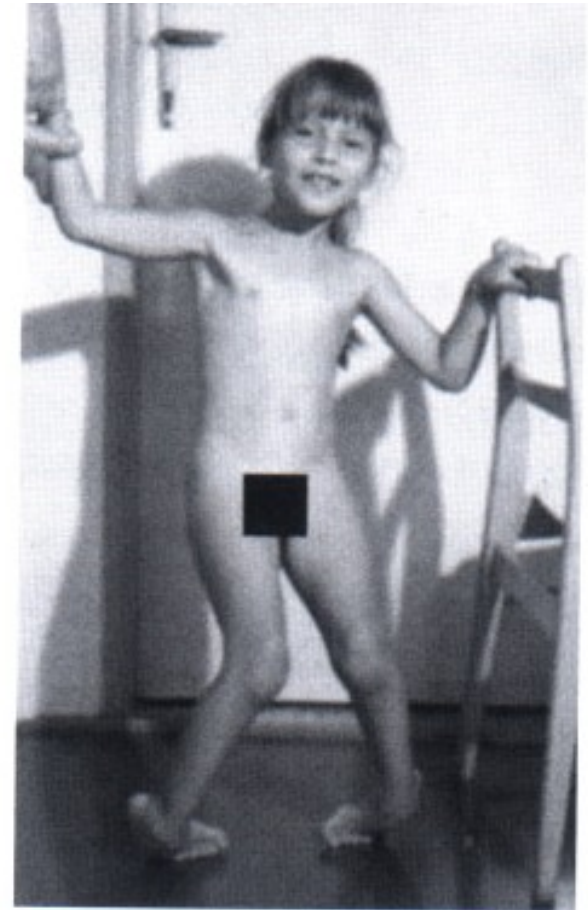1/2 normální intelekt

Všechny chodí



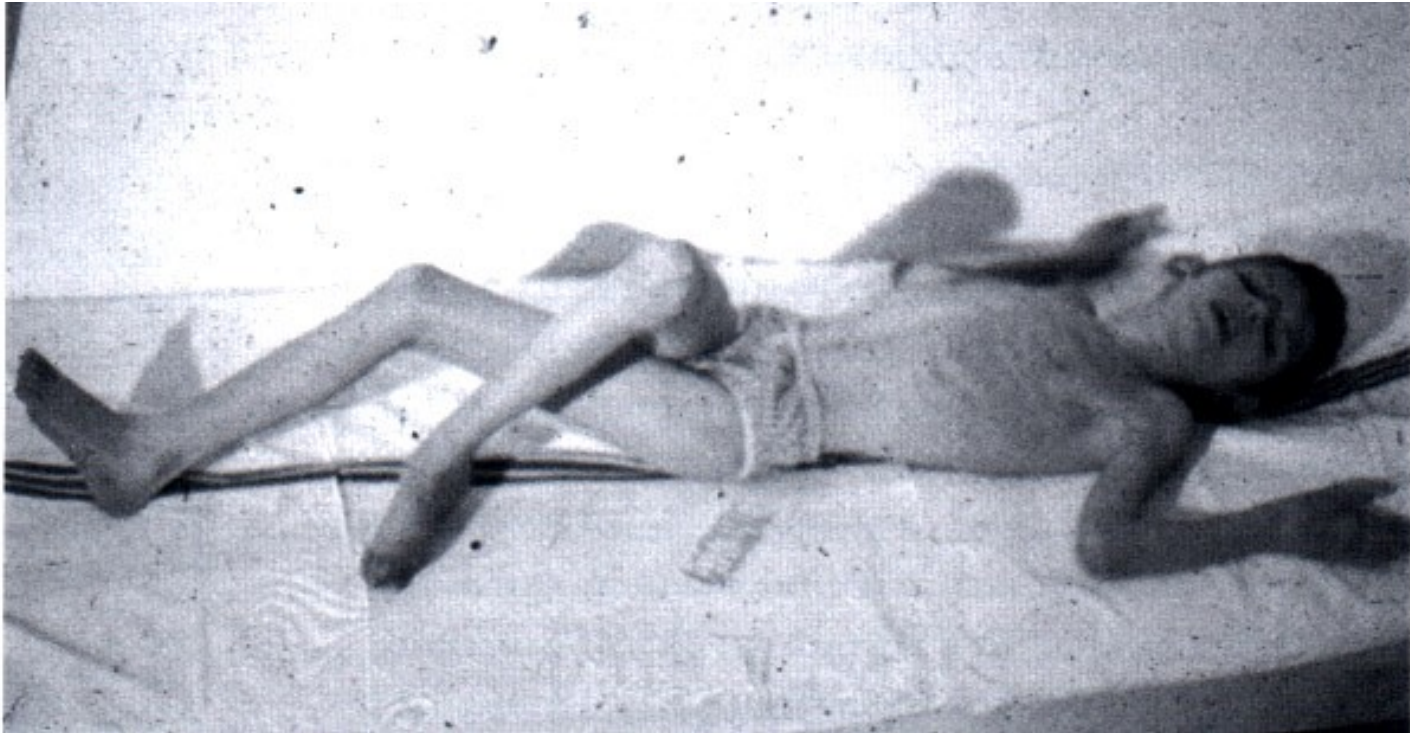
# Diparesis

Obě DKK jsou postiženy více než HKK  
Motorický i psychický vývoj je opožděn  
Strabismus  
TV pozice  
Střihový typ chůze  
flekční addukční kontraktura v kyčli  
flekční kontraktura v kolenou  
  
equinozita hlezen- chůze po špičkách



# Quadraparesis, tri paresis

Postižení HKK i DKK, hlavových nervů, intelektu



# Léčba

Neonatolog, pediatr

Neurolog

Rehabilitační lékař, fyzioterapeut

Ortopéd

Psycholog

Sociální pracovník

Protetik



# Výkony

Tenotomie adduktorů

Transpozice adduktorů

Repozice kyčelního kloubu

Varizační osteotomie

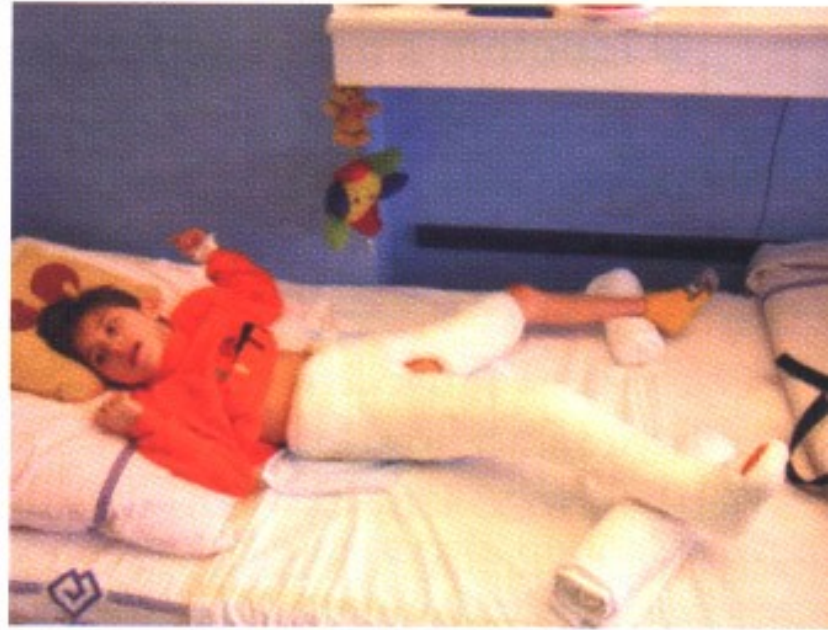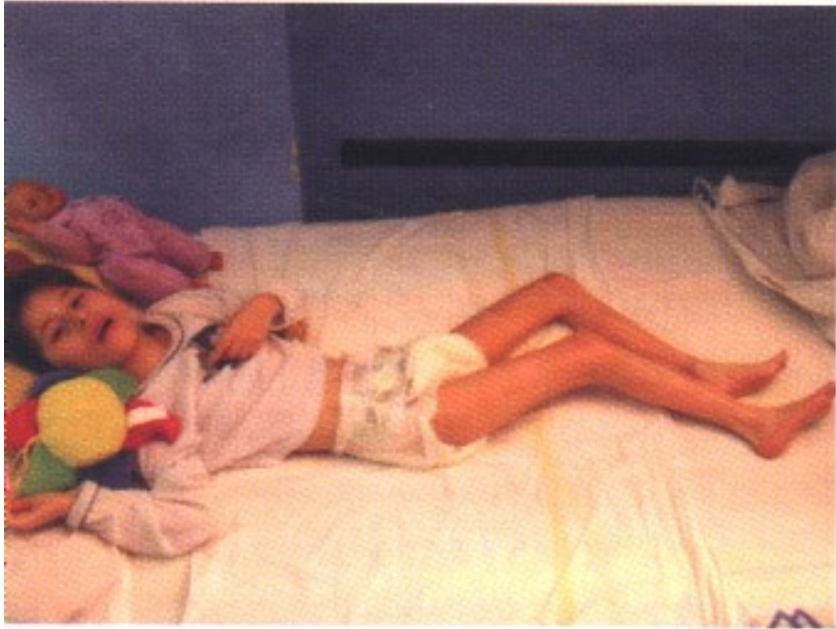
Acetabuloplastika, Plastika stříšky

Osteotomie pánve

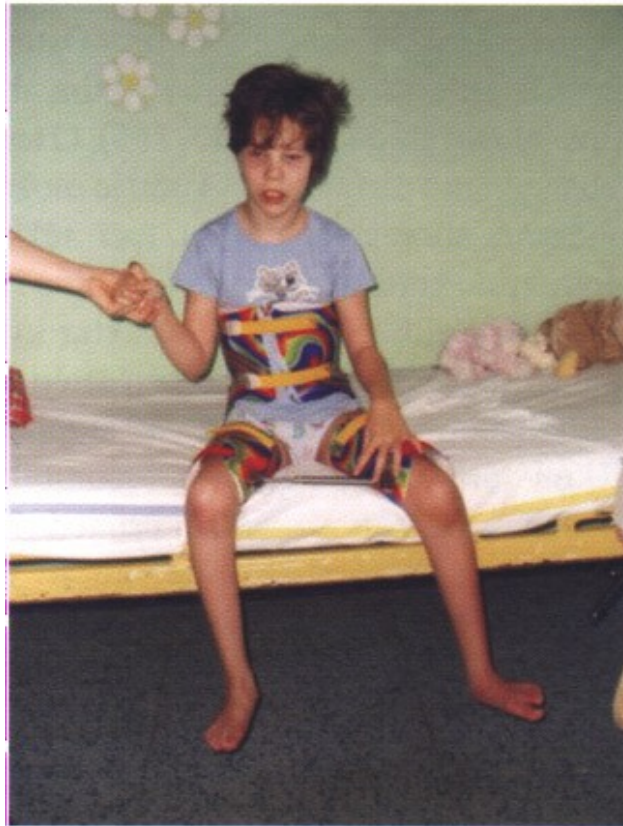Girdlestone

Schanz

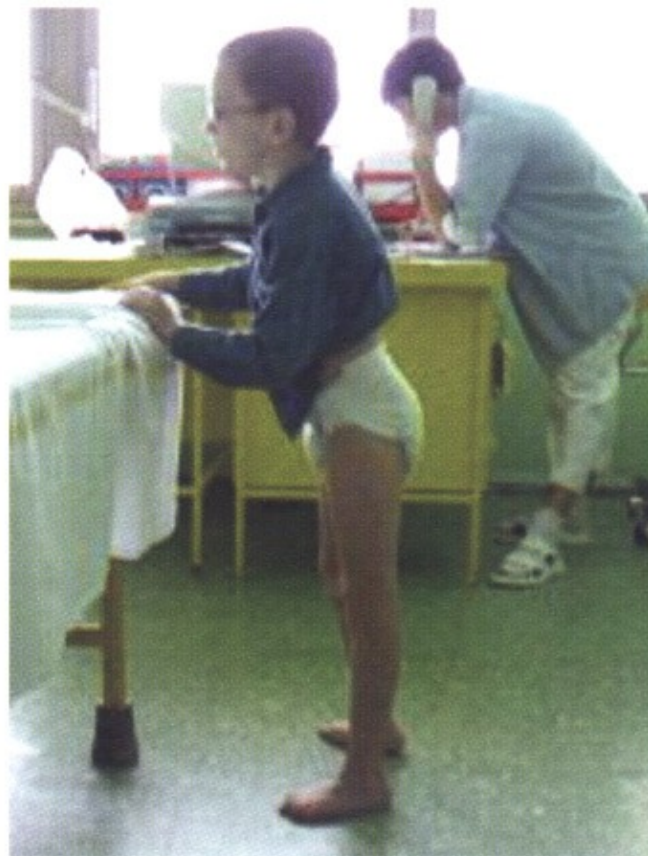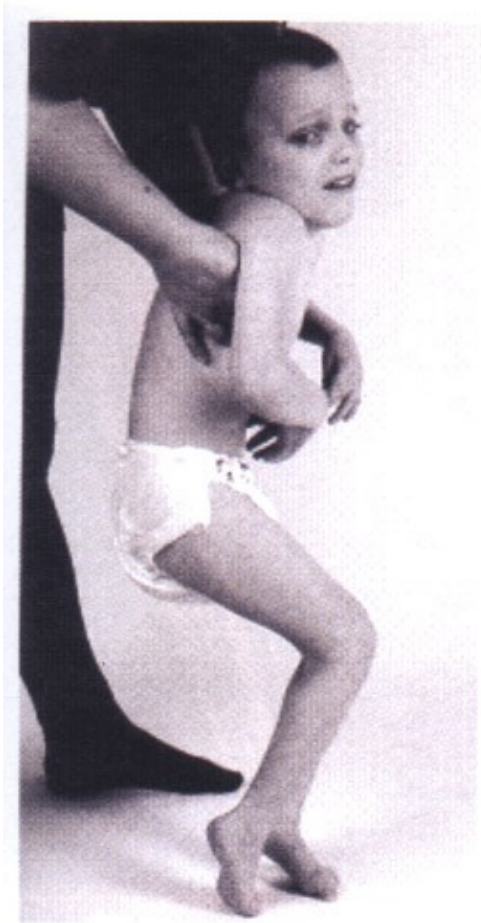TEP kyčle



Tenotomie adduktorů



Atlanta ortéza



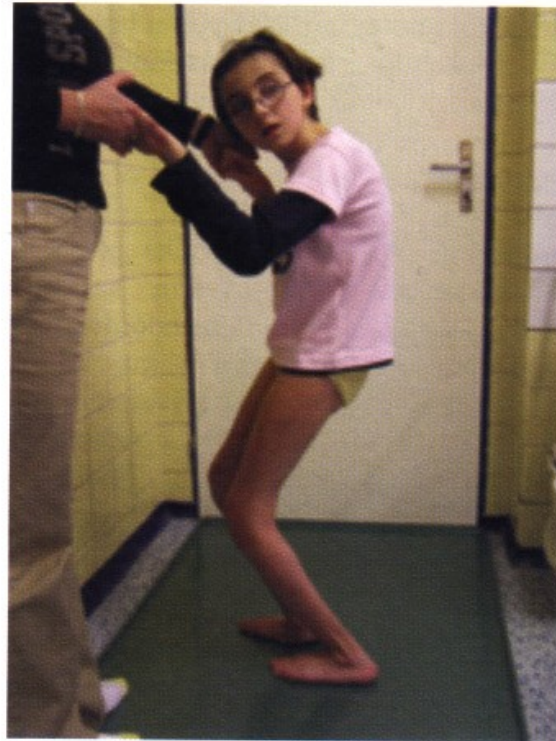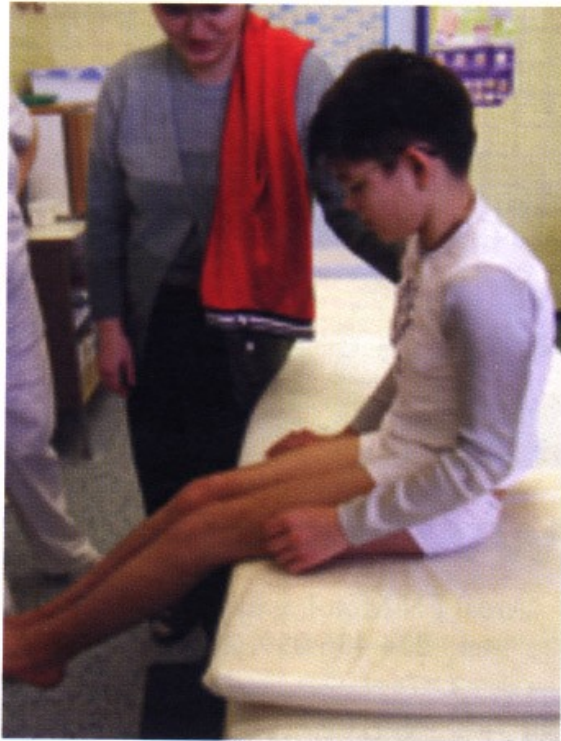
Flekční kontraktura kyčlí a kolen  
Před výkonem a po výkonu

# Výkony- koleno

Prolongace flexorů kolena

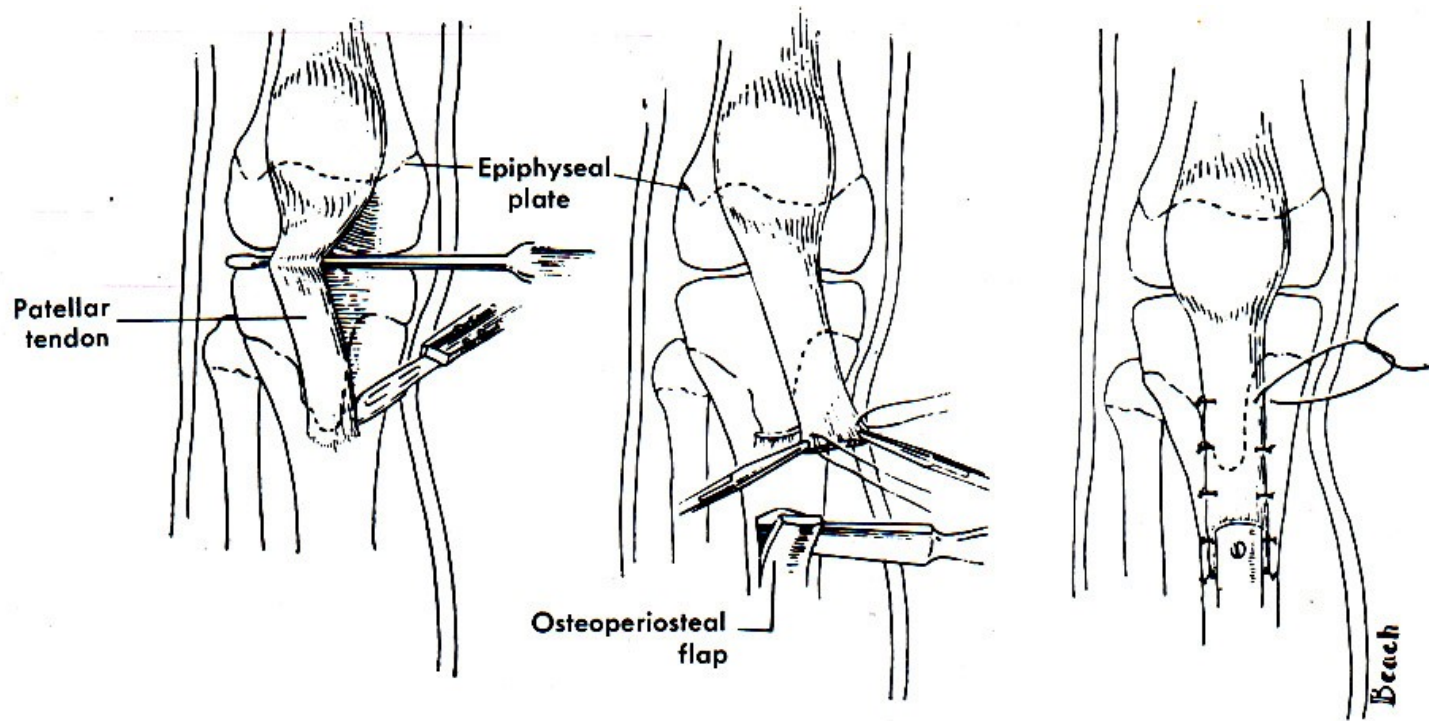
Transpozice distálního úponu m. rectus femoris

Plikace lig. patellae



Flekční kontraktura kolen





Bakerova op.- posun pately distálně

# Deformity nohy

Pes varus

Pes valgus

Pes cavus

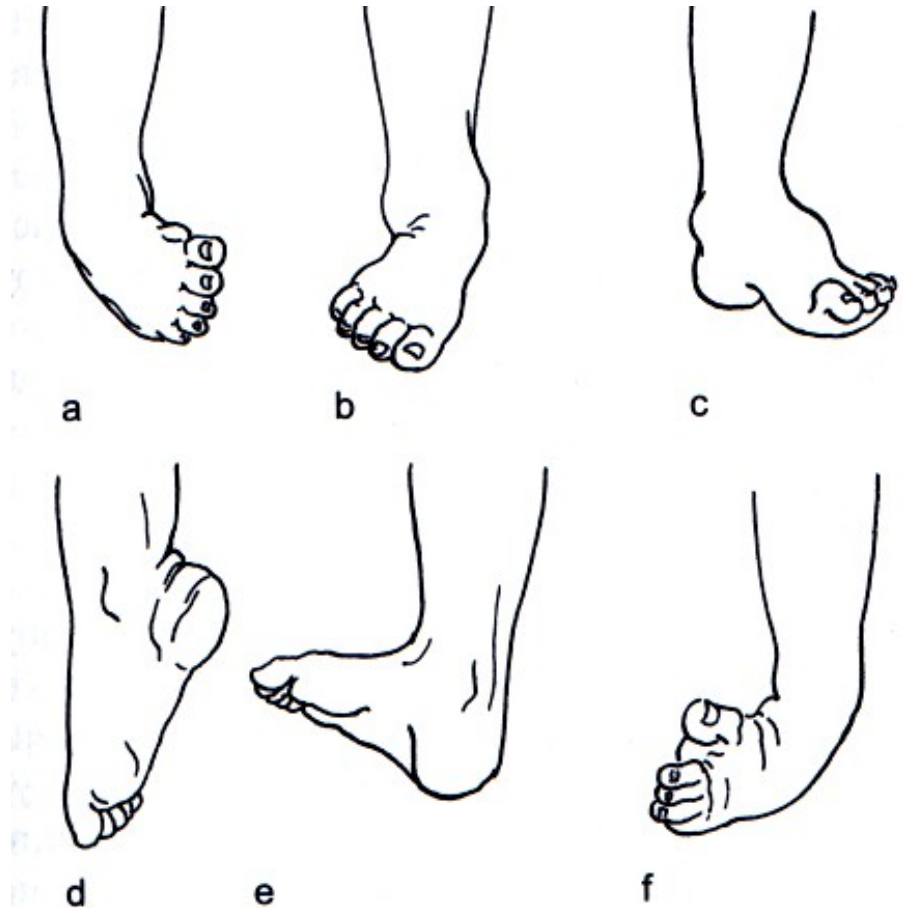
Pes equinus

Pes calcaneus

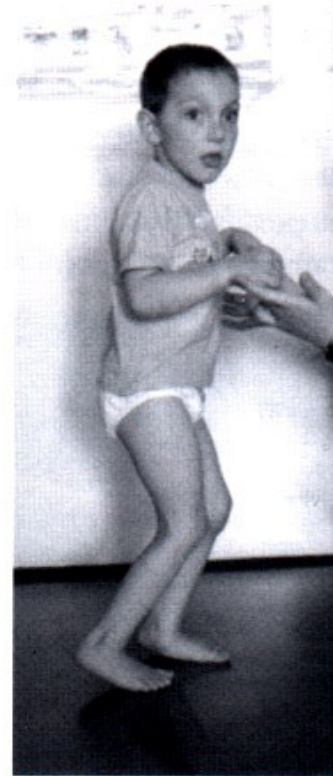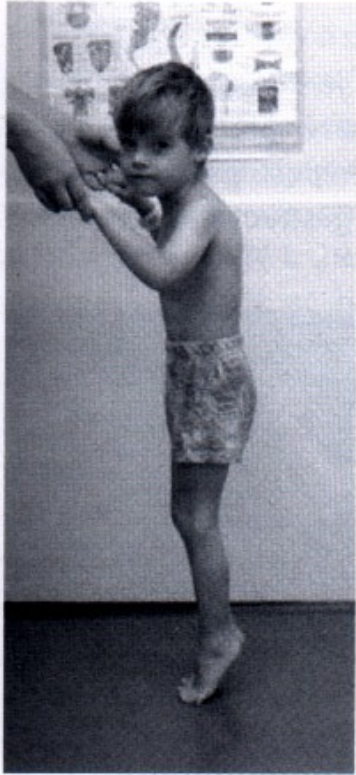Pes equinovarus

Flail foot

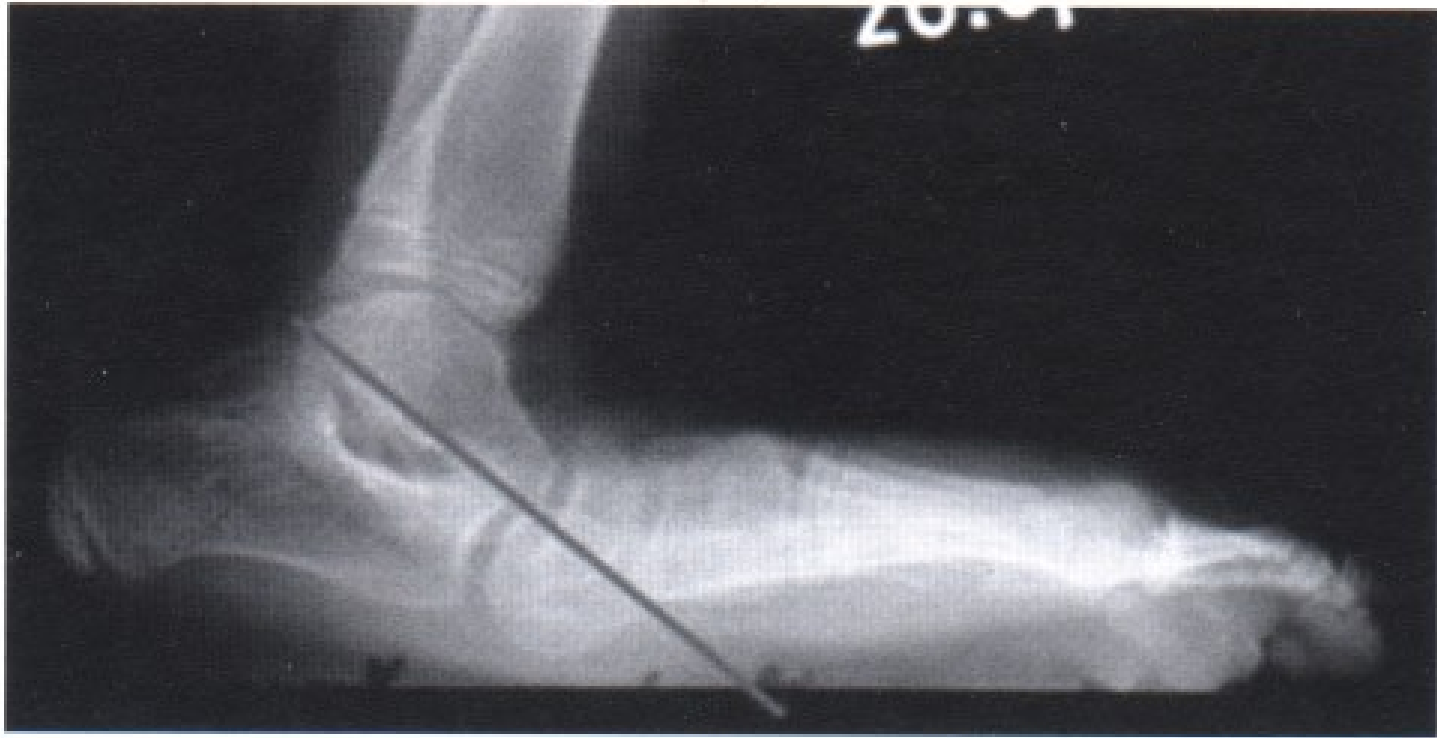Vertical talus







Deformity nohy u DMO



Paralytická plochá noha

# Výkony- noha

Z prolongace ŠA

Vulpius

Strayer

Transpozice m. tibialis ant.

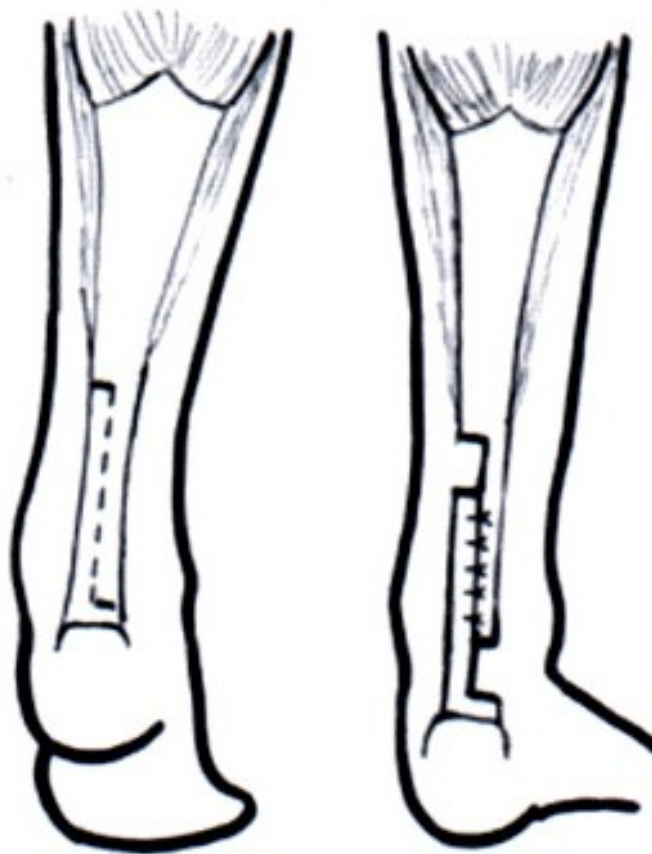
Op. Grice

Op. Dwyer

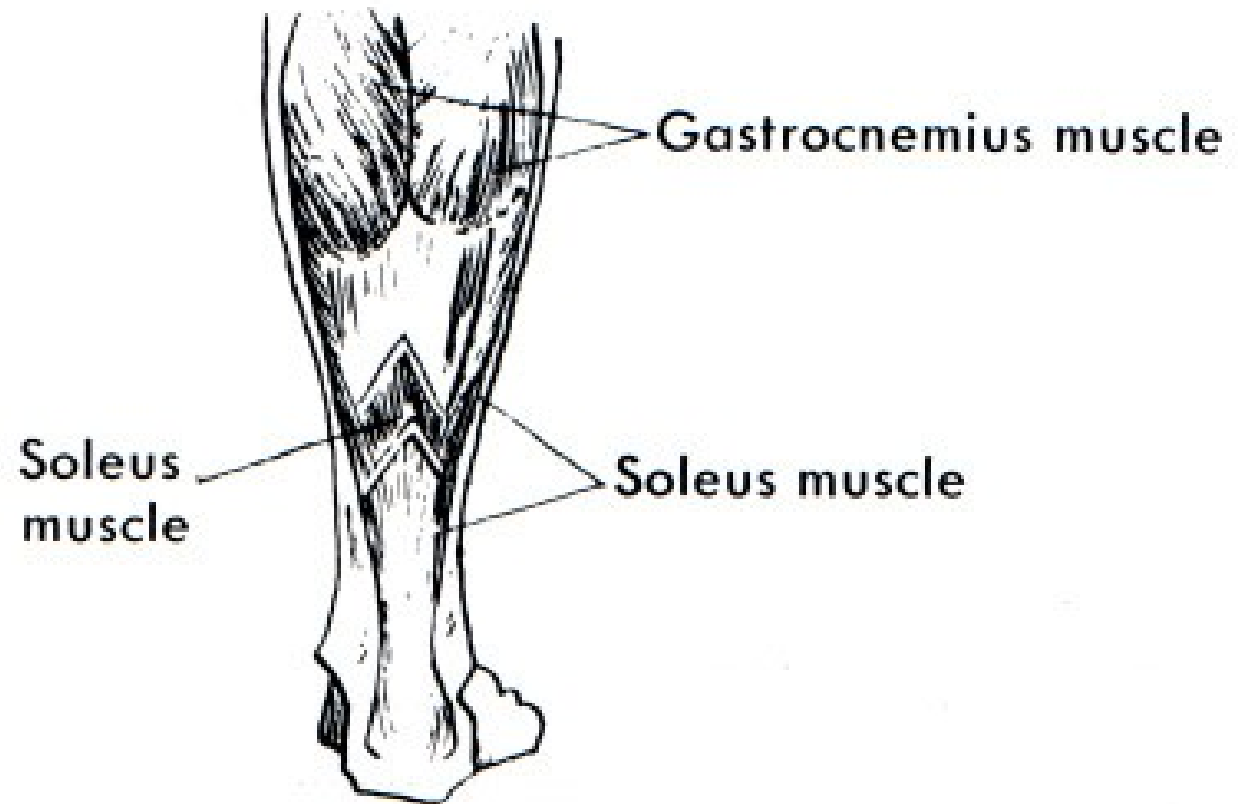
Op. Young

Trojí déza nohy

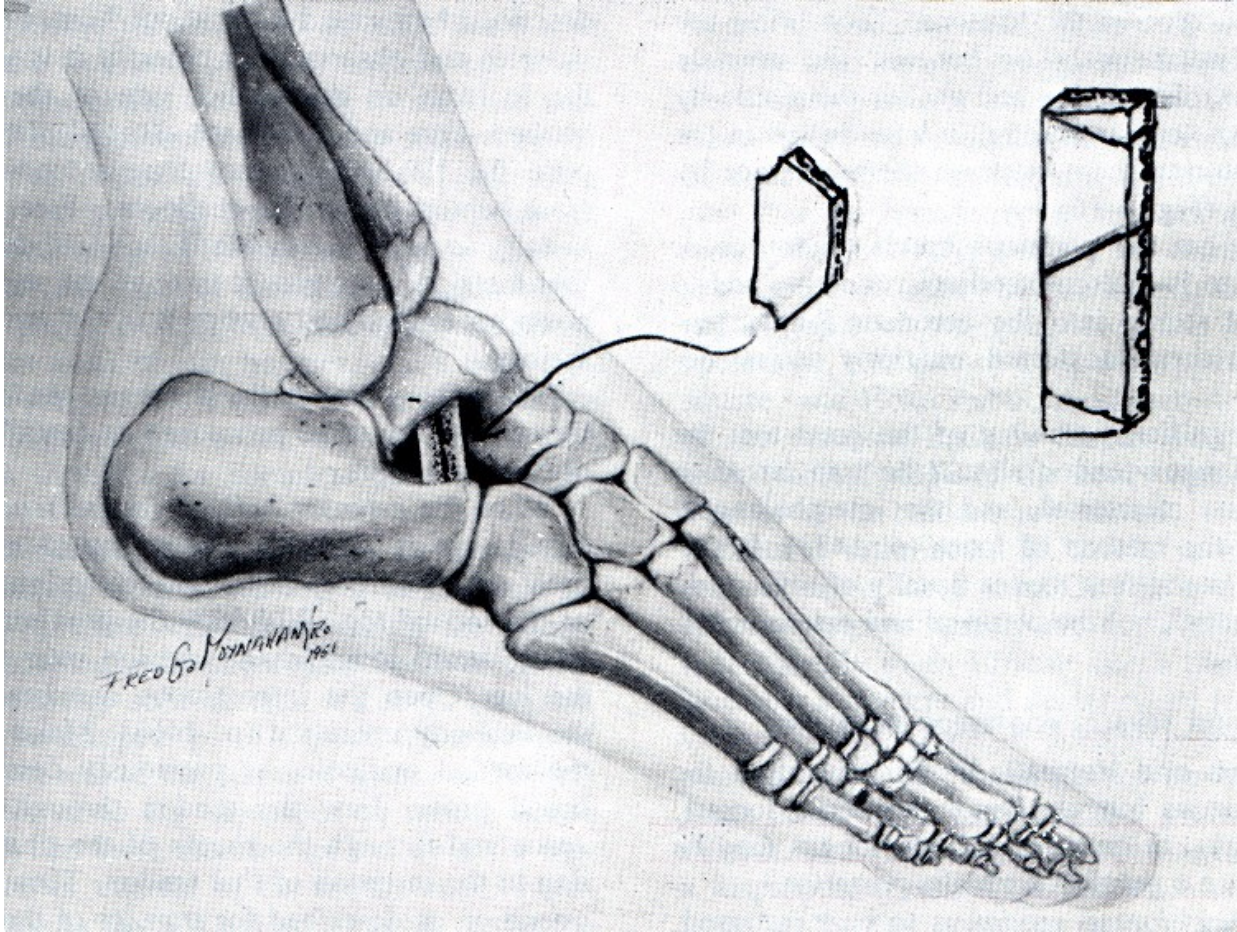
Op pro deformity prstů nohy



Prolongace šlachy Achilovy



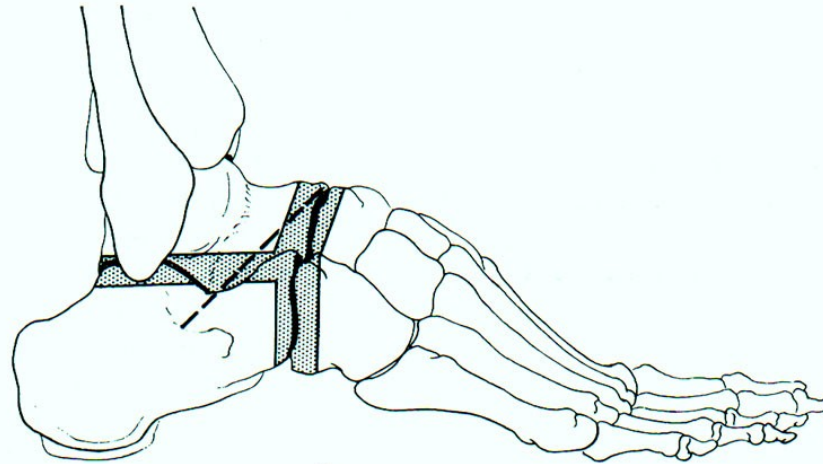
Vulpus op.



Op. sec. Grice

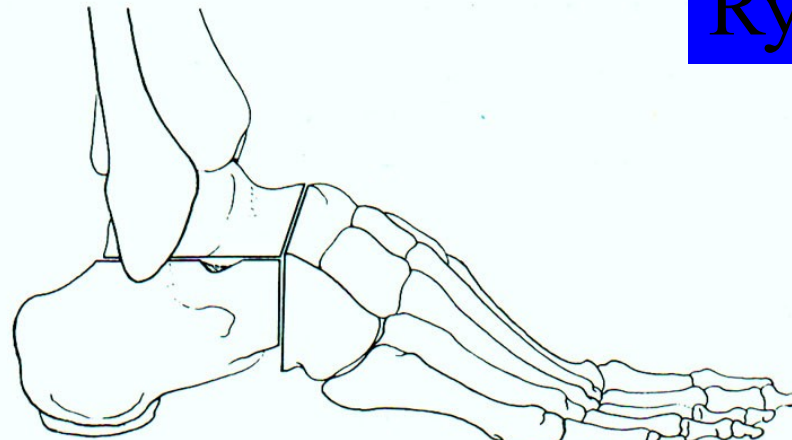


# Resekce sub talo- triple arthrodesis



A

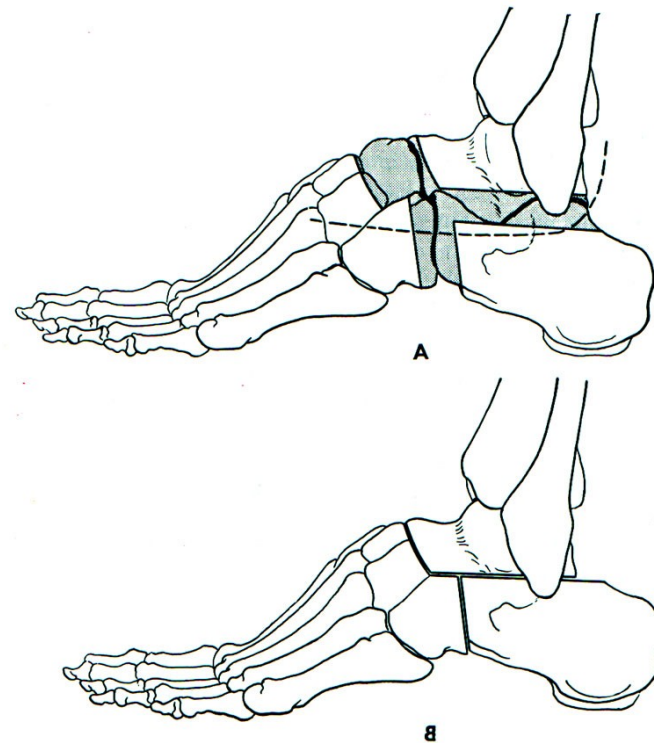
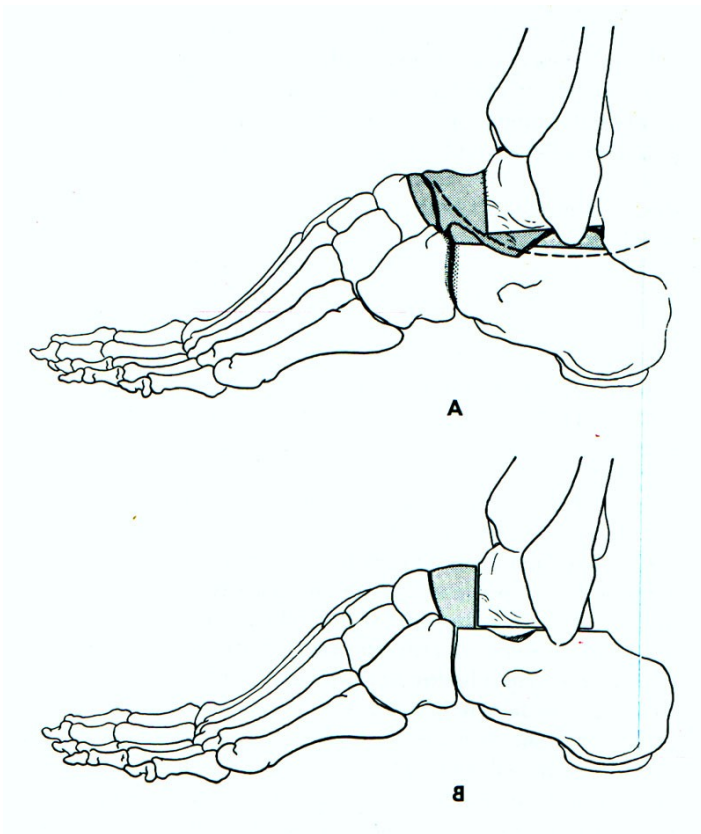
Ryerson



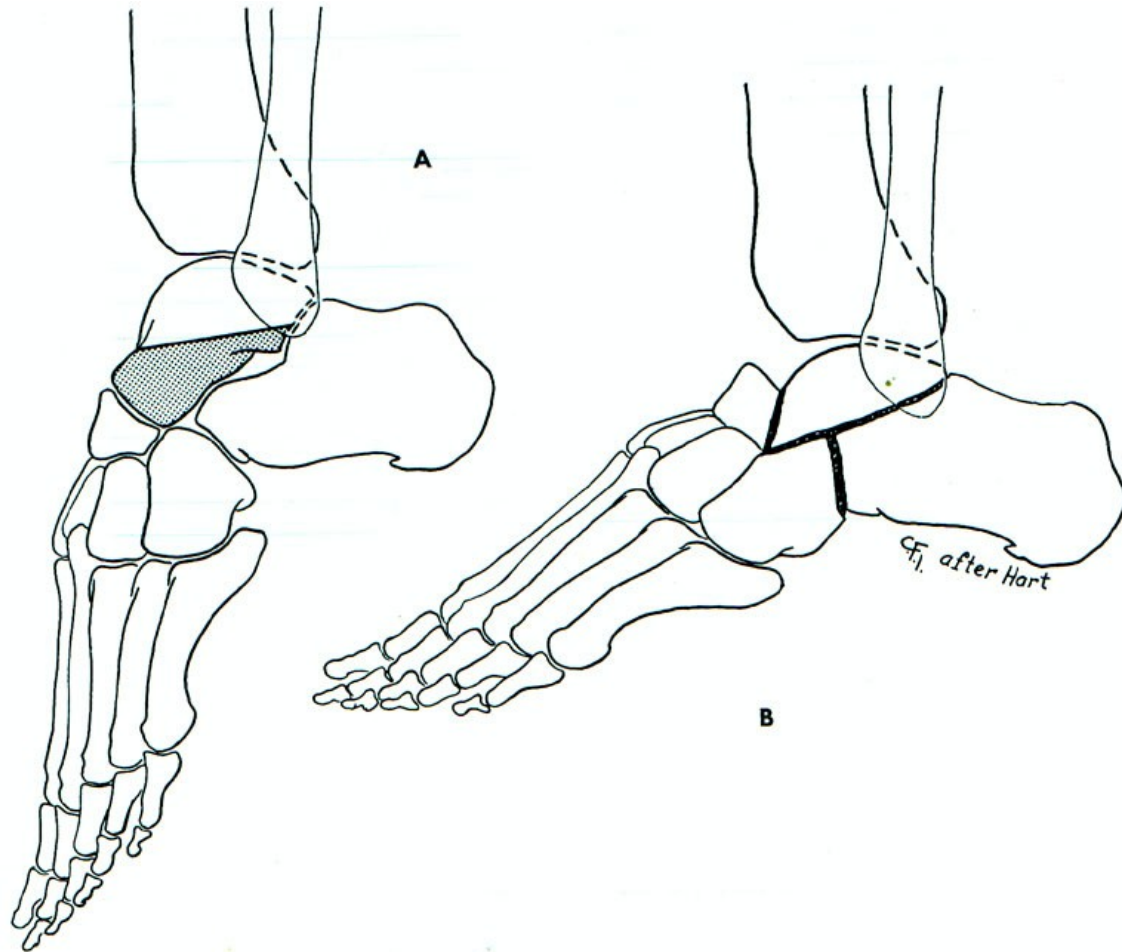
B

C.F.I.

# Resekce sub talo- triple arthrodesis

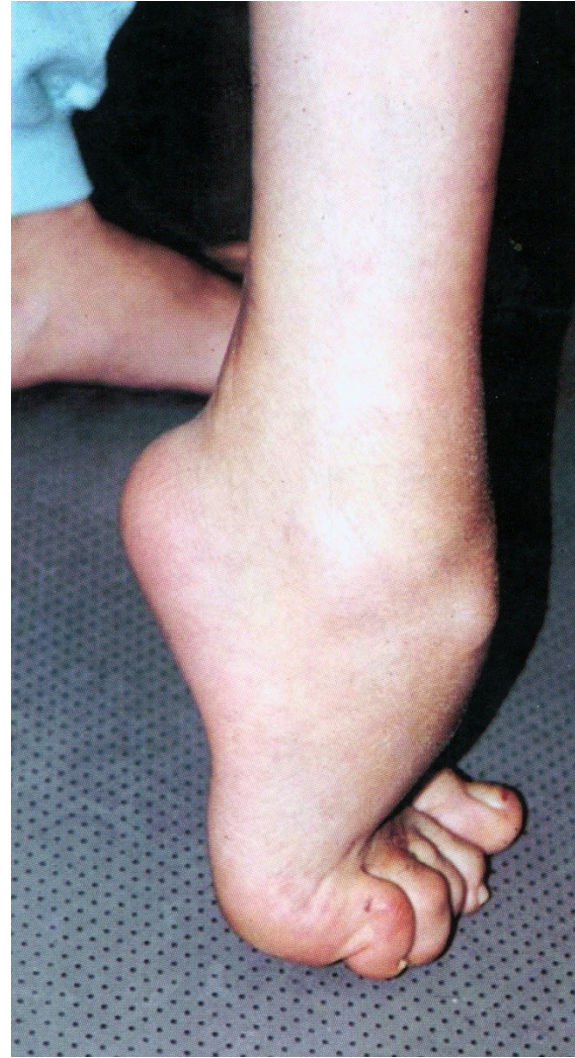
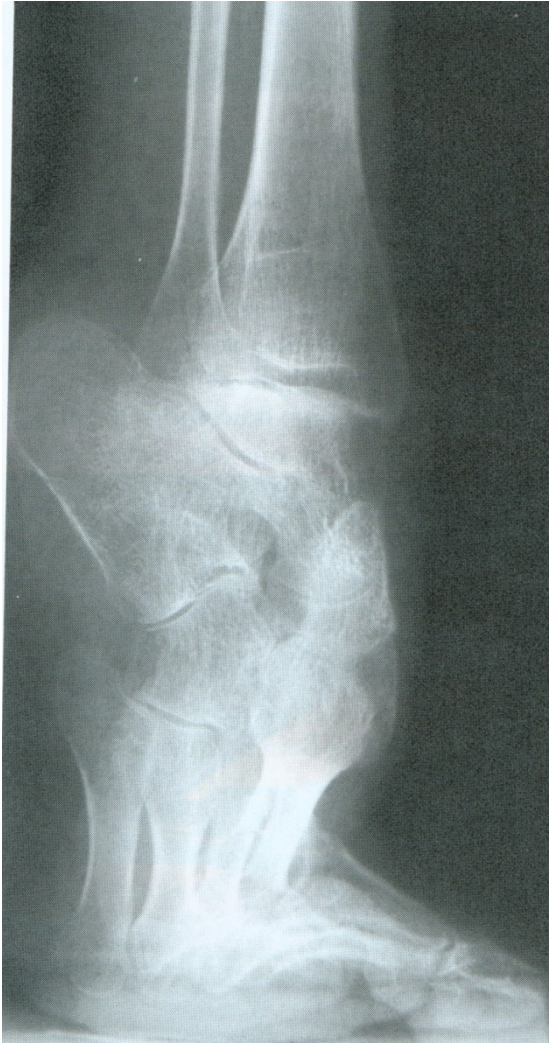
# Resekce sub talo- triple arthrodesis



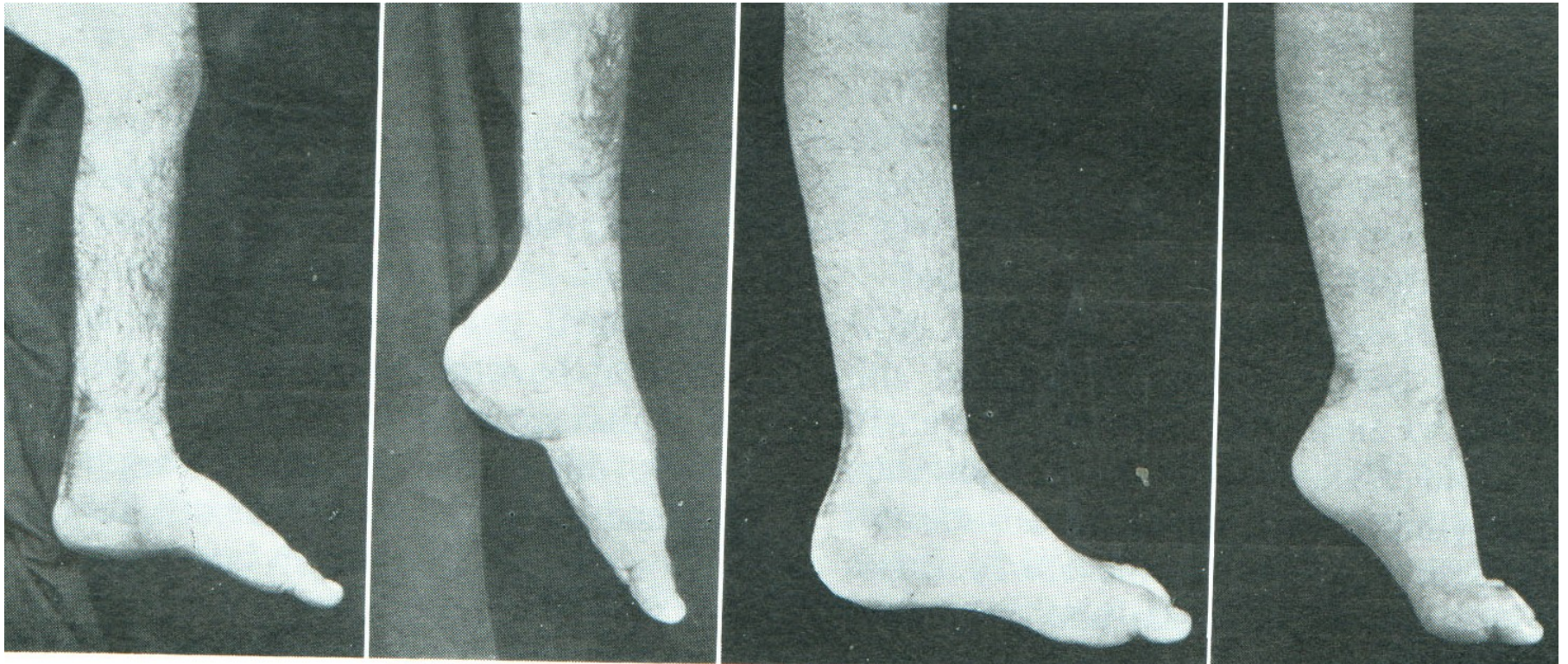

# Pes equinus





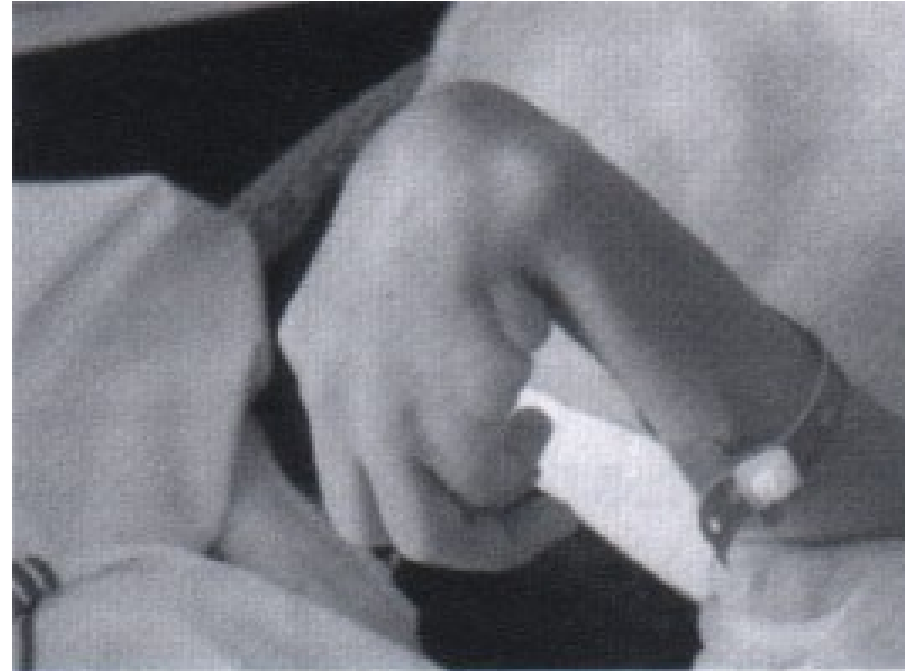# Korekce pes equinus



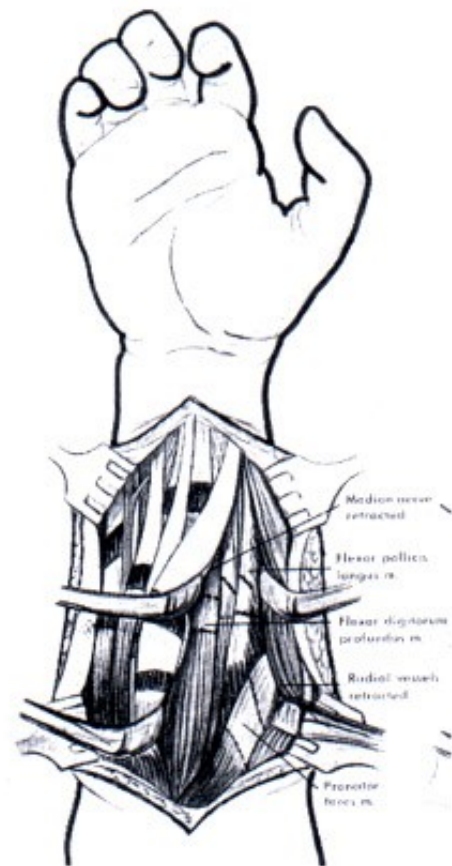
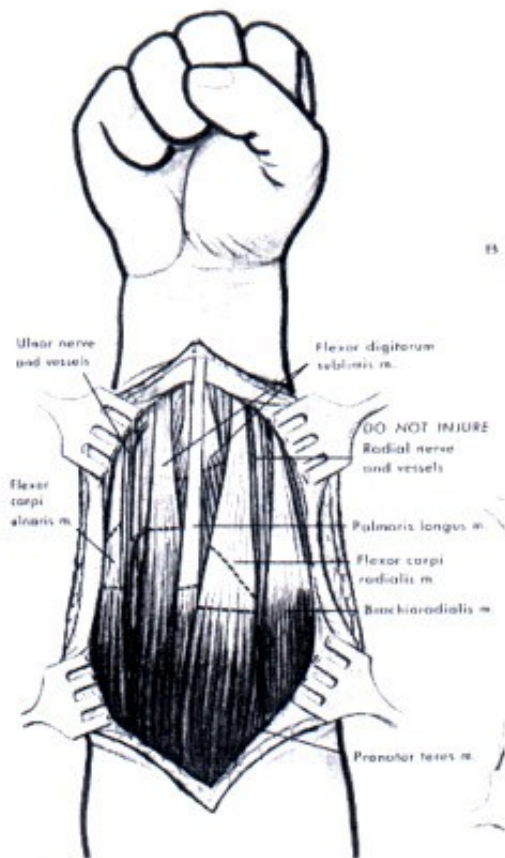
# Ruka- výkony

Uvolnění addukce a flexe palce ruky  
Op pro deformitu labutí šije  
Uvolnění flexe v zápěstí-  
povolení flexorů,  
posílení extensorů  
Déza karpu

Uvolnění flekční kontraktury lokte:  
Z prolongace m biceps brachii



Spastická ruka u DMO



Prolongace flexorů ruky

# Deformity páteře u neurologických chorob

DMO

Friedreichova ataxie

m. Charcot- Marie- Tooth

Poliomyelitis

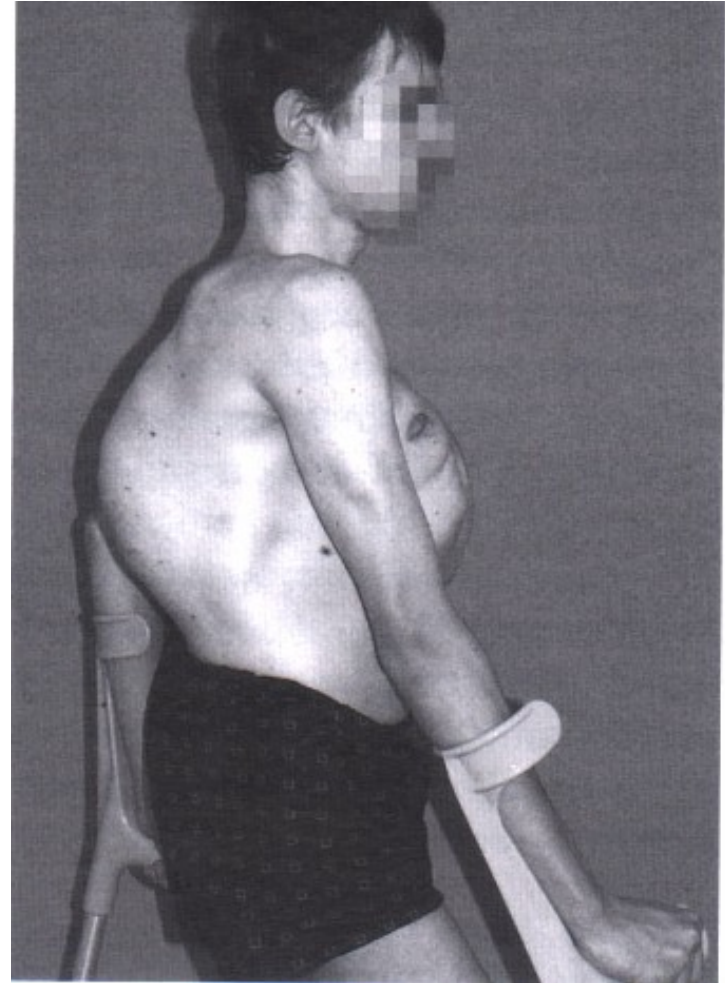
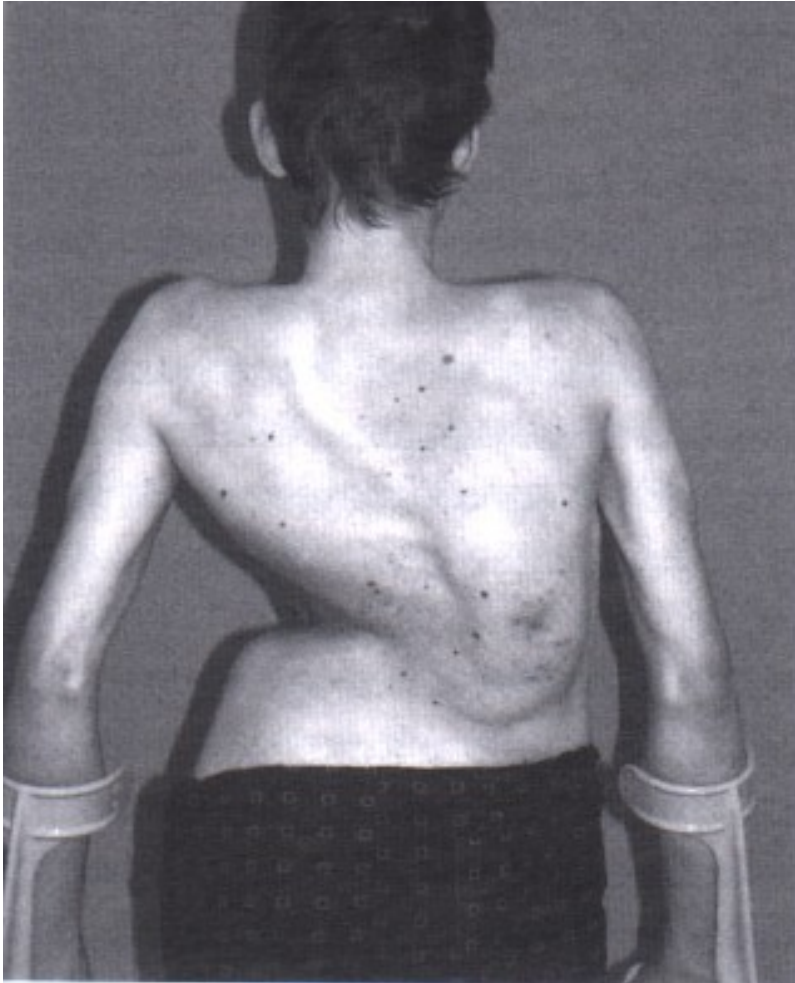Spinální svalová atrofie

Arthrogryphosis multiplex congenita

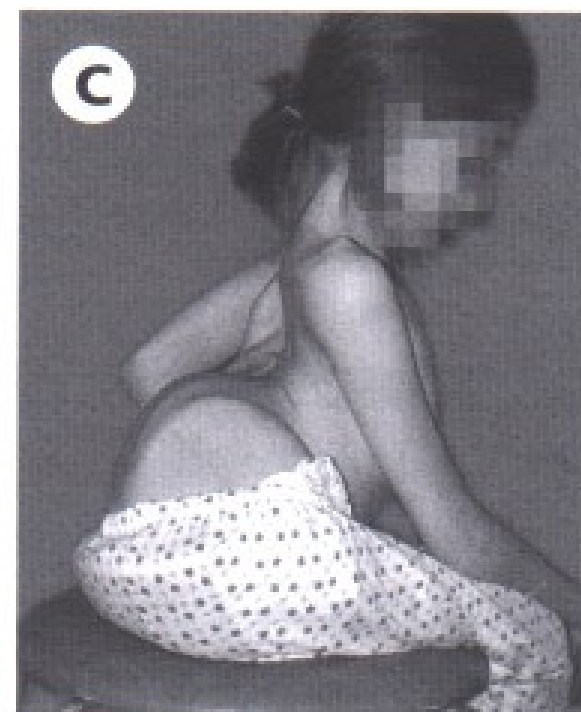
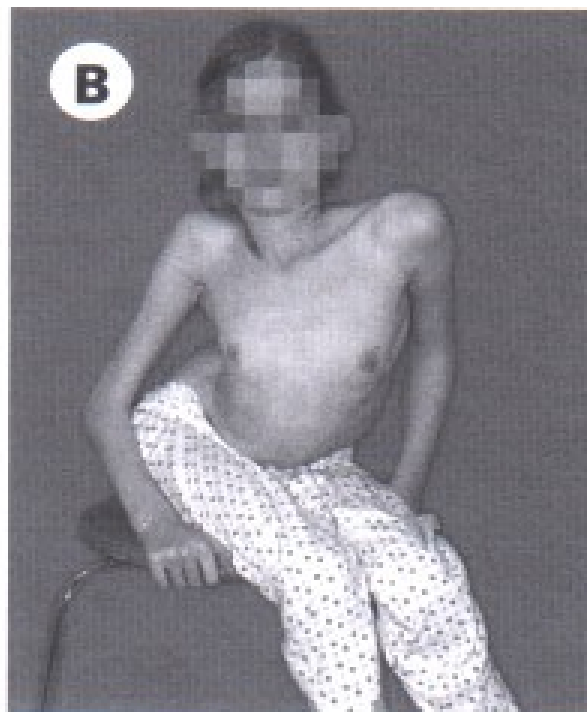
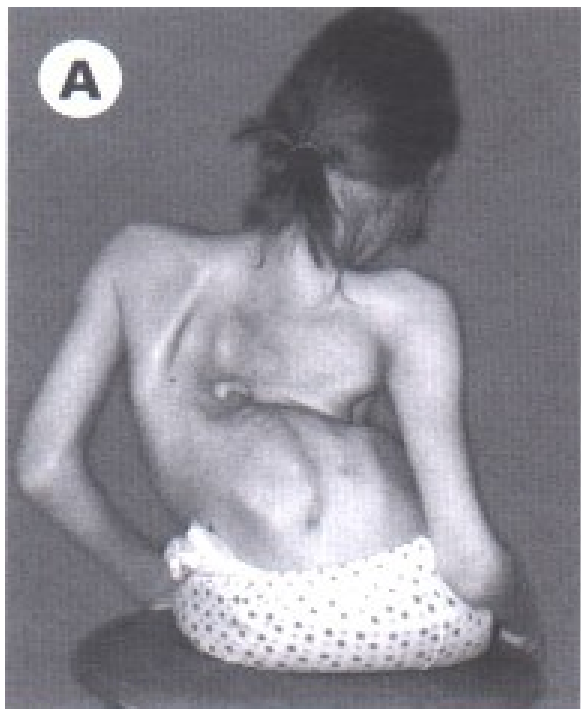
Svalová dystrofie- m. Duchenne



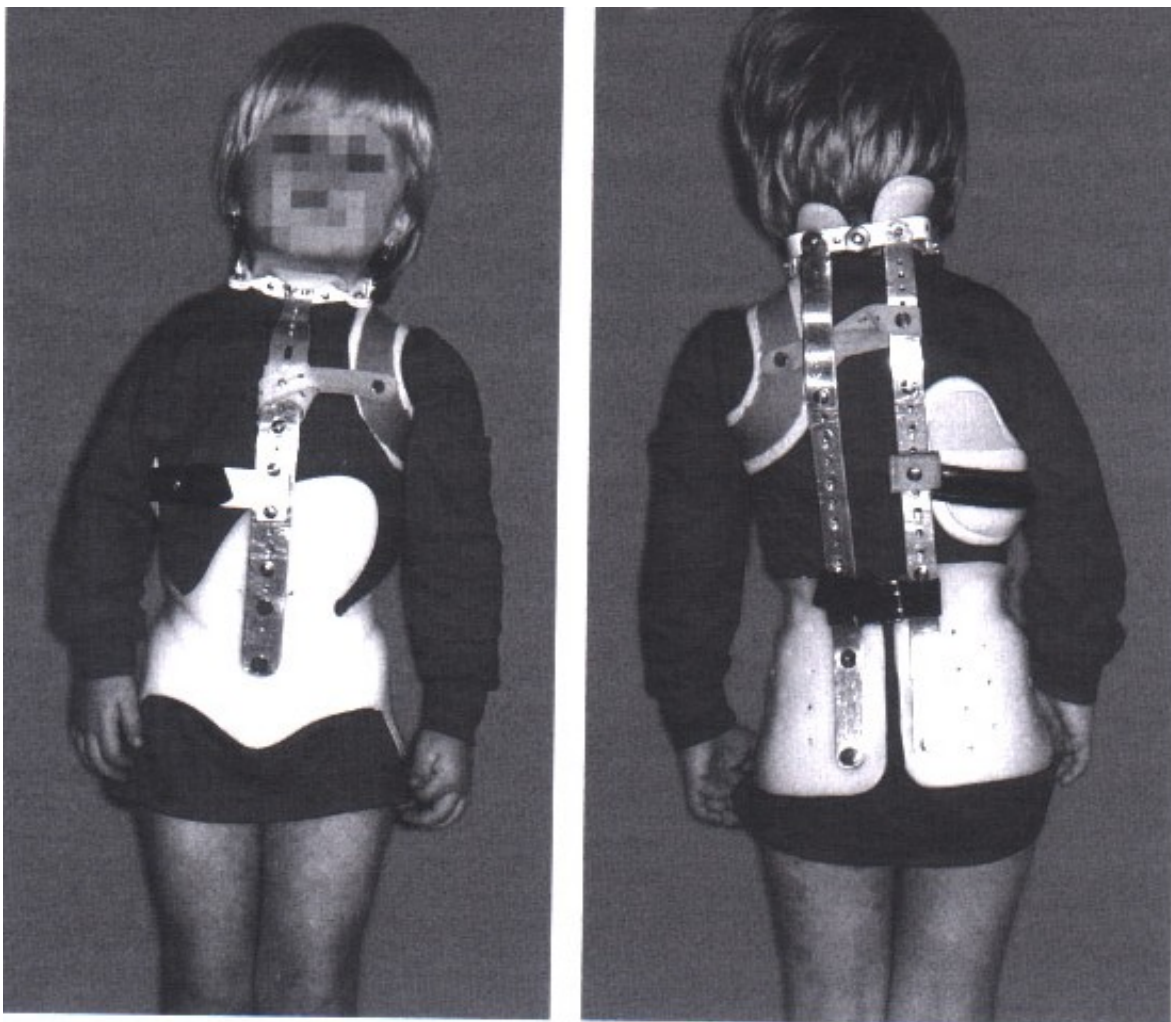
# Páteř



Kyfoscoliosis u DMO

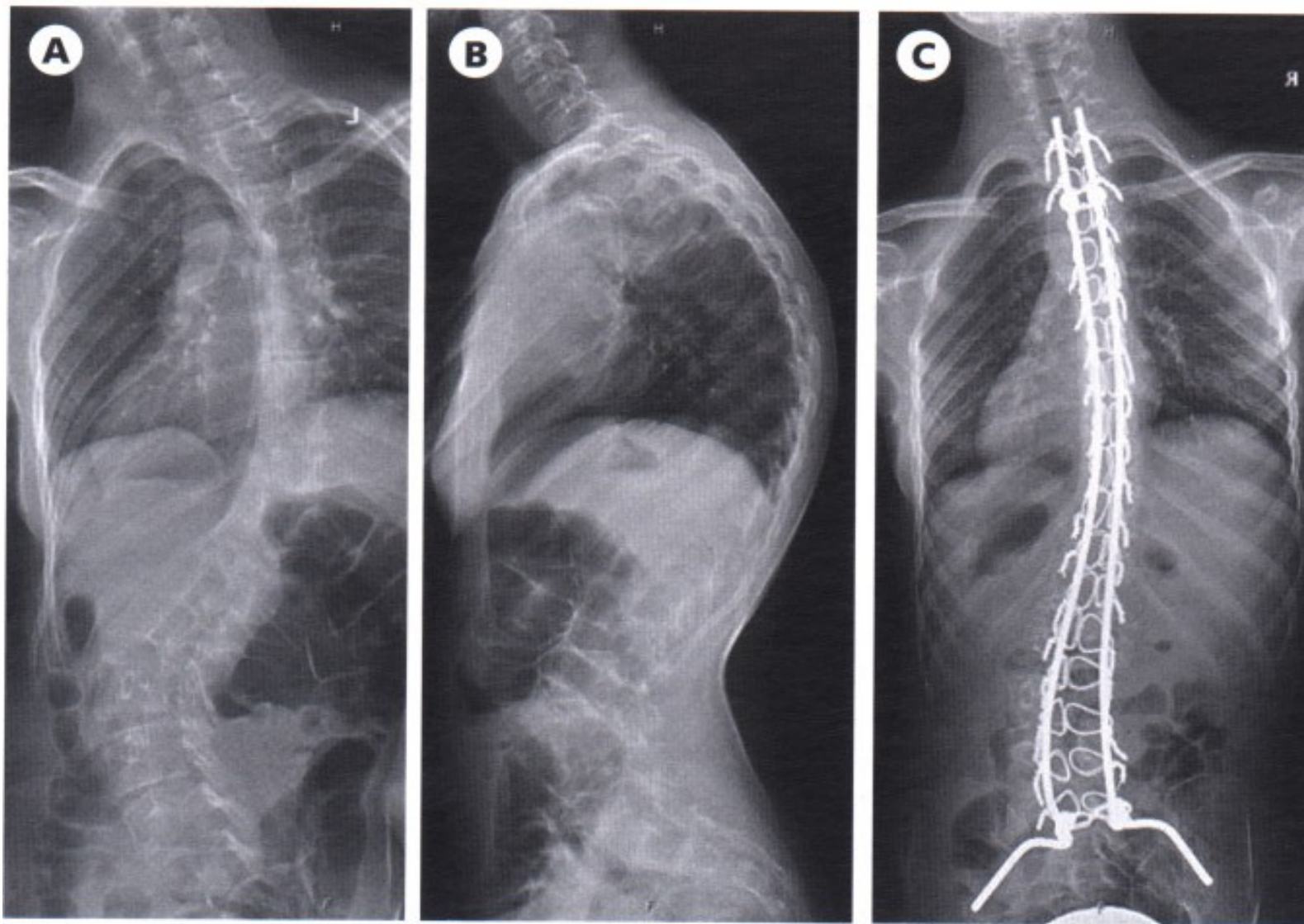


Skolioza u arthrogryphosis cong.



Millwaukee ortéza





Luque technika

# Poporodní paresa plexus brachialis

Horní typ C4-C6 Erb- Duchenne

Dolní typ C7-T1- Klumpkeové

Totální postižení C4-T1

# Neurogenní arthropatie

Těžké destrukce kloubu

Snížené vnímání bolesti a hlubokého cití

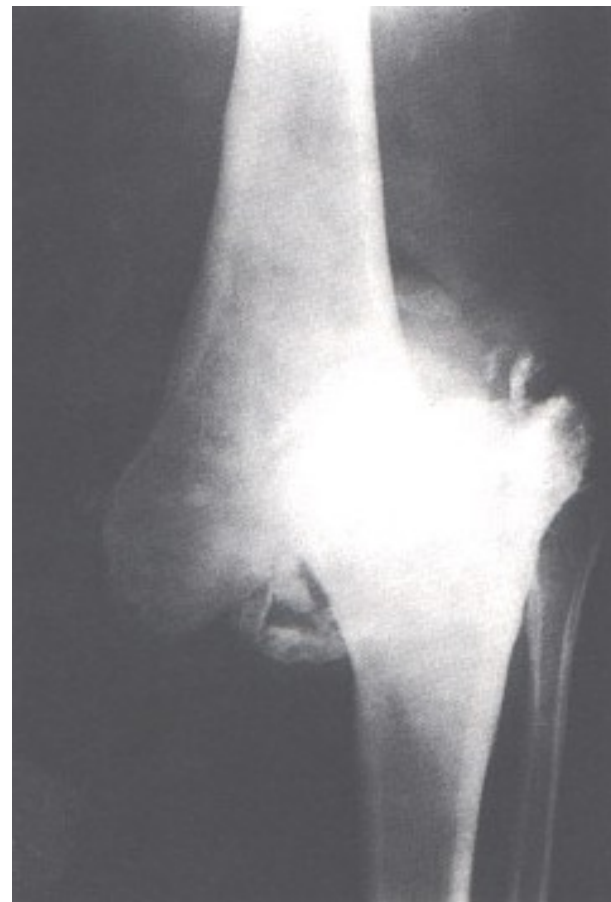Sy zadních provazců míšních

Tabes dorsalis

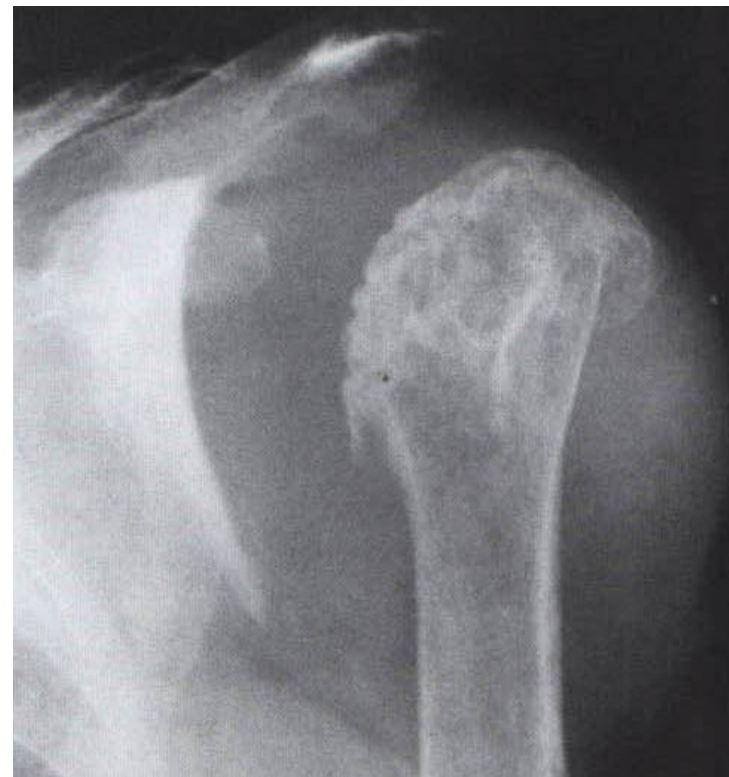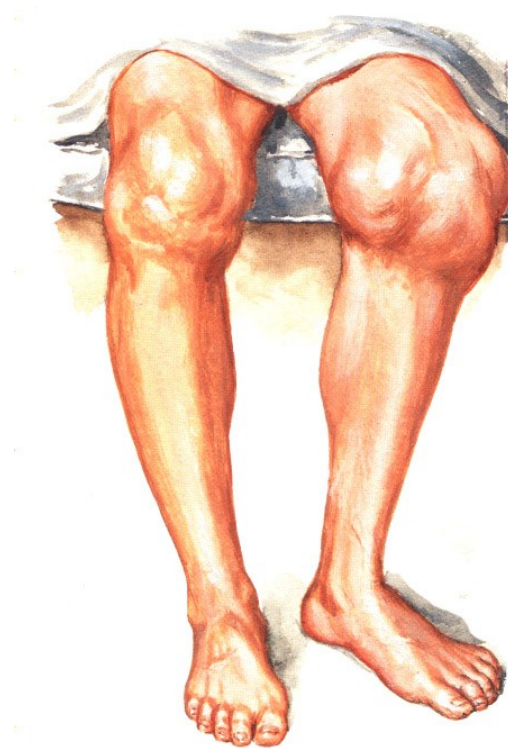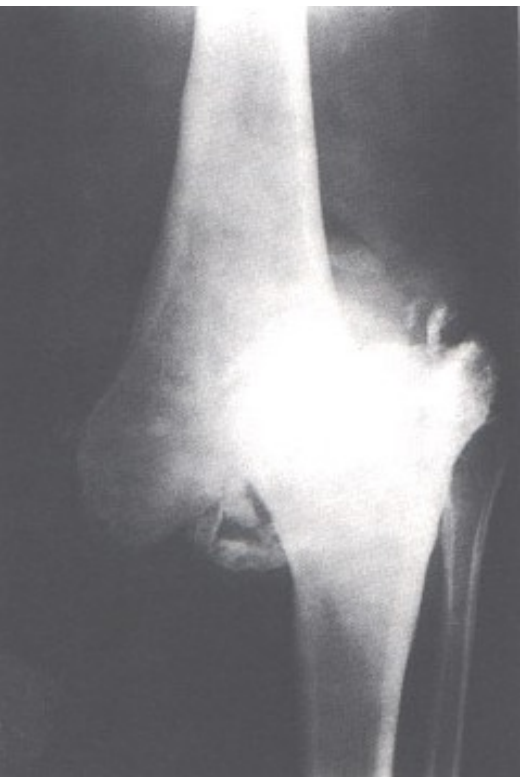Syringomyelie

Th konzervativní

vyj. resekční artroplastika



# Neurogenní artropatie



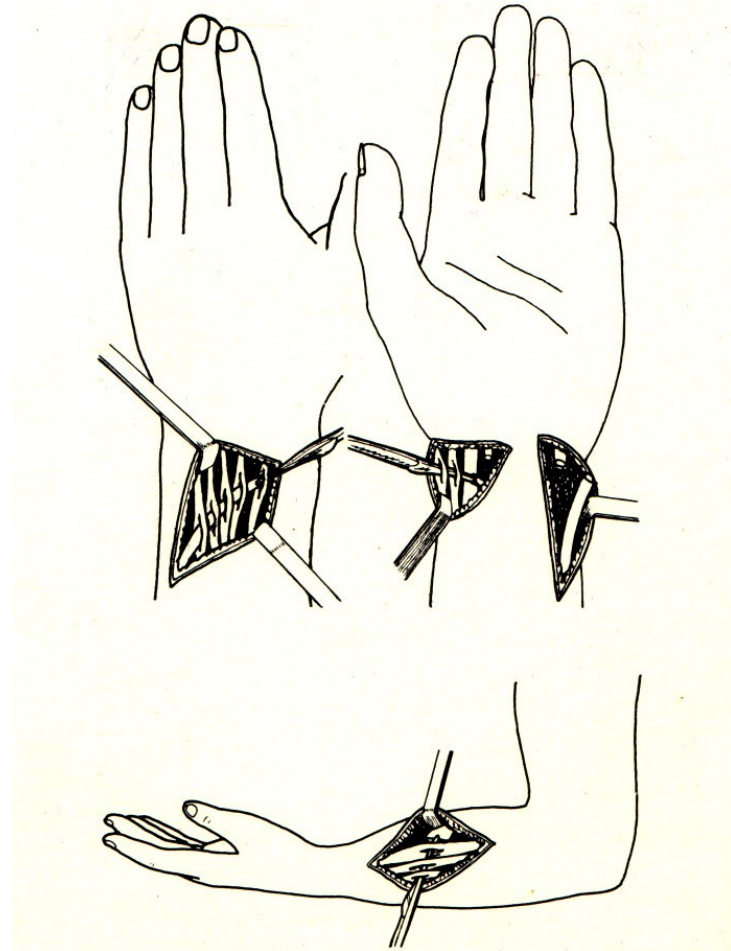
# Obrny periferních nervů

N. medianus

N. ulnaris

N. radialis

N. peroneus



Op. sec. Perthes

# Robophysiotherapy, robot-assisted rehabilitation

New therapeutical tool in neurorehabilitation, particularly for stroke patients and spinal cord lesions patients

Premise: repeating limb movements can help to recover motor control.

Initial trials of a robot-assisted arm and shoulder exercises were with sub-acute patients with a localised lesion.



**Neuroplasticity** is the basic mechanism underlying improvement in functional outcome after stroke and after spinal cord disease. These patients benefit from using robots.

Principles of stroke rehabilitation:

high-intensity practice

multidisciplinary team care

task-specific training

repetitive practice of specific functional tasks

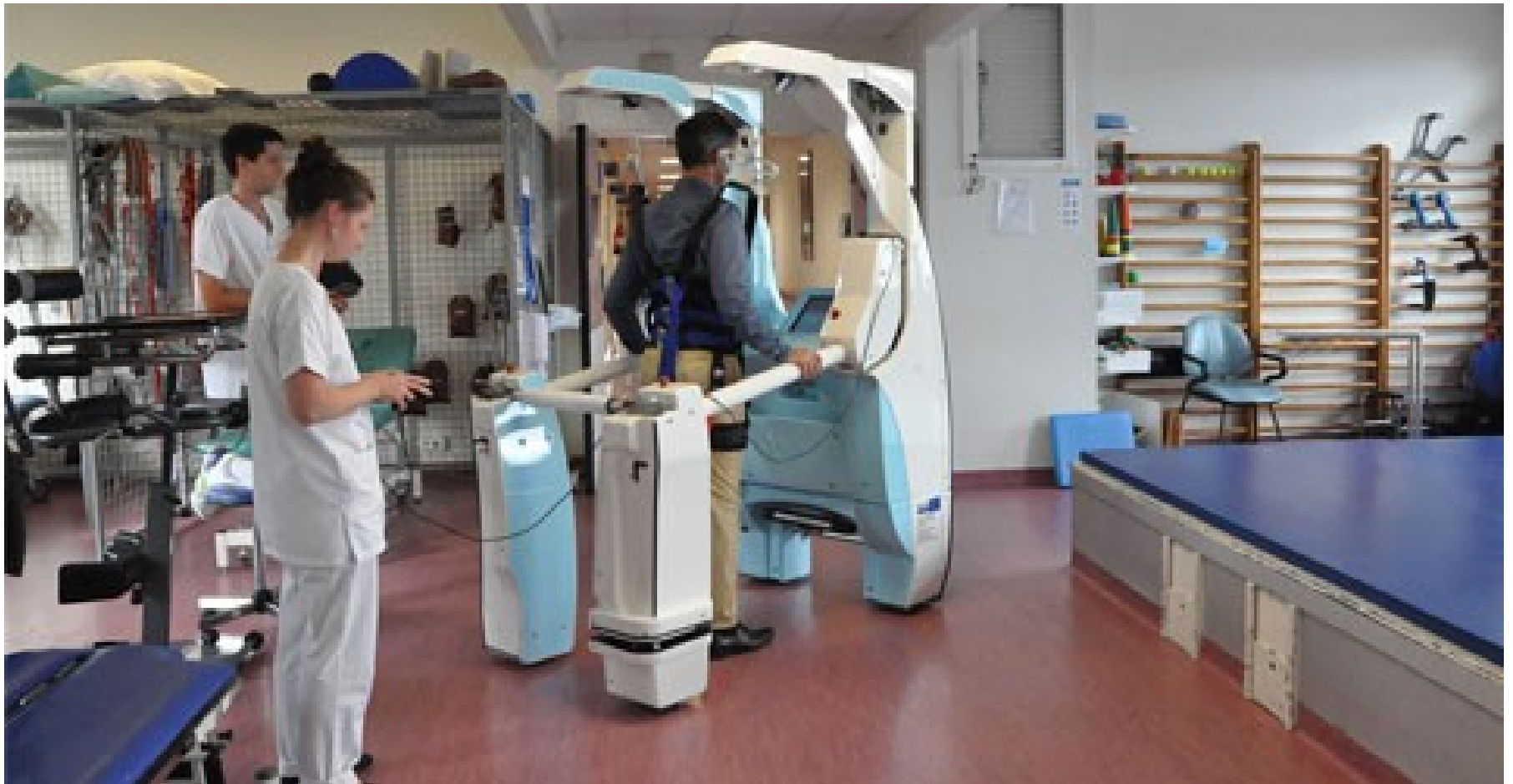Robot-assisted therapy in combination with conventional physiotherapy produces greater improvement in gait function than conventional gait training alone.





Robotic rehabilitation therapy can deliver high-dosage and high-intensity training, making it useful for patients with motor disorders.

Robotic devices used for motor rehabilitation include end-effector and exoskeleton types.



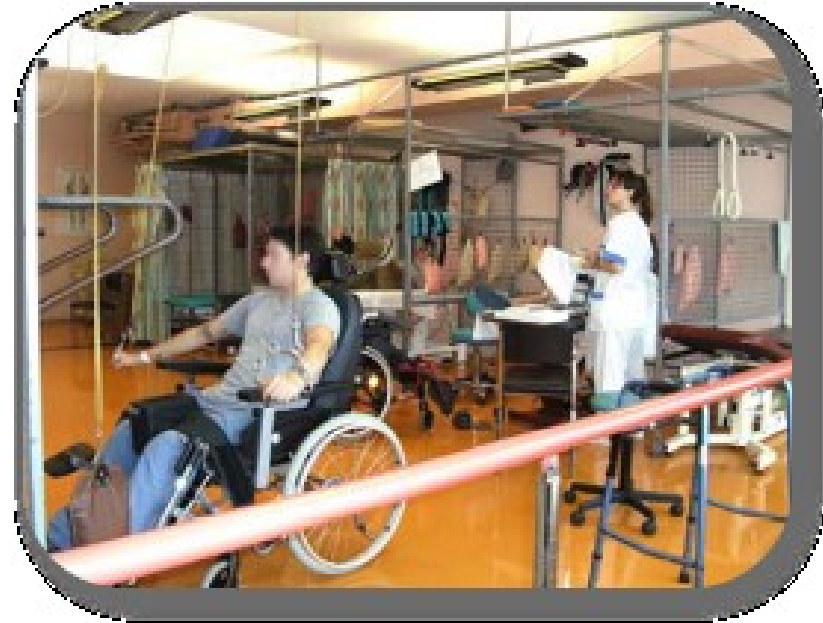


## Upper arm

Recovery of upper arm function following stroke is a real problem.

A high proportion of people who have a stroke regain their ability to walk, but only 14 per cent of people with the upper arm problem.

Positive impact of robotics and the efficacy of electrical stimulation





Wheel chair case